

Povezanost hiperplazije adenoidnih vegetacija i ortodontskih anomalija

Babić, Dora

Master's thesis / Diplomski rad

2015

Degree Grantor / Ustanova koja je dodijelila akademski / stručni stupanj: **University of Zagreb, School of Dental Medicine / Sveučilište u Zagrebu, Stomatološki fakultet**

Permanent link / Trajna poveznica: <https://um.nsk.hr/um:nbn:hr:127:167190>

Rights / Prava: [Attribution-NonCommercial-NoDerivs 3.0 Unported / Imenovanje-Nekomercijalno-Bez prerađivanja 3.0](#)

Download date / Datum preuzimanja: **2024-07-23**



Repository / Repozitorij:

[University of Zagreb School of Dental Medicine Repository](#)



SVEUČILIŠTE U ZAGREBU
STOMATOLOŠKI FAKULTET

Dora Babić

**POVEZANOST HIPERPLAZIJE ADENOIDNIH
VEGETACIJA I ORTODONTSKIH ANOMALIJA**

DIPLOMSKI RAD

Zagreb, srpanj 2015.

SVEUČILIŠTE U ZAGREBU
STOMATOLOŠKI FAKULTET

Dora Babić

**POVEZANOST HIPERPLAZIJE
ADENOIDNIH VEGETACIJA I
ORTODONTSKIH ANOMALIJA**

DIPLOMSKI RAD

Zagreb, srpanj 2015.

Ovaj rad izrađen je na Klinici za otorinolaringologiju Kliničke bolnice „Sestre milosrdnice”, katedra za otorinolaringologiju Stomatološkog fakulteta Sveučilišta u Zagrebu.

Voditelj rada : dr. sc. Davor Vagić, doc. , katedra za otorinolaringologiju
Stomatološkog fakulteta Sveučilišta u Zagrebu

Lektor za hrvatski jezik: Robert Francem, prof. hrvatskog jezika i književnosti i
filozofije, Hedvige Deker 18, 31 400 Đakovo O91/ 566 - 9050

Lektor za engleski jezik: Ivana Dujmović, prof. engleskog jezika i književnosti i
povijesti, Sv. Antuna 144, 35 000 Slavonski Brod O91/1848-968

Rad sadrži: 43..... stranice

8..... slika

1..... CD

Zahvaljujem svom mentoru dr. sc. Davoru Vagiću, doc. na strpljenju, ljubaznosti, stručnoj pomoći i vodstvu prilikom izrade ovog rada.

Zahvaljujem se svojim roditeljima na beskrajnoj podršci tijekom života i studiranja.

SADRŽAJ

1. UVOD	1
2. SVRHA RADA	2
3. ANATOMIJA I FIZIOLOGIJA	3
3.1. ANATOMIJA USNE ŠUPLJINE	3
3.2. ANATOMIJA NOSA	4
3.3. FIZIOLOGIJA NOSA	5
3.4. ANATOMIJA ŽDRIJELA I TONZILA	7
3.5. FIZIOLOGIJA ŽDRIJELA I TONZILA	9
3.5.1 AKT GUTANJA	9
3.5.2 OBRAMBENA ULOGA TONZILARNOG TKIVA – IMUNOLOGIJA	10
4. HIPERPLAZIJA LIMFATIČNOG PRSTENA U ŽDRIJELU I NJHOVO LIJEČENJE	12
4.1. PALATINALNE TONZILE	12
4.2. ADENOIDNE VEGETACIJE	13
4.3. TONZILEKTOMIJA I ADENOIDEKTOMIJA	16
4.3.1 INDIKACIJE I KONTRAINDIKACIJE	19
4.3.2 OPERACIJSKI ZAHVAT	21
4.3.3 KOMPLIKACIJE	22
5. ORTODONTSKE ANOMALIJE UZROKOVANE HIPERPLAZIJOM ADENOIDNIH VEGETACIJA	24
5.1. OTVORENI ZAGRIZ	27
5.2. KRIŽNI ZAGRIZ	29
5.3. DISTALNI ZAGRIZ	33
5.3.1 KLASA II/1	33
6. ZAKLJUČAK	37
7. SAŽETAK	38
8. SUMMARY	39
9. LITERATURA	40
10. ŽIVOTOPIS	43

1. UVOD

Malokluzija nije bolest, nego niz prirodnih dentofacijalnih varijacija koje u većoj ili manjoj mjeri utječu na oralno zdravlje i kvalitetu života osoba. Postava zubi i čeljusti određena je genetski definiranim iznosom i obrascem rasta čeljusti, individualnim odnosima djelovanja mišića orofacijalne regije koju čine jezik, obrazi i usnice te utjecajem okolišnih čimbenika poput nepogodnih navika i karijesa.(1)

Hipertrofija adenoidnih vegetacija kod djece jedna je od najčešćih problema koja zahvaća tu dobnu skupinu.(2)

Povezanost hiperplazije adenoidnih vegetacija i ortodontskih anomalija zamijećivana je godinama. Opisni termin *facies adenoidea* pojavio se u engleskoj literaturi još prije 100 godina.

Mnoge studije potvrdile su da opstrukcija gornjih dišnih puteva uvelike utječe na razvoj dentofacijalnih struktura, iako neka pitanja još uvijek nisu u potpunosti razjašnjena.(3)

Interdisciplinarni pristup u suradnji pedijatra, otorinolaringologa i ortodonta potreban je za prepoznavanje, zatim uklanjanje uzroka nazalne opstrukcije i naposljetku liječenje preostalih dentalnih abnormalnosti.

2. SVRHA RADA

Svrha je ovoga rada proučavanje utjecaja hiperplazije adenoidnih vegetacija na obrazac rasta čeljusti i razvoj ortodontskih anomalija. Zubi su u fiziološkim uvjetima pod utjecajem raznih sila, ali ne mijenjaju svoj položaj pa se prema teoriji ekvilibrija nalaze u ravnoteži. Ipak, vanjski izvori pritiska (nepogodne navike) mogu djelovati na ekvilibrij, narušavati ga i dovoditi do pomaka zuba, što uzrokuje nastanak malokluzija. Pri tome je važnije vrijeme djelovanja tih sila nego njihova jakost.

Teorija ekvilibrija temelji se na I. Newtonovom zakonu – ako na tijelo ne djeluju nikakve sile ili su u ravnoteži, tijelo zadržava stanje mirovanja.(1)

3. ANATOMIJA I FIZIOLOGIJA

3.1. ANATOMIJA USNE ŠUPLJINE

Usna šupljina većim dijelom razvija se na prednjoj strani glave embrija iz stomodeuma, a svojim manjim dijelom iz kranijalnog dijela primitivnog škržnog crijeva. Njezin embrionalni razvoj usko je povezan s embrionalnim razvojem nosa.

Usna šupljina predstavlja početni dio probavnog sustava i ima tri osnovne funkcije: digestivnu, fonacijsku i respiracijsku, a sadrži i osjetilo okusa. Dijeli se na predvorje usne šupljine (*vestibulum oris*), oblika potkove, sprijeda omeđenog usnama (*labia oris*), lateralno obrazima (*buccae*), straga alveolarnim čeljusnim nastavcima (*processus alveolaris mandibulae et maxillae*), zubnim lukovima i gingivom te na usnu šupljinu u užem smislu (*cavum oris proprium*), čiji krov čini tvrdo i meko nepce, dno dijafragma oris, a postranično je omeđuju oba zuba luka. Najveći dio usne šupljine pripada jeziku koji sadrži okusne pupoljke na svojoj dorzalnoj površini.

Usna šupljina dobro je opskrbljena krvlju. Krv dovode ogranci *a. carotis externe*, vanjska maksilarna i jezična arterija, a odvođe *v. facialis anterior* i *posterior*. Limfni čvorovi nalaze se na vanjskoj strani donje čeljusti, submandibularno i submentalno te se dreniraju u vratne limfne čvorove.(4)

3.2. ANATOMIJA NOSA

Nos se sastoji od vanjskog nosa i nosne šupljine. Vanjski nos obično nazivamo nosnom piramidom. Sastoji se od koštanog dijela koji čine nosne kosti i dio *procesusa frontalis* gornje čeljusti, te nekoliko hrskavica. Trokutasta hrskavica nadovezuje se na distalni rub nosnih kostiju, dok alarne hrskavice, oblika galebljih krila, sa svake strane septuma tvore oblik nosnog vrška.(4) Obje su parne i vezane fibroznim strukturama. Nosna piramida oblikuje vanjsku konturu nosa i prekrivena je kožom.(5)

Septum nasi nosnu šupljinu dijeli na dva, nerijetko asimetrična dijela. Lateralni zid nosne šupljine čine nosne školjke: donja, srednja i gornja, krov joj čini *lamina cribrosa* etmoidne kosti, a dno tvrdo nepce. Stražna nosna šupljina završava hoanama. Između nosnih školjki nalaze se nosni hodnici. U donjem nosnom hodniku otvara se *ductus lacrimalis*, u srednjem se otvaraju maksilarni i frontalni sinusi te prednje i srednje etmoidne celule, dok se u gornji otvara sfenoidni sinus i stražnje etmoidne celule. Veći dio nosnih šupljina prekriven je respiratornim epitelom, dok je u području gornje nosne školjke uglavnom olfaktorni epitel. Olfaktorne stanice mogu se naći i u srednjoj nosnoj školjki. Submukozno, razvijena je obilna vaskularizacija, važna u kontroli respiracijskih funkcija nosa, osobito nosnog ciklusa.(5)

Nosni septum građen je od prednjeg hrskavičnog i stražnjeg koštanog dijela. Sastoji se od devet neovisnih dijelova, od kojih su najveći *lamina perpendicularis* etmoidalne kosti u stražnjem djelu te *lamina kvadrangularis* u prednjem dijelu.(4) Koštano hrskavičnu strukturu pokriva nosna sluznica građena od višeslojnog cilindričnog epitela s trepetljikama, dok je kaudalni rub uklopljen u kožu nosnog

vestibuluma.(5) Nosna pregrada u čovjeka može pokazivati otklone u medisagitalnoj ravnini što dovodi do razvoja septalnih deformacija, češće se javlja kod odraslih nego kod djece, a mogu biti i nasljednog karaktera.

3.3. FIZIOLOGIJA NOSA

Nos ima nekoliko važnih fizioloških zadaća za organizam. Poznato je da zdrav nos može udahnuti zrak toplinski pretvoriti na optimalnu temperaturu. Ima **sposobnost termoregulacije** udahnutog zraka, što se postiže djelovanjem tzv. nosnih radijatora. Oni su izgrađeni od kavernoznog vaskularnog tkiva, smještenog u području gornjih dijelova septalne sluznice, te donjem rubu i medijalnoj površini srednje nosne školjke. Hladan zrak potiče vazodilataciju, a topli zrak vazokonstrikciju kavernoznog tkiva, što nosne šupljine čini znatno širim. Širina nosnih šupljina omogućuje kovitlanje zračne struje, a time i njezino dulje zadržavanje u nosu. Prema zakonu termodinamike dolazi do prelaska topline s toplijeg na hladnije tijelo.

Druga mu je funkcija **protektivna**. Štiti donje i srednje dišne puteve od nepoželjnih čestica, mukocilijarnim sustavom. On se sastoji od trepetljika kojima su gusto prekrivene površine cilindričnih stanica dišnog epitela i sluzava prekrivača koji leži na vrškovima trepetljika, a potiče od vrčastih stanica, seroznih i mukoznih žlijezda submukoznog sloja. Trepetljike se njišu u zadanom smjeru, uvijek prema nazofarinksu, pomičući veliki sluzavi prekrivač, koji osim što je sam po sebi ljepljiv, također je i elektrostatički privlačan.

Sluznica nosa predstavlja prvu crtu obrane gornjih dišnih puteva i imunološki je značajna. Plazma stanice, T i B limfociti te makrofagi čine poseban sustav limfatičkog tkiva, odgovornog za zaštitu cjelokupne sluznice gornjih dišnih puteva putem stanične i humoralne imunosti.

Treća uloga nosa je **regulacijska**. Regulacijska uloga temelji se na nazalnim refleksima, koji su osobito značajni u regulaciji nosnog otpora. Nosni otpor zbir je sila kojima stijenke nosnih šupljina djeluju na zračnu struju pri disanju na nos. Uloga je otpora da usporavanjem zračne struje omogući zagrijavanje, ovlaživanje, te filtraciju zraka u nosnim šupljinama, koji zatim prolazi u donje dišne puteve. Disanje na nos jedino je fiziološko, dok oronazalno disanje nastaje kao posljedica opstrukcije. Ono je refleksno, a povećanjem minutnog volumena raste proporcija zraka udahnutog na usta.

Nos osim za disanje, služi i kao organ za **njuh**. Njuh ima primarnu ulogu u regulaciji prehrane, utječe na reproduktivno ponašanje, a ima i zaštitnu ulogu u otkrivanju štetnih i toksičnih tvari.(4)

3.4. ANATOMIJA ŽDRIJELA I TONZILA

Ždrijelo je mišićnomembranozna cijev koja se prostire od baze lubanje do ušća u jednjak. U odraslih je prosječno dugačko oko 12 cm. Dijeli se na tri dijela: epifarinks, mezofarinks i hipofarinks.

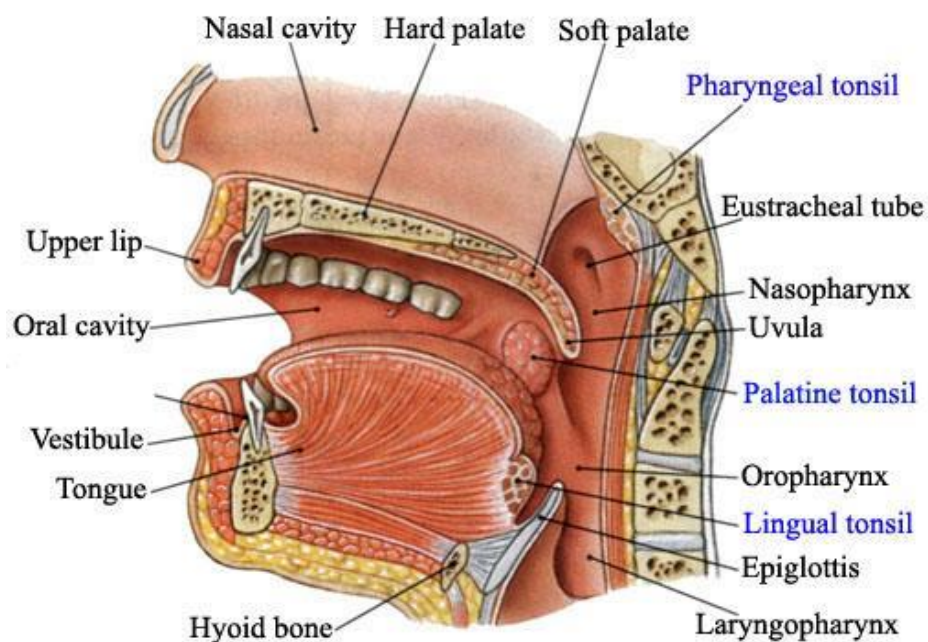
Epifarinks ili nazofarinks se proteže od baze lubanje do zamišljene vodoravne plohe koja prolazi mekim nepcem kad se ono prilikom gutanja odigne i osloni na stražnju stijenku ždrijela. Krov epifarinksa čini dno sfenoidnog sinusa, sprijeda kroz hoane komunicira s nosom, na lateralnim stijenkama nalaze se torusi tubariusi s ušćima Eustachievih cijevi i tubarne tonzile. Posterosuperiorno je smještena faringealna tonzila i adenoidne vegetacije.

Mezofarinks ili orofarinks smješten je ispod epifarinksa i proteže se od vodoravne plohe, koja prolazi kroz meko nepce, do zamišljene plohe koja prolazi kroz gornji rub epiglotisa. Sprijeda komunicira s usnom šupljinom, a lateralno se nalaze nepčani lukovi u kojima su smještene nepčane tonzile. Stražnju stijenku čine trupovi drugog i trećeg vratnog kralješka.

Hipofarinks se nalazi ispod mezofarinksa, gornja granica zamišljena je ploha kroz epiglotis, a donja krikoidna hrskavica ispod koje počinje jednjak. Sprijeda graniči s grkljanom, od kojega ga dijele ariepiglotski nabori. Lateralno od njih, s obje strane nalaze se piriformni sinusi, tj. uski zatoni koji se otvaraju prilikom gutanja.(4)

Tonzile se razvijaju urastanjem epitela u vezivno tkivnu podlogu na mjestima gdje postoje škržni lukovi. Tada dolazi do proliferacije vezivnih stanica i krvnih žilica, urastanjem epitela stvaraju se kripte oko kojih se koncentriraju limfociti i tvore se

limfni čvorići.(4) Važno je naglasiti da se tonzile ne mogu promatrati svaka za sebe, nego one čine jednu cjelinu - Waldeyerov prsten. On se sastoji od faringealne tonzile, dvije tubarne, dvije palatinalne i lingvalne tonzile.(6) Najveće i najvažnije jesu nepčane tonzile koje imaju oblika badema pa su dobile naziv mandule. Zdrave mandule ne strše iz nepčanih lukova. Površina sluznice im je naborana. U tim sluzničkim naborima nastaju tonzilarne fosule kojih je 10 do 20 na svakoj manduli. Na dnu fosula su kripte, u kojima je epitel najtanji i tu postoji tijesna veza epitela s limfatičnim tkivom tonzila. Ždrijelne tonzile prema značenju su odmah do palatinalnih. Nalaze se na gornjoj i stražnjoj stijenci nosnog ždrijela. Jezična se tonzila nalazi na korijenu jezika, a tubarne tonzile na lateralnim stijenama nosnog ždrijela, oko *torusa tubariusi*.(4) (slika 1.)



Slika 1: Anatomija ždrijela i tonzila. Preuzeto iz : (7)

3.5. FIZIOLOGIJA ŽDRIJELA I TONZILA

3.5.1 AKT GUTANJA

Prijenos zalogaja iz usne šupljine u ždrijelo i jednjak nazivamo gutanje. Razlikujemo tri faze gutanja : oralnu, faringealnu i ezofagealnu.

Oralno gutanje sastoji se od dvije faze, prvu fazu čini pripremna faza koja tijekom rasta zauzima sve veći vremenski interval gutanja jer kruti bolus, u usporedbi s tekućim bolusom dojenčadi, treba usitniti i pripremiti za drugu propulzivnu fazu gutanja. Propulzija bolusa iz usne šupljine u ždrijelo odvija se kontrakcijom *orbikularis oris*, primicanja čeljusti i primicanja vrška jezika tvrdom nepcu, oblikovanjem kanala koji čini nepce i podignuti lateralni rubovi jezika. Gotovo istodobno s početkom oralne propulzivne faze zatvara se ulaz u dišne puteve koji sprječava prodiranje bolusa u gornje dišne puteve.

Prolaskom bolusa kroz *isthmus faucium* započinje faringealna faza, čije se trajanje produljuje povećanjem gustoće i volumena bolusa. Tijekom te faze nema disanja jer obično započinje na prijelazu udisaja u izdisaj ili u početnoj fazi izdisaja. Relaksacijom krikofaringealnog mišića otvara se gornje ezofagealno ušće i započinje ezofagealna faza gutanja kojom se zalogaj prenosi u želudac.

Ezofagealna faza traje oko četiri sekunde. Peristaltika mišića omogućuje prijenos bolusa. Osim hrane čovjek guta i sekret iz usne šupljine i iz gornjih dišnih puteva pa se može reći da je gutanje refleksna radnja koja se može izazvati i voljno.(4)

3.5.2 OBRAMBENA ULOGA TONZILARNOG TKIVA – IMUNOLOGIJA

Najveći dio stranih tvari u organizam ulazi disanjem i hranjenjem, a tonzile zbog svog smještaja u aerodigestivnom križištu, čine lokalnu obranu.

Tonzilarno tkivo tako štiti donje dišne puteve, ali i cijeli organizam. Njihovo značenje gubi se odrastanjem, a dokaz završetka njihove imunološke uloge je atrofija tonzila, koja predstavlja normalnu fiziološku pojavu. Tonzile su građene od limfatičkih folikula, uklopljenih u kapsulu koja je perforirana na oralnoj strani pukotinama nazvanim lakune.⁽⁵⁾ Tijekom gutanja zalogaj struže po tonzilama koje se izbočuju iz tonzilarnih loža, a tvari antigenih svojstava upadaju u lakune gdje ih preuzimaju retikuloepitelne i dendritičke stanice. One imaju ulogu antigen prezentirajućih stanica. Nakon prvog kontakta s antigenom, antigen prezentirajuće stanice putuju u limfno tkivo, u ovom slučaju Waldeyerov prsten, gdje zajedno s glavnim kompleksima histokompatibilnosti (MHC) klase I i II prikazuju antigen na svojoj površini. To će dovesti do aktivacije T-limfocita. S MHC I aktiviraju se citotoksični CD 8 limfociti, a s MHC II aktiviraju se pomagački limfociti staničnog biljega CD 4, iz kojih se nakon aktivacije razvijaju Th-1 i Th-2 memorijski limfociti. Razvoj Th-1 memorijskih limfocita dovodi do normalne imunološke reakcije na određeni antigen, a razvoj Th-2 memorijskih limfocita do hiperaktivnosti u atopijskih osoba i pojačanog stvaranja IgE protutijela. Tijekom procesa aktivacije imunološke reakcije dolazi i do stvaranja citokina. Za modulaciju imunološke reakcije u smjeru Th-1 značajni su IL-2 koji se stvara u makrofagima, INF G u NK stanicama, dok su za modulaciju Th-2 puta značajni IL-5, IL-10 i najvažniji IL-4, koji se smatra odgovornim za povećano stvaranje IgE protutijela.

T-limfociti potiču B-limfocite na pretvaranje u plazma stanice, a samim time i proizvodnju antitijela. B-limfociti proizvode IgA, IgE, IgG, IgM i IgD protutijela. IgA protutijela su većinom sekrecijskog tipa i sadrže glukoprotein koji mu olakšava transport kroz epitel te ga čuva od proteolize. B-limfociti koji proizvode IgE, IgG, IgM rasuti su po cijelom limfatičnom tkivu, dok su oko germinativnih centara uglavnom smješteni oni limfociti koji proizvode IgD protutijela.(6)

Odnos B/T limfocita u tonzilama bio je 1,6 prema 0,3 u perifernoj krvi, dok su citotoksični limfociti činili samo 8% limfocita prema 29% u perifernoj krvi, što ukazuje na predominantnu ulogu B-limfocita u upalno promijenjenim tonzilama.(8)

4. HIPERPLAZIJA LIMFATIČNOG PRSTENA U ŽDRIJELU I NJIHOVO LIJEČENJE

4.1. PALATINALNE TONZILE

U četvrtom mjesecu fetalnog razvoja u udubini između drugog i trećeg brahijalnog luka stvara se duplikatura i invaginacija sluznice, iz čega se potkraj fetalnog života razvijaju palatinalne tonzile.(6)

Palatinalne tonzile važan su limfatički organ smješten između prednjeg i stražnjeg nepčanog luka, u tonzilarnoj loži. Otvorenost vanjskom svijetu čini ih neprestano izloženim infektivnim agensima, kako u dječjoj tako i u odrasloj dobi. Često su sijelo upale. Učestali recidivi i promjene same strukture tonzila dovode do kronične upale, praćene postupnim gubitkom njihove protektivne funkcije. U lokalnom statusu tonzilarna površina je razrovana, lakune su proširene i sadržavaju detritus, nepčani su lukovi zacrvenjeni, a javlja se i jugulodigastrična limfadenopatija. Palatinalne tonzile tako predstavljaju upalno žarište u organizmu koji može dovesti do niza lokalnih i općih komplikacija. Tijekom rasta, i kada nema infekcija, tonzilarno limfatično i vezivno tkivo hiperplazira, što se u orofaringoskopskom nalazu očituje povećanjem tonzila. Izrazito hiperplastične tonzile postaju podložnije infekciji jer zbog umnažanja vezivnog tkiva, smanjuje se ili u potpunosti gubi sposobnost njihove kontrakcije, a time i mogućnost eliminacije detritusa iz tonzilarnih kripti.

S obzirom na njihovu važnost u imunosnoj obrani, potrebno je samo kod jasno definiranih indikacija učiniti zahvat tonzilektomije. Važno je donijeti odluku kada

tonzile više nisu korisne, nego postaju štetne čineći opasno žarište za nastanak kronične bakterijske infekcije.(5)

4.2. ADENOIDNE VEGETACIJE

Adenoidne vegetacije, ždrijelne tonzile ili treća mandula limfno je tkivo smješteno na stražnjem zidu nosnog ždrijela, iza nosnih hodnika i nosne šupljine. Počinju se razvijati u 16. tjednu intrauterina života i prisutne su pri rođenju. Zajedno s palatinalnim, tubarnim i jezičnim tonzilama čine Waldeyerov prsten.

Adenoidne vegetacije kao i nepčane tonzile rastu do dobi od 5 do 7 godina te takva djeca imaju simptome otežanog disanja na nos i hrkanja. U školskoj dobi se postupno smanjuju, dok je u tinejdžerskoj dobi atrofija toliko izražena da uopće nema opstruktivnih smetnji. Glavna uloga im je zaštita od infekcija i ulaska mikroorganizama jer se i u njima kao i ostalim tonzilama događa depozicija antigena i poticanje imunološkog odgovora.

Hipertrofija adenoida rezultat je upravo pojačane imunološke aktivnosti na antigene iz okoline i prilagođavanja na njih. Građa adenoida ista je kao i kod nepčanih tonzila, ali se njihove bolesti razlikuju zbog razlike u anatomske smještaju. Smještaj adenoidnih vegetacija prilično je skriven, nisu vidljive pri pogledu u nos i usta. Zbog smještaja iza nosa dostupne su i brojnim mikroorganizmima.

Normalnu bakterijsku floru adenoida čini *Corynebacterium sp.*, koagulaza negativan stafilokok, *Neisseria sp.*, *Haemophilus sp.*, *Micrococcus sp.* i

Stomatococcus sp., a mogu se naći i bakterije *Lactobacillus*, *Actinomyces*, *Fusobacterium* i *Nocardia*. Najčešće se i događa da se adenoidi inficiraju te sekundarno uzrokuju recidivirajuće infekcije uha, nosa i sinusa. Tip i količina patogenih bakterija ovise o tipu bolesti i dobi djeteta.(9) Najčešći uzročnici infekcija su *Haemophilus influenzae*, hemolitički streptokok skupine A, *Staphylococcus aureus*, *Moraxella catarrhalis* i *Streptococcus pneumoniae*, po učestalosti tim redoslijedom.(10)

Adenoidi mogu biti značajan čimbenik u nastanku akutne ili kronične upale uha i u nastanku kroničnog sinusitisa. Njihovo odstranjivanje stoga otklanja ili umanjuje znakove i simptome upale nosa i sinusa te se smanjuje učestalost infekcija srednjeg uha. Povećanje adenoidnih vegetacija s velikom vjerojatnošću dovodi do nastanka simptoma hrkanja, nazalnog govora (govor začepljenog nosa) i disanja na usta, a može se naići i na iscjedak iz nosa, dugotrajan kašalj, oslabljen sluh, poremećen govor i glavobolja.(9)

Tijekom oralne respiracije dominiraju mišići obraza koji smanjuju transverzalni razvoj lateralnih dijelova alveolarnih nastavaka, nastaje hipotonija orbikularisa orisa i inkompetentne usne. Jezik je položen na dno usne šupljine i straga, izostaje impuls za transverzalni rast maksile i sagitalni rast mandibule, maksila je sužena te sagitalno i vertikalno izdužena s visokim gotskim nepcem, a u mandibuli nalazimo zbijenost u fronti. Lice djeteta s izraženom oralnom respiracijom izgleda usko, izduženo, izmučeno, uvučenih očiju s naglašenim podočnjacima. Usnice su suhe i ispucale, gingiva upaljena, a nosnice sužene.(1) Takav karakterističan izgled lica nazivamo adenoidno lice (slika 2.).

Značajno povećane adenoidne vegetacije, zbog potpune opstrukcije hoana, uzrokuju smetnje u plućnoj ventilaciji, dok njihovo umjereno povećanje dovodi do otežanog disanja kroz nos, osobito tijekom spavanja. Neka djeca razvijaju sindrom opstruktivne *sleep*-apneje, guše se tijekom sna, bude se više puta tijekom noći pa su danju neispavana, nervozna i ostvaruju lošiji uspjeh u školi. Zbog nosne opstrukcije razvija se lošija ventilacija paranazalnih sinusa, uzrokovana retencijom nosnog sekreta, kronični rinosinuitis, što može dovesti do smetnji u donjim dišnim putevima pa i nastanka opstruktivnog bronhitisa. Izravno ili neizravno, povećane adenoidne vegetacije također utječu na lošiju funkciju Eustahijeve tube, što dovodi do sklonosti upalama srednjega uha. Sekretorni otitis nema kliničku sliku akutne upale, a kako nema ni općih simptoma infekcije i otalgije, često ostaje neprepoznat. Jedini je simptom provodna naglušnost zbog nakupljanja sekreta u srednjem uhu, što roditelji prepoznaju kada im dijete slabije čuje. Ako se sekretorni otitis javi u ranijoj dobi, ima utjecaj i na razvoj govora.(5)

Upala adenoida može se liječiti antibiotskom terapijom, dok je za hipertrofične adenoidne indikacija kirurška terapija odstranjenja. Naglo začepljenje gornjih dišnih puteva upalom adenoida i nepčanih krajnika koje se najčešće vidi kod pacijenata oboljelih od mononukleoze, liječi se postavljanjem pomagala za disanje, kortikosteroidima, intravenskim antibioticima ili ako ne reagiraju na ovu terapiju, hitnim kirurškim odstranjenjem.(9)



Slika 2: Facies adenoidea. Preuzeto : (11)

4.3. TONZILEKTOMIJA I ADENOIDEKTOMIJA

Tonzilektomija je jedan od najčešćih kirurških zahvata u otorinolaringologiji. Prije samog zahvata potrebno je odvagati je li veća korist ili štetnost tonzila i ovisno o tome donijeti pravu odluku za tonzilektomiju. Danas, nažalost, osim anamnestičkih podataka i kliničkog nalaza, ne postoje testovi koji bi mogli pokazati je li tonzila u imunološkom smislu više korisna ili nije. Često su u prošlosti predmet rasprave bili stavovi o tome koga je potrebno tonzilektomirati, kada i je li potrebno uklanjanje samo ždrijelne ili zajedno s njom i nepčane tonzile. Medicinsko znanje, odnosno neznanje utjecalo je na stavove koji su se s vremenom mijenjali. U prvoj polovici prošlog stoljeća, dok se još nije shvaćala imunološka važnost tonzila, tonzilektomija se često indicirala, a da se pritom nije uzimala u obzir šteta koja nastaje ako za nju nije bilo prave indikacije. Tehnički i higijenski uvjeti za izvođenje kirurških zahvata već su u

to vrijeme bili na dosta visokoj razini. Komplikacije zahvata nisu bile česte pa prepreka za tonzilektomiju nije bilo. Medicinski stav tadašnjih autoriteta bio je da se tonzile trebaju obvezno operirati, što je pogodovalo stvaranju pozitivnog ozračja i izvođenju tonzilektomija, koje su nekada bile i izborni zahvat za svako dijete.

Nova medicinska saznanja, koja uključuju i razvoj imunologije i antibiotске ere, prema kojima se imunološka obrana tonzila suprostavlja tonzilektomiji, stvorila su nekritički pristup. Kao rezultat prethodnog stava mnoga tadašnja djeca postala su žrtve prototonzilektomijskog ozračja, patila su od čestih angina, a porastao je i broj djece oboljele od reumatske groznice, karditisa i glomerulonefritisa.

Danas se odluke o izvođenju tonzilektomije temelje isključivo na opravdanim indikacijama kojima je glavni cilj ne štetiti zdravlju djeteta. Kako bi se postigli optimalni rezultati u liječenju djeteta s bolesnim tonzilama, potrebna je suradnja i povjerenje djeteta i roditelja s jedne strane, te liječnika, pedijataru, liječnika opće i školske medicine i otorinolaringologa s druge strane. Takav pristup jamči pravilno postavljanje indikacija, a znači učinkovito liječenje. (4)

Adenoidektomija je kirurški zahvat kojim se odstranjuju adenoidne vegetacije. Vrlo je često povezana s drugim kirurškim zahvatima, tonzilektomijom te miringotomijom, uz eventualno postavljanje ventilacijskih cjevčica kod seroznog otitisa. Prvi put adenoidektomiju izveo je Wilhelm Meyer iz Kopenhagena u 19. stoljeću, dok je tonzilektomija opisana već puno ranije. Naime Celsus opisuje odstranjenje tonzila već 50. godine poslije Krista, a u redovnu praksu Caque od Rheimsa tonzilektomiju uvodi sredinom 18. stoljeća. Smatra se da je najvažniji čimbenik kasnijeg razvoja kirurgije adenoidnih vegetacija njihov skriveni smještaj, za

razliku od dobro vidljivih tonzila u ustima. Početkom 20. stoljeća te dvije operacije počinju se izvoditi istovremeno, a uskoro adenotonzilektomija postaje i najčešće izvođeni kirurški zahvat. Tonzilektomija i adenoidektomija smatrane su i izborom liječenja kod anoreksije, mentalne retardacije i nekontroliranog mokrenja jer nakon ova dva zahvata djeca imaju bolji apetit, dobivaju na masi jer im grlo nije bolno i bolje dišu. Hiperplazijom adenoida, otežano je disanje kroz nos, što remeti san djeteta i umanjuje normalne kontrolne mehanizme mokrenja u mozgu te rezultira nekontroliranim mokrenjem. Djeca sa stalnim sekretom iz upaljenog uha slabije čuju, odgođen im je razvoj govora te se mogu voditi kao mentalno retardirana.

Zbog velikog broja indikacija ova dva zahvata postala su gotovo univerzalna za djecu školske dobi. Široka upotreba ipak je sredinom 20. stoljeća postala upitna jer su razvijeni antimikrobni lijekovi kojima su se mogle liječiti upale tonzila, a neka istraživanja pokazala su i da ti zahvati nisu učinkoviti onoliko koliko se prije mislilo. Ovakva situacija stvorila je potrebu za brojnim istraživanjima kojima je cilj bio utvrditi prave indikacije za adenoidektomiju i tonzilektomiju.

Nakon zahvata adenoidektomije prva tri dana dijete mora piti puno tekućine. Na dan zahvata najbolje je piti čajeve na sobnoj temperaturi, jesti laganu dijetnu hranu: juhe, banane, jaja, sok od jabuke. Dijete na normalnu hranu prelazi kad se osjeća spremno za to. Prvih nekoliko dana potrebno je mirovanje, a povratak svakodnevnim aktivnostima postupan je i ovisi o subjektivnom osjećaju djeteta. Bolovi nakon zahvata liječe se analgeticima - preporuča se paracetamol - dok acetilsalicilnu kiselinu treba izbjegavati. Zbog cijeljenja operacijske rane i čišćenja tkiva javlja se *foetor ex ore*, koji se može ublažiti grgljanjem i ispiranjem usta vodicom za ispiranje. Tijekom

oporavka zbog otekline i disanja kroz usta, djeca hrču. Prvih nekoliko dana nakon zahvata djeca mogu imati povišenu tjelesnu temperaturu, koju treba liječiti simptomatski, antipireticima i davanjem tekućine. Ako se temperatura povisi iznad 38,8 stupnjeva celzijusa, potrebno je javiti se liječniku. Krvarenja iz nosa ne bi smjelo biti. Ukoliko dođe do krvarenja, dijete treba staviti u ležeći položaj na bok ili posjesti uspravno te se što prije javiti liječniku. Moguće su mučnine i povraćanje unutar prvih 6 sati nakon operacije, ako traju dulje, potrebno je obavijestiti liječnika.(9)

4.3.1 INDIKACIJE I KONTRAINDIKACIJE

Opće je pravilo u medicini da je kirurško liječenje indicirano onda kada konzervativno nije djelotvorno. Tonzilektomijom se uklanja tkivo sa svim njegovim važnim imunološkim i obrambenim funkcijama. Danas se apsolutnom indikacijom za tonzilektomiju smatra isključivo izrazita hipertrofija tonzila koja uzrokuje nazalnu opstrukciju. Ostale indikacije su

- rekurentni adenotonzilitisi (koji se javljaju barem 4 puta godišnje),
- peritonzilarni apces,
- fokalne infekcije (reumatska groznica, glomerulonefritis, psorijaza, alopecija, kronične urtikarije, karditis, iridociklitis, vaskularne bolesti poput rekurentnih tromboangitisa ili nodularnih vaskulitisa),
- trajno kliconoštvo (streptokokno i difterijsko),
- sumnja na tumor,
- limfadenopatije,
- *foetor ex ore* uzrokovan detritusom u tonzilarnim fosulama,

- Eagleov sindrom, sindrom elongiranog stiloidnog nastavka koji karakteriziraju disfagijske i odinofagijske tegobe.(4)

Kontraindikacije za tonzilektomiju poklapaju se s onima za bilo koji kirurški zahvat. Potrebna je pedijatrijska ili internistička obrada koja uključuje obradu krvne slike, jetrene ili bubrežne funkcije te pregled srca i pluća i njihovo odobrenje za operativni zahvat. Relativna je kontraindikacija rana životna dob - manje od 3 godine.(5) Smatra se da je dobna granica vezana uz volumen cirkulirajuće krvi koja je u djeteta mala, a s obzirom da je tonzilektomija prilično krvav zahvat, može prouzročiti hipovolemiju. S druge strane, tonzile u toj dobi imaju važnu ulogu u lokalnoj obrani i izgradnji imunskog sustava.(4)

Ako postoji jedna od indikacija za tonzilektomiju, gotovo se uvijek zajedno s tonzilama kirurški odstranjuju i adenoidne vegetacije. Moguće je, međutim, da postoji indikacija samo za adenoidektomiju.(4) Jedina apsolutna indikacija za adenoidektomiju je zapreka dišnih puteva s posljedičnim razvojem plućnog srca (*cor pulmonale*).

Relativne su indikacije začepljenje nosa s iscjetkom, disanje na usta, začepljenje Eustahijeve tube s upalom uha, abnormalan govor, poremećen orofacijalni i dentoalveolarni razvoj. Sumnja na malignu bolest adenoida ili u nazofarinksu je također apsolutna indikacija.(9) Djeca s izraženim simptomima hiperplastičnih adenoida osjetljivija su i sklonija infekcijama, a usporen im je i tjelesni rast i razvoj. Mogu biti psihički i intelektualno zaostali od svojih zdravih vršnjaka, što se mijenja nakon adenoidektomije.(4)

Opće su kontraindikacije za ovaj kirurški zahvat hemofilija, leukemija, nekontrolirana šećerna bolest, akutne dišne upale, aktivna tuberkuloza, agranulocitoza. Lokalne kontraindikacije vezane su uz bolesti anatomskeg područja kao što je rascjep nepca.(4) Odstranjivanje adenoida ne preporučuje se kod poremećaja zgrušavanja krvi, neregulirane srčane pogreške, akutne upale srčanog mišića. (9)

4.3.2 OPERACIJSKI ZAHVAT

Operacijski zahvat izvodi se u općoj, endotrahealnoj anesteziji. Pri tonzilektomiji i adenoidektomiji anesteziolog i otorinolaringolog istodobno rade na vrlo malom prostoru pa se jedino endotrahealnom anestezijom može osigurati prohodnost dišnih puteva i nesmetan rad kirurga. Uvod u anesteziju izvodi se pomoću dušikovog oksidula i kisika na masku do dovoljne relaksacije za intubaciju. Intubira se oralno Woodbridgeovim tubusom s manšetom. Manšeta tubusa mora biti dovoljno napuhnuta da bi prijanjala uz stijenku traheje i na taj način spriječila slijevanje krvi i sekreta u donje dišne puteve. Nakon intubacije postavlja se Boyle-Dawiesov otvarač za usta. Tijekom zahvata glava je u retrofleksiji, krv se nakuplja u epifarinksu pa je nakon operacije potrebna aspiracija krvi i sekreta s tog mjesta.(12) Tonzila se prihvati hvataljkom, luksira prema naprijed i medijalno, čime se prikaže njezin lateralni rub u području prednjeg dijela gdje se i zareže. Otpreparira se gornji rub tonzile i tako se sačuva kut njezina ležišta. Raspatorijem se prodre do donjeg tonzilarnog ruba, obuhvati ga se omčom, a tonzilu hvataljkama vučemo gore i naprijed. Važno je odstraniti cijelu tonzilu jer ostatkom i najmanjeg dijela tonzilarnog tkiva mogu se javiti upalni recidivi.

Kod adenoidektomije koristi se veći adenotom, adenoid se struže Beckmannovom kiretom pazeći pritom da se ne oštete dublji slojevi faringealne sluznice. Krvarenje se zaustavlja tupferima, u težim slučajevima pincetom za koagulaciju ili podvezivanjem žile. Tonzile se uklanjaju ili elektrokauterom ili standardno skalpelom i škarama.

4.3.3 KOMPLIKACIJE

Komplikacije tonzilektomije su krvarenje, hipernazalizacija ili velofaringealna insuficijencija, nazofaringealna stenoza te ozljeda zuba otvaračem za usta. Krvarenje se može javiti kao pojačano intraoperativno, te rano ili kasno postoperativno krvarenje. Intraoperativno krvarenje rješava se šivanjem tonzilarnе lože uz elektrokoagulaciju, a u težim slučajevima ušivanjem tampona u tonzilarnu ložu ili iznimno podvezivanjem *a. carotis externe*. Rano postoperativno krvarenje javlja se tijekom hospitalizacije, unutar 24 sata nakon operacije, dok se kasno postoperativno krvarenje može javiti i do 2 tjedna poslije. Rješava se kao i intraoperativno, uz nadoknadu krvi i korekciju koagulacijskih poremećaja. Nazalizacija pri govoru, odnosno velofaringealna insuficijencija, koja se očituje prolaskom tekućine na nos pri gutanju, rijetko je trajna komplikacija. Češće se javlja prvih nekoliko tjedana nakon zahvata, osobito u djece sa submukoznim rascjepom. Nazofaringealna stenoza posljedica je cikatrizacije mekog nepca i javlja se nakon opsežnije resekcije mekog nepca pri tonzilektomiji. Rješava se kirurški.(5)

Neželjne posljedice nakon adenoidektomije mogu uz prethodno navedene biti i povraćanje, dehidracija, bol u ušima, dišne komplikacije koje se češće viđaju kod

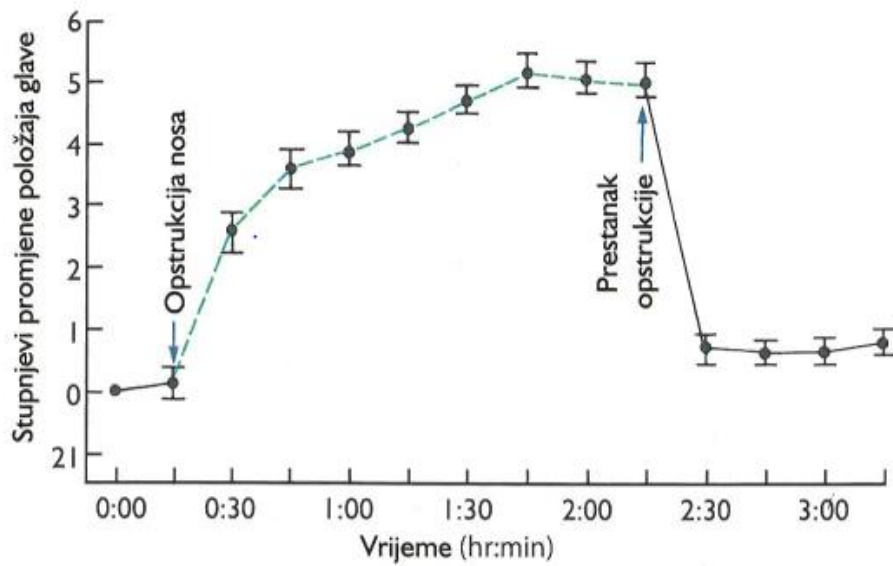
djece s Downovim sindromom i cerebralnom paralizom, kod djece koja imaju epizode prestanka disanja u snu, upalne komplikacije kao što su sepsa, flegmona, oštećenje nepčanih lukova i resice, zaostajanje dijela tkiva tonzila, nastanak atrofične suhe upale ždrijela, ožiljci i oštećenja mišića koji remete funkciju Eustahijeve tube, nazofaringealna stenoza. Smrtnost pri ovom zahvatu je 1 pacijent na svakih 16 000 - 35 000, a razlozi su najčešće komplikacije anestezije i veliki gubitak krvi.(9)

5. ORTODONTSKE ANOMALIJE UZROKOVANE HIPERPLAZIJOM ADENOIDNIH VEGETACIJA

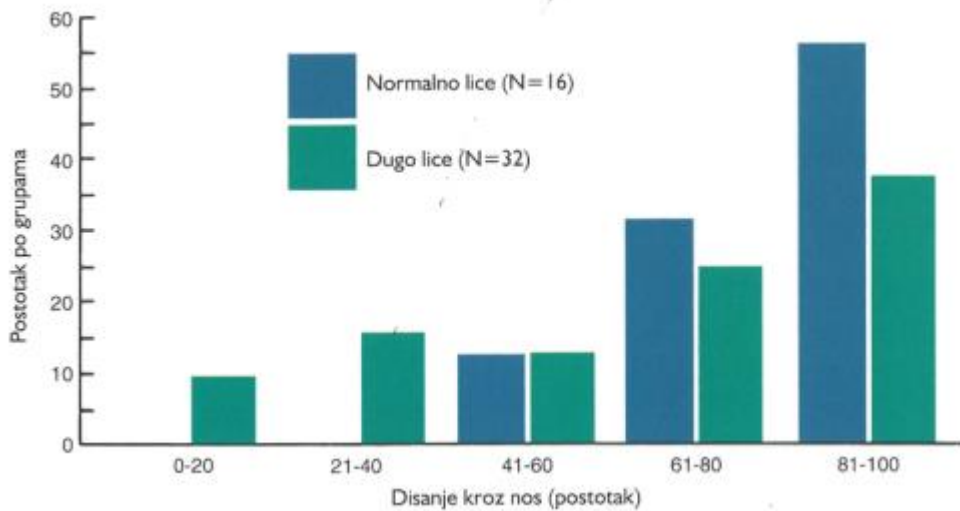
Promjena načina disanja, kao što je disanje na usta, može dovesti do promjene položaja glave, čeljusti i jezika. To bi moglo promijeniti i ravnotežu pritiska na čeljusti i zube, te utjecati na rast čeljusti i poziciju zuba. Kako bi se moglo disati na usta, mandibulu i jezik potrebno je spustiti, a glavu zabaciti unatrag. Ako takav položaj ustraje, visina lica se povećava, stražnji zubi preizrastaju, mandibula rotira prema dolje i natrag, otvarajući pri tome zagriz naprijed i povećavajući pregriz, dok povećan pritisak obraza može uzrokovati sužavanje maksilarnog zubnog luka. Takav tip malokluzije uzrokuje karakterističan izgled lica poznat pod nazivom *facies adenoidea*, koji je u engleskoj literaturi bio opisan još prije 100 godina. Hiperplazija adenoidnih vegetacija uzrok je parcijalne nazalne opstrukcije kod djece, što doprinosi disanju na usta. Nazalna opstrukcija dovodi do promjene kraniovertebralnog kuta za oko 5 stupnjeva, povećavajući intermaksilarni razmak. Zabacivanjem glave prema natrag maksila se podiže, a mandibula spušta. Kad se nazalna opstrukcija ukloni, vraća se prvotni tjelesni položaj (slika 3.).

U analizi načina disanja važno je razumjeti da ljudi koji primarno dišu kroz nos, dijelom dišu i na usta, što je izraženije kod tjelesnog napora i smatra se fiziološkim. Važno je znati da razdvajanje usana u mirovanju ne mora nužno značiti i disanje na usta, što se često puta izjednačava, tako primjerice kod djece inkompetencija usana je normalna. Jedini pouzdan način za kvantifikaciju disanja je utvrđivanje koliki je ukupan protok zraka koji ide kroz nos, a koliki kroz usta. Najbolji dostupni eksperimentalni podaci o odnosu malokluzije i disanja na usta dobiveni su iz studija

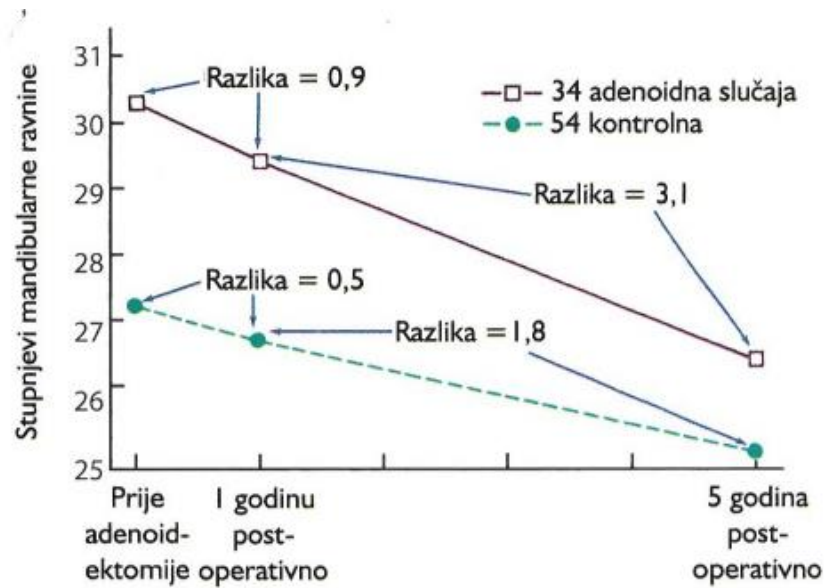
nazalno/oralnog omjera kod normalne djece i djece s dugim licem (slika 4.).(14) Studija je pokazala da otprilike trećina grupe s dugim licem ima manje od 50% nazalne respiracije, dok u normalnoj grupi nitko ne diše na nos u toliko malom postotku. Osim djece s hiperplazijom adenoida, djeca s kroničnim nazalnim alergijama također su imala tendenciju povećanja prednje visine lica, povećanog pregriza i smanjenog preklopa koji je prati, što se isto povezuje s nazalnom opstrukcijom.(15) Švedske studije djece, kojima je napravljena adenoidektomija, pokazale su da, u prosjeku, operirana djeca imaju značajno duža lica nego iz kontrolne skupine. Oni su također inklinirali maksilarnoj konstrikciji i protrudiranim incizivima.(16) Praćenjem postadenoidektomirane djece i usporedbom njihovih kutova mandibularne ravnine s normalnom kontrolnom skupinom, vidi se da su se razlike prije operacije smanjile, ali nisu u potpunosti nestale (slika 5). Slične razlike u odnosu na kontrolnu skupinu bile su vidljive i u drugim skupinama kojima je adenoidektomija i/ili tonsilektomija tek bila indicirana.(18) Ova istraživanja pokazuju da disanje na usta, uzrokovano nazalnom opstrukcijom, vrlo vjerojatno će promijeniti način rasta i doprinijeti razvoju ortodontskog problema, ali ga je teško proglasiti jedinim etiološkim faktorom.(3)



Slika 3: Opstrukcija nazalnog disanja uzrokuje promjenu kraniovertebralnog kuta za oko 5 stupnjeva. Preuzeto: (13)



Slika 4: Usporedba postotka nazalne respiracije kod adolescenata s normalnim i dugim licem. Preuzeto : (14)



Slika 5: Usporedba kutova mandibularne ravnine u skupini postadenoidektomirane djece i normalne kontrole. Preuzeto: (17)

5.1. OTVORENI ZAGRIZ

Prednji otvoreni zagriz možemo definirati kao malokluziju u kojoj nedostaje kontakt između zuba antagonistu u fronti, dok su stražnji zubi u okluziji (slika 6.). Ako je disokluzija ekstenzirana, i u stražnjem segmentu govorimo o kombiniranom otvorenom zagrizu.

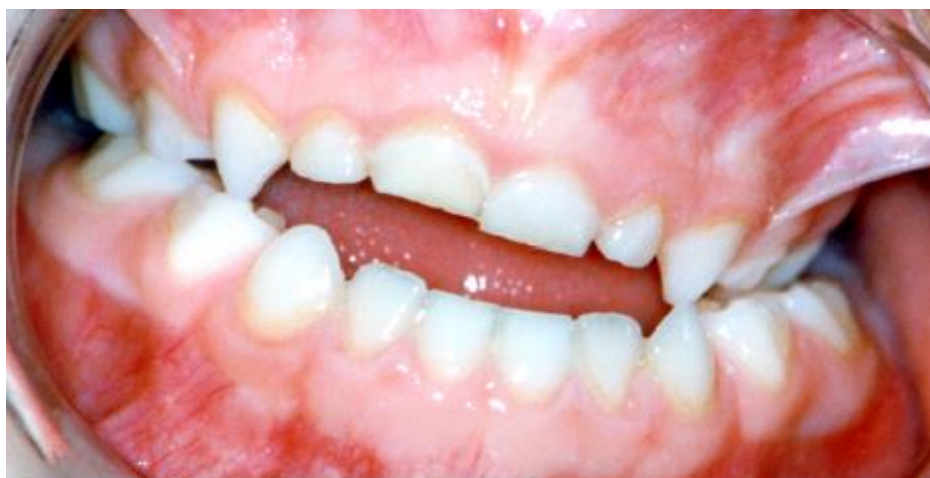Otvoreni zagriz karakterizira negativni preklop inciziva gornjeg i donjeg zubnog niza, koji u normookluziji iznosi oko 2-3 mm. Možemo ga podijeliti na dentalni otvoreni zagriz uzrokovan smanjenom erupcijom prednjih zuba i povećanom ekstruzijom stražnjih zuba te skeletalni otvoreni zagriz koji je genetski determiniran.

Dijagnoza skeletalnog otvorenog zagriža postavlja se na temelju kefalometrijske analize na laterolateralnom kefalogramu, uz vidljivo smanjenje kuta inklinacije maksile i povećanje kuta postrotacije mandibule u odnosu na bazu lubanje. Međučeljusni kut je divergentan.

Otvoreni zagriž multifaktorijalne je etiologije. Uzrokuju ga nepogodne navike, kao što su sisanja prsta i infantilno gutanje, prekobrojni zubi, prerani gubitak zuba, nazalne opstrukcije, hipertrofične tonzile, disanje na usta, makroglosija i disfunkcije temporomandibularnog zgloba.(20) Prevalencija iznosi oko 12% u mliječnoj denticiji, češće se javlja kod muške djece, kod pacijenata s klasom I i u dobi od 7 do 9 godina.(21) Prevalencija u mješovitoj denticiji iznosi oko 18,5%, ali opada s godinama.(22)

Terapija otvorenog zagriža razlikuje se s obzirom na starost pacijenta. U mliječnoj denticiji i ranoj fazi mješovite denticije, kada je potrebno uklanjanje nepogodnih navika, indicirana je vestibularna ploča. Vestibularna ploča interceptivna je mobilna ortodontska naprava koja pasivno leži u vestibularnom području maksile i mandibule, koja se aktivira djelovanjem perioralne muskulature. Sila koju stvara *m. orbikularis oris* preko ploče prenosi se na protrudirane frontalne zube uz koje prilježe stimulirajući njihovu protruziju. U kasnoj mješovitoj denticiji potrebna je miofunkcionalna terapija, čiji je cilj uspostava novog neuromuskularnog obrasca te korekcija položaja jezika, ne samo pri funkciji nego i u mirovanju. Kontinuirani pritisak mlohavog jezika, konstantno položenog između zubi, glavni je razlog otvorenog zagriža kod osoba koje nemaju takve nasljednje nepravilnosti koje bi mogle davati istu kliničku sliku. Miofunkcionalna terapija ostvaruje se bimaksilarnim

mobilnim miofunkcionalnim napravama, od kojih se najčešće koristi Grudevov aktivator, mogu se koristiti i Metzelder IV aktivator, štitni bionator II i brojni drugi. U trajnoj denticiji za ispravljanje anomalije koristi se fiksna ortodonska naprava.(1)



Slika 6: Otvoreni zagriz. Preuzeto: (19)

5.2. KRIŽNI ZAGRIZ

Analiza okluzije registrirane u maksimalnoj interkuspidaciji može se promatrati u tri ravnine. Promatrajući okluziju u transverzalnoj ravnini, gledamo nadsvođuju li bukalne kvržice gornjih zubi donje zube ili postoji li križni ili škarasti zagriz. Križni zagriz definiramo kao malokluziju zubi lateralnog segmenta, od očnjaka do zadnjeg molara kod kojih su donji stražnji zubi smješteni bukalnije od gornjih i obuhvaćaju ih uz postojanje tuberkulo-fisurnog kontakta (slika 7.). Odnos kvržica na kvržicu također se smatra križnim zagrizom. Škarasti zagriz je poseban oblik križnog

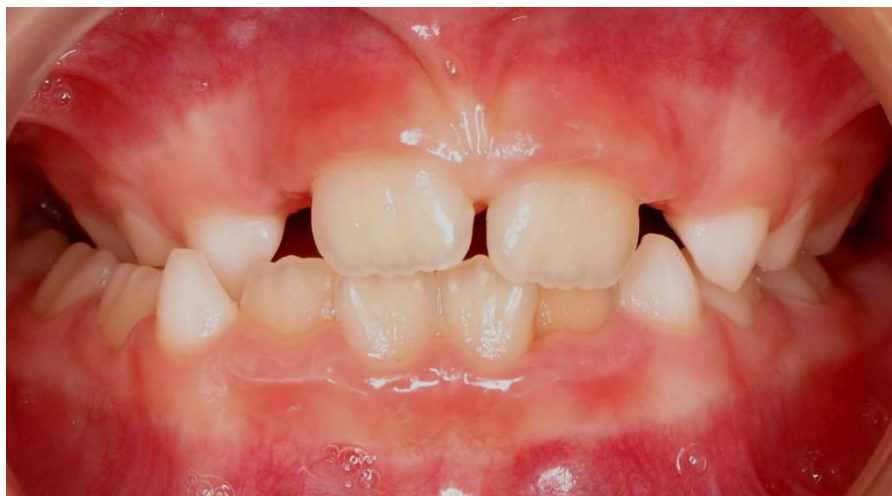zagriža kod kojeg se postranični zubi mimoilaze poput krakova škara pri čemu se ne postiže tuberkulo-fisurni kontakt, već kontakt oralne plohe jednih s bukalnom plohom drugih zuba. S obzirom na smjer mimoilaženja kod škarastog zagriža govori se o bukalnoj nonokluziji, kada gornji zubi bukalno mimoilaze donje zube, ili obratno lingvalnoj nonokluziji.

Križni zagriz pojavljuje se u mliječnoj, mješovitoj i trajnoj denticiji. S obzirom na etiologiju razlikujemo dentoalveolarni, skeletni i prisilni križni zagriz, a s obzirom na lokalizaciju jednostrani ili obostrani. Kod disanja na usta jezik je položen na dno usne šupljine, izostaje impuls za transverzalni rast gornje i sagitalni rast donje čeljusti, što će se kod predškolske djece manifestirati visokim gotskim nepcem, suženim gornjim zubnim lukom i obostranim križnim zagrizom. Visoko nepce nastaje kao posljedica izostanka strujanja zraka kroz nosnice, nema ni pritiska pa ono postaje visoko. Nastanak ove malokluzije multifaktorijalne je etiologije pa osim oralne respiracije, na nju mogu utjecati i nasljeđe, gdje zbog *interbreedinga* gena dolazi do nesklada u širini i dužini čeljusti, različiti patološki procesi poput frakture vrata kondila, mišićne disfunkcije, trauma, a može biti uzrokovana i poremećajem okluzije zbog preranih kontakata na mliječnim kaninima, što dovodi do prisilnog križnog zagriža, obično jednostranog.

Dijagnoza se postavlja na temelju kliničkog pregleda i funkcijske analize, analize simetrije na postero-anteriornom kefalogramu te na temelju procjene širine maksilarnog zubnog luka, maksile i nepca. Širina maksilarne skeletalne baze može se vidjeti po širini nepčanog svoda na modelu. Ako je baza nepčanog svoda široka, a dentoalveolarni se nastavci naginju prema unutra, križni zagriz je dentalni i uzrokovan

izobličenjem zubnog luka. Ako je nepčani svod uzak, a gornji zubi se naginju prema van, križni zagriz je skeletni jer u osnovi nastaje suženjem maksile.

Terapija križnog zagrizu različita je s obzirom na dob. U mliječnoj denticiji pomak mandibule u stranu zbog preranog kontakta na mliječnim zubima treba eliminirati ubrušavanjem palatinalnih ploha gornjih mliječnih kanina i labijalne plohe donjih, a ako se radi o slabom razvoju maksile u transverzali, terapija je njezino širenje. U mliječnoj i ranoj mješovitoj denticiji križni zagriz je potrebno tretirati što prije nakon postavljanja dijagnoze. Uglavnom se koriste fiksne ortodonske naprave W-luk i *Quad helix* koji stvaraju slabe sile jakosti 60-120 g i sporu ekspanziju nepca od 1 mm tjedno. Korištenje jakih sila u ranoj mješovitoj denticiji ima jaki dentalni učinak i može uzrokovati distorziju nosa. U kasnoj mješovitoj i trajnoj denticiji potrebne su jače sile jer je jača i interdigitacija među suturom, a izraženija je i vijugavost. Sila koja se aplicira mora biti dovoljno jaka da izazove mikrofrakture u suturama prije nego se one otvore. Naprave koje se koriste su Hyrax vijak, Haas ekspander i Minn ekspander. Ekspanzija može biti brza ili spora. Pri brznoj ekspanziji nepca koristi se sila od 300-600 g, aktivna terapija traje 2-3 tjedna uz period retencije od 3-4 mjeseca. Počela se koristiti s ciljem postizanja većeg skeletalnog učinka, vidljivog samo nakon perioda aktivne terapije, gdje 8 centimetara otpada na skeletalnu, a 2 centimetra na dentalnu ekspanziju. Međutim, za vrijeme retencije nastaje skeletalni relaps, povećava se i dentalni pomak tako da na kraju omjer između pomaka iznosi 1:1. Spora ekspanzija, tijekom koje istovremenim širenjem nepca nastaje i apozicija kosti, ne zahtijeva upotrebu jakih sila, traje duže, a konačan rezultat je jednak. (1)



Slika 7: Križni zagriz. Preuzeto: (23)

5.3. DISTALNI ZAGRIZ

Normokluzija podrazumijeva odnos kod kojeg meziobukalna kvržica gornjeg molara okludira između mezio i mediobukalne kvržice donjeg molara, a vrh gornjeg očnjaka između prvog trajnog premolara i očnjaka. Pomak tog odnosa izražavamo u širini premolara i definiramo smjer. Ako su donji molar i očnjak pomaknuti distalnije za cijelu širinu premolara, to stanje nazivamo dentalna klasa II, prema Angleu još distookluzija ili distalni zagriz. Klasa se određuje prema položaju prvog gornjeg trajnog kutnjaka, koji je Angle smatrao najstabilnijim u zubnom nizu.

Zbog bitnih razlika u položaju prednjih zuba ovu skupinu malokluzija dijelimo u dvije potklase: klasa II/1, koju karakterizira izduženi maksilarni luk s proklinacijom gornjih inciziva i izraženom incizalnom stepenicom, te klasa II/2 s distalnim postavom prvih donjih molara i retroinklinacijom gornjih inciziva. Prevalencija klase II razlikuje se među populacijama, utvrđeno je da je najzastupljenija kod bijelaca podrijetlom iz sjevernijih dijelova Europe (3). U našoj populaciji jedan je od najčešćih ortodontskih problema, a dijagnostički nalaz ukazuje na skeletalni retrognatizam mandibule (24).

5.3.1 KLASA II/1

U etiologiji anomalije klase II/1 dominantnu ulogu imaju nasljedni faktori, dok nepodesne navike, u koju spada i oralna respiracija, te poremećene orofacijalne funkcije doprinose pogoršanju stanja (3,25,26). Intraoralni nalaz karakterizira distalni postav donjeg zubnog luka uz zbijenost ili protruziju gornjih frontalnih zuba s

povećanim pregrizom (slika 8.). Gornji zubni luk najčešće je izdužen i uzak, poprima oblik izdužene omče. Donji zubni luk može biti normalan, ali je najčešće kratak, a donji incizivi mogu biti retrudirani ili protrudirani. Intenzitet klase može biti različito izražen, od jedne polovine širine premolara do pomaka od jedne i pol širine premolara. Singularni anatagonizam bilježi se kao klasa II za pola širine premolara. Razlika između zone odupiranja i CP2 segmenta naziva se *leeway space*, u gornjoj čeljusti iznosi 2 mm, u donjoj 3 mm, a priroda ga koristi za prijelaz iz singularnog antagonizma u klasu I.

U osoba s malokluzijom klase II/1 u ekstraoralnom nalazu dominira konveksni profil lica. Gornja usna je prominentna i kratka tako da su vidljive krune gornjih inciziva. Gornji incizivi su protrudirani i pokrivaju donju usnu koja je uvučena i leži između gornjih i donjih inciziva. Brada je pomaknuta distalno, uvučena je, uz smanjeni mentolabijalni, a povećan nazolabijalni kut. Srednja trećina lica je povećana, a donja trećina je smanjena.

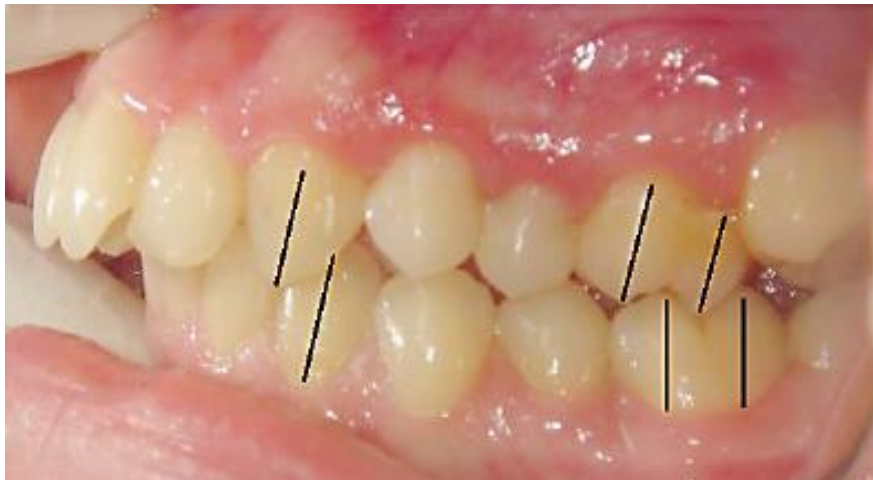Praksa pokazuje da se uspješna terapija klase II s protruzijom prednjih gornjih zuba provodi dvofazno, prvo bimaksilarnom napravom za vrijeme mješovite denticije, a kasnije nakon nicanja trajnih zubi fiksnom napravom (3,28). Na taj način korigiramo međučeljusne odnose i umanjujemo rizik za nastanak traume gornjih prednjih zuba. Kod klase II/1 gornja usna je inkompetentna, ne pokriva gornje prednje incizive i time ne kompenzira jačinu sile prilikom traume. Prema nekim istraživanjima kod djece s overjetom većim od 5 mm povećava se rizik od nastanka trauma na zubima u odnosu na djecu s normalni overjetom(29).

Pristup terapiji razlikuje se kod djece s normalnim, kratkim i dugim lice. Kod pacijenata s dugim licem klase II/1 i otvorenim zagrizom potrebno je ograničiti vertikalni rast, uz istovremenu kontrolu nicanja zubi obje čeljusti. U ovom slučaju najučinkovitija terapija je kombinacija funkcijske naprave s nagriznim bedemom i *high-pull headgearom*. Osim mobilnih ortodontskih naprava, u terapiju treba uključiti i miofunkcijske vježbe jer je vertikalni zagriz usko povezan sa žvačnim mišićima. Ispravljanje klase II moguće je i distalizacijom gornjih prvih molara, osobito kod mlađih pacijenata kojima nisu iznikli gornji drugi molari s ciljem uspostavljanja klase I. To se također postiže *headgearom*, mobilnom napravom s ekstraoralnim sidrenjem i intraoralnim djelovanjem.

Kod pacijenata sa završenim rastom i razvojem terapija klase II je kamuflažna, postiže se protruzijom donjih i retruzijom gornjih inciziva, a postiže se fiksnim ortodontskim aparatom. Terapija može uključivati vađenje gornjih premolara ili biti bez vađenja. Odluka o ekstrakciji zuba ne donosi se samo na temelju gnatometrijske analize dentoalveolarne diskrepance, ni kefalometrijske analize, nego je potrebna i analiza mekih česti. To je osobito važno kod pacijenata izraženijeg nosa ili brade, ili kod ženskog spola gdje se nastoji dobiti dojam napućenijih i punijih usana. Ekstrakcija premolara i retruzija maksilarnih sjekutića rezultira retruzijom gornje usnice za otprilike 4 mm te donje za 3 mm.⁽²⁵⁾ U terapiji se tada koriste gumice klase II, ali, nažalost, ona je sklonija recidivu. Drugi način terapije uključuje ekstrakciju gornjih prvih premolara. Ekstrakcija je uglavnom bilateralna jer se na taj način održava sredina zubnog luka. Vađenjem dobivamo prostor za retrakciju očnjaka i protrudiranih sjekutića. Bez vađenja premolara u donjoj čeljusti pacijent je na završetku terapije u klasi I na očnjacima i klasi II na molarima. Ako izvadimo donje premolare,

intermaksilarnim gubicama klase II moguće je donje prve kutnjake dovesti u klasu I. Prema današnjim znanstvenim shvaćanjima klasa II na molarima jednako je vrijedna kao i klasa I pa se u pravilu donji premolari ne vade.(3) Ovakvom terapijom postiže se zadovoljavajući pregriz, ali ponekad rezultira „upalim” usnama.

Cilj svake od ovih terapija postizanje je zadovoljavajuće okluzije, skladan izgled lica i na kraju, što je najvažnije, zadovoljstvo pacijenta. U slučaju izraženih skeletalnih anomalija samo ortodonska terapija nije dovoljna, nego se kombiniraju ortodonska i kirurška terapija.(23)



Slika 8: Klasa II/ I . Preuzeto: (27)

6. ZAKLJUČAK

Opstrukcija nazalnog i uspostava orofaringealnog disanja uzrokovana hiperplazijom adenoidnih vegetacija nerijetka je pojava kod djece mlađe dobi. Suradnja velikog broja liječnika, posebice pedijatara, otorinolaringologa, doktora dentalne medicine (specijalista dječje stomatologije i ortodonata) nužna je za očuvanje djetetova zdravlja. Pravovremenim otkrivanjem povećanih adenoida, njihovim uklanjanjem operativnim zahvatom adenoidektomije, ponovo se uspostavlja disanje kroz nos, a ranom ortodontskom terapijom moguće je promijenjeni obrazac rasta vratiti u normalu.

7. SAŽETAK

Mnoge studije pokazale su povezanost između hiperplazije adenoidnih vegetacija i nastanka ortodontskih anomalija. Zbog svog smještaja na gornjoj i stražnoj stijenci epifarinksa, hipertrofična ždrijelna tonzila uzrokuje parcijalnu opstrukciju nosnog i dovodi do razvoja orofaringealnog disanja. Promjena načina disanja utječe na obrazac rasta čeljusti i položaj zuba. Kako bi se disalo na usta, neophodno je zabacivanje glave unatrag, spuštanje mandibule i jezika. Ako ovakvo stanje perzistira, povećava se prednja visina lica, stražnji zubi preizrastaju, mandibula rotira prema dolje i natrag, otvarajući pritom zagriz i povećavajući pregriz, dok povećan pritisak rastegnutih obraza uzrokuje suženje maksilarnog zubnog luka. Lice je djeteta izduženo, uvučenih očiju s nagalašenim podočnjacima, usnice su suhe, ispucale i inkompetentne, a gingiva upaljena i hiperplastična. Takav karakterističan izgled lica nazivamo *facies adenoidea*. Hipertrofični adenoidi kod djece odstranjuju se postupkom adenoidektomije, koji je ujedno i najčešći operacijski zahvat te dobne skupine, te se na taj način smanjuje intenzitet prisutnih ortodontskih anomalija i uspostavlja se normalno disanje na nos. Perzistentne ortodontske anomalije zahtijevaju uporabu različitih ortodontskih pomagala, ovisno o kojoj je anomaliji riječ.

8. SUMMARY

A lot of study cases have shown connection between adenoid hyperplasia and orthodontic anomalies. Due to its placement in epipharynx, adenoid hyperplasia causes obstruction of nasal breathing and provides mouth-breathing, which leads to growth form change of maxilla and mandibula, the same as the teeth malposition. During mouth-breathing, the head needs to be posteriorly reclined, and mandibula and the tongue lowered. If this condition persists, frontal facial height will increase, mandibula rotates downwards, the lateral segment teeth are erupting, which results in anterior open bite and greater overjet, while cheek pressure causes reduced transversal maxillary growth. Face appearance also changes. It becomes elongated, eyes are retracted with expressed eye bags, lips are incompetent, dry and, cracked, and gingiva inflamed and hyperplastic. This characteristic face shape is called *facies adenoidea*. Hyperplastic adenoid removal is indicated. Removal procedure is called adenoidectomy, and it presents the most often surgical procedure at that age. That way intensity of orthodontic anomalies is decreased and nasal breathing is established again. Persistent orthodontic anomalies need to be treated with different orthodontic supplies, which differ due to the type of orthodontic anomalies.

9. LITERATURA

1. Špalj Stjepan i sur. *Ortodontski priručnik*, Rijeka ; 2010.
2. Iran J. *A new clinical scoring system for adenoid hypertrophy in children*.
2015 Jan; 27(78):55-61
3. Proffit WR, Fields HW Jr, Sarver DM. *Ortodoncija*. 1st ed. Zagreb:
Naklada Slap; 2010.
4. Bumber Ž, Katić V, Nikšić – Ivančić M, Pegan B, Petric V, Šprem N.
Otorinolarinologija. Zagreb: Naklada Ljevak; 2004.
5. Kalojgera L, Trotić R, Ivkić M. *Skripta iz otorinolarinologije za studente
stomatologije*, Zagreb; 2001.
6. Vagić D. *Anatomija i imunologija tonzila*. Medix 2003; 51: 97-98
7. <https://www.studyblue.com/notes/note/n/lab-final/deck/4532116>
8. Lopez-Gonzalez MA, Sanchez B, Mata F, Delgado F. *Tonsillar lymphocyte
subset in recurrent acute tonsillitis and tonsillar hypertrophy*. Int J Pediatr
Otorhinolarinologol 1998; 43(1):33-9.
9. Gerber G. *Adenoidne vegetacije*. Medix 2003 ; 51 : 99 – 100
10. Brook I, Shah K. *Effect of amoxicillin or clindamycin on the adenoids
bacterial flora*. Otolaryngol Head Neck Surg 2003; 129(1):5-10.
11. www.pinterest.com/pin/142918988145144299/
12. Krajina Z. *Dječja otorinolarinologija*. Zagreb: Školska knjiga; 1998.
13. Vig PS, i sur. *Am J Orthod* 77:258-268,1980.

14. Fields HW, Warren DW, Black K, Phillips C. *Relationship between vertical dentofacial morphology and respiration in adolescents*, Am J Orthod Dentofac Orthop 99: 147-154, 1991.
15. Trask GM, Shapiro GG, Shapiro PS. *The effects of perennial allergic rhinitis and dental and skeletal development: a comparison of sibling pairs*, Am J Orthod Dentofacial Orthop 92: 286-293, 1987.
16. Linder- Arpnson S. *Adenoids : their effect on mode of breathing and nasal airflow and their relationship to characteristics pf the facial skeleton and dentition*, Acta Otolaryngol Scand (supp 265) , 1970.
17. Linder – Aronson S. od: Cook JT, ed. *Transactions of the Third International Orthodontic Congress*, St. Louis: Mosby; 1975.
18. Woodside DG, Linder-Aronson S, Lundstorm A, McWilliam J. *Mandibular and maxillary growth after changed mode of breathing*, Am J Orthod Dentofac Orthop 100 :1-18, 1991.
19. <http://www.fasttraxortho.com/Mouthbreathing.pdf>
20. Jose Marcio Lenzi de Oliviera, Andre Luiz Tannus Dutra, Claudio Maranhao Pereira, Orlando Ayrton de Toledo. *Etiology and treatment od anterior open bite*, J Health Sci Inst. 2011;29(2):92-5
21. Borges CL. *Estudo cefalométrico da mordida aberta anterior [dissertação de mestrado]*. Rio de Janeiro: Faculdade de Odontologia da Universidade Federal do Rio de Janeiro; 1984.
22. Bastos ECML. *Mordida aberta anterior [dissertação de mestrado]*. Rio de Janeiro: Faculdade de Odontologia da Universidade Federal do Rio de Janeiro; 1992.

23. <http://www.pdgdental.com/early-before-after-treatment/>
24. Kišić-Merlo S. *Procjena sagitalnih međučeljusnih odnosa u ispitanika s anomalijama Klase II po Angleu* [magistarski rad]. Zagreb: Stomatološki fakultet Sveučilišta u Zagrebu; 1999.
25. Graber TM. *Orthodontics Current Principles and Techniques*. 2nd ed. St.Louise: Mosby; 1994.
26. Pancherz H, Zieber K, Hoyer B. *Cephalometric characteristics of Class II Division 1 and Class II Division 2 malocclusions: a comparative study in children*. Angle Orthod. 1997; 67: 111-20.
27. Soldo M, Strujić M . *Anomalije klase II*. (dijagnostika i terapija): 2013; 14 (25)
28. Magdalenić-Meštrović M. *Ortodontske anomalije i mogućnost liječenja*. Medicus. 2010;19:75-90.
29. Baccetti T, Giuntini V, Vangelisti A, Darendeliler MA, Franchi L. *Diagnostic performance of increased overjet in Class II division 1 malocclusion and incisor trauma*. Prog Orthod. 2010; 11(2): 145-50.

10. ŽIVOTOPIS

Dora Babić rođena je 18. 8. 1990. godine u Slavonskom Brodu. Osnovnu školu te I., II. i IV. razred matematičkog smjera Gimnazije „Matija Mesić“ završila je u Slavonskom Brodu, dok je III. razred srednje škole završila u „High School Schuyler R-1“, Queen City, Missouri.

Stomatološki fakultet upisala je akademske godine 2009/2010.

Apsolvirala je akademske godine 2014/2015.