

Primjena vlaknima ojačanih kompozita u terapiji pulpo-parodontne bolesti

Pjetri, Karlo

Master's thesis / Diplomski rad

2019

Degree Grantor / Ustanova koja je dodijelila akademski / stručni stupanj: **University of Zagreb, School of Dental Medicine / Sveučilište u Zagrebu, Stomatološki fakultet**

Permanent link / Trajna poveznica: <https://um.nsk.hr/um:nbn:hr:127:628456>

Rights / Prava: [Attribution-NonCommercial 3.0 Unported](#) / [Imenovanje-Nekomercijalno 3.0](#)

Download date / Datum preuzimanja: **2024-10-02**



Repository / Repozitorij:

[University of Zagreb School of Dental Medicine Repository](#)





Sveučilište u Zagrebu

Stomatološki fakultet

Karlo Pjetri

**PRIMJENA VLAKNIMA OJAČANIH
KOMPOZITA U TERAPIJI PULPO-
-PARODONTNE BOLESTI**

DIPLOMSKI RAD

Zagreb, 2019.

Rad je ostvaren u: Stomatološki fakultet Sveučilišta u Zagrebu, Zavod za endodonciju i restaurativnu stomatologiju

Mentor rada: Prof. dr. sc. Božidar Pavelić, Stomatološki fakultet Sveučilišta u Zagrebu

Lektor hrvatskog jezika: Lidija Novosel, prof. hrvatskog jezika i književnosti i komparativne književnosti, profesor savjetnik

Lektor engleskog jezika: Maja Posavec Strnad, diplomirana učiteljica s pojačanim programom iz predmeta engleski jezik

Sastav Povjerenstva za obranu diplomskog rada:

1. _____
2. _____
3. _____

Datum obrane rada: _____

Rad sadrži: 33 stranice

0 tablica

16 slika

CD

Rad je vlastito autorsko djelo, koje je u potpunosti samostalno napisano uz naznaku izvora drugih autora i dokumenata korištenih u radu. Osim ako nije drukčije navedeno, sve ilustracije (tablice, slike i dr.) u radu su izvorni doprinos autora diplomskog rada. Autor je odgovoran za pribavljanje dopuštenja za korištenje ilustracija koje nisu njegov izvorni doprinos, kao i za sve eventualne posljedice koje mogu nastati zbog nedopuštenog preuzimanja ilustracija, odnosno propusta u navođenju njihova podrijetla.

Zahvala

Najveće hvala obitelji, roditeljima i sestri, koji su mi bila najveća podrška tijekom studiranja te su sa mnom proživljavali sve ispite.

Veliko hvala mentoru Prof. dr. sc. Božidaru Paveliću na pristupačnosti, stručnim savjetima i prenesenom znanju tijekom izrade diplomskog rada, kao i za vrijeme samog studiranja.

Hvala prijateljima i kolegama zbog kojih će mi studentski dani ostati u lijepom sjećanju.

Primjena vlaknima ojačanih kompozita u terapiji pulpo-parodontne bolesti

Sažetak

Pulpo-parodontne bolesti pokazuju ovisnu ili neovisnu zahvaćenost pulpe (ili endodontskog prostora u slučaju liječenog zuba) i parodontnog tkiva pojedinog zuba. Ove bolesti mogu zahtijevati endodontsko ili parodontno liječenje ili pak kombinirani interdisciplinarni pristup liječenju. Pomičnost zuba jest ozbiljan problem pulpo-parodontnih bolesti i može se smanjiti povezivanjem zubi i usklađivanjem okluzije tijekom terapijskog postupka. Primjena vlaknima ojačanih kompozita u svrhu povezivanja zubi predstavlja terapiju izbora kod ovakvih kliničkih slučajeva. Mnoge vrste različitih vlakana dostupne su za svakodnevnu kliničku primjenu (staklena, polietilenska, kevlar) i prema načinu izrade mogu biti jednosmjerna, pletena ili tkana. Površine ovih vlakana su ili preimpregnirane smolom tijekom proizvodnje ili zahtijevaju preimpregnaciju prije nanošenja u kompozitnu osnovu. Adhezija između vlakana i organske smole vrlo je važna za dobra mehanička svojstva kompozitne restauracije. Na temelju trajanja i svrhe, udlage se dijele na privremene, polutrajne ili trajne. Vlaknima ojačani kompozitni materijali mogu se primijeniti za stabilizaciju pomičnih zubi zbog parodontnih razloga ili zbog traume zuba.

Ključne riječi: pulpo-parodontne bolesti; vlaknima ojačani kompoziti

The use of fiber-reinforced composite in the treatment of endo-periodontal lesion

Summary

Endo-periodontal lesions show dependent or independent involvement of the pulp (or the pulp space in case of endodontically treated teeth) and periodontal tissue of an individual tooth. These lesions may require endodontic or periodontal treatment, or a combined interdisciplinary treatment approach. Tooth mobility is a serious problem of endo-periodontal lesions and can be reduced by splinting and occlusal adjustment during therapeutic procedures. The use of fiber-reinforced composite splinting materials is the treatment of choice in therapy of these clinical cases. Many types of different fibers are available for daily clinical use (glass, polyethylene, kevlar) and, according to the structure, can be unidirectional, braided and woven. The surfaces of these fibers are either pre-impregnated with resin during manufacturing, or require pre-impregnation before application into the resin matrix. Adhesion between the fibers and the organic resin is very important for the good mechanical properties of the composite restoration. On the basis of duration and purpose, splints are classified as temporary, provisional or permanent. Fiber-reinforced dental composite materials can be used for the stabilization of mobile teeth due to periodontal reasons or due to dental trauma.

Keywords: endo-periodontal lesions; fiber-reinforced composites

SADRŽAJ

1. UVOD	1
2. SASTAV I STRUKTURA VLAKNIMA OJAČANIH KOMPOZITA.....	3
2.1. Smolasta matrica	4
2.2. Vlakna	4
3. DIJAGNOSTIKA PULPO-PARODONTNE BOLESTI	8
4. KLINIČKI POSTUPAK IZRADA UDLAGE POMOĆU VLAKNIMA OJAČANIH KOMPOZITNIH MATERIJALA.....	15
4.1. Izrada udlage pomoću tvornički neimpregniranog vlakna	17
4.2. Izrada udlage pomoću tvornički impregniranog vlakna.....	19
5. RASPRAVA.....	23
6. ZAKLJUČAK	27
7. LITERATURA.....	29
8. ŽIVOTOPIS	32

1. UVOD

Uspješnost provođenja terapijskog postupka u zbrinjavanju upalnih promjena unutar pulpe zuba s prisutnom upalom i u području okolnog parodonta uvelike ovisi o izboru materijala i vrsti provođenog postupka. Primjena vlakana uvelike je proširila indikacijsko područje primjene kompozitnih materijala u sklopu estetsko-restaurativnih postupaka (1, 2). Osnovna misao vodilja tijekom razvoja suvremenih materijala i postupaka jest štednja biološki zdravoga tkiva uz izbjegavanje neželjenih učinaka i/ili posljedica na okolno zdravo tkivo. Poseban problem kod izraženije destrukcije potpornog tkiva zuba predstavlja pojava povećane pomičnosti jedne ili više žvačnih jedinica. *Conditio sine quanon* u terapiji takvog nalaza jest povezivanje žvačnih jedinica u funkcijsku cjelinu koja mora biti fiziološki i funkcijski usklađena sa zubima (antagonistima) iz suprotne čeljusti (3, 4). Prerani i nefiziološki kontakti uz prisutno preopterećenje pojedinih žvačnih jedinica u konačnici dovode do neuspjeha u provođenju terapije.

Povezivanje zubi samo pomoću kompozitnoga materijala dovodilo je u određenim slučajevima do loma izrađene udlage. Razlog loma uglavnom je počivao na nedostatnim fizičko-mehaničkim svojstvima kompozitnog materijala (mehaničko trošenje, otpornost na lom), odnosno sposobnosti istoga da na sebe primi silu žvakanja i prenese je na zub na kojem je izrađena udlaga. Poseban problem pri tome predstavljaju mikropukotine koje postupno dovode do loma cijele izrađene udlage. Primjenom vlakana nastojalo se poboljšati fizičko-mehanička svojstva, pri čemu ugrađeno vlakno s jedne strane priječi širenje već nastalih mikropukotina, dok s druge strane stabilizira cijelu konstrukciju čineći je otpornijom na primanje i prijenos opterećenja na cijelu izrađenu konstrukciju (5). Time je omogućeno povezivanje više zuba u funkcijsku cjelinu pri čemu se ni jedna pojedina žvačna jedinica više ne nalazi u nefiziološkome preopterećenju koje posljedično dovodi do oštećenja i propadanja potpornog aparata zuba.

U svrhu pravilnog načina izrade određene vrste udlage neophodno je poznavati teoretske osnove o načinu izrade preparacije, vrstama i načinu primjene potrebnih adhezijskih sustava i kompozitnih materijala te pravilnom izboru određene vrste vlakana uz neophodno poznavanje njihovih fizičko-kemijskih svojstava (6).

Svrha rada jest dati prikaz teoretskih osnova i načina kliničke primjene vlaknima ojačanih kompozita u terapiji pulpo-parodontne bolesti.

2. SASTAV I STRUKTURA VLAKNIMA OJAČANIH KOMPOZITA

Vlaknima ojačani kompozitni materijali građeni su od smolaste matrice u koju se ugrađuju vlakna s ciljem poboljšanja njihovih mehaničkih svojstava, posebice savojne čvrstoće. Ova grupa materijala vrlo je heterogena jer ovisi o prirodi samih vlakana, ali i o njihovom rasporedu. Vlakna se povezuju sa smolastom matricom preko adhezivnog sučelja.

2.1. Smolasta matrica

Smolasta se matrica, što čini osnovu kompozitnih materijala, sastoji od monomera velike molekularne težine kao što su bisfenol-A-glicidil metakrilat (Bis-GMA) ili uretan dimetakrilat (UDMA). Bis-GMA ima dva nedostatka, a to su stabilnost boje i visoka viskoznost. Zbog visoke viskoznosti smanjuje se stupanj konverzije te otežava rukovanje i oblikovanje materijala pri izradi ispuna. Da bi se viskoznost smanjila, dodaju se monomeri male molekularne težine poput metil metakrilata (MMA). Osim što se na taj način smanjuje viskoznost, povećava se križno povezivanje monomera i konačna čvrstoća. UDMA se također često primjenjuje kao smolasta matrica i ima nisku viskoznost, za razliku od Bis-GMA. Smolasta matrica štiti vlakna od mehaničkog oštećenja i vlage te fiksira njihov raspored i osigurava optimalno ojačanje kompozita.

2.2. Vlakna

Vlakna koja se ugrađuju u smolastu matricu mogu se podijeliti na nekoliko načina: prema vrsti materijala, prema orijentaciji u odnosu na opterećenje, prema statusu površinske impregnacije te prema mjestu, odnosno načinu izrade (2, 3).

Prema vrsti materijala vlakna mogu biti staklena, polietilenska, aramidna i karbonska. Staklena i polietilenska vlakna imaju bolje estetske karakteristike i pružaju jače ojačanje kompozitu, za razliku od ostalih vlakana.

Vlakna se mogu podijeliti i prema njihovoj orijentaciji u odnosu na opterećenje pa tako razlikujemo jednosmjerna i dvosmjerna vlakna. Orijetacija vlakana povezana je s mehaničkim i fizičkim svojstvima vlaknima ojačanih kompozita pa zbog toga može utjecati na čvrstoću i koeficijent termičkog širenja. Svojstva se mogu promijeniti od izotropnih do anizotropnih, pa čak i do ortotropnih. Jednosmjerna vlakna su duga, kontinuirana i paralelna vlakna koja daju anizotropna svojstva kompozitu (svojstva koja ovise o smjeru vlakana). Svojstvo materijala je jače u smjeru pružanja vlakana, a slabije u smjeru okomitom na vlakna, i stoga je potrebno postaviti vlakna prema djelovanju sile i opterećenja u restauraciji. Takva vlakna primjenjuju se kad je smjer najvećeg opterećenja predvidljiv (tijelo mosta). Dvosmjerna vlakna kratka su vlakna koja se isprepleću u dva smjera, jedna prema drugima i


moгу se podijeliti na mrežasta, pletena i tkana vlakna. Ona daju izotropna svojstva kompozitu (svojstva koja ne ovise o smjeru vlakana) (6). Svojstva su jednaka u svakom dijelu materijala, neovisno o djelovanju sile. Primjenjuju se kada je smjer najvećeg opterećenja teško predvidljiv (proteza). Tkana vlakna daju i ortotropna svojstva kompozitu, svojstva koja su jednaka samo u određenom smjeru vlakana.

Prema statusu površinske impregnacije, vlakna mogu biti pre-impregnirana i neimpregnirana vlakna. Pre-impregnirana vlakna dolaze kao tvornički proizvod dok se kod drugih vlakana impregnacija niskoviskoznom smolom (Bis-GMA) ili adhezijskim sustavom odvija u ordinaciji ili zubotehničkom laboratoriju neposredno prije vezivanja s okolnim kompozitnim materijalom (Slika 1, Slika 2).



Slika 1. Tvornički impregnirana vlakna *everStick* (GC, Turku, Finland).

Ljubaznošću Prof. dr. sc. Božidara Pavelića.



Slika 2. Tvornički neimpregnirana vlakna *Ribbond* (Ribbond, Seattle, USA).

Ljubaznošću Prof. dr. sc. Božidara Pavelića.

Količina vlakana u polimernoj matrici prikazuje se volumnim udjelom. Povećanjem količine vlakana poboljšava se savojna čvrstoća. Međutim, veći sadržaj vlakana ne rezultira uvijek većim mehaničkim svojstvima. U kontroliranim uvjetima volumni udio staklenih vlakana ugrađenih u polimernu matricu može biti između 45-65% i maksimalna savojna čvrstoća tada iznosi oko 1230 MPa. Povećanjem količine vlakana smanjuje se apsorpcija vode.

Adhezija vlakana za smolastu matricu vrlo je važna za dobivanje kvalitetnih mehaničkih svojstava kompozita. Vlakna se za smolastu matricu vežu kemijskom vezom i na taj se način omogućuje prijenos opterećenja s matrice na vlakna. Nedovoljno vezivanje uzrokuje stvaranje poroznosti unutar samog materijala čime se smanjuje savojna čvrstoća. Kako bi se izbjegao navedeni problem, prethodno se može napraviti silanizacija površine vlakana kako bi se omogućila bolja adhezija između matrice i vlakana.

Neusklađenost koeficijenta toplinskog širenja između različitih materijala može dovesti do deformacija materijala, što rezultira stvaranjem naprezanja. Termički uzrokovani stres i naprezanja negativno utječu na dugoročnu stabilnost materijala. Dodavanjem vlakana polimernoj matrici smanjuje se koeficijent toplinskog širenja. Općenito, koeficijent toplinskog širenja mijenja se sa smjerom vlakana. Zaustavlja se širenje polimerne matrice u uzdužnom smjeru te je matrica prisiljena širiti se u poprečnom smjeru.

Prilikom vezanja kompozitnog materijala za zubne strukture preko adhezijskog sustava javlja se polimerizacijski stres, što u konačnici može dovesti do stvaranja rubne pukotine. Donedavno su se u kliničkoj primjeni za ojačavanje zubne strukture endodontski liječenih zubi primjenjivale metalne lijevane nadogradnje te konfekcijske metalne i cirkonijeve nadogradnje. Danas se primjenjuju i vlaknima ojačane kompozitne nadogradnje koje imaju veću savojnu čvrstoću, modul elastičnosti sličan dentinu, sposobnost stvaranja dobro vezanog kompleksa unutar korijenskog kanala i poboljšanu estetiku, za razliku od lijevanih metalnih ili konfekcijskih metalnih nadogradnji. Vlaknima ojačane kompozitne nadogradnje imaju potencijal ojačati kompromitirani korijen i ravnomjernije rasporediti stres na opterećenje kako bi se spriječila fraktura korijena. Postoje dvije vrste takvih nadogradnji, konfekcijske i individualne (one koje su izrađene u ordinaciji). Individualno izrađene nadogradnje u ordinaciji koriste prethodno impregnirana staklena ili polietilenska vlakna (tvornički ili u ordinaciji). Konfekcijske nadogradnje izrađivale su se od dviju vrsta vlakana: karbonskih i staklenih. Kompozitne nadogradnje ojačane crnim karbonskim vlaknima s jedne strane nisu bile prikladne za kombinaciju s prozirnim keramičkim materijalima (potpuno keramičke krunice), a s druge strane imaju nepovoljna biomehanička svojstva. Staklena

vlakna imaju povoljna optička svojstva koja su u skladu s prirodnim zubima. Izrada nadogradnje može se napraviti u jednoj posjeti, čime se izbjegava laboratorijski postupak i štedi se vrijeme.

U ortodonciji se vlaknima ojačani kompoziti mogu primijeniti kao fiksne ortodonske udlage, fiksni držači mjesta, privremene estetske udlage i posttraumatske stabilizacijske udlage.

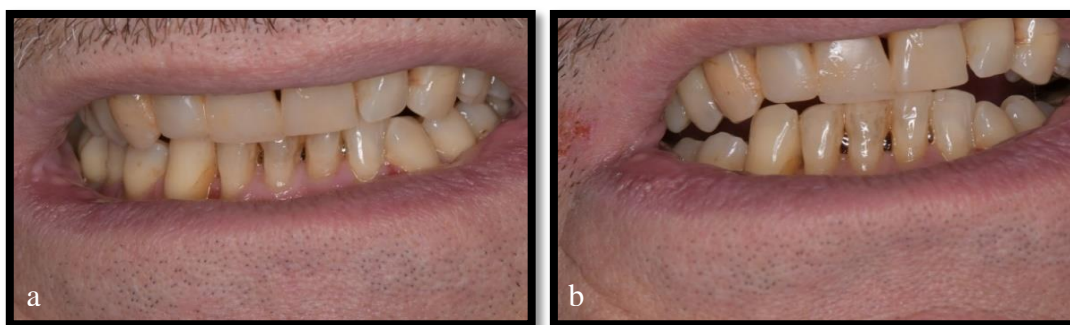
Kompozitni materijali ojačani jednosmjernim i tkanim vlaknima mogu se također primijeniti za popravak i pojačanje akrilatnih proteza. Oni imaju znatno veća svojstva savijanja od neojačanog kompozita te se u hitnim slučajevima na taj način mogu popraviti djelomične i potpune akrilatne proteze.

3. DIJAGNOSTIKA PULPO-PARODONTNE BOLESTI

Pulpo-parodontna bolest (mogući nazivi koji opisuju istu kliničku sliku: *pulpo-parodontni sindrom*, *endo-perio lezija*, *endo-parodontalna lezija*) karakteristična je upalna promjena čije nastajanje povezuje dvije zasebne anatomske cjeline: pulpu i parodont zahvaćenog zuba (7, 8). S obzirom na karakterističan razvoj i zatečenu kliničku sliku, razlikuju se: primarno zahvaćeni endodontski prostor s naknadno zahvaćenim parodontnim tkivom, primarno zahvaćeni parodont s naknadno zahvaćenim pulpnim tkivom te istovremena zahvaćenost pulpnog i parodontnog tkiva (9). Uobičajeno je da se naziv pulpo-parodontna bolest rabi kada je prisutno pulpno tkivo u korijenskom kanalu dok se naziv endodontsko-parodontna bolest rabi kada se radi o korijenskom kanalu s provedenim endodontskim liječenjem ili s određenom vrstom privremenog punila.

Dijagnostika pulpo-parodontne bolesti postavlja se na osnovu anamneze, kliničkog i radiološkog nalaza te prisutnih kliničkih simptoma (10, 11). Za postavljanje ispravne dijagnoze važno je obratiti pozornost i na stomatološku i na opću medicinsku anamnezu, s obzirom da određene sistemske bolesti i/ili stanja (dijabetes) mogu utjecati na nastanak i razvoj same pulpo-parodontne bolesti (12, 13).

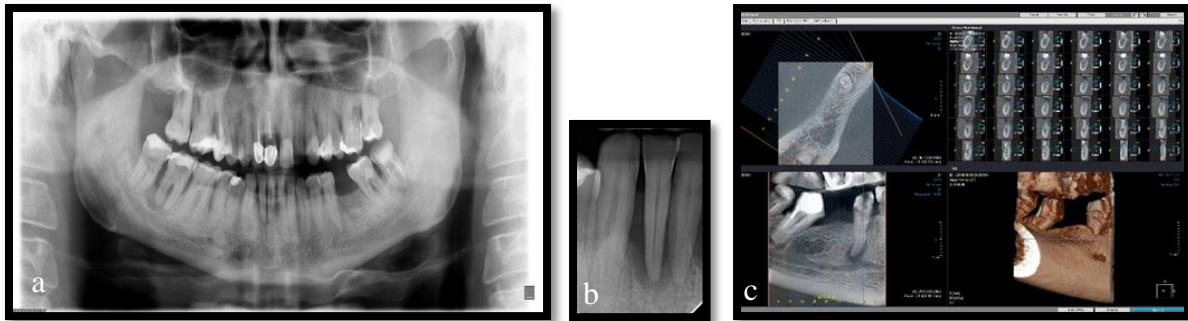
Kod kliničkog pregleda važno je obratiti pozornost na izgled mekih i tvrdih tkiva cijele usne šupljine. Kod mekih tkiva gleda se prisutnost upalnih promjena (crvenilo, otok, prisutnost upalnog eksudata) te moguća povezanost s korijenom određenog zuba. Kod pregleda tvrdih zubnih tkiva promatra se broj prisutnih žvačnih jedinica, prisutnost i izgled ispuna te prisutnost mekih i tvrdih naslaga na površini krune i/ili korijena. U svrhu procjene vitaliteta pulpe zuba mogu se raditi testovi protoka krvi kroz pulpu (pulsna oksimetrija, laser dopler fluometrija) i/ili testovi osjetljivosti (hladno, toplo/vruće, električna struja). Od velike je važnosti napraviti pažljivu analizu okluzije i artikulacije u svrhu utvrđivanja mogućih nefizioloških kontakata (Slika 3a, b).



Slika 3. Procjena okluzije (a) i artikulacije (b) kod parodontološki kompromitiranog pacijenta.

Ljubaznošću Prof. dr. sc. Božidara Pavelića.

Radiološka dijagnostika radi se u svrhu procjene stanja tvrdih zubnih tkiva (korijen zuba, kost) koja nisu dostupna kliničkom pregledu. Zavisno od procjene terapeuta i zatečenog kliničkog stanja, a u svrhu radiološke dijagnostike može se uraditi ortopan, mala retroalveolna slika ili CBCT (Slika 4a, b, c).

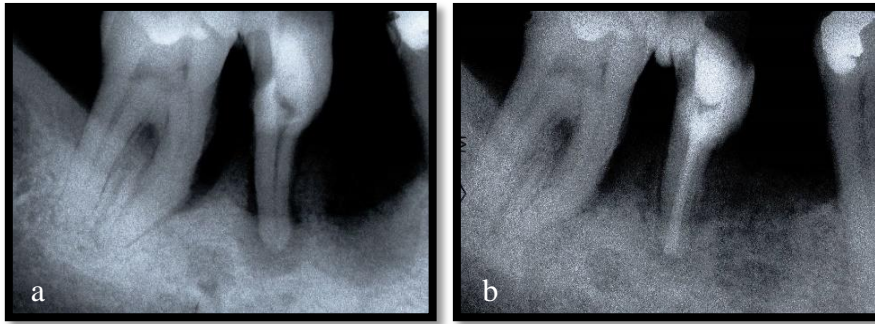


Slika 4. Mogućnosti radiološke dijagnostike: ortopan (a), mala retroalveolna slika (b) i CBCT (c).

Ljubaznošću Prof. dr. sc. Božidara Pavelića.

Ortopan se radi kada se želi dobiti procjena stanja potpornog aparata kompletnog stomatognatog sustava, dok se mala retroalveolna slika radi kada se želi jasnije prikazati područje određenog zuba i njegova potpornog tkiva. CBCT se radi u slučajevima kada se pomoću ortopana i male retroalveolne slike nije dobio željeni uvid u prisutnu patološku promjenu. Nadalje, pomoću CBCT-a može se dobiti trodimenzijski prikaz željenog dijela, što omogućuje jasniju procjenu područja zahvaćenog upalom. Uvjetni nedostatak ove tehnike jest veća količina primljenog zračenja te se ne preporuča njezina primjena ukoliko se u dijagnostičke svrhe može primijeniti druga radiološka tehnika.

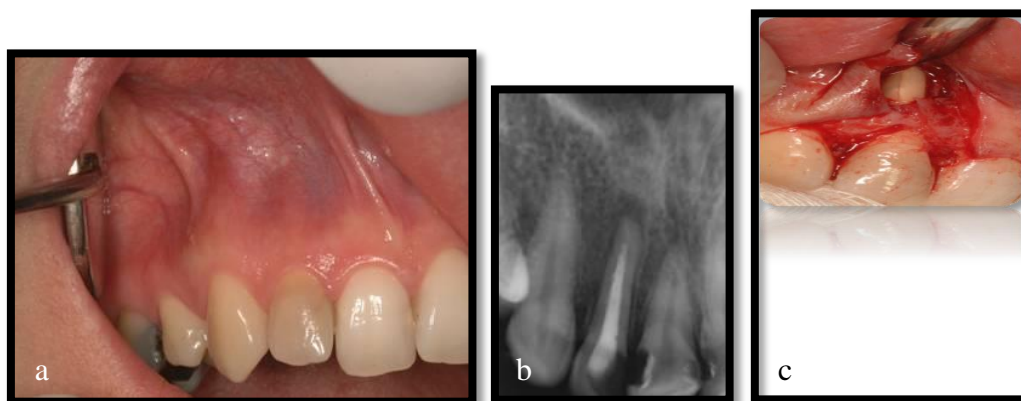Radiološki nalaz u sklopu terapije pulpo-parodontne bolesti radi se u svrhu dijagnostičkog postupka te procjene novozatečenog stanja nakon provedene terapije. Zbog toga je važno pravilno pohranjivanje radioloških nalaza čime je omogućena daljnja kontrola i praćenje pacijenta (Slika 5a, b).



Slika 5. Radiološki nalaz male retroalveolne slike prije (a) i 12 mjeseci nakon provedene terapije (b).

Ljubaznošću Prof. dr. sc. Božidara Pavelića.

Za postavljanje konačne dijagnoze važna je usporedba radiološkog i kliničkog nalaza. U određenim slučajevima ne nalazi se klinički nalaz koji bi odgovarao radiološkom i obratno. Poseban problem pri tome predstavlja uzdužni lom korijena endodontski liječenoga zuba. Karakteristični klinički nalaz za uzdužni lom korijena (fistula u gingivi u području cerviksne trećine korijena, povećana dubina sondiranja kod pregleda parodontnom sondom, prosvjetljenje oko vrška korijena) pri tome može izostati. U takvim slučajevima nalaz široko obrađenog i punjenog korijenskog kanala te opetovano pojavljivanje fistule može ukazivati na moguće postojanje loma ili napuknuća u području korijena zuba (Slika 6a, b, c).

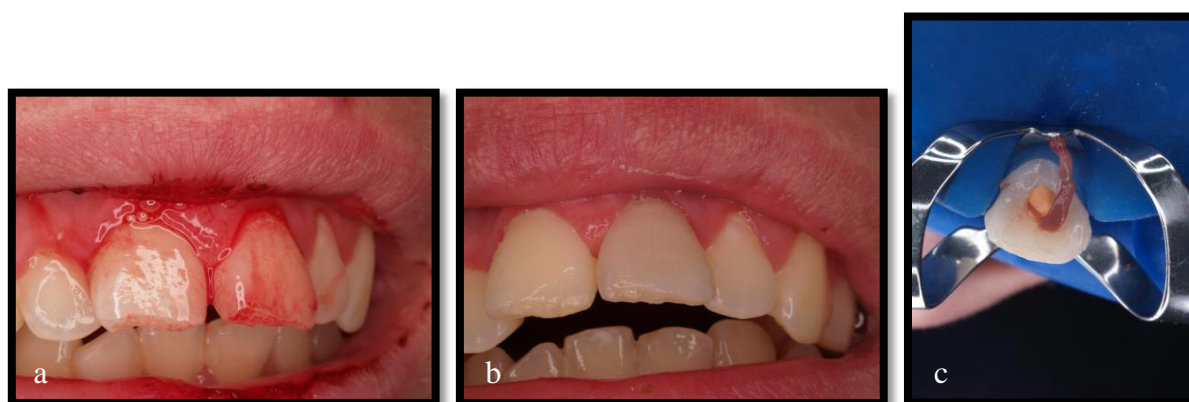

Slika 6. Dijagnostički pregled (a), radiološki nalaz (b) i operacijski prikaz uzdužnog loma korijena (c).

Ljubaznošću Prof. dr. sc. Božidara Pavelića.

Dijagnostika razvoja pulpo-parodontne bolesti osobito je važna kod trauma mekih i tvrdih tkiva usne šupljine. Važno je pri tome ustanoviti koji su dijelovi tvrdih i mekih tkiva

usne šupljine zahvaćeni traumom. Ozljeda pulpe zuba može nastati direktnim djelovanjem oštećenja otvaranjem pulpne komorice i/ili indirektnim putem, lomom korijena ili prekidom cirkulacije, odnosno krvne opskrbe preko otvora na vršku korijena. Ozljeda potpornog tkiva zuba može biti povezana s ozljedom pulpe i/ili može nastati samo kao luksacija ili sublüksacija bez vidljivog oštećenja krune zuba, odnosno same pulpe. Posebnu pažnju potrebno je obratiti kod tzv. nekomplikiranih trauma krune zuba kod kojih nije došlo do otvaranja i oštećenja pulpne komorice, ali su vidljivi znakovi oštećenja potpornoga tkiva (krvarenje, otok). U takvim je slučajevima potrebno, nakon obavljenog pregleda i terapije, naručiti pacijenta na kontrolu za 7 do 10 dana u svrhu provjere vitaliteta zuba i stanja cijeljenja oštećenog parodonta. Ukoliko je nastupilo postupno odumiranje pulpe, kod kontrolnog pregleda može biti zamjetna promjena boje zuba uz izostanak ili smanjenu reakciju testa na osjetljivost. Kod navedenog nalaza pristupa se provođenju endodontskog zahvata (Slika 7a, b, c).



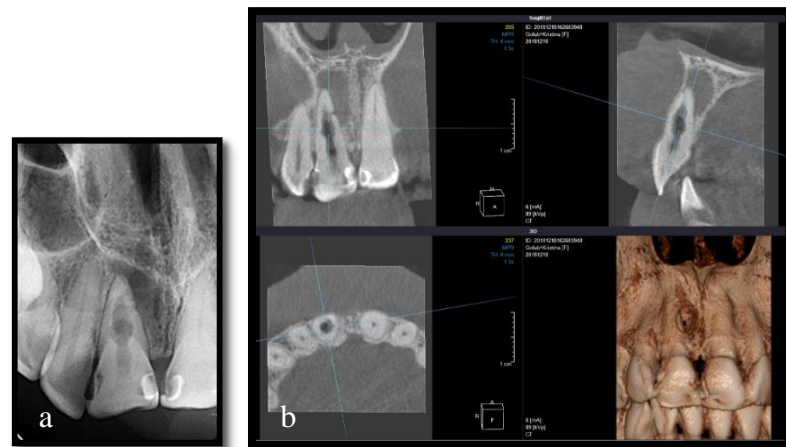
Slika 7. Nekomplicirana trauma zuba (a), kontrola: vidljiva promjena boje zuba (b), avitalna pulpa (c).

Ljubaznošću Prof. dr. sc. Božidara Pavelića.

Kod provjere vitaliteta pulpe zuba jedino testovi za procjenu protoka krvi (pulsna oksimetrija i laser dopler fluometrija) daju realan prikaz, dok indirektno određivanje vitaliteta putem testova osjetljivosti ne daje pouzdanu informaciju o stanju pulpe zuba.

Resorpcije korijena mogu nastati kao posljedica fizioloških i genetski usmjerenih procesa. Mogu se vidjeti na mliječnim zubima kao posljedica razvoja zametka trajnih zubi ili mogu nastati kao posljedica određenih patoloških upalnih procesa unutar ili izvan korijena. Resorpcijom stijenki korijena dolazi do povećane komunikacije pulpe i parodonta pri čemu može doći do širenja upale u oba smjera. Patološke resorpcije korijena obično dovode do nastanka tzv. prave endo-parodontne lezije. Dijagnoza se uglavnom postavlja na temelju

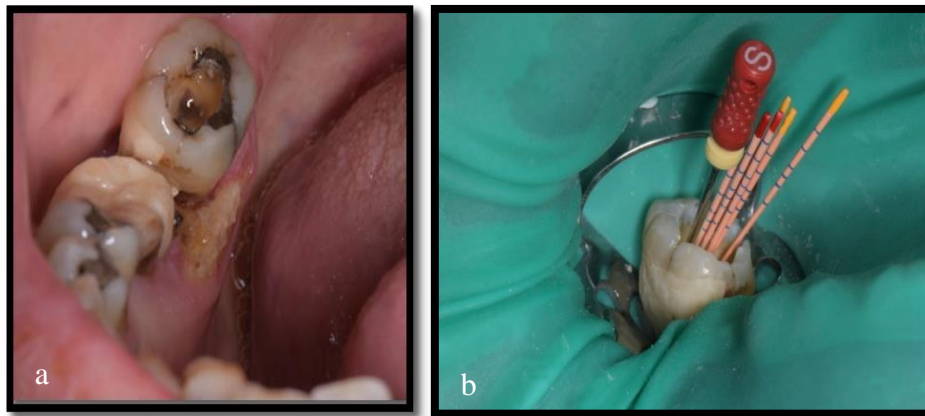
radiološkoga nalaza, pri čemu mala retroalveolna slika daje osnovnu informaciju o postojanju resorpcije, ali njome se ne može odrediti njezin točan položaj (unutarnja i/ili vanjska), dok primjenom CBCT-a dobivamo pravilan trodimenzijski prikaz cijele lezije (Slika 8a, b). Dobivanje takvog nalaza od velikog je značenja u planiranju i donošenju završne odluke o vrsti terapije koja će se provesti (endodontsko-parodontološka ili kirurška).



Slika 8. Kombinirana unutarnja i vanjska resorpcija korijena zuba: mala retroalveolna slika (a) i CBCT (b).

Ljubaznošću Prof. dr. sc. Božidara Pavelića.

Poseban oblik pulpo-parodontne bolesti može se dijagnosticirati kod pacijenata s osteonekrozom, odnosno osteoradionekrozom. Obično se radi o pacijentima koji su zbog određenih malignih bolesti u području orofacijalne regije bili podvrgnuti određenoj vrsti terapije (zračenje, citostatska terapija). U području usne šupljine mogu se, kao posljedica provođenja takve terapije, uočiti nekrotične promjene na mekim (gingiva) i tvrdim (kost) tkivima potpornog aparata zuba. Kod takvih pacijenata, u akutnoj fazi bolesti, nije moguće provesti kiruršku terapiju (vađenje zuba), već se nastoji provesti endodontsko-restaurativni postupak uz redovito praćenje i kontrolu prisutnih lezija (Slika 9a, b).



Slika 9. Osteoradionekroza u području zuba 47 (a) i provođenje endodontske terapije (b).

Ljubaznošću Prof. dr. sc. Božidara Pavelića.

**4. KLINIČKI POSTUPAK IZRADE UDLAGE POMOĆU VLAKNIMA OJAČANIH
KOMPOZITNIH MATERIJALA**

Klinički tijek izrade udlage pomoću vlaknima ojačanih kompozita obuhvaća nekoliko zasebnih postupaka:

1. Analiza okluzije i artikulacije
2. Određivanje područja za preparaciju kaviteta
3. Priprema brusnih tijela za preparaciju i završnu obradu
4. Priprema kompozitnog materijala i adhezijskog sustava
5. Priprema vlakna
6. Izrada preparacije i izolacija radnog polja
7. Određivanje potrebne dužine vlakna
8. Priprema adhezijskog kaviteta (jetkanje, ispiranje, sušenje, adhezijski sustav, polimerizacija)
9. Nanošenje prvog sloja kompozita/polimerizacija
10. Nanošenje drugog sloja kompozitnog materijala u koji se stavlja vlakno/polimerizacija
11. Nanošenje završnog sloja kompozitnog materijala/polimerizacija
12. Završna obrada i usklađivanje okluzije i artikulacije
13. Temeljito čišćenje i obrada interdentalnih prostora ispod udlage
14. Davanje uputa o održavanju higijene
15. Naručivanje na sljedeću kontrolu

Izrada udlage započinje procjenom stanja stomatognatog sustava s obzirom na odnos žvačnih jedinica gornje i donje čeljusti (14). Ukoliko se ustanove neželjeni kontakti, naročito u području zahvaćenog upalnim promjenama, potrebno ih je odstraniti prije izrade same udlage. Nakon provedenog usklađivanja, pristupa se izradi kaviteta. Preparacija kaviteta radi se u obliku žlijeba i u pravilu se smješta s oralne strane žvačnih jedinica i/ili u području bridova prednjih zuba, odnosno žvačnih ploha stražnjih zuba. Dubina kaviteta mora biti tako napravljena da u nju stane i kompozitni materijal i vlakno. Prosječna dubina preparacije iznosi 2,5 do 3 milimetra. Rubovi preparacije mogu biti lagano podminirani.

Postupak izrade same udlage podudara se s uobičajenim postupkom izrade kompozitnog ispuna te se tim redom i provodi (jetkanje, ispiranje, sušenje, nanošenje adhezijskog sustava, polimerizacija). Kod nanošenja kompozitnog materijala i vlakna važno je da svi dijelovi budu dobro i potpuno polimerizirani. Zbog toga se predlaže taj postupak raditi u tri sloja. Prvi sloj kompozitnog materijala (obično tekućeg)/polimerizacija, drugi sloj

kompozitnog materijala (obično tekućeg) i vlakno/polimerizacija, treći sloj kompozitnog materijala (tekući ili kompaktni)/polimerizacija.

Završna obrada i usklađivanje okluzije i artikulacije radi se pomoću finih dijamantnih brusnih tijela i gumica namijenjenih za poliranje kompozitnih materijala. Sa sondom se prekontroliraju svi prijelazi nadogradnje na zube i obratno. Prijelazi ne smiju biti vidljivi „golim okom“ niti sonda smije zapinjati pri prijelazu sa zuba na udlagu i obratno.


Vlakna koja primjenjujemo za izradu udlage mogu biti već tvornički impregnirana ili se moraju impregnirati organskom matricom prije same primjene. Postupak izrade udlage jednak je za obje vrste vlakana pri čemu je jedina razlika u nanošenju organske matrice (odnosno adhezijskog sustava) na vlakna koja tvornički nisu pripremljena. Za impregniranje takvih vlakana preporuča se uporaba čiste organske (metakrilatne) matrice zbog kvalitetno uspostavljene adhezijske veze između vlakna i kompozitnog materijala. Ukoliko se rabe adhezijski sustavi gdje su *primer* i adheziv odvojeni, u tom slučaju se na vlakno nanosi samo adheziv bez primjene *primera* i jetkanja površine vlakna kiselinom.

4.1. Izrada udlage pomoću tvornički neimpregniranog vlakna

Pacijent sa izraženom parodontopatijom u području 42-32 (krvarenje, prisutnost džepova iznad 8 mm, povećana pomičnost) upućen je od parodontologa na izradu udlage prije parodontološke kirurške terapije. Na navedenim zubima prisutna je povremena lagana osjetljivost na hladno. Test osjetljivosti na toplo/hladno i električnu struju pozitivan je na svima četirima zubima. U konzilijarnom planiranju provođenja terapije s parodontologom je dogovorena izrada udlage prije kirurške terapije jer bi naglašena pomičnost zubi onemogućavala zadovoljavajući pristup i provođenje parodontološkog kirurškog postupka. Cilj izrade udlage bio je učvrstiti navedene zube, smanjiti njihovu pomičnost te osigurati čisti interdentalni prostor koji je osnova za održavanje željene higijene.

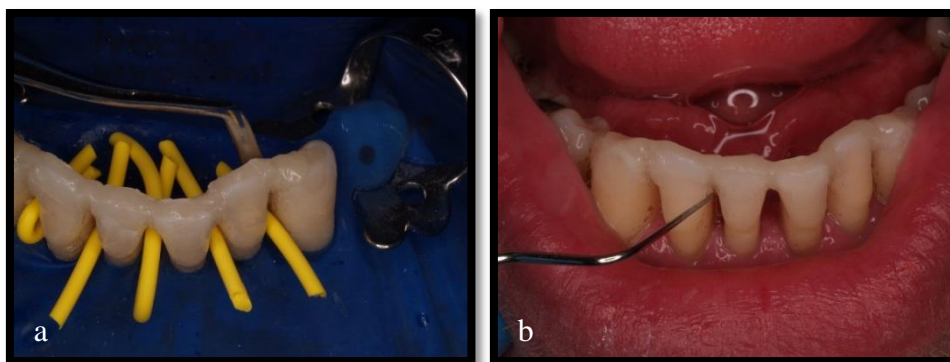
Kod pacijenta je izrađen kavitet za udlagu koji je bio smješten u području abradiranih bridova na zubima 43-33. Nakon izolacije radnoga polja pomoću koferdama, interdentalna područja dodatno su izolirana posebnim gumicama (*Wedjets*, *Coltene*, *Altstätten*, Švicarska). Provedena je priprema za postavljanje kompozita i vlakna (jetkanje, ispiranje, sušenje, nanošenje adhezijskog sustava, polimerizacija). Stavljene su prve slojeve tekućeg kompozita na dno kaviteta i kontakte na prijelazu isprepariranih kaviteta između zubi. Nakon polimerizacije, stavljen je sljedeći sloj tekućeg kompozita u koji je stavljeno pripremljeno vlakno određene dužine i impregnirano adhezivom i tekućim kompozitom. Vlakno se

postavilo u ispreparirani kavitet i prilagodilo obliku zubnoga luka. Preostali prazni prostori prema stijenkama kaviteta popunjeni su tekućim kompozitom i sve zajedno je polimerizirano led lampom 20 sekundi po žvačnoj jedinici. Završni sloj izrađen je od kompaktnog kompozita. Nakon odstranjivanja koferdama i interdentalnih gumica pristupilo se završnoj obradi i poliranju izrađene udlage. S obzirom da je udlaga planirana kao osnova koja će osigurati uredno provođenje kirurškog dijela parodontološke terapije te osigurati naknadno održavanje higijene, interdentalna područja moraju biti besprijekorno obrađena i očišćena bez odstojećih dijelova udlage sa savršeno čistim i za poliranim interdentalnim dijelovima zuba i udlage (Slika 10a, b, c, Slika 11a, b).



Slika 10. Izrada udlage pomoću tvornički neimpregniranog *Ribbond* vlakna (a, b, c).

Ljubaznošću Prof. dr. sc. Božidara Pavelića.



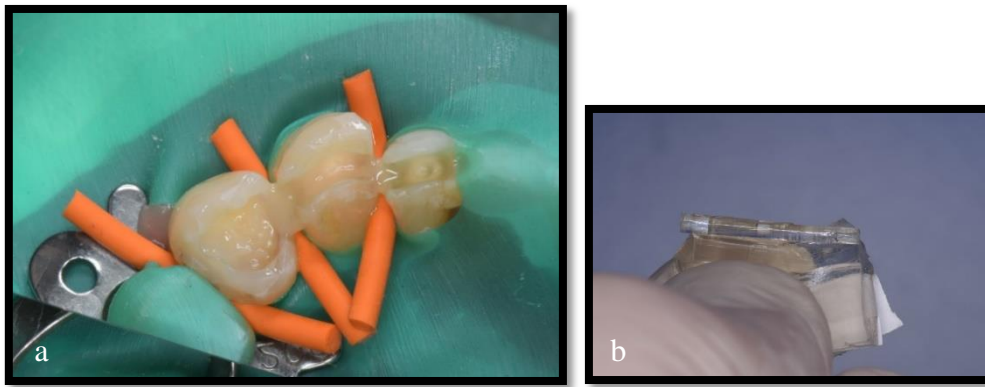
Slika 11. Nanošenje i oblikovanje završnog kompozitnog sloja (a). Kontrola interdentalnih prostora (b).

Ljubaznošću Prof. dr. sc. Božidara Pavelića.

4.2. Izrada udlage pomoću tvornički impregniranog vlakna

Pacijent je upućen zbog terapijskog zbrinjavanja opetovanog pojavljivanja gnojnih upala s izrazitim krvarenjem u području zubi 42 i 43. Već prije je urađen kompozitni *splint* u području 32-42. Zbog izražene pomičnosti zuba 42 i 43 te prisutnog parodontološkog džepa dubine 12 mm između ta dva zuba, u dogovoru s parodontologom, pristupilo se izradi udlage u području 42-44.

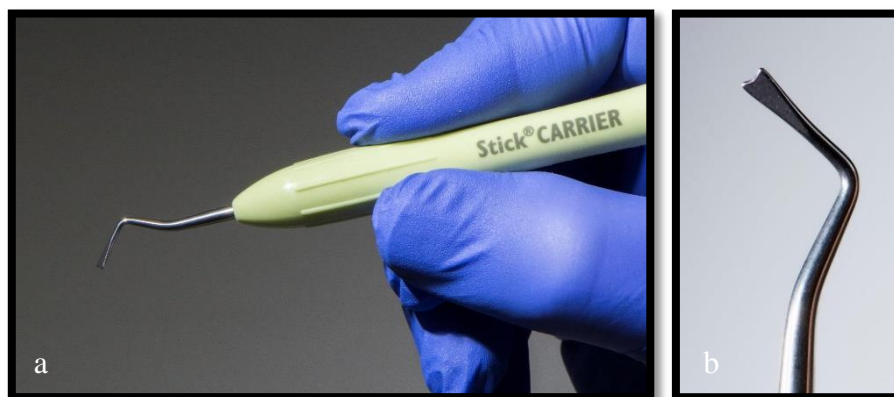S obzirom na samu morfologiju zubiju, odlučeno je napraviti kavitete na abradiranim bridovima sjekutića i očnjaka i žvačnoj plohi prvoga pretkutnjaka. Nakon izolacije radnoga polja pomoću koferdama, interdentalna područja dodatno su izolirana posebnim gumicama (*Wedjets*, Coltene). Nakon jetkanja, ispiranja, sušenja, nanošenja adhezijskog sustava i polimerizacije, stavljen je prvi sloj tekućeg kompozita na dno kaviteta i kontakte na prijelazu između isprepariranih kaviteta te je sve zajedno ponovo polimerizirano. U tako pripremljeni kavitet stavljen je sloj tekućeg kompozita i u njega postavljeno tvornički impregnirano i pripremljeno vlakno. Vlakno se nalazi u silikonskome nosaču te se označi i odreže željena dužina i kao takvo, bez ikakve daljnje obrade, stavi u kavitet zajedno s tekućim kompozitom te polimerizira. Završno se nanosi sloj kompaktnog kompozita te oblikuje i prilagodi željenoj morfologiji uz završnu polimerizaciju. Nakon odstranjivanja koferdama i interdentalnih gumica pristupilo se završnoj obradi i poliranju izrađene udlage, pri čemu se posebna pažnja mora posvetiti usklađivanju artikulacijskih odnosa izrađene udlage sa zubima suprotne čeljusti (antagonistima). Kada su usklađeni odnosi gornje i donje čeljusti s obzirom na izrađenu udlagu, pristupa se čišćenju i obradi interdentalnih područja ispod udlage. Ti prostori moraju biti besprijekorno očišćeni, zapolirani i bez odstojećih dijelova između udlage i zubiju (Slika 12a, b, Slika 14a, b, Slika 15a, b).



Slika 12. Izrađen kavitet (a) za postavljanje tvornički impregniranog vlakna *EverStickPerio* (GC, Turku, Finska) (b).

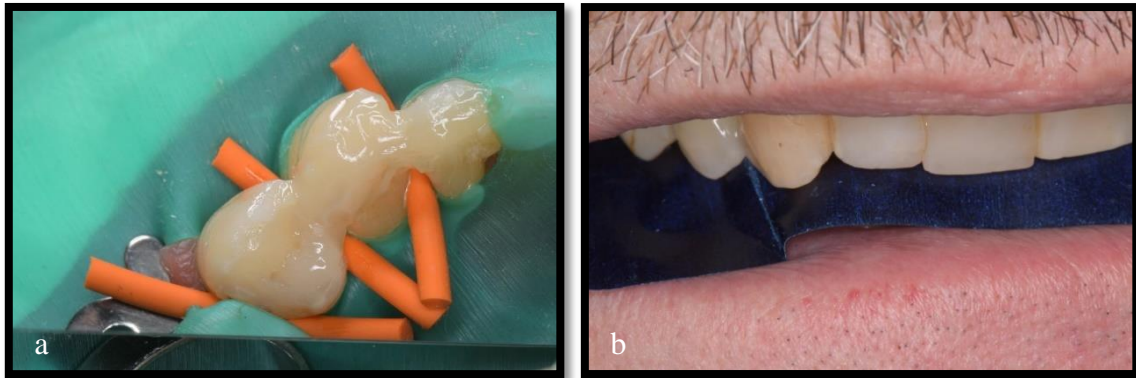
Ljubaznošću Prof. dr. sc. Božidara Pavelića.

Kod unošenja vlakana u ispreparirane kavitete od velike je pomoći posebno dizajniran instrument *StickCarrier* koji omogućuje jednostavniji rad bez lijepljenja za radni dio instrumenta kojim se vlakno postavlja i potiskuje unutar kaviteta (Slika 13a, b).



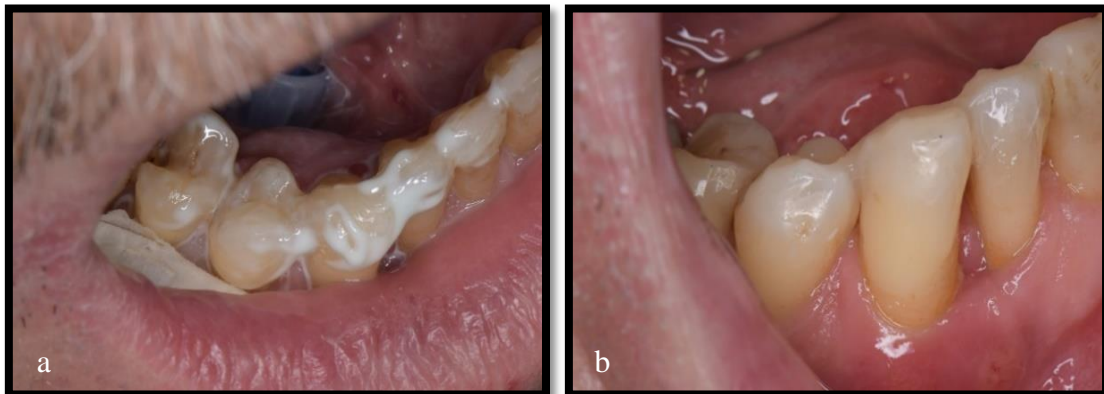
Slika 13. Instrument *StickCarrier* (a) uz prikaz površine aktivnog dijela kojim se unosi vlakno (b).

Ljubaznošću Prof. dr. sc. Božidara Pavelića.



Slika 14. Nanošenje završnog sloja kompozitnog materijala (a). Provjera okluzije i artikulacije (b).

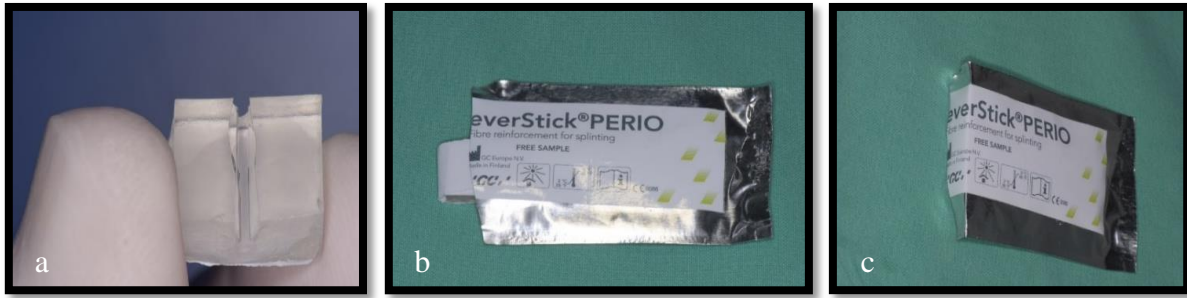Ljubaznošću Prof. dr. sc. Božidara Pavelića.



Slika 15. Poliranje udlage uz kontrolu prijelaza između zubiju i udlage (a). Završni izgled udlage (b).

Ljubaznošću Prof. dr. sc. Božidara Pavelića.

Tvornički impregnirana vlakna nalaze se u silikonskom nosaču čime je olakšana njihova primjena u kliničkom radu, pri čemu su izbjegnuti nepotrebni dodiri s vlaknom. Nakon određivanja željene dužine vlakna, ono se odreže škarcicama i tako je spremno za prijenos u kavitet s kompozitnim materijalom. Ostatak se vlakna vraća u originalnu, za svjetlo nepropusnu vrećicu i zatvara tako da se može ponovno upotrijebiti (Slika 16a, b, c).



Slika 16. Tvornički impregnirana vlakna u silikonskom nosaču (a) i u originalnoj, za svjetlo nepropusnoj vrećici (b, c).

Ljubaznošću Prof. dr. sc. Božidara Pavelića.

5. RASPRAVA

Anatomsko-morfološke i histo-patološke karakteristike pulpo-parodontne bolesti uvelike određuju plan i provođenje terapijskoga postupka (15, 16, 17). Od velike je važnosti ispravno postavljanje dijagnoze koristeći suvremene dijagnostičke postupke (18). Izbor terapijskog postupka uvelike ovisi o procjeni svrsishodnosti održavanja određene žvačne jedinice (jedne ili više njih) te izborom materijala i tehnika kojima se može uspješno provesti određena terapija (19, 20). Primjena vlakana u sklopu terapije pulpo-parodontne bolesti omogućuje bolji i kvalitetniji pristup u izradi udlaga, kojima se postiže funkcijska stabilnost pojedinih žvačnih jedinica. Svojstva vlakana određuju kako način provođenja terapijskog postupka, tako i kvalitetu te dugotrajnost izrađene udlage.

Fizičko-mehanička svojstva vlaknima ojačanih kompozita ovise o dužini i obliku vlakana, njihovoj orijentaciji te o vezi između vlakana i smolaste matrice. Vlaknima ojačani kompozitni materijali pokazuju dobra mehanička svojstva pri čemu je omjer čvrstoće i težine povoljniji u odnosu na većinu metalnih legura. Osim navedenog, pokazuju i niz prednosti kao što su translucencija, nekoroziivnost, dobro svojstvo vezivanja te mogućnost lakog popravka. U odnosu na konvencionalne protetske materijale, financijski su prihvatljiviji te se mogu primijeniti kod minimalno invazivnih restauracija. Kao i svi drugi materijali, i vlaknima ojačani kompoziti imaju neke nedostatke (okluzalno trošenje, lom na površini kompozitne udlage).

Apsorpcija vode može utjecati na fizičko-kemijska i mehanička svojstva vlaknima ojačanih kompozita (tijekom pripreme materijala ili kada je on već u upotrebi). Polimetil metakrilat (PMMA) sastavni je dio smolaste matrice i apsorbira vodu zbog polarnosti molekula vode. Volumen unosa vode u kompozit određen je njegovom strukturom, sadržajem različitih polarnih i hidrofilnih skupina u strukturi, temperaturom, koncentracijom različitih aditiva te prisustvom šupljina unutar matrice. Kako se apsorpcija vode povećava, tako se smanjuje savojna čvrstoća vlaknima ojačanih kompozita.

Mnogo je čimbenika koji utječu na savojnu čvrstoću, od same pripreme materijala do količine, orijentacije i položaja vlakana u sklopu polimerne matrice. Što je veći sadržaj vlakana, to će biti veća i savojna čvrstoća. Kao što je već prije navedeno, veći sadržaj vlakana neće uvijek uzrokovati povećanje savojne čvrstoće. Volumni udio staklenih vlakana ugrađenih u polimernu matricu može iznositi najviše 65% i tada je dosegnuta maksimalna savojna čvrstoća koja iznosi 1230 MPa. Što se tiče orijentacije i položaja vlakana, jednosmjerna vlakna omogućuju povećanje savojne čvrstoće u jednom smjeru i ona je najveća u smjeru paralelnom s vlaknima, a najmanja u smjeru okomitom na vlakna. Dvosmjerna

vlakna omogućuju povećanje savojne čvrstoće u više smjerova i ona je jednaka u svakom dijelu polimerne matrice.

Pozitivna klinička svojstva vlaknima ojačanih kompozita omogućuju njihovu široku primjenu. Mogu se primijeniti za direktne i indirektne restauracije (*inlay*, *onlay*, *overlay*), imedijatne i provizorne mostove, fiksne mostove do 3 člana, popravak i pojačanje proteza, parodontne i postraumatske splintove te za izradu nadogradnje zuba.

Kompoziti ojačani vlaknima ne primjenjuju se samo za restauracije na prednjim zubima. Mogu se primijeniti i za restauracije stražnjih zubiju, i to kao kompoziti koji su ojačani kratkim vlaknima. Rade se indirektne restauracije kao što su *inlay*, *onlay* i *overlay* (21). One se primjenjuju u područjima velikih napreznja kao što su stražnji zubi, posebice kutnjaci, kada mogu biti zahvaćene i kvržice zuba. Istraživanja su pokazala značajna poboljšanja nosivosti, savojne čvrstoće i otpornosti na lom takvih ispuna. Kompoziti ojačani kratkim vlaknima pokazali su kontrolu napreznja pri polimerizacijskom skupljanju i granična su mikropropuštanja smanjena u usporedbi s konvencionalnim kompozitnim ispunima.

U svrhu zadržavanja uspješnosti endodontskog liječenja, nakon punjenja korijenskog kanala poželjno je što prije postaviti ispun. Potreban je jednostavan, brz, ekonomičan i izravan restaurativni postupak s postizanjem visokog stupnja čvrstoće. Adhezivni sustavi izrazito napreduju iz godine u godinu, što omogućuje stvaranje izrazito estetskih restauracija s odličnim mehaničkim svojstvima. Kod endodontski liječenih zubi primijećeno je značajno povećanje otpornosti na lom kada su oni intrakoronarno obnovljeni s kompozitnim materijalom ojačanim vlaknima. Staklena ili polietilenska vlakna dodana kompozitima omogućuju veću otpornost na lom.

Kompozitni materijali ojačani vlaknima izvrstan su izbor za stabilizaciju zubiju koji su pomični zbog parodontnih razloga ili traume zuba. Prije su fiksne udlage (splintovi) izrađivane od kombinacije materijala koje su uključivale kompozitni materijal, različite žice i žičane mreže. Sve je to predstavljalo određene probleme kao što su način primjene, glomaznost, loša estetika te nedovoljno vezivanje unutarnjih konstrukcijskih materijala za kompozitni materijal. Udlage izrađene od kompozita ojačanih vlaknima prevladavaju sve te nedostatke i osiguravaju jednostavno povezivanje zubiju. Oni se mogu primijeniti ili s labijalne ili s lingvalne/palatinalne strane. U nekim slučajevima, mogu se primijeniti s objiju strana.

Vlaknima ojačani kompoziti mogu se primijeniti u izradi udlage u kojoj se nadograđuje i izgubljena žvačna jedinica. Prethodni pokušaji nadoknade jednoga zuba u

ordinaciji uključivali su izradu nadomjestka s izvađenim zubom, zatim primjenu akrilatne proteze koja je mogla, ali i nije morala biti ojačana s lingvalne, odnosno palatinalne strane te primjenu kompozitne smole. Oni su bili učvršćeni za uporišne zube koji za to prethodno nisu bili pripremljeni. Najčešće se takva nadoknada jednoga zuba primjenjivala u području prednjih zubi i takav se način restauracije smatrao kratkotrajnim rješenjem. Danas je način zbrinjavanja nedostatka jednog zuba brz i minimalno invazivan te uključuje sve prednosti kompozitnog materijala ojačanog vlaknima, kao što su estetika, funkcija i dugotrajnost takvog rada (22). Za nadoknadu tog zuba može se koristiti zub izrađen od kompozitnog materijala, umjetni zub (zub iz proteze) ili prirodni zub u slučaju njegova vađenja.

S vremenom, sastavni dijelovi kompozita kao što su stabilizatori, plastifikatori, monomeri, ostaci inicijatora polimerizacije i produkti razgradnje mogu se ispustiti u oralno okruženje. Količina takvih komponenti trebala bi biti što manja kako bi polimerna matrica zadržala svoja karakteristična svojstva i kako se ne bi negativno utjecalo na biokompatibilnost. Neke tvari koje se oslobađaju iz kompozita mogu biti citotoksične, pa tako ostaci monomera u usnoj šupljini mogu uzrokovati toksične i alergijske reakcije. Temeljem navedenog, od velike je važnosti provesti kvalitetnu polimerizaciju izrađenog nadomjestka.

Unatoč stalnom poboljšanju kompozitnih materijala i dalje postoji problem polimerizacijskog skvrčavanja. Jedno od mogućih rješenja je primjena staklenim vlaknima ojačanih kompozita koji sadržavaju guste i porozne keramičke čestice.

Svakodnevna istraživanja u području suvremenih restaurativnih materijala uvelike određuju i razvoj budućih terapijskih postupaka, pri čemu posebno područje obuhvaćaju tzv. bioaktivni materijali koji osim restaurativnog učinka imaju i određeni pozitivni biološki učinak.

6. ZAKLJUČAK

Uspješnost provođenja terapije pulpo-parodontne bolesti uvelike ovisi o poznavanju anatomske-morfoloških i histopatoloških osnova važnih za razumijevanje njezina nastanka. Iako predstavljaju odvojene anatomske cjeline, i endodontski prostor i potporni aparat zuba predstavljaju neraskidivu cjelinu s obzirom na razvoj i funkciju svake pojedine žvačne jedinice unutar stomatognatog sustava. Povećana nefiziološka pomičnost zuba, nastala kao posljedica destrukcije potpornog aparata zuba, dovodi do daljnjeg širenja upale koja u konačnici završava gubitkom jednog ili više zubiju. Kod pravih endo-paro lezija kao i kod lezija primarno uzrokovanih destruktivnom upalom parodonta, od velikog je značenja dovođenje povećane patološke pomičnosti zuba u granice fiziološkog opterećenja i fiziološke pomičnosti. Takvim pristupom u provođenju terapije postiže se zaustavljanje daljnjeg širenja upale i omogućuje postupak cijeljenja. Primjena vlaknima ojačanih kompozita, a u svrhu izrade privremenih ili trajnih udlaga, u navedenim kliničkim postupcima predstavlja terapiju izbora koja čini osnovu za uspješno provedeni terapijski postupak.

7. LITERATURA

1. Kambale S, Aspalli N, Munavalli A, Ajgaonkar N, Babannavar R. A sequential approach in treatment of endo-perio lesion a case report. *J Clin Diagn Res.* 2014;8:22-4.
2. Mangla C, Kaur S. Splinting- A Dilemma in Periodontal Therapy. *Int J Res Health Allied Sci.* 2018;4(3):76-82.
3. Kathariya R, Devanoorkar A, Golani R, Bansal N, Vallakatla V, Bhat MYS. To splint or not to splint: the current status of periodontal splinting. *JICP.* 2016;18(6):45-56.
4. Azodo CC, Erhabor P. Management of tooth mobility in the periodontology clinic: An overview and experience from a tertiary healthcare setting. *Afr J Med Health Sci.* 2016;15:50-7.
5. Kurgan S, Terzioglu H, Yilmaz B. Stress distribution in reduced periodontal supporting tissues surrounding splinted teeth. *Int J Periodontics Restorative Dent.* 2014;34:93-101.
6. Vallittu PK. High aspect ratio fillers: fiber-reinforced composites and their anisotropic properties. *Dent Mater.* 2014;31:1-7.
7. Li H, Guan R, Sun J, Hou B. Bacteria community study of combined periodontal-endodontic lesions using denaturing gradient gel electrophoresis and sequencing analysis. *J Periodontol.* 2014;85:1442-9.
8. Xia M, Qi Q. Bacterial analysis of combined periodontal-endodontic lesions by polymerase chain reaction-denaturing gradient gel electrophoresis. *J Oral Sci.* 2013;55:287-91.
9. Aksel H, Serper A. A case series associated with different kinds of endo-perio lesions. *J Clin Exp Dent.* 2014;6:91-5.
10. Gupta S, Tewari S, Mittal S. Effect of time lapse between endodontic and periodontal therapies on the healing of concurrent endodontic-periodontal lesions without communication: a prospective randomized clinical trial. *J Endod.* 2015;41:785-90.
11. Fujii R, Muramatsu T, Yamaguchi Y, et al. An endodontic-periodontal lesion with primary periodontal disease: a case report on its bacterial profile. *Bull Tokyo Dent Coll.* 2014;55:33-7.
12. Varughese V, Mahendra J, Thomas AR, Ambalavanan N. Resection and regeneration – a novel approach in treating a perio-endo lesion. *J Clin Diagn Res.* 2015;9:8-10.

13. Herrera D, Retamal-Valdes B, Alonso B, Feres M. Acute periodontal lesions (periodontal abscesses and necrotizing periodontal diseases) and endo-periodontal lesions. *J Clin Periodontol.* 2018;45(Suppl 20):78-94.
14. Schmidt JC, et al. Treatment of periodontal-endodontic lesions – a systematic review. *J Clin Periodontol.* 2014;41:779-90.
15. Zehnder M, Gold SI, Hasselgren G. Pathologic interactions in pulpal and periodontal tissues. *J Clin Periodontol.* 2002;29:663-71.
16. Alfawaz Y. Management of an Endo-dontic-periodontal Lesion caused by Iatrogenic Restoration. *World J Dent.* 2017;8(3):239-46.
17. Nagaveni NB, Kumari KN, Poornima P, Reddy V. Management of an endo-perio lesion in an immature tooth using autologous platelet-rich fibrin: a case report. *J Indian Soc Pedod Prev Dent.* 2015;33(1):69-73.
18. Khatib MS, Devarasanahalli SV, Nadig RR. Endo-perio lesions: A diagnostic dilemma. *Indian J Multidiscip Dent.* 2018;8:128-31.
19. Agarwal R, Singh V, Kambalyal P, Jain K. Management of endo–perio lesion with regenerative approach-A case report. *Int J Oral Health Med Res.* 2016;3(1):119–21.
20. Bansal S, Tewari S, Tewari S, Sangwan P. The effect of endodontic treatment using different intracanal medicaments on periodontal attachment level in concurrent endodontic-periodontal lesions: A randomized controlled trial. *J Conserv Dent.* 2018;21:413-8.
21. Butterworth C, Ellakwa A, Shortall A. Fibre-Reinforced Composites in Restorative Dentistry. *Dent Update.* 2003;30:300-6.
22. Ellakwa A, Shortall A, Shehata M, Marquis P. The influence of fibre placement and position on the efficiency of reinforcement of fibre-reinforced composite bridgework. *J Oral Rehabil.* 2001;28(8):785-91.

8. ŽIVOTOPIS

Karlo Pjetri rođen je 31. siječnja 1994. u Koprivnici gdje 2009. godine završava Osnovnu školu "Braća Radić". 2013. godine završava opći smjer Gimnazije "Fran Galović" u Koprivnici, nakon čega upisuje Studij dentalne medicine na Stomatološkom fakultetu Sveučilišta u Zagrebu. Od svoje 7. godine aktivno se bavi nogometom.