

Postraumatska opskrba gornjeg sjekutića kompozitnim materijalima

Arar, Nikolina

Master's thesis / Diplomski rad

2015

Degree Grantor / Ustanova koja je dodijelila akademski / stručni stupanj: **University of Zagreb, School of Dental Medicine / Sveučilište u Zagrebu, Stomatološki fakultet**

Permanent link / Trajna poveznica: <https://um.nsk.hr/um:nbn:hr:127:057319>

Rights / Prava: [Attribution-NonCommercial-NoDerivs 3.0 Unported](#)

Download date / Datum preuzimanja: **2021-12-01**



Repository / Repozitorij:

[University of Zagreb School of Dental Medicine Repository](#)



SVEUČILIŠTE U ZAGREBU
STOMATOLOŠKI FAKULTET

Nikolina Arar

**POSTTRAUMATSKA OPSKRBA GORNJEG
SJEKUTIĆA KOMPOZITNIM
MATERIJALIMA**

DIPLOMSKI RAD

Zagreb, srpanj 2015.

Rad je izrađen na Zavodu za endodonciju i restaurativnu stomatologiju Stomatološkog fakulteta u Zagrebu.

Voditelj rada:

prof.dr. sc. Vlatko Pandurić

Zavod za endodonciju i restaurativnu stomatologiju

Stomatološkog fakulteta u Zagrebu

Lektor hrvatskog jezika:

Nada Galić, profesorica hrvatskog jezika i književnosti

Slavonija II 1/5, Slavonski Brod, 091 796 0547

Lektor engleskog jezika:

Dragana Brainović, profesorica engleskog jezika

Ulica hrvatskih dobrovoljaca 6, Slavonski Brod, 091 520 0594

Rad sadrži: 45 stranice

13 slika

1 CD

*Zahvaljujem mentoru, prof. dr. sc. Vlatku Panduriću na pomoći pri izradi ovoga rada.
Posebno zahvaljujem svojoj obitelji na svakodnevnoj podršci i ljubavi koju su mi pružili
u životu, pa tako i za vrijeme mog studiranja.*

SADRŽAJ

1	UVOD.....	1
2	SVRHA RADA.....	3
3	KLASIFIKACIJA TRAUMATSKIH OZLJEDA ZUBA	4
4	KOMPOZITNI MATERIJALI.....	10
4.1	Sastav kompozitnih materijala	10
4.2	Vrste kompozitnih materijala	14
4.3	Tekući kompozitni materijali	15
5	TERAPIJA GORNJEG SJEKUTIĆA KOMPOZINIM MATERIJALIMA	17
5.1	Kompozitni ispun	17
5.1.1	Tehnika postavljanja i slojevanja kompozitnog materijala.....	19
5.1.2	Tehnika izrade pomoću jagodice prsta („finger tip technique“)	26
5.1.3	Izrada kompozitnog ispuna uz pomoć silikonskog ključa	26
5.2	Kompozitni intrakanalni kolčići	27
5.3	Imobilizacija zuba kompozitnim materijalima.....	32
5.3.1	Žičano- kompozitni splint	33
5.3.2	Kompozitna udlaga bez preparacije	34
5.3.3	Kompozitna udlaga s preparacijom zuba i korištenjem Ribbond vlakana	35
6	ZAKLJUČAK.....	38
7	SAŽETAK	39
8	SUMMARY.....	40
9	LITERATURA	41
10	ŽIVOTOPIS	45

Popis kratica:

WHO – **W**orld **H**ealth **O**rganization (Svjetska zdravstvena organizacija)

PDL- **P**eriodontal **L**igament

MTA- **M**ineral **T**rioxide **A**ggregate (Agregat mineralnog trioksida)

SIC –**S**takleno **I**onomerni **C**ement

RTG – Rentgen

1 UVOD

Trauma gornjeg sjekutića predstavlja veliki problem zbog narušene žvačne, estetske, funkcijske i fonetske komponente stomatognatog sustava. Složenije ozljede kao što su fraktura krune ili potpuno izbijanje zuba uzrokovano traumom, osim fizičkog nedostatka uzrokuju i duševne traume te bitan psihosocijalni hendikep, osobito u mlađih pacijenata. Učestalost traumatskih ozljeda zuba je najčešća u dječjoj dobi između sedme i desete godine (1-2). Najčešće su zahvaćeni upravo središnji maksilarni incizivi, a prema istraživanjima prevalencija njihovih ozljeda iznosi preko 80 %. Traume mogu biti različitog intenziteta, zahtijevaju odgovarajuću terapiju, a neliječene imaju rane i kasne posljedice. Glavne tegobe, odnosno razlog dolaska, objašnjava pacijent svojim riječima. Nakon toga potrebno je napraviti detaljan pregled i dijagnozu na temelju anamneze, kliničkog pregleda i rendgenske slike. Iz anamneze se doznaju podatci o tome kada se ozljeda dogodila, čime se dobiva bitan podatak jer vremenski faktor može utjecati na izbor liječenja. Glavobolja, amnezija, mučnina i povraćanje upućuju na potres mozga što zahtijeva ozbiljniji medicinski pristup. Nakon toga se uzima kratka medicinska anamneza iz koje se doznaje postoje li alergije ili neke druge bolesti koje mogu utjecati na liječenje. Također je bitno provjeriti imunost na tetanus jer je potrebno cijepljenje kod ozljeda kao što su avulzije ili ozljede mekih tkiva (3). Pregledom treba ustanoviti postoje li ozljede lica i usana, modrice i oticanje. Ukoliko se radi o frakturi zuba s ozljedom mekih tkiva treba napraviti rendgensku snimku zbog mogućih zaostalih dijelova zuba. Nakon toga slijedi pregled tvrdih zubnih tkiva kojim utvrđujemo postoje

li infrakcije, frakture, kao i otvorenost pulpe. Potrebno je napraviti test mobilnosti kako bi otkrili stupanj pomičnosti zuba, test perkusije i test osjetljivosti pulpe. Nakon kliničkog pregleda slijedi rendgenski pregled (4).

2 SVRHA RADA

Svrha ovog rada je prikazati postupke zbrinjavanja traumatski ozlijeđenog gornjeg sjekutića kompozitnim materijalima.

3 KLASIFIKACIJA TRAUMATSKIH OZLJEDA ZUBA

Klasifikacija Andreasena (5-6) je cjelovita i temelji se na sustavu prihvaćenom od Svjetske zdravstvene organizacije (WHO).

1. Ozljede tvrdih zubnih tkiva i pulpe

- Infrakcija cakline
- Fraktura cakline
- Fraktura cakline i dentina bez ekspozicije pulpe (nekomplikirana fraktura krune)
- Fraktura cakline i dentina s ekspoziranom pulpom (komplikirana fraktura krune)
- Fraktura krune i korijena
- Fraktura korijena

2. Ozljede parodontnog tkiva (luksacija):

- Konkuzija
- Subluksacija
- Lateralna luksacija
- Ekstruzijska luksacija
- Intruzijska luksacija

3. Avulzije

Infrakcija cakline

Napuknuće cakline je relativno česta ozljeda koja se lako i često previdi. To je lom caklinskih prizama bez gubitka zubnog tkiva koji se širi kroz čitavu caklinu do caklinsko-cementnog spoja (4). Izgleda kao otkrhnuće ili napuknuće u caklini.

Fraktura cakline

Fraktura cakline je vrsta ozljede zuba koja uključuje gubitak caklinskog tvrdog zubnog tkiva.

Fraktura cakline i dentina bez eksponirane pulpe

Fraktura koja zahvaća caklinu i dentin bez ekspozicije pulpe je nekomplikirana fraktura. Dovodi do izloženosti dentina pa otvoreni dentinski tubulusi mogu otvoriti put ulasku bakterija i bakterijskih toksina prema pulpi i izazvati njenu upalu (7) .

Fraktura cakline i dentina s eksponiranom pulpom

To je komplikirana fraktura, koja uključuje caklinu, dentin i pulpu. Obično je eksponiran rog pulpe. Izloženi dentinski tubulusi i pulpa dopuštaju direktnu ili indirektnu traumu prema pulpi koja odgovara upalnim procesom i stvaranjem granulacijskog tkiva (8).

Frakture krune i korijena

Fraktura uključuje caklinu, dentin i cement, s otvorenom pulpom ili bez nje. Ukoliko prijelomna linija ne zahvaća pulpu govori se o jednostavnom prijelomu krune i korijena, a ukoliko zahvaća o složenom prijelomu krune i korijena. Kod potpuno izraslog zuba

prijelomna linija skoro uvijek prolazi kroz pulpu, dok kod nepotpuno izraslog zuba prijelom krune i korijena zuba može biti jednostavan. Frakturna pukotina obično počinje od polovice krune labijalno te se širi subgingivno u palatinalnom smjeru. Koronarni fragment je manje ili više pomaknut u incizalnom smjeru, što uzrokuje bol kod okluzije. Histološke promjene pulpe slične su onima kod kompliciranih i nekompliciranih fraktura krune, ovisno o lokaciji frakture (9).

Fraktura korijena

O prijelomu korijena se govori kada prijelomna linija prolazi kroz cement, dentin i pulpu. Može biti izolirana ozljeda ili udružena s nekim drugim ozljedama. Najčešće nastaje u dobi između jedanaest i dvadeset godina. Frakture korijena prije jedanaeste godine smatraju se izrazito rijetkim iz razloga što je alveolarna kost mladih ljudi mekana i elastična, a zubi su s nezavršenim rastom pa je veća vjerojatnost nastanka luksacije ili avulzije nego fraktura korijena. S kliničkog gledišta razlikuje se prijelom korijena u apikalnoj trećini, srednjoj trećini i u cervikalnoj trećini. Prijelomna pukotina u apikalnoj i srednjoj trećini obično ima kosi smjer od niže labijalno prema više palatinalno. Prijelomna pukotina u cervikalnoj trećini ima manje ili više okomiti smjer na uzdužnu osovinu zuba. Kliničkim pregledom obično se nađe lagano ekstrudirani zub, osjetljiv na vertikalnu i horizontalnu perkusiju. Ovisno o lokalizaciji frakture, prisutna je veća ili manja pomičnost zuba. Ukoliko se fraktura nalazi u području apeksa pomičnost je uglavnom neznatna, dok je kod frakture u području cerviksa velika. Dijagnoza se postavlja radiografski. Bitno je naglasiti da se frakturna pukotina često ne vidi

neposredno nakon traume nego tek nakon nekoliko dana. To se objašnjava pomicanjem koronarnog ulomka zbog formiranja koagulumuma ili granulacijonog tkiva u prijelomnoj pukotini. Trauma može dovesti do poremećaja neurovaskularne opskrbe pulpe.

Konkuzija

Ova trauma je definirana kao ozljeda potpornih struktura zuba bez abnormalne pomičnosti zuba ili pomaka zuba iz alveole. Jedini patološki znak je povećana osjetljivost na perkusiju. Rendgenski je zub u normalnom položaju u alveoli. Prisutna je ozljeda PDL-a, uključujući edem i krvarenje. Daljnja posljedica traume može biti poremećaj u neurovaskularnoj opskrbi pulpe (10).

Subluksacija

Subluksacija je ozljeda potpornih struktura zuba s abnormalnom pomičnošću, bez pomaka zuba s mogućim krvarenjem iz gingivnog sulkusa. Rendgenski se vidi normalan položaj zuba u alveoli (4). Prisutna je ozljeda PDL-a, udružena s edemom, krvarenjem i mogućim kidanjem vlakana PDL-a. Dodatno se može pojaviti i potpuni ili djelomični prekid neurovaskularne opskrbe pulpe (10).

Ekstruzijska luksacija

Definira se kao ozljeda u kojoj je zub pretrpio djelomičan aksijalni pomak izvan svoje alveole. Zub se čini produžen te je obično i dislociran u palatinalnom smjeru. Zub je izuzetno pomičan (4). Radiološki se vidi očito izdignuće zuba iznad susjednih zubi s proširenim periodontalnim prostorom u području apeksa. Krvarenje iz sulkusa gingive je

uvijek prisutno. Ozljedu karakterizira gotovo potpuni prekid PDL pričvrstka i prekid apikalnog neurovaskularnog snopa, što dovodi do velike pomičnosti zuba i infarkta pulpe, a očituje se negativnim testom vitaliteta.

Lateralna luksacija

Radi se o ekscentričnom pomaku zuba praćenim kominutivnim prijelomom alveole. Kruna zuba obično je nagnuta palatinalno dok je bukalna alveola prelomljena. Zbog ukliještenog položaja zuba u alveoli, zub je imobiliziran, te se perkusijom čuje ankilozirajući zvuk. Krvarenje iz gingive može i ne mora biti prisutno. Rendgenski zub izgleda pomaknut, s praznim prostorom apikalnog ili lateralnog dijela alveole zuba.

Intruzijska luksacija

Označava dublji pomak zuba u alveolarnu kost. Klinički izgleda kao da mu je kruna skraćena. Postoji krvarenje iz gingive. Radiološki se vidi gubitak parodontalne pukotine. Utisnuti zub nije osjetljiv na perkusiju i potpuno je čvrst. Prisutan je metalni zvuk na perkusiju, kao kod ankiloziranog zuba. Predstavlja složenu ozljedu koja uključuje prekid marginalnog gingivnog pričvrstka, kontuziju alveolarne kosti, prekid niti PDL-a, cementa te prekid neurovaskularne opskrbe pulpe. Prognoza intrudiranog trajnog zuba nije dobra. Takvi zubi često podliježu nekrozi pulpe, resorpciji korijena i gubitku alveolarne kosti (11).

Avulzija

Podrazumijeva izbacivanje zuba iz alveole. Središnji sjekutić gornje čeljusti je daleko najčešće izbijani zub, a najčešće se izbijaju u razdoblju od sedme do devete godine života. Klinički se nalazi prazna alveola ili ispunjena koagulumom.

4 KOMPOZITNI MATERIJALI

Kompoziti se definiraju kao kombinacija dvaju ili više kemijski različitih materijala s jasnim ograničenim spojem između komponenti i svojstvima boljim od pojedinačnih komponenti. Sastoje se od tri dijela: organske smolaste matrice, anorganskih čestica punila i svezujućeg sredstva. U sastav kompozita ulaze i stabilizatori boje, inhibitori, pigment i aktivatorski sustav (12).

4.1 Sastav kompozitnih materijala

Organska smolasta matrica

To je monomer velike molekulske težine kao što je bisfenol-A-glicidil metakrilat (Bis-GMA) ili uretan dimetakrilat (UDMA). Nedostaci Bis-GMA su upitna stabilnost boje i visoka viskoznost koja je rezultat - OH grupe i vodikove sveze. Za smanjivanje viskoznosti dodaju se niskomolekularni monomeri kao što je trietilenglikol dimetakrilat (TEGDMA) i etilenglikol dimetakrilat (EDMA). Osim što smanjuju viskoznost, povećavaju unakrsno povezivanje monomera te konačnu čvrstoću. Za razliku od Bis-GMA, UDMA ima nisku viskoznost. Do sada nema dokaza da su kompozitni materijali temeljeni na Bis-GMA bolji od onih koji u svom sastavu sadrže UDMA (13). Osim navedenih, kao modifikatori viskoznosti dolaze i bisfenol-A-etilmetakrilat (BIS-EMA), etilenglikol dimetakrilat (EGDMA), dietilenglikol dimetrakrilat (DEGDMA), trietilenglikol dimetakrilat (TEGDMA), metil metakrilat (MMA), metakrilna kiselina (MAA), 2-hidroksietilmetakrilat (HEMA) i dr. Tip i koncentracija razrjeđivača koji se

dodaje u Bis-GMA djeluje na fizikalna svojstva tekuće faze kompozitnog materijala. Smanjenjem koncentracije i povećanjem molekulske mase razrjeđivača raste viskoznost i površinska napetost tekuće faze.

Anorgansko punilo

Fizička svojstva kompozitnih materijala određena su količinom anorganskog punila. S određenim limitom, što je veći udio anorganskog punila, to su bolja fizička svojstva materijala jer je manji udio smole. Tako npr. koeficijent toplinske ekspanzije, apsorpcije vode i polimerizacijskog skupljanja opadaju, dok modul elastičnosti, tlačna i vlačna snaga rastu, odnosno čvrstoća i tvrdoća jer čestice punila raspoređuju opterećenje aplicirano na zub. Veličina čestica anorganskog punila varira od materijala do materijala, a po sastavu su: koloidna silica, barij-silikat, stroncij/borosilikatno staklo, kvarc, cink silikat, litij aluminij silikat, itrijev i iterbijev trifluorid. Svaki od njih ima zasebne karakteristike. Tako su čestice koloidnog silicija inertne, imaju nizak koeficijent toplinske ekspanzije, a pridonose boljoj kondenzibilnosti i poliranosti kompozitnog materijala. Barij silikatno staklo ima srednju čvrstoću i vrlo je radioopaktan. Kvarc je vrlo stabilan, ali takvi materijali se teško poliraju i mogu djelovati abrazivno na antagoniste. Stupanj poliranosti kompozitnog materijala određen je veličinom čestica punila. Općenito, što je manji promjer čestica, to je kompozitni ispun lakše ispolirati.

Postoji više načina klasifikacije veličine čestica, a jedan od njih je:

- «makro» punilo – veličina čestica 10 – 100 mikrona
- «midi» punilo – veličina čestica 1 – 10 mikrona
- «mini» punilo – veličina čestica 0,1 – 1 mikron
- «mikro» punilo – veličina čestica 0,01 – 0,1 mikron
- «nano» punilo – veličina čestica 0,005 – 0,01 mikron (14-15).

Svezujuće sredstvo

Primarno svojstvo svezujućeg sredstva je osigurati trajnu svezu punila s organskom smolom. Silanizirajuće spojno sredstvo to omogućuje sprječavajući hidrolitičku degradaciju spoja punila i smole koja bi mogla rezultirati frakturama u smoli, te omogućavajući raspodjelu stresa između smole i punila. Najčešće svezujuće čestice silanizirajućeg spojnog sredstva koje se rabi za povezivanje anorganskog punila i smolastog matriksa su organosilani, među kojima je najčešći gamametaksiloksi propiltrimetoksi silan. Silanizirajući agens je bifunkcijska molekula. Silanizirajuće grupe na jednom kraju svezuju se za hidroksilne skupine anorganskog punila preko reakcija kondenzacije i tako ostvaruju siloksanske sveze. Metakrilne skupine na drugom kraju podliježu adicijskoj polimerizaciji pri svjetlosnoj ili kemijskoj aktivaciji stvrdnjavanja smole.

Ostale komponente

- Inicijatori polimerizacije

Za kemijsko stvrdnjavajuće smole, benzoil peroksid i tercijarni amini služe kao izvor slobodnih radikala. Tercijarni amini kao N,N-dimetil-p-toluidin i N,N-dihidroksietil-p-toluidin najčešće se rabe, i to češće N,N-dihidroksietil-p-toluidin jer N,N-dimetil-p-toluidin češće uzrokuje diskoloracije.

Za svjetlosno stvrdnjavajuće kompozitne materijale, koristi se diketon fotoaktivator, kao što je kamforkinon, s maksimumom apsorpcije na 468 nm.

- Inhibitori polimerizacije

Kako metakrilni monomeri mogu polimerizirati spontano, dodaju im se inhibitori polimerizacije kao što su monometil eter ili hidrokinon. Hidrokinon uzrokuje diskoloraciju. Osim njega se rabe monometilni eter hidrokinon i butlirani hidroksitoluen.

- Apsorberi UV-zraka (UV-stabilizatori)

Dodaju se zbog stabilnosti boje apsorpcijom elektromagnetskog zračenja koje može uzrokovati diskoloraciju. Najčešće se rabi 2-hidroksi-4-metoksi-benzofen (13-16).

4.2 Vrste kompozitnih materijala

Postoji nekoliko klasifikacija kompozitnih materijala. Najviše se rabi klasifikacija kompozitnih materijala temeljenih na veličini čestica punila. Postoje 3 tipa: tradicionalni ili konvencionalni (makropunila), mikropunjeni i hibridni kompozitni materijali.

Tradicionalni ili konvencionalni kompozitni materijali

Sadrže 70-80 % anorganskog punila. Veličina čestica iznosi 20-50 mikrona. Nedostaci su diskoloracija koja nastaje zbog nazočnosti tercijarnih amina koji se pod utjecajem UV-svjetla pretvaraju u žuto, obično u intervalu od 18 do 24 mjeseca i hrapavost. Površinska hrapavost se povećava sa starošću materijala zbog trošenja ili gubitka površinskih čestica matriksa. Danas se rijetko koriste zbog lošeg poliranja, nestabilnosti i diskoloracije.

Mikropunjeni kompozitni materijali

Sadrže čestice veličine 0.02-0.04 mikrona. Karakterizira ih visoka poliranost i estetski izgled. Posjeduju lošija fizička svojstva zbog niskog udjela anorganskog punila. Imaju visok koeficijent toplinske ekspanzije u odnosu na ostale kompozitne materijale, veću apsorpciju vode, veće polimerizacijsko skupljanje, niži modul elastičnosti, nižu tlačnu snagu i nižu otpornost na lom. Ne preporuča se upotreba u područjima s visokim žvačnim tlakom kao ni kod kaviteta IV razreda, zbog niske otpornosti na tlak. Zbog nižeg modula elastičnosti te zbog toga niže fleksibilnosti preporuča se za kavitete V razreda zbog fleksije zuba. Pukotine ili frakture se obično događaju na spoju između

prepolimeriziranih čestica punila i organskog matriksa zbog slabe sveze u tom dijelu. Budući da su čestice male, one imaju 1000 do 10000 puta veću površinu čestica nego konvencionalni kompozitni materijali. Povećanje površine mora biti navlaženo s organskom matricom što rezultira znatnim povećanjem viskoznosti. Ovo povećanje viskoznosti ograničava udio punila na 35 - 50 % mase. Kako bi se povećao udio anorganskog punila i smanjila viskoznost, koriste se prepolimerizirane čestice silicij dioksida. Ovo podrazumijeva dodatak 0.04 mikrona veličine čestica silicij dioksida u polimeriziranu smolu do koncentracije 60 % težinskog udjela punila. Tijekom polimerizacije monomer se formira u nakupine veličine 5-50 mikrona koje se uz čestice silicij dioksida veličine 0.04 mikrona dodaju smolastom matriksu što povećava postotni udio punila i minimalizira porast viskoznosti. Slaba točka ovih kompozitnih materijala je sveza između prepolimeriziranih čestica i organske matrice, što uzrokuje frakture pod visokim žvačnim tlakom.

Hibridni kompozitni materijali

Sadrže 70-80 % težinskog udjela punila. Čestice su veličine 0.04-5 mikrona, a prosječna veličina veća je ili jednaka 1 mkron. Obično su radioopakti i rezistentni na frakture.

4.3 Tekući kompozitni materijali

Tekuće kompozitne materijale karakterizira niži udio anorganskog punila, niska viskoznost te niži modul elastičnosti. Nisu pogodni za rekonstrukcije u području visokog žvačnog tlaka. Preporučuju se za kavitete V i III razreda, za minimalno-invazivne

preparacije te kao podloga ili «liner» gdje djeluju kao elastični amortizirajući sloj koji smanjuje stres nastao djelovanjem okluzijskog opterećenja (17-18).

5 TERAPIJA GORNJEG SJEKUTIĆA KOMPOZINIM MATERIJALIMA

5.1 Kompozitni ispun

Traumatske ozljede gornjeg sjekutića koje uključuju restauraciju kompozitnim materijalom su:

- a) fraktura cakline**
- b) fraktura cakline i dentina bez eksponirane pulpe**
- c) fraktura cakline i dentina s eksponiranom pulpom**
- d) fraktura krune i korijena**

Prije konačne restauracije zuba kompozitnim materijalima kod frakture cakline i dentina s eksponiranom pulpom prvo je potrebno zaštititi eksponiranu pulpu. Veličina frakture kao i vrijeme koje je proteklo od traume određuje način liječenja pulpe. Jedna od mogućnosti je direktno prekrivanje pulpe kalcijevim hidroksidom ili MTA. U obzir dolazi i parcijalna pulpotomija po Cveku koja uključuje uklanjanje samo inflamiranog pulpnog tkiva. Tehnika je indicirana kod većih ekspozicija pulpe, inflamirane pulpe i one koja je eksponirana duže od pet sati (11). Nakon anesteziranja zuba i izolacije, ozlijeđena površina se ispere fiziološkom otopinom. Pulpa se uklanja okruglim karbidnim ili dijamantnim svrdlom, uz obilno vodeno hlađenje do dubine 2-3 milimetra. Nakon postizanja potpune hemostaze na ranu se postavlja tanak sloj kalcij-hidroksida ili MTA te se lagano pritisne (8). Zub se nakon toga zatvara privremeno kompozitom ili

SIC. Kako se kalcij-hidroksid razgrađuje tijekom vremena, potrebno ga je svaka četiri tjedna zamijeniti novim. Rendgenski nalaz zatvaranja pulpe vidi se kroz dva do tri mjeseca nakon tretmana. Nakon toga radi se konačna restauracija. Zub je potrebno kontrolirati kroz jednu do pet godina nakon ozljede i pratiti osjetljivost pulpe (4). Ukoliko nije preostalo vitalnog pulpnog tkiva indicirana je pulpektomija koja uključuje potpuno uklanjanje pulpnog tkiva i endodontski tretman. Ukoliko se radi o zubi s nezavršenim rastom i razvojem korijena, kanal se puni kalcijevim hidroksidom ili MTA. Nakon završetka rasta, zub se definitivno puni.

Ukoliko se radi o fraktura krune i korijena potrebno je prikazati subgingivnu frakturnu liniju kako bi se zub mogao adekvatno restaurirati. Frakturna linija može se prikazati gingivektomijom odnosno osteotomijom, ortodontskim izvlačenjem te kirurškom ekstruzijom.

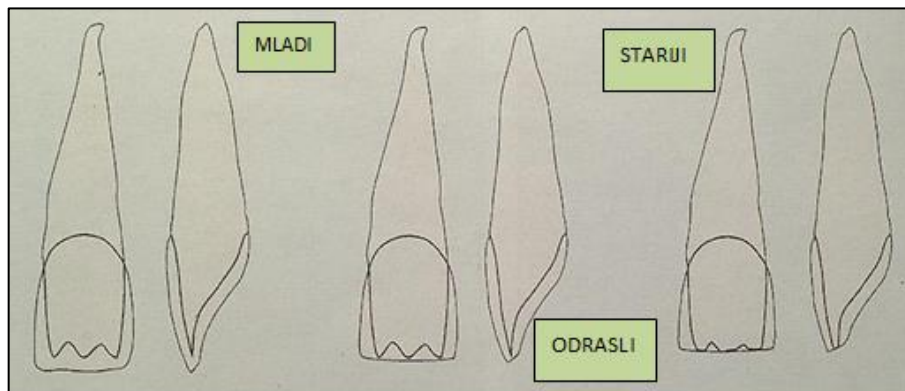
Restauracija frakturiranog zuba u anteriornoj regiji uvijek predstavlja izazov stomatologa, osobito kada je potrebno restaurirati samo jedan zub. Suvremena restaurativna stomatologija temelji se na načelima adhezije. Nedostatak tvrdog zubnog tkiva nadoknađujemo estetskim materijalima koje adhezijom vežemo za preostali dio krune. Adhezijsko vezanje omogućuje maksimalnu štednju tvrdog zubnog tkiva, a estetski materijali vjerno oponašanje boje i prirodnog izgleda zuba. Postupak nadoknade tvrdog zubnog tkiva kompozitnim materijalima može se podijeliti na pet faza rada, a to su: uočavanje obilježja i osobitosti građe zuba koji restauriramo, izbor boje, preparacija,

nanošenje kompozitnog materijala, poliranje i završna obrada restaurirane krune zuba (19).

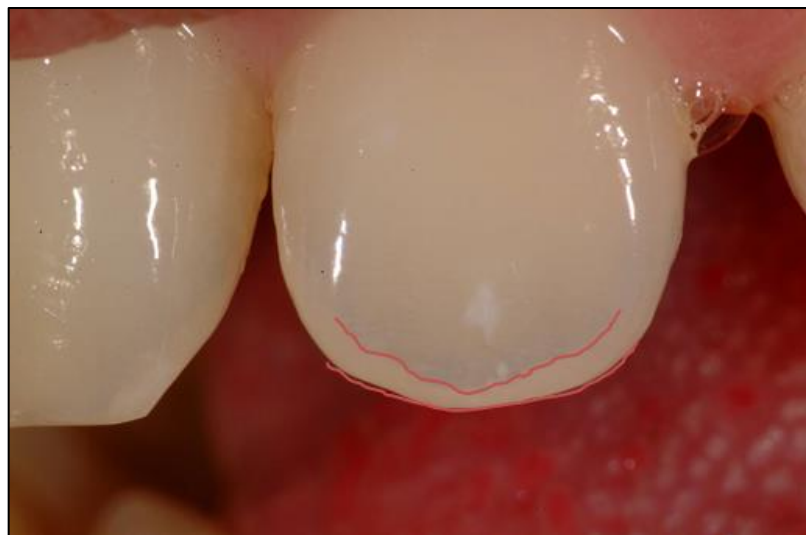5.1.1 Tehnika postavljanja i slojevanja kompozitnog materijala

Uočavanje obilježja i osobitosti građe zuba

Prije svega, vrlo je važno odrediti oblik krune zuba, koji može biti ovalan, kockast ili trokutast. Isto tako, važno je odrediti dužinu i širinu krune, zatim znak kuta i luka te visinu položaja kontaktne točke sa susjednim zubima. Na vizualnu percepciju krune znatno utječu rubne linije. Rubne linije su prijelazi vestibularne plohe na aproksimalno i gingivno zaobljenje i označene su refleksijom svjetla. Oblikovanjem rubnih linija zub možemo optički proširiti, suziti, povećati ili smanjiti, a da se stvarna veličina krune ne mijenja. Površina labijalne plohe zuba nije glatka, nego sadržava plitke brazde koje zubu daju "živi" izgled. Kod starijih osoba te su brazde zbog abrazije slabije izražene, a mogu gotovo i nestati. Važna struktura krune zuba su i dentinske jezgre odnosno mameloni čiji broj uvjetuje i broj uzdužnih brazdi na vestibularnoj plohi krune. Vodoravne linije rasta karakteristične su za djecu i mlade pacijente. Što je pacijent stariji, mameloni su zbog abrazije manje izraženi. Udaljenost od incizijskog brida do mamelona naziva se halo efekt i veća je kod mlađih pacijenata. Može se zaključiti da dob pacijenta bitno utječe na osobitosti građe zuba (19).



Slika 1: Efekt mamelona u različitoj dobi. Preuzeto: Ljubaznošću prof. dr. sc. Vlatka Pandurića




Slika 2: Halo efekt. Preuzeto: Ljubaznošću prof. dr. sc. Vlatka Pandurića

Izbor boje

Boja je subjektivna senzacija koja se prenosi aktiviranjem receptora na očnoj mrežnici. Pri tome boja predmeta ovisi o njegovoj sposobnosti da reflektira svjetlost koja pada na njega. Boja zapravo nije fizikalno svojstvo nekog objekta, nego je čisti osjetni doživljaj (20). Boja, transparentcija, opacitet i fluorescencija zuba nisu konstantne veličine. Zbog različite debljine caklinskog omotača i dentinske jezgre dobiva se određena boja koja može varirati i s obzirom na dob i time povezanom pojavom abrazije i atricije. Razumijevanje boje zahtjeva poznavanje njezinih karakteristika, a to su ton boje, svjetloća i čistoća boje. Ton boje se naziva još i eng.hue, a označava stvarnu boju (žuta, smeđa, siva). Svjetloća ili eng.value predstavlja izraženost boje (svijetla ili tamna). Čistoću ili intenzitet boje nazivamo zasićenje ili eng.chroma. Važno je odrediti i stupanj translucencije. Translucencija predstavlja trodimenzionalni prikaz svjetline. Ona je apstraktna i neopipljiva, a danas ju je teško izmjeriti ili standardizirati. Translucencija se najbolje prikazuje razlikama u svjetlini zuba. Transparentni materijali su potpuno propusni, dok opakni materijali ne propuštaju svjetlo. Visoko translucentni zubi posjeduju manju svjetlinu s obzirom na to da dopuštaju svjetlosni prodor kroz tkivo (veća apsorpcija svjetla) i apsorpciju sjena i tamnih dijelova usne šupljine te okolnih tkiva. Neprozirni zubi ne dopuštaju veliki prodor svjetlosti. Posjeduju veću sposobnost refleksije, te stoga izgledaju svjetliji (20). Dentin je opakniji od cakline koja je opet transparentnija od dentina, što treba uzeti u obzir pri odabiru boje. Dentinsku boju je najbolje odrediti prema boji cervikalne trećine očnjaka jer je ondje caklina najtanja i dentin najviše dolazi do izražaja. Caklinsku boju određujemo prema incizijskoj trećini

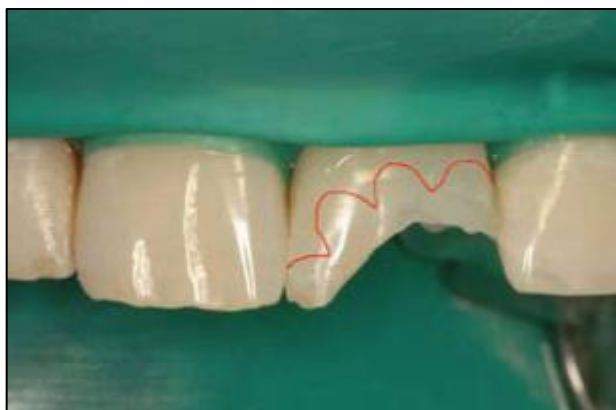
krune zuba koji restauriramo. Često boju biramo tako da na zub stavimo malo nepolimeriziranog kompozitnog materijala. No, kompozit tada još nije vezao vodu na sebe, a nije se ni dogodila reakcija fotoinicijatora i prijelaz monomera u polimer, što mijenja boju i translucenciju. Pozornost treba posvetiti i fluorescenciji. Fluorescencija je svojstvo određenog materijala da energiju primljenu od UV-svjetla pretvara u svjetlo vidljiva spektra. Visoka fluorescencija karakteristična je za dentin, a incizijski brid je područje slabe fluorescencije (19).



Slika 3: Translucencija. Preuzeto: Ljubaznošću prof. dr. sc. Vlatka Pandurića

Preparacija

Potrebno je u širini od 1-3 mm zakositi rub cakline u valovitoj liniji. Na taj način se povećava površina svezivanja za caklinu i skriva prijelaz cakline i kompozita. Također je potrebno zaobliti i unutarnje rubove kako bi se omogućilo rasipanje svjetlosti koja prolazi kroz restauraciju, a da se ne primijeti razlika u translucenciji između zuba i kompozita (19).

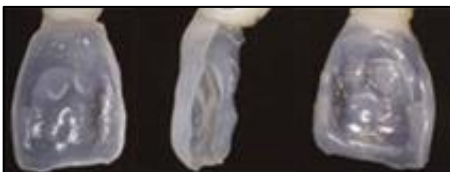

Slika 4: Valovita linija zakošavanja ruba cakline. Preuzeto: (19)

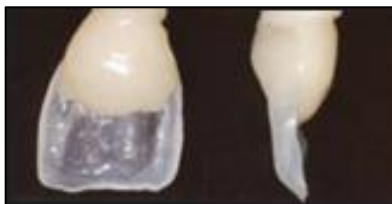Nanošenje kompozitnog materijala u slojevima

Najvažniji korak u ovoj fazi je pravilno odabrana boja prema ključu boja koju ima svaki izabrani kompozitni materijal, bez obzira na proizvođača. Prvo se postavlja oralni caklinski sloj. Ovisno o dobi pacijenta pa tako i o prethodno spomenutom halo efektu odnosno debljini transparentne incizijske cakline, prvi sloj se postavlja kraće od željene dužine krune zuba, otprilike 1-1.5 mm. Potpuna dužina krune postiže se sa specijalnom, visoko transparentnom nijansom. Na tako stvorenu oralnu stijenku nanosi se dentinska

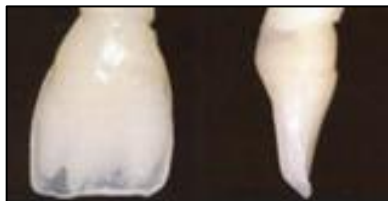boja, kojom se nadoknađuje izgubljeni dentin. Ukoliko su na susjednim zubima prisutne mamelonske tvorbe, modeliraju se iz dentinske mase. Završni vestibularni sloj je prethodno određena caklinska boja i njime se moraju oponašati sve one karakteristike uočene u prvoj fazi. Ovisno o diskoloracijama ili nekim pigmentacijama na vestibularnoj plohi, “živost“ površine možemo oponašati s vanjskim specijalnim bojama koje se nanose preko standardne boje (19).



Slika 5: Postavljanje oralnog sloja kompozitnog materijala pri rekonstrukciji krune.
Preuzeto: (19)



Slika 6: Izrada cervikalnog dijela dentinske jezgre iz dentinske boje kompozitnog materijala. Preuzeto: (19)



Slika 7: Izrada incizijskog dijela dentinske jezgre i oblikovanje vrhova dentinske jezgre, mamelona. Preuzeto: (19)



Slika 8: Postavljanje završnog sloja caklinske boje. Preuzeto: (19)

Poliranje i završna obrada restaurirane krune zuba

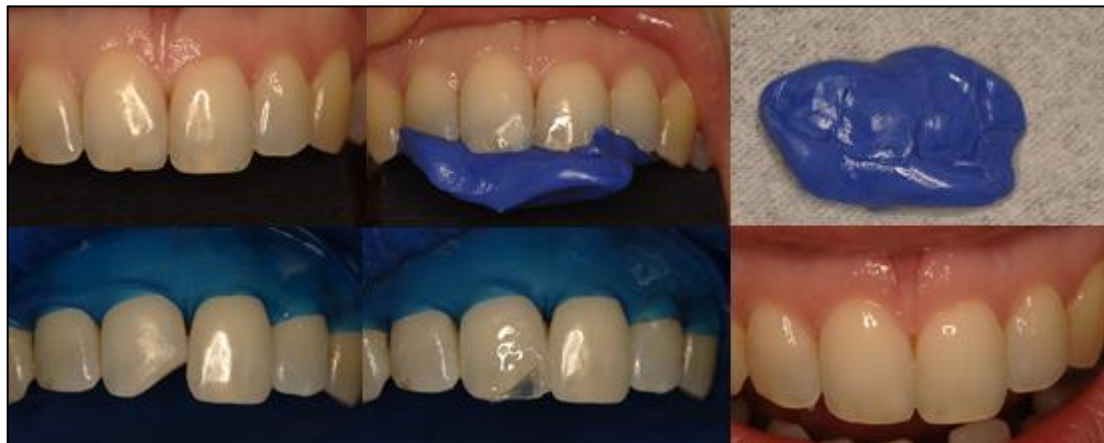Završnu obradu radimo s finim i ekstra finim dijamantnim brusnim tijelima, fleksibilnim diskovima za poliranje i trakicama za poliranje rubova ispuna u interdentalnom prostoru. U toj fazi doradujemo prethodno određene makro i mikro morfološke osobitosti krune. Poliranje radimo gumicama, četkicama i pastama za poliranje. Treba biti oprezan, kako se poliranjem ne bi uništila prethodno izrađena morfologija vestibularne površine krune zuba (19).

5.1.2 Tehnika izrade pomoću jagodice prsta („finger tip technique“)

Kod ove tehnike, nakon postavljanja adhezivnog sustava, postavimo kažiprst uz palatinalnu stjenku buduće restauracije. Zatim slijedi postavljanje kompozitnog materijala. Najprije se modelira cervikalni dio palatinalnog caklinskog sloja, koji je za 1-1.5 mm kraći od konačne restauracije. Drugi dio, incizalni dio, modelira se od visoko translucetnog kompozitnog materijala. Nakon toga slijedi polimerizacija. Daljnji postupak je identičan kao i prethodni.

5.1.3 Izrada kompozitnog ispuna uz pomoć silikonskog ključa

Slojevita tehnika pomoću silikonskog ključa je metoda izbora kod opsežnih fraktura. Postoje dvije tehnike kojima se isto izvodi. Kod tehnike „wax-up“ se na početku terapije prvo uzme otisak na temelju kojeg se izradi model od supertvrdog gipsa te se na njemu iz voska napravi željeni oblik zuba. Potom se na palatinalnu stranu krune zuba stavi silikonska masa za uzimanje otiska. Nakon što se stvrdne masa silikonski ključ se izreže tako da se može bez problema postaviti na zubni niz u ustima. Tako postavljen silikonski ključ predstavlja matricu pomoću koje se može izraditi ispun. Druga tehnika se naziva „mock-up“. Prilikom korištenja te tehnike na frakturiranu krunu zuba nanosi se kompozitni materijal u željenom obliku, bez prethodnog jetkanja zuba i/ili nanošenja adheziva. Na tako rekonstruirani zub se nanosi silikonska masa i izrađuje silikonski ključ. Na taj je način ujedno i pacijentu omogućena vizualizacija budućeg izgleda zuba.



Slika 9: Zbrinjavanje frakture cakline kompozitnim materijalima uz pomoć silikonskog ključa. Preuzeto: Ljubaznošću prof. dr. sc. Vlatka Pandurića

5.2 Kompozitni intrakanalni kolčići

Kod opsežnijih fraktura krune nakon uspješne endodontske terapije, često je konačnoj restauraciji potrebno osigurati dodatnu retenciju upotrebom intrakanalnih kolčića.

Općenito, indikacije za izradu intrakanalnih kolčića su:

- Profilaktična; zaustaviti daljnju destrukciju krune zuba i ujedno spriječiti izrastanje nasuprotnih odnosno pomak susjednih zuba
- Protetska; nadoknada dijela ili cijele kliničke krune brušenog zuba kojim će se osigurati retencija nadomjestka
- Estetska; ispravljanje manjih ortodontskih anomalija kod pacijenata koji ne žele ortodontsku terapiju
- Funkcijska; uspostava kvalitetnijeg žvakanja i fonacije.

Kontraindikacije za izradu intrakanalnih kolčića su:

- relativne
 - anatomsko-morfološke (gracilni, spljošteni ili savijeni korjenovi)
 - endodonske (neadekvatno ispunjen korijenski kanal s periapikalnim procesom)
 - parodontološke (parodontopatije I. i II. stupnja)
- apsolutne
 - parodontološke (parodontopatije III. i IV. stupnja)
 - fraktura zuba (cirkularna ulomljenost ostatka kliničke krune veća od 2 mm ispod razine gingive)
 - endodonske (neizliječeni periapikalni procesi, neposredno punjeni zubi osjetljivi na palpaciju-do smirenja boli) (21).

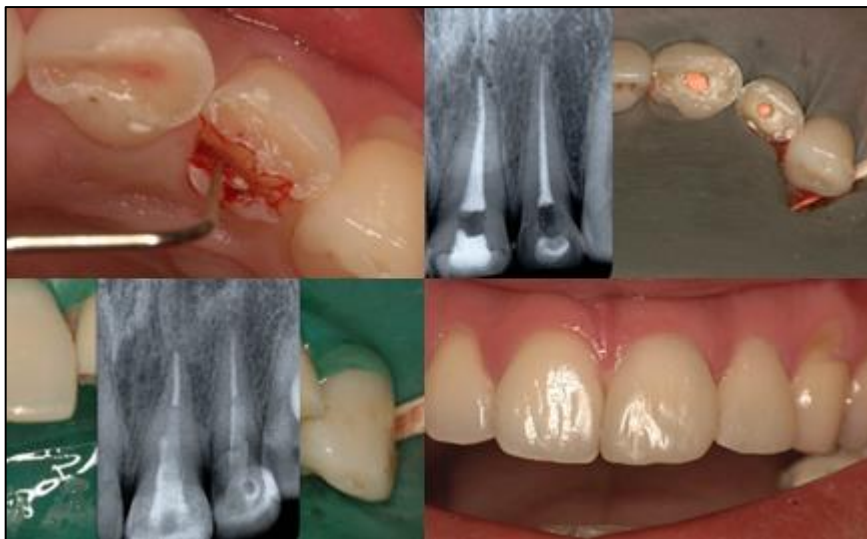
Idealan kolčić mora zadovoljiti endodonske i protetske principe:

- mora imati ljevkast oblik
- mora omogućavati retenciju
- mogućnost umetanja s minimalnim odstranjenjem zubnog tkiva
- mora biti otporan na pucanje
- s modulom elastičnosti sličnim onomu kod dentina
- mora biti nekorozičan
- jednostavan za postavljanje i otklanjanje
- vidljiv na RTG-u (22).

Kolčići bazirani na kompozitnim materijalima mogu sadržavati radioopakna karbonska vlakna (karbonski), karbon-kvarc vlakna (hibridni) pa sve do translucenčnih staklenih vlakna (FRC Postec) (23-24). Karbonski kolčić posjeduje dobra biomehanička svojstva i modul elastičnosti sličan dentinu. Otporan je na koroziju i biokompatibilan (25). Nedostatak ovog kolčića je crna boja. Karbonski kolčići pojačani smolama ravnomjerno absorbiraju žvačne sile i ravnomjerno ih prenose na okolni dentin i potporni aparat koji djeluje kao "shock absorber". Nedostatak im je crna boja koja se pokušava prekriti opakerima, stavljanjem keramičke jezgre te uporabom estetskih materijala kao što su cirkonij i smole pojačane estetskim vlaknima (26). Jedan od najnovijih kompozitnih kolčića na tržištu, s poboljšanim svojstvima je FRC Postec (Ivoclar Vivadent, Schaan, Liechtenstein). Taj je kompozitni kolčić ojačan staklenim vlaknima. Ima modul elastičnosti sličan dentinu, bijele je boje, biokompatibilan, lagano se stavlja, a u kombinaciji s adhezijskim cementiranjem ostvaruje čvrstu retenciju (26). Mehanička svojstva zuba opskrbljenog intrakanalnim kolčićima ovise o gradivnom materijalu kolčića. Smatra se da oni kolčići kod kojih je modul elastičnosti sličan dentinu imaju bolja biomehanička svojstva, a takva obilježja pokazuju upravo kompozitni kolčići. Prije postavljanja kolčića u kanal, zub je potrebno adekvatno endodontski sanirati. Treba biti oprezan prilikom instrumentacije korijenskog kanala tijekom izvođenja endodontskog tretmana te voditi računa da se ne odstrani previše tvrdog zubnog tkiva odnosno dentina i na taj način dodatno oslabi zub. Pretjerana instrumentacija dovodi do smanjene količine dentina u korijenskom kanalu što smanjuje snagu zuba te tako znatno povećava mogućnost uzdužne frakture korijena. Prilikom preparacije nužno je uvijek rabiti

standardizirana svrdla kao i slijediti upute proizvođača u svim fazama rada kako ne bi došlo do neuspjeha. Prije postave kolčića važno je analizirati rendgensku snimku radi procjene oblika korijena, punjenja u korijenskom kanalu te određivanja duljine. Kolčić treba sezati dovoljno duboko u korijenski kanal kako bi se osigurala stabilnost krunskog dijela. Minimalna dužina do koje treba sezati je polovica dužine korijenskog kanala. Time ujedno osiguravamo optimalnu retenciju i pravilan prijenos sila pri žvakanju. Maksimalna dužina kolčića treba biti do dvije trećine dužine korijena. Najmanje oko 4 mm ili više gutaperke treba ostati u apeksnom dijelu korijena, ako je to moguće, kako bi se spriječilo mikropropuštanje. Što je kolčić duži, to je veća njegova retencija (27). Kompozini kolčići se cementiraju u kanal uz pomoć dentalnih adheziva i kompozitnih cemenata. Kompozitni cementi pokazuju manji stupanj inicijalne kiselosti, a veću snagu od konvencionalnih staklenih ionomera. Svi cementi, osim autopolimerizirajućih, pokazuju viši stupanj radioopaknosti od dentina što je važno za dijagnostiku (rekurentni karijes) (28). Kompozitni cementi su dvostruko stvrdnjavajući, svjetlosno i kemijski, što omogućava stvrdnjavanje cementa i u područjima korijenskog kanala koja nisu dostupna svjetlosnoj polimerizaciji, smanjujući tako mogućnost od mikropopuštanja, što je kod drugih tehnika cementiranja (staklenim ionomerima ili cink fosfatima) problematično. Cement u takvim područjima kemijski se stvrdnjava unutar 20-40 sekundi. Nakon cementiranja kolčića u korijenski kanal, završna nadogradnja se može izvesti kao bataljak uporabom kompozitnog materijala u slojevitoj tehnici. Nakon toga, bataljak se preparira za keramičku krunicu (26). Najčešći uzrok neuspjeha je gubitak retencije kolčića. Ona ovisi o nizu čimbenika kao što su:

- tehnika cementiranja i vrsta cementa; prednost imaju adhezijske tehnike s kompozitnim cementima
- duljina kolčića: otprilike 2/3 korijenskog kanala ili 4 mm od apeksa mora ostati zabrtvljeno
- dijametar kolčića; ne veći od 1/3 dijametra korijena, na vršku 1mm ili manje
- oblik kolčića; pasivni, paralelnih strana
- oblik kanala
- preparacija korijenskog kanala i zuba
- mjesto u dentalnom luku (29)



Slika 10: Zbrinjavanje komplicirane frakture krune i frakture krune i korijena kompozitnim intrakanalnim kolčićima. Preuzeto: Ljubaznošću prof. dr. sc. Vlatka Pandurića

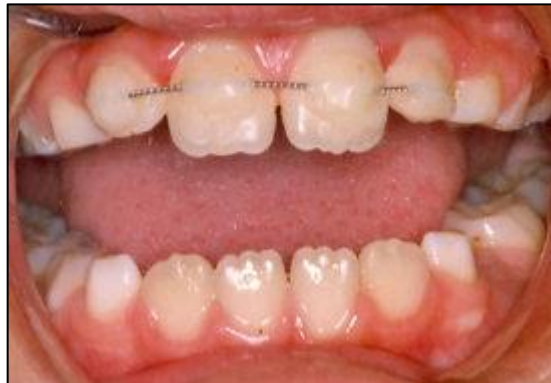5.3 Imobilizacija zuba kompozitnim materijalima

Kod luksacijskih ozljeda koje uključuju traumu potpornog tkiva zuba kao i kod frakture korijena, potrebno je provesti repoziciju i imobilizaciju zuba kako bi došlo do oporavka paorodonta. Luksacijske ozljede zuba dovode do neurovaskularnih ozljeda zuba pa ukoliko dođe do nekroze pulpe indiciran je endodontski tretman. Ukoliko se radi o frakturi korijena, zub je potrebno imobilizirati kroz dva do tri mjeseca. Kod konkuzija i subluksacija imobilizacija nije obavezna, ali se ipak preporuča, zbog pacijentove udobnosti, kroz dva tjedna. Ekstruzijska luksacija zahtjeva imobilizaciju kroz jedan do dva tjedna, a lateralna luksacija kroz dva do tri tjedna iz razloga što uključuje i frakturu alveolarne kosti. Kod intruzijske luksacije kod zuba s nezavršenim rastom i razvojem korijena, očekuje se spontana erupcija. Ukoliko ne dođe do pomaka unutar pet tjedana, potrebna je ortodonska repozicija, kako ne bi došlo do ankiloze. Zub sa završenim rastom potrebno je ortodonski ili kirurški ekstrudirati (30). Ukoliko se radi o avulziji zuba, terapija izbora je replantacija. Uspjeh replantacije ovisi o ekstraoralnom vremenu i mediju u kojem je zub pohranjen. Zub je najbolje pohraniti u fiziološku otopinu, slinu ili mlijeko ukoliko nisu dostupne profesionalne tekućine za pohranu zuba kao što su Viaspan, Safe a Tooth ili Dentosave. Kod zuba s nezavršenim rastom korijena očekuje se revaskularizacija, dok kod zuba sa završenim rastom u 66-100 % slučajeva dolazi do nekroze pulpe, te je stoga potrebno napraviti endodontski tretman. Preporuča se napraviti endodonciju sedam do deset dana nakon replantacije. Kanal se puni kalcijevim hidroksidom kako bi se prevenirala moguća resorpcija korijena, a nakon šest mjeseci se

radi definitivno punjenje. Ukoliko se zub replantira neposredno nakon avulzije, potrebno ga je isprati mlazom vode i vratiti u alveolu. Ako je ekstraoralno vrijeme duže od sat vremena, zub se ispiru fiziološkom otopinom, kao i alveola, vraća u normalan položaj i imobilizira žičano-kompozitnim splintom kroz dva tjedna. Kod zubi s nezavršenim rastom, površina korijena se dodatno premazuje minociklinom kako bi se pospješila revaskularizacija. Ukoliko je ekstraoralno vrijeme duže od sat vremena nekroza i resorpcija korijena su gotovo neizbježne. Površina korijena se tretira 2.4 % natrijevim hipokloritom kroz dvadeset minuta, kako bi se usporila resorpcija. Imobilizira se kroz četiri tjedna. Pacijentima se propisuju antibiotici, preporuča da jedu mekanu hranu kroz dva tjedna, izbjegavaju kontaktne sportove i ispiranje 0.1 % klorheksidinom. Potrebne su kliničke i radiografske metode nakon četiri tjedna, tri mjeseca, šest mjeseci te nakon toga jednom godišnje (31).

5.3.1 Žičano- kompozitni splint

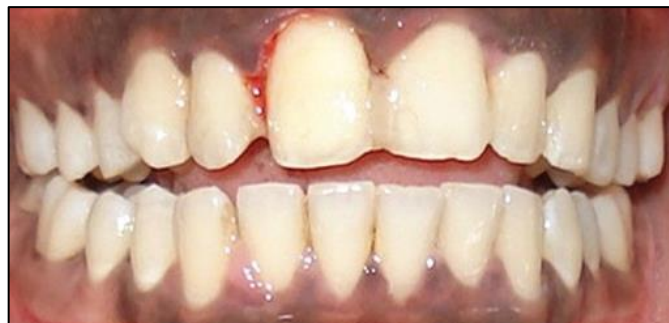Ovaj splint je pogodan ukoliko su susjedni zubi zdravi i čvrsti. Prvo je potrebno očistiti i osušiti reponirani zub kao i susjedne zube. Radno polje mora ostati suho. Nakon toga se jetkaju labijalne plohe zuba. Pokreti po reponiranom zubu trebaju biti blagi kako ne bi došlo do pomicanja zuba. Na jetkane površine nanosi se kompozitni materijal, a zatim se aplicira žičani luk debljine 0.2 mm koji obuhvaća po barem jedan susjedni zub, a poželjno je dva. Nakon toga kompozit se polimerizira.



Slika 11: Žičano-kompozitni splint. Preuzeto: (32)

5.3.2 Kompozitna udlaga bez preparacije

Prednost ove metode je što štedi tvrda zubna tkiva odnosno nema preparacije zuba. Jednostavan je za izradu i brzo se postavlja. Na jetkane površine traumatiziranog zuba kao i susjednih zuba nanosi se kompozit i polimerizira. Takav splint je dosta nesiguran i indiciran je samo ako nije došlo do većih oštećenja parodontalnog ligamenta.



Slika 12: Kompozitna udlaga bez preparacije. Preuzeto: (32)

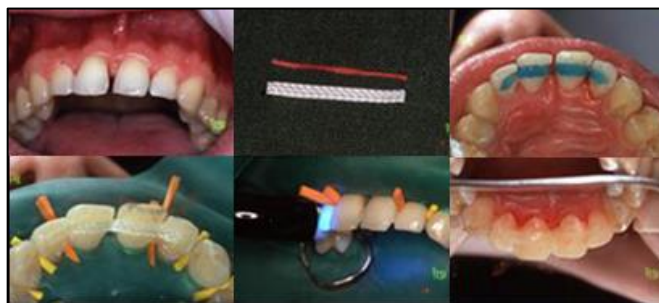5.3.3 Kompozitna udlaga s preparacijom zuba i korištenjem Ribbond vlakana

Radi se o fiksnoj, intrakoronarnoj udlazi, budući da zahtjeva izradu kaviteta za smještaj vlakana. Ove vrste udlage su lako izvedive, nisu glomazne, estetske su i ne lome se, zbog čega su ujedno i jedne od najčešće upotrebljivanih udlaga. Zbog uporabe kompozitnih materijala obavezno je osigurati suho radno polje jer i najmanje vlaženje umanjuje vrijednost ovog postupka i ugrožava rezultat. Ribbond vlakna su polietilenska vlakna vrlo visoke molekularne mase i izuzetne čvrstoće. Površina vlakana obrađena je elektrokemijskim plazma postupkom čime se poboljšalo svezivanje za kompozitnu smolu, a samim time i mehanička svojstva. Potrebno je najprije očistiti vestibularne i oralne plohe zuba četkicom i pastom bez fluorida. Nakon čišćenja zuba uzima se mjera zubnom svilom ili folijom. Na temelju izmjerene dužine reže se Ribbond traka posebnim škarama. Prilikom izvođenja ovih postupaka važno je znati da se traka ne smije dirati rukama kako se ne bi kontaminirala. Ona se drži pincetom ili pamučnim rukavicama dok se ne impregnira. Traka se prije uporabe impregnira nepunjenom smolom (npr. Permaseal, Optiguard) ili nekim drugim materijalom za pečačenje kompozitnih ispuna ili materijalom za pečačenje fisura (npr. Ultraseal). Impregnirana traka poprima transparentan izgled, može se dirati rukama i lateks rukavicama te se pohranjuje na tamno mjesto. Nakon impregnacije slijedi preparacija. Radi se dijamentnim svrdlom na oralnoj plohi krune zuba na točno određenim mjestima. Kaviteti u caklini imaju oblik žlijeba, dubine je 0.5-1.0 mm i širine odabrane trake. Zatim se postavlja koferdam i interdenatalni kolčići koji sprječavaju ulazak adheziva i kompozita u te prostore.

Preparacije se jetkaju 30 sekundi 37 % ortofosfornom kiselinom, ispiru vodom i posuše. Adheziv se nanosi na najetkane površine zuba. Ne osvjetljava se sve dok se ne aplicira kompozit i Ribbond. Kompozit koji se nanosi je hibridni ili mikrohibridni srednje konzistencije ili tekući. Također se ne osvjetljava dok se ne postavi Ribbond traka. Traka Ribbonda se pozicionira na kompozitni materijal, dobro se utisne u preparaciju i zagladi instrumentom. Svaki zub se nakon toga polimerizira trideset do četrdeset sekundi s labijalne i lingvalne strane. Svrdlom se zatim odstrani višak kompozita, ako ga negdje ima, i sve zajedno zagladi tekućim kompozitom. Nakon polimerizacije i skidanja koferdama provjerava se okluzija i interdentalni prostori. Na kraju se radi završna obrada i poliranje (32).

Upotrebom Ribbond vlakana avulzirani zub se može zalijepiti za susjedne zube izradom direktnog adhezivnog mosta. Avulzirani zub potrebno je najprije pripremiti na način da se prvo odstrani ostatak korijena na željenoj visini, a unutrašnjost preostale krune se očisti i najetka 37% ortofosfornom kiselinom, pažljivo se ispere vodom, posuši, stavi adhezijski sustav te polimerizira. Zatim se nanosi kompozitni materijal u slojevima koji se polimerizira i završno obradi. Na palatinalnim plohama susjednih zuba kao i na pripremljenom avulziranom zubu potrebno je napraviti preparaciju kaviteta. Nakon toga se preparirani kaviteti jetkaju 37% ortofosfornom kiselinom, ispiru, posuše, premažu adhezijskim sustavom i polimeriziraju. U svaki se kavitet stavi tanki sloj tekućeg kompozita i polimerizira. Na taj se način kaviteti pripreme za postavljanje vlakna s kompozitom. Nakon toga se odreže Ribbond traka željene veličine na koju se nanosi tanki sloj adheziva i tekućeg kompozita. Tako pripremljeno vlakno se ne polimerizira, a

do unošenja u usta se čuva na tamnom. Pripremljeni zub se zatim postavlja na željeni položaj i učvrsti za susjedne zube tekućim kompozitom. Nakon toga se stavi po jedan sloj kompozita u palatinalne kavitete i polimerizira čime se dobije kompozitna osnova na koju se stavlja vlakno. Vlakno se pažljivo stavlja u kavitet, odstrani se višak tekućeg kompozita i polimerizira. Preostali dio kaviteta se ispuni kompaktnim kompozitom i također polimerizira. Slijedi završna obrada.



Slika 13: Kompozitna udlaga s preparacijom zuba i korištenjem Ribbond vlakana.
Preuzeto: (32)

6 ZAKLJUČAK

Traumatske ozljede gornjeg sjekutića predstavljaju veliki estetski i funkcijski problem. Od terapijskih mogućnosti kompozitnim materijalima u obzir dolazi izrada kompozitnog ispuna, upotreba kompozitnih intrakanalnih kolčića te upotreba različitih vrsta kompozitnih udlaga u svrhu stabilizacije traumatiziranog zuba. Kako se radi o visoko estetskom području, pozornost treba usmjeriti upravo na estetiku kako bi konačna restauracija pružila zadovoljstvo pacijentu i vratila njegov osmijeh.

7 SAŽETAK

Traumatske ozljede gornjeg sjekutića predstavljaju jednu od najčešćih trauma zuba, a kako predstavlja veliki estetski i funkcijski nedostatak zahtjeva adekvatnu restauraciju. Izbor terapijskog sredstva prije svega ovisi o vrsti traumatske ozljede odnosno o kliničkoj slici, ali i o sposobnosti i znanju samog terapeuta. Od terapijskih mogućnosti kompozitnim materijalima u obzir dolazi izrada kompozitnog ispuna, upotreba kompozitnih intrakanalnih kolčića, te upotreba različitih vrsta kompozitnih udlaga u svrhu imobilizacije traumatiziranog zuba. Ukoliko se radi o frakturi krune koja ne zahtijeva izradu dodatne retencije upotrebom intrakanalnih kolčića, zub je dostatno restaurirati kompozitnim ispunom. Radi li se o frakturi krune koja zahtijeva izradu dodatne retencije za završnu suprastrukturu terapija izbora je upotreba intakanalnih kolčića. Kod trauma koje uključuju ozljedu parodontalnog ligamenta potrebno je izvršiti imobilizaciju zuba, kako bi se parodontu pružila mogućnost oporavka. U obzir dolazi žičano-kompozitni splint, kompozitna udlaga bez preparacije zuba te kompozitna udlaga s preparacijom kaviteta i korištenjem Ribbond vlakana. Jedna od najvažnijih stvari na koju treba usmjeriti pozornost prilikom restauracije gornjeg sjekutića je estetika. Restauracija zuba mora izgledati potpuno prirodno i samim time vratiti samopouzdanje i osmijeh na lice pacijenta.

8 SUMMARY

Traumatic injuries of the upper central incisors are one of the most common dental traumas and as a major aesthetic and functional deficiency require adequate restoration. The choice of therapeutic medium primarily depends on the type of traumatic injuries and the clinical picture, but also on the ability and knowledge of the therapists. Different therapeutic options composite materials come into consideration in making a composite filling; use of composite root canal posts and use of various types of composite splint for the purpose of immobilization of traumatized teeth. If it is about fracture of the crown which does not require the creation of additional retention using a root canal posts, the tooth is sufficient to restore with composite filling. Is it about fracture of the crown, which requires making additional retention for the final superstructure the treatment that must be done is the use of root canal posts. When trauma involves injury of periodontal ligament it is necessary to immobilize the teeth in order to provide the possibility of recovery of the periodontium. Here comes into account a wire-composite splint, composite splint without tooth preparation and composite splint with cavity preparation and also use Ribbond fiber. One of the most important things you need to focus attention during the restoration of the maxillary central incisor is aesthetics. Restoration of the tooth has to look completely natural and thus restore confidence and the smile on the face of the patient.

9 LITERATURA

1. Andreasen J, Andreasen F, Andersson L, Andreasen J. Textbook and color atlas of traumatic injuries to the teeth. Oxford, UK: Blackwell Munksgaard; 2007.
2. Škrinjarić I. Traume zuba u djece. Globus. 1998.
3. Walton R, Torabinejad M. Endodontics. St. Louis, Mo.: Saunders/Elsevier; 2009.
4. Andreasen J, Andreasen F, Bakland L, Flores M. Traumatske ozljede zubi. Naklada Slap; 2015.
5. Andreasen J. Traumatic dental injuries. Malden, MA: Blackwell Munksgaard; 2003.
6. Andreasen J, Andreasen F, Andersson L, Andreasen J. Textbook and color atlas of traumatic injuries to the teeth. 4th ed. Oxford, UK: Blackwell Munksgaard; 2007.
7. Andreasen JO, Andreasen FM. Crown fractures. In: Andreasen JO, Andreasen FM eds. Textbook and Color Atlas of Traumatic Injuries to the Teeth, 3 rd edn. Copenhagen : Munksgaard, 1993: 219-50.
8. Cvek M. Endodontic management of traumatized teeth. In: Andreasen JO, Andreasen FM eds. Textbook and Color Atlas of Traumatic Injuries to the Teeth, 3 rd edn. Copenhagen : Munksgaard, 1993: 517-85.

9. Andreasen JO, Andreasen FM. Crown-root fractures. In: Andreasen JO, Andreasen FM eds. Textbook and Color Atlas of Traumatic Injuries to the Teeth, 3rd edn. Copenhagen : Munksgaard, 1993: 257-76.
10. Andreasen JO, Andreasen FM. Luxation Injuries. In: : Andreasen JO, Andreasen FM eds. Textbook and Color Atlas of Traumatic Injuries to the Teeth, 3rd edn. Copenhagen: Munksgaard, 1993: 315-82.
11. Pinkham J. Pediatric dentistry. St. Louis, Mo.: Elsevier Saunders; 2005.
12. Knežević A, Tarle Z. Kompozitni materijali [Internet]. Stomatološki fakultet. [pristupljeno 5 lipanj 2015]. Dostupno na:
https://www.sfzg.unizg.hr/_download/repository/kompoziti.pdf
13. Peutzfeldt A. Resin composites in dentistry: the monomer systems. Eur J Oral Sci. 1997;105(2):97-116.
14. Šutalo J. Kompozitni materijali u stomatologiji. Zagreb: Grafički zavod Hrvatske; 1988.
15. Hickel R, Dasch W, Jandra R, Tyas M, Anusavice K. New direct restorative materials. Int Dent J. 1998;48(1):3-16.
16. Willems G, Lambrechts P, Bream M, Vanherle G. Composite resins in the 21st century. Quintessence Int. 1993; 24(9):641-58.

17. Yazici A, Baseren M, Dayangac B. The effect of flowable resin composite on microleakage in class V cavities. Oper Dent [Internet]. 2015 [pristupljeno 15 svibanj 2015];28(1):42-7. Dostupno na: <http://www.ncbi.nlm.nih.gov/pubmed/12540117>
18. Braga R, Hilton T, Ferracane J. Contraction stress of flowable composite materials and their efficacy as stress-relieving layers. J Am Dent Assoc. 2003;134(6):721-8.
19. Pandurić V. Kompozitne fasete [Internet]. Stomatološki fakultet Sveučilišta u Zagrebu. 2015 [pristupljeno 1 lipanj 2015]. Available from: <http://sonda.sfzg.hr/wp-content/uploads/2015/04/Panduri%C4%87-V.-Kompozitne-fasete.pdf>
20. Gürel G. Znanje i vještina u izradi estetskih keramičkih ljuski. London: Quintessence Pub Co. 2009;157-204.
21. Čatović A. Klinička fiksna protetika. Stomatološki fakultet Sveučilišta u Zagrebu, ispitno štivo. 1999.
22. KOGAN E, RUBINSTEIN S, ZYMAN G, NIDETZ A. Evolution and Integration of Current Restorative Endodontic Concepts. Alpha Omegan. 2007;100(3):120-6.
23. Ferrari M, Grandini S, Bertelli L. Current situation and future prospects in the use of fiber posts. Proceedings from the Vth International Symposium Adhesion and reconstruction in modern dentistry, S. Margherita Ligure, Italy 2001: 2-9.
24. Tarle Z, Šutalo J. Composite restauration by fractures in frontal teeth. Quintessence Int. 2015;54(4):369-75.

25. Rovatti L, Dallari A. Six years of in vitro/in vivo experience with Composipost. *Compend Contin Educ Dent.* 1996;17(20):57-63.
26. Negovetić Mandić V, Pandurić V. Estetski interkanalni kolčići [Internet]. 1st ed. 2015 [pristupljeno 16 June 2015]. Dostupno na:
https://www.sfzg.unizg.hr/_download/repository/kol%C4%8Di%C4%87i.pdf
27. Shillingburg H. *Fundamentals of fixed prosthodontics.* Chicago: Quintessence Pub Co.; 1997;194-209.
28. Attar N, Tam L, McComb D. Mechanical and physical properties of contemporary dental luting agents. *J Prosthet Dent.* 2003;89(2):127-134.
29. Stockton L. Factors affecting retention of post systems: A literature review. *J Prosthet Dent.* 1999;81(4):380-5.
30. Čuković-Bagić I. *Traume zuba u dječjoj populaciji.* Sonda. 2010.
31. Walton R, Torabinejad M. *Endodontics.* St. Louis, Mo.: Saunders/Elsevier; 2009.
32. Ćurko A. Stomportal - Imobilizacija zuba [Internet]. *Stomportal.com.* 2015. [pristupljeno 4 lipanj 2015]. Dostupno na:
http://www.stomportal.com/index.php?option=com_content&task=view&id=171

10 ŽIVOTOPIS

Nikolina Arar rođena je 19. rujna 1990. godine u Slavonskom Brodu. 2009. godine završila je srednju školu, Gimnaziju „Matija Mesić“ i iste godine upisuje Stomatološki fakultet na kojem je absolvirala 2015. godine.