

# Minimalno invazivne mogućnosti u fiksnoprotetskoj terapiji

---

**Janković, Petra**

**Master's thesis / Diplomski rad**

**2019**

*Degree Grantor / Ustanova koja je dodijelila akademski / stručni stupanj:* **University of Zagreb, School of Dental Medicine / Sveučilište u Zagrebu, Stomatološki fakultet**

*Permanent link / Trajna poveznica:* <https://um.nsk.hr/um:nbn:hr:127:518583>

*Rights / Prava:* [Attribution-NonCommercial 3.0 Unported](#) / [Imenovanje-Nekomercijalno 3.0](#)

*Download date / Datum preuzimanja:* **2024-09-11**



*Repository / Repozitorij:*

[University of Zagreb School of Dental Medicine Repository](#)





Sveučilište u Zagrebu

Stomatološki fakultet

Petra Janković

# **MINIMALNO INVAZIVNE MOGUĆNOSTI U FIKSNOPROTETSKOJ TERAPIJI**

DIPLOMSKI RAD

Zagreb, 2019.

Rad je ostvaren na Zavodu za fiksnu protetiku Stomatološkog fakulteta Sveučilišta u Zagrebu.

Mentor rada: doc. dr. sc. Slađana Milardović, Zavod za fiksnu protetiku Stomatološkog fakulteta Sveučilišta u Zagrebu

Lektor hrvatskog jezika: Dragica Kvesić, prof. hrvatskog jezika i književnosti

Lektor engleskog jezika: Marina Hršak, prof. engleskog jezika i književnosti

Sastav Povjerenstva za obranu diplomskog rada:

1. \_\_\_\_\_
2. \_\_\_\_\_
3. \_\_\_\_\_

Datum obrane rada: \_\_\_\_\_

Rad sadrži: 28 stranica

0 tablica

7 slika

1 CD

Osim ako nije drukčije navedeno, sve ilustracije (tablice, slike i dr.) u radu su izvorni doprinos autora diplomskog rada. Autor je odgovoran za pribavljanje dopuštenja za korištenje ilustracija koje nisu njegov izvorni doprinos, kao i za sve eventualne posljedice koje mogu nastati zbog nedopuštenog preuzimanja ilustracija odnosno propusta u navođenju njihovog podrijetla.

## **Zahvala**

Zahvaljujem se svojoj mentorici, docentici Slađani Milardović, na strpljivosti i pomoći tijekom pisanja diplomskog rada.

Zahvaljujem se roditeljima, sestri i baki na podršci i razumijevanju.

Hvala mojim prijateljima koji su studentske dane učinili nezaboravnima.

## **Minimalno invazivne mogućnosti u fiksnoprotetskoj terapiji**

### **Sažetak**

U suvremenoj dentalnoj medicini teži se što većem očuvanju tvrdih zubnih tkiva te samim time i manjoj invazivnosti tijekom terapije. Pojava adhezivnog cementiranja uvelike je pridonijela razvoju minimalno invazivnog pristupa i široj upotrebi estetskih materijala, s naglaskom na keramiku.

Minimalno invazivnim nadomjescima u fiksnoprotetskoj terapiji smatraju se ljuske, inleji, onleji, overleji, endokrunice te adhezivni mostovi. Najveće prednosti ovih nadomjestaka u odnosu na klasična rješenja u fiksnoj protetici, kao što su konvencionalni most ili potpuna krunica, jest očuvanje tvrdih zubnih tkiva.

Ljuske su protetski nadomjesci koji su indicirani kod promjene oblika, nagiba, dužine ili boje zuba te kod zatvaranja proširenih aproksimalnih prostora. Izrađuju se u svrhu poboljšanja estetike osmijeha. Inleji, onleji, overleji imaju jednake indikacije kao izrada klasičnog kompozitnog ispuna, ali imaju bolja mehanička svojstva te bolju funkcijsku trajnost. Endokrunice se mogu izraditi na endodontski liječenim molarima s velikom destrukcijom krune, osobito na onima kojima je, zbog nepovoljne anatomije korjenova, onemogućena izrada klasične nadogradnje i krunice. Adhezivni mostovi su dobro rješenje kod mladih pacijenata kojima je, zbog dobi, kontraindicirana izrada implantata ili klasičnog mosta. Kod odraslih pružaju mogućnost nadomještanja jednog zuba.

Zadaća je doktora dentalne medicine vratiti izgubljenu funkciju uz maksimalnu poštedu tvrdih zubnih tkiva te pritom zadovoljiti estetske kriterije pacijenta.

**Ključne riječi:** minimalno invazivni nadomjesci; ljuske; inleji; onleji; overleji; endokrunice; adhezivni mostovi

## **Minimally invasive treatment options in Fixed Prosthodontics**

### **Summary**

In modern dental medicine the tendency is to preserve hard dental tissue as much as possible and therefore to apply minimally invasive approach during therapy. The appearance of adhesive cementation has greatly contributed to the development of minimally invasive approach and broader usage of aesthetic materials, especially ceramics.

In fixed prosthodontics minimally invasive restorations are veneers, inlays, onlays, overlays, endocrowns and resin-bonded bridges. The biggest advantages of these restorations in relation to classical solutions in fixed prosthodontics, such as conventional bridges or full crowns, is preservation of hard dental tissue.

Veneers are prosthetic restorations which are indicated to change the shape, inclination, length or colour of the teeth, as well when close widen proximal spaces. Their purpose is to improve the aesthetics of the smile. Inlays, onlays and overlays have the same indication as conventional composite fillings, but they have better mechanical characteristics and functional duration. Endocrowns can be made on endodontically treated molars with bigger crown destruction, especially on those on which traditional post and core and crown is a difficult task because of the roots anatomy. Resin-bonded bridges are good solutions for young patients for whom implants or classical bridges are contraindicated because of their age. In adults resin-bonded bridges offer the possibility of replacement of one tooth.

The dentist should restore lost function aiming to maximally preserve the hard dental tissue and by doing so, satisfy aesthetic criteria of the patient.

**Key words:** minimally invasive restorations; veneers; inlays; onlays; overlays; endocrowns; resin-bonded bridges

## Sadržaj

1. UVOD .....	1
1.1. Svrha rada .....	2
2. MINIMALNO INVAZIVNI FIKSNOPROTETSKI NADOMJESCI.....	3
2.1. Ljuske.....	4
2.1.1. Indikacije i kontraindikacije.....	4
2.1.2. Načela preparacije.....	4
2.1.3. Materijali.....	6
2.2. Inleji, onleji, overleji.....	9
2.2.1. Indikacije i kontraindikacije.....	9
2.2.2. Načela preparacije.....	10
2.2.3. Materijali.....	10
2.3. Endokrunice .....	12
2.3.1. Indikacije i kontraindikacije.....	12
2.3.2. Načela preparacije.....	13
2.3.3. Materijali.....	13
2.4. Adhezivni mostovi .....	14
2.4.1. Indikacije i kontraindikacije.....	14
2.4.2. Načela preparacije.....	15
2.4.3. Materijali.....	16
3. RASPRAVA .....	18
4. ZAKLJUČAK.....	21
5. LITERATURA .....	23
6. ŽIVOTOPIS.....	27

## **Popis skraćenica**

CAD (engl. *Computer Aided Design*) – računalno potpomognuti dizajn

CAM (engl. *Computer Aided Manufacturing*) – računalno potpomognuta izrada



## 1. UVOD

U posljednjih nekoliko desetljeća, suvremena dentalna medicina dominantan naglasak stavlja na minimalno invazivni pristup u svim područjima pa tako i u protetskoj grani dentalne medicine.

Brušenje je ireverzibilan postupak kojim se nepovratno uklanja tvrdo zubno tkivo kako bi se stvorio potreban prostor za protetski rad. Problem je što se uklanjanjem tvrdog zubnog tkiva čija je funkcija, među ostalim, zaštita pulpe unutar zuba, povećava mogućnost bioloških komplikacija. Klinička istraživanja pokazuju da je učestalost endodontskih komplikacija mnogo manja kod izrade djelomičnih krunica s poštenijim oblicima preparacije u odnosu na klasične metal-keramičke krunice (1). Stoga manje invazivni oblici preparacije imaju povoljan utjecaj na očuvanje vitaliteta pulpe na protetski opskrbljenim zubima. S obzirom na to, cilj je suvremenog koncepta fiksne protetike maksimalno očuvanje tvrdog zubnog tkiva.

Veliku revoluciji u stomatologiji, uzrokovala je pojava caklinsko-dentinskih adhezivnih sustava s adhezivnim cementiranjem. Dotad, konvencionalni način cementiranja fiksnoprotetskih nadomjestaka bio je zlatni standard. Unatoč širokoj primjeni, takav način cementiranja imao je brojne nedostatke koji su se ponajprije očitovali u velikoj količini uklonjenog tvrdog zubnog tkiva u svrhu postizanja odgovarajućeg retencijskog oblika preparacije koji je osnova mehaničke retencije nadomjeska.

Za razliku od konvencionalnog cementiranja kojeg karakterizira mehanička retencija, cjelokupni koncept adhezivnog cementiranja temelji se na kemijskom svezivanju protetskog nadomjeska za površinu zuba. Time je omogućena primjena minimalno invazivnih preparacija te posljedično tom, i tanjih keramičkih nadomjestaka izuzetnih optičkih svojstava čime se u konačnici postižu visoki estetski rezultati. Unatoč primjeni tanjih keramičkih nadomjestaka, njihova fizičko-mehanička svojstva nisu kompromitirana jer se adhezivnim cementiranjem postiže stvaranje monobloka između površine zuba i protetskog nadomjeska.

## **1.1. Svrha rada**

Svrha rada je prikazati vrste nadomjestaka u fiksnoprotetskoj terapiji koji omogućuju minimalno invazivno brušenje i očuvanje tvrdog zubnog tkiva s indikacijama, kontraindikacijama, načelima preparacije i materijalima od kojih se izrađuju.

## **2. MINIMALNO INVAZIVNI FIKSNOPROTETSKI NADOMJESCI**

## 2.1. Ljuske

Ljuske su minimalno invazivni protetski nadomjesci koji pripadaju skupini djelomičnih krunica. Njihova je svrha poboljšanje estetike osmijeha te se upravo zato često nazivaju i estetskim ljuskama.

### 2.1.1. Indikacije i kontraindikacije

Indikacije za primjenu estetskih ljuski promjena su oblika, nagiba i dužine zuba te zatvaranje proširenih aproksimalnih prostora, odnosno dijastema. Uz to, ljuske se koriste u svrhu promjene boje zuba. Neki od primjera su diskoloracija zuba, caklinska hipoplazija te tetraciklinsko obojenje (2). Promjena boje indicirana je isključivo na vitalnim zubima jer je kod avitalnih teško dugoročno zadržati željenu boju s obzirom da se radi o tankim nadomjescima. Stoga je kod avitalnih zubi indicirana izrada potpunih krunica (3).

Promjena dužine zuba relativna je indikacija za izradu ljuske. Ukoliko incizalno mijenjamo dužinu zuba, postoji rizik od odcementiranja ili čak pucanja ljuske. Upravo zbog toga, potrebno je napraviti funkcijsku analizu, dijagnostičko navoštavanje zuba i prema njemu privremeni nadomjestak kako bi se moglo testirati ponašanje nadomjestaka u funkciji. Rub ljuske mora se nalaziti u caklini kako bi se osigurala adekvatna adhezivna veza između ljuske i zuba jer ona sama po sebi nema retencijski oblik preparacije (3).

Kontraindikacije za izradu ljuski visoki su karijesni indeks, veliki ispuni na zubima, loša oralna higijena s prisutnim upalama gingive te bruksizam (3).

### 2.1.2. Načela preparacije

Brušenje za ljuske odlikuje se minimalno invazivnim pristupom sa završavanjem ruba u caklini i što manjim eksponiranjem dentina. Cervikalna stepenica mora biti zaobljena i smještena supragingivno ili u razini gingive. Time se pridonosi očuvanju parodonta te se izbjegava kompromitiranje postupka cementiranja sulkusnom tekućinom. U brojnim istraživanjima dokazano je da je trajnost ljusaka usko povezana s očuvanjem cakline, to jest obrnuto proporcionalna količini eksponiranog dentina (4). Veza između dentina i adheziva je i do deset puta manja nego adheziva i cakline. Uz to, dentin je elastičan i pri funkciji zuba dolazi do njegovog savijanja i mogućeg izbijanja ljuske (3). Prilikom brušenja treba imati na umu da

caklina na vestibularnoj stijenci zuba nije svugdje jednake debljine. Na vestibularnoj gingivnoj trećini ona iznosi od 0,3 mm do 0,5 mm, od 0,6 do 1,0 mm u središnjoj trećini te od 1,0 do 2,1 mm u incizalnoj trećini (5). Također, kada na već postojećem zubu inicijalno nedostaje cakline, restauracija bi trebala nadomještati originalni volumen zuba, a ne trenutno stanje (6).

S obzirom na opseg preparacije razlikuju se tri tipa ljustaka (7):

1. konvencionalne ljustake
2. „*minimal-prep*“ ljustake
3. „*non-prep*“ ljustake

Kod preparacije za konvencionalne ljustake razlikujemo tri osnovna tipa preparacije. Prozorska (*window*) preparacija obuhvaća uklanjanje oko 0,6 mm vestibularne stijenske, bez uklanjanja incizalnog brida. Ona se koristi samo kada nakon brušenja vestibularne stijenske ostane zadovoljavajuća debljina incizalnog brida. Preparacija sa skraćanjem incizalnog brida podrazumijeva njegovo skraćanje za oko 1 – 1,5 mm, a prijelaz između vestibularne i incizalne plohe se zakošava. Ova preparacija daje slobodu dentalnom tehničaru pri oblikovanju incizalnog brida. Kod palatinalne preparacije zub se skraćuje za 2 mm i na palatinalnoj plohi oblikuje se stepenica. Rijetko se koristi zbog komplicirane izvedbe i nepovoljnog prijenosa opterećenja zuba u funkciji (3).

Kod „*minimal-prep*“ ljustki vestibularna se ploha ne brusi jednoliko, nego ovisno o situaciji koja se želi ispraviti. Prijelazi se zaobljavaju finirerima (3, 7).

„*Non-prep*“ ljustke potpuno su neinvazivna metoda jer ne zahtijevaju brušenje. Pojedini autori smatraju kako je nužno prebrusiti površinski prizmatički i hipermineralizirani sloj cakline koji može biti otporan na jetkanje kiselinom i na taj način u konačnici ugroziti adhezivnu vezu. „*Non-prep*“ ljustke su debljine oko 0,3 mm, ponekad i tanje. Mogu biti indicirane kada se dodaje volumen zubima (3, 7, 8).

Prije brušenja poželjno je, osobito ako se mijenja nagib i duljina zuba, napraviti dijagnostičko navoštavanje (*wax up*). Dijagnostičko navoštavanje postupak je prilikom kojeg se planirani nadomjestak navoštava na modelu u svrhu planiranja terapije (9). Tako terapeut može isplanirati koliko je zubnog tkiva potrebno izbrusiti na pojedinim mjestima te na taj način brusiti minimalno invazivno s maksimalnom poštedom tkiva. Navoštavanjem se procjenjuje i rizik ekspaniranja dentina te odlučuje jesu li ljustke najbolji izbor terapije. Ukoliko je površina ekspaniranog dentina prevelika, preporuča se izrada potpune krunice, zbog slabije snage

adhezivne veze ljske i dentina. Navoštavanje zuba, osim što služi za planiranje terapije, pacijentu pokazuje mogući izgled nadomjestaka. Navoštavanje najčešće provodi tehničar u laboratoriju na temelju otiska i uputa kliničara. Na temelju dijagnostičkog navoštavanja može se izraditi prototip budućeg nadomjeska (*mock up*) za probu u ustima pacijenta. Preko navoštanog modela uzima se otisak silikonom ili se izrađuje kalup od prozirne folije. Kalup ili silikonski indeks ispunjava se kompozitnim materijalom za privremene radove ili tekućim kompozitom te se postavlja u usta. Nakon polimerizacije, dobiva se privremeni nadomjestak koji treba oponašati izgled budućeg nadomjeska. (3, 7, 10)

Osim za izradu *mock up*-a, silikonski ključ može poslužiti za kontrolu brušenja. Postupak je isti kao za izradu kalupa za privremeni nadomjestak. Dobiveni se silikonski indeks izreže horizontalno ili vertikalno te se njegovi dijelovi postavljaju na zube prilikom preparacije. Na taj način terapeut ima kontrolu količine brušenja (3).

### 2.1.3. Materijali

Ljske se izrađuju od estetskih materijala: keramike i kompozita. Keramičke ljske imaju bolja estetska svojstva, trajnost te biokompatibilnost, dok su kompozitne znatno jeftinije (3).

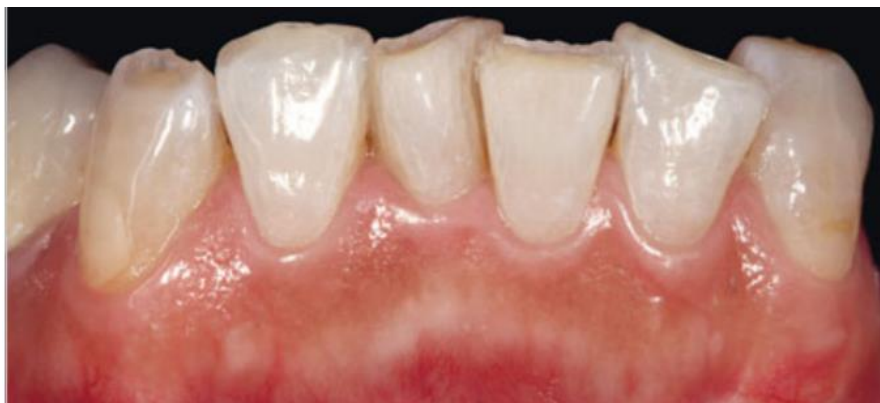Keramika se sastoji od kristala i amorfne faze koju čini silicijev dioksid ( $\text{SiO}_2$ ) tj. staklo. Upravo će o sastavu ovisiti svojstva keramike. Mehanička svojstava određuje količina i veličina kristala, dok translucenciju određuje udio amornog dijela u kristalu.

Potpuno keramički materijali po svom kemijskom sastavu dijele se u tri skupine (11):

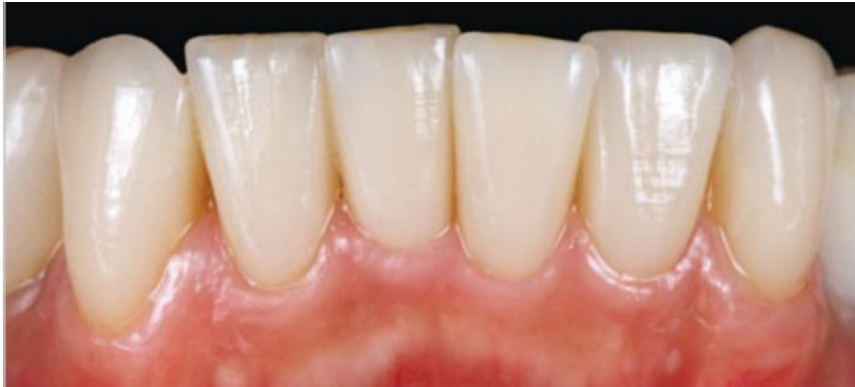1. glinična (konvencionalna) keramika
2. keramika s udjelom stakla
  - staklokeramika (litijeva disilikatna)
  - staklom infiltrirana keramika
3. polikristalinična (oksidna) keramika:
  - aluminij-oksidna keramika
  - cirkonij-oksidna keramika

U današnje se vrijeme ljuste najčešće izrađuju od glinične ili staklokeramike zbog odličnih estetskih svojstava. Glinična se keramika smatra materijalom koji posjeduje najbolja optička svojstva. Ima odličnu translucenciju jer ima veliki udio staklene matrice i malu količinu homogeno dispergiranih kristala. Ima malu savojnu čvrstoću od 120 MPa pa se pretežno koristi samo u prednjem segmentu zubnog niza, za pojedinačne nadomjeske na lateralnim zubima ili kao obložna keramika. Najveću individualizaciju, a samim time i najbolja estetska svojstva, ima ljusta od glinične keramike izrađena na vatrostalnom bataljku ili platinskoj foliji zbog slojevitoga nanošenja. Postoji i mogućnost izrade CAD (engl. *Computer Aided Design*) /CAM (engl. *Computer Aided Manufacturing*) tehnologijom, ali takve ljuste imaju lošija estetska svojstva (3).

Zbog jednostavnije izrade, danas su zastupljenije ljuste od staklokeramike (Slike 1. i 2.). Mogu biti izrađene u laboratoriju toplo-tlačnim postupkom ili CAD/CAM tehnologijom. Izrada CAD/CAM tehnologijom je brža te omogućuje jednoposjetnu terapiju. Ipak, ljuste izrađene toplo-tlačnom tehnikom imaju bolja mehanička svojstva. Također, postoji mogućnost dodatnog nanošenja slojeva keramike što pridonosi boljoj estetici.



Slika 1. Zubi na donjim prednjim zubima prije preparacije za keramičke ljuste. Preuzeto s dopuštenjem izdavača: (12)



Slika 2. Ljuske (IPS d.SIGN, Ivoclar Vivadent) nakon cementiranja. Preuzeto s dopuštenjem izdavača: (12)

Ljuske se cementiraju adhezivnom tehnikom jer se izrađuju od keramika savojne čvrstoće ispod 400 MPa i nemaju retencijski oblik preparacije. Adhezivnim cementiranjem nastaje kemijska veza između ljuske i kompozitnog cementa. Time se mehaničko opterećenje prenosi na zub, dok se keramika rasterećuje (11). Adhezivni, odnosno kompozitni cementi otporni su na trošenje, imaju nisku topljivost, modeliraju se u izrazito tankom sloju te imaju visoku veznu čvrstoću. Zbog prirodne boje odlikuju se odličnim estetskim svojstvima (3, 11). S obzirom na način polimerizacije razlikuju se svjetlosno polimerizirajući, kemijski polimerizirajući i dvostruko (dualno) polimerizirajući cementi. Kako su ljuske tanki i translucetni nadomjesci koji omogućuju prodor svjetlosti, cementiraju se svjetlosno polimerizirajućim cementima. Kod njih terapeut sam određuje trenutak početka polimerizacije što je bitno jer je cementiranje ljuski zahtjevan postupak. Kod kemijskih i dvostruko polimerizirajućih cemenata s vremenom je moguća promjena boje zbog aromatskih amina u njihovom sastavu. Danas su na tržištu sve više dostupni cementi koji ne sadrže aromatske amine (13). O izboru boje cementa ovisi završni izgled nadomjeska, osobito ako se radi o vrlo tankim i transparentnim ljuskama. Na tržištu su dostupne *try-in* paste za probu koje odgovaraju boji cementa te olakšavaju izbor odgovarajuće boje prije završnog cementiranja (14).



Kompozitne ljuste su vrlo popularne zbog povoljnije cijene izrade u odnosu na keramičke ljuste. Ukoliko se na kruni zuba već nalaze jednostrani ili obostrani kompozitni ispuni koji prelaze na vestibularnu plohu, preporuča se izrada kompozitne ljuste. Kada je indikacija za izradu ljuste promjena boje zuba, bolji estetski rezultat imat će keramička ljusta (15). Glavni nedostaci kompozita u odnosu na keramiku su sklonost diskoloracijama, rubnim frakturama te trošenju, čime se smanjuje trajnost nadomjeska. Kompozitne se ljuste cementiraju adhezivno.

## **2.2. Inleji, onleji, overleji**

Inleji, onleji i overleji su intrakoronarni fiksni nadomjesci koji odgovaraju prepariranom kavitetu u zubu (9). Međusobno se razlikuju po količini zubnog tkiva kojeg nadomještaju. Inlej obuhvaća okluzalnu ili okluzalnu i aproksimalne plohe, dok se onleji i overleji smatraju djelomičnim krunicama jer obuhvaćaju zubne kvržice. Onlej obuhvaća do dvije kvržice, a overlej tri ili više (3).

### **2.2.1. Indikacije i kontraindikacije**

Indikacije za izradu inleja, onleja i overleja jednake su kao i za klasične ispunje. U usporedbi s njima, imaju dužu trajnost i bolja mehanička svojstva. Kvržice su bolje zaštićene od lomova kod onleja i overleja nego kod klasičnih ispuna. Negativna strana inleja je veće uklanjanje tvrdog zubnog tkiva nego kod preparacije za klasični ispun (3). Inlej se može rabiti kao sidrište kod izrade inlej mostova. Inlej most ima biološku prednost pred klasičnim mostom jer omogućuje veće očuvanje tvrdog zubnog tkiva i ne zadire u parodontno tkivo (16).

Glavna kontraindikacija za izradu navedenih nadomjestaka jest nedostatan očuvanog zdravog zubnog tkiva. Time je funkcijska trajnost nadomjeska ugrožena zbog moguće frakture zuba, osobito kod devitaliziranih zubi s tankim stijenkama. Upravo je zbog tog razloga kontraindicirana izrada MOD inleja na pretkutnjacima. U tom slučaju se u preparaciju uključuje oralna kvržica za izradu onleja. Ostale kontraindikacije su visoki karijesni indeks, loša oralna higijena te kratke kliničke krune (3).

### 2.2.2. Načela preparacije

Inleji, onleji, overleji mogu biti izrađeni od keramike, kompozita ili metala. Ovisno o odabiru materijala, postoje određene razlike u preparaciji.

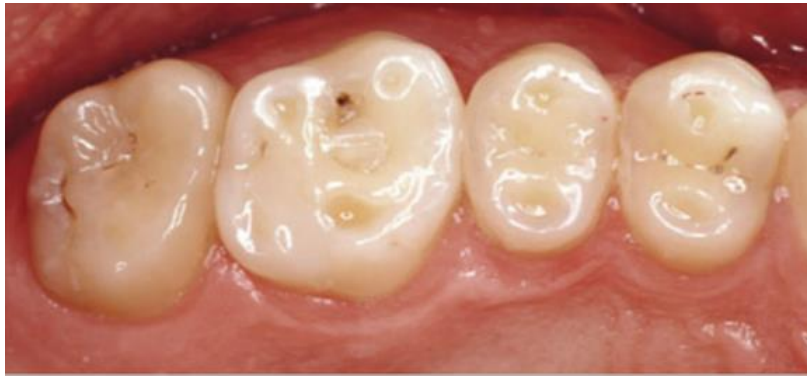Za preparaciju keramičkih i kompozitnih inleja, onleja i overleja rabi se dijamantno svrdlo ravnog vrha od najmanje 1 mm. Prijelaz s ravnog vrha na bočne stijenke svrdla mora biti zaobljen. Dno okluzalne preparacije mora biti ravno, a prijelazi prema bočnim stijenkama zaobljeni. Kut divergencije iznosi  $6^{\circ}$  -  $10^{\circ}$ , stoga se bira svrdlo s tim nagibom stjenki. Dubina okluzalne preparacije jest 1,5 - 2,0 mm, a širina kaviteta za inleji ne smije prelaziti trećinu ukupne širine zuba. Prijelaz bočnih stijenki kaviteta prema vanjskom rubu mora biti oštar bez zakošavanja vanjske stijenke. U slučaju zakošenja stijenke može doći do pucanja keramike. Kad se brusi za MO, OD ili MOD inleji, aproksimalno suženje na prijelazu okluzalne i aproksimalne preparacije mora biti 1,5 - 2,0 mm, a cervikalna stepenica pravokutnog oblika 1,0 - 1,5 mm zaobljenih unutrašnjih rubova. Pri brušenju za onleji i overleji, neradne kvržice se reduciraju za 1,5 mm, a radne 2 mm te se mora paziti da su zaobljene. Stepenica s vanjske strane mora biti pravokutna, širine 1,0 - 1,5 mm. Brušenje je vrlo često i opsežnije od optimalnoga zbog karijesnih lezija i postojećih ispuna (3).

Za preparaciju za metalne inleje, onleje i overleje u svim se dimenzija brusi 0,5 mm manje zbog mehaničkih svojstava materijala. Uz to, glavna je razlika što se kod metalnih nadomjestaka zakošava prijelaz bočne stijenke na kvržicu pod kutem od  $30^{\circ}$  -  $45^{\circ}$ . Time se dobiva dobro rubno zatvaranje nakon poliranja rubova (3).

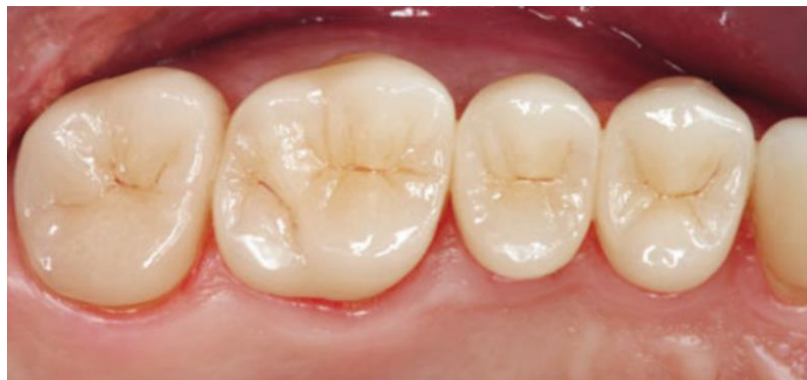### 2.2.3. Materijali

Inleji, onleji i overleji mogu biti izrađeni od metala, keramike ili kompozita. U današnje vrijeme, češća je uporaba estetskih materijala.

Leucitna i litij-disilikatna staklokeramika materijali su koji se biraju u suvremenoj stomatologiji prilikom izrade inleja, onleja i overleja, osobito nakon pojave CAD/CAM tehnologije na tržištu (Slika 3. i 4.). Prednosti staklokeramike su iznimna estetika i dobra mehanička svojstva. Nadomjestci od staklokeramike cementiraju se kemijski ili dualno polimerizirajućim kompozitnim cementima zbog debljine nadomjeska. Istraživanja su pokazala da način izrade keramičkog onleja (konvencionalna metoda ili CAD/CAM tehnologija) ne utječu na njegovu trajnost. Smatra se da je to kompenzirano jačinom adhezijske veze staklokeramičkih materijala (17).



Slika 3. Zubi prije preparacije za keramički onleji. Preuzeto s dopuštenjem izdavača: (12)



Slika 4. Keramički (IPS e.max Press) onleji nakon cementiranja. Preuzeto s dopuštenjem izdavača: (12)

Kompozitni inleji, onleji i overleji mogu se izraditi u ordinaciji (*chairside*) ili u dentalnom laboratoriju. Uglavnom se izrađuju indirektnom tehnikom na radnom modelu. Kompozit se nanosi u slojevima na radni model te polimerizira. Nakon završene modelacije, dodatno se polimerizira sa svih strana te je time polimerizacijsko skupljanje svedeno na minimum. To je prednost kompozitnih intrakoronarnih nadomjestaka u odnosu na klasične ispune. Naime, polimerizacijsko skupljanje dovodi do marginalnih defekata i pukotina (18). Negativna strana kompozitnih intrakoronarnih nadomjestaka jest što je preparacija za njih uglavnom opsežnija

nego za klasični kompozitni ispun. Imaju sličnu trajnost kao keramički nadomjesci, ali pokazuju veću nestabilnost boje (17).

Zbog rijetke pojave sekundarnog karijesa te odlične funkcijske trajnosti od svih metala, zlato se pokazalo kao najbolji izbor. Međutim, zbog neodgovarajućih estetskih svojstava u suvremenoj dentalnoj medicini rijetko je koriste.

### **2.3. Endokrunice**

Endokrunica je jednodijelni bezmetalni fiksno protetski nadomjestak konstruiran kao monoblok koji se izrađuje na endodontski liječenim zubima. Sastoji se od koronarnog dijela koji nadomješta izgubljeni dio krune zube te apikalnog dijela koji ispunjava prostor pulpne komore te, ako je moguće, početni dio korijenskih kanala (19).

Postendodonska opskrba zubi s velikom destrukcijom krune je i dalje izazov za kliničare zbog oslabljenih biomehaničkih vrijednosti zuba. Takvi zubi najčešće se opskrbljuju nadogradnjama i klasičnom krunicom, ali s razvojem adhezivnih tehnika sve više se ide u smjeru manje invazivnog pristupa. Za izradu nadogradnji, potrebno je ukloniti dio zdravog tkiva u korijenskim kanalima. Izrada nadogradnji povećava retenciju koronarnog nadomjeska, ali i rizik od frakture korijena.

#### **2.3.1. Indikacije i kontraindikacije**

Endokrunice je moguće izraditi na endodontski liječenim zubima s velikim gubitkom krune. Indicirane su kod kutnjaka sa kratkim, obliteriranim, jako zavijenim ili fragilnim korijenovima, zbog nemogućnosti izrade klasične nadogradnje (19). Njihova se izrada preporučuje kod zubi sa sniženom kliničkom krunom te kod zubi sa smanjenim interokluzijskim prostorom jer u tom slučaju izrada klasične nadogradnje ne ostavlja dovoljno prostora za materijal krunice (19, 20).

Prema dosadašnjim istraživanjima, izrada endokrunice preporuča se samo na molarima. Smatra se da premolari pokazuju veću neuspješnost zbog manje površine pulpne komore (samim time i manje površine adhezije) te zato što im kruna ima veću visinu u usporedbi s molarima. Za izradu endokrunice na prednjim zubima nema još dovoljno dugotrajnih istraživanja tako da se trenutno ne preporuča njihova izrada u kliničkoj praksi (21, 22).

Izrada endokrunica kontraindicirana je kod zubi koji nisu endodontski liječeni i kod avitalnih zubi koji nemaju zadovoljavajuće endodontsko liječenje.

### 2.3.2. Načela preparacije

Preparacija za endokrunicu prati minimalno invazivna načela te se nastoji sačuvati što više preostalog zubnog tkiva. Kavitet ne smije imati podminiranih dijelova što znači da mora biti vidljiv iz jedne točke (okluzalni pogled). Ukoliko postoje podminirani dijelovi na stijenkama pulpne komore, mogu se ispuniti tekućim kompozitom kako bi se olakšao dosjed endokrunice. Rub preparacije mora biti minimalno 1,0 – 1,2 mm iznad ruba gingive, a okluzalno minimalno 2 mm oslobođen radi prostora za keramiku, dok postranično iznosi 1,5 mm. Preparacija ciklumferentnog prstena ili obruča zdravog zubnog tkiva (*ferrule*) na granici krune i korijena visine 1,5 – 2 mm nije potrebna kao kod izrade klasične krunice s nadogradnjom. Time se nastoji sačuvati što veća površina zdravog zubnog tkiva za adhezivno cementiranje (19-21, 23).

Preparacija za endokrunicu je jednostavnija, manje invazivna te zahtijeva manje vremena u usporedbi s preparacijom za klasičnu nadogradnju i krunicu (24).

### 2.3.3. Materijali

Litij-disilikatna staklokeramika je prvi materijal izbora u izradi endokrunica zbog odgovarajuće mehaničke čvrstoće, odličnih adhezijskih vrijednosti i dobrih estetskih karakteristika. Nadomjestak može biti izrađen u laboratoriju toplo-tlačnim postupkom ili CAD/CAM tehnologijom kojom se uvelike ubrzava postupak izrade.

Endokrunice se mogu izraditi i od *nano* kompozita. Za razliku od keramika, njihov modul elastičnosti je gotovo jednak kao dentina te se time minimalizira rizik fraktura, ali se povećava rizik od odcementiranja zbog veće količine naprezanja na spojištu zuba i materijala (22).

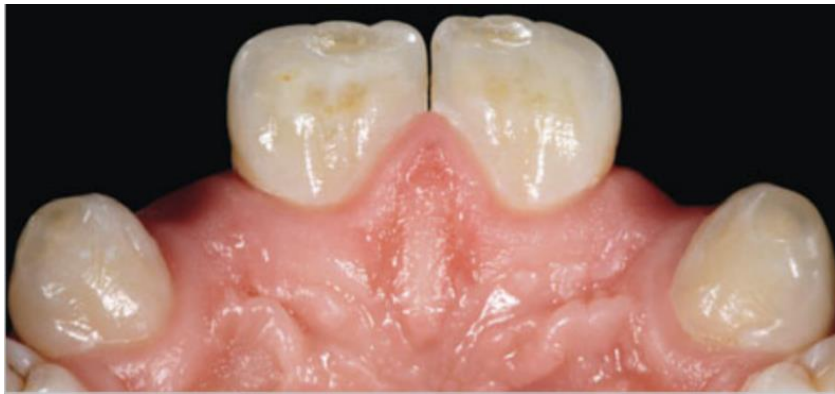Endokrunice se cementiraju adhezivnom tehnikom. Ukoliko je postupak proveden ispravno, spriječeno je marginalno propuštanje te je onemogućen prodor mikroorganizama prema apeksu, što pridonosi uspješnosti endodontskog liječenja (22).

## 2.4. Adhezivni mostovi

Adhezivni mostovi su minimalno invazivni fiksno protetski nadomjesci koji služe kao moguća alternativa implantatima te klasičnim mostovima, osobito u prednjem segmentu zubnog niza. Iako je ugradnja implantata u suvremenoj dentalnoj medicini vrlo popularna, treba imati na umu da se radi o invazivnom kirurškom zahvatu (25).

### 2.4.1. Indikacije i kontraindikacije

Adhezivni mostovi indicirani su kod pacijenta kod kojih ugradnja implantata u svrhu nadomještanja jednog zuba nije moguća ili postoji velika mogućnost neuspješne oseointegracije. To su najčešće pacijenti koji imaju nezavršeni skeletni rast, neadekvatan prostor za postavu implantata, zdravstveno stanje koje bi kompromitiralo cijeljenje nakon kirurškog zahvata te pušači. Vrlo česte indikacije za izradu adhezivnog mosta su kongenitalni nedostatak zuba ili gubitak zuba uslijed traume kod mladih ljudi, kojima je zbog dobi kontraindicirana izrada klasičnog mosta ili ugradnja implantata (Slika 5.). Također, nekim su pacijentima adhezivni mostovi privremeno rješenje zbog cijene ugradnje implantata (25).



Slika 5. Hipodoncija lateralnih sjekutića. Preuzeto s dopuštenjem izdavača: (12)

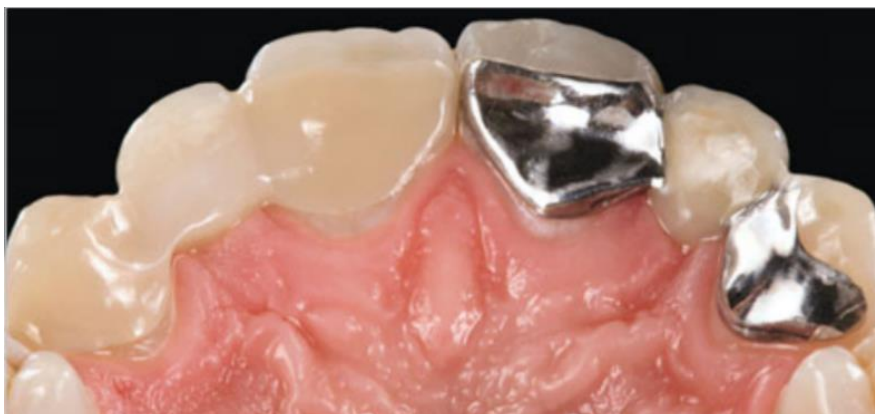Izrada adhezivnih mostova ne preporučuje se kod pacijenta koji imaju duboki zagriz ili mu se zubi u suprotnoj čeljusti nalaze u supraokluziji. Kod pacijenata s bruksizmom izrada adhezivnog mosta je kontraindicirana (25).

Poželjno je da zub nosač nema karijes niti postojeće ispune, da ima dovoljno interokluzijskog prostora (oko 0,8 mm) te što veću površinu cakline s obzirom na to da se nadomjestak adhezivno cementira (12). Promjene na caklini zuba nosača koje su posljedice demineralizacije, hipoplazije ili kongenitalnih malformacija (npr. *amelogenesis imperfecta*) uvelike utječu na jačinu adhezivne veze (25).

Važno je naglasiti da adhezivni mostovi pokazuju najbolju uspješnost kada nadomještaju zube u prednjem segmentu zubnog niza te mogu služiti kao dugotrajno terapijsko rješenje, dok se na stražnjim zubima smatraju provizornim rješenjem (26, 27).

#### 2.4.2. Načela preparacije

Najbolju funkcijsku trajnost imaju privjesni adhezivni mostovi koji se sastoje od jednog privjesnog člana i krilca koje se nalazi na lingvalnoj plohi samo jednog zuba nosača. Kod mostova s dva nosača, zbog nejednolikih pomaka prilikom prijenosa sila, postoji mogućnost odcementiranja jednog od retencijskih krilaca (Slika 6.). Tada se povećava rizik pojave sekundarnog karijesa, osobito u slučaju kada pacijenti to ne primijete odmah ili predugo čekaju s odlaskom stomatologu. Kod jednokrlnih privjesnih mostova, ukoliko dođe do odcementiranja, most ispada iz usta te se pacijent obično odmah javlja svom stomatologu. Preparacija za most s jednim nosačem puno je jednostavnija, manje invazivna i zahtijeva manje vremena (28).



Slika 6. Primjer adhezivnog mosta s dva retentivna krilca. Preuzeto s dopuštenjem izdavača:

(12)

Preparacija za adhezivni most treba ostati ograničena na caklinu. Poželjno je da krilce mosta prekriva što veću površinu cakline, u skladu s okluzijom, a da su estetski parametri zadovoljeni. Retenciju krilca povećava preparacija dvaju lingvalnih utora na zubu nosaču, meziolingvalni i distolingvalni. Jačina retencije ovisi o obliku i veličini utora. Utori bolje pridonose retenciji ako nisu preveliki. Utori međusobno ne trebaju biti paralelni, a u smjeru su u gingivalnoincizalnom smjeru. Trebali bi biti širine 0,75 mm, dubine 1 mm te duljine oko 5 mm. Dodatni se uter smješta se interproksimalno, do bezubog prostora. Kako bi incizalna caklina zuba nosača ostala intaktna, uter je usmjeren vertikalno i lingvalno. Taj uter se opire silama u bukolingvalnom smjeru (25). Prilikom izrade preparacije na posteriorinim zuba, preparacija mora obuhvatiti okluzalnu plohu zuba.

Novija klinička istraživanja navode dugotrajnu funkcionalnu uspješnost potpuno keramičkih adhezivnih mostova s minimalnom preparacijom kada nadomještaju prednje zube. Umjesto ranije navedenih preparacija, može se napraviti plitki uter na cingulumu te proksimalna *box* preparacija. Oni ne pridonose mehaničkoj retenciji, ali olakšavaju pozicioniranje mosta prilikom cementiranja (29).

Upravo je minimalno invazivni pristup glavna prednost adhezivnih mostova u usporedbi s klasičnim mostovima. Preparacija za klasični most mnogo je opsežnija te se nerijetko uklanja tvrdo zubno tkivo s dotada intaktnih zubi.

### 2.4.3. Materijali

Danas su u kliničkoj primjeni mostovi izrađeni od metal-keramike, keramike ili od vlaknima ojačanih kompozita.

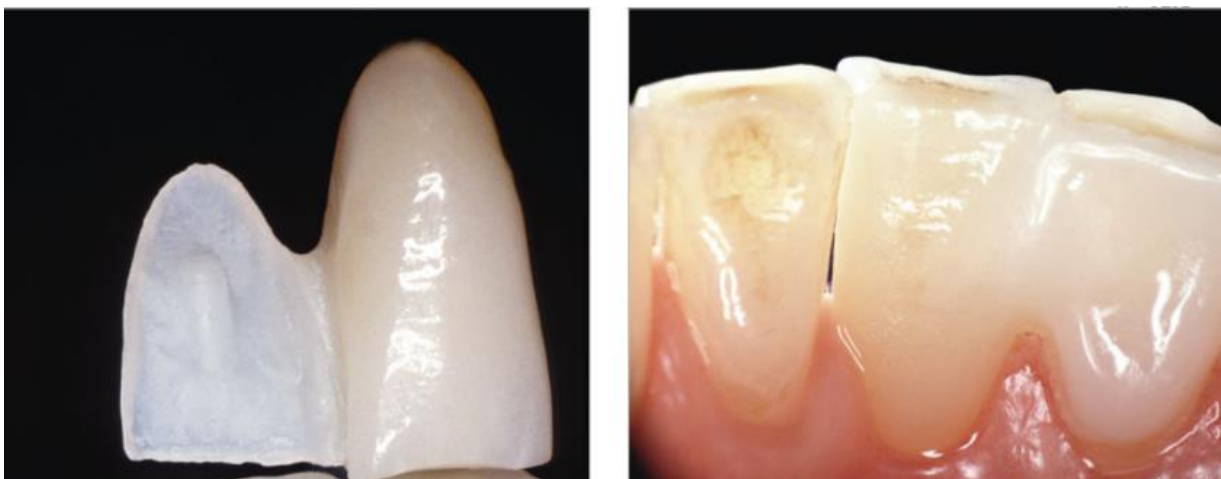
Adhezivni mostovi s metalnom bazom izrađuju se od neplemenitih slitina bez perforacija, koje uglavnom sadrže nikal. Ovi mostovi zahtijevaju manji obujam preparacije zbog mehaničkih svojstava metala. Negativna je strana mostova izrađenih od metala što prosijavaju kroz zub nosač te on poprima sivkastu boju, pa se zbog toga rijetko izrađuju na prednjim zubima kao dugotrajno rješenje (30).

Mostovi izrađeni od vlaknima ojačanog kompozita imaju bolja estetska svojstva te ostvaraju bolju vezu s kompozitnim cementom. Najčešće se rabe staklena vlakna, polietilenska te Kevlar



vlakna (30). Vlakna koja su u materijalu postavljena međusobno paralelno i usmjerena u istom smjeru pojačavaju svojstva materijala u njihovom smjeru te se koriste ako je smjer najjačeg djelovanja sile predvidljiv. Kod vlakana koja su raspoređena u međusobno različitim smjerovima, svojstva materijala su jednaka u svakom njegovom dijelu. Što je veći udio vlakana, bolja su fizičko mehanička svojstva kompozita (31). Nedostatak mostova izrađenih od ovog materijala je da imaju nestabilnu estetiku, s vremenom pokazuju trošenje materijala te su moguće frakture samog kompozita (30).

Najveća prednost potpuno keramičkih adhezivnih mostova u odnosu na druge materijale je estetski izgled (Slika 7a. i b.). Kako se adhezivni mostovi najčešće izrađuju na prednjim zubima, estetika je od velike važnosti. Ipak, retencijska krilca su ponekad preopakna u odnosu na caklinu jer je keramika na tom dijelu tanja pa je vidljivo njihovo spojište. Nedostatak je što keramika zahtijeva veću dimenziju spojišta nego mostovi izrađeni od metal-keramike. Ponekad je potrebno ukloniti više tvrdog zubnog tkiva za preparaciju zuba nosača pa je veća mogućnost ekspozicije dentina. S obzirom da se nadomjestak adhezivno cementira, poželjno je da preparacija u cijelosti ostane u caklini. Uz to, kod keramičkih mostova češće su frakture u odnosu na ostale materijale (30). Zbog učestalih fraktura mosta s dva nosača, ne preporuča se njihova izrada. U dugotrajnoj kliničkoj primjeni, odlične rezultate pokazala je staklom infiltrirana aluminijska keramika te prema novijim kliničkim istraživanjima cirkonij-oksidna keramika (29).



Slika 7. (a) i (b) Adhezivni most od litij disilikatne keramike prije i nakon cementiranja.

Preuzeto s dopuštenjem izdavača: (12)



Svaki doktor dentalne medicine trebao bi u fiksno protetskoj terapiji težiti nadomještanju izgubljene funkcije te zadovoljavanju estetske želje pacijenta što manje invazivnim pristupom. Individualan pristup s preciznom dijagnostikom i izradom plana terapije ključni su u postavljanju pravilne indikacije. Uz to, prije terapije važno je uzeti u obzir sve prednosti i nedostatke odabranog fiksno protetskog nadomjeska kako bi se rizik od eventualnih komplikacija sveo na minimum.

Danas na tržištu imamo veći izbor materijala nego ikad prije koji su proširili terapijske mogućnosti u fiksnoj protetici. Važno je poznavanje njihovih karakteristika, jer je upravo materijal taj koji određuje opseg preparacije.

Keramika je danas prvi materijal izbora u fiksnoj protetici poglavito kod izrade minimalno invazivnih nadomjestaka. Potpuno keramičke nadomjeske karakterizira biokompatibilnost, funkcijska trajnost i stabilnost, izuzetna estetska svojstva sa mogućnošću idealnog oponašanja optičkih svojstava prirodnih zuba (13).

Budući da je pacijentima estetika sve bitnija, ljske su najrašireniji minimalno invazivan protetski nadomjestak. Pokazale su se kao odlično rješenje u prednjem segmentu zubnog niza kod narušene estetike osmijeha, pod uvjetom da je sačuvano dovoljno caklinske strukture. Za njihovu izradu uklanja se minimalna količina tvrdog zubnog tkiva od 0,3 do 0,6 mm. Zlatni standard za njihovu izradu je staklokeramika zbog svojih odličnih estetskih svojstava i dobre funkcijske trajnosti. Zbog svoje translucencije ima omogućuje individualizaciju s oponašanjem prirodne boje zuba (3, 4).

Inleji, onleji i overleji, kao intrakoronarne restauracije, imaju jednake indikacije kao i klasični kompozitni ispuni, ali superiorniji su u odnosu na njih u pogledu funkcijske trajnosti te mehaničkih svojstava. Osnovni nedostaci su im viša cijena te složeniji postupak izrade. Onleji i overleji, ukoliko se indikacija pravilno postavi, mogu biti dobra alternativa klasičnim krunicama. Za njihovu izradu preferira se keramika ili kompozitni materijal (3, 17, 18).

Endokrunice su indicirane kod endodontski liječenih kutnjaka s opsežnom destrukcijom krune, osobito ako je zbog morfologije korjenova onemogućena izrada klasične nadogradnje sa krunicom. Prednost im je veća pošteta tvrdog zubnog tkiva te manji rizik od frakture korijena u odnosu na klasične nadogradnje. Najčešće se izrađuju od keramike, ali je moguća njihova izrada i od nano kompozitnih materijala. Zasad je njihova indikacija usko ograničena na kutnjake (19, 20, 21, 22).

Adhezivni mostovi najbolju funkcijsku trajnost pokazuju kad se sastoje od jednog privjesnog člana i jednog retencijskog krilca. U ograničenim indikacijama, pružaju mogućnost nadomještanja jednog zuba kod odraslih ljudi kojim je ugradnja implantata kontraindicirana ili se ne žele odlučiti na nju. Često se koriste kao kompromisna rješenja kod mladih ljudi kojima je zbog dobi kontraindicirana ugradnja implantata ili izrada klasičnog mosta. Mogu služiti kao trajno, ali i privremeno fiksno protetsko rješenje, osobito tijekom implantoprotetske terapije u estetskoj zoni. Prilikom izrade konvencionalnog mosta u svrhu nadomještanja jednog zuba, najčešće je potrebno izbrusiti oba susjedna zuba koji su u nekim slučajevima potpuno intaktni. To nije u skladu s današnjim minimalno invazivnim pristupom zbog čega se u takvim situacijama daje prednost adhezivnim mostovima. Danas su keramike najadekvatniji materijal za izradu ove vrste mosnih konstrukcija (25, 28, 29).



Osnovna je zadaća doktora dentalne medicina vratiti izgubljenu funkciju i narušenu estetiku pacijentova osmijeha uz maksimalnu poštedu tvrdih zubnih tkiva. Koncept minimalno invazivnih preparacija s adhezivnim cementiranjem učinio je revoluciju u fiksnoj protetici omogućujući izradu tankih, visukoestetskih nadomjestaka izuzetnih optičkih svojstava. Razvoj novih materijala osigurao je postizanje ne samo estetike, nego i dugotrajnu funkcijsku trajnost i stabilnost nadomjestaka, što je ključ uspjeha cjelokupne terapije.

## **5. LITERATURA**

1. Cheung GS, Lai SC, Ng RP. Fate of vital pulps beneath a metal-ceramic crown or a bridge retainer. *Int Endod J.* 2005;38:521–30.
2. Schillingburg H, Hobo S, Whitsett LD, Jacobi R, Brackett ES. *Fundamentals of fixed Prosthodontics*, 3rd ed. Chicago: Quintessence Publishing Co, Inc; 1997.
3. Čatović A, Komar D, Čatić A. *Klinička fiksna protetika I – krunice*. Zagreb: Medicinska naklada; 2015. 198 p.
4. Burke FJ. Survival rates for porcelain laminate veneers with special reference to the effect of preparation in dentin: a literature review. *J Esthet Restor Dent.* 2012;24(4):257-65.
5. Gürel G. *Znanje i vještina u izradi estetskih keramičkih ljusti*. London, Chicago, Berlin: Quintessence Publishing Co. 2009; 525p.
6. Magne P, Magne M. Use of additive wax-up and directintraoral mock-up for enamel preservation with porcelain laminate veneers. *Eur J Esthet Dent.* 2006;1:10-9.
7. Milardović S, Mehulić K, Soldo M. “NON-PREP” ljustice. *Sonda* 2009; 10:78-9.
8. Öztürk E, Bolay Ş, Hickel R, Ilie N. Shear bond strength of porcelain laminate veneers to enamel, dentine and enamel-dentine complex bonded with different adhesive luting systems. *J Dent.* 2013;41:97-105.
9. The Glossary of Prosthodontic Terms. *J Prosth Dent.* 2017;117:C1-e105.
10. Radić T, Sablić V, Milardović Ortolan S, Mehulić K. Wax up i mock up u fiksnoprotetskoj terapiji. *Sonda* 2012;13: 57-59.
11. Milardović S, Mehulić K, Viskiće J, Jakšić A. Cementiranje potpuno keramičkih protetskih radova. *Sonda.* 2010;1:52-5.
12. Edelhoff D, Liebermann A, Beuer F, Stimmelmayer M, Güth JF. Minimally invasive treatment options in fixed prosthodontics. *Quintessence Int.* 2016 Mar;47:207-16.
13. Mehulić K i sur. *Dentalni materijali*. Zagreb: Medicinska naklada; 2017. 352 p.
14. Edelhoff D, Prandtner O, Saeidi Pour R, Liebermann A, Stimmelmayer M, Güth JF. Anterior restorations: The performance of ceramic veneers. *Quintessence Int.* 2018;49:89-101.
15. Pandurić V. *Kompozitne fasete*. *Sonda.* 2007;8:42-5.



16. Bergman L, Milardović Ortolan S, Viskić J, Mehulić K. Inlay mostovi. *Sonda*. 2012;13:27-8.
17. Abduo J, Sambrook RJ. Longevity of ceramic onlays: A systematic review. *J Esthet Restor Dent*. 2018;30:193-215.
18. Dukić W. Indirektne kompozitne restauracije. *Sonda*. 2011;12:59-60.
19. Biacchi GR, Mello B, Basting RT. The endocrown: an alternative approach for restoring extensively damaged molars. *J Esthet Restor Dent*. 2013;25:383-90.
20. Katalinić I, Jakovac M. Endokrunice. *Sonda*. 2011;12:72-3.
21. Sedrez-Porto JA, Rosa WL, da Silva AF, Münchow EA, Pereira-Cenci T. Endocrown restorations: A systematic review and meta-analysis. *J Dent*. 2016;52:8–14.
22. Govare N, Contrepolis M. Endocrowns: A systematic review. *J Prosth Dent*. 2019;pii: S0022-3913(19)30290-2.
23. Mataić M. Endokrunica [master thesis]. Zagreb: Stomatološki fakultet Sveučilišta u Zagrebu; 2018. 35 p.
24. Carvalho MA, Lazari PC, Gresnigt M, Del Bel Cury AA, Magne P. Current options concerning the endodontically-treated teeth restoration with the adhesive approach. *Braz Oral Res*. 2018;18;32:e74.
25. Rosenstiel SF, Land MF, Fujimoto J. Contemporary fixed prosthodontics. 5th ed. St. Louis: Elsevier Inc.; 2016. 879 p.
26. Barwacz CA, Hernandez M, Husemann RH. Minimally invasive preparation and design of a cantilevered, all-ceramic, resin-bonded, fixed partial denture in the esthetic zone: a case report and descriptive review. *J Esthet Restor Dent*. 2014;26:314-23.
27. Balasubramaniam GR. Predictability of resin bonded bridges - a systematic review. *Br Dent J*. 2017;222:849-58.
28. Mourshed B, Samran A, Alfaqih A, Samran A, Abdulrab S, Kern M. Anterior Cantilever Resin-Bonded Fixed Dental Prostheses: A Review of the Literature. *J Prosthodont*. 2018;27:266-75.
29. Kern M. Fifteen-year survival of anterior all-ceramic cantilever resin-bonded fixed dental prostheses. *J Dent*. 2017;56:133-5.

30. Miettinen M, Millar BJ. A review of the success and failure characteristics of resin-bonded bridges. *Br Dent J.* 2013;215:E3.
31. Butterworth C, Ellakwa AE, Shortall A. Fibre-reinforced composites in restorative dentistry. *Dent Update.* 2003;30:300-6.



Petra Janković rođena je 13. srpnja 1993. godine u Zagrebu. Završava opću II. gimnaziju u Zagrebu te 2012. upisuje Stomatološki fakultet na Sveučilištu u Zagrebu. Deveti semestar u sklopu *Erasmus+* programa provodi na Poznan University of Medical Sciences. Tijekom studija aktivno sudjeluje u projektima Zubić vila i Studentske sekcije.