

Uporaba ksenogenih materijala za rekonstrukciju mekih tkiva, volumetrijske promjene i klinički ishodi

Domjančić, Ana

Master's thesis / Diplomski rad

2019

Degree Grantor / Ustanova koja je dodijelila akademski / stručni stupanj: **University of Zagreb, School of Dental Medicine / Sveučilište u Zagrebu, Stomatološki fakultet**

Permanent link / Trajna poveznica: <https://um.nsk.hr/um:nbn:hr:127:394552>

Rights / Prava: [Attribution-NonCommercial 3.0 Unported](#) / [Imenovanje-Nekomercijalno 3.0](#)

Download date / Datum preuzimanja: **2024-08-01**



Repository / Repozitorij:

[University of Zagreb School of Dental Medicine Repository](#)





Sveučilište u Zagrebu
Stomatološki fakultet

Ana Domjančić

**UPOTREBA KSENOGENIH MATERIJALA
ZA REKONSTRUKCIJU MEKIH TKIVA,
VOLUMETRIJSKE PROMJENE I KLINIČKI
ISHODI**

DIPLOMSKI RAD

Zagreb, 2019.

Rad je ostvaren na Zavodu za parodontologiju Stomatološkog fakulteta Sveučilišta u Zagrebu.

Mentor rada: izv. prof. dr. sc. Darko Božić, dr. med. dent., Zavod za parodontologiju

Stomatološkog fakulteta Sveučilišta u Zagreb

Lektor hrvatskog jezika: Tihana Sedlar, mag. educ. philol. croat. et hist.

Lektor engleskog jezika: Gaj Tomaš, mag. educ. philol. angl. et germ.

Sastav Povjerenstva za obranu diplomskog rada:

1. _____

2. _____

3. _____

Datum obrane rada: _____

Rad sadrži: 38 stranica

6 slika

CD

Rad je vlastito autorsko djelo koje je u potpunosti samostalno napisano uz naznaku izvora drugih autora i dokumenata korištenih u radu. Osim ako nije drukčije navedeno, sve ilustracije (tablice, slike i dr.) u radu izvorni su doprinos autora diplomskog rada. Autor je odgovoran za pribavljanje dopuštenja za korištenje ilustracija koje nisu njegov izvorni doprinos, kao i za sve eventualne posljedice koje mogu nastati zbog nedopuštenog preuzimanja ilustracija, odnosno propusta u navođenju njihova podrijetla.

Zahvala

Ovdje bih htjela napisati nekoliko riječi zahvale onim ljudima koji su mi omogućili da danas budem ovo što jesam.

Zahvaljujem svom mentoru izv. prof. dr. sc. Darku Božiću na posvećenom vremenu, pruženom znanju i pomoći tijekom izrade ovog rada.

Zahvaljujem svojoj obitelji koja je uvijek bila uz mene, u onim lijepim, a i manje lijepim trenucima.

Zahvaljujem svojim kolegicama Ani i Sari što su mi uljepšale studentske dane, pružale potporu i dijelile sa mnom sve uspone i padove.

Zahvaljujem i Danijelu na poticaju, potpori i motivaciji tijekom studiranja.

UPOTREBA KSENOGENIH MATERIJALA ZA REKONSTRUKCIJU MEKIH TKIVA, VOLUMETRIJSKE PROMJENE I KLINIČKI ISHODI

Sažetak

Postupci povećanja mekog tkiva obično se provode radi povećanja širine keratinizirane gingive, debljine gingivalnog tkiva, kao i za prekrivanje recesija. Također, indicirani su ako pacijent osjeća neugodu tijekom četkanja i/ili žvakanja zbog blizine alveolarne mukoze, kad se za vrijeme planiranja ortodontskog pomicanja zuba očekuje da će konačni položaj biti povezan s pojavom dehiscijencije alveolarne kosti te ako se u području tankog marginalnog tkiva postavljaju restauracije sa subgingivalno smještenim rubom. Kontroverze postoje u smislu nužnosti za određenom količinom keratinizirane gingive oko zuba za održavanje zdravlja parodonta. U nedavnom konsenzusu zaključeno je da, kad je oralna higijena optimalna, gingivalna debljina i širina nisu potrebne za održavanje zdravlja parodonta. Budući da nije uvijek moguće u kliničkoj situaciji dobiti okoliš bez plaka, dovoljna količina keratinizirane gingive možda će biti potrebna za prevladavanje pacijentove nepovoljne oralne higijene. Nedavne studije pokazale su da neadekvatne širina i debljina periimplantatne keratinizirane gingive mogu dovesti do veće akumulacije plaka, upale sluznice, većeg rizika za gubitkom periimplantatne alveolarne kosti, dehiscijencije mekog tkiva i gubitka kliničkog pričvrstka. Najčešće se za povećanje volumena mekog tkiva koristi slobodni transplantat vezivnog tkiva (SVT). SVT smatra se zlatnim standardom i pokazuje klinički predvidljive rezultate. Međutim, uključivanje intraoralnog donorskog područja može uzrokovati neugodnost pacijenta zbog više operativnih mjesta i relativno dužeg trajanja zahvata. Kako bi se smanjio morbiditet pacijenta zbog drugog operativnog područja, razvijeni su različiti ksenogeni kolageni matriksi (KM). Zbog biokompatibilnosti, zadovoljavajuće tkivne integracije, neograničene količine i dobrih kliničkih rezultata KM može se koristiti kao prikladna alternativa SVT-u za povećanje volumena mekog tkiva.

Ključne riječi: keratinizirana gingiva, slobodni transplantat vezivnog tkiva, ksenogeni kolageni matriks, periimplantatna keratinizirana gingiva

THE USE OF XENOGENIC MATERIALS IN THE RECONSTRUCTION OF SOFT TISSUES, VOLUMETRIC CHANGES AND CLINICAL OUTCOMES

Summary

The procedures of augmenting soft tissues are usually carried out to increase the width of the keratinized gingiva, the width of the gingival tissue, as well as to cover recessions. In addition, these procedures are undertaken if a patient feels discomfort while brushing and/or chewing due to the proximity of the alveolar mucosa; if during the planning period of orthodontic tooth movement it can be expected that the final position will be related to the dehiscence of alveolar bone, and if in the area of the thin marginal tissue there are subgingival restorations. Controversies arise in the sense of the necessity of a certain amount of keratinized gingiva around teeth to maintain healthy periodontium. A recent consensus of opinion is that the height and width of the gingiva are not required to preserve a healthy periodontium if oral hygiene is good. Since it is not always possible to obtain an environment without a dental plaque in a clinical situation, a sufficient amount of keratinized gingiva may be needed to overcome a patient's bad oral hygiene. Recent studies have shown that an inadequate height and width of peri-implant keratinized gingiva may lead to a greater accumulation of dental plaque, mucosal inflammation, greater risk of losing the peri-implant alveolar bone, dehiscence of the soft tissue, and tissue attachment loss. The most common method used to augment the volume of the soft tissue is free connective tissue graft (CTG). CTG is considered the gold standard and achieves clinically anticipated results. However, the inclusion of the intraoral donor site can cause discomfort to the patient due to several treatment areas and a relatively longer procedure. In order to reduce patient morbidity and due to the other treatment sites, xenogeneic collagen matrices (XCM) have been developed. Due to their biocompatibility, satisfactory tissue integration, unlimited quantity and good clinical outcomes, XCM can be used as an adequate alternative to CTG for soft tissue volume augmentation.

Keywords: keratinized gingiva, free connective tissue graft, xenogeneic collagen matrix, peri-implant keratinized gingiva

SADRŽAJ

1. UVOD.....	1
2. GRAĐA MEKOG TKIVA, TRANSPLANTATI I MATERIJALI.....	4
2.1. Građa sluznice usne šupljine.....	5
2.1.1. Mikroskopska anatomija gingive.....	5
2.1.2. Makroskopska anatomija gingive.....	7
2.1.3. Fenotip gingive.....	9
2.1.4. Gingivalna dimenzija.....	10
2.2. Slobodni gingivalni transplantat.....	12
2.3. Slobodni transplantat vezivnog tkiva.....	13
2.4. Ksenogeni materijali.....	14
2.4.1. Geistlich Fibro-Gide® (Biomaterials).....	15
2.4.2. Geistlich Mucograft® (Biomaterials).....	17
2.4.3. Collagen Graft® (Genoss, Suwon, Republic of Korea).....	18
2.4.4. OSSIX® VOLUMAX (Datum Dental LTD, Izrael).....	19
2.5. Tijek zahvata.....	21
3. RASPRAVA.....	22
4. ZAKLJUČAK.....	28
5. LITERATURA.....	30
6. ŽIVOTOPIS AUTORA.....	37

Popis skraćenica

BSE – bovina spongiformna encefalopatija

CCS – caklinsko-cementno spojište

dr. – drugo

EU – Europska unija

FDA – Američka uprava za hranu i lijekove

KG – keratinizirana gingiva

KM – ksenogeni kolageni matriks

mm – milimetar

npr. – na primjer

PDL – periodontalni ligament

SGT – slobodni gingivalni transplantat

sur. – suradnici

SVT – slobodni transplantat vezivnog tkiva

tzv. – takozvani

3D – trodimenzionalno

1. UVOD

Mukogingivalna terapija općeniti je pojam koji opisuje niz nekirurških i kirurških terapijskih postupaka pomoću kojih se provodi korekcija morfoloških defekata, položaja i/ili količine mekog tkiva te potpornog koštanog tkiva oko zuba ili implantata. Kasnije je predložen prikladniji termin, plastična parodontna kirurgija, jer je mukogingivalna kirurgija prerasla tradicionalno liječenje problema povezanih s količinom gingive i recesijama. Ona sad uključuje i korekciju oblika grebena te estetiku mekih tkiva. Između terapijskih postupaka koji pripadaju toj definiciji nalaze se različite tehnike rada na mekim i tvrdim tkivima koje za cilj imaju gingivalnu augmentaciju, prekrivanje korijena, korekciju mukoznih defekata oko implantata, produljenje kliničke krune, očuvanje gingive kod ektopičnog nicanja zuba, uklanjanje nepovoljnog frenuluma, prevenciju gubitka visine grebena zbog ekstrakcije zuba i povećanje bezubog grebena (1).

Postupci povećanja mekog tkiva obično se provode radi povećanja širine keratinizirane gingive, debljine gingivalnog tkiva, kao i za prekrivanje recesija (2).

U smislu povećanja mekih tkiva, primjena transplantata mekog tkiva prihvaćena je rutina u implantologiji i parodontalnoj kirurgiji ne samo radi smanjenja ili neutralizacije bola koji proizlazi iz gubitka mekog tkiva već i zbog funkcionalnih te estetskih aspekata (3, 4, 5, 6). Estetski zahtjevi pacijenata opskrbljenih implantatima povećali su se tijekom godina. Razvoj novih tehnologija, novih materijala te bolje poznavanje parodonta i periimplantatnog tkiva osigurava sredstva za oponašanje anatomske i estetske značajke izgubljenih zuba. Rekonstrukcija mekog tkiva trebala bi omogućiti prirodni izgled, dugoročnu funkciju te biološku i estetsku stabilnost implantata (7). Zbog zadebljanja mekih tkiva, smanjuju se translucencija restaurativnih materijala ili diskoloriranih avitalnih zuba i pojava recesija (4). Postupci povećanja mekog tkiva obično se provode uzimanjem autolognog slobodnog transplantata gingive (SGT) (8) ili vezivnog tkiva (SVT) (9). Ti postupci često su praćeni dodatnim bolom na donorskom mjestu (10) i komplikacijama kao što su krvarenje zbog oštećenja grana palatinalne arterije, nekroza sluznice ili anestezija (6). Količina i kvaliteta transplantata individualno je različita i prirodno ograničena (11).

Slobodni transplantat vezivnog tkiva (SVT) smatra se zlatnim standardom u postupcima povećanja volumena mekih tkiva (12). Kao alternativa SVT-u razvijeni su različiti ksenogeni materijali s namjerom da se izbjegnu postoperativni morbiditet pacijenta i rizici povezani s autolognim tkivnim transplantatima (2, 12, 13).

U osnovi, za povećanje mekih tkiva oko zuba, ali i periimplantatnih mekih tkiva, mogu se koristiti dvije različite metode:

1. Povećanje širine keratinizirane gingive (KG) pomoću apikalno pomaknutog režnja/ vestibuloplastike (u kombinaciji sa SGT-om, alogenim ili ksenogenim transplantacijskim materijalom).
2. Dobivanje volumena mekih tkiva pomoću SVT-a ili zamjenskim transplantatima mekih tkiva (14).

Svrha je ovog rada vidjeti kako upotreba ksenogenih materijala utječe na povećanje volumena mekog tkiva i može li konkurirati zlatnom standardu, SVT-u.

2. GRAĐA MEKOG TKIVA, TRANSPLANTATI I MATERIJALI

2.1. Građa sluznice usne šupljine

2.1.1. Mikroskopska anatomija gingive

Epitel koji pokriva slobodnu gingivu može se podijeliti na:

- oralni epitel koji je okrenut prema usnoj šupljini
- oralni sulkusni epitel koji je okrenut prema zubu, ali nije u dodiru s površinom zuba
- spojni epitel koji osigurava čvrst kontakt između gingive i zuba

Granica između oralnog epitela i vezivnog tkiva koje leži ispod njega ima valovit tijek. Dijelovi vezivnog tkiva koji ulaze u epitel nazivaju se papilama vezivnog tkiva, a međusobno su odvojene epitelnim grebenima, takozvanim „zupcima pile“. Zupci pile ne postoje na granici spojnog epitela i veziva ispod njega.

Oralni je epitel koji pokriva slobodnu gingivu keratinizirani, slojeviti, skvamozni epitel. Sastoji se od sljedećih slojeva stanica, podijeljenih prema stupnju diferencijacije stanica koje proizvode keratin:

- stratum corneum – rožnati sloj
- stratum granulosum – zrnati sloj
- stratum spinosum – trnasti sloj
- stratum germinativum – bazalni sloj

Uz stanice koje proizvode keratin (čine oko 90 % populacije stanica), oralni epitel sadržava i ove vrste stanica:

- melanocyte
- Langerhansove stanice
- Merkelove stanice
- upalne stanice

Bazalni je sloj građen od prizmatičnih, cilindričnih ili kockastih stanica i čini ga jedan sloj stanica. Bazalne stanice imaju sposobnost dijeljenja. Nalaze se odmah uz vezivno tkivo. Od

njega su odvojene bazalnom membranom koju vjerojatno proizvode same bazalne stanice. Trnasti se sloj sastoji od 10 do 20 slojeva relativno velikih stanica poliedričnog oblika, međusobno spojenih dezmosomalnim produljcima. Dezmosom čine dva susjedna hemidezmosoma.

Zrnati sloj ima 2 do 5 redova stanica u kojima se nalaze osnove za orožnjavanje u obliku zrnaca keratina.

Rožnati se sloj sastoji od kvadratičnih orožnjelih stanica. Keratin je u njima difuzno raspoređen, a stanice mogu, a i ne moraju imati jezgru. Broj redova kornealnih stanica varira ovisno o funkciji sluznice. Mjestimice je prisutan samo jedan red stanica, npr. na obraznoj sluznici, dok je čak deset slojeva stanica na sluznici nepca.

Između epitela i veziva nalazi se bazalna membrana. Ona je bilamelarne strukture.

Sastoji se od:

- lamine dense
- lamine lucide

Iz lamine dense u obliku lepeze izlaze tzv. vlakna za sidrenje i ulaze u vezivno tkivo. Stanična membrana epitelnih stanica okrenuta prema lamini lucidi sadržava određeni broj zadebljanih područja koja se pojavljuju uzduž same membrane. Te se strukture nazivaju hemidezmosomi i imaju ulogu u pričvršćivanju epitela na bazalnu membranu.

Spojni se epitel nastavlja na oralni epitel i dio je pričvrstka između zuba i gingive. Najširi je u koronalnom dijelu (15 do 20 slojeva stanica), a prema caklinsko-cementnom spojištu (CCS-u) se stanjuje. Spojni epitel ima slobodnu površinu na dnu gingivalnog sulkusa. Kao i oralni epitel te oralni sulkusni epitel, spojni se epitel stalno obnavlja diobama u bazalnom sloju. Stanična membrana spojnog epitela posjeduje hemidezmosome na strani prema caklini, ali i na strani prema vezivu.

Oralni sulkusni epitel sastoji se od kubičnih stanica, a njegova je površina keratinizirana.

Prevladavajuća je tkivna komponenta gingive i periodontalnog ligamenta (PDL) vezivno tkivo. Većinu veziva čine kolagena vlakna (oko 60 %), fibroblasti (oko 5 %) te žile, živci i matriks (oko 35 %). U vezivu, osim fibroblasta, postoje i druge vrste stanica: mastociti, makrofazi i upalne stanice (neutrofilni granulociti, limfociti i plazmociti).

Vlakna vezivnog tkiva stvaraju fibroblasti, a mogu se podijeliti na kolagena vlakna, retikulinska vlakna, oksitalanska vlakna i elastična vlakna.

Kolagena vlakna dominiraju u gingivalnom vezivnom tkivu te čine osnovnu komponentu parodonta. Retikulinska vlakna mogu se naći u velikom broju u labavom vezivnom tkivu oko krvnih žila. Prisutna su na spojevima epitela i veziva te endotela i veziva. Oksitalanska vlakna prisutna su u gingivi i PDL-u. Funkcija ovih vlakana zasad je nepoznata. Elastična vlakna vezivnog tkiva gingive i PDL-a prisutna su samo uz krvne žile, no u vezivu mukoze ona su brojnija. Iako je mnogo kolagenih vlakana u gingivi i PDL-u raspoređeno slučajno i nepravilno, većina je organizirana u snopove jasne orijentacije.

Matriks vezivnog tkiva uglavnom proizvode fibroblasti, iako neke njegove dijelove sintetiziraju mastociti, dok preostali dijelovi potječu iz krvi. Matriks je medij u kojem se nalaze stanice vezivnog tkiva. On je potreban za održavanje normalne funkcije vezivnog tkiva. Transport vode, elektrolita, hranjivih tvari, metabolita i ostalog do i od stanice zbiva se u matriksu. Glavni su građevni element matriksa makromolekule, proteoglikani i glikoproteini (1).

2.1.2. Makroskopska anatomija gingive

Sluznica usne šupljine nastavlja se na kožu usana te mukoze mekog nepca i ždrijela. Oralna se mukoza sastoji od:

- mastikatorne mukoze
- alveolarne mukoze
- specijalizirane mukoze

Mastikatorna mukoza uključuje gingivu i sluznicu tvrdog nepca, specijalizirana mukoza prekriva dorzum jezika, dok preostali dio čini alveolarna mukoza. Gingiva je onaj dio mastikatorne mukoze koji prekriva alveolarni nastavak i okružuje cervikalni dio zuba. Konačni oblik i izgled gingiva dobiva tijekom erupcije zuba.

U koronalnom smjeru koraljnoružičasta gingiva završava slobodnim gingivnim rubom koji ima valovit tijek. U apikalnom smjeru gingiva prelazi u slobodnu, tamnije crvenu alveolarnu mukožu od koje je gingiva odvojena obično lako uočljivom granicom (mukogingivalno spojište ili mukogingivalna linija).

Na palatinalnoj strani nema mukogingivalne granice jer tvrdo nepce i alveolarni nastavak gornje čeljusti prekriva isti tip mastikatorne mukoze.

Gingivu možemo podijeliti na slobodnu i pričvrсну gingivu. Slobodna je gingiva koraljnoružičasta, površina joj nije sjajna i čvrste je konzistencije. Obuhvaća gingivalna tkiva vestibularno i lingvalno od zuba te interdentalnu gingivu (papile). Proteže se od slobodnog gingivalnog ruba prema apikalno, do gingivalne brazde koja se nalazi na mjestu koje odgovara razini caklinsko-cementnog spojišta (CCS). Slobodni gingivalni rub obično je zaobljen, tako da se između zuba i gingive stvara mala invaginacija ili sulkus.

Oblik interdentalne gingive određen je kontaktnom točkom između zuba, širinom aproksimalnih prostora i tijekom CCS-a. U premolarnoj i molarnoj regiji zubi imaju kontaktne površine, a ne kontaktne točke. Budući da interdentalna papila poprima oblik u skladu s izgledom interdentalnih kontaktnih površina, stvara se konkavitet, sedlo, oko premolara i molara. Područje sedla pokriveno je tankim nekeratiniziranim epitelom.

Pričvrсна gingiva završava koronalno slobodnom gingivalnom brazdom, ili, kad nje nema, horizontalnom ravninom koja se nalazi u razini CCS-a. U apikalnom se smjeru proteže do mukogingivalnog spojišta gdje prelazi u alveolarnu mukožu. Pričvrсна je gingiva čvrsta, koraljnoružičasta i često ima točkastu površinu koja joj daje izgled narančine kore. Čvrsto je priljubljena za alveolarnu kost koja leži ispod nje i za cement vlaknima vezivnog tkiva te je stoga relativno nepomična u odnosu na tkivo ispod nje (1).

2.1.3. Fenotip gingive

Pojam „biotip gingive“ uvode prvi put Siebert i Lindhe (15) kako bi klasificirali gingivu na deblju, ravnijeg tijeka i tanju, izraženije valovitosti (16). Prva je opisana u pripadnika tzv. „debelog biotipa gingive“. Karakterizira ju široka zona pričvrstne gingive koja je fibrotična i neprozirna, velike, apikalnije smještene kontaktne plohe, kratke interdentalne papile te kvadratni oblik zuba s izraženim cervikalnim konveksitetom. U podlozi se nalazi debelo koštano tkivo. „Tanki biotip gingive“ odlikuje se ranjivom i gotovo prozirnom gingivom s uskim pojasom keratiniziranog tkiva. Interdentalne papile vitke su i visoke, aproksimalne kontaktne plohe male, smještene incizalno, a zubne krune uske, s blagim cervikalnim konveksitetom. Podležeća je kost tanka, s mogućom prisutnošću fenestracija i dehiscencija (17, 18, 19, 20). U izvješću konsenzusa termin „gingivalni biotip“ zamijenjen je terminom „gingivalni fenotip“ (21). Budući da dva opisana fenotipa imaju različitu gingivu i koštanu arhitekturu, pokazuju i različite odgovore na upalu, traumatu ili kirurški zahvat (20). Parodontne bolesti češće se pojavljuju kod pojedinaca s tankim fenotipom. Također, prilikom planiranja implantoprotetske terapije, fenotip gingive bio je važan prognostički faktor uspjeha (16). Kod debelog fenotipa uočeni su bolje primarno cijeljenje rane zbog bogatije vaskularne opskrbe, veća otpornost na mehaničke iritacije, manja pojavnost recesija te bolje prekrivanje rubova preparacije i boje titana (22). Ograničena krvna opskrba smatra se glavnim razlogom otežanog oporavka i očuvanja interdentalnih papila. Deblja keratinizirana gingiva otpornija je na fizička oštećenja i bakterijski prodor. Zbog toga se debeli fenotip smatra povoljnijim za postizanje optimalnih estetskih rezultata (18).

Fenotip gingive može se odrediti vizualnom inspekcijom uz pomoć parodontne sonde (na temelju vidljivosti sonde kroz gingivno tkivo tijekom sondiranja sulkusa) i direktnim mjerenjima uz korištenje posebnih instrumenata (23).

2.1.4. Gingivalna dimenzija

Mnogo se godina smatralo da je „adekvatna“ zona keratinizirane gingive od odlučujuće važnosti za održavanje zdravlja marginalnog tkiva te prevenciju trajnog gubitka vezivnotkivnog pričvrstka. Prevladalo je mišljenje da uski pojas KG-e nije dovoljan za zaštitu parodonta od ozljede koja se stvarala zbog trenja tijekom mastikacije te za rasap sila vlakna koje mišići alveolarne mukoze proizvode na gingivalnom rubu. Štoviše, smatralo se da će „neadekvatna“ zona KG-e olakšati stvaranje subgingivalnog plaka nepravilnim zatvaranjem džepa zbog pomičnosti marginalnog tkiva, ali i pomoći u gubitku pričvrstka te nastanku recesija mekog tkiva zbog smanjene otpornosti tkiva na apikalno širenje gingivalnih lezija povezanih s plakom.

Mišljenja su se o tome kolika se gingivalna dimenzija treba smatrati „adekvatnom“ razlikovala. Dok su neki autori predlagali da čak i manje od jednog milimetra (mm) KG-e može biti dovoljno (24), drugi su smatrali da apikokoronarna dimenzija KG-e mora biti veća od 3 mm (25).

Daljnja istraživanja dovela su do zaključka da se gingivalno zdravlje može očuvati bez obzira na to koje su dimenzije KG-e. U prisutnosti plaka, područja s uskim pojasom KG-e posjeduju jednaku otpornost na trajni gubitak pričvrstka kao i zubi sa širokim pojasom KG-e (1).

Potreba za gingivnim povećanjem postoji ako pacijent osjeća neugodu tijekom četkanja i/ili žvakanja zbog blizine alveolarne mukoze. Nadalje, kad se za vrijeme planiranja ortodontskog pomicanja očekuje da će konačni položaj zuba biti vezan uz pojavu dehiscijencije alveolarne kosti, povećanje debljine mekog tkiva može smanjiti opasnost od razvoja recesije. Povećanje debljine gingivalnog ruba može se razmatrati i u slučajevima kad se u području tankog marginalnog tkiva postavljaju restoracije sa subgingivalno smještenim rubom (1, 14).

Anatomija i meko tkivo oko zuba razlikuju se od onih oko implantata (26) s obzirom na količinu krvne opskrbe (27), smjer vlakana vezivnog tkiva (kod implantata paralelno, kod prirodnih zuba okomito), količinu fibroblasta i kolagenih vlakana (28, 29), propusnost spojnog epitela (30) i prisutnost minimalne širine pričvrstne KG-e oko zuba (31). Uloga odgovarajuće širine KG-e oko zubnih implantata na dugoročnu stabilnost

periimplantatnog tkiva i dalje je predmetom rasprave. Ranije studije na životinjama (32) i ljudima (33, 34) izvijestile su da ne postoji povezanost između uspjeha implantološke terapije i prisutnosti KG-e. Nasuprot tome, tri studije pokazale su da područja implantata bez odgovarajuće širine KG-e pokazuju povećanu osjetljivost na upalu i nepovoljne reakcije tvrdog i mekog tkiva oko implantata (35, 36, 37). Dok su u ranijim preglednim radovima utvrđeni nedovoljno pouzdani dokazi o mogućem utjecaju širine KG-e i periimplantatnih bolesti, nedavne studije upućuju na to da neadekvatne širina i debljina periimplantatnog tkiva mogu dovesti do veće akumulacije plaka, češćih upala sluznice, većeg rizika za gubitkom periimplantatne alveolarne kosti, kao i povećanih recesija mekog tkiva te kliničkog gubitka pričvrstka (38, 39).

2.2. Slobodni gingivalni transplantat

Slobodni gingivalni transplantat (SGT) tehnika je uzimanja mekih tkiva iz područja udaljenih od recesije, sa svrhom nadoknade pomične, nekeratinizirane mukoze keratiniziranom gingivom, najčešće s područja nepca. Genetičkom determinacijom tkivo nakon transplantacije zadržava svoja tipična svojstva.

S nepca se uzimaju i epitelizirani te vezivnotkivni transplantati u različitim debljinama. Uzimaju se s mjesta koje je oko 2 mm udaljeno od ruba gingive. Gingivalni se transplantat uzima u području prekutnjaka i kutnjaka. Za uzimanje slobodnog transplantata mogu se koristiti različiti instrumenti, ovisno o debljini koju želimo dobiti. Tako se u praksi, kao osnovni dio opreme, mogu pronaći ručni i strojni mukotomi te skalpeli i noževi za gingivektomiju. Mukotomima dobivamo transplantate pravokutnog oblika, dok se skalpelom i noževima uzimanje transplantata individualizira te prilagođava obliku ležišta.

Indikacije za zahvat jesu:

- uska ili nepostojeća pričvrсна gingiva kod mukogingivalnog problema
- nepostojeća ili tanka pričvrсна gingiva prije ortodontske terapije (pomak zuba vestibularno)
- marginalno inserirani labijalni frenulumi i bukalne plike kod plitkog vestibuluma
- tanka ili nepostojeća pričvrсна gingiva prije subgingivne preparacije
- nepostojeća pričvrсна keratinizirana sluznica prije implantacije ili na implantatima
- recesije klase I i II po Milleru kad nije moguć transplantat vezivnog tkiva
- prije prekrivanja korijena koronalno pomaknutim režnjem (40).

2.3. Slobodni transplantat vezivnog tkiva

Postoje brojne kirurške tehnike koje se koriste za povećanje debljine mekog tkiva. Najranije su takve operacije operacije ekstenzije vestibuluma koje su bile stvorene uglavnom s ciljem produbljanja vestibuluma. Posljednjih se godina, ipak, za terapiju „nedovoljnih“ gingivalnih dimenzija najčešće upotrebljavaju tehnike SVT-a jer je predvidljivost rezultata cijeljenja bolja. SVT navodi se kao zlatni standard u postupcima povećanja volumena mekih tkiva oko prirodnih zuba i oko implantata.

SVT u pravilu se uzima s nepca. Moraju se uzeti oni transplantati koji su oko 2 mm udaljeni od ruba gingive da bi se izbjeglo stvaranje palatinalnih recesija. Pritom se SVT treba uzimati iz područja očnjaka i pretkutnjaka kako bi se poštedjela nepčana arterija, a. palatina. Postoji nekoliko metoda uzimanja transplantata, ali najčešće se koristi metoda vrata stupice. Prvo se radi okomit rez na kost 3 do 4 mm od marginalnog ruba gingive, a nakon toga drugi rez ide paralelno s palatinalnom mukozom, tako da se ostavi palatinalni režanj debljine 1 do 1,5 mm. Nakon toga ide se supraperiostalno te se vezivno tkivo odvaja od periosta. Transplantat se potom odvaja od periosta i stavlja na vlažnu sterilnu gazu. Nakon uzimanja SVT-a, nepce se šiva horizontalnim i pojedinačnim madrac šavovima (40, 41).

2.4. Ksenogeni materijali

Kako bi se prevladali nedostaci autogenog tkiva, razvijeni su različiti kolageni materijali koji u različitim prekliničkim i kliničkim studijama pokazuju povećanje debljine, odnosno širine mekog tkiva. Također, smanjuju morbiditet i samo vrijeme operacije.

Kolagen se upotrebljava u medicini i stomatologiji zbog biokompatibilnosti i pospješivanja cijeljenja. On ima niz povoljnih bioloških svojstava: slabo je imunogen, izaziva hemostazu, privlači i aktivira stanice PDL-a te gingivne fibroblaste. Tijekom cijeljenja rane nastaje interakcija između kolagena i raznih vrsta stanica.

Kolagen se dobiva iz životinjske kože, tetiva ili iznutrica. Prvo se izolira, pročišćava enzimski ili kemijski, a zatim se prerađuje u razne oblike. Najčešća je kemijska modifikacija kolagena stvaranje poprečnih veza, obično izlaganjem aldehidima, što smanjuje apsorpciju vode, utječe na topljivost, brzinu razgradnje te povećava čvrstoću (42, 43, 44).

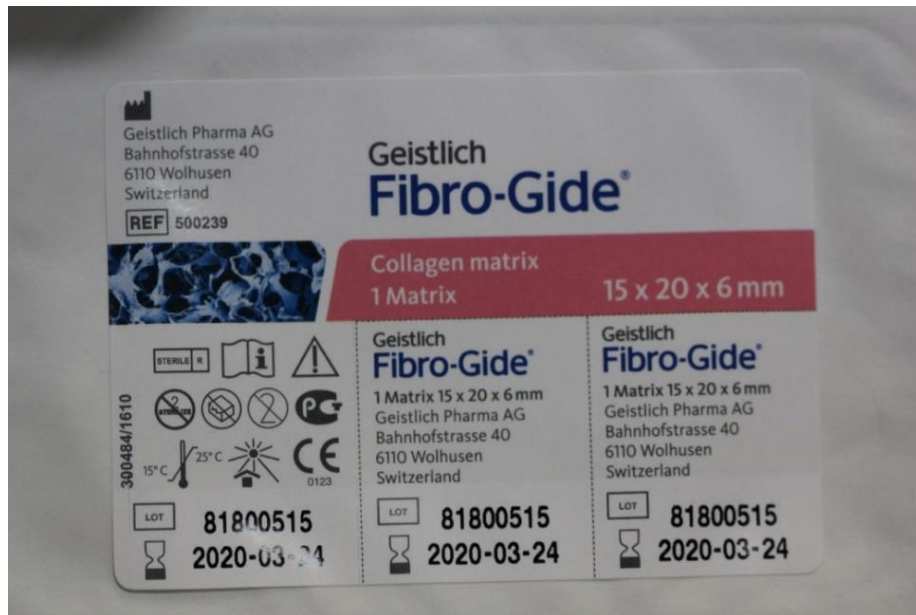Iako teoretski postoji opasnost od prijenosa bovine spongiformne encefalopatije (BSE), Američka državna organizacija za hranu i lijekove (FDA) dopustila je upotrebu kolagena na ljudima, a takvi su proizvodi dopušteni i na tržištu Europske unije (EU).

Matrice kolagena (KM) koje se koriste za povećanje mekih tkiva moraju pokazati odgovarajuću stabilnost volumena kako bi se stanicama omogućilo dovoljno vremena da urastu u kolagenu matricu i izgrade novo meko tkivo. Međutim, brza resorpcija KM-a može biti i nedostatak. Tatakis i sur. (45) zabilježili su brzu resorpciju uzrokovanu enzimskom aktivnošću (kolagenaza), makrofaga i polimorfonuklearnih leukocita kao najveći nedostatak prirodnog kolagena (45). Međutim, vrijeme resorpcije kolagena može se produžiti umrežavanjem kolagenih vlakana fizikalnim, termičkim ili kemijskim postupcima. U tom kontekstu umrežavanje pomoću glutaraldehida smanjilo je biokompatibilnost, dok je enzimsko umrežavanje negativno smanjilo integraciju tkiva i resorpciju. Stupanj kemijskog umrežavanja korelirao je s većom stabilnošću volumena, ali je uzrokovao teške upalne reakcije (46).

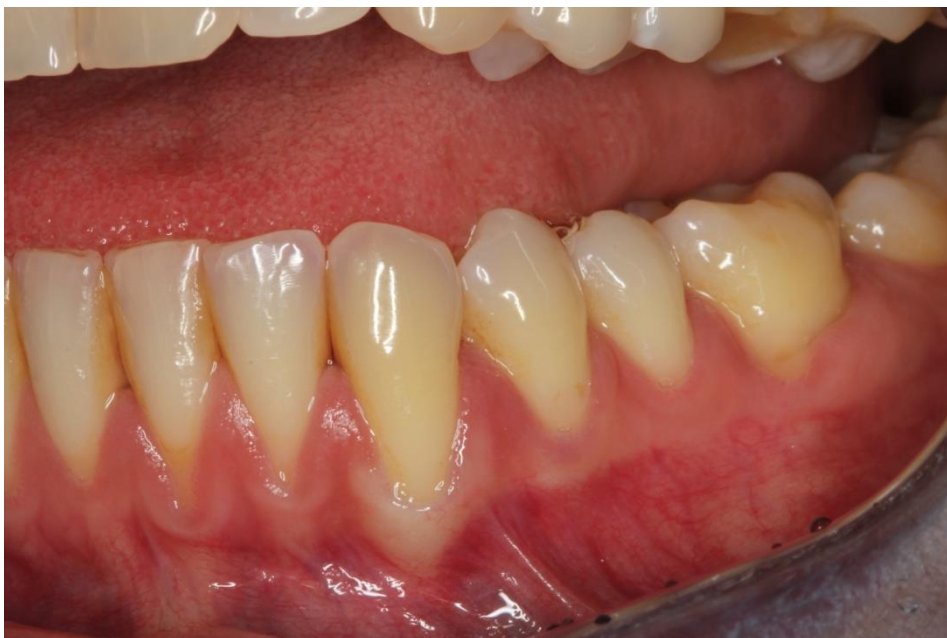2.4.1. Geistlich Fibro-Gide®

Fibro-Gide® resorptivna je i porozna ksenogena kolagena matrica. Dobiva se standardiziranim, kontroliranim proizvodnim procesima. Kolagen se dobiva od svinja s veterinarskim certifikatom te je pažljivo pročišćen radi sprječavanja reakcija na antigene. Steriliziran je zračenjem gama zrakama. Fibro-Gide® matriks namijenjen je upotrebi tijekom zahvata augmentacije mekog tkiva u dentalnoj i maksilofacijalnoj kirurgiji za rekonstrukciju alveolarnog grebena te postizanje debljine mekog tkiva. Zahvaljujući svojim mehaničkim svojstvima, može izdržati mehanička naprezanja do kojih dolazi nakon zatvaranja rane tijekom zahvata augmentacije mekog tkiva. Da bi se poboljšala stabilnost volumena nakon zatvaranja rane režnjevima te da bi se malo produljilo vrijeme resorpcije matriksa i tako pospješilo stvaranje novog mekog tkiva, obavlja se slabo unakrsno povezivanje kolagenih vlakana. Kolageni matriks ujedno ostavlja dovoljno prostora za urastanje poželjnih stanica koje tvore novo meko tkivo. Zbog dobrih bioloških svojstava (dobre biološke kompatibilnosti i niske antigenosti) Fibro-Gide® KM dobro se integrira u okolno meko tkivo, spužvaste je teksture i dobro upija tekućine.

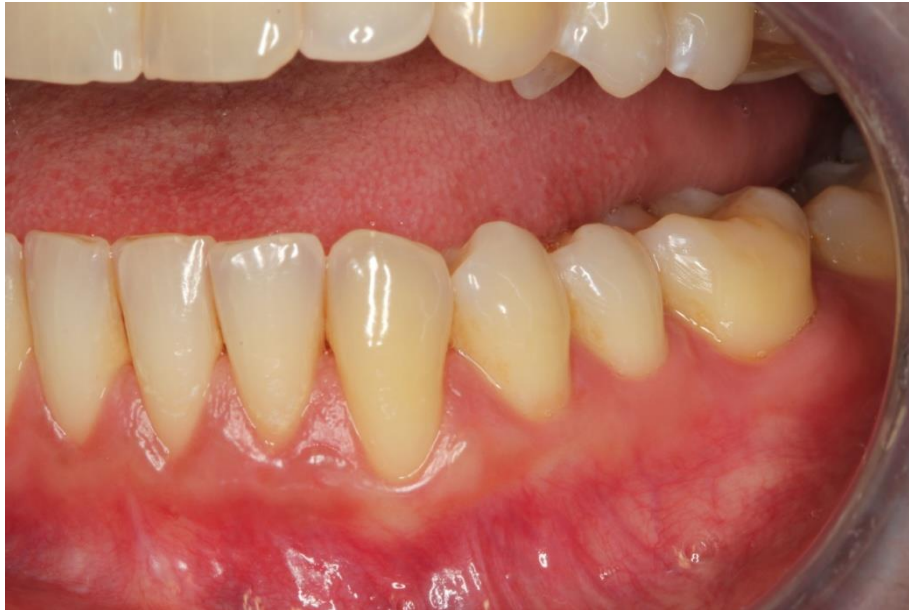Valja se pridržavati uobičajenih postupaka postoperativne skrbi. Daljnji protetski zahvati smiju se obavljati tek nakon zacjeljivanja kako bi se omogućila potpuna regeneracija mekog tkiva. U slučaju otvaranja KM-a i kontaminacije bakterijama, standardno se primjenjuje ispiranje baktericidnom otopinom. Međutim, utjecaj baktericidnih otopina na KM nije sustavno istražen te nisu poznati mogući učinci na materijal (47).



Slika 1. Fibro-Gide® kolageni matriks. Preuzeto s dopuštenjem autora: prof. dr. sc. Darko Božić.



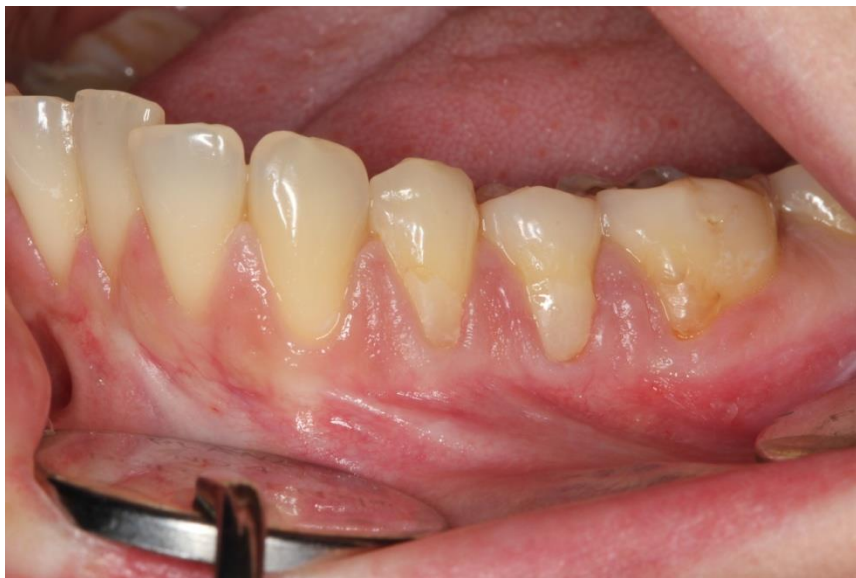Slika 2. Izgled gingive prije operacije. Preuzeto s dopuštenjem autora: prof. dr. sc. Darko Božić.



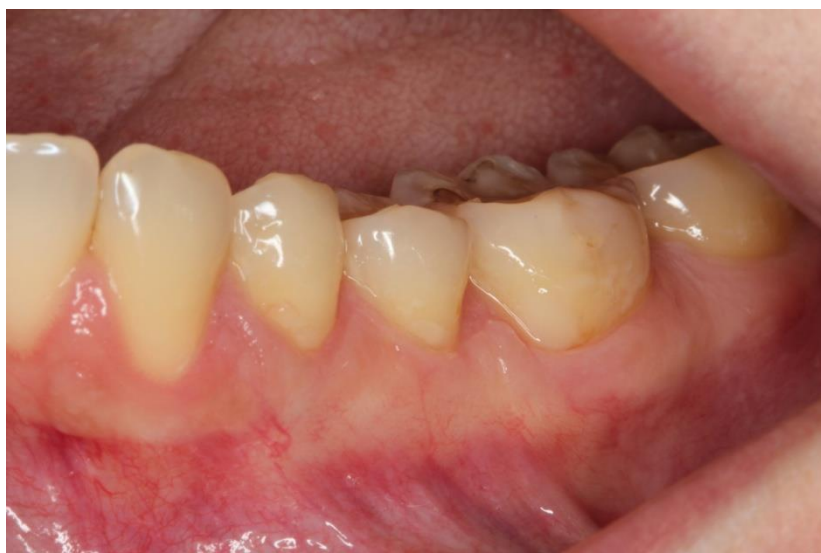Slika 3. Izgled gingive 6 mjeseci nakon operacije. Preuzeto s dopuštenjem autora: prof. dr. sc. Darko Božić.

2.4.2. Geistlich Mucograft®

Mucograft® je jedinstveni trodimenzionalni (3D) matriks dobiven od svinjskog kolagena. Razvijen je za regeneraciju mekog tkiva u usnoj šupljini. Indiciran je za povećanje keratiniziranog tkiva i prekrivanje recesija. Maksimalna širina keratiniziranog tkiva koje se može dobiti genetski je predodređena. Na koronalnom rubu i/ili oko zuba ili implantata, mali pojas keratiniziranog tkiva treba biti prisutan kako bi se osigurala biološke informacije regeneriranom mekom tkivu. Kolagen je posebno obrađen te ima mogućnost stabilizacije krvnog ugruška, što dovodi do rane vaskularizacije. Olakšava urastanje stanica mekog tkiva te se postiže izvrsna integracija 3D kolagenog matriksa s okolnim tkivom. Do potpune integracije mekog tkiva dolazi 6 tjedana nakon implantacije (48).



Slika 4. Izgled gingive prije operacije. Preuzeto s dopuštenjem autora: prof. dr. sc. Darko Božić.



Slika 5. Izgled gingive 6 mjeseci nakon operacije. Preuzeto s dopuštenjem autora: prof. dr. sc. Darko Božić.

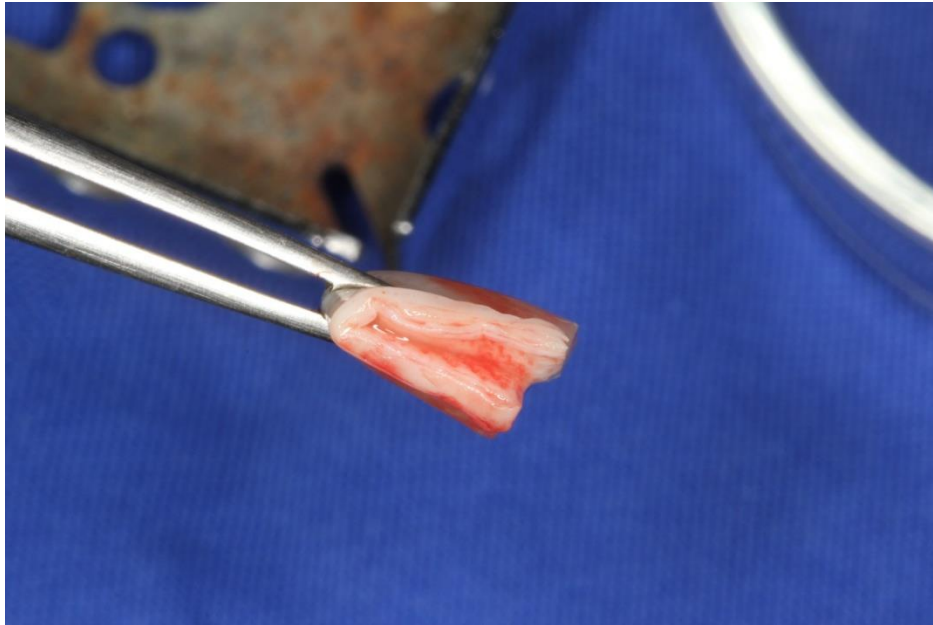
2.4.3. Collagen Graft® (Genoss, Suwon, Republic of Korea)

Collagen Graft® resorbirajući je kolageni matriks koji pomaže regenerativnom cijeljenju kosti, koštanih i parodontalnih defekata u usnoj šupljini. Dobiva se iz goveđe tetive, kolagena tipa 1 i steriliziran je gama zrakama (49).

2.4.4. OSSIX® VOLUMAX (Datum Dental LTD, Izrael)

OSSIX® VOLUMAX jest biorazgradivi i biokompatibilni kolageni matriks. Kolagen se izdvaja iz svinjskih tetiva podvrgnutih veterinarskom pregledu i pročišćava se kako bi se spriječile reakcije preosjetljivosti kod pacijenata. Pakiran je u dvostruko zatvoreni blister koji se nalazi u kartonskoj kutiji i terminalno je steriliziran etilen-oksidom. Debljina mu je otprilike dva milimetra, ali ima sposobnost ekspanzije u dodiru s tekućinom. Vrlo se lako prilagođava te prianja uz kost. Sastoji se od dvaju gustih slojeva između kojih je sloj gela.

Kao značajne prednosti OSSIX® VOLUMAXA treba spomenuti biokompatibilnost, jednostavnost rukovanja i financijsku dostupnost (50).



Slika 6. OSSIX® VOLUMAX kolageni matriks. Preuzeto s dopuštenjem autora: prof. dr. sc.
Darko Božić.

2.5. Tijek zahvata

Nakon primjene lokalne anestezije, odiže se režanj pune debljine na vrhu grebena, s lingvalne strane. Nakon toga se odiže režanj poludebljine na bukalnoj strani i na taj se način stvara mjesto za transplantat (SVT ili KM). U skupini s KM-om, matriks je oblikovan kako bi odgovarao željenoj veličini isprepariranog ležišta. U skupini sa SVT-om, autogeni transplantat vezivnog tkiva uzet je pomoću tehnike jednog reza. Nakon toga, transplantat (SVT ili KM) postavljen je u ležište i imobiliziran horizontalnim madrac šavom. Na kraju, primarno zatvaranje rane postignuto je horizontalnim madrac šavovima i pojedinačnim šavovima.

Pacijentima su za kontrolu boli propisani analgetici i protuupalni lijekovi tijekom 3 dana, a za održavanje higijene operiranog područja propisana je otopina 0,2 %-tnog klorheksidina 2 puta dnevno tijekom 10 dana. Dodatno, pacijenti su dobili antibiotik tijekom 7 dana.

Šavovi su uklonjeni 7 do 10 dana nakon operacije i zubi su profesionalno očišćeni blago abrazivnom profilaktičkom pastom (7).

Tradicionalni autogeni transplantati pokazali su klinički predvidljive rezultate. Međutim, uključivanje intraoralnog donorskog područja može uzrokovati neudobnost pacijenta zbog više operativnih mjesta i relativno dužeg trajanja zahvata. Kako bi se prevladali nedostaci autogenog tkiva, razvijeni su različiti ksenogeni kolageni matriksi. Ranije studije otkrile su da je povećanje tkiva KM-a pokazalo skupljanje tkiva više od 50 % tijekom 3,5 godina promatranja. Kako bi se prevladao relativno visok postotak skupljanja, predloženi su umreženi KM-i (*cross-linked collagen matrices*). Razne pretkliničke i kliničke studije pokazale su učinkovitost ksenogenih KM-a. To je bazirano na dokazanoj sporijoj razgradnji i povećanoj stabilnosti volumena. Ipak, broj studija u kojima je korišten ksenogeni KM ograničen je.

Young Woo Song i sur. u svom su istraživanju uspoređivali svinjski i goveđi kolageni matriks u postupcima povećanja mekih tkiva oko zuba u psa. Obje grupe, goveđi i svinjski KM, pokazale su značajne promjene u morfologiji epitelnih produžetaka u usporedbi s kontrolnim skupinama. Epitelni produžetci bili su uži i dublji u skupinama s KM-om. Obje ispitivane skupine pokazale su povećanje debljine mekog tkiva između vremena prije operacije i poslije operacije u usporedbi s kontrolnim skupinama. Primijećeno je i stvaranje novih krvnih žila na mjestima gdje se koristio KM. Statistički značajna razlika između skupina s KM-om nije pronađena. Dvanaest tjedana nakon operacije goveđi KM pokazao je značajno veću debljinu gingive (na temelju histometrijske analize) u usporedbi s kontrolnom skupinom. Volumetrijska analiza pokazala je da su obje skupine KM-a, goveđi i svinjski, imale smanjenje debljine gingive tijekom vremena, sa skupljanjem tkiva od 52,33 % za skupinu goveđeg KM-a i 30,57 % za skupinu svinjskog KM-a. Obje grupe KM-a (goveđi i svinjski) korištenih u ovom istraživanju pokazale su povoljnu biološku integraciju bez očitih kliničkih komplikacija, uključujući i upalne reakcije. U većini slučajeva, u grupama s goveđim KM-om pronađeni su ostaci KM-a, dok u grupama sa svinjskim KM-om nije bilo ostataka matriksa. Ovaj rezultat u skladu je s prethodnom studijom koja pokazuje da KM nije u potpunosti resorbiran 12 tjedana nakon operacije. Razlike u resorpciji goveđeg i svinjskog KM-a mogu se objasniti modificiranom tehnikom umrežavanja. Umrežavanje svinjskog KM-a postignuto je dihidrotermalnom metodom, a goveđeg kemijskim putem. Dihidrotermalno umrežavanje

pokazalo se bolje u smislu manjeg broja reakcija na strano tijelo, za razliku od kemijskog umrežavanja koje može izazvati citotoksični odgovor. Brža integracija tkiva u skupini svinjskog KM-a mogla je izazvati bržu biorazgranju u usporedbi s goveđim KM-om, što je rezultiralo potpunom resorpcijom 12 tjedana nakon operacije. Međutim, za razliku od ranijih studija, goveđi KM nije pokazao povećanu stopu komplikacija tijekom cijeljenja, ni klinički ni histološki, unatoč sporijoj biorazgradnji (2).

Također, Schmitt i sur. (2016) radili su istraživanje na psima. Uspoređivali su rezultate dobivene korištenjem svinjskog KM-a s rezultatima dobivenim korištenjem SVT-a. U osam pasa izvršeno je zadebljanje mekog tkiva na bukalnim stranama gornjih očnjaka (SVT i KM). Otisci su uzeti prije operacije, poslije operacije, jedan, tri i deset mjeseci poslije operacije. Odljevi su optički skenirani pomoću 3D skenera i sva su područja zadebljanja procijenjena. SVT trenutačno je zlatni standard u postupcima povećanja volumena mekih tkiva. Kao alternativa SVT-u, ksenogeni nadomjesni materijali, kao što je 3D kolageni matriks baziran na svinjskom podrijetlu, trenutačno su u fokusu s namjerom da se izbjegne postoperativni morbiditet pacijenta. Izvorno, takvi ksenogeni KM-i predstavljeni su za poticanje regeneracije KG-e te se koriste za prekrivanje korijena. Zbog svog potencijala za povećanje debljine gingive u slučaju prekrivanja recesija, daljnja istraživanja fokusirana su na njihovu upotrebu kao zamjenu SVT-u za povećanje volumena mekih tkiva. Volumetrijski rezultati otkrili su statistički neznačajna zadebljanja i povećanje volumena u operiranom području 84 dana nakon operacije, što ukazuje na to da KM može biti prikladna alternativa SVT-u (51).

Povećanje volumena postignuto neposredno nakon operacije značajno je veće u skupini s KM-om ($86,37 \text{ mm}^3 \pm 35,16 \text{ mm}^3$) nego u skupini sa SVT-om ($47,65 \text{ mm}^3 \pm 17,90 \text{ mm}^3$). Nakon 10 mjeseci, povećanje volumena između skupina nije bilo značajno (SVT: $11,36 \text{ mm}^3 \pm 9,26 \text{ mm}^3$; KM: $8,67 \text{ mm}^3 \pm 13,67 \text{ mm}^3$). Maksimalno povećanje debljine mekog tkiva bilo je $0,66 \text{ mm} \pm 0,29 \text{ mm}$ za SVT i $0,79 \text{ mm} \pm 0,37 \text{ mm}$ za KM bez značajne razlike. Deset mjeseci nakon povećanja volumena mekih tkiva, KM nije bio statistički inferioran SVT-u. Tijekom razdoblja ispitivanja nije došlo do komplikacija cijeljenja u skupini sa SVT-om ni u skupini s KM-om, što pokazuje zadovoljavajuću tkivnu integraciju korištenjem KM-a. To je u

skladu s ishodima drugih istraživanja koja ukazuju na zadovoljavajuću integraciju KM-a koji se koristio za povećanje debljine mekog tkiva, prekrivanje korijena i za regeneraciju keratinizirane sluznice (52).

Što se tiče povećanja mekog tkiva oko implantata, Thoma i sur. (2017) ispitali su može li upotreba KM-a svinjskog podrijetla dovesti do sličnog povećanja širine grebena oko implantata kao i autogeni SVT. Postupci povećanja mekog tkiva oko implantata rutinski se obavljaju prema različitim kliničkim indikacijama oko dentalnih implantata i na područjima mosnih konstrukcija uglavnom za estetske potrebe. Istraživanje je rađeno na psima. Nakon odizanja mukoperiostalnog režnja bukalno i lingvalno, ekstrahirani su mandibularni mezijalni korijeni, dok su distalni korijeni endodontski tretirani. Dvodijelni implantati (Straumann BoneLevel 3,3 mm x 8 mm; Institut Straumann AG, Basel, Switzerland) postavljeni su u područje ekstrahiranih mezijalnih korijena. Bukalne dehiscijencije i infrakoštani defekti regenerirani su demineraliziranom goveđom košću i aplicirana je kolagena membrana. Postupci povećanja volumena mekog tkiva rađeni su nakon 25 tjedana na jednoj strani mandibule i na kontralateralnoj strani nakon 29, 42 ili 45 tjedana.

Nakon jednog mjeseca u skupini KM-a uočava se blaga do umjerena infiltracija makrofaga, limfocita i ograničen broj plazma stanica. KM integriran je i blago do umjereno degradiran. Također, uočava se blago do umjereno povećanje mekog tkiva i vertikalni rast kosti. Nakon 6 mjeseci znakovi lokalne upale više nisu bili prisutni.

U skupini SVT-a nakon jednog mjeseca nije bilo značajnih znakova lokalne upale. Došlo je do laganog povećanja volumena mekog tkiva i vertikalnog rasta kosti. Nakon 6 mjeseci, povećanje volumena mekog tkiva nije bilo prisutno, već umjereni do izraženi rast kosti.

Općenito, povećanje volumena mekog tkiva u skupini KM-a i u skupini SVT-a bilo je najveće jedan mjesec nakon operacije i smanjilo se do 6 mjeseci postoperativno. Dakle, rezultati ovog istraživanja pokazuju da je moguće slično i uspješno povećanje volumena mekog tkiva oko implantata koristeći KM i SVT (53).

Još jedno istraživanje koje je koristilo KM za povećanje volumena tkiva oko implantata bilo je ono Marca Zeltnera i sur. (2017). Oni su kod 20 pacijenata izvršili povećanje mekih tkiva oko implantata pomoću SVT-a i KM-a. Otisci su uzeti prije, 30 i 90 dana nakon operacije. Odljevi su optički skenirani 3D skenerom. Svi podatci prikupljeni su i uvezeni u program za analizu volumetrijskih promjena. Za obje grupe (SVT i KM) prosječno povećanje volumena mekog tkiva iznosilo je 0,8 mm na bukalnoj strani implantata 30 dana nakon operacije. Smanjenje volumena mekog tkiva opaženo je između 30. i 90. dana postoperativno za obje skupine. Gubitak volumena bio je u rasponu između 0,24 i 0,29 mm. Te su promjene u skladu s nedavnim istraživanjem koje dokazuje da su mjesta povećanja volumena oko implantata podvrgnuta procesu remodelacije jedan mjesec nakon zahvata, što se nastavlja do 6 mjeseci postoperativno u objema grupama (Thoma i sur. 2016). Najizraženije promjene volumena događaju se unutar prva 3 mjeseca nakon zahvata. Osim zadovoljavajuće integracije tkiva, korištenje KM-a rezultiralo je neinferiornim povećanjem volumena mekog tkiva u usporedbi sa SVT-om (7).

Nadalje, Renzo G. Bassetti i sur. (2016) u svoja dva pregledna rada govore o učinkovitosti različitih metoda korekcije mekog tkiva oko oseointegriranih, već otkrivenih i/ili opterećenih implantata s nedovoljnom širinom KG-e. Uloga odgovarajuće širine KG-e oko implantata na dugoročnu stabilnost periimplantatnog mekog tkiva i dalje je predmetom rasprave. Ranije studije na životinjama i ljudima izvijestile su da ne postoji povezanost između uspjeha implantološke terapije i prisutnosti KG-e. Nasuprot tome, tri novije studije pokazale su da područja implantata bez odgovarajuće širine KG-e pokazuju povećanu osjetljivost na upalu, akumulaciju plaka, pojavu recesija i veći gubitak pričvrstka. Sljedeća dva stanja mekog tkiva smatraju se nedovoljnima: nepostojeća ili neadekvatna širina periimplantatne KG-e (< 2 mm) i prisustvo tanke periimplantatne sluznice (≤ 2 mm).

Prikupljeni rezultati pokazuju sljedeće: ovisno o kirurškoj tehnici i korištenom transplantatu (SGT, SVT, KM), povećanje KG-e bilo je u rasponu od $1,15 \pm 0,81$ i $2,57 \pm 0,50$ mm.

Apikalno pomaknuti režanj poludebljine u kombinaciji sa SGT-om, SVT-om ili KM-om pokazao se najučinkovitijim. Nadalje, režanj poludebljine i koronalno pomaknuti režanj u kombinaciji sa SVT-om postigli su prekrivanje recesija mekog tkiva u rasponu od 28 do 96,3 %, dok režanj poludebljine u kombinaciji s KM-om nije uspio poboljšati prekrivenost periimplantatnog mekog tkiva. Rezultati drugog preglednog rada pokazuju da se povećanje KG-e oko implantata kretalo između -0,20 i 9,35 mm. Apikalno pomaknuti režanj poludebljine/ vestibuloplastika u kombinaciji sa SGT-om ili KM-om pokazali su se najučinkovitijima. Apikalno pomaknuti režanj u kombinaciji sa SVT-om doveo je do prosječnog povećanja volumena mekog tkiva u rasponu od 2,41 do 3,10 mm (54, 55).

Postupci povećanja volumena mekog tkiva predloženi su za kirurško ispravljanje lokaliziranih alveolarnih defekata, očuvanje grebena i uspješno su korišteni za oblikovanje mekog tkiva oko implantata. Subepitelni transplantat vezivnog tkiva (SVT) trenutno je zlatni standard u postupcima povećanja volumena mekih tkiva. Kao alternativa SVT-u razvijeni su različiti ksenogeni KM-i kako bi se izbjegli rizici povezani s autolognim tkivom i postoperativni morbiditet pacijenta. Uzimajući u obzir rezultate navedenih istraživanja, KM može biti adekvatna zamjena SVT-u jer pokazuje izuzetan potencijal u kliničkoj praksi. KM se pokazao boljim od SVT-a u smislu smanjenja invazivnosti zbog eliminacije drugog kirurškog polja koje je bilo potrebno radi uzimanja transplantata s nepca. Tijekom perioda cijeljenja postoperativne komplikacije nisu bile prisutne, što pokazuje zadovoljavajuću tkivnu integraciju KM-a. Međutim, SVT se pokazao boljim u smislu matematičkih vrijednosti, ali ne značajno te je opravdao reputaciju zlatnog standarda.

5. LITERATURA

1. Lindhe J, Karring T, Lang NP. Klinička parodontologija i dentalna implantologija. Zagreb: Nakladni zavod Globus; 2004. 1044 p.
2. Song YW, Kim S, Waller T, Cha J-K, et al. Soft tissue substitutes to increase gingival thickness: Histologic and volumetric analyses in dogs. *J Clin Periodontol.* 2019;46:96-104.
3. Caffesse RG, de la Rosa M, Mota LF: Regeneration of soft and hard tissue periodontal defects. *Am J Dent.* 2002, 15:339-345.
4. Cranin AN: Implant surgery: the management of soft tissues. *J Oral Implantol.* 2002, 28:230-237.
5. Klinge B, Flemmig TF, Working G: Tissue augmentation and esthetics (Working Group 3). *Clin Oral Implants Res.* 2009, 20 (Suppl 4): 166-170.
6. Thoma DS, Benic GI, Zwahlen M, Hammerle CH, Jung RE: A systematic review assessing soft tissue augmentation techniques. *Clin Oral Implants Res.* 2009, 20 (Suppl 4): 146-165.
7. Zeltner M, Jung RE, Hämmerle CHF, Hüsler J, Thoma DS. Randomized controlled clinical study comparing a volume-stable collagen matrix to autogenous connective tissue grafts for soft tissue augmentation at implant sites: linear volumetric soft tissue changes up to 3 months. *J Clin Periodontol* 2017;44:446-453.
8. Sullivan HC, Atkins JH: The role of free gingival grafts in periodontal therapy. *Dent Clin N Am.* 1969, 13:133-148.
9. Edel A: Clinical evaluation of free connective tissue grafts used to increase the width of keratinised gingiva. *J Clin Periodontol.* 1974, 1:185-196.
10. Wessel JR, Tatakis DN: Patient outcomes following subepithelial connective tissue graft and free gingival graft procedures. *J Periodontol.* 2008, 79:425-430.
11. Studer SP, Allen EP, Rees TC, Kouba A: The thickness of masticatory mucosa in the human hard palate and tuberosity as potential donor sites for ridge augmentation procedures. *J Periodontol.* 1997, 68:145-151.
12. Rocchietta, I., Schupbach, P., Ghezzi, C., Maschera, E., & Simion, M. (2012). Soft tissue integration of a porcine collagen membrane: An experimental study in pigs. *International Journal of Periodontics and Restorative Dentistry*, 32, e34-e40.

13. Renzo G. Bassetti & Alexandra Stähli & Mario A. Bassetti & Anton Sculean: Soft tissue augmentation around osseointegrated and uncovered dental implants: a systematic review. *Clin Oral Invest* (2017) 21:53-70.
14. Schmitt CM, Matta RE, Moest T, Humann J, Gammel L, Neukam FW, Schlegel KA. Soft tissue volume alterations after connective tissue grafting at teeth: the subepithelial autologous connective tissue graft versus a porcine collagen matrix – a pre-clinical volumetric analysis. *J Clin Periodontol* 2016;43:609-617.
15. Seibert JL, Lindhe J. *Textbook of Clinical Periodontology*. 2nd ed. Copenhagen, Denmark: Munksgaard; 1989. Aesthetics and periodontal therapy. In: Lindhe J, ed; pp. 477–514. Olsson M, Lindhe J, Marinello CP. On the relationship between crown form and clinical features of the gingiva in adolescents. *J Clin Periodontol*. 1993;20:570-77.
16. Fu JH, Yeh CY, Chan HL, Tatarakis N, Leong DJ, Wang HL. Tissue biotype and its relation to the underlying bone morphology. *J Periodontol*. 2010;81(4):569-74.
17. Olsson M, Lindhe J, Marinello CP. On the relationship between crown form and clinical features of the gingiva in adolescents. *J Clin Periodontol*. 1993;20:570-77.
18. Chow YC, Eber RM, Tsao Y-P, Shotwell JL, Wang H-L. Factors associated with the appearance of gingival papillae. *J Clin Periodontol*. 2010;37:719-27.
19. De Rouck T, Eghbali R, Collys K, De Bruyn H, Cosyn J. The gingival biotype revisited: transparency of the periodontal probe through the gingival margin as a method to discriminate thin from thick gingiva. *J Clin Periodontol*. 2009;36:428-33.
20. Kao RT, Fagan MC, Conte GJ. Thick vs. thin gingival biotypes: a key determinant in treatment planning for dental implants. *J Calif Dent Assoc*. 2008;36(3):193-8.
21. Caton J, Armitage G, Berglundh T, et al. A new classification scheme for periodontal and periimplant diseases and conditions – Introduction and key changes from the 1999 classification. *J Clin Periodontol*. 2018;45(Suppl 20):S1-S8.
22. Fu JH, Lee A, Wang HL. Influence of tissue biotype on implant esthetics. *Int J Oral Maxillofac Implants*. 2011;26(3):499-508.
23. Kan JY, Morimoto T, Rungcharassaeng K, Roe P, Smith DH. Gingival biotype assessment in the esthetic zone: visual versus direct measurement. *Int J Periodontics Restorative Dent*. 2010;30(3):237-43.

24. Bowers, G. M. (1963). A study of the width of attached gingiva. *Journal of Periodontology* 34, 201-209.
25. Corn, H. (1962). Periosteal separation-its clinical significance. *Journal of Periodontology* 33, 140-152.
26. Bassetti M, Kaufmann R, Salvi GE et al (2015) Soft tissue grafting to improve the attached mucosa at dental implants: a review of the literature and proposal of a decision tree. *Quintessence Int* 46:499-510.
27. Berglundh T, Lindhe J, Jonsson K et al (1994) The topography of the vascular systems in the periodontal and peri-implant tissues in the dog. *J Clin Periodontol* 21:189-193.
28. Berglundh T, Lindhe J, Ericsson I et al (1991) The soft tissue barrier at implants and teeth. *Clin Oral Implants Res* 2:81-90.
29. Listgarten MA, Lang NP, Schroeder HE et al (1991) Periodontal tissues and their counterparts around endosseous implants [corrected and republished with original paging, article originally printed in *Clin Oral Implants Res* 1991 Jan-mar;2(1):1-19]. *Clin Oral Implants Res* 2:1-19.
30. Ikeda H, Shiraiwa M, Yamaza T et al (2002) Difference in penetration of horseradish peroxidase tracer as a foreign substance into the peri-implant or junctional epithelium of rat gingivae. *Clin Oral Implants Res* 13:243-251.
31. Karring T, Ostergaard E, Loe H (1971) Conservation of tissue specificity after heterotopic transplantation of gingiva and alveolar mucosa. *J Periodontal Res* 6:282-293.
32. Strub JR, Gaberthuel TW, Grunder U (1991) The role of attached gingiva in the health of peri-implant tissue in dogs. 1. Clinical findings. *Int J Periodontics Restorative Dent* 11:317-333.
33. Adell R, Lekholm U, Rockler B et al (1986) Marginal tissue reactions at osseointegrated titanium fixtures (I). A 3-year longitudinal prospective study. *Int J Oral Maxillofac Surg* 15:39-52.

34. Bengazi F, Wennstrom JL, Lekholm U (1996) Recession of the soft tissue margin at oral implants. A 2-year longitudinal prospective study. *Clin Oral Implants Res* 7:303-310.
35. BlockMS, Gardiner D, Kent JN et al (1996) Hydroxyapatite-coated cylindrical implants in the posterior mandible: 10-year observations. *Int J Oral Maxillofac Implants* 11:626-633.
36. Warrer K, Buser D, Lang NP et al (1995) Plaque-induced periimplantitis in the presence or absence of keratinized mucosa. An experimental study in monkeys. *Clin Oral Implants Res* 6:131-138.
37. Zarb GA, Schmitt A (1990) The longitudinal clinical effectiveness of osseointegrated dental implants: the Toronto study. Part III: problems and complications encountered. *J Prosthet Dent* 64:185-194.
38. Adibrad M, Shahabuei M, Sahabi M (2009) Significance of the width of keratinized mucosa on the health status of the supporting tissue around implants supporting overdentures. *J Oral Implantol* 35:232-237.
39. Malo P, Rigolizzo M, Nobre M et al (2013) Clinical outcomes in the presence and absence of keratinized mucosa in mandibular guided implant surgeries: a pilot study with a proposal for the modification of the technique. *Quintessence Int* 44:149-157.
40. Slijepčević A, Slijepčević I, Božić D, Badovinac A. *Mukogingivalna kirurgija. Sonda.* 2010;11(20):82-86.
41. Herbert F. Wolf, Edith M. Rateitschak-Plüss, Klaus H. Rateitschak. *Parodontologija.* 3rd ed. Zagreb: Naklada Slap; 2009.
42. Schroeder HE, Munzel-Pedrazzoli S, Page R. Correlated morphometric and biochemical analysis of gingival tissue in early chronic gingivitis in man. *Arch Oral Biol* 1973; 18:899-923.
43. Barron RE. *Anatomy and ultrastructure of bone.* 3rd edn. Philadelphia: Lippincott-Raven Publishers for the American Society for Bone and Mineral Research, 1996:3-10.
44. Kleinman HK, Klebe RJ, Martin GR. Role of collagenous matrices in the adhesion and growth of cells. *J Cell Biol* 1981;88:473-85.
45. Tatakis DN, Promsudthi A, Wikesjo UM: *Devisec for periodontal regeneration.* *Periodontol* 2000. 1999, 19:59-73.

46. Rothamel D, Schwarz F, Sager M, Herten M, Sculean A, Becker J: Biodegradation of differently cross-linked collagen membranes: an experimental study in the rat. *Clin Oral Implants Res.* 2005, 16:369-78.
47. Geistlich Fibro-Gide® Instructions for Use https://www.geistlich-pharma.com/fileadmin/content/Geistlich_Pharma/Pdf/pdfs_Dental_englisch/GFG_Brochure_V27_EN_highres_final_EN.pdf (Pristupljeno 15. 6. 2019.)
48. Geistlich Mucograft® Instructions for Use https://www.geistlich-pharma.com/fileadmin/content/Geistlich_Pharma/Pdf/pdfs_Dental_englisch/Mucograft_brochure_en.pdf (Pristupljeno 15. 6. 2019.)
49. Collagen Graft® Instructions for Use http://genoss.wckorea.ghompy.com/bbs/content.php?co_id=s02_p325_eng (Pristupljeno 15. 6. 2019.)
50. OSSIX® VOLUMAX Instructions for Use <https://www.datumdental.com/wp-content/uploads/2018/11/OSSIX-Volumax-IFU-50132-ver-02-EN-FR-IT-DE-ES-PT.pdf> (Pristupljeno 15. 6. 2019.)
51. Caton J, Armitage G, Berglundh T, et al. A new classification scheme for periodontal and periimplant diseases and conditions – Introduction and key changes from the 1999 classification. *J Clin Periodontol.* 2018;45(Suppl 20):S1-S8.
52. Schmitt CM, Matta RE, Moest T, Humann J, Gammel L, Neukam FW, Schlegel KA. Soft tissue volume alterations after connective tissue grafting at teeth: the subepithelial autologous connective tissue graft versus a porcine collagen matrix – a pre-clinical volumetric analysis. *J Clin Periodontol* 2016;43:609-617.
53. Thoma DS, Naenni N, Benic GI, Hämmerle CHF, Jung RE. Soft tissue volume augmentation at dental implant sites using a volume stable three-dimensional collagen matrix – histological outcomes of a preclinical study. *J Clin Periodontol* 2017;44:185-194.
54. Renzo G, Bassetti, Alexandra Stähli, Mario A. Bassetti, Anton Sculean. Soft tissue augmentation around osseointegrated and uncovered dental implants: a systematic review. *Clin Oral Invest* (2017) 21:53-70.

55. Renzo G. Bassetti, Alexandra Stähli, Mario A. Bassetti, Anton Sculean. Soft tissue augmentation procedures at second-stage surgery: a systematic review. *Clin Oral Invest* (2016) 20:1369-1387.

Ana Domjančić rođena je 29. svibnja 1992. godine u Zagrebu. Godine 2007. upisuje VIII. gimnaziju, a 2012. godine upisuje Stomatološki fakultet u Zagrebu. Od treće godine studija asistira u privatnoj ordinaciji dentalne medicine te pohađa stomatološke kongrese u Hrvatskoj.