

Recipročne i rotirajuće "single-file" tehnike

Majpruz, Kristina

Master's thesis / Diplomski rad

2019

Degree Grantor / Ustanova koja je dodijelila akademski / stručni stupanj: **University of Zagreb, School of Dental Medicine / Sveučilište u Zagrebu, Stomatološki fakultet**

Permanent link / Trajna poveznica: <https://um.nsk.hr/um:nbn:hr:127:674372>

Rights / Prava: [Attribution-NonCommercial 3.0 Unported / Imenovanje-Nekomercijalno 3.0](#)

Download date / Datum preuzimanja: **2024-07-23**



Repository / Repozitorij:

[University of Zagreb School of Dental Medicine
Repository](#)





SVEUČILIŠTE U ZAGREBU
STOMATOLOŠKI FAKULTET

Kristina Majpruz

**RECIPROČNE I ROTIRAJUĆE "SINGLE-FILE"
TEHNIKE**

DIPLOMSKI RAD

Zagreb, 2019.

Rad je ostvaren u Stomatološkom fakultetu Sveučilišta u Zagrebu, Zavod za endodonciju i restaurativnu stomatologiju.

Mentor rada: prof. dr. sc. Ivana Miletić, Zavod za endodonciju i restaurativnu stomatologiju,
Stomatološki fakultet Sveučilišta u Zagrebu

Lektor hrvatskog jezika: Snježana Krivić, mag. educ. philol. croat. et mag. educ. philol. angl.

Lektor engleskog jezika: Snježana Krivić, mag. educ. philol. croat. et mag. educ. philol. angl.

Sastav Povjerenstva za obranu diplomskog rada:

1. _____
2. _____
3. _____

Datum obrane rada: _____

Rad sadrži: 53 stranice

0 tablica

35 slika

1 CD

Osim ako nije drukčije navedeno, sve ilustracije (tablice, slike i dr.) u radu izvorni su doprinos autora diplomskog rada. Autor je odgovoran za pribavljanje dopuštenja za korištenje ilustracija koje nisu njegov izvorni doprinos, kao i za sve eventualne posljedice koje mogu nastati zbog nedopuštenog preuzimanja ilustracija, odnosno propusta u navođenju njihova podrijetla.

Zahvala

Želim zahvaliti dragoj mentorici, prof. dr. sc. Ivani Miletić, na neizmjernej pomoći, potpori i korisnim stručnim savjetima prilikom pisanja ovog rada.

Hvala mojim roditeljima koji su mi omogućili školovanje, bodrili me i gurali naprijed. Hvala cijeloj obitelji koja je strpljivo podnosila moje danonoćno učenje i paničarenje pred ispite.

Hvala mojim prijateljima koji su uvijek vjerovali u mene i imali razumijevanja za moj pretrpan raspored i obveze prema fakultetu i poslu, bez vas to ne bih uspjela.

Hvala Antoneli i Filipu koji su uz mene od prvih fakultetskih dana, a nastaviti će biti tijekom cijelog života.

I hvala Karlu što vjeruje u mene kad ni ja ne vjerujem u sebe i što je uvijek tu.

Hvala svima!! Hvala što ste uz mene dok ostvarujem svoje snove!

Završila sam jedno poglavlje života, sad krećem u iduće.

„I am still learning.“

- Michelangelo

Recipročne i rotirajuće „single-file“ tehnike

Sažetak

Endodontska terapija ima u cilju odstraniti upaljeno i/ili nekrotično tkivo iz korijenskog kanala, oblikovati kanal na način da se osigura adekvatna irigacija i trodimenzionalno brtvljenje, kako bi se spriječilo daljnje širenje infekcije u periapikalni prostor i obližnje strukture.

Sredstva kojima se mehanički čisti i obrađuje korijenski kanal su endodontski instrumenti koji se koriste ručno ili pokreću strojno, generiranim motorom.

Tehnike strojne instrumentacije znatno su brže i efikasnije od ručne te čine znatan napredak u endodonciji. One se dijele na rotirajuće, recipročne, adaptivne i vibrirajuće.

Nove generacije strojnih instrumenata započele su korištenje jednog instrumenta za obradu korijenskog kanala. „Single-file“ tehnike uvelike skraćuju vrijeme trajanja endodontske terapije, a zbog posebnih načina tvorničke izrade instrumenata koji se koriste u tehnici, povećana im je učinkovitost obrade te sigurnost od loma instrumenta pri kliničkom radu. Proizvođači su se također potrudili da omoguće jednokratnu uporabu instrumenata zbog nemogućnosti njihovog korištenja nakon sterilizacije. Time je spriječena križna kontaminacija i smanjena mogućnost frakture zbog zamora materijala.

U ovom radu prikazana su tri klinička slučaja u kojima su se koristila tri različita „single-file“ sustava. Svaki od njih pokazao je učinkovitost u instrumentaciji te na posljeticu klinički uspjeh.

Ključne riječi: endodontska terapija; endodontski instrument; strojna instrumentacija; tehnika jednog instrumenta; rotirajući sustavi; recipročni sustavi

Reciprocating and Rotary Single-File Techniques

Summary

The aim of endodontic therapy is to remove inflammatory and/or necrotic tissue from the root canal, forming a canal to provide adequate irrigation and three-dimensional filling to prevent further spread of infection in the periapical space and nearby structures.

Devices that mechanically clean and treat the root canal are endodontic needles that are used manually or driven by a machine-generated motor.

Mechanical instrumentation techniques are much faster and more efficient than manual and make significant advances in endodontics. They are divided into rotating, reciprocating, adaptive and vibrating.

The new generation of engine-driven instruments have begun the new era of using only one instrument for root canal treatment. Single-file techniques greatly shorten the duration of endodontic therapy, and because of the special ways of manufacturing the instruments used in the technique, the processing efficiency is increased and also the safety of the needle breaks during clinical work. Manufacturers have also made efforts to allow one-time use of instruments because of their inability to use them after sterilization. This prevents cross contamination and reduced fracture ability due to material fatigue.

This paper presents three clinical cases in which three different "single-file" systems were used. Each of them demonstrates performance in instrumentation and ultimately clinical success.

Keywords: endodontic therapy; endodontic file; engine-driven instrumentation; single-file technique; rotary system, reciprocating system

SAŽETAK

1. UVOD	1
1.1 Ni-Ti legure	4
1.1.1 Superelastičnost i efekt memorije oblika	5
1.1.1.1 Superelastičnost	5
1.1.1.2 Efekt memorije oblika.....	5
1.1.2 Izrada NiTi legure	6
1.2 Tehnike strojne instrumentacije.....	7
1.2.1 Rotirajuća tehnika	8
1.2.1.1 OneShape®	9
1.2.1.2 OneCurve®	9
1.2.2 Recipročna tehnika.....	10
1.2.2.1 WaveOne®.....	11
1.2.2.2 WaveOne Gold®	12
1.2.2.3 Reciproc®	14
1.2.2.4 Reciproc blue®	16
2. SVRHA RADA.....	18
3. PRIKAZ SLUČAJA.....	20
3.1 Prvi klinički slučaj	21
3.2 Drugi klinički slučaj	28
3.3 Treći klinički slučaj	35
4. RASPRAVA.....	40
5. ZAKLJUČAK	43
6. LITERATURA.....	45
7. ŽIVOTOPIS	52

Popis skraćenica

CCW – engl. counter clockwise, hrv. u smjeru suprotnom od smjera kazaljke na satu

CM – engl. controlled memory, hrv. kontrolirana memorija

CW – engl. clockwise, hrv. u smjeru kazaljke na satu

EDTA - etilendiamintetraoctena kiselina

ISO – engl. International Organization for Standardization, hrv. međunarodna organizacija za standardizaciju

NaOCl – natrijev hipoklorit

NiTi – nikal-titan

RTG - rentgen

TTR - engl. transformation temperature ratio, hrv. opseg temperaturne transformacije

1. UVOD

Različiti su uzroci koji mogu dovesti do bolesti pulpe; mehaničke, kemijske i termičke iritacije, trauma, ortodontske sile. Najčešći uzročnici su mikroorganizmi i njihovi toksini koji prodiranjem iz karijesne lezije kroz dentinske tubuluse dopiju do zubne pulpe uzrokujući njenu upalu. Na mjestu podražaja pulpa je infiltrirana makrofagima, limfocitima i plazma stanicama slijedom čega dolazi do oslobađanja i djelovanja upalnih medijatora (1). Tako nastaje vazodilatacija, povećava se propusnost krvnih žila u korijenskom kanalu te dolazi do migracije leukocita na mjesto iritacije. Povećani kapilarni tlak i propusnost dovode do izlaska tekućine iz krvnih žila u okolno tkivo (2). U drugim tkivima, kao npr. koži i sluznici, povećano nakupljanje tkivne tekućine rezultira oticanjem. Obzirom da je zahvaćeno područje okruženo tvrdim zubnim tkivom koje nema rezilijenciju, posljedica će biti porast tkivnog tlaka koji vrši kompresiju na živčane završetke i nastaje bol. Pritisak na vaskularne strukture u kanalu uzrokuje postepeno usporavanje i prekid cirkulacije te konačno nekrozu pulpe (1). Daljnjim prodiranjem nekrotičnog sadržaja kroz apeksni otvor nastaje periradikularna lezija koja se iz kosti može širiti u okolna tkiva glave i vrata te uzrokovati fatalne posljedice.

Medikamentna terapija ovdje nema utjecaja zbog nedostatka mikrocirkulacije, limfne drenaže, pa time i nemogućnosti djelovanja obrambenih snaga domaćina u korijenskom kanalu za vrijeme pulpitisa. Jedina terapija kojom se želi izliječiti zub i zadržati ga u funkciji jest mehaničko odstranjenje upaljenog i nekrotičnog sadržaja pulpe.

Svrha mehaničke instrumentacije je, uz odstranjenje pulpe, uklanjanje inficiranog dentina, bakterija i njihovih metabolita te širenje i oblikovanje endodontskog prostora uz zadržavanje prirodnog morfološkog oblika, kako bi se napunio umjetnim materijalom (3).

Međutim, zbog mnoštva anatomskih varijacija (isthmusi, proširenja, lateralni i akcesorni kanali, ramifikacije) nemoguće je ukloniti sav sadržaj koristeći samo endodontske instrumente. Iz tog razloga podjednaku važnost u terapiji imaju i kemijska sredstva s antimikrobnim učinkom i sposobnošću otapanja organske i anorganske materije (NaOCl, EDTA, klorheksidin). Zajedničkim nazivom mehaničku i kemijsku obradu korijenskih kanala nazivamo kemomehanička ili biomehanička preparacija (4). Njome pripremamo kanale za konačno brtvljenje čime ćemo spriječiti ponovnu kolonizaciju mikroorganizama iz periradikularnog područja (engl. *apical leakage*), a restauracijom kaviteta sprječava se prodor infekcije iz usne šupljine u korijenski kanal (engl. *coronal leakage*) (5).

Endodontski zahvat obuhvaća uzimanje anamneze, postavljanje dijagnoze, trepanaciju, mehaničko čišćenje i irigaciju, punjenje korijenskog kanala i restauraciju kaviteta. Cilj je zaustaviti upalu, spriječiti daljnje širenje te omogućiti cijeljenje periapikalnog tkiva.

Mehanička instrumentacija započela je 1838. godine izradom prvog ručnog endodontskog instrumenta od nehrđajućeg čelika zahvaljujući Edwardu Maynardu (6). Čelik je rigidan i nema zadovoljavajuću savitljivost koja je potrebna za čišćenje zavijenih dijelova pa lako dolazi do transportacije kanala. Posljedica toga je devijacija originalnog morfološkog oblika kanala te pomak i/ili gubitak apikalnog stopa što može uzrokovati iritaciju periapikalnog tkiva irigansima, ekstrudiranim debrisom i materijalom za punjenje (7). Prisilnim izravanjem kanala velik dio dentinskog zida ostaje neinstrumentiran što dovodi do neuspjeha endodontske terapije. Osim toga, nehrđajući čelik se plastično deformira i lako dolazi do frakture instrumenta (8).

Revolucija u endodonciji započela je 1988. godine kada su Walia i sur. (9) uveli primjenu nikal-titanske legure, inače korištenu za izradu ortodontske žice, za izradu endodontskih instrumenata. NiTi ima vrlo nizak modul elastičnosti, 1/5 do 1/4 modula elastičnosti nehrđajućeg čelika, te velik opseg elastične deformacije (9). Iz tog razloga, NiTi instrumenti djeluju puno manjom silom na dentinske zidove, nego što to čine instrumenti od nehrđajućeg čelika (4).

Nova generacija materijala, nikal-titanska legura, ima sposobnost superelastičnosti i efekta memorije oblika (engl. *shape memory effect*) čime se bolje prilagođava zahtjevnim oblicima endodontskog prostora te posljedično manje dolazi do promjene izvorne anatomije kanala (10). Dvije glavne faze u NiTi leguri (martenzit i austenit) su zaslužne za njena fizikalna svojstva, no također je bitna i prijelazna (R) faza (11).

Nakon deformacije instrument se vraća u početni oblik te se može jače savijati prije nego što dosegne svoju granicu elastičnosti, za razliku od nehrđajućeg čelika (9, 12). Međutim, iako NiTi ima bolja svojstva elastičnosti, otpornost na lom mu je manja nego čeliku (13). Tijekom vremena, uvidjelo se da se pravilnom uporabom ručnih instrumenata (isključivo pokretima struganja) ili rotacijom stalnom brzinom smanjuje broj separacija instrumenata. Stalna brzina rotacije može se postići samo strojno i stoga su u praksu uvedeni strojni NiTi instrumenti.

1889. godine William H. Rollins patentirao je prvi ručni instrument za strojnu instrumentaciju; posebno dizajnirana iglica koja rotira za 360°, 100 puta u minuti, kako bi se izbjegao lom (14). Prvi je primijenio uređaj za strojnu rotaciju 1892. godine Oltramare (15) pri čemu je koristio iglice pravokutnog presjeka montirane na mikromotoru. To je bio početak novog doba koje

uvodi strojnu instrumentaciju u kliničku praksu čime se olakšava manipulacija i skraćuje vrijeme potrebno za cjelokupni endodontski zahvat.

Dosad su razvijeni brojni sustavi strojnih instrumenata koji se mogu podijeliti prema kretnjama na rotacijske, recipročne, njihovu kombinaciju (adaptivne tehnike) te vibrirajuće sustave.

1.1 Ni-Ti legure

U ranim 1960-im godinama, NiTi legure razvio je W. H. Buehler, metalurg koji je istraživao legure nemagnetičnih svojstava, otporne na vodu i sol, za potrebe astronomije na laboratoriju ratne mornarice (The Naval Ordnance Laboratory, Silver Springs, SAD). Legura je nazvana nitinol – kao akronim za materijale od kojih je sastavljena; *ni* kao nikal, *ti* kao titan te *nol* kao *the Naval Ordnance Laboratory* (16).

Endodontski instrumenti građeni od nitinola sadrže 56% nikla i 44% titana. Kombinacija tih dvaju metala daje karakterističnost leguri da postoji u više kristaliničnih oblika. Pri visokim temperaturama (100°C) ona je stabilne kubične kristalinične strukture, u austenitnoj fazi. Smanjenjem temperature, legura prolazi kroz kritični opseg temperaturne transformacije (engl. *transformation temperature ratio – TTR*) pri čemu dolazi do značajnih promjena u modulu elastičnosti i čvrstoći materijala uslijed promjena u vezama između elektrona (16, 17). Hlađenjem, dakle, legura prelazi u monoklinsku kristaliničnu strukturu, odnosno u niskotemperaturnu faznu transformaciju zvanu martenzitna faza (18). Proces se odvija također i u obrnutom smjeru; zagrijavanjem legura se kontrahira i transformira do originalnog, austenitnog oblika, stoga kažemo da je proces reverzibilan.

Upravo taj prijelaz austenita u martenzit i obratno, uzrokovan naprežanjem ili promjenom temperature, daje leguri spomenuta svojstva superelastičnosti i efekta memorije oblika (19).

Cjelokupni ciklus austenitno-martenzitne transformacije karakteriziraju sljedeće temperature: A_s – temperatura početka austenitne transformacije, A_f – temperatura završetka austenitne transformacije, M_s – temperatura početka martenzitne transformacije i M_f – temperatura završetka martenzitne transformacije. Temperatura pri kojoj martenzit ne može više podnijeti stres je M_d ; svako povišenje temperature iznad M_d dovodi do trajne deformacije materijala kao kod bilo kojeg običnog metala (19).

1.1.1 Superelastičnost i efekt memorije oblika

1.1.1.1 Superelastičnost

Superelastičnost je pojava nastajanja martenzitne faze primjenom termomehaničkog opterećenja tijekom kojeg iz austenitne faze nastaje naprezanjem inducirani martenzit pri konstantnoj temperaturi (20). Naprezanje pri konstantnoj temperaturi dovodi do elastične deformacije slitine koja nestaje čim se naprezanje otkloni. Legura se vraća u originalan oblik nakon primjene mehaničke sile pri temperaturi između A_f i M_d , bez potrebe za toplinskom aktivacijom (19).

NiTi legura je savitljivija u martenzičnoj fazi nego u austenitnoj (16). Modul elastičnosti martenzita iznosi 40 GPa, dok je kod austenita 75 GPa (21).

Deformacija legure ovisi o naprezanju. Mehaničkim ispitivanjem se u leguri javlja elastična deformacija dok se ne dostigne kritična vrijednost, nakon čega slijedi martenzitna transformacija (austenit \rightarrow martenzit), tj. povećava se udio martenzita, te transformacija završava. Mikrostruktura u toj točki u potpunosti se sastoji od martenzita inducirano naprezanjem. Tijekom procesa rasterećenja, slitina se elastično oporavlja (20). Superelastičnost NiTi legure dozvoljava deformaciju do 8%, nakon čega ju vraća u početan oblik, za razliku od nehrđajućeg čelika koji se može elastično deformirati samo 1% (16).

1.1.1.2 Efekt memorije oblika

Materijali koji imaju sposobnost memorije oblika dobiju svoj tvornički, stalan oblik postupcima programiranja slitine, odnosno termomehaničkom ili toplinskom obradom. Izloženi određenim procesima imaju sposobnost „zapamtiti“ svoj originalan oblik. Najviše korištena metoda programiranja je deformacija na visokoj temperaturi, iznad temperature A_f , nakon čega slijedi hlađenje na sobnu temperaturu, pri čemu je slitina konstantno podvrgnuta naprezanju (20).

Efekt memorije oblika javlja se na temperaturama ispod A_s , zatim slijedi zagrijavanje iznad A_f , dok se superelastičnost javlja iznad temperature A_f , gdje je martenzit potpuno nestabilan u odsutnosti naprezanja. U temperaturnom intervalu između A_s i A_f može postojati i efekt prisjetljivosti oblika i superelastičnost.

Temperature faznih transformacija najviše ovise o kemijskom sastavu i procesu proizvodnje slitine. Međutim, mikrostrukturni defekti, stupanj uređenja osnovne faze, veličina zrna osnovne faze i postupak termomehaničke obrade također mogu promijeniti temperature faznih transformacija, a time i mehanička svojstva materijala (20). Primjerice, smanjenje opsega

temperature transformacije (TTR) postiže se povećanjem udjela nikla u leguri ili njegovom djelomičnom zamjenom elementima u tragovima kao što je kobalt. Povećanjem temperature žarenja pri toplinskoj obradi povećava se i opseg temperature transformacije (16).

U određenim uvjetima može doći do privremene romboedarski iskrivljene prijelazne faze martenzita, odnosno R-faze (22). R-faza sadrži nizak modul elastičnosti, martenzit nešto veći, a austenit najveći, što znači da je endodontski instrument u R-fazi najfleksibilniji (8).

Premda strojni NiTi instrumenti imaju mnoge prednosti spram onih od nehrđajućeg čelika, ipak im je mana što imaju veliku tendenciju frakture u korijenskom kanalu zbog cikličkog zamora materijala, pogotovo u zavijenim kanalima (23).

1.1.2 Izrada NiTi legure

U suštini, legura se izrađuje u preši cilindričnog oblika prije nego podliježe rotacijskom oblikovanju pod tlakom kako bi se dobila vučena žica. Žica je zatim valjana pod ravnomjernim pritiskom serije valjaka prislonjenih na žicu da bi postigla zašiljeni oblik. Tijekom faze izrade provode se i drugi procesi uključujući i oblikovanje žice u konus, žarenje u svinutom obliku, uklanjanje kamenca i daljnje izvlačenje fine žice nakon čega slijedi ponavljanje žarenja sa žicom u ravnoj konfiguraciji. Nakon toga kreće izvlačenje stvarnog profila, odnosno određivanje poprečnog presjeka žice (npr. kružni ili kvadratičast) prije postupka čišćenja i kondicioniranja. Gotova žica se pohranjuje omotana na valjcima (16).

Nakon što je legura proizvedena, podvrgava se raznim postupcima prije nego li se gotova žica može obraditi u oblik endodontskog instrumenta pogodnog za ulazak u korijenski kanal (16).

Konvencionalni NiTi instrumenti sadrže pretežito austenit, što im daje svojstvo superelastičnosti (16) te su izrađeni izvlačenjem i žarenjem žice pri niskim temperaturama (24). S namjerom poboljšanja fizikalnih svojstava, učinkovitosti, otpornosti materijala na lom, povećanja sigurnosti korištenja NiTi instrumenta u kliničkom radu, proizvođači su se usmjerili na promjenu u procesu proizvodnje te promjenu dimenzijskih karakteristika instrumenata (npr. promjer vrha, konicitet, poprečni presjek, kut nagiba i spiralni kut) (25, 26).

Nekoliko strategija omogućuje povećanje otpornosti instrumenta na ciklički zamor. Primjer su elektropoliranje žice, površinski premaz, implantacija iona i termomehanička obrada. Termomehanička obrada glavni je način na koji se NiTi instrumentima povećava fleksibilnost i otpornost na ciklički zamor (27). To je metalurški proces koji integrira hladnu obradu i obradu toplinom čime diktira mikrostrukturu legure, a time i mehanička svojstva (28).

Na taj način razvijene su M-žica (engl. *M-wire*; Dentsply Tulsa Dental Specialties, Tulsa, OK), R faza-žica (engl. *R phase-wire*; SybronEndo, Orange, CA) te žica kontrolirane memorije, CM-žica (engl. *CM-wire*; DS Dental, Johnson City, TN) (27). M-žica predstavlja početak inovativnih tehnika proizvodnje endodontskih NiTi instrumenata uz termomehaničku obradu, a njena izrada započela je 2007. godine. Pri izradi prolazi kroz posebne uvjete temperature i tlačnog stresa te sadrži pretežito austenit pri temperaturi tijela, a u manjoj mjeri martenzit i R-fazu (24). Instrument građen od M-žice, zbog prisustva martenzitne i R-faze, ima manji modul elastičnosti te višu temperaturu fazne transformacije, što ga čini znatno fleksibilnijim od konvencionalnog NiTi instrumenta (29).

R fazni instrument proizvođač je predstavio 2008. godine. On se izrađuje uvijanjem žice uz toplinsku obradu, pri čemu se odvija R fazna transformacija materijala. Cilj izrade ovom tehnologijom je postići stabilnost R-faze pri višoj temperaturi. Pri temperaturi tijela R fazna žica sastoji se u potpunosti od austenitne faze, no R_s i A_f temperature su bliže temperaturi 37°C , u usporedbi s konvencionalnim NiTi instrumentima, što daje instrumentu superelastična svojstva i veću fleksibilnost u kliničkom radu (30).

Žica kontrolirane memorije predstavljena 2010. godine, CM-žica, sadrži pretežito martenzičnu i R-fazu pri temperaturi tijela (28). Karakteristika ove žice je što nema svojstvo superelastičnosti ni na sobnoj niti na temperaturi tijela (28). Proizvođač navodi da instrument građen od CM-žice može odgovoriti na pritisak i uvrtnje u korijenskom kanalu izravnanjem spiralnog oblika žice (30). Proces je reverzibilan, a u početni oblik vraća se zagrijavanjem na temperaturu višu od granične temperature fazne transformacije, odnosno sterilizacijom (27, 30). Žica je izrađena specifičnom termomehaničkom obradom kojom se kontrolira memorija materijala. To čini instrument od CM-žice izrazito fleksibilnim i otpornim na ciklički zamor i torzijski stres (31).

Iako su NiTi legure mnogo skuplje od nehrđajućeg čelika, pokazale su izvrsne karakteristike poput biokompatibilnosti, otpornosti na koroziju, nemagnetička i jedinstvena fizikalna svojstva koja ih čine materijalom izbora u biomedicinskom svijetu (19).

1.2 Tehnike strojne instrumentacije

Uspješna instrumentacija; čišćenje i oblikovanje, dezinfekcija i obturacija korijenskih kanala započinju dobrom preparacijom pristupnog kaviteta (32). Izgled trepanacijskog otvora diktira položaj svih otvora korijenskih kanala, a njegovu veličinu volumen pulpne komore, koja mora biti u potpunosti uklonjena i očišćena. Vrijeme utrošeno za izradu trepanacijskog otvora uvelike

skraćuje daljni tijek terapije i omogućuje kvalitetniju obradu kanala. Rotirajući strojni instrumenti mogu lako frakturirati, osobito ako pristupni kavitet nije adekvatno proširen jer o njemu ovisi smjer ulaska instrumenta u kanal i njegova rezna učinkovitost (32). Vrlo je važan dizajn endodontskog instrumenta jer on utječe na sposobnost obrade kanala (33).

Danas gotovo sve tehnike strojne instrumentacije uključuju obradu kanala „crown-down” tehnikom, odnosno instrumentaciju od koronalno prema apikalno. Uspoređujući ju sa tehnikom „step back“, „crown-down“ ima više prednosti kao što su manja transportacija kanala, manje postoperativne boli i manja separacija instrumenata (33).

Strojna tehnika instrumentacije korijenskih kanala ne znači striktno preparaciju samo strojnim instrumentima, ona uključuje preliminarnu ručnu instrumentaciju kojom se osigurava put (engl. *glidepath*) kroz korijenski kanal do radne duljine.

1.2.1 Rotirajuća tehnika

Kontinuirana rotacija Ni-Ti instrumenta u smjeru kazaljke na satu omogućuje opsežnije uklanjanje debrisa iz kanala za razliku od ručne instrumentacije. Preporučena brzina rotacije iznosi 250-300 okretaja u minuti (engl. *rounds per minute – rpm*) pri čemu je instrument konstantno u kontaktu sa zidovima kanala, te se time u potpunosti prati oblik i smanjuje mogućnost perforacije. Pokret u kanalu je korono-apikalno/apiko-koronalno, bez jačeg pritiska, odnosno kreće se većim instrumentima, a završava manjim (34). Sila koja se primjenjuje ekvivalentna je pritisku olovke o papir prilikom pisanja. Debris se prenosi koronalno od apikalnog foramena te je manja mogućnost preguravanja preko apeksa čime rjeđe dolazi do postoperativne boli.

Prvi rotirajući NiTi instrumenti na tržištu su se pojavili 1993. godine. Rani instrumenti dizajnirani su tako da na poprečnom presjeku nemaju režuće bridove, nego široke radijalne površine. Danas postoje obje vrste instrumenata, no nijedan od njih nema režući vrh. Njihov radni dio dug je 16 mm, a konicitet mu je veći od klasičnog 0,2 kod instrumenta od nehrđajućeg čelika (34).

Radijalne površine omogućuju sporije uklanjanje tkiva s dentinskih zidova, a time i sigurniju manipulaciju. S druge strane, oštri bridovi poprečnog presjeka režu dentin agresivnije i brže, pri čemu lakše može doći do pogrešaka i komplikacija pri oblikovanju korijenskog kanala. Svaki oblik instrumenta pogodan je za određeni klinički slučaj, međutim potrebno je kliničko iskustvo kako bi se neželjene posljedice svele na minimum (34).

Međutim, rotirajući NiTi instrumenti imaju visok rizik od separacije. Frakture mogu nastati zbog cikličkog zamora ili torzijskog stresa (35). Ciklički zamor javlja se zbog ponavljajućeg tlačnog i vlačnog stresa koji se nakuplja pri maksimalnom savijanju instrumenta u zavijenom kanalu. Torzijski stres nastaje kada vrh instrumenta ili njegov rezni dio zaglave u korijenskom kanalu, a držač instrumenta nastavlja kontinuirano rotirati (36).

Proizvođači preporučaju upotrebu motora s mogućnošću promjene okretnog momenta (engl. *torque*) kako bi se smanjila pojavnost frakture instrumenta. Okretni moment trebao bi biti što niži i precizno određen, ovisno o morfologiji korijenskog kanala i tipu instrumenta (34).

Smanjenje frikcije u kanalu obično se postiže lubrikacijom sredstvima na bazi gela kao što su RCPrep® (Premier, Plymouth Meeting, PA) ili Glyde® (Dentsply Tulsa Dental Specialties, Tulsa, OK). Osim tvorničkih preparata, koristi se i NaOCl koji uz lubrikaciju služi ujedno i za dezinfekciju (34).

Osnovno je pri tehnici kontinuirane rotacije prvotno proširiti korijenski kanal ručnim instrumentom minimalno veličine 15 (37). Ukoliko se ne učini dostatno proširenje, instrument će se prilikom rotacije urezati i zaglaviti u dentinu, što će dovesti do torzijskog stresa te naposljetku separacije instrumenta.

1.2.1.1 OneShape®

OneShape® instrumenti (OS; Micro Méga, Besançon, Francuska) predstavljani su 2011. godine kao prvi rotirajući sustav jednog instrumenta. Sustav se sastoji samo od jednog instrumenta koji sadrži nerezni vrh ISO veličine 25, konstantnog koniciteta 6% i asimetričnog poprečnog presjeka duž aktivnog dijela instrumenta (38). Taj varijabilni poprečni presjek uključuje trokutast oblik s tri oštra rezna vrha u apikalnom i srednjem dijelu, koji se progresivno mijenja u dva rezna vrha blizu drška instrumenta. Cilj dizajna je spriječiti efekt „zaglavljivanja“ u dentin (39). OneShape instrument izrađen je od konvencionalne 55-Niti legure (40).

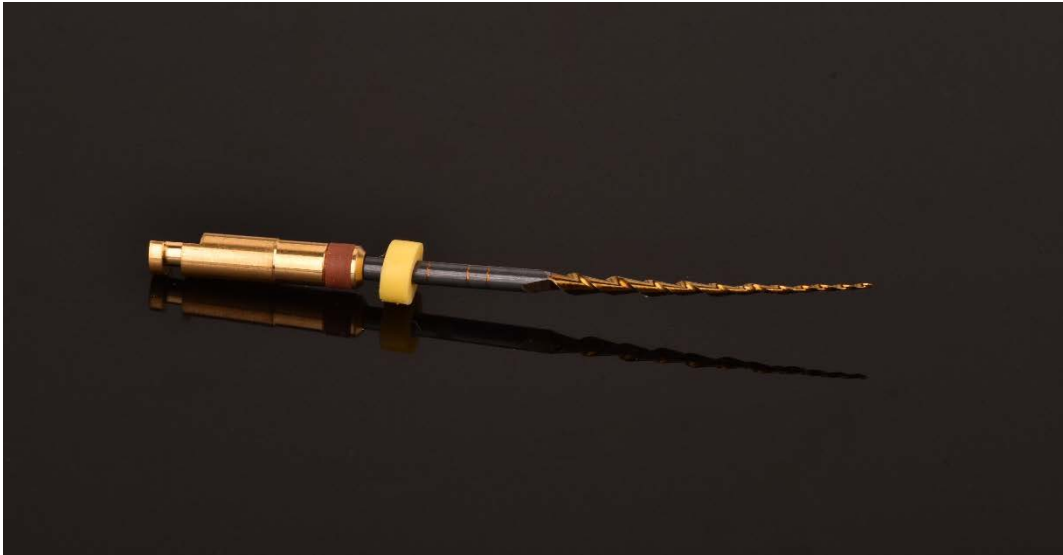Prema proizvođaču, instrument sadrži svojstvo kontrole loma (engl. *anti-breakage control*) koje omogućava odmotavanje prilikom zaglavljivanja u dentin, što označava alarm kliničaru prije nego što instrument frakturira (41).

1.2.1.2 OneCurve®

Onecurve® sustav (OC, Micro Méga, Besançon, Francuska) (Slika 1.) pojavio se na tržištu 2018. godine kao evolucija tehnike jednog instrumenta. Građen je od NiTi legure koja je

podvrgnuta termičkoj obradi, zbog koje ima prednosti poput kontrolirane memorije oblika i sposobnosti preoblikovanja prije ulaska u korijenski kanal.

Instrumenti iz sustava su jednake ISO veličine (veličina 25) i konstantnog koniciteta (6%) kao i sustav koji im prethodi. Međutim, razlika im je u dizajnu oblika. Varijabilni poprečni presjek trokutastog oblika pri vrhu i S-oblik-a blizu drške instrumenta omogućavaju reznu učinkovitost i centriranje unutar korijenskog kanala (42).



Slika 1. OneCurve® instrument

1.2.2 Recipročna tehnika

Problem zapinjanja instrumenta u dentinu kod rotirajuće tehnike donekle je riješen pokretom u smjeru obrnutom od kazaljke na satu. U recipročnoj tehnici instrument se najprije okreće obrnuto od smjera kazaljke na satu (engl. *counter clockwise* – *CCW*), pritom režući dentin, zatim oslobađajućim pokretom u smjeru kazaljke na satu (engl. *clockwise* – *CW*). Kompletna rotacija za 360 stupnjeva postiže se uz nekoliko recipročnih kretnji, čime se ne prelazi granica elastičnosti instrumenta u pojedinom ciklusu (43). Međutim, rizik postoji kod prevelikog broja ponavljanja ciklusa vrtnje bez prekida te ako instrument zaglavi u dentinu.

Iznos stupnjeva okretaja u obrnutom i smjeru kazaljke na satu ovisi o vrsti instrumenta proizvođaču, a informacija je pohranjena u elektroničkom motoru koji ga pokreće (44).

Kao i kod ostalih strojnih tehnika, instrument mora pasivno prolaziti kanalom, što znači da primjenjivanje sile nije dozvoljeno, jer u protivnom dolazi do loma instrumenta. Pritisak instrumenta o dentinske zidove također nije dopušten jer neće omogućiti promjenu kretnje iz obrnutog u smjer kazaljke na satu (45).

Recipročnom kretnjom povećana je otpornost na ciklički zamor te produžen vijek trajanja instrumenta, u usporedbi s kontinuiranom kretnjom rotacije (43, 45).

ProTaper (Dentsply Sirona, SAD) patentirao je liniju instrumenata F2 za korištenje u recipročnoj kretnji, a prvi ju je testirao Yared 2008. godine (47). Daljnja istraživanja recipročnog koncepta dovela su na tržište nove instrumente kao što su Reciproc System (VDW, Munich, Njemačka), WaveOne (DentsplyMaillefer, Ballaigues, Švicarska), Genius files (Ultradent, South Jordan, UT, SAD), itd. Oni označuju početak korištenja samo jednog instrumenta za obradu korijenskog kanala u recipročnoj kretnji (45, 48).

1.2.2.1 WaveOne®

Konvencionalni WaveOne® sustav predstavljen je 2010. godine kao prvi koji se koristi u recipročnoj kretnji uz samo jedan instrument za potpunu obradu korijenskog kanala, od njegovog ulaza do internog foramena.

Sustav je građen od M-žice poboljšane snage i otpornosti na ciklički zamor, u usporedbi s rotirajućim sustavima (49). Struktura sustava namijenjena je recipročnoj tehnici instrumentacije.

Sustav se sastoji od tri instrumenta (Slika 2.) dostupnih u duljinama od 21, 25 i 31 mm i u tri veličine označene različitim bojama:

- mala (žuta boja) – ISO veličina 21, kontinuiranog koniciteta 6%
- primarna (crvena boja) – ISO veličina 25, apikalnog koniciteta 8% koji se smanjuje prema koronalno
- velika (crna boja) – ISO veličina 40, apikalnog koniciteta 8% koji se smanjuje prema koronalno



Slika 2. WaveOne® instrumenti

Prema preporuci proizvođača, potrebno je prethodno pripremiti put za prolaz strojnog instrumenta ručnim instrumentom ISO veličine 10. Ukoliko #10 instrument teško prodire do radne duljine, potrebno je uzeti malu veličinu WaveOne® instrumenta. Primarni instrument adekvatan je u većini slučajeva obrade korijenskih kanala, a njega se koristi ukoliko #10 lagano prolazi do radne duljine. Ako #20 može lako proći do internog foramena, indiciran je veliki WaveOne® instrument.

U području vrha, poprečni presjek čine radijalne površine, dok od sredine radnog dijela pa sve do blizu drška instrumenta mijenja poprečni presjek od trokutasto konveksnog s radijalnim površinama do neutralnog kuta nagiba s trokutasto konveksnim poprečnim presjekom. Vrh mu je nerezuci i omogućava sigurno prodiranje prema apikalno. Dizajn omogućava iznimnu fleksibilnost i sigurnost pri korištenju (40).

Osim strojnih instrumenata, sustav sadrži odgovarajuće papirnate štapiće, gutaperka štapiće i obturatore.

1.2.2.2 WaveOne Gold®

WaveOne Gold® sustav u mnogočemu se razlikuje od prethodnika WaveOne®. Jednak im je samo pokret u kanalu, no različita im je legura, poprečni presjek, veličina i geometrija.

Završni proces izrade koji prolaze instrumenti iz WaveOne Gold® sustava je termička obrada prilikom koje se instrumenti zagrijavaju, potom polagano hlade. Na taj način modificira se


temperatura fazne transformacije, što ima pozitivan učinak na tehničke karakteristike sustava. Osim što termički proces instrumentima daje karakterističnu zlatnu presvlaku, znatno im povećava snagu i fleksibilnost u kliničkom radu, za razliku od prethodnog sustava WaveOne® (50).

Instrument kad se izvadi iz zavijenog kanala može ostati savijen jer ima smanjenu mogućnost memorije oblika zbog legure od koje se sastoji, za razliku od konvencionalnih NiTi instrumenata i onih od M-žice. Prednost je u tome što se može preoblikovati prije ulaska u vrlo zavijene korijenske kanale i omogućiti lakši ulazak u iste.

WaveOne Gold® sustav instrumenata ima nerežući vrh te na poprečnom presjeku ima oblik jednakostraničnog paralelograma s dva rezna brida pod kutom od 85° koja su u kontaktu s dentinskim zidom u jednoj ili dvije točke tijekom obrade korijenskog kanala, čime je postignuta bolja rezna učinkovitost, omogućen veći prostor oko instrumenta za izbacivanje debrisa koronalno te smanjena mogućnost „zaglavljnja“ instrumenta, što povećava sigurnost pri kliničkom radu (51).

Dostupan je u četiri veličine i tri dužine (21, 25 i 31 mm) (Slika 3.) i obilježen ISO standardiziranim prstenovima različitih boja:

- mala (žuta boja) – 20/07 (promjer na D1/konicitet na D1)
- primarna (crvena boja) – 25/07 (promjer na D1/konicitet na D1)
- srednja (zelena boja) – 35/06 (promjer na D1/konicitet na D1)
- velika (bijela boja) – 45/05 (promjer na D1/konicitet na D1)



Slika 3. WaveOne Gold® instrumenti

Varijabilan i smanjujući konicitet od vrha prema dršku instrumenta omogućava konzervativno oblikovanje kanala s boljim očuvanjem zubne strukture pri razini D16, odnosno smanjuje nepotrebno uklanjanje dentina u koronalnom dijelu (50). Još jedna razlika zlatnog sustava u odnosu na konvencionalni je duljina drška instrumenta koji je u zlatnom kraći 2 mm.

Instrument se okreće brzinom 350 okretaja u minuti pri čemu za 170° obrnuto, 50° u smjeru kazaljke na satu, a pokret je definiran mikromotorom kojeg pokreće generirani motor (52).

Proizvođač navodi podatke u kojima je interno istraživanje pokazalo da WaveOne gold® Primary instrument pokazuje 50% veću otpornost na ciklički zamor i 80% veću fleksibilnost od istog instrumenta WaveOne® sustava (50).

1.2.2.3 Reciproc®

Reciproc® sustav na tržištu je predstavljen 2011. godine. Instrumenti su izrađeni od M-žice S oblika poprečnog presjeka i oštih reznih bridova. Sustav se sastoji od triju instrumenata (Slika 4.) kojima se odnos promjera na vrhu radnog dijela (engl. *diameter*) i konicitet (engl. *taper*) u prva 3 mm odnose obrnuto proporcionalno. Prva 3 mm, krenuvši od vrha radnog dijela, imaju konstantan, a nakon toga im konicitet kontinuirano pada (40).

- R25 ima promjer 0,25 mm na vrhu i konicitet 8% (0,08mm/mm) u prva 3 mm od vrha. Konicitet pri D16 je 1,05 mm.
- R40 ima promjer 0,40 mm na vrhu i konicitet 6% (0,06mm/mm) u prva 3 mm od vrha. Konicitet pri D16 je 1,10mm.
- R50 ima promjer 0,50 mm na vrhu i konicitet 5% (0,05mm/mm) u prva 3 mm od vrha. Konicitet pri D16 je 1,17mm.


Uz instrumente, u sustavu dolaze i odgovarajući papirnati štapići, gutaperka štapići (Slika 5.) te gutaperka obturatori.

Instrumentacija se sastoji od 10 ciklusa recipročnih kretnji po sekundi, što je ekvivalent otprilike 300 okretaja u minuti (45), a svaka recipročna kretnja se sastoji od kretnje za 150° CCW i 30° CW (52).

Odabir adekvatnog instrumenta temelji se na radiografskoj snimci zuba. Ako je na snimci korijenski kanal djelomično ili u potpunosti nevidljiv, smatra se uskim i odabire se instrument R25. Ukoliko ručni instrument veličine 20 ne dopire pasivno do apikalnog otvora, također se odabire R25. Vidljiv korijenski kanal od pulpne komorice do apikalnog otvora smatra se srednjim ili vrlo širokim. U tom slučaju pasivan ulaz ručnog instrumenta veličine 20 upućuje na korištenje instrumenta R40, a ukoliko veličina 30 prolazi do vrha korijenskog kanala, adekvatan instrument je R50 (45).



Slika 4. Reciproc® instrumenti



Slika 5. Reciproc® gutaperka štapići

Rezna učinkovitost Reciproc®-a i sposobnost centriranja instrumenta u korijenskom kanalu omogućavaju oblikovanje kanala bez obzira na njegovu morfologiju, odnosno zavojitost, te iskustvo kliničara (48). Proizvođač čak ne navodi striktno da je potrebno instrumentirati kanal prije obrade Reciproc®-om, no nije na odmet napraviti put ručnim instrumentom veličine 10 (40).

Instrument ulazi u kanal nježnim kuckajućim pokretima unutra-van, bez potpunog izvlačenja izvan njega. Amplituda pokreta ne smije biti veća od 3-4 mm. Nakon 3 ciklusa uzastopnih ponavljanja, instrument se izvlači iz kanala i očisti sterilnom gazom. Ručnim instrumentom veličine 10 se zatim provjeri radna duljina, a konstantno nakon svakog ciklusa vrši se irigacija (45).

1.2.2.4 Reciproc blue®

Reciproc blue® nova je inačica u sustavu Reciproc® (VDW GmbH, Munich, Njemačka). Ovoj verziji instrumenata poboljšana je fleksibilnost i otpornost na ciklički zamor zahvaljujući specifičnoj termomehaničkoj obradi, dok su sve ostale karakteristike ostale iste (53). Sustav je karakteristične plave boje zbog oksidnog sloja koji precipitira na površini NiTi legure nakon specifične termomehaničke obrade (40).

Ovaj sustav može se koristiti bez prethodne instrumentacije i pripreme korijenskog kanala, premda se u tu svrhu može koristiti posebno dizajniran R-pilot® (VDW GmbH, Munich, Njemačka) instrument. Njegova je namjena napraviti put za Reciproc blue® u situaciji kad se osjeti otpor recipročnoj kretnji u korijenskom kanalu (54).

Potreban je samo jedan instrument za obradu kanala odgovarajuće veličine i koniciteta, bez obzira na širinu, zavojitost ili prisutnost kalcifikacija (54).

Kao i originalan Reciproc®, Reciproc blue® je također građen od M-žice S poprečnog presjeka s oštrim reznim bridovima. Sustav sadrži tri instrumenta (Slika 6.) različitih kontinuiranih koniciteta u prva 3 mm od vrha radnog dijela, uz odgovarajuće papirnate štapiće, gutaperka štapiće i gutaperka obturatore (54).

- RB 25 ima promjer 0,25 mm na vrhu i 8% (0,08 mm/mm) konicitet u prva 3 mm od vrha
- RB 40 ima promjer 0,40 mm na vrhu i 6% (0,06 mm/mm) konicitet u prva 3 mm od vrha
- RB 50 ima promjer 0,50 mm na vrhu i 5% (0,05 mm/mm) konicitet u prva 3 mm od vrha



Slika 6. Reciproc blue® instrumenti

Odabir instrumenta za pojedini korijenski kanal identičan je odabiru konvencionalnog Reciproc® sustava.

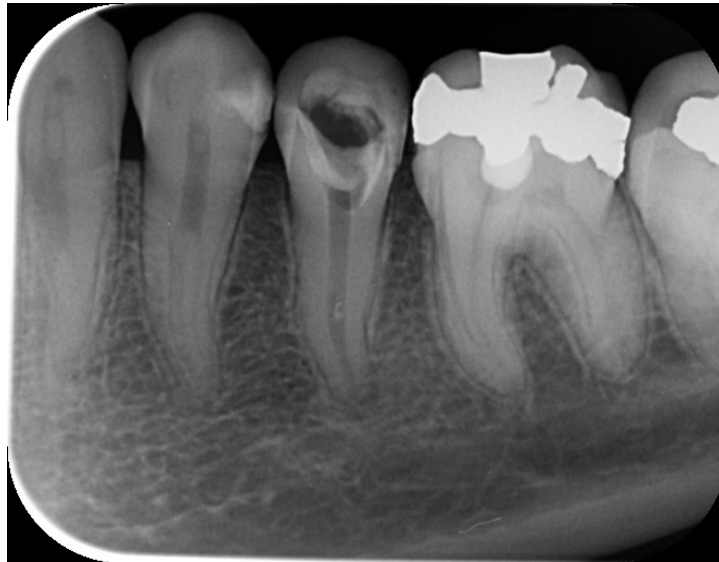2. SVRHA RADA

Cilj ovog diplomskog rada bio je prikazati kliničku primjenu triju različitih strojnih tehnika instrumentacije uporabom jednog instrumenta za obradu korijenskog kanala – Reciproc®, Reciproc blue® i WaveOne Gold®.

3. PRIKAZ SLUČAJA

3.1 Prvi klinički slučaj

Pacijentica u dobi od 19 godina dolazi na Zavod za bolesti zubi upućena od svog primarnog doktora dentalne medicine radi liječenja donjeg lijevog drugog pretkutnjaka (zub 35), s odgovarajućom RTG snimkom istog (slika 7.).



Slika 7. RTG snimka zuba 35 prije endodontske terapije

Prema anamnezi zub je prvotno bio bolan na termičke podražaje, ali i spontano, slijedom čega je primarni stomatolog postavio dijagnozu akutnog pulpitisa te postavio devitalizacijsku pastu. Nakon dva tjedna, pulpa je bila umrtvljena i djelomično instrumentirana. Na Zavod je pacijentica došla mjesec dana nakon uklanjanja devitalizacijske paste.

Na RTG snimci vidljiva je blaga periapikalna promjena i proširenje parodontne pukotine, čime se definira dijagnoza početnog apikalnog parodontitisa. Korijski kanal je širok, a u zadnjoj trećini zavija prema distalno.

Kliničkim pregledom ustanovljeno je da je zub trepaniran i prethodno instrumentiran (Slika 9.). Postavljena je gumena plahtica (Slika 8.) i K-file (SybronEndo, Orange, CA, USA) ručnim instrumentom veličine 15 određena radna duljina, koja iznosi 19 mm. Za ovaj slučaj korišten je Reciproc® sustav (VDW, Munich, Njemačka), a odabran je instrument R50 (50/05). Pomoću endomjerke određena je radna duljina na instrumentu i označena stoperom (Slika 10.). Kako bi se trenje prilikom instrumentacije smanjilo, korišten je Glyde® (Dentsply Tulsa Dental Specialties, Tulsa, OK). Instrument R50 obložen Glyde®-om unešen je u korijski kanal te je instrumentacija nastavljena laganim pokretima korono-apikalno/apiko-koronalno do radne duljine, bez potpunog izvlačenja instrumenta (Slika 11.). Amplituda pokreta nije bila veća od

3-4 mm. Nakon ciklusa od tri ponavljanja instrument je izvađen i kanala te prebrisan sterilnom gazom kako bi se odstranili ostaci debrisa, a kanal je ispran s 2 ml 2,5%-tnog NaOCl. Rekapitulacija je provedena ručnim instrumentom veličine 25 u svrhu provjere prohodnosti i radne duljine nakon instrumentacije.

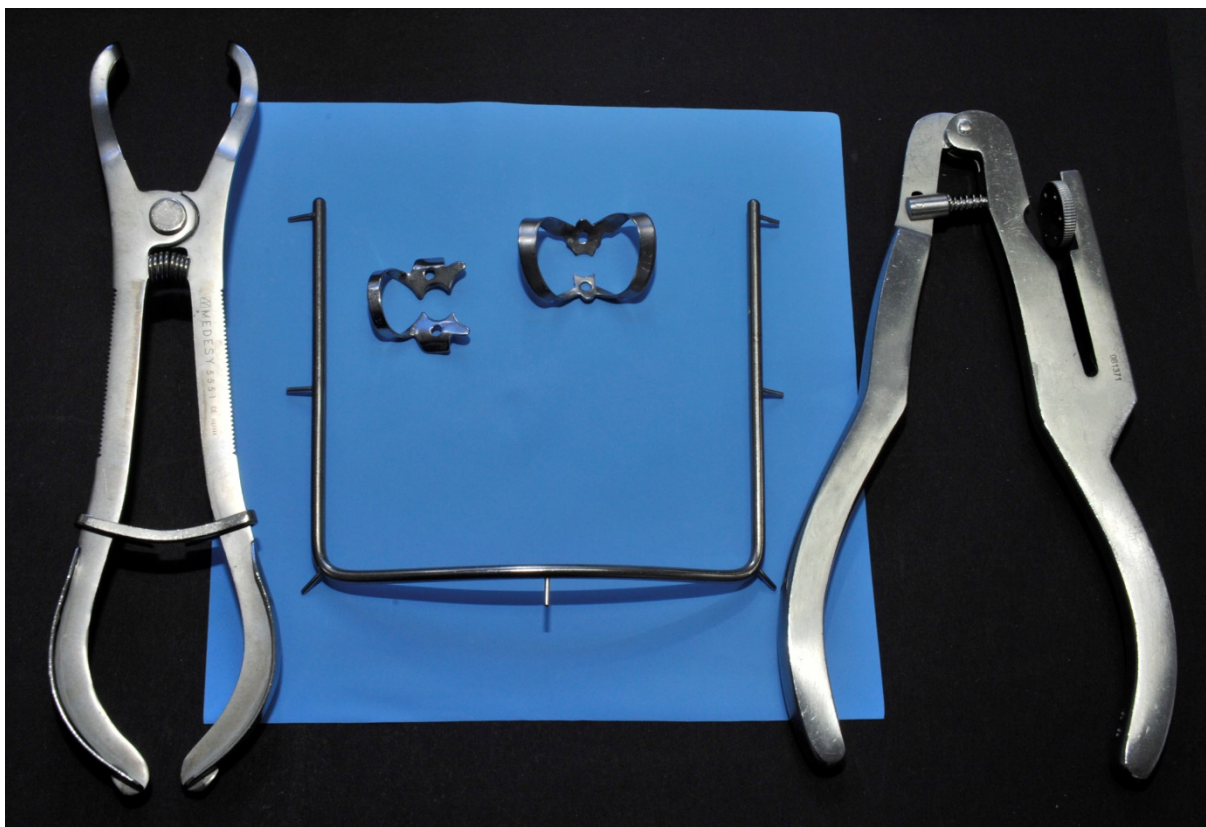
Po završetku instrumentacije kanal je ispran fiziološkom otopinom kako ne bi došlo do međusobnog poništavanja učinaka NaOCl i EDTA. Zatim je 17% EDTA unešena u kanal i ostavljena da djeluje kroz jednu minutu, nakon čega je isprana fiziološkom otopinom. Završno kanal je ponovno ispran s 2 ml 2,5%-tnog NaOCl-a, posušen odgovarajućim Reciproc® papirnatim štapićima i spreman je za punjenje.

Gutaperci R50 određena je radna duljina (Slika 12.) te je isprobana u kanalu. Za punjenje je korištena AH Plus® pasta (Dentsply, DeTrey GmbH, Konstanz, Njemačka) u koju je gutaperka štapić umočen (Slika 13.) i unešen u korijenski kanal do radne duljine 19 mm (Slika 14.). Višak gutaperke odstranjen je zagrijanim potiskivačem, a višak paste u kavitetu vaticom namočenom u alkohol.

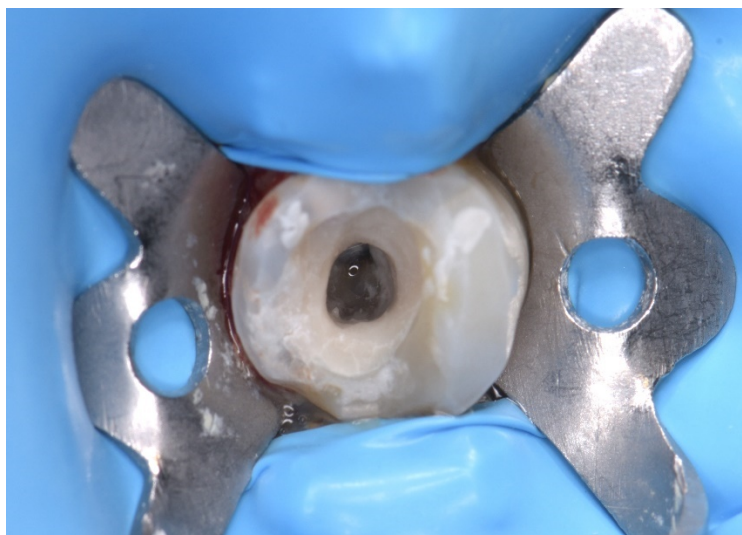
Na kraju liječenja kavitet je zatvoren privremenim ispunom. Pacijentica je poslana na kontrolno RTG snimanje.

Uvidom u kontrolni RTG snimak (Slika 15.) i utvrđivanjem adekvatnog punjenja, pacijentica je upućena svom primarnom doktoru dentalne medicine na postendodontsku opskrbu, čime će endodontski tretman biti završen.


Kontrolna RTG snimka napravljena je tri mjeseca nakon endodontskog liječenja (Slika 16.). Nema nikakvih znakova periapikalne lezije te se može tvrditi da je terapija uspješna.



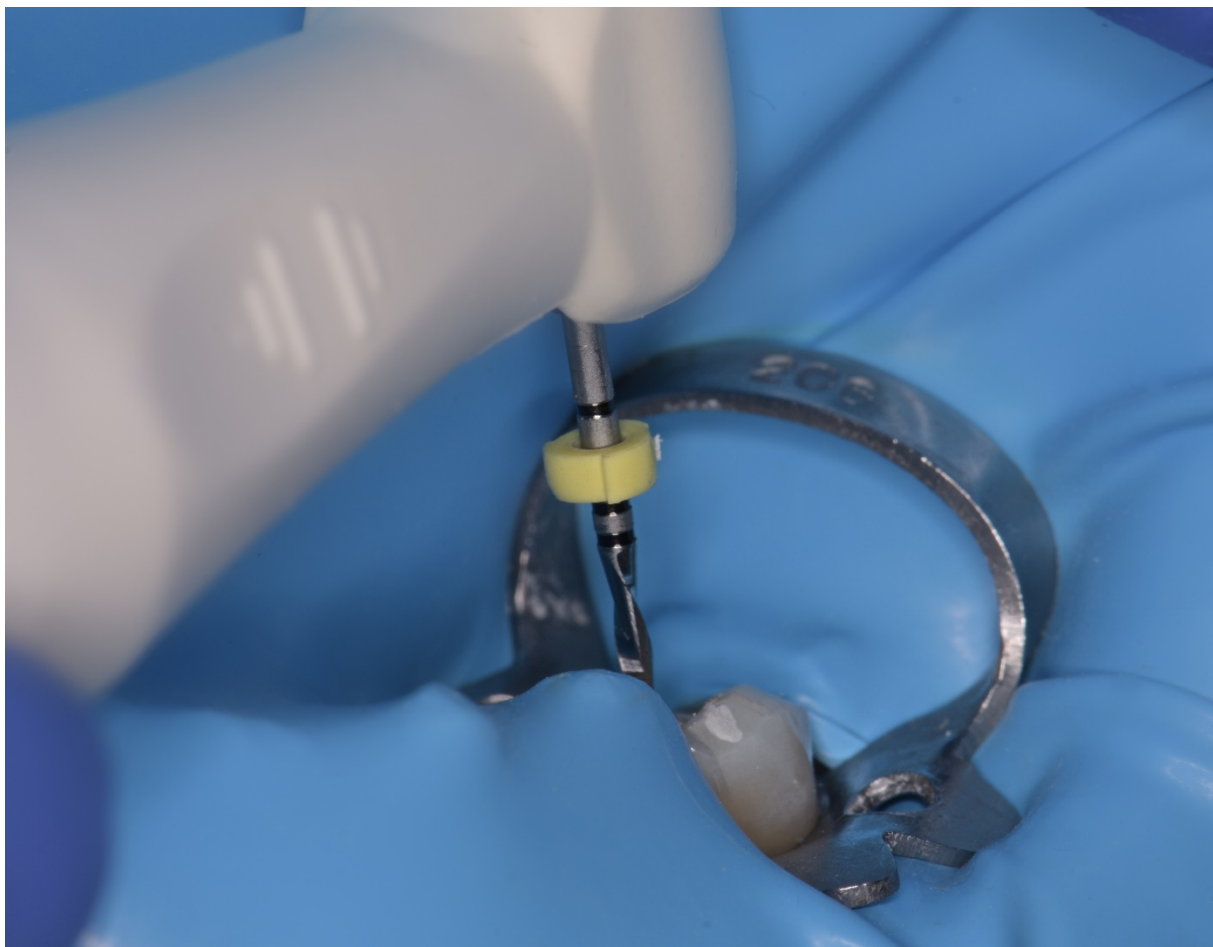
Slika 8. Instrumentarij za postavljanje gumene plahtice




Slika 9. Klinički izgled trepaniranog zuba 35 prije početka instrumentacije




Slika 10. Označavanje radne duljine na instrumentu R50



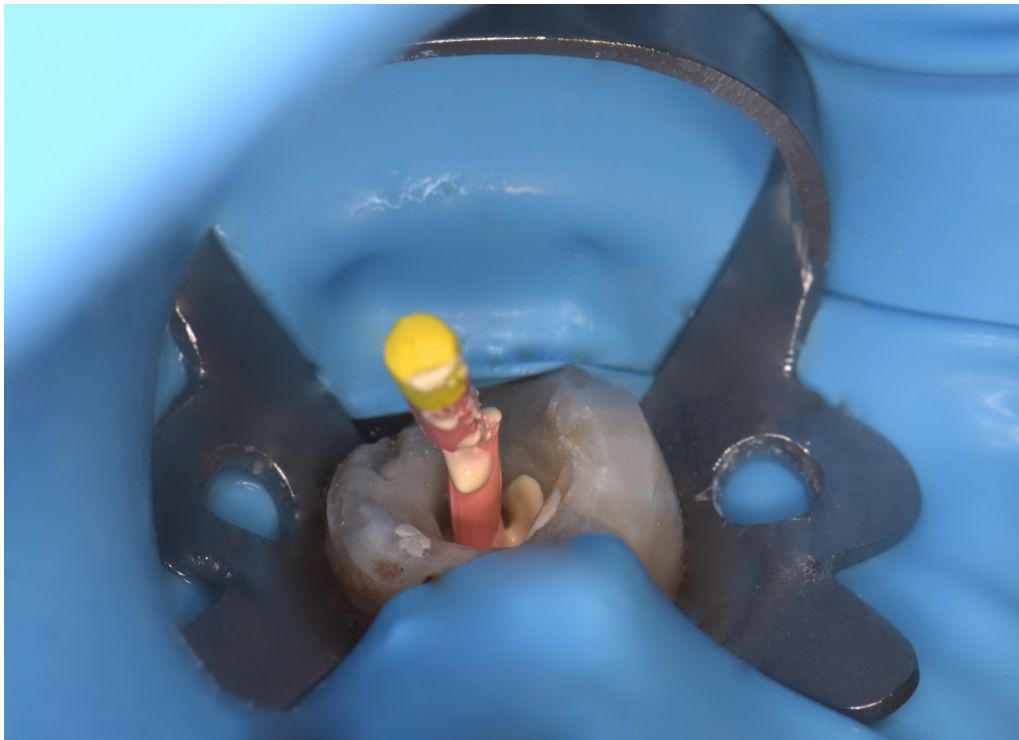
Slika 11. Obrada korijenskog kanala zuba 35 instrumentom R50



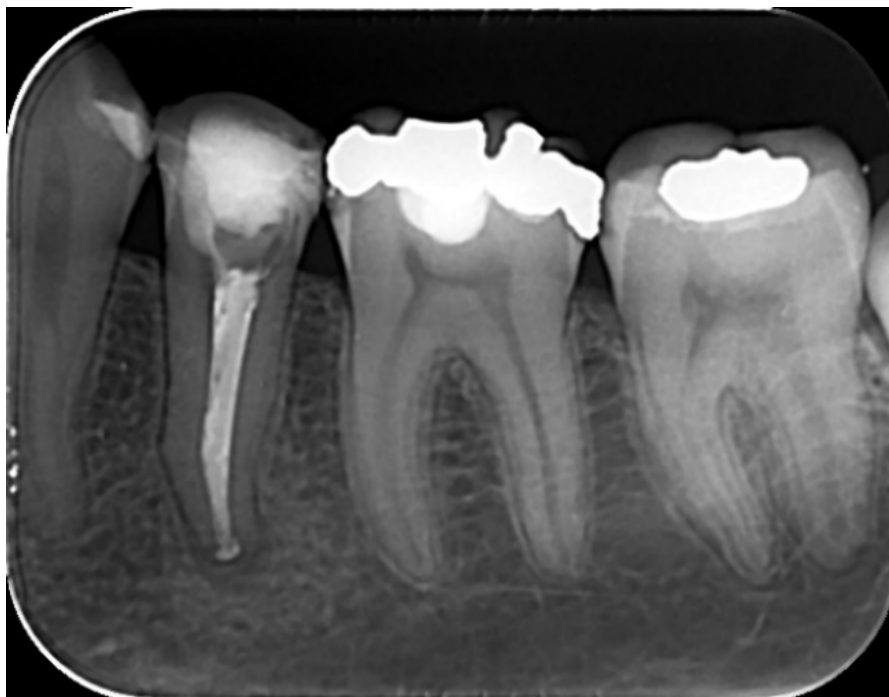Slika 12. Označavanje radne duljine na gutaperka štapiću koji odgovara instrumentu R50



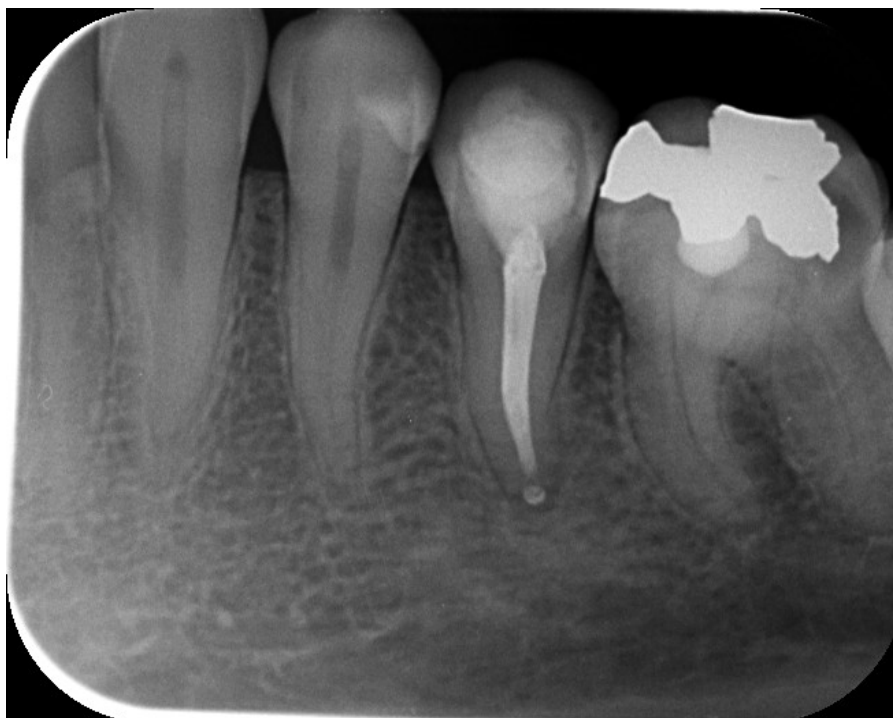Slika 13. AH Plus® pasta nanešena na gutaperka štapić



Slika 14. Punjenje korijenskog kanala



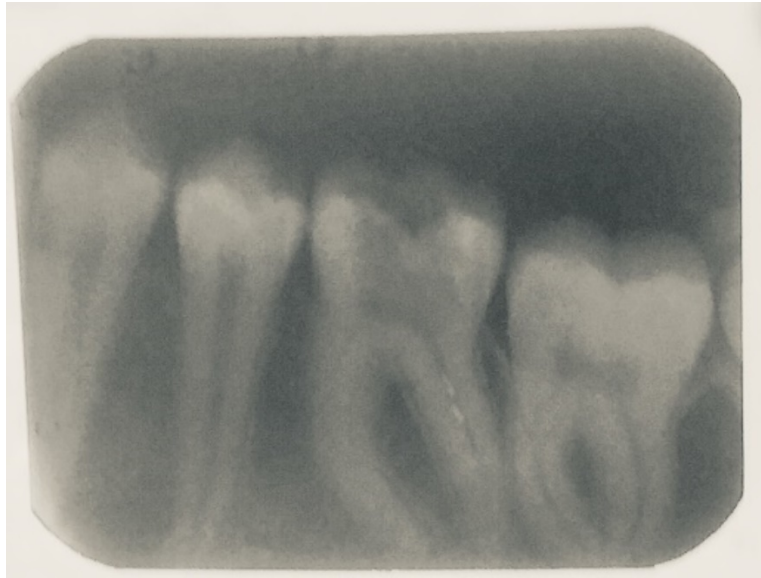Slika 15. RTG snimka zuba 35 odmah nakon punjenja



Slika 16. Kontrolna RTG snimka zuba 35

3.2 Drugi klinički slučaj

Pacijentica u dobi od 17 godina u pratnji oca dolazi na Zavod za bolesti zubi upućena od svog primarnog doktora dentalne medicine radi liječenja donje lijeve šestice (zub 36), s odgovarajućom RTG snimkom (Slika 17.). Prethodno je bila postavljena dijagnoza akutnog pulpitisa, te je zub bio devitaliziran i djelomično instrumentiran.



Slika 17. RTG snimka zuba 36 prije instrumentacije na Zavodu

Uvidom u RTG snimku zuba 36 uvidjelo se da postoji blago proširenje parodontne pukotine. Kanali su prema snimci vrlo uski.

Kliničkim pregledom ustanovljeno je da je zub trepaniran i djelomično instrumentiran (Slika 18.), te su pronađena tri korijenska kanala; meziobukalni, meziolingvalni i distalni.

Postavljena je gumena plahtica. Ručnim instrumentom veličine 20 (Slika 19.) određene su radne duljine svih triju kanala, no prilikom određivanja pacijentica je osjećala bolove, što dovodi do zaključka da devitalizacijska pasta nije djelovala na apikalni dio pulpe. Pacijentica je zatim bila anestetizirana provodnom anestezijom te je instrumentacija nastavljena.

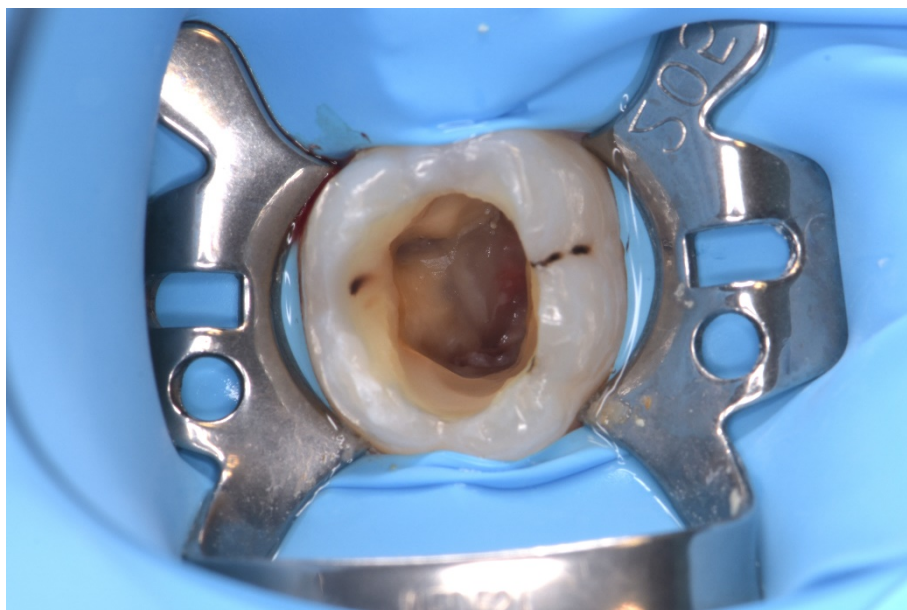
Za ovaj slučaj odabrana je recipročna tehnika instrumentacije sustavom WaveOne Gold®, pošto su kanali bili uski. Meziolingvalni i meziobukalni kanali obrađeni su instrumentom 20 (WaveOne Gold Primary) na radnu duljinu 20,5 mm, odnosno 21 mm (Slika 20.), dok je distalni kanal instrumentiran veličinom 30 (WaveOne Gold Medium) na radnu duljinu 20 mm. Za smanjenje trenja između dentinskog zida i instrumenta prilikom obrade korijenskih kanala korišten je Glyde® (Dentsply Tulsa Dental Specialties, Tulsa, OK). Pokret se izvodio unutra-

van uz minimalni potisak prema apikalno, amplitudom ne većom od 3 mm. Nakon tri ciklusa instrument se izvadio izvan kanala te prebrisao sterilnom gazom. Slijedila je irigacija uz 2 ml 2,5%-tnog NaOCl te rekapitulacija i provjera radne duljine ručnim instrumentom koji odgovara veličini odabranog WaveOne Gold® instrumenta. Kanal je po završetku instrumentacije ispran 0,9%-tnim NaCl-om, potom je 17% EDTA ostavljena da djeluje kroz jednu minutu. Ponovno je slijedilo ispiranje fiziološkom otopinom, nakon čega je izvedena završna irigacija uz 2 ml 2,5%-tnog NaOCl-a. Postupak je izveden identično za svaki od korijenskih kanala.

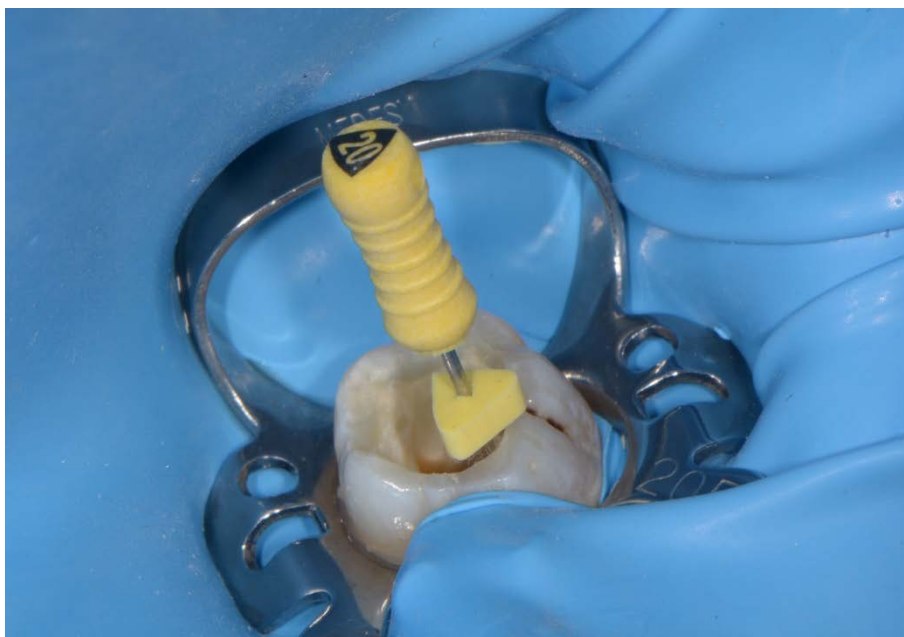Crveni WaveOne Gold® papirnati štapići korišteni su za sušenje mezijalnih kanala, dok su zeleni korišteni za distalni korijenski kanal (Slika 21.). Iste boje originalnih gutaperka štapića upotrijebile su se za konačno endodonsko punjenje. Svaka gutaperka prvotno je isprobana u pojedinom korijenskom kanalu ulazi li do radne duljine. Kad je duljina bila potvrđena, svaki gutaperka štapić umočen je u AH Plus® pastu (Slika 22.), a potom unešen u kanal (Slika 23, 24.). Višak gutaperke odstranjen je zagrijanim potiskivačem, a višak paste vaticom umočenom u alkohol. Klinički izgled kaviteta nakon punjenja prikazuje Slika 25.

Kavitet je zatvoren privremenim ispunom. Pacijentica je poslana na RTG snimanje zuba 36. Uvidom u snimku (Slika 26.) upućena je svom primarnom doktoru dentalne medicine na izradu konačne restauracije.

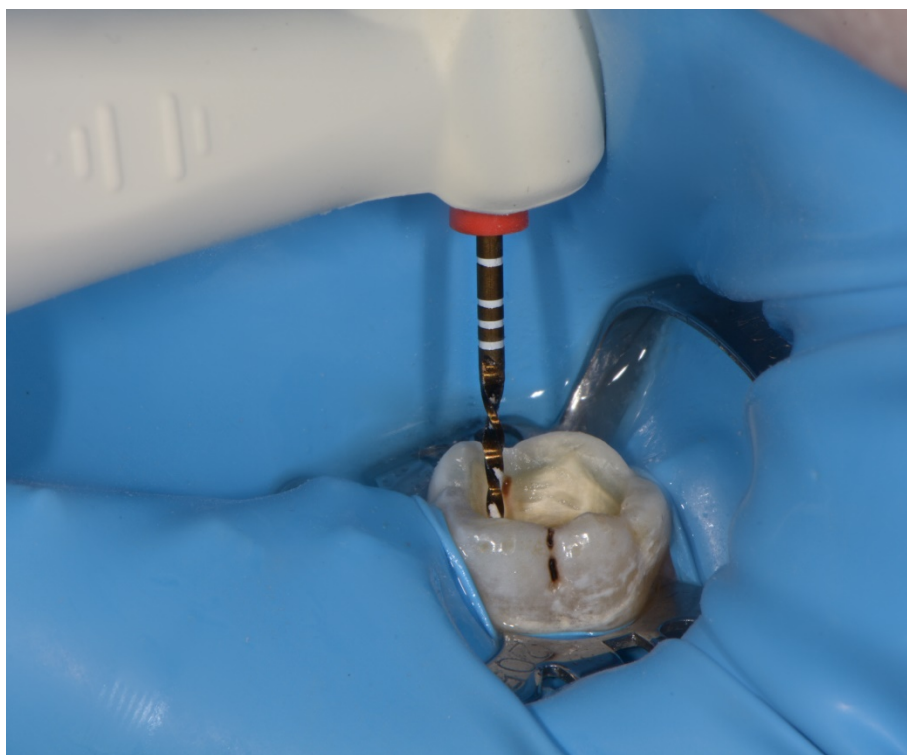Tri mjeseca nakon, pacijentica je učinila kontrolnu RTG snimku (Slika 27.) i subjektivno nema simptome. Potrebne su daljnje kontrole RTG snimkom.



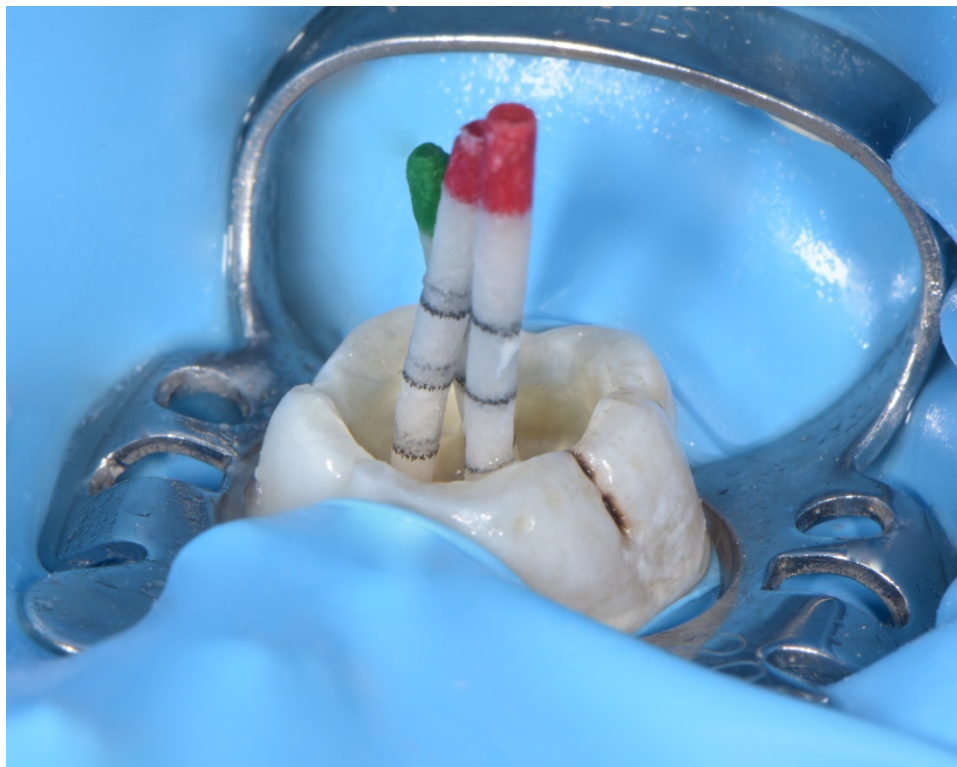
Slika 18. Klinički izgled trepaniranog zuba 36 prije instrumentacije




Slika 19. Obrada korijenskog kanala ručnim #20 instrumentom



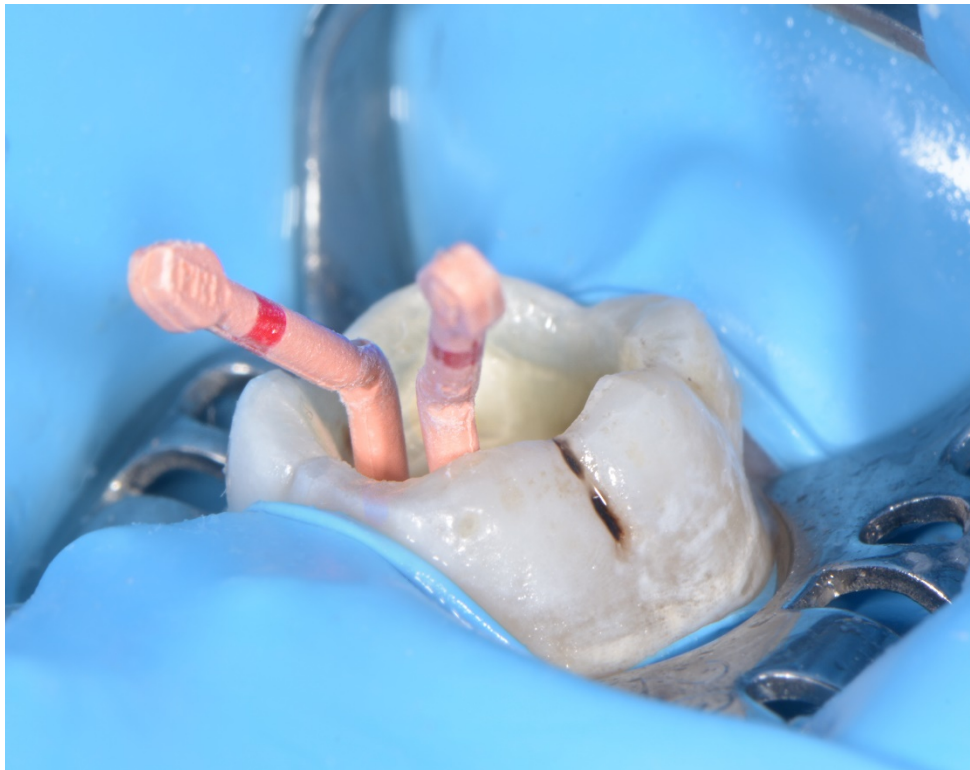Slika 20. Recipročna kretnja u korijenskom kanalu



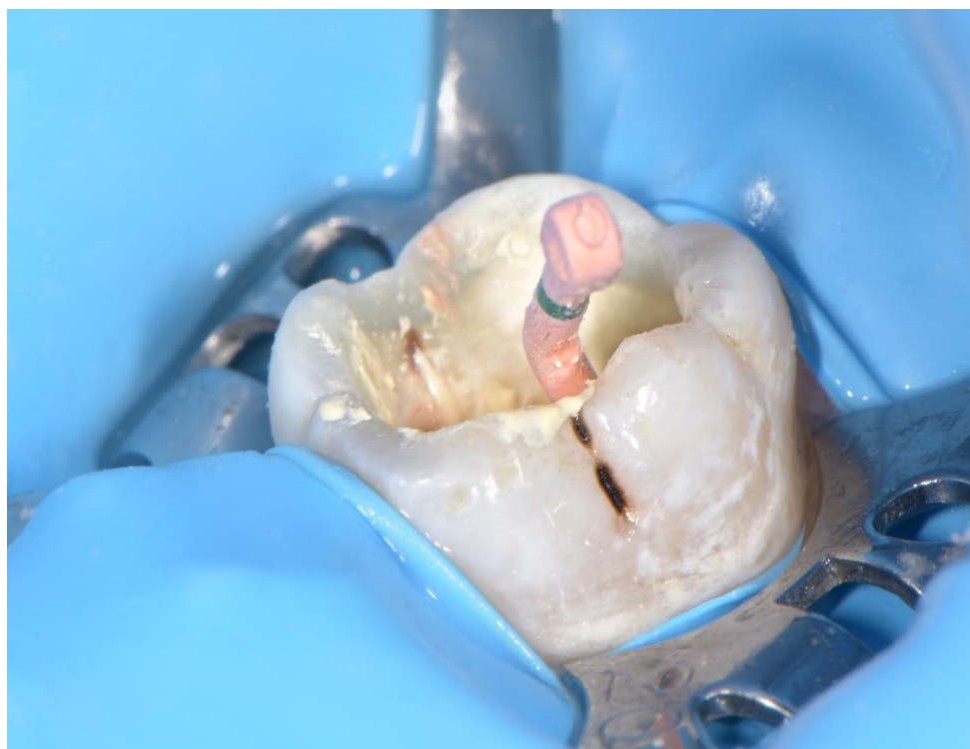Slika 21. Sušenje korijenskih kanala papirnatim štapićima



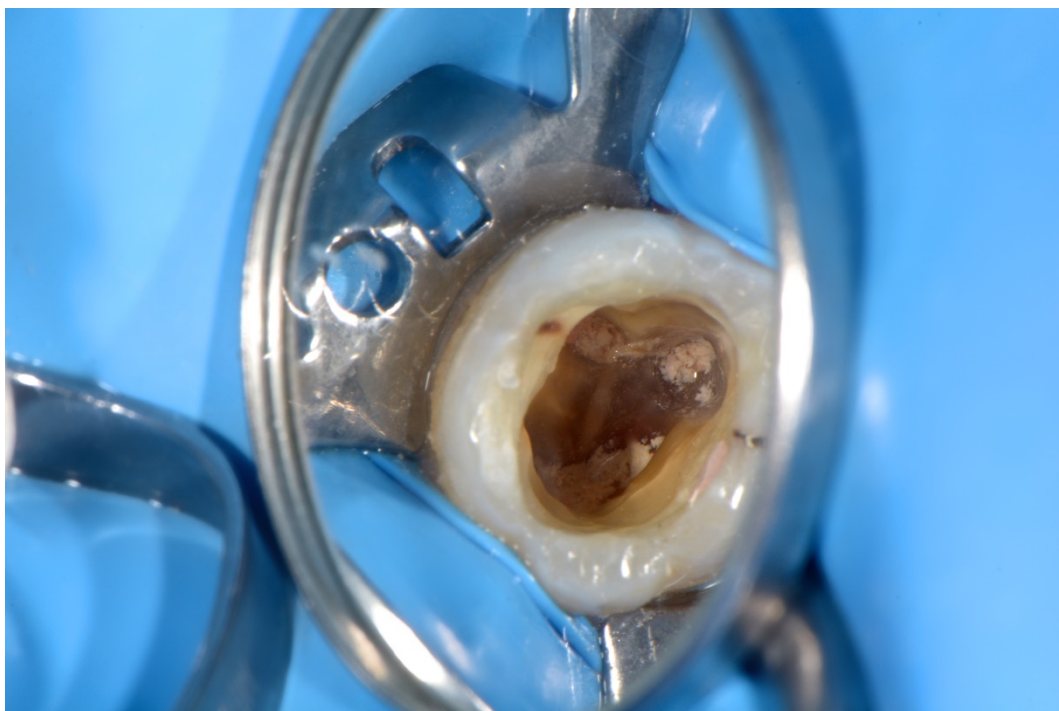
Slika 22. Nanošenje AH Plus® paste na gutaperka štapić



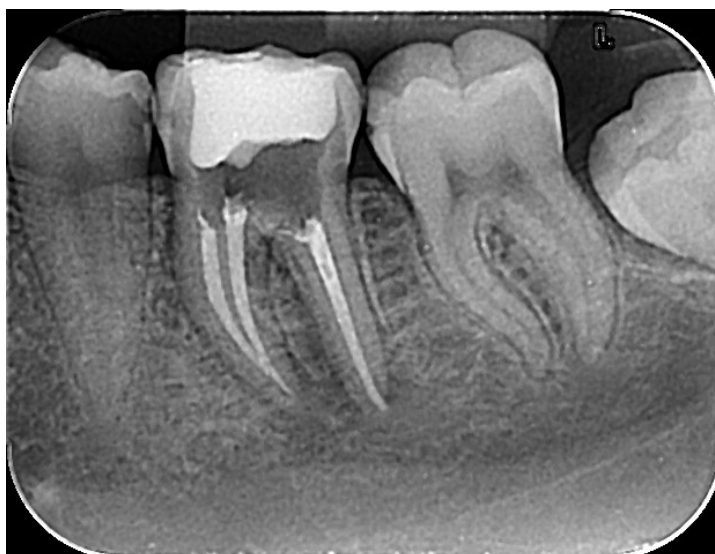Slika 23. Punjenje mezijalnih korijenskih kanala



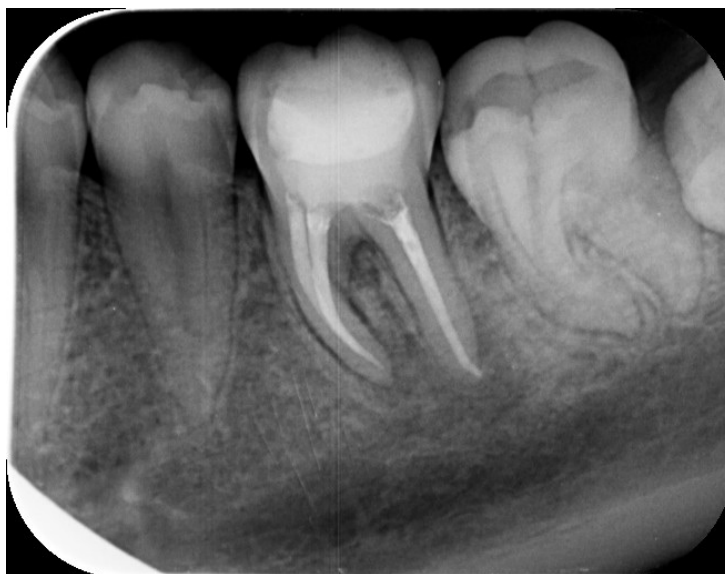Slika 24. Punjenje distalnog korijenskog kanala



Slika 25. Klinički izgled endodontski napunjenog zuba 36



Slika 26. RTG snimka zuba 36 odmah nakon punjenja



Slika 27. Kontrolna RTG snimka zuba 36 nakon tri mjeseca

3.3 Treći klinički slučaj

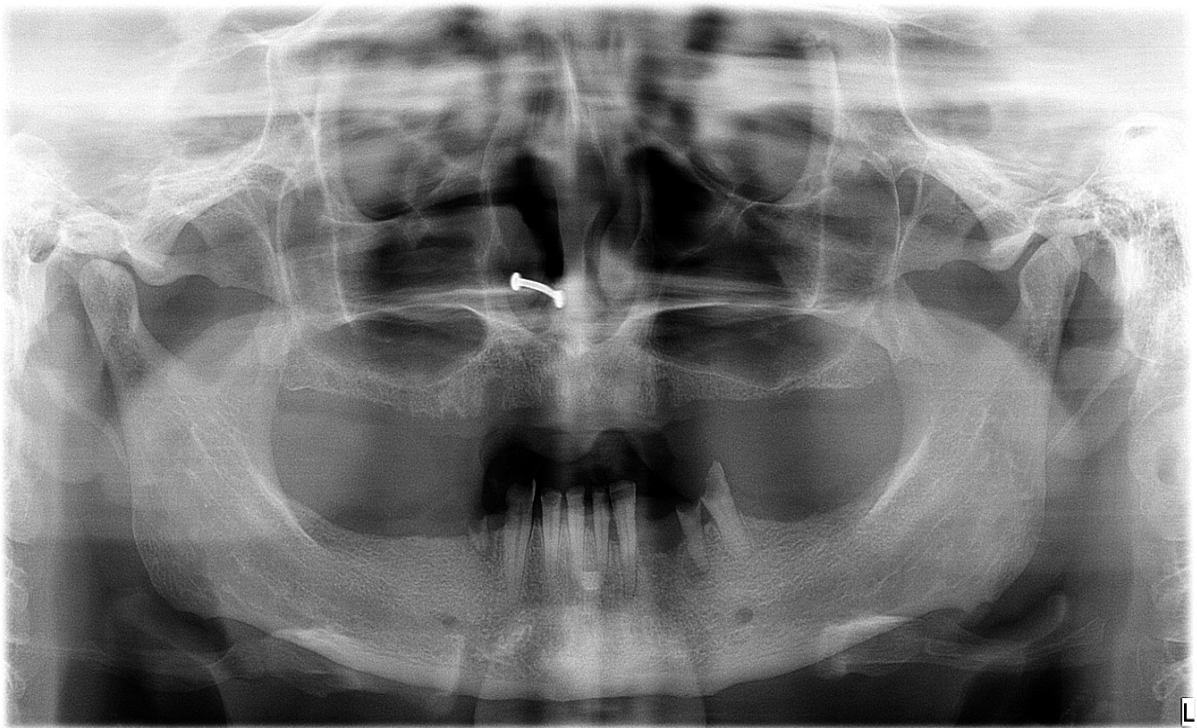
Pacijentica u dobi od 34 godine dolazi na Zavod za bolesti zubi upućena od strane specijalista protetike u svrhu pretprotetske sanacije. Sa sobom donosi ortopantomogram (Slika 28.). Za ovaj slučaj prikazano je endodontsko liječenje donje desne trojke (zub 43).

Pacijentica je anestetizirana infiltracijskom anestezijom te je karijesna lezija uklonjena čeličnim svrdlom bez vodenog hlađenja. Prilikom preparacije zubna pulpa je otvorena, trepanacijski otvor proširen te je postavljena gumena plahitica.


Za instrumentaciju odabrana je recipročna tehnika sustavom Reciproc blue®. Ručnim instrumentom ISO veličine 15 određena je radna duljina koja iznosi 20,5 mm. Na strojnom instrumentu Reciproc blue® 40 (40/06) određena je radna duljina (Slika 29.) te je kanal obrađen uz Glyde® za smanjeno trenje laganim pokretima korono-apikalno/apiko-koronalno uz maksimalnu amplitudu 3 mm (Slika 37.). Nakon ciklusa od tri ponavljanja instrument je izvađen i obrisan sterilnom gazom. Slijedilo je ispiranje s 2 ml 2,5%-tnog NaOCl-a te rekapitulacija i provjera radne duljine ručnim instrumentom ISO veličine 40. Nakon instrumentacije kanal je ispran fiziološkom otopinom te natopljen 17%-tnom EDTA-om. Nakon jedne minute ponovno je slijedilo ispiranje fiziološkom otopinom i završno s 2 ml 2,5%-tnog NaOCl-a.

Sušenje kanala izvedeno je odgovarajućim papirnatim štapićem iz sustava Reciproc blue®. Također, odgovarajuća gutaperka isprobana je u kanalu do radne duljine, umočena u AH Plus® pastu te je učinjeno punjenje (Slika 33.). Višak je odstranjen zagrijanim potiskivačem, a kavitet očišćen vaticom umočenom u alkohol. Klinički izgled endodontski napunjenog zuba 43 vidljiv je na Slici 34.

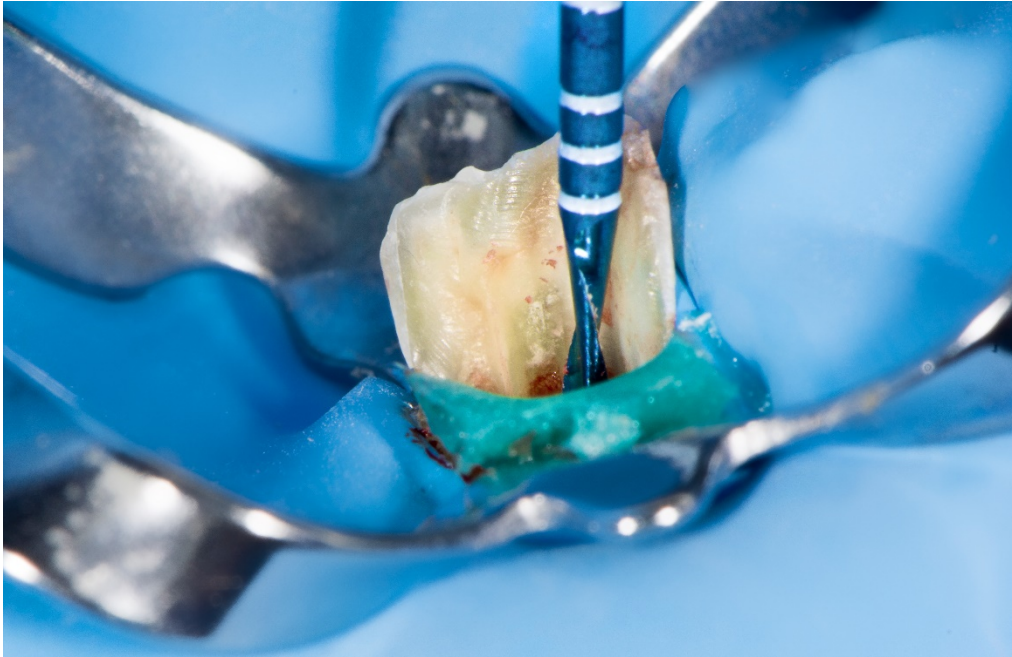Uvidom u RTG snimku (Slika 35.) zaključeno je da je punjenje adekvatno te je napravljen konačni ispun.




Slika 28. Ortopantomogram snimljen prije početka terapije



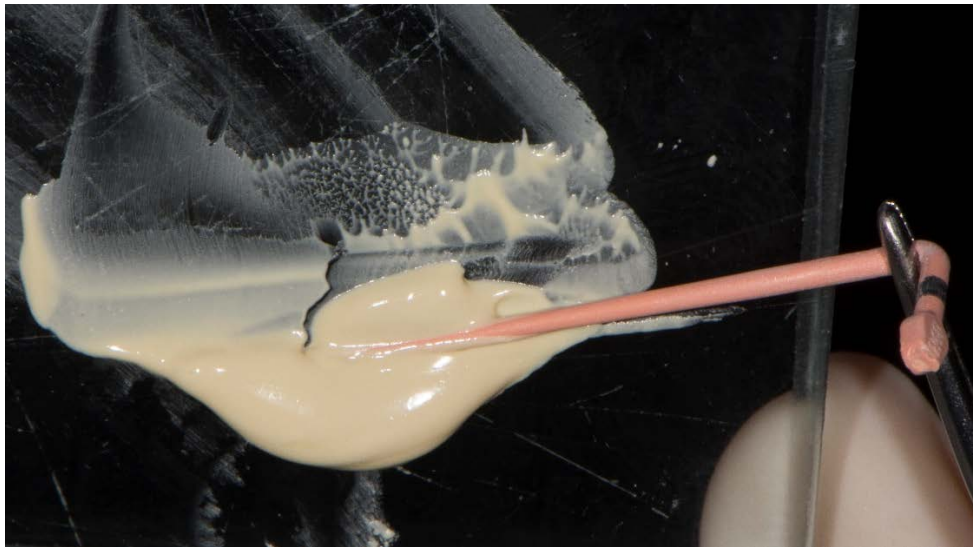Slika 29. Određivanje radne duljine na instrumentu



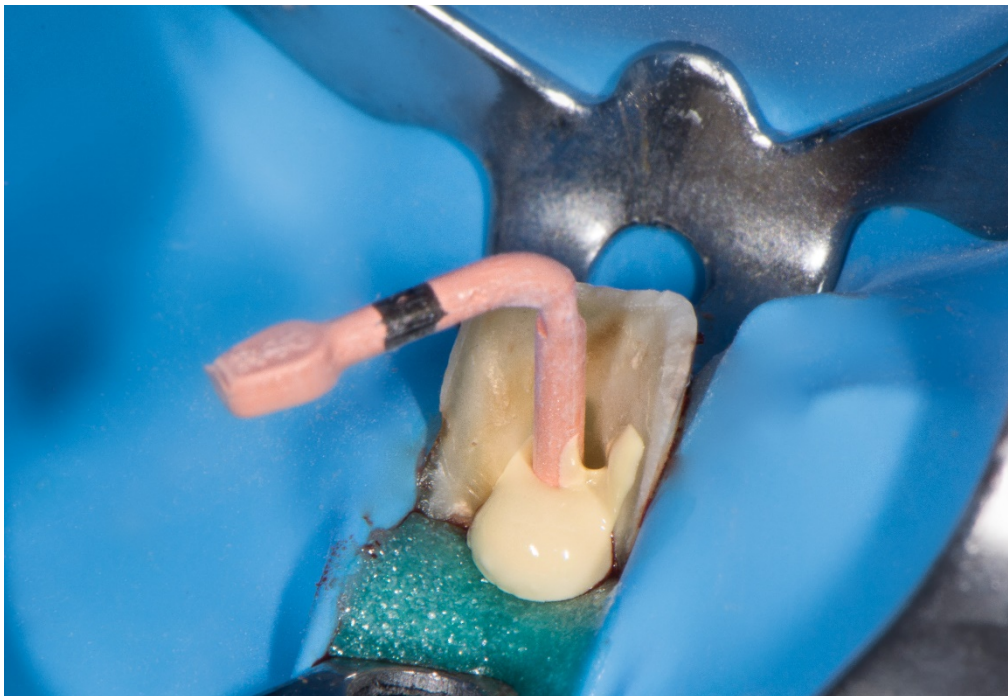Slika 30. . Instrumentacija recipročnom kretnjom



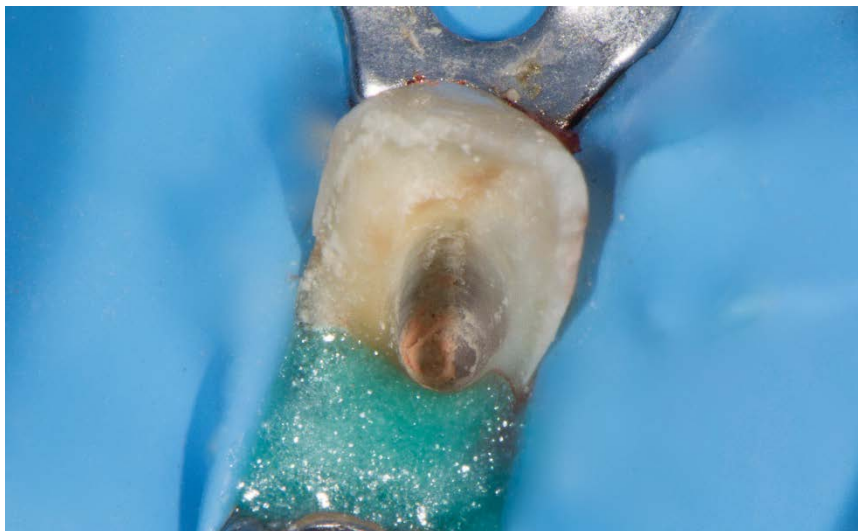Slika 31. Određivanje radne duljine na gutaperka štapiću



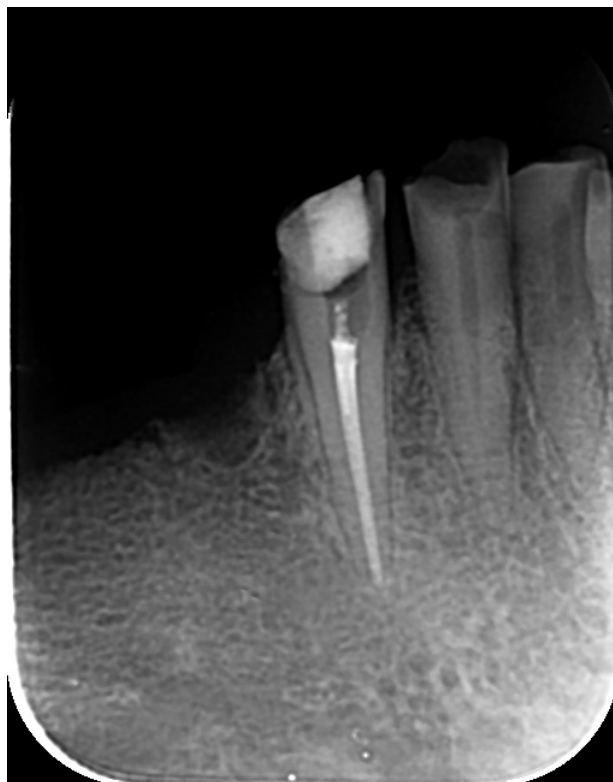
Slika 32. Nanošenje AH Plus® paste na gutaperka štapić



Slika 33. Punjenje korijenskog kanala



Slika 34. Klinički izgled endodontski napunjenog zuba 43



Slika 35. RTG snimka zuba 43 odmah nakon punjenja

4. RASPRAVA

Cilj endodontskog liječenja je učinkovito očistiti i oblikovati korijenski kanal te ga naposljetku hermetički zabrtviti. U tu svrhu dizajnirani su mnogi strojni instrumenti koji se koriste u različitim tehnikama instrumentacije te svaki ima svoje prednosti i nedostatke. Proizvođači neprestano traže način kako da izrade idealan instrument koji može adekvatno očistiti i oblikovati korijenski kanal, bez utjecaja na prirodnu morfologiju, te da ima veliku otpornost na ciklički zamor i torzijski stres. Dosad najbolje karakteristike i rezultate pokazuju sustavi jednog instrumenta – Reciproc blue® i WaveOne Gold®.

Prema istraživanju Kim i sur. (46) dvije linije instrumenata za recipročnu kretnju preporučaju se za selektivno korištenje, s obzirom na karakteristike korijenskog kanala. Reciproc® je primjereniji za preparaciju zavijenih kanala zbog dobre otpornosti na ciklički zamor, dok je WaveOne® bolji za uske kanale koji bi mogli inducirati jači torzijski stres. Međutim, oba sustava pokazuju učinkovitost u obradi zavijenih kanala (20, 55, 56) i smanjenju broja intrakanalnih mikroorganizama (57-59), u slučaju kad ih koristi neiskusni kliničar (60).

Prema jednom od posljednjih istraživanja nema značajne razlike između instrumentacije zavijenih korijenskih kanala sustavima građenima od M-žice (Reciproc®, WaveOne®) ili od žice tretirane toplinom (Reciproc blue®, WaveOne Gold®). Uspješnost endodontskog liječenja svim navedenim sustavima gotovo da je identična te se ne može tvrditi da je jedan bolji od drugog (40).

Instrumentacija Reciproc®-om brža je i učinkovitija u usporedbi s WaveOne® sustavom (61). Recipročni instrumenti su brži od rotirajućih zbog specifičnog oblika poprečnog presjeka s oštrim reznim bridovima. Oni opsežnije i lakše režu dentin, stoga ubrzavaju proces obrade korijenskih kanala (40).

S druge strane, limitirajuća okolnost za korištenje rotirajućih strojnih instrumenata su oštro zavijeni korijenski kanali. U tom slučaju oni se koriste do početka zavoja kanala, a nadalje se instrumentacija nastavlja ručnim instrumentima do radne duljine (47).

Kad vrh rotirajućeg instrumenta zaglavi u dentinu, motor će i dalje nastaviti rotirati ostatak instrumenta, što će dovesti do torzijskog stresa i posljedične frakture. Suprotno tome, recipročni instrument okreće se u smjeru i obrnuto od smjera kazaljke na satu, a iznosi kutova okretaja integrirani su motor koji ih pokreće. Kutovi neće prijeći kritičan iznos stupnjeva pri kojem će instrument separirati, što znači da prilikom zapinjanja instrumenta u dentin nema rizika od frakture (45).

Istraživanje pokazuje da korištenje recipročne kretnje instrumentacije ne povećava pojavnost transportacije kanala i apikalnog otvora, za razliku od kretnje kontinuirane rotacije (62).

Prema novijem istraživanju tehnika kojom se instrumentira ne utječe na redukciju broja bakterija (63), za razliku od prethodnih istraživanja koja tvrde suprotno (64-66). Uglavnom može se reći da odabir tehnike utječe na brzinu obrade i kvalitetu oblikovanja korijenskog kanala, a uspjeh ovisi o iskustvu kliničara.

Istraživanja pokazuju da je obrada pojedinim strojnim instrumentom moguća čak u četiri korijenska kanala, bez separacije. To znači da se molar s četiri korijenska kanala može instrumentirati samo jednim, istim instrumentom (40, 67, 68).

Međutim, jednokratna upotreba strojnih instrumenata preporuča se radi smanjenja mogućnosti separacije instrumenata zbog cikličkog zamora materijala te zbog otklanjanja rizika križne kontaminacije, između različitih kanala te različitih pacijenata (47). Također, plastične oznake na ručkama instrumenata se deformiraju prilikom sterilizacije te njihova adaptacija u glavu motora više nije moguća, što čini sigurnosni sustav za jednokratnu primjenu (45).

U kliničkoj primjeni, važno je prepoznati morfološki oblik korijenskog kanala kako bismo odabrali adekvatan instrument za obradu i čišćenje istog. Obavezan dijagnostički postupak prije početka terapije je rendgensko snimanje određenog zuba, najbolje retroalveolarna snimka. Također, protokol korištenja određenog instrumenta zadaje proizvođač i njega se treba striktno pridržavati kako bi se izbjegle neželjene posljedice poput loma instrumenta u korijenskom kanalu te time zakomplicirao daljnji tijek terapije. Posebno treba naglasiti da se upotreba istog instrumenta mora svesti na minimum, upravo zbog zamora materijala i mogućnosti separacije istog, odnosno ne smije se koristiti kod više od jednog pacijenta zbog nemogućnosti sterilizacije.

Tehnika jednog instrumenta uvelike je olakšala i ubrzala endodontsku terapiju. Postupak je brži, jednostavniji i sigurniji od klasične obrade ručnim instrumentima.

5. ZAKLJUČAK

U prikazanim kliničkim slučajevima, u kojima su se koristili recipročni sustavi WaveOne Gold®, Reciproc® i Reciproc blue®, svaki od „single-file“ sustava doveo je do kliničkog uspjeha endodontske terapije.

6. LITERATURA

1. Walton RE, Torabinejad M. Principles and practice of endodontics. 3rd ed. Philadelphia: W.B. Saunders Company, 2002. chapter 3, Pulp and periradicular pathosis;28-33.
2. Graunaite I, Lodiene G, Maciulskiene V. Pathogenesis of Apical Periodontitis: a Literature Review. J Oral Maxillofac Res. 2011 Oct-Dec;2(4):1.
3. Miletić I, Knežević A, Anić I, Osmak M, Šutalo J, Blažić-Potočki Z. Citotoksičnost natrij hipoklorita na kulturama stanica. Acta stomatol Croat. 1999;1:25.
4. Hülsmann M, Peters OA, Dummer PMH. Mechanical preparation of root canals: shaping goals, techniques and means. Endod topics. 2005;10:30-76.
5. De Moor R, Hommez G. The importance of apical and coronal leakage in the success or failure of endodontic treatment. Rev Belge Med Dent (1984). 2000;55(4):334-44.
6. Estrada MM. A Structured Review of Different Rotary Instrumentation - A Decade Long Reference Analysis. Int J Radiol Radiat Ther. 2018;5(1):00122.
7. Schäffer E, Dammaschke T. Development and sequelae of canal transportation. Endod Topics. 2009;15:75–90.
8. Kuhn G, Jordan L. Fatigue and Mechanical Properties of Nickel-Titanium Endodontic Instruments. J Endod. 2002;28(10):716–720.
9. Walia H, Brantley WA, Gerstein H. An initial investigation of the bending and torsional properties of nitinol root-canal files. J Endod. 1988;14(7):356-351.
10. Alrahabi M. Comparative study of root-canal shaping with stainless steel and rotary NiTi files performed by preclinical dental students. Technol Health Care. 2015;23(3):257-265.
11. Fernandes FMB, Alves AR, Machado A, Oliveira JP. Effect of heat treatments on Ni-Ti endodontic files. Ciência & Tecnologia dos Materiais. 2017;15–18.
12. Gambarini G. Rationale for the use of low-torque endodontic motors in root canal instrumentation. Endod Dent Traumatol. 2000;16(3):95-100.
13. Arens FC, Hoen MM, Steiman HR, Dietz GC Jr. Evaluation of single-use rotary nickeltitanium instruments. J Endod. 2003;29:664–6.
14. Sahiti PS et al. Quick reference guide to rotary endodontic instruments - A comprehensive review. Sch J Dent Sci. 2017;4(6):276-287.
15. Oltramare Plötzliche Exstirpation der Zahnpulpa mittels einer durch die Bohrmaschine in Rotation versetzten Nadel. Dtsch Monatsschr Zahnheilk. 1892;32:407–409.
16. Thompson SA. An overview of nickel-titanium alloys used in dentistry. Int Endod J. 2000;33(4):297–310.

17. Gavini G, Santos M, Caldeira CL, Machado ME de L, Freire LG, Iglecias EF et al. Nickel–titanium instruments in endodontics: a concise review of the state of the art. *Braz Oral Res.* 2018;32(suppl 1).
18. Fernandes DJ, Peres RV, Mendes AM, Elias CN. Understanding the Shape-Memory Alloys Used in Orthodontics. *ISRN Dentistry.* 2011;1–6.
19. Mohd Jani J, Leary M, Subic A, Gibson MA. A review of shape memory alloy research, applications and opportunities. *Mater Design* 56. 2014;1078-1113.
20. Ivanić I, Gojić M, Kožuh S. Slitine s prisjetljivosti oblika (I. dio): najznačajnija svojstva. *Kem Ind.* 2014;63(9-10):323–330.
21. Duerig TW, Pelton AR. Ti-Ni Shape Memory Alloys. *Materials Properties Handbook: Titanium Alloys.* 1994;1035-1048.
22. Duerig TW, Bhattacharya K. The Influence of the R-Phase on the Superelastic Behavior of NiTi. *Shape Mem Superelasticity.* 2015;1(2):153–161.
23. Bahia MGA, Buono VTL. Decrease in the fatigue resistance of nickel-titanium rotary instruments after clinical use in curved root canals. *Oral Surg Oral Med Oral Pathol Oral Radiol Endod.* 2005;100(2):249–255.
24. Pereira ESJ, Peixoto IFC, Viana ACD, Oliveira II, Gonzalez BM, Buono VTL et al. Physical and mechanical properties of a thermomechanically treated NiTi wire used in the manufacture of rotary endodontic instruments. *Int Endod J.* 2011;45(5):469–474.
25. Alsudani D, Alshashrani S. A Comparison of the Canal Centering Ability of ProFile, K3, and RaCe Nickel Titanium Rotary Systems. *J Endod.* 2006;32(12):1198–1201.
26. Schäfer E, Oitzinger M. Cutting Efficiency of Five Different Types of Rotary Nickel–Titanium Instruments. *J Endod.* 2008;34(2):198–200.
27. Shen Y, Zhou H, Zheng Y, Campbell L, Peng B, Haapasalo M. Metallurgical Characterization of Controlled Memory Wire Nickel-Titanium Rotary Instruments. *J Endod.* 2011;37(11):1566–1571.
28. Zhou H, Shen Y, Zheng W, Li L, Zheng Y, Haapasalo M. Mechanical Properties of Controlled Memory and Superelastic Nickel-Titanium Wires Used in the Manufacture of Rotary Endodontic Instruments. *J Endod.* 2012;38:1535–1540.
29. Yahata Y, Yoneyama T, Hayashi Y, Ebihara A, Doi H, Hanawa T et al. Effect of heat treatment on transformation temperatures and bending properties of nickel-titanium endodontic instruments. *Int Endod J.* 2009;42(7):621-6.
30. Jordan L, Sultan A, Vermaut P. Microstructural and mechanical characterizations of new Ni-Ti endodontic instruments. *MATEC Web od conferences.* 2015;33:03005.

- [Citirano 18. svibnja 2019.]; Dostupno na: <https://doi.org/10.1051/mateconf/20153303005>.
31. Rodrigues CT, Duarte MAH, de Almeida MM, de Andrade FB, Bernardineli N. Efficacy of CM-Wire, M-Wire, and Nickel-Titanium Instruments for Removing Filling Material from Curved Root Canals: A Micro-Computed Tomography Study. *J Endod.* 2016;42(11):1651–1655.
 32. Schrader C, Ackermann M, Barbakow F. Step-by-step description of a rotary root canal preparation technique. *Int Endod J.* 1999;32(4):312–320.
 33. Sabet NE, Lutfy RA. Ultrastructural morphologic evaluation of root canal walls prepared by two rotary nickel-titanium systems: a comparative study. *Oral Surg Oral Med Oral Pathol Oral Radiol Endod.* 2008 Sep;106(3):59-66.
 34. Endodontics: Colleagues for Excellence [Internet]. Chicago: American Association of Endodontists; winter 2008. [Citirano 18. svibnja 2019.]; Dostupno na: http://www.endoexperience.com/documents/RotaryInstrumentation-AAE_000.pdf
 35. Sattapan B, Nervo GJ, Palamara JE, Messer HH. Defects in rotary nickel-titanium files after clinical use. *J Endod.* 2000;26:161–5.
 36. Cheung GSP. Instrument fracture: mechanisms, removal of fragments, and clinical outcomes. *Endod Topics.* 2009;16:1–26.
 37. Patino P, Biedma B, Liebana C, Cantatore G, Bahillo J. The Influence of a Manual Glide Path on the Separation Rate of NiTi Rotary Instruments. *J Endod.* 2005;31(2):114–116.
 38. Elnaghy AM, Elsaka SE. Torsion and bending properties of OneShape and WaveOne instruments. *J Endod.* 2015;41:544–7.
 39. Gambarini G, Grande NM, Plotino G, et al. Fatigue resistance of engine-driven rotary nickel–titanium instruments produced by new manufacturing methods. *J Endod.* 2008;34:1003–5.
 40. Bürklein S, Hinschitza K, Dammaschke T, Schäfer E. Shaping ability and cleaning effectiveness of two single-file systems in severely curved root canals of extracted teeth: reciproc and WaveOne versus Mtwo and ProTaper. *Int Endod J.* 2012;45:449–61.
 41. Shenouda MA, Segari WAO, Zakhari SY. Evaluation of deformation and fracture of three single-file NiTi rotary instruments: Protaper F2, WaveOne Primary and OneShape in simulated curved canals. *J of IMAB.* 2018Apr-Jun;24(2):2014-2019.
 42. Serafin M, De Biasi M, Franco V, Angerame D. In vitro comparison of cyclic fatigue resistance of two rotary single-file endodontic systems: OneCurve versus OneShape. *Odontology.* 2019;107(2):196-201.

43. Prichard J. Rotation or reciprocation: a contemporary look at NiTi instruments? *Br Dent J.* 2012;212:345–6.
44. Varela-Patiño P, Ibañez-Párraga A, Rivas-Mundiña B, Cantatore G, Otero XL et al. Alternating versus Continuous Rotation: A Comparative Study of the Effect on Instrument Life. *J of Endod.* 2010;36(1):157–159.
45. Canal preparation with only one reciprocating instrument without prior hand filling: A new concept. *Endodontic courses* [Internet] Toronto: Yared G; c2010. [8 stranica]. [Citirano 18. svibnja 2019.]; Dostupno na: <http://endodonticourses.com/cmsAdmin/uploads/RECIPROC-OL-Article.pdf>;
46. Kim H C, Kwak S W, Cheung G S P et al. Cyclic fatigue and torsional resistance of two new nickeltitanium instruments used in reciprocation motion: Reciproc versus WaveOne. *J Endod.* 2011;38:541–544.
47. Yared G. Canal preparation using only one Ni-Ti rotary instrument: preliminary observations. *Int Endod J.* 2008;41:339–44.
48. Dhingra A. Evaluation of Single File Systems Reciproc, Oneshape, and WaveOne using Cone Beam Computed Tomography – An In Vitro Study. *J Clin Diagn Res.* 2015;9(4):30-34.
49. Johnson E, Lloyd A, Kuttler S, Namerow K. Comparison between a novel nickel titanium alloy and 508 Nitinol on the cyclic fatigue life of Profile 25/.04 rotary instruments. *J Endod.* 2008;34(11):1406–9.
50. Webber J. Shaping canals with confidence: WaveOne Gold single-file reciprocating system. *Roots.* 2015;1:34-40.
51. Topçuoğlu HS, Düzgün S, Aktı A, Topçuoğlu G. Laboratory comparison of cyclic fatigue resistance of WaveOne Gold, Reciproc and WaveOne files in canals with a double curvature. *Int Endod J.* 2017;50:713–7.
52. Yılmaz K, Özyürek T. Cyclic fatigue life of Tango-Endo, WaveOne GOLD, and Reciproc NiTi instruments. *Restor Dent Endod.* 2017;42(2):134-139.
53. De-Deus G, Silva EJ, Vieira VT, Belladonna FG, Elias CN, Plotino G, Grande NM. Blue thermomechanical treatment optimizes fatigue resistance and flexibility of the Reciproc files. *J Endod.* 2017;43:462–6.
54. Yared G. Reciproc blue: the new generation of reciprocation. *G Ital Endod.* 2017;31(2):96–101.

55. Plotino G, Ahmed HM, Grande NM, Cohen S, Bukiet F. Current assessment of reciprocation in endodontic preparation: a comprehensive review—part II: properties and effectiveness. *J Endod.* 2015;41:1939–50.
56. Zanesco C, Só MV, Schmidt S, Fontanella VR, Grazziotin-Soares R, Barletta FB. Apical transportation, centering ratio, and volume increase after manual, rotary, and reciprocating instrumentation in curved root canals: analysis by micro-computed tomographic and digital subtraction radiography. *J Endod.* 2017;43:486 – 90.
57. Martinho FC, Freitas LF, Nascimento GG, Fernandes AM, Leite FR, Gomes AP, Camões IC. Endodontic retreatment: clinical comparison of reciprocating systems versus rotary system in disinfecting root canals. *Clin Oral Investig.* 2015;19:1411–7.
58. Ferrer-Luque CM, Bejarano I, Ruiz-Linares M, Baca P. Reduction in *Enterococcus faecalis* counts—a comparison between rotary and reciprocating systems. *Int Endod J.* 2014;47:380–6.
59. de Brito PRR, Lima PM, Nogueira LS, Emmanuel J, Fidel SR, Fidel RAS, Sassone LM. Effectiveness of ProTaper Next, ProTaper Universal and WaveOne systems in reducing intracanal bacterial load. *ENDO (Lond Engl).* 2016;10:167–73.
60. Maini HK, Dodd M, Blundell K, Burnside G, Jarad FD. Technical quality of root canal preparation with novice operators—reciprocation compared with continuous rotary motion. *ENDO (Lond Engl).* 2017;11:183–8.
61. Saber SE, Nagy MM, Schäfer E. Comparative evaluation of the shaping ability of WaveOne, Reciproc and OneShape single-file systems in severely curved root canals of extracted teeth. *Int Endod J.* 2015;48:109–14.
62. You SY, Kim HC, Bae KS, Baek SH, Kum KY, Lee W. Shaping ability of reciprocating motion in curved canals: a comparative study with micro computed tomography. *J Endod.* 2011;37(9):1296-300.
63. Guillén RE, Nabeshima CK, Flores HC, Cayón MR, Mercadé M, Cai S et al. Evaluation of the WaveOne Gold and One Shape New Generation in Reducing *Enterococcus faecalis* from Root Canal. *Braz Dent J.* 2018;29(3):249-253.
64. Machado ME, Nabeshima CK, Leonardo MF, Reis FA, Britto ML, Cai S. Influence of reciprocating single-file and rotary instrumentation on bacterial reduction on infected root canals. *Int Endod J.* 2013;46:1083- 1087.
65. Nabeshima CK, Caballero-Flores H, Cai S, Aranguren J, Borges Britto ML, Machado ME. Bacterial removal promoted by 2 single-file systems: WaveOne and One Shape. *J Endod.* 2014;40:1995-1998.

66. Dagna A, Arciola CR, Visal L, Selan L, Colombo M, Bianchi S, et al. Antibacterial efficacy of conventional and single-use Ni-Ti endodontic instruments: an in vitro microbiological evaluation. *Int J Artif Organs*. 2012;35:826-831.
67. Bürklein S, Schäfer E. The influence of various automated devices on the shaping ability of Mtwo rotary nickel-titanium instruments. *Int Endod J*. 2006;39(12):945-51.
68. Bürklein S, Hinschitza K, Dammaschke T, Schäfer E. Shaping ability and cleaning effectiveness of two single-file systems in severely curved root canals of extracted teeth: Reciproc and WaveOne versus Mtwo and ProTaper. *Int Endod J*, 2011;45(5):449–461.

7. ŽIVOTOPIS

Kristina Majpruz rođena je 21. prosinca 1994. godine u Zagrebu. Osnovnoškolsko obrazovanje završila je u OŠ Čučerje, a srednjoškolsko u VII. Gimnaziji, također u Zagrebu. Maturirala je 2013. godine, te je iste godine upisala Stomatološki fakultet Sveučilišta u Zagrebu.

Tijekom studija bila je aktivna članica Geronto udruge, a potom i njena voditeljica. Sudjelovala je u Studentskoj sekciji za stomatološku protetiku te predavala i držala radionice na studentskim kongresima istog fakulteta. Također je bila članica ženske rukometne ekipe Stomatološkog fakulteta te s istom osvajala brojne medalje.

Dvije godine zaredom (2017./18. i 2018./19.) nagrađena je stipendijom za izvrsnost od strane Sveučilišta u Zagrebu.

2015. godine počela je volontirati u dvije zdravstvene stanice Doma zdravlja Istok. Krajem 2015. godine počela je raditi kao dentalni asistent narednih 9 mjeseci u stomatološkoj poliklinici Trupeljak, a nadalje od kraja 2016. godine u Esthetic Dental Center-u, gdje asistira i danas.

Od 2011. godine član je Zbora rukometnih sudaca Zagreb te je trenutno sutkinja 1. HRL.