

# Homologne transplantacije zuba u djece i adolescenata

---

Šulina, Petra

Master's thesis / Diplomski rad

2019

Degree Grantor / Ustanova koja je dodijelila akademski / stručni stupanj: **University of Zagreb, School of Dental Medicine / Sveučilište u Zagrebu, Stomatološki fakultet**

Permanent link / Trajna poveznica: <https://um.nsk.hr/um:nbn:hr:127:845683>

Rights / Prava: [Attribution-NonCommercial 3.0 Unported](#) / [Imenovanje-Nekomercijalno 3.0](#)

Download date / Datum preuzimanja: **2024-07-23**



Repository / Repozitorij:

[University of Zagreb School of Dental Medicine Repository](#)





Sveučilište u Zagrebu

Stomatološki fakultet

Petra Šulina

# **HOMOLOGNE TRANSPLANTACIJE ZUBA U DJECE I ADOLESCENATA**

DIPLOMSKI RAD

Zagreb, 2019.

Rad je ostvaren na Zavodu za dječju i preventivnu stomatologiju Stomatološkog fakulteta Sveučilišta u Zagrebu

Mentor rada: doc.dr.sc. Tomislav Škrinjarić, dr.med.dent.

Lektor hrvatskog jezika: Ljiljana Šutalo, prof. hrvatskog jezika i književnosti

Lektor engleskog jezika: Ivana Marić, prof. engleskog jezika i književnosti

Sastav Povjerenstva za obranu diplomskog rada:

1. \_\_\_\_\_
2. \_\_\_\_\_
3. \_\_\_\_\_

Datum obrane rada: \_\_\_\_\_

Rad sadrži:

29 stranica

0 tablica

5 slika

1 CD

Rad je vlastito autorsko djelo, koje je u potpunosti samostalno napisano uz naznaku izvora drugih autora i dokumenata korištenih u radu. Osim ako nije drukčije navedeno, sve ilustracije (tablice, slike i dr.) u radu su izvorni doprinos autora diplomskog rada. Autor je odgovoran za pribavljanje dopuštenja za korištenje ilustracija koje nisu njegov izvorni doprinos, kao i za sve eventualne posljedice koje mogu nastati zbog nedopuštenog preuzimanja ilustracija odnosno propusta u navođenju njihovog podrijetla.

## **Zahvala**

*Zahvaljujem mentoru doc. dr. sc. Tomislavu Škrinjariću na pomoći, potpori, ljubaznosti i suradnji tijekom studiranja i tijekom izrade ovog rada.*

*Hvala obitelji, prijateljima, kolegama studentima i kolegama doktorima koji su obilježili moje studiranje te bili uz mene u svim radosnim trenucima i svim izazovima koje je život postavio za mene.*

*Hvala Lukasu za sve.*

*Posebnu zahvalu dugujem mojoj majci, bez koje ništa u mom životu ne bi bilo moguće, i mojoj sestri, najvećoj ljubavi i potpori. Ovaj rad u potpunosti posvećujem njima.*

*Hvala Vam!*

## **HOMOLOGNE TRANSPLANTACIJE ZUBA U DJECE I ADOLESCENATA**

### **Sažetak**

Homologna transplantacija ili autotransplantacija je kirurški postupak presađivanja zuba ili zubnog zametka iz jedne alveole u drugu kod iste osobe. Metoda se najčešće izvodi u djece i adolescenata jer je kod njih kontraindicirana implantološka i protetska terapija. Za donorski zub obično se izabire treći molar, premolar, prekobrojni zub ili bilo koji zub za koji se procijeni da je od smanjene važnosti u denticiji. Nakon autotransplantacije zubnog zametka, on dalje raste, razvija se korijen, stvara paradont i čuva vitalitet pulpe, a nakon transplantacije zrelog zuba nema daljnjeg rasta i razvoja korijena, a ne očekuje se ni pojava revaskularizacije pulpe. Od iznimne je važnosti izvođenje kirurškog zahvata uz maksimalno atraumatsku ekstrakciju zuba donora i pažljiva manipulacija prilikom postavljanja u pripremljenu alveolu. Očuvanje Hertwigove epitelne ovojnice prilikom transplantacije zuba preduvjet je za daljnji rast i razvoj korijena. Nakon transplantacije treba razmotriti potrebu za endodontskim zahvatom, a prilikom svake kontrole potrebno je pratiti radiološki nalaz, vitalitet, položaj i mobilnost zuba, zvuk perkusije, stanje gingive i dubinu džepova. Transplantacija se smatra neuspješnom ako se pojavi nekroza pulpe, resorpcija korijena i ankiloza zuba. Ugradnja dentalnih implantata pokazuje visok stupanj uspješnosti i dugoročno predvidljiv rezultat terapije, no transplantacija predstavlja prioritet kod pacijenata sa nedovršenim rastom i razvojem čeljusti. Riječ je o biološkom postupku u kojem zubi, osobito u fazi zametka, imaju potencijalnu sposobnost inducirati rast alveolarnog nastavka, stoga se može upotrijebiti kod pacijenata prije kraja pubertalnog rasta, dok se osteointegrirani implantati ne mogu prilagoditi rastućoj čeljusti pacijenta.

**Ključne riječi:** autotransplantacija; ankiloza; implantati

# **HOMOLOGOUS TOOTH TRANSPLANTATION IN CHILDREN AND ADOLESCENTS**

## **Summary**

Homologous transplantation or autotransplantation is a surgical procedure that transplants teeth or dental embryos from one alveolar to the other in the same person. The method is most commonly performed in children and adolescents when implant and prosthetic therapy are contraindicated. The third molar, premolar, supernumerary tooth or any tooth which is considered to be of lesser importance is usually chosen as the donor tooth. After the autotransplantation of the dental embryo, it continues to grow and develop a root, creating periodontal and maintaining pulp vitality, and after the transplantation of the mature tooth there is no further growth and root development, and no pulp revascularization is expected. It is of utmost importance to perform a surgical procedure with the maximum atraumatic extraction of the donor teeth and careful manipulation when placing it in the prepared alveolus. The preservation of Hertwig's epithelial root sheath during tooth transplantation is a prerequisite for further growth and root development. After the transplantation, endodontic surgery should be considered, and during each check-up it is necessary to monitor X-rays, vitality, position and mobility of the tooth, the sound of percussion, gingival condition and probing depth. The transplantation is considered unsuccessful if it comes to pulp necrosis, root resorption and tooth ankylosis. The implantation of dental implants demonstrates high degree of success and a predictable long-term result of therapy, but transplantation is a priority among patients with unfinished growth and jaw development. It is a biological procedure in which the teeth, especially during the embryonic stage, have the potential to induce alveolar growth, and can therefore be used with patients before the end of puberty growth, while osseointegrated implants cannot adapt to the patient's growing jaw.

**Keywords:** autotransplantation; ankylosis; implants

## SADRŽAJ

1. UVOD .....	1
2. AUTOTRANSPLANTACIJA.....	3
2.1. POVIJESNI PREGLED TRANSPLANTACIJE ZUBA.....	5
2.2. DIJAGNOSTIKA.....	6
2.3. INDIKACIJE.....	6
2.4. KONTRAINDIKACIJE.....	6
2.5. IZBOR ZUBA DONORA.....	7
2.6. PRINCIPI CIJELJENJA NAKON TRANSPLANTACIJE.....	8
2.6.1. Cijeljenje pulpe.....	8
2.6.2. Cijeljenje parodontnog ligamenta.....	9
2.7. KIRURŠKI PRINCIPI PRI AUTOTRANSPLANTACIJI ZUBA.....	10
2.8. KIRURŠKA TEHNIKA.....	11
2.9. POSTOPERATIVNI POSTUPCI.....	14
2.9.1. Kontrolni pregledi.....	14
2.9.2. Endodoncija i restaurativni zahvati.....	15
2.9.3. Ortodoncija.....	15
2.10. USPJEH AUTOTRANSPLANTACIJE.....	16
2.10.1. Vanjska resorpcija korijena zuba.....	17
2.10.2. Ankiuloza zuba.....	18
2.11. TRANSPLANTACIJA I IMPLANTATI.....	19
3. RASPRAVA.....	20
4. ZAKLJUČAK.....	23
5. LITERATURA.....	25
6. ŽIVOTOPIS.....	28

## **1.UVOD**



Homologna transplantacija je postupak presađivanja zuba iz jedne alveole u drugu kod iste osobe, a omogućava uspješno rješavanje gubitka zuba u funkcijskom i estetskom smislu. Metoda je od osobite važnosti u djece i adolescenata kada je kontraindicirana ugradnja implantata i fiksno protetsko liječenje zbog nedovršenog rasta i razvoja alveolarne kosti. Brojne studije potvrdile su visok stupanj uspješnosti s petogodišnjim preživljenjem transplantata od 98 do 99% (3). Za uspješnu transplantaciju zuba ključni su čimbenici pravilan izbor zuba donora i atraumatski kirurški zahvat uz ispravno postoperativno liječenje. Zubi s nezavršenim rastom korijena imaju najbolju prognozu pa su pacijenti u dobi između 10 i 13 godina najprikladniji za uspješnu transplantaciju (3). Transplantacija se nekad smatrala pokusnom, ali danas postiže visoki stupanj uspješnosti, unatoč ograničenoj indikaciji.

Svrha ovog rada je predstaviti metodu transplantacije zuba i kirurški postupak te naglasiti prednost iste nad dentalnim implantatima.

## **2. AUTOTRANSPLANTACIJA**

Autotransplantacija ili homologna transplantacija je kirurški postupak u kojem se na mjesto izgubljenoga zuba transplantira drugi zub iste osobe. Transplantirati se mogu zubi u različitim fazama razvoja, od zubnog zametka do zuba sa završenim rastom i razvojem korijena. Zub transplantiramo u fiziološku alveolu iz koje je prethodno izvađen zub ili u alveolu umjetno stvorenu kirurškim putem. Cilj ove specifične tehnike je izgubljeni zub ili zub s lošom prognozom zamijeniti zubom koji nema funkcije u svom primarnom području, a u receptivnom području može doprinijeti estetici i poboljšati žvačnu funkciju. Zamjena jednog izgubljenog zuba može se jednostavno riješiti implantološkim liječenjem, ali postoje situacije kada to nije moguće. Primjerice, kod nezavršenog rasta i razvoja kostiju gornje i donje čeljusti, dentalni implantati ne mogu se koristiti jer ometaju pravilan rast alveolarnog nastavka. Prva alternativa za nadomještanje izgubljenog zuba kod djece i adolescenata je autotransplantacija, a indikacije postoje i kod odraslih. Uspješno transplantiran zub očuvanog parodontnog ligamenta doprinosi fiziološkom razvoju alveolarnog nastavka. Kod pacijenta s uspješno transplantiranim zubom obnavlja se proprioceptivni osjet u parodontnom ligamentu, što osigurava prirodan osjećaj tijekom žvakanja. Autotransplantacija se izvodi pod lokalnom ili općom anestezijom, a sam postupak zahtijeva iznimnu suradnju i motivaciju pacijenta. Postavljanjem ispravne indikacije i pažljivom kirurškom tehnikom, uspješnost transplantacija doseže 75% i više (1). Zahvat započinje ekstrakcijom zuba na mjestu implantacije ili pripremom alveole svrdlima u slučaju nedostatka zuba, a zatim se ekstrahira zub donor maksimalno atraumatskim pristupom kako bi sačuvali parodontni ligament. U slučaju oštećenja Hertwigove ovojnice transplantata bit će limitiran ili inhibiran daljnji rast i razvoj korijena, ovisno o veličini traume. Zub donor, uz što kraće vrijeme manipulacije, smješta se u optimalno pripremljenu alveolu. Zub se postavlja u infraokluziju i stabilizira šavovima i splintom. Endodoncija, ako je nužna, izvodi se 2 tjedna postoperativno, a restaurativni zahvati na transplantiranom zubu rade se 5-8 tjedana nakon operacije u slučaju zrelih zuba dok je kod transplantiranih zubnih zametaka potrebno pričekati konačan razvoj korijena (1).

## 2.1. Povijesni pregled transplantacije zuba

Transplantacija ljudskih zuba jedne osobe drugoj osobi (alotransplantacija) opisana je još za vrijeme Egipćana kada su egipatski robovi morali svoje zube davati faraonima (2). Postoje dokazi o alotransplantaciji zuba mrtvih donora no, s obzirom na drukčiju boju, neugodan miris i lošu rezistenciju, ove tehnike nisu naišle na široku primjenu.

Ambroise Paré, francuski kirurg, autor je prve poznate publikacije o transplantaciji zuba, 1561. godine. Pierre Fauchard, utemeljitelj moderne medicine, 1725. godine piše o replantaciji i transplantaciji zuba, tvrdeći kako se mogu izvesti kod iste osobe ili između dviju jedinki. John Hunter (1728. - 1793.) opisao je vaskularnu i parodontalnu regeneraciju nakon transplantiranja humanih i animalnih zuba kod pijetlova. Objavio je i kiruršku metodu i bio njen veliki zagovaratelj(2). Također spominje prokuhavanje i replantaciju bolnih ekstrahiranih zuba te navodi transmisiju bolesti, npr. sifilisa s jedne osobe na drugu. Emile Blaise Gardette 1827. godine zabilježio je, proučavajući rezultate 170 transplantacija, da je nemoguć uspjeh autotransplantacije zuba ako se ne izabere odgovarajući zub i odgovarajući pacijent za taj zahvat (5). Prvi klinički slučajevi uspješne autotransplantacije pojavljuju se 1950-tih (Apfel 1954; Miller 1956.) kada su prvi molari zamijenjeni trećim molarima (6). Apfel je još 1950. preporučio korištenje tehnike transplantacije prema kriterijima koje je on sam donio, a to su dob pacijenta, veličina zametka zuba donora te povoljan intraoralni rendgenski nalaz. U opisanoj kirurškoj tehnici zadržavao je perikoronarnu ovojniciu zametka, kao i okolno zubno meso. Tek 1956. tehnika je postala znanstveno relevantna sa stopom uspjeha od 50%. Iste su godine na svjetskoj razini definirani kriteriji uspjeha transplantacije zuba: odsutstvo nelagode pacijenta, regeneracija mekih i tvrdih tkiva te funkcionalna retencija najmanje 2 godine (5). 1960-tih Metro (5) izvodi simultanu bilateralnu transplantaciju zuba i protivi se splintiranju zbog akumulacije hrane, otežane higijene i posljedične inhibicije adherencije epitela. Umjesto splinta koristi jednostavne šavove kroz dentalne papile, a transplantirani zametak postavlja u okluziju, uz trodnevnu zabranu žvakanja i tekuću dijetu(5).

Današnje studije pokazuju 90-96%-tni uspjeh tijekom 3-14 godina poslijeoperativnog praćenja (5, 16).

## **2.2. Dijagnostika**

Postupci nužni za uspješnu autotransplantaciju zuba uključuju temeljitu kliničku i radiografsku analizu, precizan plan terapije, kirurški zahvat, endodontsku terapiju, rehabilitaciju i daljnje praćenje. Za zahvat su nužni najprije osnovni podaci o pacijentu, detaljna medicinska i stomatološka anamneza, zatim klinički pregled, radiološka procjena razvoja korijena i morfologije zuba donora te mjesta implantacije. Radiološkom analizom ortopantomograma, retroalveolarnih i zagriznih snimki može se odrediti oblik zuba donora i mjesta implantacije, stupanj razvoja korijena, stanje okolne alveolarne kosti, smještaj zuba u zubnom luku, nagnutost te odnosi s okolnim anatomskim strukturama. Kliničkim pregledom bitno je odrediti stanje parodonta, a u planiranju terapije je bitno određivanje vremena terapije.

## **2.3. Indikacije**

Najčešća indikacija za autotransplantaciju je gubitak zuba kao posljedica karijesa (6). U najvećem broju slučajeva riječ je o mandibularnom prvom molaru koji rano izbija u ustima. U takvoj situaciji se transplantira treći molar (23).

Ostale indikacije su kongenitalni nedostatak zuba, gubitak zuba uzrokovan traumom, impaktirani ili ektopični zubi, fraktura ili resorpcija korijena i ostale patologije (4,6). Autotransplantacija zuba u slučajevima avulzije sjekutića zbog traume kod djece omogućava neprekinut rast i razvoj kosti i mekog tkiva alveolarnog nastavka.

Aplazija zuba prikladna je indikacija za autotransplantaciju. Zub donor može biti iznikli ili impaktirani zub ili planski izvađen zub, primjerice iz ortodontskih razloga zbog zbijenog zubnog luka ili zub bez antagonista. Prednost ove vrste terapije nedostatka zuba je postizanje prirodnog biološkog stanja kosti i mekog tkiva.

## **2.4. Kontraindikacije**

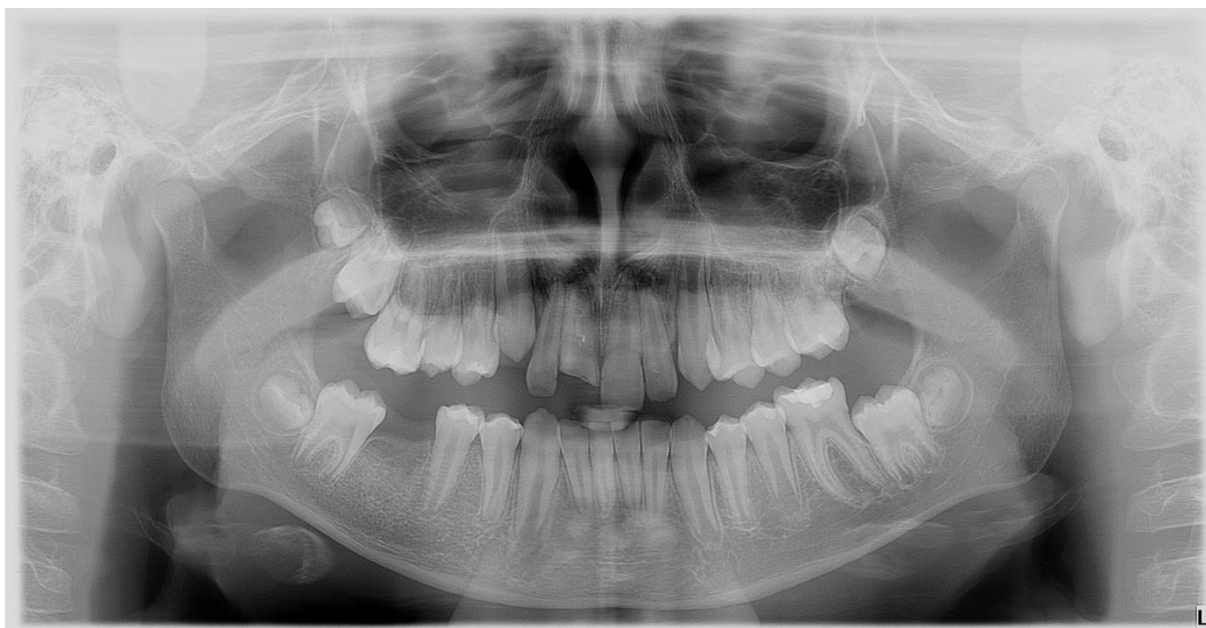Kontraindikacije za autotransplantaciju odgovaraju kontraindikacijama kod svih oralnokirurških zahvata: manjak kosti u alveoli na mjestu implantacije, komplicirana ekstrakcija donorskog zuba, zubi kompromitirani parodontnom bolešću s gubitkom pričvrsta više od 1/3 površine korijena (10).

## 2.5. Izbor zuba donora

Glavni kriteriji za odabir zuba donora su morfologija i smještaj zuba te njegov stadij razvoja. Zubi sa atipičnom morfologijom korijena onemogućavaju atraumatsku ekstrakciju istoga, a time čine i kontraindikaciju za autotransplantaciju. Isto vrijedi za zube čiji položaj u kosti iziskuje preveliku manipulaciju okolnim tkivom (1). Idealan zub za transplantaciju je jednokorijenski zub s koničnim oblikom i relativno glatkim korijenom. Zubi s velikim i široko postavljenim korijenom ili zavijenim korijenom imaju tendenciju prema traumi parodontnog ligamenta tijekom ekstrakcije ili transplantacije. Zubi s kratkim korijenima su skloniji razvoju parodontnih džepova, a zubi s gubitkom više od  $\frac{1}{3}$  korijena nisu preporučljivi za transplantaciju (2).

Zub donor mora biti od manje vrijednosti u denticiji, npr. treći molar, premolar u pretrpanom zubnom luku ili prekobrojni zub (2). Drugi donji premolari s kontralateralne strane čeljusti smatraju se najprikladnijima za nadomještanje gornjeg središnjeg sjekutića jer su im korijenovi i morfološki i po veličini najbližiji korijenovima središnjih sjekutića (Slika 1).

Velik broj istraživanja potvrdio je da je stadij razvoja zuba vrlo važan čimbenik uspjeha i preživljavanja transplantata. Mogu se transplantirati zubni zametci i zreli zubi (zubi sa završenim rastom i razvojem korijena). Nezreli zubi su bolji izbor za transplantaciju jer ostaju vitalni te se razvoj i rast korijena nastavlja nakon transplantacije (2). Najbolji rezultati postignuti su sa zubima čiji su korijenovi dosegli  $\frac{1}{2}$  do  $\frac{3}{4}$  ukupne duljine (1).



Slika 1. Ortopantomogram pacijenta s traumom zuba 11. Izabrani zub donor je zub 35 sa nezavršenim razvojem korijena.

*Ljubaznošću doc.dr.sc.T.Škrinjarića*

## **2.6. Principi cijeljenja nakon transplantacije**

Stanje pulpe i parodontnog ligamenta su od presudne važnosti za uspjeh autotransplantacije. Prilikom vađenja zuba donora prekida se krvna opskrba, stoga je za preživljavanje pulpe najvažnija revaskularizacija. Studije provedene na transplantiranim zubima pokazuju da se mladi zubi tijekom razvoja korijena mogu revaskularizirati i zato se smatra idealnim izvršiti transplantaciju prije nego što korijen dosegne punu dužinu i dok je apikalni foramen još otvoren. Transplantacija u preranom stadiju razvoja korijena se ne preporuča jer kirurška manipulacija zubima s manje od  $\frac{1}{2}$  razvijenog korijena može kompromitirati daljnji razvoj, dok kod transplantacije zuba s korijenom razvijenim više od  $\frac{3}{4}$  predviđene duljine može uzrokovati prodiranje transplantata u vitalne strukture poput maksilarnog sinusa ili u kanal donje čeljusti (23).

### **2.6.1. Cijeljenje pulpe**

Kao što je već navedeno, mladi zubi sa otvorenim apeksom imaju veliku šansu za revaskularizaciju, no tijekom prvih tjedana nakon transplantacije, prije ponovne vaskularizacije, tkivo pulpe je slabo otporno na infekciju. Ukoliko se pulpa inficira, može nastupiti upalna resorpcija korijena. Sistemski antibiotici, koji se rutinski propisuju tijekom prvog posttransplantacijskog tjedna, smanjuju rizik od infekcije. Ukoliko ne dođe do revaskularizacije pulpe, dolazi do zaustavljanja razvoja korijena uz obliteraciju pulpnog kanala ili proliferaciju kosti unutar pulpne komore. Potrebno je kontrolirati vitalitet pulpe u postoperativnom razdoblju. Funkcionalna obnova pulpnih živčanih vlakana obično se postiže oko 35 dana nakon transplantacije. Ukoliko zub ne reagira na električne ili termičke podražaje, potrebno je napraviti RTG snimku da bi se utvrdilo stanje korijena i korijenskog dijela pulpe.

Kod zrelog zuba, odnosno onoga koji je dosegao punu duljinu, značajnu ulogu ima širina apikalnog otvora. Promjer apikalnog foramena veći od 1 mm smanjuje rizik od nekroze pulpe jer se povećava šansa za uspješnu revaskularizaciju pulpe (4,6). U slučaju transplantacije zrelog zuba sa završenim razvojem korijena i zatvorenim apikalnim foramenom ne očekuje se revaskularizacija te se izvodi endodontski zahvat dva tjedna nakon transplantacije (1).

### **2.6.2. Cijeljenje parodontnog ligamenta**

Pri mobilizaciji zuba donora s originalnog položaja, pohrani izvan usne šupljine ili smještanju u novu alveolu važno je minimalizirati oštećenje parodontnog ligamenta. Manja oštećenja površine korijena cijele proliferacijom stanica sa strane defekta, međutim, ako se radi o oštećenju većeg područja, preostale stanice parodontnog ligamenta ne mogu premostiti defekt stvaranjem novog parodontnog ligamenta, već postoji rizik da kost preraste iz alveole i spoji se sa zubom, što rezultira ankilozom i resorpcijom, tako da kost zamjenjuje tvrda zubna tkiva (zamjenska resorpcija). Viši rizik za zamjensku resorpciju je kod zuba s potpuno razvijenim korijenima, zato što je njima teže rukovati prilikom ekstrakcije i pritom se češće ošteti parodontni ligament. Cijeljenje parodontnog ligamenta pospješuju kratkotrajna fiksacija transplantiranog zuba te fiziološka pokretljivost. Za parodontni ligament je bitno spomenuti da ima osteogeni regenerativni potencijal i može stvoriti kost oko sebe ako nije ozbiljnije oštećen, unatoč tome što zub nema kontakt s kosti (7).



## 2.7. Kirurški principi pri autotransplantaciji zuba

Autotransplantacija ima bolju prognozu kad se izvodi u mlađih pacijenata s nezrelim zubima donorima. Prednost pri odabiru su zubi otvorenog apikalnog foramena koji su dosegli do  $\frac{3}{4}$  predviđene duljine korijena, iako se transplantirati može u svim stupnjevima razvoja zuba.

Uvjete uspješne transplantacije zuba postavio je Fleming 1956. godine, a isti glase:

- odsutnost upalne reakcije u alveoli
- zubni zametak zadržan u svom novom položaju
- očuvan parodontni ligament
- odsutnost resorpcije korijena
- nema promjene boje transplantata
- očuvan vitalitet (7).

Ključno je da kirurška tehnika bude minimalno traumatska, s minimalnim rukovanjem zuba donora kako bi se očuvala Hertwigova epitelna ovojnica i time izbjegle posljedice poput ankiloze, resorpcije korijena i gubitka epitelnog pričvrstka (6). Transplantirani se zub nakon postavljanja u alveolu mora pričvrstiti u novom položaju, a za to mogu poslužiti šavovi (jednostavni ili križni madrac šav), kompozitni splint ili ortodontske bravice. Preporuča se fleksibilno splintiranje tijekom 7 do 10 dana koje omogućava funkcionalno pomicanje (2). Treba voditi računa o tome da prolongirano rigidno splintiranje ima loš učinak na parodontno i pulpno cijeljenje. Idealno mjesto implantacije treba imati dovoljnu visinu i širinu za primanje zuba donora, a ako to nije slučaj, može se popraviti kirurški (primjerice sinus-lift u gornjoj čeljusti). Zub donor mora se postaviti malo ispod okluzalne ravnine, ali bez pritiska na vršak korijena i alveolu, da bi se nastavio razvoj korijena. Razvoj korijena može se, dakle, nastaviti bez smetnji, ali isto tako može biti kompromitiran zahvaljujući nepovoljnom odnosu krune i korijena (8).

Prema Andreasenu, idealno je transplantirati zube čiji je korijen dosegnuo  $\frac{3}{4}$  predviđene duljine te čiji je vršak korijena širi od jednog milimetra u promjeru, jer nezreli korijeni u početnom stupnju razvoja, iako imaju veću stopu uspješnosti pri transplantiranju, pokazuju manji rast od nezrelih korijena u završnom stupnju razvoja (9). Parodontno cijeljenje očekuje se za dva mjeseca, a očituje se odsutnošću resorpcije korijena i vidljivošću lamine dure na rendgenskoj snimci (15). Ankiloza se događa kod zubi s oštećenim cementom, što naglašava važnost cementa u parodontnoj regeneraciji. Primjećuje se obično već u prvoj godini nakon

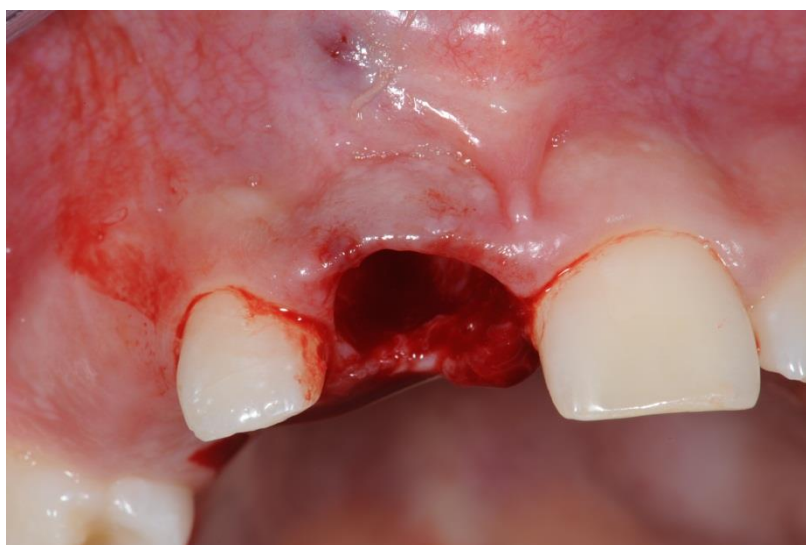zahvata na rendgenskoj snimci ili kliničkim pregledom kada se na perkusiju dobiva metalni zvuk (16). Revaskularizacija nastupa četvrtog dana poslijeoperativno, a napreduje po 0,1 milimetar dnevno. Jedan od glavnih čimbenika koji utječe na revaskularizaciju je vrijeme koje je zub donor proveo izvan usta te manipulacija njime tijekom kirurškog zahvata. Transplantacija je uspješnija ako se izvodi neposredno nakon gubitka zuba iz primateljske alveole ili ako je zub donor bio manje od 30 minuta pohranjen izvan alveole (20).

## 2.8. Kirurška tehnika

Autotransplantacija je postupak koji se provodi pod anestezijom, lokalnom ili općom. Za ekstrakciju zuba donora najčešće je potrebna provodna anestezija uz eventualni dodatak anestetika infiltracijskom tehnikom.

Postupak ekstrahiranja zuba, pripremanja alveole i sama transplantacija provodi se po uzoru na proceduru koju su sugerirali Andreasen i suradnici (3,16). Prije samog akta vađenja, preporučuju napraviti kružnu inciziju cervikalnog dijela parodontnog ligamenta i zatim pristupiti vađenju kliještima (3).

Prvo se ekstrahira zub na mjestu implantacije i naprave korekcije postojeće alveole tako da donorski zub može stati u istu, poput uklanjanja eventualnog interradikularnog septuma i upalnog granulacijskog tkiva (Slika 2). Ako nema upalnog sadržaja, treba izbjegavati kohleiranje kako bi se zadržale postojeće parodontne stanice u alveoli. Alveola mora biti 1 do 2 milimetra veća i dublja od donorskog zuba da bi se sačuvao parodontni ligament (2).

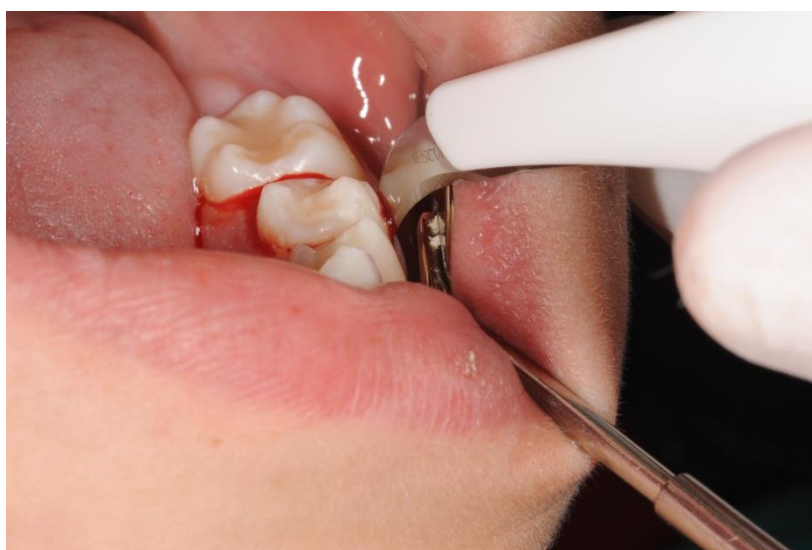

Slika 2. Postekstrakcija alveola na mjestu implantacije.

*Ljubaznošću doc.dr.sc.T.Škrinjarića*

U slučaju nedostatka zuba, tj. da ne postoji alveola, treba stvoriti umjetnu koja će biti prikladna obliku i duljini zuba. Modelira se karbidnim ili dijamantnim svrdlom uz obavezno hlađenje fiziološkom otopinom. Alveola se mora ispreparirati da se u svim dimenzijama ostavi dovoljno prostora oko zuba za cijeljenje parodontnog ligamenta. Nakon preparacije, alveola se ispere sterilnom fiziološkom otopinom kako bi se uklonili zaostali koštani fragmenti (10).

Slijedi ekstrakcija zuba donora (Slika 3). Postupak započinje odizanjem mukoperiostalnog režnja uz nježno rukovanje mekim tkivima i uz očuvanje integriteta periostalne membrane, za bolju regeneraciju pri cijeljenju. Pri vađenju zuba donora koriste se kontrolirane luksacije za što manju traumu zuba. Ukoliko je nužna, učini se osteotomija. Cilj je maksimalno očuvati intaktni parodontni ligament pri ekstrakciji jer oštećenje Hertwigove ovojnice transplantata limitira ili inhibira daljnji rast i razvoj korijena, ovisno o veličini traume (1).



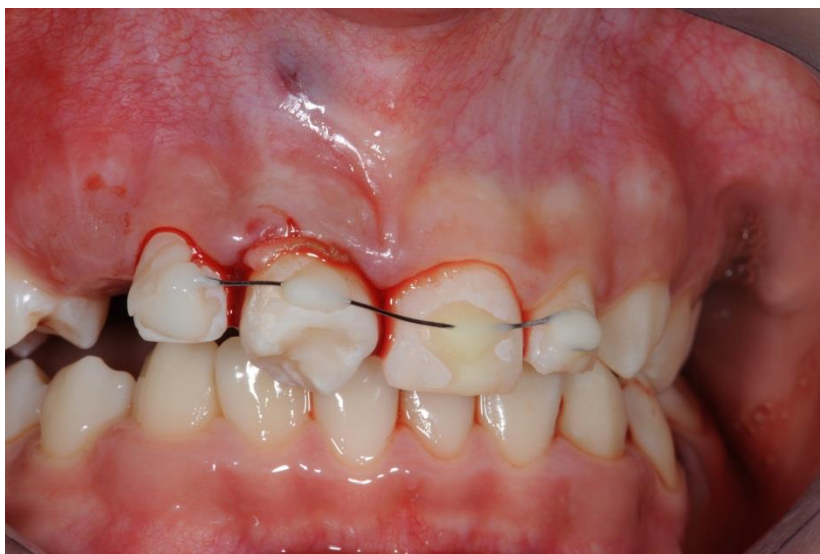Slika 3. Priprema za ekstrakciju zuba donora.

*Ljubaznošću doc.dr.sc. T.Škrinjarića*

Zub donora može se gotovo do kraja rasklimati tako da mu se omogući brza i lagana završna faza ekstrakcije i ostati tako pohranjen u svojoj alveoli do završne pripreme mjesta implantacije. Najčešće se zub donora odmah ekstrahira u potpunosti i do transplantacije pohranjuje u odgovarajući medij. Vrsta medija u koju se pohranjuje zub itekako utječe na dugoročnu prognozu transplantiranog zuba jer održava vitalitet parodontnog ligamenta. Idealan medij za očuvanje trebao bi spriječiti odumiranje stanica parodontnog ligamenta kako bi stanice mogle prolaziti mitozu i generirati oštećene stanice. Ovo je bitno kako bi se

fibroblasti ponovno stvarali u području korijena zuba izbjegavajući prijanjanje osteoklasta na ovom području. Idealni medij bi trebao očuvati većinu funkcionalnih kapaciteta stanica periodontalnog ligamenta (11). Fiziološka otopina najčešći je medij koji se koristi pri zahvatu. Kompatibilna je sa stanicama periodontalnog ligamenta, ali ima manjak esencijalnih hranjivih tvari kao što su magnezij, kalcij i glukoza, koje su bitne normalnim metaboličkim potrebama stanica periodontnog ligamenta. Istraživanja su pokazala da je fiziološka otopina štetna za stanice periodontnog ligamenta ako se koristi dulje od dva sata (12). Pripravci bogati trombocitima predstavljaju relativno novu biotehnologiju za stimulaciju i ubravanje zacjeljivanja tkiva i regeneracije kosti. Danas se koristi u brojnim poljima medicine pa je tako našla mjesto u brojnim oralnokirurškim i parodontološkim postupcima. U terapiji se primjenjuje plazma bogata čimbenicima rasta kako bi se poboljšalo i ubrzalo cijeljenje mekog i koštanog tkiva. U kontekstu transplantacije zuba, frakcija plazme F2 može se koristiti kao medij za pohranu zuba donora. Od iznimne važnosti je minimalna manipulacija zubom donorom te izbjegavanje kontakta sa korijenom zuba donora (1).

Slijedi transplantacija zuba u prethodno pripremljenu alveolu bez forsiranja prolaska zuba, tako da ne dođe do pritiska i oštećenja Hertwigove ovojnice. Za savršenu adaptaciju potrebno je ostaviti slobodan prostor između alveolarne kosti i cementa korijena od 1 do 2 milimetra, što je previđeno za razvoj budućeg parodontnog ligamenta (10). Zub treba biti u infraokluziji tako da na njega ne djeluju jake okluzalne sile i da mu se omogući izrastanje paralelno s razvojem korijena tijekom sljedećih mjeseci (1). Povoljno je postaviti zub tako da ima blagi aproksimalni kontakt sa susjednim zubima, što pomaže u njegovoj stabilizaciji. Ako nema dovoljno mjesta u buko-lingvalnom smjeru, zub se može postaviti u rotiranom položaju i naknadno ortodontski ispraviti (2). Nakon završetka postupka postavljanja zuba donora u alveolu, potrebno je učvrstiti zub jer to potiče cijeljenje parodonta (Slika 4). Učvršćivanje ili stabilizacija zuba može se osigurati ortodontskim bravicama, ligaturama, šavom, kompozitom i žicom, i frikcijskom retencijom (2). Najčešće se zub stabilizira šavom i dodatno fiksira semirigidnom tehnikom žičano-kompozitnog splinta tijekom 10 dana. Čvrsta fiksacija zuba može potaknuti resorpciju tvrdih zubnih tkiva, a mogućnost blagog pomaka stimulira regeneraciju parodontnih stanica. Križni madrac šav preko krune zuba koja je u blagoj infraokluziji omogućuje najbolju adaptaciju rane i stabilnost ugruška, smanjujući time i prodiranje bakterija iz usne šupljine (10). Nakon završene transplantacije potrebno je napraviti rendgenološku kontrolu i procjenu položaja zuba.



Slika 4. Učvršćivanje zuba donora žičano-kompozitnim splintom.

*Ljubaznošću doc.dr.sc.T.Škrinjarića*

## **2.9. Postoperativni postupci**

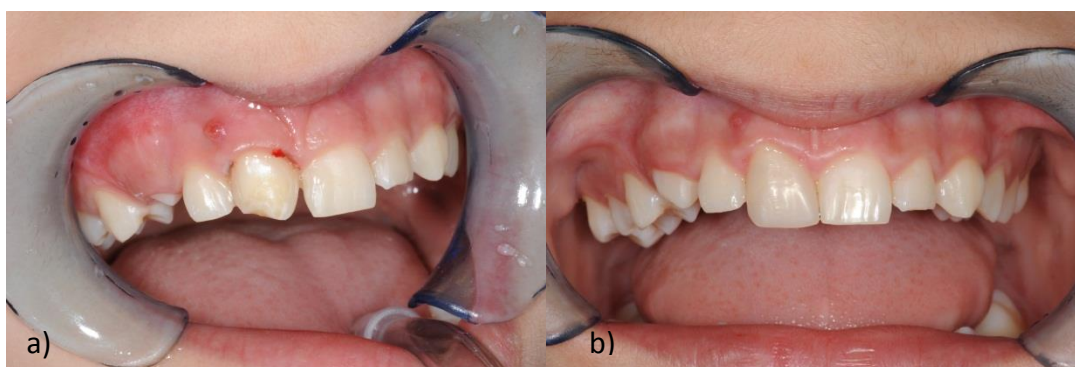
Nakon operacije, pacijentu se savjetuje mekša hrana tijekom tjedan dana te izbjegavanje žvakanja na strani transplantiranog zuba (1). Prepisuje se sustavni antibiotik per os tijekom tjedan dana te nesteroidni protuupalni lijekovi za bol. Uz održavanje optimalne oralne higijene, poželjno je ispiranje usta 0.2% klorheksidinom tijekom 7 dana.

### **2.9.1. Kontrolni pregledi**

Prva kontrola pacijenta slijedi tjedan dana nakon operacije kada se uklanjaju šavovi i splint. Pacijenta se upućuje na klinički i rentgenološki pregled 1,3,6,9 i 12 mjeseci nakon zahvata, a nakon toga su dovoljne godišnje kontrole (2). Kliničkim pregledom prati se pomičnost i osjetljivost zuba, dubina džepova i test perkusije. Testira se i pulpna osjetljivost putem električne stimulacije, i to 6 mj., 1 god., 5 god. i 10 god. nakon transplantacije (2).Uvijek se provjerava i susjedni zub za kontrolu. Rentgenološki se provjerava je li pulpa obliterirana i cijeli li paradont. Također, prati se pojava resorpcije korijena i ankiloze.

### 2.9.2. Endodoncija i restaurativni zahvati

Endodontsko liječenje korijena obavezno je kod svih transplantiranih zrelih zuba. Zahvat se započinje 3 do 4 tjedna nakon transplantacije zrelih zuba kako bi se spriječila infekcija pulpe, periradikularna upala i upalna resorpcija korijena. Principi endodoncije isti su kao i za svaki drugi zub. Korijenski kanali najprije se pune pastom kalcij hidroksida, a tri mjeseca nakon transplantacije zub se trajno puni gutaperkom (2). Transplantirani zubi mogu se morfološki preoblikovati restaurativnim materijalima tako da podsjećaju na zube koje nadomještaju, uglavnom tri mjeseca nakon transplantacije (Slika 5). Pritom je bitno da se što manje traumatiziraju dentin i pulpa zuba te okolna gingiva (3). Ako se odluči za protetsku nadogradnju, ista se može uzeti u obzir tek 2 do 3 mjeseca nakon kirurškog zahvata.



Slika 5. Koronoplastika zuba donora. *Ljubaznošću doc.dr.sc.T.Škrinjarića.*

- a) Početna faza preoblikovanja krune
- b) Završeno preoblikovanje krune

### 2.9.3. Ortodoncija

Ortodontska terapija može započeti 3 do 9 mjeseci nakon transplantacije. Prema rezultatima istraživanja, ortodontska terapija u ovoj fazi neće ometati cijeljenje parodonta i pulpe. No, mogu se očekivati površinske resorpcije korijena na transplantiranim zubima nakon terapije (2). Ortodontcijom se transplantirani zub dovodi do završne okluzije i u funkciju u zubnom luku.

## 2.10. Uspjeh autotransplantacije

Transplantacija se smatra uspješnom kada je prisutno normalno cijeljenje periapikalnog tkiva bez prisutnosti upalnih promjena pulpe i bez progresivne resorpcije korijena uz kontinuirani rast i razvoj korijena. Pokazatelji uspjeha su da je zub nepomičan i fiksiran u alveoli i da omogućava normalnu funkciju žvakanja, odsutnost patoloških stanja, normalno vidljiva lamina dura na rentgenskoj snimci, normalan oblik i boja gingive, normalna dubina sulkusa (manje od 3mm) te odsutnost ankiloze (2). Neuspjehom se smatra nekroza pulpe, resorpcija korijena i ankiloza (4).

Nekroza pulpe može se detektirati 2 mjeseca nakon operacije. Na razvoj nekroze utječe veličina apikalnog foramena te vrijeme manipulacije transplantatom. Smanjenjem promjera apikalnog otvora na manje od jednog milimetra smanjuje se i mogućnost uspješne revaskularizacije pulpe te povećava šansa za nekrozu. Također, vrijeme koje zub donor provede izvan alveole za vrijeme transplantacije negativno djeluje na ponovnu uspostavu mikrocirkulacije (1).

Resorpcija korijena češće se događa na transplantiranim zrelim zubima nego na zubnim zamecima. Radiološki se može detektirati unutar 6 mjeseci. Upalna resorpcija nastaje zbog bakterijske kontaminacije pulpe ili dentinskih tubulusa. Vidljiva je unutar mjesec dana i može se spriječiti endodontskim tretmanom zuba kalcijevim hidroksidom (1).

Cijeljenje parodontnog ligamenta smatra se uspješnim ako je radiološki vidljiv transplantirani zub u potpunosti okružen novoformiranim parodontnim ligamentom normalne širine. U suprotnom postoji nalaz ankiloze. Uzročnici ankiloze mogu biti ozljeda parodontnog ligamenta tijekom transplantacije zbog dodirivanja korijena transplantata ili prejako postavljen splint. Splint treba omogućavati funkcijsko pomicanje zuba čime dolazi do stimulacije parodontnog cijeljenja i reparacije kosti. Ankiloza se klinički očituje metalnim zvukom zuba na perkusiju. Ankilozirani zub ne može izrasti, već se ponaša poput dentalnog implantata po principu oseointegracije. Radiološki, ankiloza je vidljiva četiri mjeseca do godinu dana postoperativno.

U rijetkim slučajevima može doći do resorpcije alveolarnog grebena ako mjesto implantacije nema dovoljnu bukopalatinalnu ili bukolingvalnu stijenku (14).

### 2.10.1. Vanjska resorpcija korijena zuba

Resorpcija korijena je proces koji dovodi do gubitka tvrdih zubnih tkiva, a može biti uvjetovana fiziološki i patološki. Među patološka zbivanja koja mogu uzrokovati resorpcijski proces spada i transplantacija zuba. Patološka vanjska resorpcija korijena češća je u odnosu na unutarnju. Uzrokovana je djelovanjem dentinoklasta, odnosno cementoklasta. Za nastanak procesa resorpcije potrebno je stalno podraživanje cementoklasta triger faktorima (bakterijska infekcija parodontne membrane, upala, nekrotični debris) koji djeluju kemotaksijski na makrofage i ostale upalne stanice te tako pokreću imunološki odgovor. Vanjska resorpcija korijena, prema patohistološkom nalaz, u dijeli se na površinsku, upalnu i nadomjesnu. Svaka može biti lokalizirana u apikalnom, lateralnom i cervikalnom dijelu korijena (14).

Površinska resorpcija je ograničena na područje cementa, a predstavlja odgovor na lokalizirane ozljede parodontnog ligamenta i/ili cementa. Najčešće se spontano zaustavlja uz formiranje novog cementa i potpunu obnovu parodontnog tkiva. Površinske resorptivne promjene obično se ne vide radiološki jer su to veoma mala uleknuća površine korijena, a praćena su normalnim parodontnim prostorom(14).

Nadomjesnu resorpciju (ankilozu) karakterizira spajanje korijena zuba i kosti. Može biti prolazna ili progresivna; kod progresivne dolazi do resorpcije cijelog korijena. Posljedica je ekstenzivnog oštećenja parodontnog ligamenta i oštećenja površine korijena struganjem, gnječenjem ili isušivanjem. Na rendgenskoj snimci očituje se gubitkom parodontnog prostora uz pojavu lakuna na površini korijena te uznapredovalom resorpcijom korijena. U lakune ulazi novoformirana kost. Najčešće započinje u apeksnoj trećini korijena (14).

Upalna resorpcija korijena nastaje širenjem upalnih produkata i uzročnika upale iz pulpne komorice u područje parodontnog tkiva kroz dentinske kanaliće ili kontinuiranom stimulacijom resorpcijskih stanica (trauma). Na površini korijena mogu se vidjeti područja resorpcije koja zahvaćaju cement i dentin. Na rendgenskoj snimci se, za razliku kod površinske, dobro vide područja resorpcije korijena u obliku kuglastih ili jajolikih prosvjetljenja. Najčešće započinje u apeksnoj trećini korijena, ali može zahvatiti i njegove postranične dijelove. Pri upalnoj resorpciji korijena zub je klinički pokretljiv i lagano ekstrudiran, a na perkusiju daje mukli ton (14).



### 2.10.2. Ankilozna zuba

Ankilozna zuba je, po definiciji, anatomska fuzija između cementa i/ili dentina zuba te alveolarne kosti. Uzrok nastanka ankiloze zuba još uvijek nije u potpunosti razjašnjen. Fibroblasti parodontnog ligamenta, kao dio normalnog lokalnog metabolizma, izlučuju lokalne regulatorne čimbenike poput citokina i faktora rasta i time blokiraju osteogenezu. Različiti ekstrinzični uzročni faktori poput lokalne mehaničke traume, kemijskih i termičkih iritacija te lokalne infekcije uzrokuju poremećaj lokalnog metabolizma i time prestaje supresija osteogenetske aktivnosti fibroblasta. Stvara se „koštani mostić“, pri čemu alveolarna kost urasta u cement zuba, što rezultira ankilozom. Histološki su vidljiva područja resorpcije cementa, nadoknađena s kalcificiranim tkivom koje se nastavlja u kontinuitetu na alveolarnu kost (nadomjesna resorpcija). Do ankiloze može doći u bilo koje doba tijekom erupcije, pa čak i nakon što se postigne okluzalni kontakt s antagonistom (13).

Klinički znakovi koji ukazuju na ankilozu su: visoki metalni ton pri perkusiji zuba, ankilozirani zub nalazi se u infraokluziji u odnosu na okluzalnu ravninu te gubitak fiziološke pomičnosti zuba. Ton koji nastaje prilikom perkusije ankiloziranog zuba opisuje se kao oštar i metalan, a posljedica je prijenosa sile sa zuba izravno na kost i nedostatka parodontalnog ligamenta. Kod zdravih zubi mogući su fiziološki pomaci labio-lingvalno, dok su ankilozirani zubi nepomični. Kao dijagnostički znak pouzdani su jedino ukoliko je barem 20% površine korijena zuba ankilozirano (13).

Ankilozna zuba može se dokazati i radiološkom metodom. Granice parodontalnog ligamenta oko ankiloziranog zuba na rendgenskoj slici mogu nestati, ali moramo uzeti u obzir da se radiografski prikazuju samo aproksimalne površine korijena, no ne i moguća ankilotična mjesta s nestankom parodontalnog ligamenta na lingvalnim, labijalnim i interradikularnim površinama. Time se radiološka dijagnostika ankiloze smatra u pojedinim slučajevima manjkavom (13). Ograničenja konvencionalne radiografije mogu se naditi upotrebom kompjuterizirane tomografije (CT), mnogo skuplje i rjeđe korištene dijagnostičke pretrage. Zbog tih se razloga dijagnoza najčešće postavlja na temelju kliničkog nalaza koji, po navedenom, može, ali ne mora biti potvrđen radiografski (13).

## 2.11. Transplantacija i implantati

Autotransplantacija zuba trebala bi svakako biti prva opcija ako su zadovoljeni svi uvjeti za njeno izvođenje i uspjeh. Implantati, zajedno sa raznim tehnikama regeneracije kostiju, sve više napreduju i pokazuju visoku predvidljivost i visoku stopu uspješnosti te su time autotransplantacije izgubile na vrijednosti kao rehabilitacijska alternativa(18). Implantati imaju prednost pred autotransplantatima kod većih bezubih područja ako ne postoji zub od manje važnosti u denticiji koji može poslužiti kao adekvatan zub donor ili se zub donor ne može jednostavno ekstrahirati, ako je bezubi prostor ograničen ili ako pacijent nije dovoljno suradljiv za postupak autotransplantacije (10). Glavni razlog za izbjegavanje implantata je pacijentova dob zbog rasta i razvoja čeljusti. Ako se implantat postavi prije završetka rasta čeljusti, na kraju rasta i razvoja bit će smješten ispod okluzalne ravnine jer je ankiloziran te stoga ne može pratiti fiziološki rast i razvoj čeljusti (10).

Implantati imaju ograničenja u usporedbi s autotransplantacijom. Postavljanje implantata ne inducira daljnji razvoj alveolarne kosti, teško je očuvati ili stvoriti interdentalne papile, dentalni implantat se ne može ortodontski pomicati, ograničen je na odrasle ili mlade odrasle osobe sa završenim rastom kosti i skuplji je postupak za pacijenta. Autotransplantacija ima veću stopu uspješnosti ukoliko je zadovoljeno više prognostičkih zahtjeva.

U svakom slučaju, s obzirom na velik broj indikacija i uvjeta koji se moraju zadovoljiti , dobro se moraju odrediti mogućnosti transplantacije ili implantata kao terapijskih rješenja.

### **3. RASPRAVA**

Autotransplantacija zuba trebala bi biti superiorna terapijska mogućnost nad protetskim i implantološkim terapijama i to s obzirom na funkciju, vrijeme terapije, prognozu, biokompatibilnost te, u konačnici, financijski aspekt same terapije.

Za uspjeh transplantacije važno je da se postupak provede pažljivo i atraumatski. Uspjeh je puno veći u osoba s nezavršenim razvojem korijena pa je poželjno transplantaciju planirati i provesti, kad je moguće, u to vrijeme. Za konačan uspjeh nužna je kombinacija optimalnog kirurškog zahvata s endodontskim liječenjem, ukoliko je potrebno (3). Ukoliko su pravilno određene indikacije i zadovoljeni svi zahtjevi kirurškog i postoperativnog postupka, transplantirani zub zadovoljit će funkcijski i estetski. Resorpcija korijena najčešći je pokazatelj neuspjeha transplantacije, a zajedno s ankilozom predstavlja redovitu pojavu ukoliko dođe do traumatiziranja parodontnog ligamenta tijekom postupka autotransplantacije. Atraumatska ekstrakcija donorskog zuba i neposredni prijenos u pripremljenu alveolu smanjuju rizik od ozljede parodontnog ligamenta, a time i učestalost upalne resorpcije koja se očituje tijekom 3 do 4 tjedna te ankiloze koja postaje vidljiva nakon 3 do 4 mjeseca.

Mnogi doktori dentalne medicine skeptično gledaju na transplantacija zuba kao dugoročno pouzdan postupak liječenja, posebice posljednjih godina kada je razvoj implantoloških tehnika u porastu i kada se izvrsno može predvidjeti stopa uspjeha i estetski rezultati implantata. Budući da obje tehnike imaju sličnu namjenu, neizbježna je njihova usporedba. Implantati se mogu ugraditi svima koji imaju indikaciju dok za transplantaciju mora postojati odgovarajući zub donor. Kirurška tehnika transplantacije i implantacije ne pokazuje značajne razlike u zahtjevnosti međutim, restorativne opcije su šire i nešto jednostavnije za transplantaciju.

Bez obzira na sličnosti, određene situacije postavljaju transplantaciju kao prioritet. Transplantacija je biološki postupak u kojem zubi, osobito u fazi zametka, imaju potencijalnu sposobnost da induciraju rast alveolarnog nastavka, stoga se može upotrijebiti kod pacijenata prije kraja pubertalnog rasta, dok se osteointegrirani implantati ne mogu prilagoditi rastućoj čeljusti pacijenta. Također, neposredna transplantacija s ekstrakcijom na mjestu primatelja je postupak koji daje značajnu uštedu vremena u usporedbi s implantatima. Transplantirani zub s parodontnim ligamentom ima osteoinduktivna svojstva koja rezultiraju obnavljanjem koštanih defekata oko transplantata bez upotrebe nadomjesnih materijala, što značajno smanjuje vrijeme i troškove u odnosu na implantate. Iako protetski rad na implantatu zadovoljava visoke estetske kriterije, transplantirani zub ima prirodni potencijal za dobre estetske rezultate jer omogućava stvaranje normalne interdentalne papile, uz prirodni izgled cakline te prirodni izlazni profil i oblik krune. Uz to, moguće je daljnje ortodontsko liječenje

i prilagodba položaja nakon operacije. Što se tiče dugoročne prognoze postupaka, znanstvenim dokazima potvrđena je sličnost između istih (više od 95% uspjeha implantata u 10 godina i postotak uspjeha transplantata preko 90% u dugoročnim studijama od 17 do 41 godine (19,20).

#### **4. ZAKLJUČAK**

Autotransplantacija zuba prikladna je u određenim kliničkim slučajevima ,a posebice je idealna za mlađe pacijente, s obzirom da protetske i implantološke terapije tada nisu prikladne zbog rasta i razvoja. Za razliku od navedenih postupaka, one je biološki postupak koji daje visoki funkcijski i estetski uspjeh. U slučaju neuspjeha, uvijek se stigne ugraditi implantat. Štoviše, transplantacija zuba može biti privremena terapijska mogućnost u mladih pacijenata dok ne završi rast i razvoj. Na taj način očuvat će se visina i obujam kosti do ugradnje implantata. Unatoč visokoj stopi uspješnosti i niskim troškovima u usporedbi sa implantatima, transplantacija je rizičan postupak s obzirom na velik broj zahtjeva koji se moraju zadovoljiti kako bi se održala uspješnom. Vrlo pažljivo treba odabrati odgovarajući slučaj i isto tako izvesti postupak s maksimalnom pažnjom prema zubu donoru. Ništa manje bitno nije postoperativno razdoblje u kojem se redovno mora pratiti tijekom cijeljenja. Za razliku od nekih tradicionalnih terapijskih mogućnosti, pa tako i implantata, postupak transplantacije zahtjeva veliku suradnju pacijenata te njihovih skrbnika, s obzirom da se većinom radi o mlađim pacijentima. Autotransplantacija još nije našla svoje mjesto kao tradicionalna metoda no, kako su već pokazale studije, ima velikog potencijala da to postane jer s daljnjim razvojem dentalne medicine i upotrebom faktora rasta, zasigurno će, kao terapijska mogućnost, u budućnosti pokazivati bolje i dugoročnije rezultate.

## **5. LITERATURA**



1. Mudrinić I, Filipović Zore I. Autotransplantacija zuba. Sonda. 2012;13:24.
2. Miletić K, Miletić I, Lapter Varga M. Autotransplantacija zuba u ortodontskoj terapiji. Sonda (Internet). Dostupno na: <http://sonda.sfzg.hr/wp-content/uploads/2015/04/Mileti%C4%87-K.-et-al.-Autotransplantacija-zuba-u-ortodontskoj-terapiji.pdf>.
3. Škrinjarić I, Glavina D. Autotransplantacija premolara na mjesto srednjih maksilarnih sjekutića: ocjena nakon deset godina praćenja. Acta Stomatol Croat. 2005: 399-408.
4. Mendes PA, Rocha G. Mandibular third molar autotransplantation: Literature review with clinical cases. J Can Dent Assoc. 2004;70
5. Santiago E, Rocha G, Carvalho JFC. Oral Health Care - Pediatric, Research, Epidemiology and Clinical Practices : Tooth autotransplantation. prof. Viridi M Ed. InTech. 2012; Dostupno na: <http://www.intechopen.com/books/oral-health-care-pediatric-research-epidemiology-and-clinical-practices/tooth-autotransplantation>.
6. Thomas S, Turner SR, Sandy JR. Autotransplantation of teeth: Is there a role?. Br J Orthod. 1998;25:275-82.
7. Fleming HS. Experimental transplantation of teeth in lower animals. Oral Surg Oral Med Oral Pathol. 1956;9;1: 3-17.
8. Aslan BI, Ucuncu N, et al. Long-term follow-up of a patient with multiple congenitally missing teeth treated with autotransplantation and orthodontics. Angle Orthod. 2010;80(2): 396-99.
9. Northway W. Autogenic dental transplants. Am J Orthod Dentofacial Orthop 2002;121(6): 592-93.
10. Tsukiboshi M. Autotransplantation of teeth: requirements for predictable success. Dent Traumatol. 2002;18(4): 157-80.
11. Škrinjarić T, Glavina D. Mediji za čuvanje i transport izbijenog zuba. Sonda. 2005;7 (12, 13): 67-9.

12. Andreasen JO, Borum MK, Jacobsen HL, Andreasen FM. Replantation of 400 avulsed permanent incisors. 4. Factors related to periodontal ligament healing. *Endod Dent Traumatol.* 1995;11:76-89
13. Musić L, Pejakić M, Dukić W. Lokalni poremećaji u nicanju zubi 1. dio. Ankiroza zubi. Sonda; 2013.
14. Sović J, Tadin A, Katunarić M. Resorpcija korijena zuba. Sonda. 2011;12
15. Cohen AS, Shen TC. Transplanting teeth successfully: autografts and allografts that work. *J Am Dent Assoc.* 1995;126(4):481
16. Andreasen, JO, Paulsen HO. A long-term study of 370 autotransplanted premolars. Part III. Periodontal healing subsequent to transplantation. *Eur J Orthod* 1990;12(1): 25-37.
17. Kim E, Jung JY. Evaluation of the prognosis and causes of failure in 182 cases of autogenous tooth transplantation. *Oral Surg Oral Med Oral Pathol Oral Radiol Endod.* 2005;100(1): 112-19.
18. Magheri P, Grandini R, et al. Autogenous dental transplants: description of a clinical case. *Int J Periodontics Restorative Dent.* 2001;21(4): 367-71.
19. Yoshino K, Kariya N, Namura D, Noji I, Mitsuhashi K, Kimura H, et al. Comparison of prognosis of separated and non-separated tooth autotransplantation. *J Oral Rehabil.* 2013;40:33-42.
20. Gimbernat H, Recio CL, Torres LD, Ruiz R, Gutiérrez P. Current state of dental autotransplantation. *Med Oral Patol Oral Cir Bucal.* 2011;16:948-52.
21. Abu Tair JA, Rahhal A. Tooth autotransplantation in orthodontic patients. *J Contemp Dent Pract.* 2010;11:63-70.
22. Mimura H, Fukuyo S. Orthodontic reconstruction with autotransplantation and bone grafting after a traffic accident. *Am J Orthod Dentofacial Orthop.* 2012;141:119-29.
23. Clokie CML, Yau D, Chano L. Autogenous tooth transplantation: An alternative to dental implant placement?. *J Can Dent Assoc.* 2001;67:92-6.

## **6. ŽIVOTOPIS**

Petra Šulina rođena je 1995. godine u Đakovu. Osnovnu školu završila je 2009. godine, a daljnje obrazovanje nastavlja u Gimnaziji Antuna Gustava Matoša u Đakovu. Srednjoškolsko obrazovanje završava 2013. godine te iste godine upisuje Stomatološki fakultet Sveučilišta u Zagrebu. Bila je demonstratorica na Zavodu za antropologiju sa morfologijom zuba i na Zavodu za endodonciju i restaurativnu stomatologiju te održala predavanje na 1. Kongresu studenata dentalne medicine. Tijekom studija radila je kao dentalni asistent u privatnoj poliklinici gdje je stekla brojna znanja i veliko iskustvo.