

Irigacijski postupci u endodonciji

Koščrić, Valentina

Master's thesis / Diplomski rad

2019

Degree Grantor / Ustanova koja je dodijelila akademski / stručni stupanj: **University of Zagreb, School of Dental Medicine / Sveučilište u Zagrebu, Stomatološki fakultet**

Permanent link / Trajna poveznica: <https://um.nsk.hr/um:nbn:hr:127:876058>

Rights / Prava: [Attribution-NonCommercial 3.0 Unported / Imenovanje-Nekomercijalno 3.0](#)

Download date / Datum preuzimanja: **2025-03-14**



Repository / Repozitorij:

[University of Zagreb School of Dental Medicine Repository](#)





Sveučilište u Zagrebu

Stomatološki fakultet

Valentina Kostrić

IRIGACIJSKI POSTUPCI U ENDODONCIJI

DIPLOMSKI RAD

Zagreb, 2019.

Rad je ostvaren na Stomatološkom fakultetu Sveučilišta u Zagrebu, na Zavodu za endodonciju i restaurativnu stomatologiju.

Mentor rada: dr. sc. Ana Ivanišević, Zavod za endodonciju i restaurativnu stomatologiju, Stomatološki fakultet Sveučilišta u Zagrebu

Lektor hrvatskog jezika: Damir Ducić, profesor hrvatskog jezika i književnosti

Lektor engleskog jezika: Barbara Cetinjanin, profesorica engleskog jezika i književnosti i povijesti

Sastav povjerenstva za obranu diplomskog rada:

1. _____

2. _____

3. _____

Datum obrane rada: _____

Rad sadrži:

49 stranica

10 slika

1 CD

Rad je vlastito autorsko djelo, koje je u potpunosti samostalno napisano uz naznaku izvora drugih autora i dokumenata korištenih u radu. Osim ako nije drukčije navedeno, sve ilustracije (tablice, slike i dr.) u radu su izvorni doprinos autora diplomskog rada. Autor je odgovoran za pribavljanje dopuštenja za korištenje ilustracija koje nisu njegov izvorni doprinos, kao i za sve eventualne posljedice koje mogu nastati zbog nedopuštenog preuzimanja ilustracija odnosno propusta u navođenju njihovog podrijetla.

Zahvala

Zahvaljujem se svojoj mentorici dr.sc. Ani Ivanišević na pomoći i savjetima te uloženom trudu i vremenu tijekom izrade ovog rada i u dosadašnjoj suradnji.

Hvala svim profesorima, djelatnicima fakulteta i kolegama koji su mi prenijeli znanje i ljubav prema stomatologiji.

Hvala mojoj obitelji, svim prijateljima i bližnjima koji me prate kroz moj život. Uz vas je sve lakše.

Ovaj rad posvećujem svojim roditeljima Vladimiru i Blaženi i mojoj pokojnoj baki Danici. Hvala za svu ljubav i podršku.

IRIGACIJSKI POSTUPCI U ENDODONCIJI

Sažetak

Najčešći uzrok bolesti pulpe i periapiksa su mikrobiološki iritansi i infekcija pulpnog prostora. Svrha endodontskog liječenja je učinkovita dezinfekcija prostora korijenskog kanala i sprječavanje reinfekcije. Ona se postiže kombiniranjem mehaničke instrumentacije i irigacije dezinfekcijskim otopinama, čime se ostvaruju uvjeti za punjenje korijenskih kanala i trodimenzionalno brtvljenje. Morfologija endodontskog prostora može biti iznimno komplicirana što može otežavati kemomehaničku obradu korijenskih kanala. Nadalje, mikrobiološka zajednica unutar endodontskog prostora iznimno je bogata, a sastoji se od mnoštva bakterijskih, ali i gljivičnih vrsta. Tijekom kemomehaničke obrade mehanički se čisti i širi korijenski kanal te se rabe irigacijske tekućine za uklanjanje mikrobnog sloja, otapanje ostataka organskog i anorganskog sadržaja i njihovo ispiranje iz korijenskog kanala. Najčešće primjenjivano sredstvo za irigaciju korijenskih kanala je natrijev hipoklorit. Ostala sredstva koja se primjenju su EDTA, klorheksidin te druga kelacijska i kombinirana sredstva. Relativni nedostaci tradicionalne irigacije iglom i špricom su visoka površinska napetost irigansa i nedostatan strujanje irigansa unutar kanala. Kako bi se pospješilo djelovanje otopina i optimizirala dinamika tekućine u kanalu, razvio se čitav niz otopina i uređaja za aktivaciju otopina u kanalu, a sa svrhom poboljšanog otapanja organskog i anorganskog sadržaja, dezinfekcije i ispiranja. Aktivacijski postupci uključuju ručnu aktivaciju te primjenu uređaja za aktivaciju irigansa: zvučna i ultrazvučna tehnika te primjena negativnog tlaka tijekom ispiranja korijenskih kanala. Osim toga, za dezinfekciju korijenskih kanala upotrebljavaju se i laseri i ozon.

Ključne riječi: endodoncija, ispiranje korijenskih kanala, natrijev hipoklorit, sustavi za aktivacijsku dezinfekciju

IRRIGATION PROCEDURES IN ENDODONTICS

Summary

The most common causes of pulp and periapical diseases are microbiological irritations and pulp infection. The purpose of endodontic treatment is effective irrigation of root canal and prevention of reinfection. It is accomplished by combining mechanical instrumentation with disinfection solutions irrigation, which are preconditions for root canal filling and tridimensional obturation. The endodontic space morphology can be very complex, which can hamper the chemomechanical processing of root canals. Furthermore, the microbiological community in endodontic space is very rich and it consists of many bacterial but also fungal species. During endodontic treatment root canal is mechanically cleaned and widened and also irrigation solutions are used to remove the microbial mat, dissolve the remains of the organic and inorganic tissue and flush them from the root canal. The most common irrigant is sodium hypochlorite. Other common ones are EDTA, chlorhexidine and other mixtures and chelating agents. Relative disadvantages of traditional syringe/needle irrigation are high surface tension and insufficient flow within root canal. In order to improve the effect of the solution and optimize the fluid flow in the root canal, a whole range of solutions and devices for the solution's activation have been developed with the purpose of improving dissolution of organic and inorganic tissue, disinfection and rinsing. Activation disinfection includes manual dynamic agitation and use of devices for irrigant activation: sonic and ultrasonic technique and application of negative pressure during irrigation. Additionally, lasers and ozone are used for root canal disinfection.

Keywords: endodontics, root canal irrigation, sodium hypochlorite, systems of activation disinfection

SADRŽAJ

1. UVOD.....	1
2. ANATOMIJA I MORFOLOGIJA ENDODONTSKOG PROSTORA	3
3. MIKROBIOLOŠKA ZAJEDNICA ENDODONTSKOG PROSTORA	7
4. ENDODONTSKO LIJEČENJE KORIJENSKIH KANALA.....	11
4.1. Sredstva za ispiranje korijenskih kanala	13
4.1.1. Natrijev hipoklorit.....	14
4.1.2. Klorheksidin	17
4.1.3. Dekalcificirajuća sredstva.....	18
4.1.4. Kombinirana sredstva.....	20
4.2. Tehnike ispiranja korijenskih kanala.....	21
4.2.1. Ispiranje iglom i štrcaljkom.....	22
4.2.2 Tehnika apikalnog negativnog tlaka	23
4.2.3. Ultrazvučno aktivirano ispiranje.....	24
4.2.4. Zvučno aktivirano ispiranje	27
4.2.5. Laser	28
4.2.6. Ozon	30
5. RASPRAVA	32
6. ZAKLJUČAK	35
7. LITERATURA.....	37
8. ŽIVOTOPIS	48

Popis skraćenica

CHX - klorheksidin

HEDP -1 - hidroksi etiliden - 1, 1 - difosfonska kiselina

kHz - kiloherc

LAD (eng. *Light - Activated Disinfection*) - svjetlosno aktivirana dezinfekcija

LAI (eng. *Laser Activated Irrigation*) - laserski aktivirana irigacija

NaOCl - natrijev hipoklorit

PAD (eng. *Photoactivated Disinfection*) - fotoaktivirana dezinfekcija

PCA - para - kloranilin

PIPS (eng. *Photon - Initiated Photoacoustic Streaming*) – fotonski inicirano fotoakustično strujanje

PUI (eng. *Passive Ultrasonic Irrigation*) - pasivna ultrazvučna irigacija

rpm (eng. *revolutions per minute*) - okreti u minuti

UAI (eng. *Ultrasonically Activated Irrigation*) - ultrazvučno aktivirana irigacija

UI (eng. *Ultrasonic Instrumentation*) - ultrazvučna instrumentacija

UZV - ultrazvuk

1. UVOD

Primarni cilj stomatologa je spriječiti gubitak zuba (1). Životni vijek čovječanstva je produžen, a kroz godine života zubi su podložni brojnim iritansima koji mogu ugroziti vitalitet pulpe i posljedično opstanak zuba u denticiji. Kako bi očuvali zub u ustima, spriječili razvoj periapikalnog procesa ili omogućili cijeljenje već nastale periapikalne lezije, stomatolozi posežu za endodontskim liječenjem zuba (2). Endodoncija je grana stomatologije koja se bavi morfologijom, fiziologijom i patologijom humane zubne pulpe i periapikalnog tkiva te prevencijom i terapijom bolesti i ozljeda navedenog tkiva (1). Endodontski postupak sastoji se od pripreme kaviteta, trepanacije zubne komore, lokalizacije ulaza u korijenske kanale, ekskripcije ili amputacije zubne pulpe, čišćenja i širenja korijenskih kanala te punjenja korijenskih kanala i postendodontske opskrbe zuba (3). Sam endodontski postupak može biti prilično izazovan, prvenstveno zbog složene morfologije endodontskog prostora te korijenskih kanala koji su nerijetko zavnuti i nepravilnog oblika. Prema Christie i Peikoff (4) čak je 90 % korijenskih kanala zakrivljeno, dok je istraživanje Blašković - Šubat (5) pokazalo učestalost zavnuća korijenskih kanala u 59% slučajeva. Uz glavni korijenski kanal moguća je i pojava akcesornih i lateralnih kanalića u 33% trajnih zubi (6). Stoga ne iznenađuje rezultat istraživanja Peters i sur. (7) prema kojem sama mehanička obrada korijenskih kanala ostavlja čak 35% površine korijenskih kanala netaknutima. Zato je osim mehaničke obrade od iznimne važnosti i kemijska obrada ispirućim tekućinama kako bi se uklonio debris, otopili ostaci organskog tkiva i zaostatnog sloja te postigao antimikrobni učinak (2). Mehanička instrumentacija sama po sebi može smanjiti broj mikroorganizama bez korištenja irigacijskih sredstava (8, 9), ali ne osigurava efektivno i kompletno čišćenje (10). Isto tako sama irigacija, bez mehaničke obrade korijenskog kanala, ne može značajno smanjiti intrakanalnu bakterijsku infekciju (8, 11). Budući da nijedno sredstvo za ispiranje ne zadovoljava sve kriterije idealnog sredstva, sredstva se kombiniraju (1). Osim upotrebe različitih sredstava, u suvremenoj se endodonciji rabe i dodatne tehnike koje mogu pojačati učinak ispirućeg sredstva. Tu ubrajamo zvučno aktivirano ispiranje, ultrazvučno aktivirano ispiranje, upotrebu lasera, ozona, sustave temeljene na hidrodinamskoj aktivaciji i sredstva koja se temelje na načelu negativnog tlaka (2).

Cilj ovog diplomskog rada je obraditi osnove problematike irigacije korijenskih kanala, obraditi irigacijske tekućine i irigacijske postupke te u raspravi usporediti pojedine iriganse i tehnike ispiranja prema podacima iz svjetske literature.

2. ANATOMIJA I MORFOLOGIJA ENDODONTSKOG PROSTORA

Znanje o morfologiji pulpnog prostora od iznimnog je kliničkog značaja budući da je velik dio korijenskog prostora oku nevidljiv čak i uz upotrebu optičkih pomagala poput lupa i mikroskopa (1, 2). Nove tehnologije i upotreba micro CT-a ipak su nam omogućile trodimenzionalnu predodžbu unutrašnjosti korijenskih kanala (12).

Histološki, zubna pulpa je rahlo vezivno tkivo bogato stanicama, krvnim žilama i živčanim okončinama. Voda čini 75% pulpe, a organsko tkivo 25%. Pulpa ima formativnu funkciju (odontoblasti stvaraju predentin), protektivnu funkciju (obrambene stanice štite pulpu od kontaminacije), nutritivnu funkciju (dovod nutritivnih tvari za prehranu stanica krvnim žilama) te senzoričku funkciju (živčana vlakna prenose impulse). Dijeli se na krunsku i korijensku pulpu. Krunska pulpa je veća i strukturno drugačija od korijenske. Na njenoj okluzalnoj plohi nalaze se pulpni rogovi, a na dnu pulpne komorice ulazi su u korijenske kanale. Histološki krunsku pulpu možemo podijeliti na četiri zone: središnju zonu, zonu bogatu stanicama, zonu siromašnu stanicama i zonu odontoblasta. Korijenska pulpa prostire se kroz korijenske kanale do apikalnog otvora. Kroz njega prolaze krvne žile i živčane okončine, a veličina otvora varira od 0,3 do 0,6 mm. Uvijek postoji jedan glavni kanal, a oko njega se mogu nalaziti lateralni i akcesorni kanalići. Učestalost pojave akcesornih kanalića u trajnim zubima je 33%, a oni čine izlaz za iritanse iz pulpe u postranični parodontni ligament. Mogu se protezati zasebno kroz cijeli korijenski kanal i imati vlastiti apikalni otvor ili se mogu pripojiti glavnom kanalu (1, 6). Mogu se dijeliti na furkacijske (u području račvanja korijenova) i lateralne kanale (2).

Prema Vertucciju postoji osam morfoloških varijacija ovisnih o broju kanala (Slika 1):

tip I - jedan kanal od komore do apeksa;

tip II - dva kanala napuštaju komoru, ali se prije apeksa spajaju u jedan kanal;

tip III - jedan kanal napušta komoru, račva se na dva koja se prije apeksa ponovno spajaju u jedan;

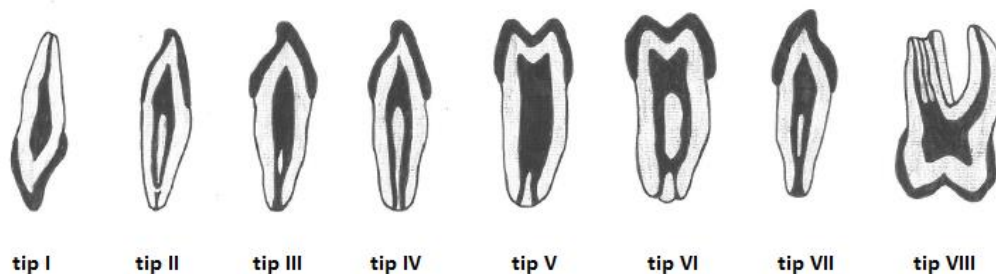
tip IV - dva odvojena kanala protežu se cijelom duljinom;

tip V - jedan kanal napušta komoru i dijeli se u dva;

tip VI - dva kanala napuštaju komoru, spajaju se u jedan i opet se prije apeksa dijele na dva;

tip VII - jedan kanal napušta komoru, dijeli se u dva, opet se spaja u jedan i neposredno prije apeksa opet se dijeli na dva;

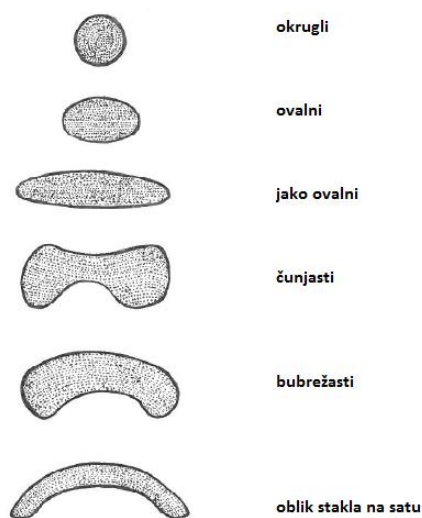
tip VIII - tri kanala i tri apeksna otvora (2, 13).



Slika 1. Shematski prikaz morfoloških varijacija korijenskih kanala. Prema (2) i (13), autor: Nikol Gusak.

Oblik korijenskog kanala slijedi izgled korijena, a prema obliku poprečnog presjeka može biti šest osnovnih oblika korijenskih kanala (okrugli, ovalni, jako ovalni, čunjasti, bubrežasti i oblik stakla na satu (Slika 2) (2, 14).

Korijenski kanali završavaju anatomskim otvorom (vanjski otvor) koji je vidljiv na vanjskoj površini korijena. Fiziološki otvor (unutarnji otvor) nalazi se na cementno - dentinskom spojištu, a to je približno 0,5 - 1,0 mm od anatomskog otvora. Fiziološki otvor je od posebnog endodontskog značaja budući da je to granica preparacije korijenskih kanala (1, 2).



Slika 2. Shematski prikaz oblika poprječnog presijeka korijenskih kanala. Prema (2) i (14), autor: Nikol Gusak.

. Odotoplasti tijekom cijelog života odlažu sekundarni dentin koji sužava pulpu, a to posljedično može dovesti do poteškoća u pronalaženju komore i kanala (1, 6). Brojni iritansi mogu potaknuti stvaranje tercijarnog dentina na bazi tubula u području pulpe. Također se u pulpi mogu pronaći kalcifikacije u obliku dentikla (pulpnih kamenaca) ili difuznih nakupina (1). Pulpni kamenci mogu biti okruženi pulpnim tkivom, tada ih nazivamo slobodni. Ukoliko su djelomično srasli s površinom dentina nazivamo ih prirasli, a ukoliko su potpuno srasli s dentinom intersticijski (3). Prema Willmanu čak 87,2% zubi ima kalcifikacije, dok je Hill kalcifikacije pronašao u 60% zubi između 10 i 20 godina te u 90% zubi između 50 i 60 godina (3). Dentikli su češći u pulpnoj komori i vidljivi su radiološki (1), iako je prema Willmanu vidljivo tek 15% svih pulpnih kamenaca (3). Difuzne kalcifikacije češće su u korijenskim kanalima i uglavnom nisu vidljive na RTG snimci. Moguće je pronaći pulpne kamence u korijenskim kanalima i oni mogu onemogućavati prolaz endodontskim instrumentima (1).

Sve morfološke i patološke varijacije ukazuju nam na važnost poznavanja endodontskog prostora te na važnost irigacije korijenskih kanala kako bismo uklonili što više patogena iz svih dijelova pulpnog prostora.

3. MIKROBIOLOŠKA ZAJEDNICA ENDODONTSKOG PROSTORA

Pulpa je vitalni dio zuba i mnogi podražaji mogu oštetiti zaštitne slojeve pa je pulpa pod utjecajem mehaničkih, termičkih, fizikalnih i kemijskih iritacija te iritacija bakterijama i njihovih toksina (3). Dentin je propustan zbog svoje tubulusne građe, a propusnost je to veća što su kanalići bliži pulpi. Mikroorganizmi kojima je izložen dentin mogu potjecati iz karijesnih lezija, sline ili zubnog plaka. Ipak, dokle god je pulpa vitalna postoji ravnoteža između obrambenih mehanizama i bakterijske invazije te izloženi kanalići nisu značajan put pulpne infekcije. Vitalna pulpa može se braniti od infekcije pomakom dentinske tekućine prema van, sklerozacijom dentina, stvaranjem reparatornog dentina, zaostatnim slojem te nakupljanjem obrambenih molekula domaćina (1).

Najvažniji put infekcije je izravno izložena pulpa zbog karijesa, traume ili jatrogenog otvaranja. Mikroorganizmi mogu prodrijeti u pulpni prostor iz periapeksa, tj. retrogradno, samo ako paradontni džep doseže apikalni otvor te ireverzibilno oštećuje glavne krvne žile uzrokujući nekrozu. Ipak, kada je pulpa već oštećena ili potpuno nekrotična, paradontni mikroorganizmi mogu dospjeti u pulpni prostor preko koronarnije smještenih ramifikacija i otvorenih dentinskih kanalića. Sljedeći način infekcije koji se navodi u literaturi je anahoreza. Anahoreza je proces kojim se mikroorganizmi prenose krvlju ili limfom u područje oštećenog tkiva, gdje izlaze iz žila te uzrokuju infekciju. Iako je anahoreza teoretski prihvatljiv mehanizam naseljavanja pulpe mikroorganizmima, ne može se sa sigurnošću eksperimentalno dokazati (1).

Infekcija korijenskog kanala dinamičan je proces koji započinje invazijom fakultativnih anaeroba. Kao rezultat pulpne nekroze i metabolizma bakterija razvija se anaerobna sredina s niskim redoks potencijalom koju prati naseljavanje obligatnih anaeroba koji prevladavaju u daljnjim fazama infekcije (1). Bakterije mogu živjeti kao slobodne samostalne stanice ili mogu stvarati biofilmove - mikrobiološke zajednice. Svensäter i Bergenholtz (15) predložili su hipotezu o formiranju biofilma u korijenskom kanalu. Biofilmovi su od iznimnog kliničkog značaja budući da pružaju bakterijama zaštitu od imunološkog i antibiotskog odgovora (16).

Anatomski, infekcije se mogu podijeliti na intraradikularne i ekstraradikularne. Intraradikularna infekcija dijeli se na primarnu, sekundarnu i perzistirajuću. Mikroorganizmi

koji inicijalno invadiraju i koloniziraju pulpno tkivo uzrokuju primarnu infekciju. Primarna infekcija karakterizirana je miješanom zajednicom s 10 do 30 bakterijskih vrsta, a broj bakterijskih stanica seže i do 10^8 po kanalu (1, 17). Prevladavaju anaerobne, ali i neke fakultativne i mikroaerofilne bakterijske vrste. Sekundarnu infekciju uzrokuju mikroorganizmi kojih nije bilo u primarnoj infekciji, nego su se u korijenske kanale nastanili nakon profesionalne intervencije (instrumentacije korijenskih kanala, između posjeta ili čak nakon punjenja korijenskih kanala). Uglavnom su to mikroorganizmi podrijetlom iz zubnog plaka, kamenca ili karijesa, a u kanal uđu zbog propusnosti ili nekorištenja koferdama, kontaminiranosti instrumenata, tekućina za lijekove ili intrakanalnih medikamenata, zbog propusnosti privremenog ili trajnog ispuna, loma zubnog tkiva i sl. Perzistentna infekcija uzrokovana je mikroorganizmima koji se mogu oduprijeti mehaničkom čišćenju i kemijskom ispiranju kanala. Perzistentnu infekciju još nazivamo i rekurentom, a karakteristično je za nju da je uzrokovana manjim brojem vrsta nego primarna (1 - 3 vrste po kanalu). Gram - negativne bakterije uglavnom se uklone dezinfekcijom korijenskih kanala, ali mnogobrojne studije pokazuju prisutnost gram - pozitivnih bakterija u rekurentnim infekcijama. Posebno se učestalom pokazala bakterija *Enterococcus faecalis* koja se 9 puta češće nalazi u liječenim, nego neliječenim zubima (1). Osim bakterija, za rekurentne infekcije specifična je i pojavnost gljiva roda *Candida* s pojavnosti 3 - 18 % u sekundarnim infekcijama, dok se u primarnim infekcijama nalaze sporadično (1, 18). *E. faecalis* i *Candida* posjeduju niz karakteristika koje im omogućavaju preživljavanje, a to su otpornost na intrakanalne medikamente, stvaranje biofilmova, invadiranje dentinskih kanalića i duga razdoblja oskudne prehrane (1). Sekundarne i rekurentne infekcije često su neprepoznate, a uzrokuju perzistirajuće simptome, recidiv i neuspjeh endodontske terapije. Ekstraradikularne infekcije praćene su invazijom i proliferacijom mikroorganizama u upalno promijenjena periradikularna tkiva i najčešće su posljedica intraradikularne infekcije (1). Tehnike molekularne biologije omogućile su nam da kultiviramo uzročnike endodontskih infekcija. Prema podacima iz literature, endodontske bakterije spadaju u 8 do 10 koljena: *Firmicutes*, *Bacteroidetes*, *Spirochaetes*, *Fusobacteria*, *Actinobacteria*, *Proteobacteria*, *Synergistes* i TM7 (1). Tablica 1. prikazuje najvažnije predstavnike pojedinih bakterijskih rodova prisutnih u endodontskim infekcijama.

Bakterije su glavni mikrobiološki uzročnici uključeni u infekciju endodontskog prostora, iako su u zadnje vrijeme pronađeni i archaea i virusi. Archaea obuhvaća raznoliku

grupu prokariota, a studija Vianna i sur. (19) dokazala je metanogene archaeae u kanalima zubi s kroničnim apikalnim parodontitisom. Virusi su nežive čestice koje zahtijevaju vitalno tkivo da bi preživjeli. Stoga oni ne mogu preživjeti u kanalima s nekrotičnom pulpom, ali prema istraživanju Glick i sur. (20) virusi se pojavljuju u korijenskim kanalima s vitalnim pulpama bez znakova upale kod pacijenata inficiranih virusom HIV-a. Sabeti i sur. (21) navode i pojavnost EBV-a i CMV-a u lezijama apikalnog parodontitisa.

Tablica 1. Bakterijski rodovi prisutni u endodontskim infekcijama. Prema (1).

GRAM NEGATIVNE BAKTERIJE		GRAM POZITIVNE BAKTERIJE	
Anaerobi	Fakultativne	Anaerobi	Fakultativne
Štapići	<i>Capnocytophaga</i>	Štapići	<i>Actinomyces</i>
<i>Dialister</i>	<i>Eikenella</i>	<i>Actinomyces</i>	<i>Corynebacterium</i>
<i>Porphyromonas</i>	<i>Haemophilus</i>	<i>Pseudoramibacter</i>	<i>Lactobacillus</i>
<i>Tannerella</i>		<i>Filifactor</i>	
<i>Prevotella</i>		<i>Eubacterium</i>	
<i>Fusobacterium</i>		<i>Mogibacterium</i>	
<i>Campylobacter</i>		<i>Propionibacterium</i>	
<i>Synergistes</i>		<i>Eggerthella</i>	
<i>Catonella</i>		<i>Olsenella</i>	
<i>Selenomonas</i>		<i>Bifidobacterium</i>	
<i>Centipeda</i>		<i>Slackia</i>	
		<i>Atopobium</i>	
		<i>Solobacterium</i>	
		<i>Lactobacillus</i>	
Koki	<i>Neisseria</i>	Koki	<i>Streptococcus</i>
<i>Veilonella</i>		<i>Micromonas</i>	<i>Enterococcus</i>
<i>Megasphaera</i>		<i>Peptostreptococcus</i>	<i>Granulicatella</i>
		<i>Finegoldia</i>	
		<i>Peptoniphilus</i>	
		<i>Anaerococcus</i>	
		<i>Streptococcus</i>	
		<i>Gemella</i>	
Spirili (Treponema)			

4. ENDODONTSKO LIJEČENJE KORIJENSKIH KANALA

Endodonsko liječenje korijenskih kanala postupak je kojim se čišćenjem i širenjem korijenskih kanala uklanja ili značajno smanjuje broj bakterija te prevenira ponovljena infekcija korijenskih kanala trodimenzionalnim brtvljenjem (1). Primarni cilj endodontskog liječenja je uklanjanje debrisa, dezinfekcija korijenskog kanala i punjenje korijenskog kanala što je efikasnije moguće s ciljem uspostavljanja i održavanja zdravog periapikalnog tkiva (12). Ovaj postupak dio je svakodnevne kliničke prakse budući da je potreba za endodontskim tretmanom zuba česta (22). Razlozi koji mogu dovesti do liječenja korijenskih kanala su mikrobiološke, mehaničke, termičke, fizikalne i kemijske iritacije (3). Svi zubi gornje i donje čeljusti mogu biti potencijalni kandidati za endodontski tretman, ali postoji više parametara prema kojima trebamo procijeniti trebamo li tretman i obavljati. Najvažnije je procijeniti važnost zuba unutar denticije, mogućnost nadoknade izgubljenih tvrdih zubnih tkiva, parodontološko stanje zuba, estetsku vrijednost, zainteresiranost i želju pacijenta za liječenjem te sposobnosti doktora dentalne medicine da zahvat učini *lege artis* (23). Također je bitno da možemo osigurati aseptične uvjete rada, dobro i kvalitetno širenje korijenskih kanala, kvalitetno punjenje te dobru postendodontsku opskrbu zuba (3).

Endodontski zahvat odrađuje se prema točno određenom redoslijedu koji počinje pripremom kaviteta. Kako bismo osigurali aseptične uvjete rada potrebno je ukloniti svu karijesom zahvaćenu zubnu masu. Sljedeći korak je izrada trepanacijskog otvora, odnosno otvora na kruni zuba kojim se prikazuje endodontski prostor i omogućuje pravilno izvođenje endodontskog zahvata. Od iznimne je važnosti da pristupni kavitet dopušta uklanjanje pulpe i olakšava pronalaženje, čišćenje, irigaciju i punjenje korijenskih kanala uz minimalan gubitak tvrdog zubnog tkiva. Trepanacija završava pronalaskom ulaza u korijenske kanale, a daljnji zahvati mogu se krenuti obavljati tek nakon što se osigura suho i čisto radno polje, a to se postiže upotrebom koferdama (2, 3). Nakon aplikacije koferdama slijedi instrumentacija korijenskih kanala. To je postupak kojim se uklanja bolesno i nekrotično zubno tkivo i patogeni iz korijenskih kanala, uz njihovo istovremeno širenje i oblikovanje kako bi se osiguralo odgovarajuće ispiranje i punjenje. Instrumentacija korijenskih kanala može biti ručna ili strojna, a svaka tehnika praćena je obilnim ispiranjem korijenskih kanala (2). Osim za dezinfekciju, ispiranje je potrebno i za uklanjanje dentinske piljevine nastale mehaničkom obradom kanala i za podmazivanje (1). Budući da sama mehanička instrumentacija ostavlja više od 35% površine korijenskog kanala netaknutom (7), ona bez korištenja irigacijskih

sredstava ne osigurava efektivno i potpuno čišćenje (8 - 10). Također, sama irigacija, bez mehaničke obrade korijenskog kanala, ne može značajno smanjiti intrakanalnu bakterijsku infekciju (11). Stoga je potrebno ispirati korijenske kanale tijekom i nakon mehaničke instrumentacije kako bi se uklonili meko tkivo i mikroorganizmi (2, 7). Uklanjanje debrisa mehaničkom instrumentacijom i irigacijom također može biti otežano kompleksnom morfologijom s akcesornim kanalima, ramifikacijama, apikalnim deltama i sl. koja može onemogućavati odgovarajući pristup i čišćenje konvencionalnim tehnikama. Ova teško dostupna mjesta mogu također biti zabrtvljena dentinskim debrisom tijekom instrumentacije kanala te tako neutralizirati učinak irigacijskih tekućina (12). Zato moderna endodoncija obuhvaća mnoge iriganse i posebne tehnike kako bi dezinfekcija bila što efikasnija.

Nakon završnog ispiranja i sušenja korijenskih kanala, slijedi punjenje materijalima koji će zabrtviti cijeli korijenski kanal i spriječiti reinfekciju. Nakon što smo se na RTG slici provjerili uspješnost punjenja, zub je potrebno opskrbiti restaurativnim ili protetskim nadomjestkom (2).

4.1. Sredstva za ispiranje korijenskih kanala

Ispiranje korijenskih kanala potrebno je tijekom cijele instrumentacije kako bi se uklonili ostaci mehaničke obrade korijenskog kanala (1), ali i nakon instrumentacije kako bi se osigurali dobri uvjeti za punjenje korijenskog kanala i sprječavanje reinfekcije. Svrha ispiranja je ukloniti mikroorganizme, ostatke mekih i tvrdih zubnih tkiva, spriječiti nakupljanje ostataka tkiva u apikalnom dijelu korijenskog kanala i proguravanje inficiranog sadržaja u periapiks.

Poželjna svojstva tekućine za ispiranje korijenskih kanala su: ispirući učinak, smanjenje trenja instrumenata tijekom instrumentacije korijenskih kanala, olakšano uklanjanje dentina, otapanje anorganskog tkiva, mogućnost dosezanja rubnih dijelova korijenskog kanala, otapanje organskog tkiva, antimikrobni učinak, da ne iritira i ne oštećuje vitalna periapikalna tkiva i da nema kaustični ili citotoksični učinak te da ne oslabljuje strukturu zuba (2, 24). Učinkovitost irigacijskog sredstva i tehnike ovisi o mogućnosti da dosegne apikalni dio korijena i neinstrumentirane regije, ukloni debris iz kanala, otopi nekrotično tkivo i biofilm te uništi mikroorganizme. Iako su s razvojem stomatologije na tržištu predstavljena

nova irigacijska sredstava i tehnologije, niti jedno ne rezultira potpuno čistim korijenskim kanalima (12). Dva su izazova endodontske dezinfekcije korijenskih kanala: anatomski i mikrobiološki. Anatomski izazov odnosi se na anatomsku kompleksnost zapetljenih korijenskih kanala, poroznu konfiguraciju dentina, koja omogućuje bakterijsku invaziju i adherenciju, te na dentinsku konstituciju (12). Pokazalo se kako dentinska prašina, serumski albumini i dentinski matriks mogu inhibirati antibakterijska svojstva irigacijskih sredstava (12, 25).

Nekad se kao antimikrobno sredstvo koristio alkohol. Alkohol u visokim koncentracijama denaturira proteine, ali njegov antimikrobni potencijal je siromašan za korijenske kanale prepune mikroorganizama. Zato se alkohol više ne preporučuje koristiti kao antimikrobno sredstvo za irigaciju korijenskih kanala, iako on isušuje korijenski kanal što omogućuje bolje vezanje nekih intrakanalnih punila (23).

4.1.1. Natrijev hipoklorit

Natrijev hipoklorit (NaOCl) tekućina je koja se najčešće rabi kao irigacijsko sredstvo u stomatologiji (12). Istraživanje Dutnera i sur. (26) provedeno među više od 3700 američkih endodonta pokazalo je da više od 90 % anketiranih ispitanika koristi NaOCl kao primarno irigacijsko sredstvo. NaOCl je učinkovito antimikrobno i proteolitičko sredstvo, odlično otapa organska tkiva te podmazuje korijenski kanal s poprilično brzim efektom (12, 27). Također, NaOCl je jeftin i lako se nabavlja (1). Natrijev hipoklorit se u vodenoj otopini, tj. u kontaktu s tkivom, nalazi u dinamičkoj kemijskoj ravnoteži s NaOH, slabom hipokloritnom kiselinom HOCl te ionima koji nastaju disocijacijom NaOH i HOCl u vodenoj otopini (Na^+ , OH^- , H^+ , OCl^-) i koji reagiraju s organskim tvarima (12, 28). Djelovanje natrijeva hipoklorita može se opisati trima reakcijama: reakcijom saponifikacije, reakcijom neutralizacije i kloraminskom reakcijom (Slika 3).

1. Reakcija saponifikacije


NaOCl djeluje kao otapalo masnih kiselina koje pretvara u soli masnih kiselina i alkohol (glicerol) smanjujući površinsku napetost preostale otopine.

2. Reakcija neutralizacije

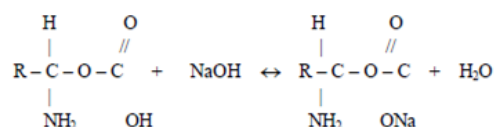
U reakciji neutralizacije hidroksidni ioni iz otopine natrijevog hipoklorita reagiraju s karboksilnom skupinom aminokiseline te se stvaraju natrijeve soli, aminokiselina i voda. Pri tome pada pH uslijed trošenja OH⁻ iona.

3. Kloraminska reakcija

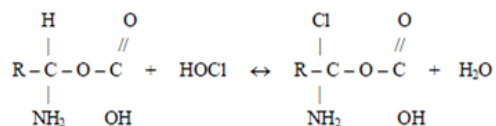
Atom klora u HOCl i OCl⁻ izrazito je elektrofilan tj. ponaša se kao pozitivno nabijen ion. Zato stupa u reakciju s molekulama ili dijelovima organskih molekula koje imaju veliku elektronsku gustoću, poput amino grupa u aminokiselinama. U kloraminskoj reakciji klor iz HOCl reagira s aminokiselinom te nastaje kloramin i voda. Kloramini ometaju stanični metabolizam kao oksidacijska sredstva koja inhibiraju bakterijske enzime ireverzibilnom oksidacijom SH skupina.



Saponifikacija



Neutralizacija



Kloraminska reakcija

Slika 3. Shematski prikaz saponifikacije, neutralizacije i kloraminske reakcije. Prema (28).

NaOCl je snažna baza s pH većim od 11. Antimikrobni učinak baziran na visokom pH sličan je mehanizmu djelovanja kalcijeva hidroksida. Visok pH djeluje na integritet citoplazmatske membrane degradacijom fosfolipida koji izgrađuju membranu, promjene u staničnom metabolizmu te ireverzibilno inhibira neke enzime.

Natrijev hipoklorit koristi se u koncentraciji od 0,5% do 6%. Antimikrobni učinak nije povezan s koncentracijom, ali uklanjanje organskog tkiva u izravnom je odnosu s koncentracijom primjenjivane otopine (12, 25). Volumen korištene otopine od iznimne je važnosti. Naime, NaOCl je i pri malim koncentracijama jako antimikrobno sredstvo, no ubrzo dolazi do njegove inaktivacije pa je ključno stalno ispirati korijenski kanal i omogućiti dotok svježije otopine (2, 12). Vrijeme koje je potrebno za antimikrobni učinak NaOCl često je predmet istraživanja, ali su rezultati različiti, ovisno o metodama istraživanja. Tako prema nekim istraživanjima, dovoljno je i 30 sekundi da se dokaže antibakterijsko djelovanje, dok neka druga istraživanja navode čak 30 minuta pri upotrebi 0,5% NaOCl. Neovisno o određenim proturječnostima, treba imati na umu da su kloridni ioni odgovorni za antimikrobni učinak te da antimikrobni učinak ovisi o prisutnosti tkivnih ostataka, upalnih esudata i mikroorganizama koji slabe učinak sredstva (12). Prema istraživanju Clegg i sur. (29) antimikrobno svojstvo povećava se s koncentracijom. U istom istraživanju 6% NaOCl pokazao se kao jedini koji može ukloniti i mikroorganizme i biofilm, dok je 3% i 1% otopina pokazala narušen biofilm, ali je kultura dentinskih strugotina bila pozitivna. Za zaključiti je da bakterije invadiraju dentinske tubuluse i prežive irigaciju (29). Dubina prodiranja NaOCl varira između 77 i 300 μm , a ovisi o koncentraciji, vremenu i temperaturi (12, 30).

Unatoč brojim pozitivnim svojstvima, NaOCl je pokazao i neke negativne značajke. Najveća mana je što NaOCl nema mogućnost uklanjanja anorganskog dijela zaostatnog sloja. Zato je na kraju instrumentacije potrebno ispirati korijenski kanal tekućinom koja uklanja anorganski dio zaostatnog sloja (2). Ipak, NaOCl razgrađuje kolagen tipa I koji je sastavni dio dentina i doprinosi mehaničkim svojstvima dentina (12). Ne preporuča se završno ispiranje natrijevim hipokloritom nakon uklanjanja zaostatnog sloja zbog mogućnosti stvaranja erozija na dentinu korijenskog kanala (2, 31). Ostala negativna svojstva su: neugodan okus i toksičnost zbog koje treba izbjegavati kontakt s periapikalnim tkivom (1, 2, 27). Također, NaOCl pokazuje veliku površinsku napetost (2, 28) pa je korijenski kanal tijekom

instrumentacije potrebno proširiti barem do #25 kako bi se postiglo učinkovito prodiranje u sve dijelove apikalne trećine korijenskog kanala te u lateralne i akcesorne kanale (2).

S povišenjem temperature povećava se učinka NaOCl (32). Povišenjem temperature otopine niske koncentracije povećava se njezin trenutni učinak na otapanje tkiva, a učinkovitije je i uklanjanje debrisa (12, 33).

Klinička je preporuka upotrebljavati NaOCl u koncentracijama od 2,5% do 6% tijekom čišćenja i širenja korijenskih kanala. Pulpna komorica trebala bi služiti kao rezervoar svježeg irigansa. Jednom kad je čišćenje i širenje kanala dovršeno, završno ispiranje trebalo bi započeti ispiranjem svježim natrijevim hipokloritom (12, 34).

4.1.2. Klorheksidin

Klorheksidini pripadaju skupini bisgvanida, a kao tekućina ili gel za ispiranje rabi se sol klorheksidin - glukonat, kombinacija klorheksidina i glukonske kiseline (2). CHX rabi se zbog dobrog antimikrobnog učinka (2), iako nema mogućnost otapanja nekrotičnog tkiva i uklanjanja zaostatnog sloja (1). Koncentracije koje se rabe tijekom endodontskog liječenja su 0,2%, 1% i 2% (2). Basrani i sur. (35) u svom istraživanju zaključuju da veća koncentracija CHX ima bolji učinak, odnosno da je 2% CHX učinkovitiji u uklanjanju bakterija od 0,12%. Klorheksidin je vrlo učinkovit u uklanjanju gram - pozitivnih i gram - negativnih bakterija te gljiva (12, 36). Oncag i sur. (37) navode bolji učinak 2% klorheksidin glukonata u odnosu na 5,25% natrijev hipoklorit u uklanjanju bakterija, posebno rezidualnih sojeva, te manju toksičnu djelotvornost klorheksidina.

Klorheksidin ima pozitivan naboj te je sposoban vezati se za negativno nabijenu staničnu stijenku bakterija, destabilizirati je i djelovati na staničnu osmozu. Nakon djelovanja na staničnu membranu, CHX razara i citoplazmatsku membranu i uzrokuje staničnu smrt (2, 38). Ovisno o koncentraciji CHX može imati baktericidno i bakteriostatsko djelovanje. U visokim koncentracijama djeluje kao baktericid uništavajući staničnu membranu i stvarajući precipitate u citoplazmi, dok pri nižim koncentracijama djeluje bakteriostatski omogućujući curenje niskomolekularnih supstanci (12). Zbog svog pozitivnog naboja, CHX može se vezati

na anionske površine kao što su oralna mukoza i zubi (12, 39, 40, 41, 42), a redovno se reverzibilno veže za hidroksiapatit i zube (12, 35) gdje može stvarati rezervoar klorheksidina odakle se može brzo oslobađati ukoliko mu koncentracija opadne (12, 43).

Alergijske reakcije na klorheksidin rijetke su i nema zabilježenih alergijskih reakcija tijekom ispiranja korijenskih kanala (12, 44, 45). Prilikom kliničke upotrebe klorheksidina treba voditi računa o mogućim obojenjima koje on uzrokuje. Naime, ukoliko dođe do kontakta između natrijeva hipoklorita i klorheksidina, nastat će smeđa obojenja dentina koja mogu interferirati i s punilom. Basrani i sur. (46) proučavali su ova obojenja i uočili stvaranje para - kloranilina (PCA) koji je nađen u tubulusima. PCA se smatra toksičnim budući da stvara methemoglobin koji uzrokuje cijanozu (12). Nadalje, klorheksidin će u kontaktu s etilendiamintetraoctenom kiselinom stvoriti bijela obojenja i smanjiti učinkovitost EDTA u uklanjanju zaostatnog sloja (2). Zbog toga je iznimno važno uvijek između otopina ispirati korijenske kanale fiziološkom otopinom (2).

Nemogućnost uklanjanja organskog tkiva i zaostatnog sloja te minimalni učinak na biofilm glavni su nedostaci klorheksidina te se natrijev hipoklorit i dalje smatra primarnim irigacijskim sredstvom u endodonciji (12).

4.1.3. Dekalcificirajuća sredstva

Debris se definiran kao dentinske strugotine te ostaci vitalnog tkiva i nekrotične pulpe na stijenkama korijenskog kanala. Američko endodontsko udruženje definiralo je zaostatni sloj kao površinski sloj debrisa retiniranog na dentinskim ili drugim površinama nakon instrumentacije strojnim ili ručnim instrumentima. Sloj se sastoji od čestica dentina, ostataka vitalnog i nekrotičnog pulpnog tkiva, bakterijskih komponenti i retiniranog irigansa (12). Debljina zaostatnog sloja je 1 - 5 μm i može se nalaziti u tubulima do različite dubine (1, 47). Utjecaj zaostatnog sloja na ishod endodontsko liječenja i dalje je upitan. Neki istraživači naglašavaju važnost uklanjanja zaostatnog sloja kako bi se omogućila penetracija irigacijskih sredstava, medikamenata i punila u dentinske tubuluse. S druge strane, neki su istraživači usmjereni na očuvanje zaostatnog sloja kao zaštite od bakterijske invazije, apikalnog i koronarnog mikropropuštanja i bakterijskog naseljavanja tubulusa (12). Ipak, prevladava mišljenje da zaostatni sloj može dezintegrirati i omogućiti mikropropuštanje te rast bakterija

preostalih u tubulusima (1). Otopine koje imaju sposobnost uklanjati anorgansko tkivo nazivaju se kelatorska ili dekalifikacijska sredstva (2). Dekalcificirajuća sredstva dijele se na slaba i jaka. Jaka su: etilendiamintetraoctena kiselina i limunska kiselina i dok je slaba HEDP ili etidronska kiselina (12).

Etilendiamintetraoctena kiselina (EDTA) najpoznatije je dekalifikacijsko sredstvo koje ima sposobnost uklanjanja anorganskog tkiva, ali ne uklanja organski sadržaj, niti ima antimikrobnu aktivnost (2). To je aminopolikarboksilna kiselina kemijske formule $[\text{CH}_2\text{N}(\text{CH}_2\text{CO}_2\text{H})_2]$. Spoj je prvi put opisan 1935. godine kada je Ferdinand Munz pripremio spoj etilendiamina i klorooctene kiseline. Nygaard - Østby predstavio je 1957. godine kelatore kao sredstva za instrumentaciju uskih i kalcificiranih korijenskih kanala (48). Danas se EDTA sintetizira iz etilendiamina (1,2 - diaminoetan), formaldehida (metanal) i natrijeva cijanida (48). Njezin dekalifikirajući učinak proizlazi iz djelovanja na dvovalente i trovalentne metalne ione kao što su Ca^{2+} i Fe^{3+} (12). Nadalje, EDTA stvara stabilne komplekse s kalcijem, a kada su svi slobodni ioni potrošeni, postignuta je ravnoteža i nema daljnjeg vezivanja (48). Obično se rabi u koncentraciji 17% za uklanjanje anorganskog dijela zaostatnog sloja, omekšavanje dentina i uklanjanje kalcifikata kod obliteriranih korijenskih kanala (2). Nakon završne instrumentacije, kanal se ispiri EDTA-om koji ostaje u kanalu 1 minutu nakon čega slijedi završno ispiranje fiziološkom otopinom (2). Ne preporuča se izlaganje dentina više od 10 minuta budući da uzrokuje značajno uklanjanje i peritubularnog i intratubularnog dentina (1, 49). Osim za završno ispiranje, EDTA se rabi i pri instrumentaciji uskih i zakrivljenih kanala, a osiguravanje prohodnosti ovisi o širini kanala i količini slobodne aktivne supstance potrebne za vezanje s kalcijevim ionima (12, 48). EDTA se treba rabiti odvojeno od NaOCl budući da smanjuje sposobnost NaOCl da uklanja organske ostatke (12, 50).

Limunska kiselina još je jedno dekalifikirajuće sredstvo koje se upotrebljava u endodonciji. Može se upotrebljavati u koncentraciji od 1% do 50%, a najčešće se rabi u koncentraciji 10% (2). Aplikira se na 10 minuta kako bi se uklonilo granulacijsko tkivo i dobio glatki dentinski zid te time omogućilo bolje svezivanje s punilom. Uklanja se iz kanala otopinom NaOCl ili destiliranom vodom (51).

Fosforna kiselina je jaka kiselina koja se koristi u restaurativnoj stomatologiji za uklanjanje zaostatnog sloja. U istu svrhu možemo je koristiti i u korijenskom kanalu (51).

Etidronska kiselina (HEDP; 1 - hidroksietiliden - 1, 1 - difosfonska kiselina; $C_2H_8O_7P_2$) koristi se u liječenju osteoporoze i Pagetove bolesti te je predložena kao sredstvo koje može zamijeniti tradicionalna kelacijska sredstva (12, 33, 52). Jedino je kelacijsko sredstvo koje se može kombinirati s NaOCl bez učinka na njegovo antimikrobno djelovanje, dok joj je kelacijski učinak sličan etilendiamintetraoenoj i limunskoj kiselini. Preporuča se upotreba 2,5% NaOCl i 9% HEDP za eliminaciju debrisa u anatomskim nepravilnostima. Kombinacija ova dva sredstva može se primjenjivati i tijekom instrumentacije, ali i na kraju tijekom završnog ispiranja (12, 33, 53).

4.1.4. Kombinirana sredstva

Budući da niti jedno sredstvo za ispiranje korijenskih kanala ne ispunjava sva poželjna svojstva, na tržištu su se pojavila kombinirana sredstva čija je svrha pojednostaviti postupak ispiranja i povećati učinkovitost sredstva (2). Neka od tih sredstava su: SmearClean (EDTA i detergent), ChlorXtra (NaOCl i detergent), CHX - Plus (klorheksidin i detergent), Tetraclean (citrična kiselina, doksiciklin i polipropilen glikol), MTAD (citrična kiselina, doksiciklin, detergent), QMIX (EDTA, klorheksidin i detergent) (12).

MTAD i Tetraclean sredstva su koja se sastoje od antibiotika, limunske kiseline i detergenta (12). Ovi irigansi sposobni su ukloniti i zaostatni sloj i ostatke organskog tkiva iz kanala (12, 54, 55). MTAD vodena je otopina 3% doksiciklina, antibiotika širokog spektra djelovanja, 4,25% limunske kiseline, kelacijskog sredstva te 0,5% polisorbitnog detergenta (Tween 80) (12, 54, 55). Uspješno uklanja zaostatni sloj s minimalnim erozivnim utjecajem na dentin. Doksiciklin ima velik afinitet za dentin te ima produženi antibakterijski učinak (51). U nižim koncentracijama djeluje bakteriostatski ometajući sintezu proteina, dok u većim koncentracijama može biti i baktericid. Pokazao se učinkovitim i protiv gram - pozitivnih i protiv gram - negativnih bakterija, posebno protiv *Aa. capnocytophaga*, *P. gingivalis* i *P. intermedia* (12). MTAD je dokazano učinkovit kod revizija kao i protiv *E. faecalis* (1). Obično se rabi u kombinaciji s natrijevim hipokloritom (2), a upravo je kombinacija 1,3% NaOCl i MTAD pokazala najveću učinkovitost pri uklanjanju *E. faecalis* (51). NaOCl i

MTAD mogu izazvati ljubičasta obojenja dentina pa se između njih preporučuje upotreba fiziološke otopine (2). MTAD je kontraindiciran kod trudnica, dojilja i djece ispod osam godina zbog diskoloracijskog djelovanja doksiciklina na zube u razvoju (51, 56). Budući da ovaj preparat sadrži antibiotike, postoji mogućnost razvoja rezistencije bakterija u korijenskom kanalu (57). Tetraclean sastavom je sličan MTAD-u, a razlikuju se u koncentraciji doksiciklina i u detergentu (12).

QMIX jedno je od najnovijih irigacijskih sredstava predstavljeno 2011. godine. Sastoji se od klorheksidina kao antimikrobnog sredstva, EDTA-a kao dekalificirajućeg agensa te detergenta. Koristi se kao antimikrobno i dekalificirajuće sredstvo, a preporuča se za završno ispiranje korijenskih kanala (12).

4.2. Tehnike ispiranja korijenskih kanala

Adekvatno ispiranje apikalne trećine korijenskog kanala izazov je tijekom endodontskog liječenja (12). Uspješno endodontsko liječenje ovisi o mnoštvu faktora uključujući dobru instrumentaciju korijenskih kanala, uspješno ispiranje korijenskih kanala te dekontaminaciju cijelog korijenskog kanala uključujući apikalni dio, isthmuse i lateralne kanaliće (12, 58). Sve bakterije preostale u korijenskom kanalu rizik su za opstojanje periapikalnog procesa (12, 59). Tijekom godina razvijene su mnoge tehnike i metode kako bi ispiranje korijenskih kanala od debrisa i bakterija bilo što učinkovitije (60). Tehnike se mogu podijeliti u dvije skupine: ručne i rotacijske (60, 61). Ručne tehnike obuhvaćaju ispiranje iglom, ispiranje aktivirano četkicama i aktivirano štapićima gutaperke. Rotacijske tehnike ispiranja korijenskih kanala su zvučna i ultrazvučna tehnika te upotreba negativnog tlaka tijekom ispiranja korijenskih kanala (60). Tehnike se također mogu podijeliti na kontinuirane i intermitentne. Intermitentne tehnike su tehnike u kojima se irigacijsko sredstvo aplicira u kanal nakon čega se aktivira, a svježe sredstvo se nekoliko puta iznova dodaje u kanal. Za razliku od intermitentnog ispiranja, kontinuirana aktivacija irigacijske tekućine uključuje metode kod kojih je dotok svježeg irigansa neprekinut (12). Upotreba ovih sredstava rezultira boljom čistoćom korijenskih kanala u usporedbi s klasičnim ispiranjem iglom i štrcaljkom (60).

Prema istraživanju provedenom među članovima Američkog endodontskog udruženja (26), gotovo polovica ispitanika koristi dodatne tehnike aktiviranja irigacijske tekućine, a najčešće korištena je ultrazvučna tehnika (48%). Neki oblik zvučnog ispiranja koristi 34% ispitanika, a 10% ispitanika koristi sisteme temeljene na negativnom tlaku.

Nove tehnike irigacije korijenskih kanala spominju i upotrebu lasera i ozona za dezinfekciju korijenskih kanala.

4.2.1. Ispiranje iglom i štrcaljkom

Tradicionalno se korijenski kanali ispiru jednokratnim plastičnim štrcaljkama i iglama različitih veličina (2). Ova tehnika je jednostavna, brza i efikasna (23). Plastične štrcaljke mogu imati volumen i do 20 mL, ali kod velikih je štrcaljki puno teže kontrolirati pritisak te su moguće komplikacije. Zato se zbog sigurnosti najčešće rabe štrcaljke veličine 1 do 5 mL (2, 24). Igle se mogu savijati radi lakšeg pristupa korijenskim kanalima, a najčešće primjenjivana veličina igle je 27 G (23). Postoji nekoliko vrsti igala koje se koriste, a dijele se ovisno o tome imaju li otvoreni vrh (ravne, zakošene, s urezom) ili zatvoren vrh, ali otvore sa strane (62). Preporučuje se da je igla pasivna u kanalu te da ne zahvaća zidove korijenskog kanala (23). To omogućuje povratak tekućine i ispiranje prema koronarnom dijelu korijenskog kanala te sprječava potisnuće tekućine u periapikalni prostor (24, 61). Prednost ručnog ispiranja iglom i štrcaljkom mogućnost je kontrole dubine penetracije igle te volumena tekućine za ispiranje (24, 61). Osnovni nedostatak ove tehnike je nedovoljno prodiranje tekućine budući da prema istraživanju Boutsoukis i sur. (63) tekućina prodire tek 1 - 1,5 mm apikalno od vrha igle. Također, ukoliko se igla zaglavi u kanalu može doći do potiskivanja sredstva za ispiranje preko apeksa zuba te nastanka komplikacija kao što su bol, edem, ekhimoze, sekundarna infekcija, anestezija, parestezija i emfizem (2).

Za aktivaciju ručnog ispiranja možemo koristiti ručne iglice, četkice i gutaperka štapiće. Aktivna ručna instrumentacija počinje već s preparacijom korijenskog kanala budući da prodiranje iglica prema apeksu pomiče i irigacijsku tekućinu apikalno. Ova tehnika jednostavan je način kako omogućiti da irigacijsko sredstvo bude u kontaktu sa stijenkama kanala, dosegne apikalnu trećinu korijenskog kanala te istjera zrak i spriječi pojavu *vapor lock* efekta (12). CanalBrush (ColteneWhaledent, Langenau, Germany) fleksibilna je endodontska

četkica izrađena od polipropilena. Može se koristiti ručno ili strojno na koljičniku na 600 rpm što se smatra učinkovitijim (61). Kako bi se poboljšala izmjena tekućine za ispiranje u apikalnom dijelu korijenskog kanala, može se rabiti guraperka štapić koji dolazi do vrška apeksa, ali ne može preći preko. Gutaperka štapić pomiče se pokretima gore - dolje do radne dužine (2).

4.2.2 Tehnika apikalnog negativnog tlaka

Dva su važna faktora o kojima treba brinuti tijekom ispiranja korijenskih kanala, a to su mogućnost irigacijskog sredstva da dosegne apikalni dio korijenskog kanala i da može dosegnuti mjesta koja se ne mogu očistiti mehaničkom instrumentacijom kao što su lateralni i akcesorni kanali, isthmus i delta (12). U tu je svrhu razvijena tehnika koja je temeljena na apikalnom negativnom tlaku kao što je EndoVac sustav (Discus Dental, Culver City, CA), a temelji se na istodobnoj aplikaciji tekućine i njenoj aspiraciji pomoću uređaja za izmjenu tlaka (61). Tlak je definiran kao sila na površinu. Tijekom aplikacije tekućine u korijenski kanal, nastaje sila kojom ona pritišće na stijenke korijenskog kanala. Negativan tlak nastaje u situacijama kada tekućina ima manji pritisak od njenog okruženja (12).

EndoVac sustav sastoji se od mikro i makrokanila povezanih sa štrcaljkom preko tzv. *Master Delivery Tipa* (MDT) koji omogućuje dotok irigacijske tekućine. Kanile su preko plastičnih tuba povezane i sa usisnim sustavom stomatološke jedinice (12). Sustav dovodi tekućinu za ispiranje u područje pulpne komore otkuda ona pomoću mikrokanila specijalnog oblika biva uvučena kroz korijenski kanal do apikalnog dijela, a zatim se vraća u pulpnu komoru (2, 61). Nielsen i sur. (64) navode da je volumen irigacijske tekućine tijekom korištenja EndoVac sistema značajno veći nego kod klasičnog ispiranja iglom i štrcaljkom. Ista studija kaže da je pri upotrebi ovog sustava bolje uklanjanje debrisa u području 1 mm od radne duljine.

RinsEndo sustav (Durr Dental Co, Bittigheim - Bissingen, Njemačka) temelji se na hidrodinamskoj aktivaciji, tj. potiskivanju i povlačenju tekućine za ispiranje frekvencijom oko 100 ciklusa u minuti (2, 12, 24). Uređaj se postavlja na turbinski nastavak stomatološke jedinice i potiskuje 65 μ L tekućine za ispiranje u korijenski kanala, dok u fazi povlačenja aspirira tekućinu natrag u štrcaljku i miješa ju sa svježom tekućinom za ispiranje (2).

4.2.3. Ultrazvučno aktivirano ispiranje

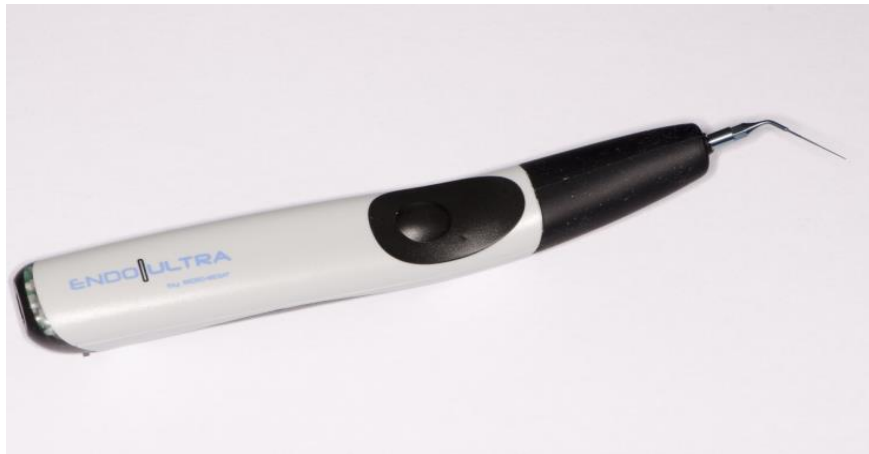Prvo spominjanje ultrazvučne tehnike u endodonciji bila je Richmanova upotreba Cavitrona u korijenskim kanalima (12). U seriji od nekoliko članaka između 1976. i 1985. Martin i Cunningham (12, 65, 66) pisali su o upotrebi ultrazvuka kao primarne metode za preparaciju kanala i uklanjanje tkivnih ostataka u korijenskom kanalu. Ove studije zabilježile su učinkovitost ultrazvučne tehnike u uklanjanju bakterija i debrisa iz korijenskog kanala (12). Postoje dva tipa ultrazvučne instrumentacije opisane u literaturi. Prva je kombinacija ultrazvučne instrumentacije i irigacije i naziva se UI (*Ultrasonic Instrumentation*), a drugi tip je PUI (*Passive Ultrasonic Irrigation*) u kojem nema namjerne instrumentacije (61). Budući da nije moguća potpuna pasivnost ove tehnike (uvijek dođe do doticanja stijenki korijenskog kanala), predložen je i naziv UAI (*Ultrasonically Activated Irrigation*) (67). Pasivna ultrazvučna irigacija ima bolji učinak čišćenja korijenskih kanala nego ultrazvučna irigacija istodobna s ultrazvučnom instrumentacijom (68). Nadalje, teško je kontrolirati odstranjivanje dentina tijekom UI stoga su moguće perforacije korijenske stijenske. Također je moguća nepravilna instrumentacija korijenskih kanala (61, 69, 70).

PUI uređaji imaju posebne male nastavke ili žice veličine #10 - 20 (68) koje osciliraju frekvencijom od 25 do 30 kHz (61, 68, 71) i energiju u obliku ultrazvučnih valova prenose na irigacijsko sredstvo (68, 72, 73). Aktivacija sredstva za ispiranje ultrazvučnim valovima temelji se na dva osnovna učinka: kavitaciji i zvučnim strujama (2, 68). Stvaranje kavitacija zapravo označava nastanak mnoštva malih mjehurića koji rastu i spajaju se u "šok val" koji tijekom kolapsa stvara veliko žarište energije (2, 68). Nastanak zvučnih struja omogućuje uklanjanje debrisa iz korijenskih kanala (2) ostvarujući veću kontaktnu površinu između tekućine i stijenki kanala (68).

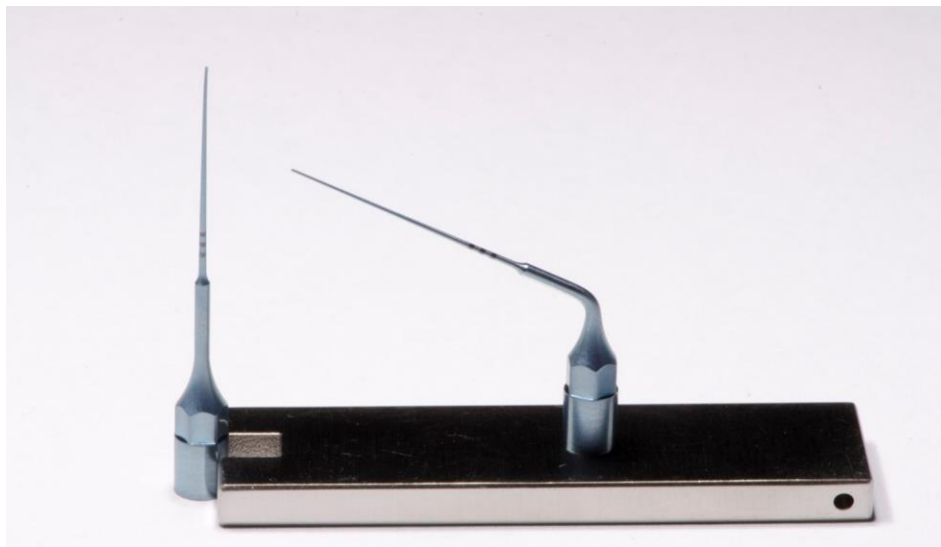
Klinička upotreba ovakvih uređaja kreće nakon instrumentacije korijenskog kanala kada se kanal ispuni irigacijskom tekućinom nakon čega se nastavak UZV uređaja unosi u korijenski kanal do apikalne regije. Nakon što uključimo uređaj, nastavak oscilira i aktivira tekućinu za ispiranje. Budući da je korijenski kanala prethodno instrumentiran, nastavak može slobodno oscilirati i lakše doseći apikalni dio korijenskog kanala (68, 74).

PUI je odlično dodatno sredstvo za irigaciju korijenskih kanala i u usporedbi s tradicionalnim ispiranjem štrcaljkom, uklanja više organskog tkiva, bakterija i dentinskih ostataka iz korijenskog kanala (68). Također, UZV i zvučna aktivacija NaOCl u kanalu zagrijava sredstvo što poboljšava njen učinak (12). Nadalje, ovakva aktivacija irigacijskog sredstva narušava biofilm, a bakterijsku membranu čini propusnijom za NaOCl (75, 76).

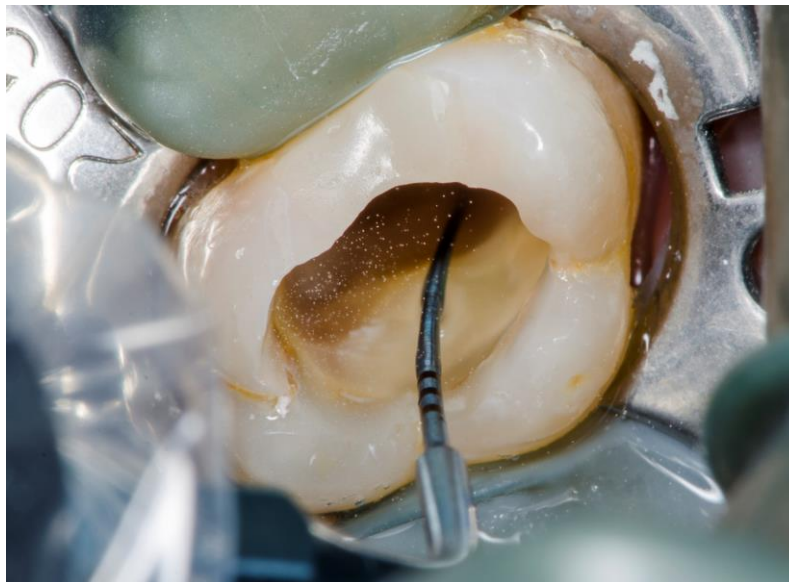Na tržištu se može naći više uređaja ove skupine, a jedan od njih je i EndoUltra (Micro Mega, Besançon, France). Slike 4, 5 i 6 prikazuju navedeni uređaj.



Slika 4. EndoUltra (Micro Mega, Besançon, France). Preuzeto s dopuštenjem autora dr. sc. Ane Ivanišević.



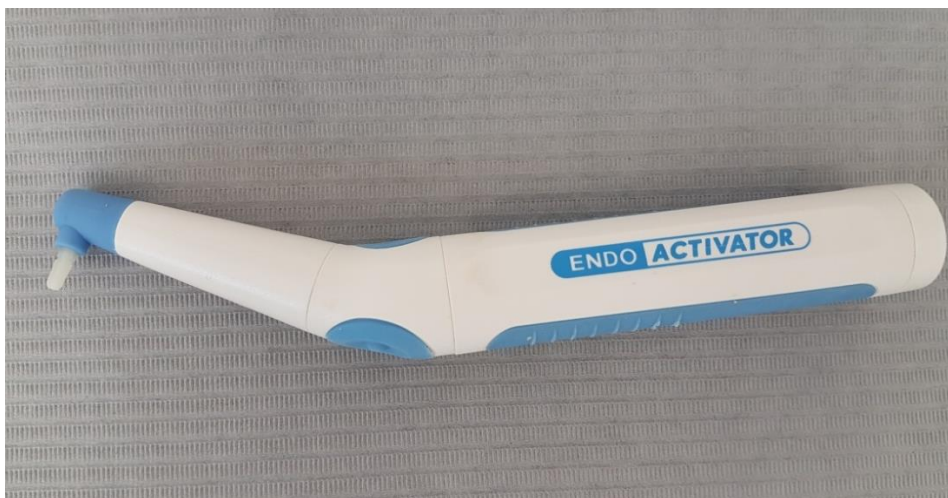Slika 5. Ultrazvučni endodontski nastavci uređaja EndoUltra (Micro Mega, Besançon, France). Preuzeto s dopuštanjem autora dr. sc. Ane Ivanišević.



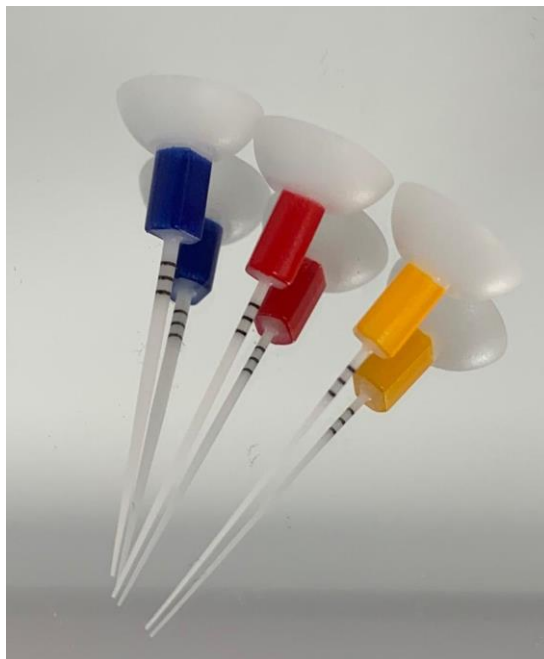Slika 6. Pasivno ultrazvučno ispiranje uređajem EndoUltra (Micro Mega, Besançon, France). Preuzeto s dopuštanjem autora dr. sc. Ane Ivanišević.

4.2.4. Zvučno aktivirano ispiranje

Upotreba zvučnih instrumenata u endodonciji započinje još 1985. godine (61, 77). Za razliku od ultrazvučne tehnike, zvučni valovi osciliraju nižom frekvencijom koja iznosi 1 - 6 kHz (61, 72) zbog čega je manje efektivna od UZV tehnike (8, 78). Zvučno aktivirano ispiranje tehnika je kojom se sredstvo za ispiranje u korijenskom kanalu aktivira energijom titrajućeg nastavka pri čemu se stvara snažan hidrodinamski učinak. Stvoreni hidrodinamski učinak omogućuje prodiranje sredstva za ispiranje u nepravilna područja endodontskog prostora (72, 73). Većina sustava ima plastične nastavke različitih veličina (8). Jedan od najpoznatijih uređaja iz ove skupine je EndoActivator (Dentsply Tulsa Dental Specialities, Tulsa, OK) (Slika 7). Njegovi polimerni nastavci dostupni su u tri veličine i boje: žuti 20/02, crveni 25/04 i plavi 30/06 (Slika 8), a mogu se aktivirati na tri brzine: 2000, 6000 i 10000 ciklusa u minuti. Nastavak se tijekom rada postavlja 2 mm od radne duljine te se pomiče vertikalno gore - dolje (73, 75). Može se koristiti za aktivaciju EDTA-a (60 sekundi), za aktivaciju NaOCl (30 sekundi) te za uklanjanje i postavljanje kalcij hidroksida i MTA u korijenski kanal (72, 73, 75). Prema istraživanjima, EndoActivator olakšava i poboljšava ispiranje korijenskih kanala u usporedbi s tradicionalnim ispiranjem iglom i štrcaljkom, bez opasnosti za potiskivanjem tekućine preko vrška korijena (2, 79, 80).



Slika 7. EndoActivator (Dentsply Tulsa Dental Specialities, Tulsa, OK). Preuzeto s dopuštenjem autora prof.dr.sc. Ivane Miletić.



Slika 8. Plastični nastavci za uređaj EndoActivator (Dentsply Tulsa Dental Specialities, Tulsa, OK). Preuzeto s dopuštenjem autora prof.dr.sc. Ivane Miletić.

4.2.5. Laser

Laser (*Light Amplification by Stimulated Emission of Radiation*) uređaj je za stvaranje monokromatske, koherentne i kolimirane zrake svjetlosti, a osnovni dijelovi takvog uređaja su aktivni medij, ekscitacijski mehanizam i optički rezonator. Kad laserska zraka dođe u dodir s tkivom, moguća je apsorpcija, refleksija, transmisija i disperzija. Samo apsorbirana laserska zraka izaziva učinak na tkivo koji može biti fototermalni, fotokemijski, fotomehanički i fotoelektrični (2). U endodonciji možemo primjenjivati nekoliko tipova lasera: diodni laser, CO₂ laser, erbium:YAG laser, Nd:YAG laser (Slika 9). Baktericidni učinak lasera ovisi o njegovoj valnoj duljini i energiji, a najčešće dovodi do termalnog efekta koji dovodi do promjena bakterijske stanične stijenke i osmotskog gradijenta te konačno do smrti bakterijske stanice (8). Laserske zrake imaju mogućnost pristupa mjestima koje je nemoguće dosegnuti tradicionalnim tehnikama (75, 81).

Dezinfekcija korijenskih kanala pomoću lasera može se temeljiti na tri osnovna principa:

1. direktnoj iridaciji laserom;
2. fotoaktiviranoj aktivaciji (eng. *Photoactivated disinfection*, PAD), fotodinamskoj terapiji ili svjetlom aktiviranoj dezinfekciji (eng. *Light - activated disinfection*, LAD);
3. laserski aktiviranom ispiranju (eng. *Laser Activated Irrigation*, LAI) (2, 82).

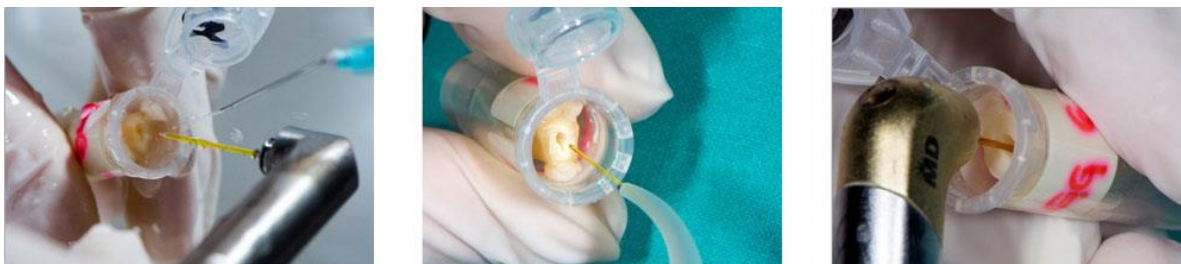Za direktnu irigaciju koristimo Nd:YAG i diodni laser. Valna duljina Nd:YAG lasera apsorbira se u pigmentu bakterija, dok u tkivu dolazi do difuzije laserske zrake te se izaziva fototermalni učinak. Kod diodnih lasera, laserska se zraka apsorbira u vodi dentina te izaziva fototermalni učinak (2). Klinički protokol kreće nakon sušenja korijenskog kanala kada se laserski nastavak stavi u kanala 1 mm kraće od radne duljine. Nakon uključivanja lasera, nastavak se polako izvlači kružnim pokretima iz korijenskog kanala brzinom od 1 do 2 mm/s (2). Direktna irigacija korijenskog kanala laserskim zrakama još uvijek nije alternativna metoda dezinfekcije, ali svakako se može koristiti kao dodatna tehnika postojećih protokola irigacije korijenskih kanala (8, 83, 84).

Za fotoaktiviranu dezinfekciju koristimo diodni laser i razne boje (indocijanin, metilensko modrilo, toluidinsko modrilo, tolonij - klorid) koje povećavaju osjetljivost bakterija na iridaciju laserom (2). Tehnika je temeljena na mogućnosti fotosenzitivnih molekula da se vežu na staničnu membranu bakterija. Fotosenzitivne molekule nakon aktivacije laserom određene valne duljine proizvode slobodne kisikove ione koji razaraju staničnu membranu bakterija (8). LAD je tehnika u kojoj fotosenzitivne molekule napadaju membrane mikroorganizama i vežu se za njihovu površinu. Nakon što apsorbiraju energiju, otpuštaju kisik koji uništava mikroorganizme. LAD nije samo učinkovit protiv bakterija, nego se navodi i njegova učinkovitost protiv virusa, gljiva i protozoa (85).

Za laserski aktivirano ispiranje koriste se Er:YAG laser, Er, Cr: YSSG laseri i diodni laseri. Oni imaju specijalni nastavak koji svojim koničnim vrhom aktivira tekućinu za ispiranje (2). Ova tehnika još se naziva i PIPS (*Photon - Initiated Photoacoustic Streaming*) (8,

86). Mehanizam ove tehnike temelji se na apsorpciji laserskog svjetla natrijevim hipokloritom. To dovodi do isparavanja irigacijskog sredstva i formiranja mjehurića koji rastu i implodiraju sa sekundarnim kavitacijama (8) koje omogućavaju uklanjanje debrisa sa stijenki korijenskog kanala (12).

Upotreba lasera za aktivaciju korijenskog kanala relativno je novi koncept u endodonciji. Dosadašnji radovi usredotočeni su na funkciju lasera u čišćenju i oblikovanju korijenskih kanala, dezinfekciju korijenskih kanala i uklanjanje zaostatnog sloja. U upotrebi lasera postavljaju se određena pitanja kao što su potencijalna šteta na stijenke korijenskog kanala, pregrijavanje kanala i parodonta, pristup zakrivljenim dijelovima i veličina laserskog nastavka (12).



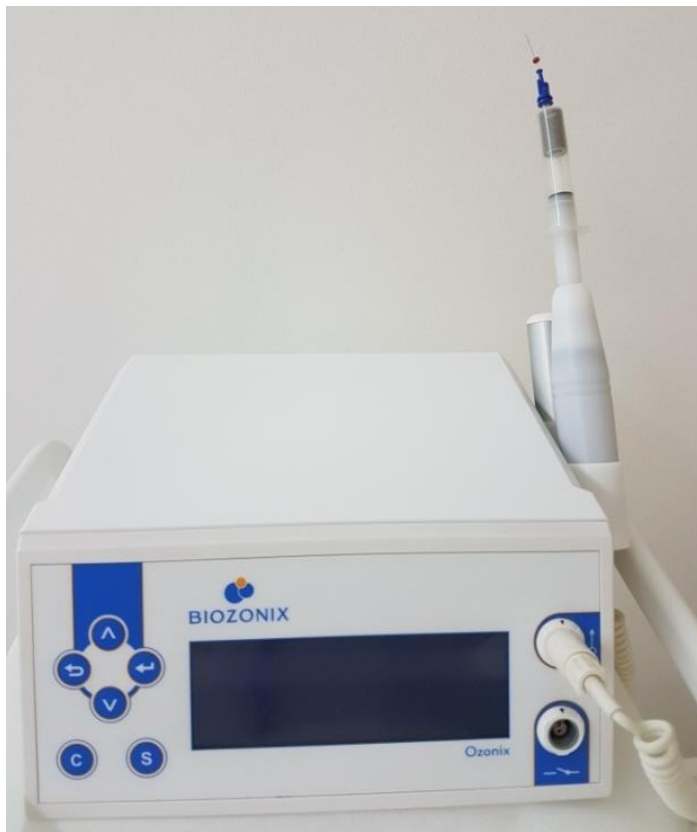Slika 8. Er:YAG laser, Nd:YAG laser i Er,Cr:YSGG laser. Preuzeto s dopuštenjem autora dr.sc. Ane Ivanišević.

4.2.6. Ozon

Ozon je troatomska molekula koja se sastoji od tri atom kisika (12). Jako je oksidacijsko sredstvo, a zbog velike reaktivnosti ulazi u brojne kemijske reakcije. Ozon ima antiseptički učinak, ali uz to istodobno potiče cijeljenje i regeneraciju tkiva. Ozon pokazuje baktericidni, virucidni i fungicidni učinak uz istodobno očuvanje humanih stanica. Kada visokoreaktivna molekula ozona dođe u kontakt s bakterijskom stanicom, ozon se raspada uz oslobađanje aktivnog kisika. Pri tome stvara kinetičku energiju i oksidativni potencijal koji razara staničnu stijenku i uzrokuje lizu stanice (87). Kao fungicidno sredstvo, ozon se posebno pokazao uspješnim protiv *Candida albicans* (12, 88), čestog mikroorganizma prisutnog u sekundarnim i rekurentnim endodontski infekcijama (1). Budući da se ozon pokazao dobrim u djelovanju protiv uzročnika rekurentnih infekcija kao što su *Candida albicans* i *Enterococcus faecalis* (88), primjenjuje se u endodontskoj terapiji kao snažno

antimikrobno sredstvo (89). Ozon bolje djeluje ukoliko je što manje zaostatnog sloja u korijenskom kanalu pa se upotreba ozona preporuča nakon završnog ispiranja (89). Uz to, ozon pokazuje velik stupanj biokompatibilnosti s epitelnim stanicama, gingivnim fibroblastima i stanicama parodontnog ligamenta (89). Protuupalni učinak temelji se na inhibitornom djelovanju na NF- κ B transkripcijski faktor, koji je odgovoran za regulaciju parodontnih i periapikalnih upalnih reakcija (89, 90, 91).

Biozonix (München, Deutschland) je višenamjenski uređaj koji ima posebne nastavke za endodontsku dezinfekciju korijenskih kanala (Slika 10).



Slika 10. Biozonix (München, Deutschland) s nastavkom za dezinfekciju korijenskih kanala

5. RASPRAVA

Budući da je morfologija endodontskog prostora komplicirana, endodontsko liječenje može biti poprilično zahtjevno (1, 2). Posebno osjetljiva može biti irigacija korijenskih kanala koja mora biti potpuna kako bi se osiguralo cijeljenje periapikalnog procesa i spriječila reinfekcija korijenskih kanala (12). U irigaciji je ključno ukloniti bogatu mikrobiološku zajednicu (Tablica 1) te odstraniti ostatke organskog i anorganskog tkiva (2). Već je ranije spomenuto da samo mehanička instrumentacija korijenskih kanala nije dovoljna (8, 9, 10) budući da više od 35% stijenke korijenskih kanala ostaje neinstrumentirano (7). Također, ni sama irigacija nije dovoljna kako bi se osigurao čist korijenski kanal (8, 11). Niti jedno sredstvo nije samo po sebi savršeno i ne ispunjava sve potrebne uvjete, stoga se kombiniraju razna sredstva i tehnike kako bi irigacija bila što učinkovitija. Kroz godine su mnogi istraživači provodili studije kako bi dokazali uspješnost pojedinih sredstava i tehnika. Zato ću u raspravi usporediti rezultate pojedinih istraživanja.

Od svih sredstava trenutno prisutnih na tržištu, najčešće se upotrebljava NaOCl (26) zbog svog odličnog antimikrobnog i proteolitičkog djelovanja (27) kojim otapa organska tkiva (28). NaOCl bolje uklanja organsko tkivo pri temperaturi od 45 do 60°C te pri višim koncentracijama (5 - 6%) (8, 57). Budući da NaOCl ne otapa anorganska tkiva i nema mogućnost uklanjanja zaostatnog sloja, najčešće se kombinira s EDTA-om (57) koji se pokazao odličnim u uklanjanju zaostatnog sloja (48). Rekurentne infekcije uzrokovane su iznimno otpornim mikroorganizmima kako što su *E. faecalis* i *C. albicans* (1), a klorheksidin je pokazao odličnu sposobnost uništavanja upravo ovih mikroorganizama (37, 38). Basrani i sur. (35) u svom su istraživanju uspoređivali djelovanje CHX i kalcijevog hidroksida ($\text{Ca}(\text{OH})_2$). Istraživanje je pokazalo da CHX ima bolji učinak od $\text{Ca}(\text{OH})_2$ u uklanjanju *E. faecalis* na ekstrahiranim zubima i na agaru.

Ultrazvučna i zvučna tehnika najčešće su primjenjivane dodatne tehnike za irigaciju korijenskih kanala (26), a istraživanja pokazuju da je UZV tehnika efikasnija od zvučne. To se objašnjava većom frekvencijom titranja UZV uređaja (72, 78). UZV tehnika pokazala se posebno uspješnom u aktivaciji NaOCl poboljšavajući antimikrobni, otapajući i ispirajući učinak. Tijekom završnog ispiranja korijenskih kanala preporučuje se aktivacija NaOCl na 10 do 20 sekundi u 3 ciklusa, dodajući svježiu otopinu između pojedinih faza (75, 76, 78).

Ultrazvučna aktivacija EDTA-a pokazala se manje učinkovitom, iako može doprinijeti boljem ispiranju zaostatnog sloja (76).

EndoVac sustav temelji se negativnom tlaku. Nielsen i sur. (64) navode da je volumen irigacijske tekućine tijekom korištenja EndoVac sistema značajno veći nego kod klasičnog ispiranja iglom i štrcaljkom. Ista studija kaže da je pri upotrebi ovog sustava bolje uklanjanje debrisa u području 1 mm od radne duljine.

Istraživanje Bago i sur. (75) imalo je za cilj proučiti antimikrobni učinak diodnog lasera, PAD, tradicionalnog ispiranja iglom i štrcaljkom te zvučno aktivirane irigacija aktivacijom 2,5% NaOCl na *Enterococcus faecalisu*. Prema rezultatima, najbolji učinak u uklanjanju *Enterococcus faecalis* imali su PAD i EndoActivator, zatim diodni laser, a najmanje učinkovitom pokazala se tehnika tradicionalnog ispiranja iglom i štrcaljkom.

Townsend i Maki (79) uspoređivali su tehnike na plastičnim blokovima inficiranih *Enterococcus faecalisom*, a došli su do sljedećih rezultata: nema statistički značajne razlike pri upotrebi ultrazvučne i zvučne tehnike, ali upotreba ultrazvučne tehnike u uklanjanju bakterija učinkovitija je od upotrebe EndoVac sustava te ispiranja iglom.

Kasić i sur. (92) uspoređivali su dezinfekcijski učinak Er:YAG laser, Nd:YAG laser i Er,Cr:YSGG laser na korijenske kanale tretirane *C. albicans* i *E. faecalisom*. Rezultati su pokazali da najbolji učinak ima Er,Cr:YSGG laser.

Istraživanja su uspoređivala i pojedine tehnike na goveđim zubima (93) gdje se aktivacija 6% NaOCl pokazala najboljom pri upotrebi lasera metodom PIPS-a. Za razliku od ostalih istraživanja, u ovom istraživanju PUI pokazuje slabiji učinak od EndoActivatora i od ručne tehnike ispiranja.

-

6. ZAKLJUČAK

Ispiranje korijenskih kanala otopinama koje djeluju antimikrobno te otapaju organski i anorganski supstrat nezaobilazan je postupak u kemomehaničkoj obradi.

Standardom u kemomehaničkoj obradi ostaje tradicionalna irigacijom iglom i štrcaljkom otopinama natrijevog hipoklorita (učinkovitog u uklanjanju organskog sadržaja i mikroorganizama) i etilendiamintetroctene kiseline (učinkovite u uklanjanja anorganskog sadržaja).

Rezultati istraživanja učinkovitosti različitih tehnika ispiranja korijenskih kanala nisu u potpunosti konzistentni.

Iz rezultata *in vitro* znanstvenih istraživanja razvidno je da aktivacija irigacijskih sredstava, posebno natrijeva hipoklorita, nekom od tehnika poboljšava antimikrobni i mehanički učinak irigacije.

Temeljem dosadašnjih spoznaja, preporučljivo je upotrijebiti dodatne tehnike s ciljem poboljšanja antimikrobnog, otapajućeg i ispirućeg učinka u što većem volumenu endodontskog prostora.

7. LITERATURA

1. Torabinejad M, Waltion RE. Endodoncija. Načela i praksa. Prijevod 4. izdanja. Zagreb: Naklada Slap; 2009.
2. Jukić Krmek S i sur. Pretklinička endodoncija. Zagreb: Medicinska naklada; 2017.
3. Njemirovskij Z. i sur. Klinička endodoncija. Zagreb: Globus; 1987.
4. Christie WH, Peikoff MD. Conservative treatment of apical foramen. New root canal techniques. J Can Dent Assoc. 1980;46(3):183-8.
5. Blašković Šubat V. Učestalost i najčešći položaj zavinuća korijenskih kanala. Acta Stomatol Croat. 1990;24(2):85-95.
6. Brkić H i sur. Biologija i morfologija ljudskih zuba. Jastrebarsko: Naklada Slap, 2016.
7. Peters OA, Schönenberger K, Laib A. Effects of four Ni–Ti preparation techniques on root canal geometry assessed by micro computed tomography. Int Endod J. 2001;34(3):221-30.
8. Plotino G, Cortese T, Grande NM, Leonardi DP, Di Giorgio G, Testarelli L, Gambarini G. New technologies to improve root canal disinfection. Braz Dent J. 2016;27(1):3-8.
9. Matos Neto M, Santos SS, Leão MV, Habitante SM, Rodrigues JR, Jorge AO. Effectiveness of three instrumentation systems to remove *Enterococcus faecalis* from root canals. Int Endod J. 2012;45(5):435-8.
10. Soares JA, Roque de Carvalho MA, Cunha Santos SM, Mendonça RM, Ribeiro - Sobrinho AP, Brito - Júnior M et al. Effectiveness of chemomechanical preparation with alternating use of sodium hypochlorite and EDTA in eliminating intracanal *Enterococcus faecalis* biofilm. J Endod. 2010;36(5):894-8.

11. Garcez AS, Nunez SC, Lage - Marques JL, Hamblin MR, Ribeiro MS. Photonicreal - time monitoring of bacterial reduction in root canals by genetically engineered bacteria after chemomechanical endodontic therapy. *Braz Dent J.* 2007;18(3):202-7.
12. Basrani B. Endodontic irrigation. *Chemical Disinfection of the root canal system.* Cham, Switzerland: Springer International Publishing AG; 2015.
13. Vertucci, FJ. Root canal anatomy of the human permanent teeth. *Oral Surg Oral Med Oral Pathol.* 1984;58(5):589-99.
14. Cleghorn BM, Goodacre CJ, Christie WH. Morphology of the teeth and their root canal system. In: Ingle JJ, Bakland LK, Baumgartner JC eds. *Endodontics.* 6th edition. Hamilton: BC Decker Inc; 2008, pp151-220.
15. Svensäter G, Bergenholtz G. Biofilms in endodontic infections. *Endodontic Topics.* 2004;9:27–36.
16. Hall - Stoodley L, Stoodley P. Evolving concepts in biofilm infections. *Cell Microbiol.* 2009;11(7):1034-43.
17. Vianna ME, Horz HP, Gomes BP, Conrads G. In vivo evaluation of microbial reduction after chemo - mechanical preparation of human root canals containing necrotic pulp tissue. *Int Endod J.* 2006;39(6):484-92.
18. Egan MW, Spratt DA, Ng YL, Lam JM, Moles DR, Gulabivala K. Prevalence of yeasts in saliva and root canals of teeth associated with apical periodontitis. *Int Endod J.* 2002;35(4):321-9.
19. Vianna ME, Conrads G, Gomes BPF, Horz HP. Identification and quantification of archaea involved in primary endodontic infections. *J Clin Microbiol.* 2006;44(4):1274-82.

20. Glick M, Trope M, Bagasra O, Pliskin ME. Human immunodeficiency virus infection of fibroblasts of dental pulp in seropositive patients. *Oral Surg Oral Med Oral Pathol.* 1991;71(6):733-6.
21. Sabeti M, Simon JH, Slots J. Cytomegalovirus and Epstein - Barr virus are associated with symptomatic periapical pathosis. *Oral Microbiol Immunol.* 2003;18(5):327-8.
22. Matijević J, Čižmeković, Dadić T, Prpić Mehčić G, Anić I, Šlaj M, Jukić Krmek S. Prevalence of apical periodontitis and quality of root canal fillings in population of Zagreb, Croatia: a cross sectional study. *Croat Med J.* 2011;52(6):679-87.
23. Ingle J. *Endodontics.* 3th ed. Philadelphia; Lea & Febiger: 1985.
24. Haapasalo M, Shen Y, Qian W, Gao Y. Irrigation in endodontics. *Dent Clin North Am.* 2010;54(2):291-312.
25. Haapasalo HK, Sirén EK, Waltimo TM, Ørstavik D, Haapasalo MP. Inactivation of local root canal medicaments by dentine: an in vitro study. *Int Endod J.* 2000;33(2):126-31.
26. Dutner J, Mines P, Anderson A. Irrigation trends among American Association of Endodontists members: a web - based survey. *J Endod.* 2012;38(1):37-40.
27. Kuruvilla JR, Kamath MP. Antimicrobial activity of 2.5% sodium hypochlorite and 0.2% chlorhexidine gluconate separately and combined as endodontic irrigants. *J Endod.* 1998;24(7):472-6.
28. Estrela C, Estrela CR, Barbin EL, Spano JC, Marchesan MA, Pecora JD. Mechanism of action of sodium hypochlorite. *Braz Dent J.* 2002;13(2):113-7.
29. Clegg MS, Vertucci FJ, Walker C, Belanger M, Britto LR. The effect of exposure to irrigant solutions on apical dentin biofilms in vitro. *J Endod.* 2006;32(5):434-7.

30. Zou L, Shen Y, Li W, Haapasalo M. Penetration of sodium hypochlorite into dentin. *J Endod.* 2010;36(5):793-6.
31. Niu W, Yoshioka T, Kobayashi C, Suda H. A scanning electron microscopic study of dentinal erosion by final irrigation with EDTA and NaOCl solutions. *Int Endod J.* 2002;35(11):934-9.
32. Sirtes G, Waltimo T, Schaetzle M, Zehnder M. The effects of temperature on sodium hypochlorite short - term stability, pulp dissolution capacity and antimicrobial efficacy. *J Endod.* 2005;31(9):669-71.
33. Zehnder, M, Schmidlin, P, Sener, B, Waltimo, T. Chelation in root canal therapy reconsidered. *J Endod.* 2005;31(11):817-20.
34. Gulabivala K, Ng YL, Gilbertson M, Eames I. The fluid mechanics of root canal irrigation. *Physiol Meas.* 2010;31(12):R49-84.
35. Basrani B, Tjäderhane L, Santos JM, Pascon E, Grad H, Lawrence HP, Friedman S. Efficacy of chlorhexidine and calcium hydroxide containing medicaments against *Enterococcus faecalis* in vitro. *Oral Surg Oral Med Oral Pathol Oral Radiol Endod.* 2003;96(5):618-24.
36. Denton G. Chlorhexidine. In: Block SS, editor. *Disinfection, sterilization and preservation.* 4th ed. Philadelphia: Lea and Febiger; 1991.
37. Oncag O, Hosgor M, Hilmioglu S, Zekioglu O, Eronat C, Burhanoglu, D. Comparison of antibacterial and toxic effects of various root canal irrigants. *Int Endod J,* 2003;36(6):423–32.
38. McDonnell G, Russell A.D. Antiseptics and disinfectants: activity, action and resistance. *Clin Microbiol Rev.* 1999;12:147-79.

39. Hjeljord LG, Rolla G, Bonesvoll P. Chlorhexidine protein interactions. *J Periodontal Res Suppl.* 1973;12:11–6.
40. Magnusson B, Heyden G. Autoradiographic studies of ¹⁴C-chlorhexidine given orally in mice. *J Periodontal Res Suppl.* 1973;12:49–54.
41. Rölla G, Löe H, Schiott CR. The affinity of chlorhexidine for hydroxyapatite and salivary mucins. *J Periodontal Res Suppl.* 1970;5(2):90–5.
42. Turesky S, Warner V, Lin PS, Soloway B. Prolongation of antibacterial activity of chlorhexidine adsorbed to teeth. Effect of sulfates. *J Periodontol.* 1977;48(10):646-9.
43. Emilson CG, Ericson T, Heyden G, Magnusson BC. Uptake of chlorhexidine to hydroxyapatite. *J Periodontal Res Suppl.* 1973;17:17–21.
44. Autegarden JE, Pecquet C, Huet S, Bayrou O, Leynadier F. Anaphylactic shock after application of chlorhexidine to unbroken skin. *Contact Dermatitis.* 1999;40(4):215.
45. Hülsmann M, Rödiger T, Nordmeyer S. Complications during root canal irrigation. *Endod Top.* 2007;16(1):27–63.
46. Basrani BR, Manek S, Sodhi RN, Fillery E, Manzur A. Interaction between sodium hypochlorite and chlorhexidine gluconate. *J Endod.* 2007;33(8):966-9.
47. McComb D, Smith DC. A preliminary scanning electron microscopic study of root canals after endodontic procedures. *J Endod.* 1975;1(7):238-42.
48. Hülsmann M, Heckendorff M, Lennon A. Chelating agents in root canal treatment: mode of action and indications for their use. *Int Endod J.* 2003;36(12):810-30.
49. Calt S, Serper A. Smear layer removal by EGTA. *J Endod.* 2000;26(8):459-61.

50. Grawehr M, Sener B, Waltimo T, Zehnder M. Interactions of ethylenediamine tetraacetic acid with sodium hypochlorite in aqueous solutions. *Int Endod J.* 2003;36(6):411-7.
51. Opačak I, Medvedec I, Prpić Mehčić G. Sredstva za ispiranje korijenskih kanala. Sonda: list studenata Stomatološkog fakulteta Sveučilišta u Zagrebu. 2009;19; 58-62.
52. Tartari T, Duarte Junior AP, Silva Júnior JOC, Klautau EB, Mario Honorato, Silva Souza Junior MH, Silva E Souza PAR. Etidronate from medicine to endodontics: effects of different irrigation regimes on root dentin roughness. *J Appl Oral Sci.* 2013;21(5):409-15.
53. Arias - Moliz MT, Ordinola - Zapata R, Baca P, Ruiz - Linares M, Ferrer - Luque CM. Antimicrobial activity of a sodium hypochlorite/etidronic acid irrigant solution. *J Endod.* 2014;40(12):1999-2002.
54. Torabinejad M, Johnson WB, Inventors; US patentand trademark office, assignee. Irrigation solution and methods for use. USA. 2003.
55. Torabinejad M, Shabahang S, Aprecio RM, Kettering JD. The antimicrobial effect of mtad: an in vitro investigation. *J Endod.* 2003;29(6):400-3.
56. Malkhassian G, Manzur AJ, Legner M, Fillery ED, Manek S, Basrani BR, Friedman S. Antibacterial efficacy of MTAD final rinse and two percent chlorhexidine gel medication in teeth with apical periodontitis: a randomized double - blinded clinical trial. *J Endod.* 2009;35(11):1483-90.
57. Zehnder M. Root Canal Irrigants. *J Endod.* 2006;32(5):389-98.
58. Friedman S. Prognosis of initial endodontic. *Endod Top.* 2002;2:59–88.
59. Wu M - K, Dummer PMH, Wesselink PR. Consequences of and strategies to deal with residual post - treatment root canal infection. *Int Endod J.* 2006;39(5):343-56.

60. Endodontics. Root canal irrigants and disinfectants. Colleagues for excellence. Published for the Dental Professional Community by the American Association of Endodontists. Winter 2011. Dostupno na: <https://www.aae.org/specialty/wp-content/uploads/sites/2/2017/07/rootcanalirrigantsdisinfectants.pdf>
61. Gu L, Kim JR, Ling J, Choi KK, Pashley DH, Tay FR, et al. Review of contemporary irrigant agitation techniques and devices. *J Endod.* 2009;35(6):791-804.
62. Boutsoukis C, Verhaagen B, Versluis M, Kastrinakis E, Wesselink P, van der Sluis LWM. Evaluation of irrigant flow in the root canal using different needle types by an unsteady computational fluid dynamics model. *J Endod.* 2010;36(5):875-9.
63. Boutsoukis C, Lambrianidis T, Kastrinakis E. Irrigant flow within a prepared root canal using various flow rates: a computational fluid dynamics study. *Int Endod J.* 2009;42(2):144-55.
64. Nielsen BA, Baumgartner CJ. Comparison of the EndoVac system to needle irrigation of root canals. *J Endod.* 2007;33(5):611-5.
65. Martin H. Ultrasonic disinfection of the root canal. *Oral Surg Oral Med Oral Pathol.* 1976;42:92-9.
66. Martin H, Cunningham WT. The effect of endosonic and hand manipulation on the amount of root canal material extruded. *Oral Surg Oral Med Oral Pathol.* 1982;53(6):611-3.
67. Boutsoukis C, Verhaagen B, Walmsley AD, Versluis M, van der Sluis LW. Measurement and visualization of file - to - wall contact during ultrasonically activated irrigation in simulated canals. *Int Endod J.* 2013;46(11):1046-55.
68. van der Sluis LW, Versluis M, Wu MK, Wesselink PR. Passive ultrasonic irrigation of the root canal: a review of the literature. *Int Endod J.* 2007;40(6):415-26.

69. Lumley PJ, Walmsley AD, Walton RE, Rippin JW. Effect of precurving endosonic files on the amount of debris and smear layer remaining in curved root canals. *J Endod.* 1992;18(12):616-9.
70. Walmsley AD, Murgel C, Krell KV. Canal markings produced by endosonic instruments. *Endod Dent Traumatol.* 1991;7(2):84-9.
71. Walmsley AD, Williams AR. Effects of constraint on the oscillatory pattern of endosonic files. *J Endod.* 1989;15(5):189-94.
72. Ahmad M, Pitt Ford TR, Crum LA. Ultrasonic debridement of root canals: an insight into the mechanisms involved. *J Endod.* 1987;13(3):93-101.
73. Miladinović M, Radić T, Bago Jurič I. Suvremene tehnike ispiranja korijenskih kanala u endodonciji. *Sonda: list studenata Stomatološkog fakulteta Sveučilišta u Zagrebu* 2013;14:62-5.
74. Krell KV, Johnson RJ. Irrigation patterns of ultrasonic endodontic files. Part II. Diamond-coated files. *J Endod.* 1988;14(11):535-7.
75. Bago Jurič I, Plečko V, Anić I. Antimicrobial efficacy of Er,Cr:YSGG laser - activated irrigation compared with passive ultrasonic irrigation and RinsEndo® against intracanal *Enterococcus faecalis*. *Photomed Laser Surg.* 2014;32(11):600-5.
76. Plotino G, Pameijer CH, Grande NM, Somma F. Ultrasonics in endodontics: a review of the literature. *J Endod.* 2007;33(2):81-95.
77. Tronstad L, Barnett F, Schwartzben L, Frasca P. Effectiveness and safety of a sonic vibratory endodontic instrument. *Endod Dent Traumatol.* 1985;1(2):69-76.
78. Paragliola R, Franco V, Fabiani C, Mazzoni A, Nato F, Tay FR, et al. Final rinse optimization: influence of different agitation protocols. *J Endod.* 2010;36(2):282-5.

79. Townsend C, Maki J. An in vitro comparison of new irrigation and agitation techniques to ultrasonic agitation in removing bacteria from simulated root canal. *J Endod.* 2009;35(7):1040-3.
80. Desai P, Himel V. Comparative safety of various intracanal irrigation systems. *J Endod.* 2009;35(4):545-9.
81. Odor TM, Watson TF, Pitt Ford TR, McDonald F. Pattern of transmission of laser light in teeth. *Int Endod J.* 1996;29(4):228-34.
82. Olivi G. Laser use in endodontics: Evolution from direct laser irradiation to laser-activated irrigation. *J Laser Dent.* 2013;21:58-71.
83. Bergmans L, Moisiadis P, Teughels W, Van Meerbeek B, Quirynen M, Lambrechts P. Bactericidal effect of Nd:YAG laser irradiation on some endodontic pathogens *ex vivo*. *Int Endod J.* 2006;39(7):547-57.
84. Noiri Y, Katsumoto T, Azakami H, Ebisu S. Effects of Er:YAG laser irradiation on biofilm-forming bacteria associated with endodontic pathogens *in vitro*. *J Endod.* 2008;34(7):826-9.
85. Konopka K, Goslinski T. Photodynamic therapy in dentistry. *J Dent Res.* 2007;86(8):694-707.
86. De Moor RJ, Blanken J, Meire M, Verdaasdonk R. Laser induced explosive vapor and cavitation resulting in effective irrigation of the root canal. Part 2: evaluation of the efficacy. *Lasers Surg Med.* 2009;41(7):520-3.
87. Jurmanović D, Prebeg D, Pavelić B. Primjena ozona u stomatologiji – I. dio. Sonda: list studenata Stomatološkog fakulteta Sveučilišta u Zagrebu. 2009; 10: 88–91.

88. Cardoso MG, de Oliveira LD, Koga-Ito CY, Jorge AO. Effectiveness of ozonated water on *Candida albicans*, *Enterococcus faecalis* and endotoxins in root canals. *Oral Surg Oral Med Oral Pathol Oral Radiol Endod.* 2008;105(3):e85-91.
89. Jurmanović D, Prebeg D, Pavelić B. Primjena ozona u stomatologiji – II. dio. Sonda: list studenata Stomatološkog fakulteta Sveučilišta u Zagrebu. 2010;11:87-90.
90. Huth KC, Saugel B, Jakob FM, Cappello C, Quirling M, Paschos E, Ern K, Hickel R, Brand K.. Effect of aqueous ozone on the NF-KB system. *J Dent Res.* 2007;86(5):451-6.
91. Nichols TC, Fischer TH, Deliargyris EN, Baldwin AS Jr. Role of nuclear factor - kappa B (NF - kappa B) in inflammation, periodontitis and atherogenesis. *Ann Periodontol.* 2001;6(1):20-9.
92. Kasić S, Knezović M, Belder N, Gabrić D, Malčić AI, Baraba A. Efficacy of three different lasers on eradication of *Enterococcus faecalis* and *Candida albicans* biofilms in root canal system. *Photomed Laser Surg.* 2017;35(7):372-7.
93. Ordinola - Zapata R, Bramante CM, Aprecio RM, Handysides R, Jaramillo DE. Biofilm removal by 6% sodium hypochlorite activated by different irrigation techniques. *Int Endod J.* 2014;47(7):659-66.

8. ŽIVOTOPIS

Rođena 30. siječnja 1995. godine u Sisku. Nakon završene osnovne škole Davorina Trstenjaka i opće gimnazije u Srednjoj školi Ivana Trnskog u Hrvatskoj Kostajnici, 2013. godine upisuje Stomatološki fakultet Sveučilišta u Zagrebu. Kao vanjska suradnica sudjelovala je u izradi nekoliko nastavnih tekstova u studentskom časopisu Sonda. Bila je voditeljica Studentske sekcije za endodonciju i restaurativnu dentalnu medicinu s kojom je sudjelovala u organizaciji 2. i 3. Simpozija studenata dentalne medicine na kojima je bila voditelj radionice i predavač. Dobitnica je posebne Rektorove nagrade za društveno koristan rad u akademskoj i široj zajednici. Sudjelovala je u organizaciji studentskog projekta Dentakl, a svoje znanje nadopunjuje u privatnim ordinacijama u Gradu Zagrebu.