

Prikaz mogućnosti rada sustavom m-guide™

Živković Čeović, Živana

Professional thesis / Završni specijalistički

2019

Degree Grantor / Ustanova koja je dodijelila akademski / stručni stupanj: **University of Zagreb, School of Dental Medicine / Sveučilište u Zagrebu, Stomatološki fakultet**

Permanent link / Trajna poveznica: <https://um.nsk.hr/um:nbn:hr:127:756389>

Rights / Prava: [Attribution-NonCommercial 3.0 Unported / Imenovanje-Nekomercijalno 3.0](#)

Download date / Datum preuzimanja: **2024-07-22**



Repository / Repozitorij:

[University of Zagreb School of Dental Medicine
Repository](#)





Sveučilište u Zagrebu

Stomatološki fakultet

Živana Živković Čeović

**PRIKAZ MOGUĆNOSTI RADA
SUSTAVOM M-guide™**

POSLIJEDIPLOMSKI SPECIJALISTIČKI RAD

Zagreb, 2019.

Rad je ostvaren na Stomatološkom fakultetu Sveučilišta u Zagrebu, Zavod za oralnu kirurgiju

Naziv poslijediplomskoga specijalističkog studija: Dentalna implantologija

Mentor rada: prof. dr. sc. Irina Filipović Zore, Stomatološki fakultet u Zagrebu

Lektorica hrvatskoga jezika: Ksenija Trajbar, prof.

Lektorica engleskoga jezika: mr.sc. Lidija Štefić, viši predavač

Članovi Povjerenstva za ocjenu poslijediplomskoga specijalističkog rada

1. _____
2. _____
3. _____

Članovi Povjerenstva za obranu poslijediplomskoga specijalističkog rada: (za svakog člana Povjerenstva naknadno se rukom na za to predviđeno mjesto upisuju ime i prezime, akademsko zvanje i ustanova)

1. _____
2. _____
3. _____
4. _____
5. _____

Datum obrane rada: _____

Rad sadrži: 40 stranica

0 tablica

20 slika

1 CD

Skraćenice:

1. CAD/CAM (Computer Aided Design / Computer Aided Manufacture)
2. CBCT (Cone Beam Computed Tomography)
3. CT (Computed Tomography)
4. FOV (Field-of View)
5. STL format (Stereolithography File Format)
6. GPS (Global Positioning System)
7. DICOM (Digital Imaging and Communications in Medicine) format
8. PRGF (Plasma Rich in Growth Factor)

Sažetak

PRIKAZ MOGUĆNOSTI RADA SUSTAVOM M-guide™

Ovaj pregledni rad bavi se analizom literature o prednostima i nedostacima kompjutorski planirane i vođene implantacije. Prikazan je razvoj ideje o vođenoj implantaciji na temelju novih tehnoloških mogućnosti te razvoja CBCT-a i specijaliziranih kompjutorskih programa. Opisane su pogreške koje se mogu pojaviti u protokolu planiranja, izrade i korištenja kirurške vodilice te načini vrjednovanja odstupanja od planiranih implantata. Detaljno je opisan protokol izrade kompjutorski planirane vodilice i njezina primjena tijekom implantacije te je predstavljen jedan slučaj rješavanja parcijalne bezubosti u gornjoj čeljusti za koji je korištena kirurška vodilica M-guide. Zaključak je da prednosti kirurške vodilice ipak nadmašuju pogreške koje se mogu pojaviti u protokolu plana te pri izradi i njezinoj konačnoj primjeni.

Ključne riječi: Kompjutorski vođena implantacija; Dentalni implantati; Kompjutorski potpomognuta implantacija; Primjena CBCT-a u dentalnoj implantologiji; Statički i dinamički vođena implantacija; Preciznost kompjutorski vođene implantacije

Summary

TREATMENT POSSIBILITIES WITH M-guide SYSTEM™

This review is an analysis of literature written on the subject of advantages and disadvantages of computer-planned and -guided implantology. The development of the idea of guided implantation is shown through the development of new technological possibilities, the development of CBCT and specialized computer programs. Errors that can occur in planning, manufacturing or usage of a surgical guide are described, as well as methods of evaluating deviations of the inserted implants in comparison to the planned ones. The manufacturing protocol of a computer-planned guide and its application during the implantation is described in detail, and a case of resolution of partial toothlessness in the upper jaw using an M-guide surgical guide is shown. The conclusion is that the advantages of using a surgical guide surpasses the possible errors that might occur in the protocol of planning, manufacturing or using one.

Key words: Computer-guided implant surgery; Dental implant; Computer assisted implant surgery; CBCT in dental implant surgery; Static and dynamic dental surgery; Accuracy of guided implant surgery

ZAHVALA

Mnogo je kolega kojima želim zahvaliti zato što s ovim radom završavam još jedan stupanj u osobnoj i stručnoj izobrazbi.

Ponajprije je to kolegica mr. Tanja Milošak, dok. dent. med., koja je u sklopu tvrtke u kojoj radi počela u Hrvatskoj organizirati prve ozbiljne edukacije iz područja implantologije, a to i danas predano i uspješno čini. Ona me uvela u svijet implantologije organizirajući predavanja vrhunskih praktičara i prve radne tečajeve na životinjskim modelima.

Zatim želim zahvaliti svim kolegama koje sam vukla za rukav i koji su bezrezervno bili spremni pomoći savjetom i djelom. To su prof. dr. sc. Andrej Meniga, te doktori dentalne medicine Željko Popadić i Zoran Ivasović.

Zahvaljujem i svim profesorima na Stomatološkom fakultetu koji su prepoznali glad za znanjem iz ovog područja i pokrenuli poslijediplomski specijalistički studij iz dentalne implantologije.

Velika hvala kolegi Deanu Cekiću, dr. dent. med., koji mi je ustupio fotografije iz njegove prakse te mi dopustio da se njima koristim u ovom radu.

Zahvaljujem mojoj mentorici prof. dr. sc. Irini Filipović Zore koja mi se sama ponudila za mentorstvo, odabrala ovu zanimljivu temu rada i pratila me tijekom njegove izrade.

Na kraju zahvaljujem prijatelju prof. dr. sc. Hrvoju Brkiću koji me obavijestio o objavi natječaja za poslijediplomski specijalistički studij Dentalna implantologija te bio potpora i pomoć u tehničkoj izvedbi rada.

Doista je sreća biti okružen tako divnim ljudima.

SADRŽAJ

1.	UVOD	1
2.	PREGLED RAZVOJA KIRURŠKE VODILICE	5
2.1	Početak korištenja kirurške vodilice u implantološkoj praksi	6
2.2	Suvremene mogućnosti korištenja kompjutorski planirane kirurške vodilice	7
2.2.1	Statička tehnika kompjutorski vođene implantacije	8
2.2.1.1.	Prednosti kompjutorski vođene implantacije.....	9
2.2.1.2	Nedostatci kompjutorski vođene implantacije	9
2.2.1.3	Pretkirurški protokol planiranja izrade statičke kirurške vodilice	10
2.2.2	Dinamička tehnika kompjutorski vođene implantacije	12
2.3	Prikaz slučaja	14
3.	RASPRAVA	24
4.	ZAKLJUČAK	29
5.	LITERATURA	32
6.	ŽIVOTOPIS	37

1. UVOD

Otkako je prije šezdesetak godina postavljen prvi oseointegrirani implantat kako bi se nadoknadio izgubljeni zub, u stomatologiji se otvaraju potpuno nove perspektive i pogledi na svakodnevnu praksu. S rastom standarda i zdravstvene kulture, kod pojedinca i u zajednici, sve je veća svijest o ulozi oralnoga zdravlja. Pod oralnim zdravljem ne podrazumijevamo samo izostanak karijesa i parodontnih bolesti nego i potpuno zadovoljenu funkciju i estetiku, a uz minimalnu invaziju na postojeće zdrave zube. Ne smijemo zaboraviti psihološku komponentu. Nedostatak jednoga ili više zuba u vidljivoj zoni može snažno utjecati na pacijentovo ponašanje u društvu, na njegovu komunikativnost, samouvjerenost i mimiku. Zbog svega navedenoga sve su veći zahtjevi pacijenata, a i sama struka pomiče granice zbog napretka tehnologije i novih materijala. Danas je ugradnja zubnih implantata postala uobičajena praksa u većini ordinacija dentalne medicine i ne veže se isključivo za završeno specijalističko školovane iz područja oralne kirurgije ili parodontologije. Implantologija je danas zasebna grana stomatologije u kojoj se oralna kirurgija, parodontologija i protetika uzajamno isprepleću i nadopunjuju te zajedno unaprjeđuju protokol implantacije i oseointegracije, ali i rade na što boljem cijeljenju mekih tkiva oko implantata i što kvalitetnijoj protetičkoj opskrbi. Naime, loše tkivno cijeljenje može ugroziti i najbolje postavljen implantat. I obrnuto – ni najbolji tkivni menadžer ne može ispraviti pogrešku u slučaju loše postavljenog implantata. Implantati postavljeni na protetički neprihvatljivom mjestu također ugrožavaju konačnu kvalitetu rada. I sami pacijenti danas su izvrsno upućeni u sve novitete na tržištu i očekuju od svojih stomatologa da im ponude najsuvremenija rješenja. Od praktičara se zahtijeva kontinuirana izobrazba u oba područja jer se ta grana stomatologije ubrzano razvija. Na početku razvoja implantologije glavni problem bio je dizajn implantata, razvoj novih materijala od kojih su izrađeni, dugotrajna istraživanja o površini implantata u svrhu postizanja oseointegracije te utvrđivanje kirurških protokola koji osiguravaju što manju traumu i ubrzavaju cijeljenje. Danas, kada su ti odgovori manje-više pronađeni, a proizvođači se hvale višegodišnjim preživljavanjem 95 % implantata u petogodišnjem razdoblju te više od 89 % u desetogodišnjem, imamo privilegij učiniti pomak naprijed (1). Trend u suvremenoj implantologiji jest razviti kliničku proceduru koja omogućuje skraćenje ukupnoga kirurškog i rehabilitacijskog protokola, a pritom upotrebljavati što manje invazivnu kiruršku tehniku, prevladati pogreške i povećati preciznost u postavljanju implantata (2).

Uspjeh implantacije ne procjenjuje se samo prema postignutoj oseointegraciji nego i uspostavljenoj funkciji i estetici, pa pri postavljanju implantata treba misliti na pravilan nagib i položaj u odnosu prema postojećim i antagonističkim zubima te na količinu i kvalitetu kosti i očuvanje okolnih anatomskih struktura. Takav pristup implantaciji nazivamo *protetički*

vođeno postavljanje implantata (3). U nastojanju da se zadovolje svi navedeni uvjeti, pojavila se ideja o kirurškoj vodilici koja bi što vjernije prenijela planirano postavljanje implantata u kirurško polje. Jedan od pionira uvođenja kirurških vodilica izrađenih prema rendgenskim slikama jest Amerikanac Stumpel, a ideja je stara dvadesetak godina (4). Taj stručnjak kaže da je najveći izazov u postavljanju implantata njihovo pravilno pozicioniranje. Rječnik protetičkih termina definira kiruršku vodilicu kao vodilicu koja se koristi za pravilno postavljanje implantata u pravilnom nagibu i na pravome mjestu. Tradicionalno pretkirurško planiranje na sadrenim modelima, analiza izravno u ustima i korištenje dvodimenzionalne rendgenske snimke zamijenjeni su naprednijim tehnikama. Prve vodilice izrađivale su se na gipsanim modelima, no oni su tvrdi i imaju nefunkcionalnu površinu koja nam ne govori ništa o rezilijenciji sluznice i njezinoj debljini, ali ni o topografiji kosti. Ne daje podatke ni o strukturama unutar kosti, ni o anatomskim referentnim točkama i krvnoj opskrbi. Imamo samo dvodimenzionalnu sliku (4).

Panoramska slika također ima svoje devijacije. To su ekspanzija i distorzija, pogreške u postavkama uređaja za snimanje, nepravilan položaj točaka interesa pri snimanju i nedostatak informacija o bukolingvalnoj dimenziji (5). Zbog svega toga može biti ugrožen konačni rad. Golem doprinos razvoju medicine u svim područjima, pa tako i u implantologiji, dao je razvoj informatičkih tehnologija. Uspješnost implantacije izravno je povezana s preciznim planiranjem, a to omogućuju nove tehnologije. Prvi i vjerojatno najvažniji utjecaj na razvoj novih kirurških protokola ima 3D snimanje i kompjutorski programi koji omogućuju izradu preciznih kirurških vodilica koje se printaju u Computer Aided Design/ ComputerAided Manufacture tehnologiji (CAD/CAM). Razvoj Cone Beam Computer Tomography (CBCT-a) koji ima razmjerno nisku dozu zračenja i vrlo visoku kvalitetu snimanja kraniofacijalnih struktura omogućio je vizualizaciju radnog polja u svim trima dimenzijama (aksijalnoj, frontalnoj i sagitalnoj), a razvoj računalnih programa za planiranje postavljanja implantata daje potpuno nove smjernice u njihovu planiranju (5). Sve to potaknulo je razvoj kompjutorski izrađene kirurške vodilice (engl. computer generated surgical template) CAD/CAM tehnologije koje se koriste podacima s Computed Tomography skena (CT skena) (4). Kompjutorski vođena implantacija osigurava praktičaru predvidljiv protokol – od planiranja postavljanja implantata do konačnog protetičkog rješenja. Odabir pravog mjesta za implantaciju jamči kasniji uspjeh u protetičkoj rehabilitaciji (5). Ovaj pristup u planiranju mijenja i ustaljenu paradigmu o odizanju velikih sluzničkih režnjeva kako bi se omogućila što bolja vidljivost struktura u kirurškom polju (6). Danas se na tržištu mogu nabaviti i navigacijski sustavi koji navode praktičara tijekom zahvata. Tako se izbjegava izrada šablone i ubrzava cjelokupan protokol. Kako bismo

mogli govoriti o prednostima kompjutorski vođene implantacije, moramo razmotriti i sve njezine nedostatke. Dostupna literatura ipak samo djelomično analizira potencijalnu korist za praktičara i pacijenta i obično se fokusira samo na preciznost, a ne uzima u obzir početna ulaganja u tehnologiju, troškove izobrazbe cijelog tima i cijenu obrade svakoga pojedinog slučaja (1). I vrijeme je bitan čimbenik. Iako je sam kirurški zahvat skraćen (izbjegava se koštani grafting, imedijatna izrada protetičkoga rada), vrijeme uloženo u pretkirurško planiranje svakako se produljuje. Nažalost, nisu rađene usporedbe troškova i ušteda zbog različitosti korištenih sustava, a mnogo je radova u kojima se uspoređuju vođena i klasična implantacija (7 – 14). Najviše ih se bavi usporedbom odstupanja od planiranoga i konačnog postavljanja implantata. Odstupanja postoje, ali ih u većini radova smatraju prihvatljivima. Danas se na tržištu mogu nabaviti sljedeći sustavi kompjutorski vođene implantacije: M-Guide, MIS, čiji će protokol kasnije biti opisan, zatim protokol Fusion od Nobel Biocara, CoDiagnostic software, DentalWings, Blue Sky Bio Plan Software, Simplant Software, 3Dignesy, SMOP Swisseda... Svi ti proizvođači imaju svoje protokole koji imaju isti cilj i jednake postupke od planiranja do završnoga rada. Razlikuju se uglavnom u dizajnu same vodilice i po tome moraju li se tijekom kirurškog protokola u cilindru mijenjati ključevi za svaki pojedini profil svrdla. Na svakom je praktičaru da odabere sustav u kojemu se najbolje snalazi i koji smatra najpouzdanijim. Ovom radu nije svrha uspoređivati sve te sustave, nego prikazati protokol kompjutorski vođene implantacije od postavljanja indikacije i planiranja do konačnoga protetičkog rada. Cilj ovoga rada jest istaknuti sve prednosti i moguće pogreške koje se mogu pojaviti tijekom implantacije. Iako se većina članaka bavi upravo pogreškama kompjutorski vođene implantacije, ni u jednome ne nedostaje vjere i optimizma u daljnji napredak ove tehnike. Upravo otkrivajući pogreške i sve zamke u provedbi ovog protokola, autori pronalaze nova rješenja za njihovo svladavanje. Koristeći se protokolom M-guide prikazat ćemo jedan slučaj upotrebe kirurške šablone.

2. PREGLED RAZVOJA KIRURŠKE VODILICE

2.1 Početak korištenja kirurške vodilice u implantološkoj praksi

Razvoj radiografije počeo je potkraj 19. stoljeća kada je Wilhem Conrad Röntgen otkrio x-zrake koje su se zatim počele koristiti kao klinička neinvazivna tehnika vrjednovanja unutarnjih anatomskih struktura. Ograničenje dvodimenzionalnog prikaza mineraliziranih struktura potaknulo je daljnji razvoj tehnike (15).

Godfrey Nowbold Housfield, engleski elektroinženjer koji je 1979. dobio i Nobelovu nagradu, razvio je tehniku snimanja iz različitih kutova i smjerova, a zatim je digitalno obradio snimke i pretvorio ih u trodimenzionalnu sliku. Ova tehnika izvorno nazvana Computerized tomography (CT), otprilike je 100 puta osjetljivija i preciznija od klasičnoga radiografskog snimanja i omogućuje prepoznavanje mekih struktura tkiva (14).

Početak stoljeća iz CT-a je nastala CBCT tehnika koja je zapravo ortopantomograf s dodatnim sensorom za trodimenzionalne zapise i često se primjenjuje u maksilofacijalnoj kirurgiji i stomatologiji (15).

Paralelno nastaju i interaktivni softverski programi koji danas omogućuju preciznu analizu tih snimaka i daju realan prikaz mekog tkiva, koštanih struktura i onoga što se ispod njih nalazi, i to u svim trima dimenzijama. Ideja o planiranju postavljanja implantata s pomoću kirurške šablone, stara je koliko i želja da se izbjegnu sve pogreške slobodne implantacije vođene isključivo analizom gipsanog modela i rendgenske snimke.

Prije uvođenja novih tehnologija stomatolozi su postavljali implantate tamo gdje ima najviše kosti, a manje razmišljajući o potrebama buduće protetičke nadogradnje. Mohammed Zaheer Kola u svojem članku detaljno opisuje povijest razvoja kirurške vodilice i nabroja sve tehnike i materijale od kojih su se izrađivale (16). Najčešće su to bili akrilat i vakuumska folija u koje su se stavljali različiti radioopakni markeri kako bi bili vidljivi na rendgenskim snimkama. Adian i njegovi suradnici prekrivaju prednje zube maksile i mandibule metalnom folijom te rade lateralni cefalogram kako bi označili točke interesa (1). Oni izrađuju još jedan primjerak (duplikat) akrilatne proteze od termoplastičnog materijala i prvi put se koriste vrućim polimeriziranim akrilatom za izradu vodilice. Kako bi je učinili vidljivom na CT-u, miješaju kompozit s radiolucentnim praškom (15).

Mogu se koristiti i prozirne proteze označene gutaperkom (15.) Uveden je koncept miješanja akrilata s radiolucentnim materijalom. Miješa se barijev sulfat s akrilatom u omjeru 4 : 1. (15) Sicilia i suradnici koriste se ortodontskom žicom u akrilatu.

Oblik navedenih vodilica dopušta uvođenje samo prvog svrdla za osteotomiju, a zatim kirurg nastavlja implantaciju bez šablone prateći smjer prvog svrdla. Stumpel je jedan od pionira korištenja kirurških šablona. Njegovo rano istraživanje definira tri osnovna načina:

1. neograničen (engl. non-limiting design) – daje samo inicijalnu indikaciju gdje bi trebala biti očekivana protetička struktura u odnosu prema odabranome mjestu implantacije
2. djelomično ograničen (engl. partially limiting design) – to su vodilice kroz koje se uvodi samo prvo svrdlo u osteotomiji, a daljnji protokol obavlja se bez vodilice; nedostatak ovog načina je nedovoljno precizno određivanje nagiba svrdla tako da ne jamči precizan nagib implantata.
3. kompletno ograničen način (engl. completely limiting design) – to znači da se vodilica koristi tijekom cijelog protokola implantacije – od prvog svrdla do postavljanja implantata (4).

Engelman i suradnici koristili su se tehnikom u kojoj su rupe za cilindre bušene kroz prozirnu vakuumsku foliju. Nagib su određivali prema nagibu postojećih susjednih i antagonističkih zuba. Poslije se shvatilo da tako izrađene vodilice, dok su u ustima, najbolje služe za radiografsko snimanje kako bi se potvrdilo završno postavljanje implantata i provjerila približna paralelnost sa susjednim zubima (4). Da bi se izbjegla sva ograničenja konvencionalnih radiografskih vodilica, proizvode se kompjutorski planirane kirurške vodilice.

2.2 Suvremene mogućnosti korištenja kompjutorski planirane kirurške vodilice

Zahvaljujući izumu computerized axial tomographya, poznatomu kao kompjutorska tomografija, te interaktivnih softvera koji omogućuju virtualno planiranje postavljanja implantata u svim trima dimenzijama te intraoralnih skenera, omogućena je precizna simulacija kirurških protokola i smanjen je rizik od ozljede anatomskih struktura kao što su živci, krvne žile, sinusi i Schneiderova membrana ili susjedni zubi (17). Uz to osigurava se i predvidljiv estetski rezultat. Kompjutorski vođena implantacija (engl. guided implant surgery) omogućuje precizan prijenos planirane rehabilitacije u kirurško polje.

Sustavi za kompjutorski vođenu implantaciju dijele se na statičke i dinamičke te na otvorene i zatvorene (14) Prema načinu sidrenja u ustima šablone se dijele na one koje se oslanjaju na zube te na one koje se oslanjaju na sluznicu ili na kost (18).

2.2.1 Statička tehnika kompjutorski vođene implantacije

Statička tehnika uključuje korištenje kirurške šablone koja može biti izrađena konvencionalno modificiranjem radiografske vodilice ili s pomoću CAD/CAM tehnologije (glodanje i stereolitografski model), a ima integrirane cilindre od titanija koji služe za određivanje pravca i dubine preparirane kosti (19,20). Slike dobivene CT snimanjem pretvaraju se u informacije koje CT-ov softver prepoznaje i obrađuje. U posebnom programu planira se oblik vodilice i položaj implantata kako bi se dobila virtualna kirurška šablona s ugrađenim cilindrima, zatim se printa u CAD/CAM sustavu kako bi se na kraju dobila konačna kirurška vodilica. Kirurške šablone kombinacija su cilindara za navođenje svrdala i kontaktne površine koja osigurava postavljanje i stabilizaciju cilindra na točno planiranome mjestu za implantat. (21). Kirurška šablona treba biti izrađena od tvrdog materijala i mora biti stabilna u traženoj poziciji. Preporuka je da bude prozirna kako bi se što bolje vidjele anatomske strukture na koje se naslanja. Njezino tijelo ne smije prekrivati sve točke dosjeda kako bi se one mogle provjeriti. Ako se u zubnom luku još nalaze zubi, šablona se oslanja na njih i na okolnu sluznicu. U slučaju potpune bezubosti, kirurška šablona proširuje se na okolna meka tkiva, odnosno na kost ispod odignute sluznice. Može se fiksirati i isključivo na kost, ako se prije toga obavi široko odizanje režnja. (16) Idealan nagib zuba treba biti određen na dijagnostičkom modelu od voska (wax-upu), a cilindri u tijelu šablone trebaju biti postavljeni tako da diktiraju smjer svrdla. Dodatna stabilizacija šablone obavlja se fiksacijskim pinovima koji se postavljaju tako da se ne nalaze u zoni postavljanja implantata kako ne bi poremetili njihovo planirano postavljanje. Fiksacija se, osim pinovima ili vijcima, može osigurati i miniimplantatima. Oni prolaze kroz tijelo vodilice i sidre se u kosti. Raspored prozora na tijelu šablone mora biti takav da omogućuje dovoljno hlađenje svrdala kojima se priprema ležište implantata. Prije odluke o korištenju šablone potrebno je provjeriti ima li pacijent dovoljnu visinu međučeljusnog prostora kako bi se šablona mogla lagano unijeti i izvaditi iz usta. Iz istog razloga treba paziti da šablona bude što tanja, a da ne izgubi na čvrstoći i stabilnosti (4). Cilindri u vodilici zapravo su putokazi i postavljaju se tako da diktiraju idealan nagib implantata te optimalno raspoređuju buduće žvačne i okluzijske sile i slijede logiku najboljega estetskoga i protetičkog postavljanja implantata a da se pritom maksimalno iskoriste sve anatomske prednosti i izbjegnu nedostatci (20). Trebaju također osigurati potpuno prekrivanje površine implantata s kosti (16). Ako se poštuju svi navedeni zahtjevi za uvođenje svrdla u cilindar, može se lakše nadzirati tijek zahvata. U planiranju izrade šablone bitno je misliti i na dobre uvjete za održavanje higijene budućega protetičkog rada jer o tome izravno ovisi i njegovo preživljavanje u ustima. Oblik vodilice

treba biti prilagođen idealnim konturama lica i usana. Bezubi grebeni zbog resorpcije gube dimenziju, a s pomoću vodilice može se odrediti veličina potrebne augmentacije koja će vratiti potporu usnama i obrazima. Ista vodilica može se koristiti pri augmentaciji, a u drugoj fazi pri postavljanju implantata i za njihovo otvaranje. Iz tih razloga šablona se mora moći višekratno sterilizirati (20).

2.2.1.1. Prednosti korištenja kompjutorski vodene implantacije – statički pristup:

1. visoka preciznost u postavljanju implantata
2. očuvanje anatomskih struktura
3. izbjegavanje sinusa i *n. alveolarisa inferiora*
4. precizna analiza koštane topografije
5. daje informaciju o širini, visini i gustoći kosti
6. visoka točnost od 0,1 mm
7. skraćuje trajanje zahvata
8. manje invazivna tehnika bez odizanja režnja; omogućuje bržu revaskularizaciju u području implantacije
9. prozirnost materijala od kojega je vodilica izrađena
10. manji poslijeoperacijski stres kako za pacijenta tako i za kirurga
11. skraćeno vrijeme izrade stereolitografske vodilice
12. CT sken uzima se radiografskom vodilicom s rendgenski vidljivim markerima (22)

2.2.1.2 Nedostatci kompjutorski vodene implantacije:

1. nedostatak dobre vidljivosti i taktilne kontrole tijekom zahvata
2. nedovoljno otvaranje usta smanjuje mogućnost manipulacije s vodilicom
3. nedovoljna mogućnost hlađenja kosti
4. rizik od oštećenja vitalnih struktura (5,23)

Kontraindikacije za ovu tehniku su uska kost i kad zbog pretjerano vidljiva zubnog mesa, tzv. *gummy smilea*, treba reducirati kost (24). Konačna kirurška šablona može se izraditi na dva načina. Jedan je da tvrtka, u čijem se softveru obavlja planiranje, dostavi kirurgu gotovu šablonu na temelju svih njima dostavljenih podataka.

U većini slučajeva konačni proizvod oblikovan je potpuno, bez sudjelovanja kirurga u procesu proizvodnje. Kompletan plan pripremaju visoko educirani programeri i informatičari.

Druga su mogućnost programi u kojima se odmah može oblikovati vodilica u ordinaciji ili u vlastitu laboratoriju, bez posredovanja vanjskih suradnika (23). Nigdje u literaturi ne uspoređuju se razlike u preciznosti tih dviju tehnika. Može se pretpostaviti da bi vodilice izrađene u specijaliziranim centrima trebale biti preciznije od onih oblikovanih u ordinacijama. To je svakako tema za raspravu i izravno je povezana s iskustvom i edukacijom praktičara.

2.2.1.3 Pretkirurški protokol planiranja izrade statičke kirurške vodilice

Nakon procjene indikacije za postavljanje implantata uzimaju se otisci obiju čeljusti i izrađuju se studijski modeli. Na studijskim modelima izrađuje se voštani model, tzv. wax-up te se preko njega izrađuje radiološka vodilica. Radiološka vodilica u svojem tijelu ima ugrađene radiografski vidljive referentne točke koje se poklapaju s referentnim točkama na wax-upu na kojemu su izrađene. Zatim se obavlja CBCT snimanje pacijenta dvostrukim skeniranjem (duple scan protokol). To znači da se najprije skenira radiografska vodilica, a zatim se stavlja pacijentu u usta i ponovno se obavlja CBCT snimanje. Iznimno je važno da radiografska vodilica savršeno priliježe uz sluznicu ako je riječ o bezuboj čeljusti, ili na preostale zube i sluznicu u slučaju parcijalne bezubosti. Kako bi se osigurao stabilan i fiksni položaj vodilice, izrađuje se fiksator zagriža, tj. zagrižna šablona kojom pacijent zagrizom stabilizira vodilicu u željenom položaju. Pravilno isplanirana radiografska vodilica preduvjet je za uspješnost cijelog protokola (23, 25, 26).

Slike dobivene CBCT snimanjem pretvaraju se u informacije koje CT-ov softver prepoznaje i obrađuje u Digital Imaging and Communications in Medicine (DICOM) formatu. Ti podatci šalju se u poseban softver u kojemu se preklapa slika čeljusti i kirurške vodilice s voštanim modelom (wax-upom) te se nastavlja s virtualnim planiranjem položaja implantata, ovisno o anatomskim i protetičkim zahtjevima, a diktirano položajem postavljenih zuba u voštanom modelu (wax-upu). U tom programu definiraju se dužina, promjer i nagib implantata te njihov izlazni profil. Slijedi planiranje virtualne kirurške šablone s integriranim cilindrima koji su ključ pravilnog položaja svrdala za osteotomiju. Nakon toga virtualna se vodilica printa u CAD/CAM tehnici i dobiva se konačna stereolitografska kirurška vodilica visoke preciznosti (3,4,5). Ovu tehniku izrade kirurške šablone možemo smatrati starijom jer se razvila tehnika u kojoj se ne trebaju uzimati klasični otisci i izljevati gipsani modeli te se ne izrađuje klasična radiološka vodilica s wax upom u laboratoriju. Najnovije tehnike omogućuju donekle modificirani protokol. Umjesto uzimanja otiska obavlja se skeniranje intraoralnim skenerom.

Važno je skenirati i ozubljene i neozubljene dijelove čeljusti, ali i suprotnu čeljust te zabilježiti međučeljusne odnose. Tako dobiveni podatci spremaju se u STL formatu u posebnu mapu. U istom posjetu može se obaviti i CBCT snimanje širokim Field of-View-om (FOV-om), obično 10 x 5 cm. Ova širina polja važna je kako bi se moglo obaviti što preciznije preklapanje sa slikama dobivenima intraoralnim skenerom. U ovom dijelu protokol se ne razlikuje od već opisanoga. Ovako dobiveni podatci šalju se u poseban softver za planiranje daljnijeg protokola. Za planiranje svakoga pojedinog slučaja potrebna su dvije vrste softvera – jedan je protetički CAD za virtualni wax-up, a drugi je kirurški CAD koji služi za 3D planiranje postavljanja implantata i oblikovanje kirurške vodilice. U tu svrhu STL podatci dobiveni skeniranjem prebacuju se u protetički CAD, te služe za planiranje kirurške vodilice izrađene prema virtualnom wax-upu, te postojećim i antagonističkim zubima (23, 27).

Tako dobiveni plan prebacuje se u STL formatu u kirurški CAD, gdje se već nalaze podatci dobiveni CBCT snimanjem pacijentove čeljusti te podatci intraoralnog skeniranja u STL formatu. Sada se obavlja preklapanje čeljusti skeniranih u STL formatu i CBCT slika te se provjerava točnost preklapanja referentnih točaka i površina te se kontroliraju u svakom segmentu. Ovo je vrlo osjetljiva faza rada jer svaka pogreška nastala u ovoj fazi utječe na pravilan dosjed šablone. Zatim slijedi identifikacija anatomskih struktura visokog rizika koje pri planiranju postavljanja implantata treba zaobići (*n. alveolaris inferior*, sinusna šupljina, septum sinusa) te određivanje položaja panoramske krivulje u svrhu dobivanja željenih poprečnih presjeka (11).

U ovoj fazi se u kirurškom CAD-u otvara STL datoteka s virtualnim wax-upom i počinje se s planiranjem postavljanja implantata najprikladnije dužine, promjera u skladu s anatomskim strukturama i predloženim planom postavljanja budućih zuba. Posebna pozornost posvećuje se nagibu implantata kako bi njihov izlazni profil omogućio precizan dosjed buduće protetičke suprastrukture, bez potrebe za naknadnim ubrušavanjem i podešavanjem. Posebni alati u ovom kompjutorskom programu omogućuju utvrditi udaljenost između svakoga pojedinog cilindra za navođenje kirurških svrdala i ramena implantata iznad kojeg se nalazi, a ovisno o debljini gingive. Duljina implantata, zajedno s duljinom cilindra i udaljenosti dna cilindra od ramena implantata, daju nam točnu dužinu svrdla kojom se koristimo pri preparaciji kosti.

Promjer rupe u šablone potpuno odgovara promjeru cilindra koji će se u nju postaviti. Nakon određivanja svih ovih ključnih parametara, pozicija virtualno postavljenih implantata pohranjuje se i zaključava. Sada slijedi oblikovanje kirurške vodilice. Njezin oblik ovisi o softveru i razlikuje se od proizvođača do proizvođača. Softveri omogućuju planiranje otvora na vodilici koji služe za kontrolu dosjeda.

Vodilica se oslanja na bukalne i lingvalne ili palatinalne plohe postojećih prednjih zuba te na okluzalnu površinu stražnjih zuba. Na koliko zuba će se šablona oslanjati ovisi o procjeni onoga tko ih oblikuje. U slučaju bezubih čeljusti, vodilica se radi tako da ima što veću površinu priliježanja na gingivu i izrađuje se s vestibularnim ekstenzijama kroz koje trebaju prolaziti fiksacijski pinovi za njezinu stabilizaciju u kosti. Treba paziti na potkopane prostore u vestibulumu koji mogu ugroziti dosjed vodilice. Kada je izrada vodilice završena, ona se sterilizira i šalje u ordinaciju. Prije zahvata isprobava se u ustima. Provjerava se njezin dosjed i stabilnost i tek nakon toga može se početi s kirurškim zahvatom. Ako vodilica ne sjeda na zube ili gingivu kako je planirano, dopuštene su minimalne korekcije. Ako su potrebne veće korekcije, preporučuje se klasična implantacija (21,25).

2.2.2 Dinamička tehnika kompjutorski vođene implantacije

Dinamička ili navigacijska tehnika u realnom vremenu ne uključuje printanje vodilice koja se stavlja u usta tijekom implantacije, nego omogućuje postavljanje implantata na temelju virtualnog plana s pomoću praćenja pokreta nasadnog instrumenta infracrvenim ili optičkim elektroničkim kamerama (28, 29). Tijekom zahvata, zahvaljujući posebnom nasadnom instrumentu, kirurg točno zna gdje se nalazi u kirurškom polju prateći položaj instrumenta na zaslonu. Navigacijski sustavi predstavljaju integraciju 3D slika i kirurškog polja, što omogućuje simultanu vizualizaciju različitih vrsta slika i prikazuje anatomske strukture koje se inače ne vide, a dobro ih je prepoznati i izbjeći tijekom implantacije (30).

Sukegawa i suradnici vrlo zgodno uspoređuju dinamičku kiruršku navigaciju s Global Positioning System-om (GPS-om) kojim se koristimo u automobilima, a sastoji se od triju osnovnih komponenti – lokatora koji je analogan satelitu u svemiru, nasadnog instrumenta koji pokazuje položaj automobila na karti, te CT zapisa koji pokazuje smjer kojim se automobil kreće (28). Danas postoje dvije vrste dinamičke navigacije – optička i elektromagnetska (30).

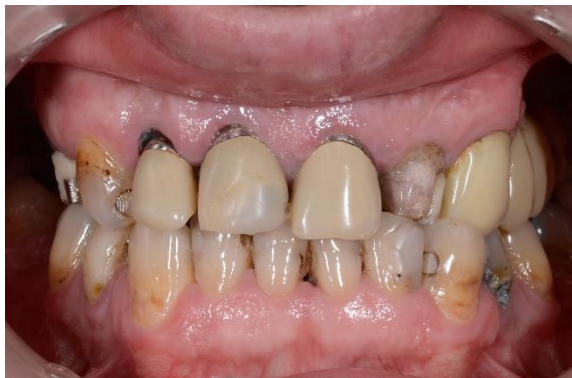Dinamičko kirurško navođenje primarno je nastalo za upotrebu u neurokirurgiji, zatim i u kraniomaksilofacijalnoj kirurgiji, da bi danas našlo svoje mjesto i u implantologiji. Ovaj sustav razvijen je kako bi povećao preciznost i pojednostavnio kirurške protokole te smanjio rizike prilikom zahvata (30). To je vjerojatno budućnost kompjutorski vođene implantacije, ali zbog troškova i visokog stupnja edukacije neće se uskoro primjenjivati u svakodnevnoj implantološkoj praksi, nego će ostati u domeni visokospecijaliziranih kirurga (31). U vezi s ovom metodom istaknimo da je prošle godine u Kini robot postavio prve implantate živom pacijentu.

Iako omogućuje visok stupanj preciznosti, sigurnost navigacije ovisi o vrsti sustava koji se koristi te o tehnikama obrade rendgenskih slika i njihovu usklađivanju s trenutnom pozicijom pacijenta tijekom zahvata. Razlikuje se preciznost ove tehnike u maksili i mandibuli. U gornjoj čeljusti preciznost je veća, a zbog konstantnih pokreta mandibule ugrožena je sigurna registracija referentnih točaka. Taj nedostatak može se kompenzirati različitim metodama sigurne fiksacije koje dovode u pitanje pristup radnom polju. Još je jedna bitna razlika između tih dviju tehnika. Dinamička tehnika implantacije daje kirurgu slobodu da promijeni plan tijekom zahvata, a statička je nefleksibilna i nema odstupanja od planiranog protokola. Kada je riječ o optičkom navođenju i njegovoj preciznosti, u svojim usporedbama Colombo i sur. navode da ovo može biti precizna i održiva metoda u slučajevima s dovoljno kosti, a ako nije tako može biti čak i opasna (1). S manjkom kosti raste rizik od probijanja koštane lamine i ozljede krvnih žila s lingvalne strane alveolarnog grebena mandibule. Winter se ovom tehnikom koristio liječeći 20 bezubih pacijenata kojima je ugradio po četiri implantata u intraforaminalnu regiju, što optičkom što klasičnom metodom, te je uspoređivao odstupanja od planiranoga. Svi implantati postavljeni su bez odizanja režnja. Analize CT snimaka prije i nakon postavljanja implantata potvrđuju Colombove tvrdnje o potrebi pristupa ovoj tehnici jedino u slučaju dovoljne širine i visine alveolarnog grebena.

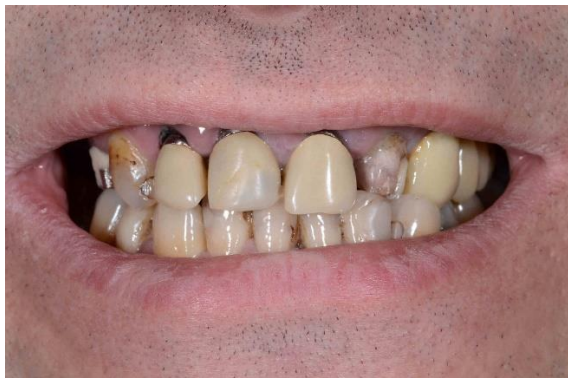Sljedeća podjela kirurških vodilica jest na zatvorene i otvorene sustave (3). Za zatvorene vodilice softver nudi implantate od samo jednog proizvođača, ovisno o tome koji proizvođač implantata ima i svoj softver. Otvoreni sustavi u svojim programima imaju bazu implantata različitih proizvođača i mogu se kombinirati implantati različitih vrsta. U još jednom kontekstu vodilice se dijele na otvorene i zatvorene. U ovom smislu otvorenim se vodilicama smatraju one koje služe za navođenje samo prvog svrdla, a daljnji je protokol klasičan. Zatvorenom vodilicom smatra se ona kroz koju se provodi kompletan protokol zajedno s ugradnjom implantata. Takve šablone nazivaju šablonama za parcijalno navođenje i za potpuno navođenje (28).

2.3 PRIKAZ SLUČAJA u protokolu M-guide za parcijalno bezubu čeljust

Muškarac u dobi od 45 godina došao je u ordinaciju zbog estetski i funkcijski nezadovoljavajućeg stanja u stomatognatom sustavu (slike 1. i 2.).

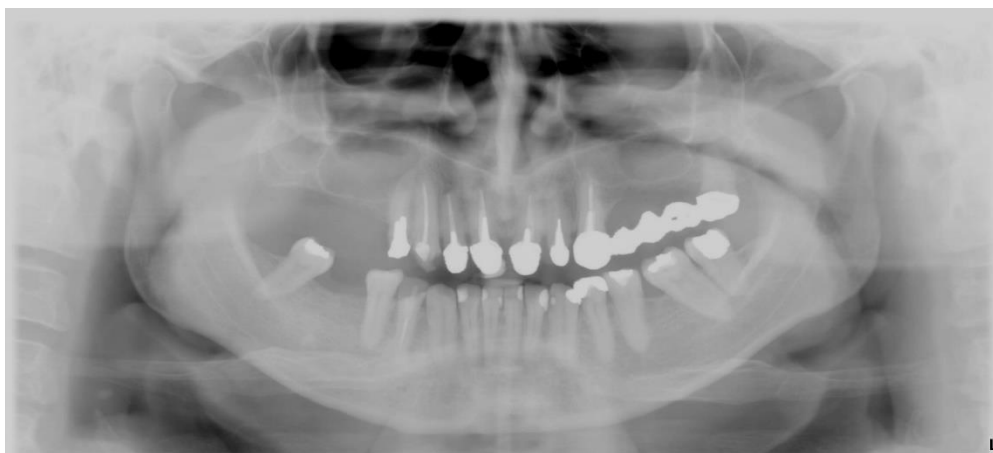

Slika 1. Pacijentovi zubi prije zahvata
Preuzeto s dopuštenjem autora: Dean Cekić



Slika 2. Stanje prije zahvata
Preuzeto s dopuštenjem autora: D. Cekić

Liječnici su uzeli opsežnu anamnezu na temelju koje je ustanovljeno da je pacijent zdrav i da nema rizika zbog kojih se ne bi moglo početi s implantacijsko-protetičkom rehabilitacijom. Pacijent je obaviješten o protokolu, u cijelosti ga je razumio te je prihvatio predloženu terapiju.



Slika 3. Zatečeno stanje vidi se na ortopanskoj snimci. Preuzeto s dopuštenjem autora: Dean Cekić

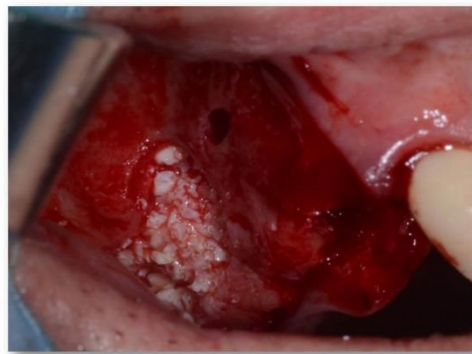
Pregledom usne šupljine i analizom ortopana (slika 3.) utvrđen je i proveden sljedeći plan terapije: izvađeni su zubi 14 i 27, tako da se stvorio obostrano lateralno bezubi greben u gornjoj čeljusti koji će biti opskrbljen s po tri implantata na svakoj strani.

Donja čeljust može se sanirati protetičkom rehabilitacijom postojećih zuba i nije potrebna implantacija. U ovoj fazi obavljena je rekonstrukcija međučeljusnih odnosa izradom provizornih metalkeramičkih mostova u objema čeljustima. Na inicijalnom ortopanu vidi se da obostrano u gornjoj čeljusti, u zoni planiranog postavljanja implantata, ne postoji dovoljna visina kosti za njihov prihvat te se lateralno pristupilo obostranom podizanju dna sinusa (sinusliftu). Lateralno podizanje dna sinusa izvedeno je augmentacijom mješavine ksenografta i PRGF-a (slike 4. i 5.).



Slika 4. Mješavina ksenografta i PRGF-a

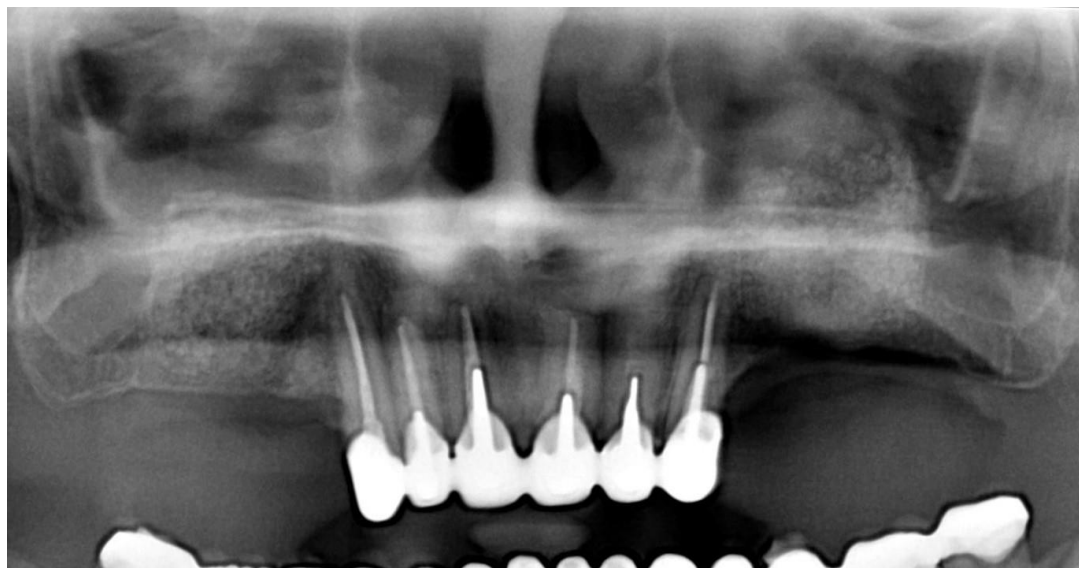Preuzeto s dopuštenjem autora: Dean Cekić



Slika 5. Lateralno podizanje sinusa

Preuzeto s dopuštenjem autora :D. Cekić

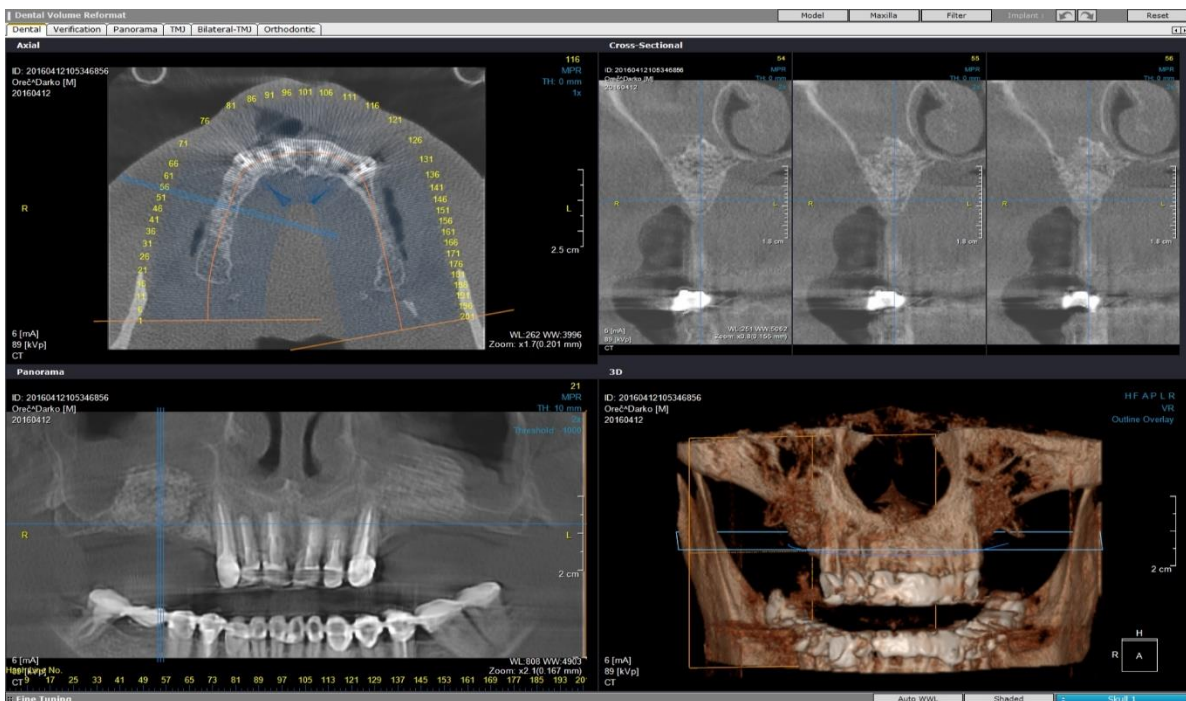
Šest mjeseci nakon ovog zahvata obavljena je kontrolna ortopanska snimka na kojoj se vidi da se dogodila osifikacija augmentata pa se počeo planirati implantacijski zahvat (slika 6.).



Slika 6. Stanje šest mjeseci nakon podizanja dna sinusa (sinuslifta). Preuzeto s dopuštenjem autora: Dean Cekić

S obzirom na zadovoljavajuću količinu novostvorene kosti i postojanje pričvrstne gingive, planiran je implantacijski zahvat tehnikom bez odizanja mukogingivnoga režnja (fleppless) kako bi se sveli na minimum invazivnost zahvata i kirurška trauma. Ovaj slučaj činio se idealnim za obavljanje implantacije s pomoću kirurške vodilice izrađene prema protokolu M-guide . Uzeti su otisci za izradu situacijskog modela te su zabilježeni međučeljusni odnosi. U laboratoriju su izliveni situacijski modeli te su izrađeni njihovi duplikati kako bi se na njima oblikovao voštani model, tzv. wax-up. Zatim je učinjeno skeniranje i situacijskog modela i wax-upa, te su podaci spremljeni u STL formatu. Ti podaci, zajedno s CBCT-om pacijenta koji je učinjen u ovoj fazi rada, poslani su u MIS M-guide centar u Tel Avivu (slika 7.).

M-guide propisuje protokol pri snimanju CBCT-om kako bi se dobila što kvalitetnija snimka i vidjele sve tvrde i mekane strukture pri očitavanju. Pacijent jezikom mora dodirivati granicu mekoga i tvrdog nepca, a u vestibulum se preporučuje staviti vatene jastučice kako bi se što bolje vidjela sluznica alveolarnog grebena te točno odredila njezina debljina. Tijekom snimanja usta moraju biti blago otvorena kako se zubni lukovi ne bi doticali.



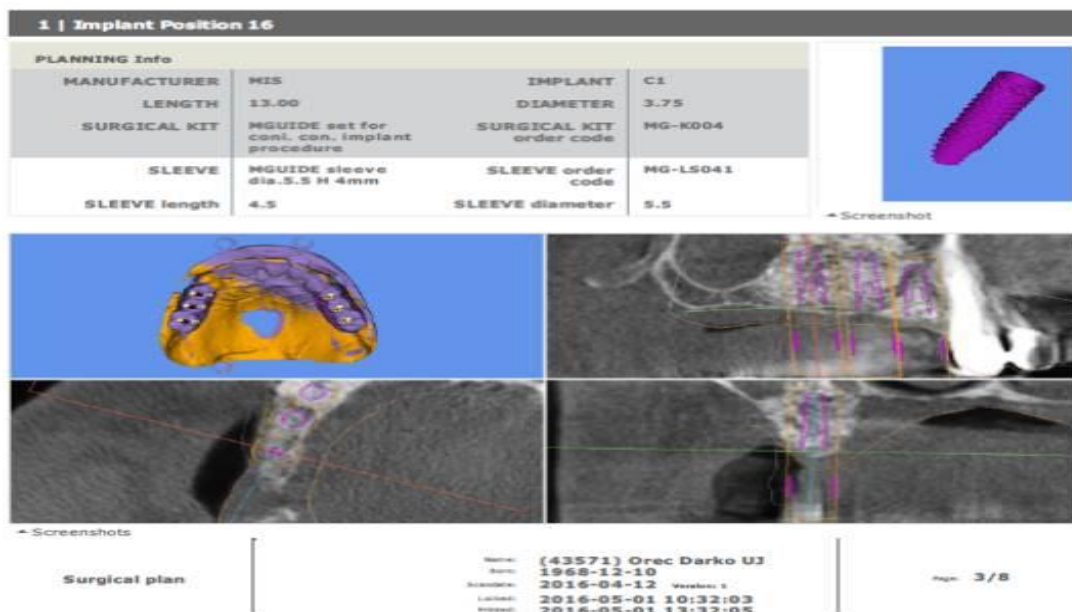
Slika 7. CBCT snimka koja se zajedno sa skenovima iz laboratorija šalje u M-guide centar.

Preuzeto s dopuštenjem autora: Dean Cekić

Uz skenove i CBCT snimku mora biti priložen formular u kojemu su navedeni podatci pacijenta, ordinacije i kirurga koji je odgovoran za zahvat, a upisuje se i koliko se implantata želi postaviti i na koje mjesto.

Sada tek počinje protokol kompjutorski planiranog postavljanja implantata te planiranje i izrada vodilice prema već opisanom protokolu. Predviđeno je postavljanje po tri implantata na svakoj strani gornje čeljusti, pa tim posebno educiranih inženjera analizira poslani podatke i obavlja njihovo preklapanje te planira postavljanje implantata na temelju anatomskih formacija i protetičkih zahtjeva u korelaciji sa susjednim i antagonističkim zubima (slika 8.).

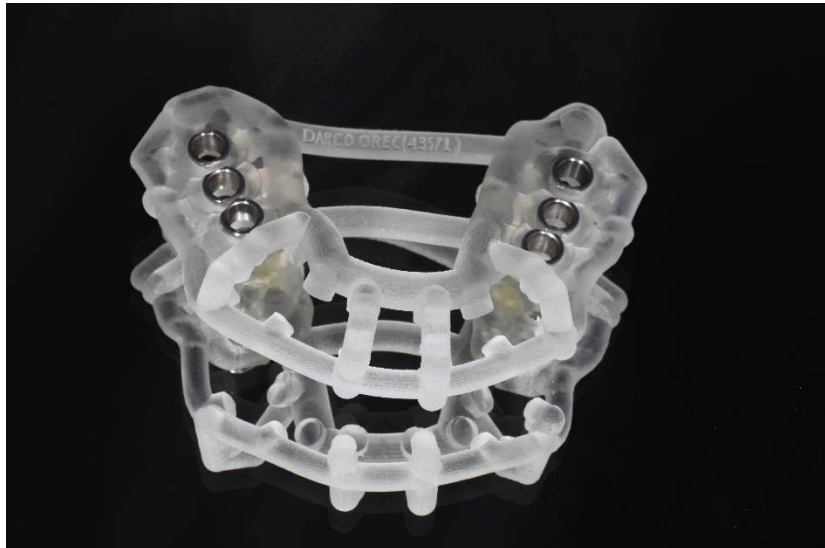
U konkretnom slučaju određeno je da će se postaviti po tri implantata na svakoj strani gornje čeljusti – reg. 16, 15, 14, te 24, 25, 26. Za sve je odabrana dužina od 13 mm, promjer od 3,75 mm, a za vrstu implantata izabran je C1. Svi cilindri bili su promjera 5,5 mm i dužine 4,5 mm.



Slika 8. Jedna od slika u protokolu planiranja postavljanja implantata u programu M-guide prikazuje vrstu implantata, promjer i dužinu implantata te dužinu i promjer pripadajućih cilindara. Preuzeto s dopuštenjem autora: Dean Cekić

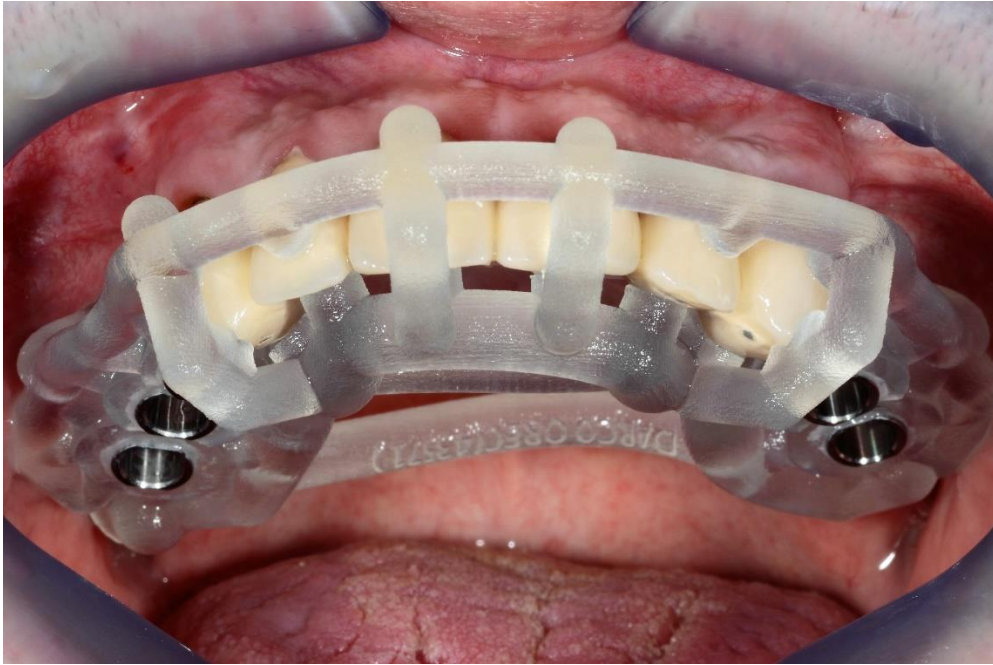
Kada u M- guideu završe s planiranjem, od ordinacije se traži potvrda da se prihvaća planirano rješenje te se tek nakon pristanka operatera printa kirurška vodilica (slika 9.). Ona se dostavlja DHL-om u zaštitnoj kutiji kako se ne bi oštetila pri transportu.

Kirurška vodilica dolazi već sterilizirana i spremna za upotrebu. Preporuka je držati je podalje od jakog izvora svjetlosti i upotrijebiti je što prije kako se ne bi dogodile promjene u ustima ili da se ne bi pojavile deformacije na vodilici zbog predugog stajanja.




Slika 9. Kirurška vodilica skeletiranog oblika koja se oslanja na palatinalne i bukalne površine postojećih zuba. Preuzeto s dopuštenjem autora: Dean Cekić

Dan prije planiranog kirurškog zahvata pacijent se pozove u ordinaciju kako bi se provjerio dosjed kirurške vodilice te da bi dobio posljednje upute. Također mu se preporučuje jedan sat prije zahvata uzeti 2 g Amoxicilina te tablete protiv bolova prva dva dana nakon zahvata. Vodilica je sjedala bez zapinjanja, bila je stabilna i dobro oslonjena na zubne površine i sluznicu. Pri otvaranju usta bilo je dovoljno mjesta za pristup kirurškog koljičnika sa svrdlima u cilindre. Na dan zahvata pacijent najprije dvije minute ispire usta 0,2-postotnom otopinom klorhexidina. Zatim dobiva anesteziju te se malo pričekava kako bi se anestetik resorbirao da tekućina utisnuta pod sluznicu ne bi ometala prilijevanje vodilice uz sluznicu. Kirurška šablona umeće se u usta i počinje se s kirurškim protokolom (slika 10.).

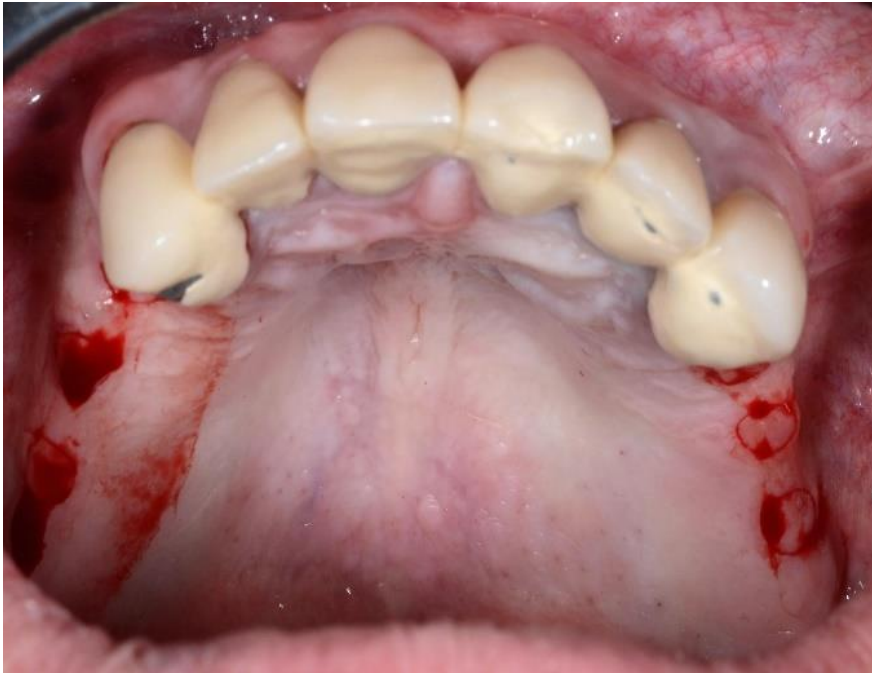


Slika 10. Postavljena kirurška šablona. Preuzeto s dopuštenjem autora: Dean Cekić

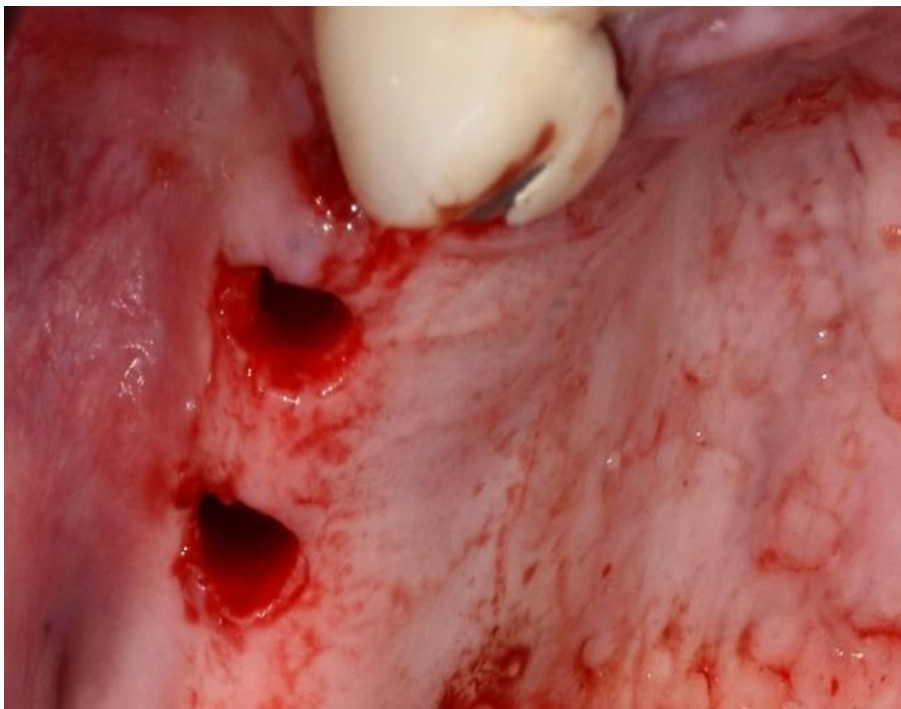Otvara se sterilni M-guideov set i počinje se s postupkom implantacije (slika 11.). Najprije se kroz cilindre uvodi panch svrdlo kojim se kružno otvara sluznica. Zatim se kirurška šablona vadi iz usta kako bi se uklonili odrezani dijelovi sluznice (slike 12., 13.).



Slika 11. M-guideov kirurški set. Preuzeto s dopuštenjem autora: Dean Cekić

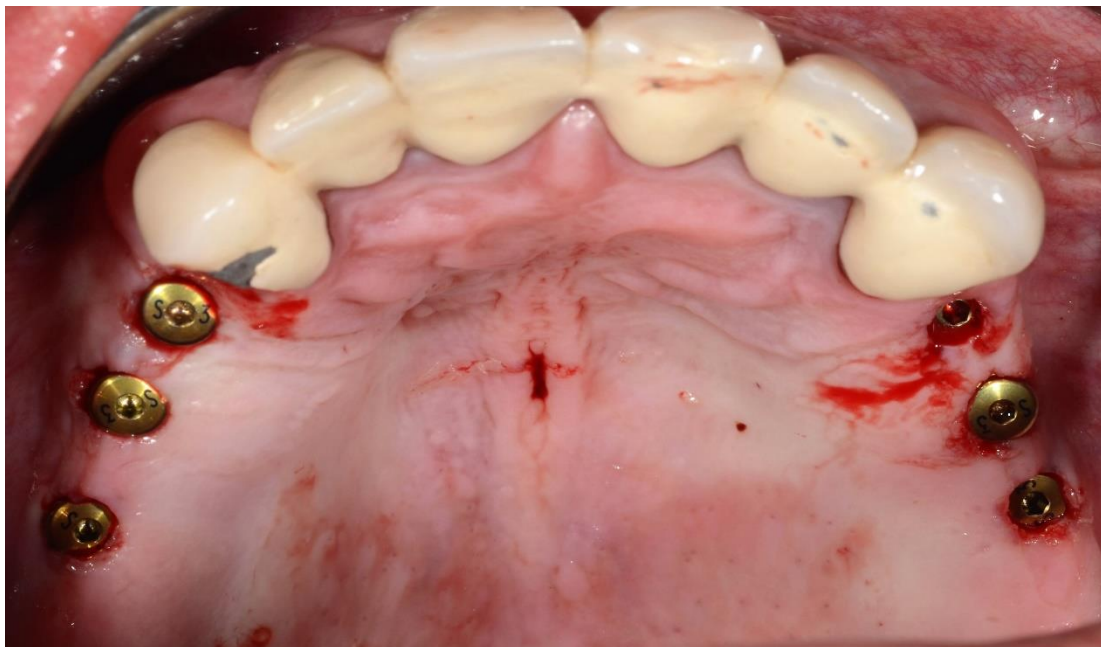

Slika 12. Otvaranje sluznice iznad mjesta implantacije. Preuzeto s dopuštenjem autora: Dean
Cekić



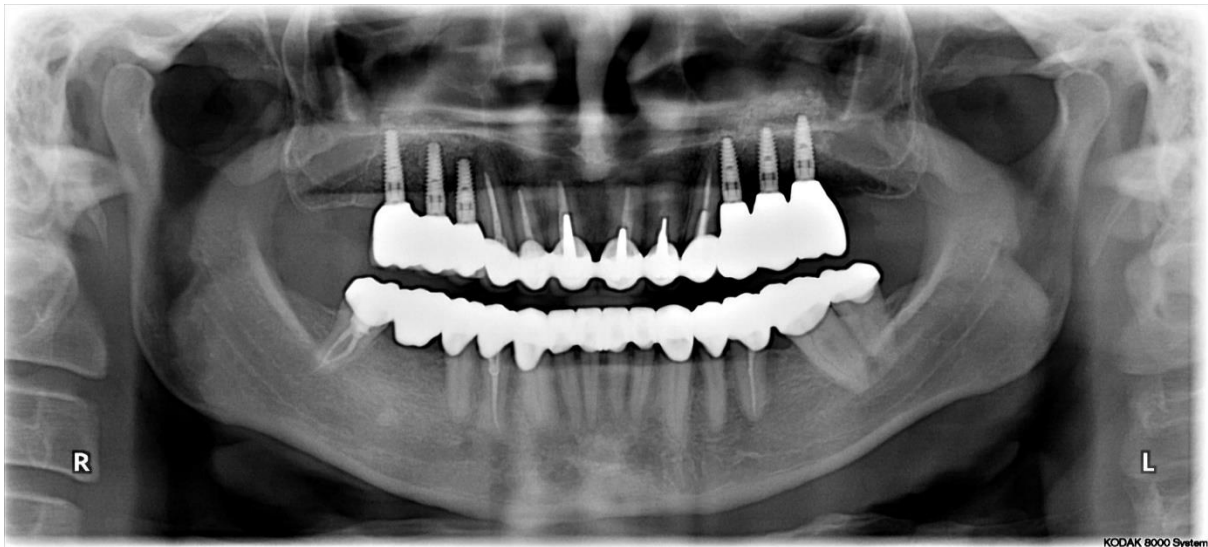Slika 13. Uklonjena sluznica na mjestu osteotomije. Preuzeto s dopuštenjem autora: Dean
Cekić

Slijedi klasična osteotomija posebno oblikovanim svrdlima koja ne mogu ući u kost dublje od planirane dužine implantata zahvaljujući integriranim stoperima koji ne dopuštaju svrdlu prolazak dalje od ramena cilindra. Obavlja se preparacija do planiranog promjera implantata, a zatim se unose implantati u svaki cilindar te se postavljaju na unaprijed definiranu dubinu. Nakon toga se kirurška vodilica vadi iz usta i na implantate se postavljaju kapice za cijeljenje (engl. healing abutment) (slika 14.).

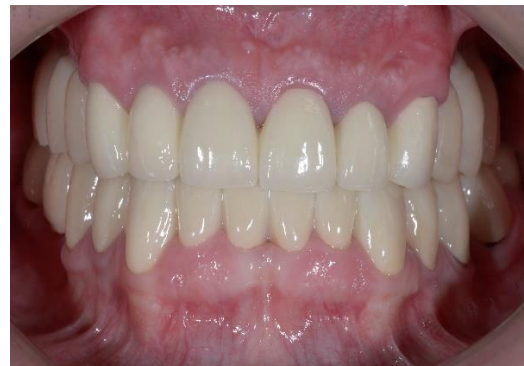
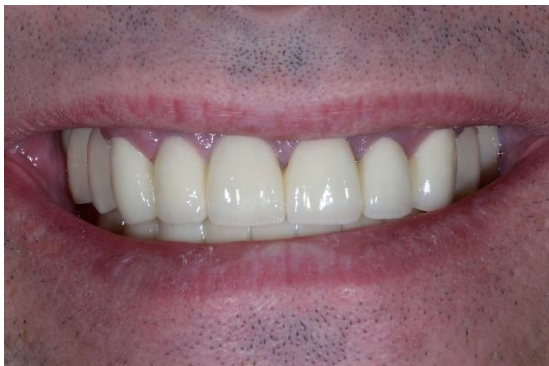
Slika 14. Postavljene kapice za cijeljenje (healing abutmenta) na implantatima. Preuzeto s dopuštenjem autora: Dean Cekić

Time je protokol kompjutorski vođene implantacije priveden kraju. Nakon šest mjeseci implantati se otvaraju te se skidaju provizorni mostovi s postojećih zuba i počinje protetička opskrba. Zubi su izrađeni od monolitnog cirkona (slike 16. do 20.). Snimljen je ortopan s gotovim protetičkim radom (slika 15.). Implantati su paralelni i postavljeni na mjesto koje najbolje odgovara protetičkim zahtjevima.

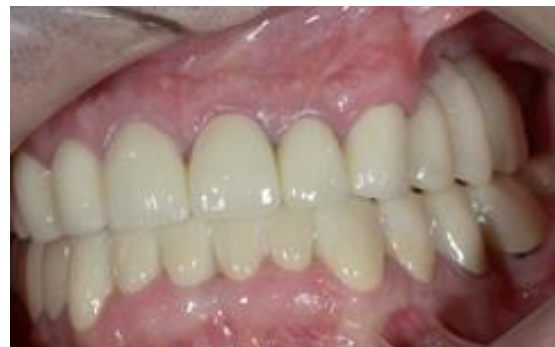
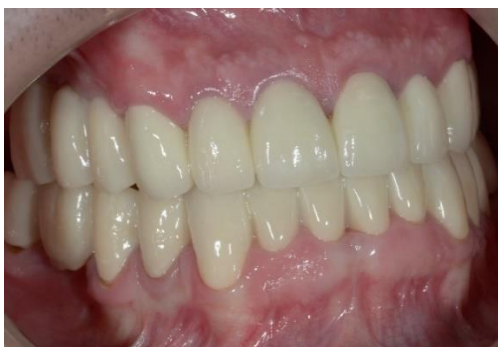
Slika 15. Ortopanska snimka nakon postavljanja protetičkog rada . Preuzeto s dopuštenjem autora: Dean Cekić



Slika 16. Gotov protetički rad u gornjoj čeljusti Slika 17. Gotov protetički rad u obje čeljusti

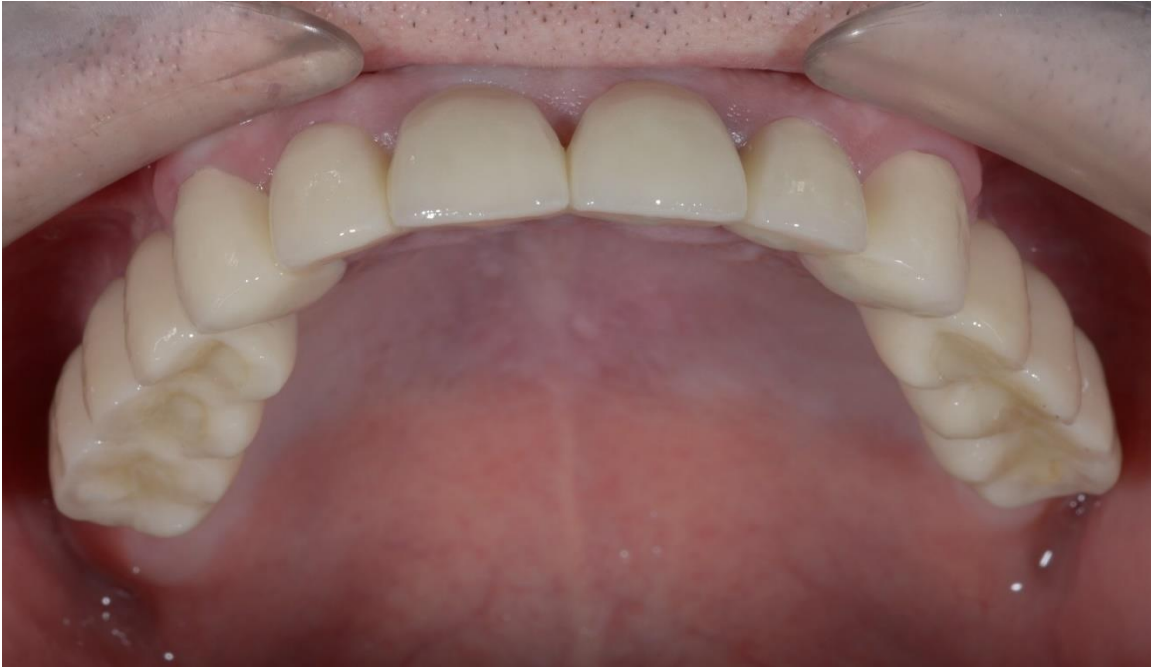Preuzeto s dopuštenjem autora: Dean Cekić



Slika 18. Pogled iz desnog kuta

Slika 19. Pogled iz lijevog kuta

Preuzeto s dopuštenjem autora: Dean Cekić



Slika 20. Pogled na protetički rad u cijeloj gornjoj čeljusti. Preuzeto s dopuštenjem autora:

Dean Cekić

3. RASPRAVA

Sve navedene prednosti kompjutorski vođene implantacije, kao što su skraćeno trajanje zahvata, tehnika bez odizanja režnja i imedijatna implantacija, povećavaju razinu zadovoljstva pacijenta jer ovakav pristup skraćuje cijeljenje i smanjuje postoperativnu bol.

Ipak u svojem članku Colombo i sur. navode da su te prednosti uglavnom teoretske i pretežno vezane za iskustva pojedinih autora te ne dolaze iz visoko znanstvenih evidencija kao što su usko specijalizirani znanstveni radovi (1). U prilog ovomu dodajmo da je u mnogim radovima istaknut velik broj komplikacija, posebno na protezama napravljenima prema ovom protokolu (32,33). Intraoperativne i postoperativne komplikacije pojavljuju se u 36,4 % slučajeva (1). To su lom vodilice, neadekvatan dosjed proteze na implantatima ili lom proteze ili protetičkoga rada. Colombo i suradnici (1) uspoređuju pogreške u klasičnoj i vođenoj implantaciji te ih dijele na primarne koje nastaju pri ugradnji implantata, na pogreške u samom implantatu te na biološke i protetičke komplikacije, a kao sekundarnu pogrešku ističu gubitak kosti oko implantata. Oni u svojoj usporedbi u obzir uzimaju trajanje zahvata, poslijekirurško cijeljenje, troškove zahvata i zadovoljstvo pacijenta. Ističu da je u grupi u kojoj je rađena klasična implantacija zabilježena jača postoperativna bol i otekline, ali da tu temu ostavljaju otvorenom za daljnju raspravu. Razina komplikacija izravno je povezana s iskustvom praktičara u provedbi svih faza protokola te o stupnju edukacije (1). Da bi se izbjegle pogreške, iznimno je važno strogo poštovati protokol (31). Još 2009. godine zaključili su Schneider i suradnici da odstupanje u preciznosti ovisi o vrsti kompjutorski vođene tehnike, zatim o vrsti stabilizacije vodilice (24) te o broju zuba koje treba nadoknaditi. Najmanje odstupanje od predviđenoga zabilježeno je pri ugradnji pojedinačnih implantata, a kod vodilica nošenih sluznicom broj fiksacijskih pinova povećava stabilnost (34). Iz tih razloga kliničko vrjednovanje preciznosti postavljanja implantata svodi se na to jesu li pogreške klinički prihvatljive ili nisu. Svako odstupanje od planiranoga postavljanja implantata naziva se pogreškom (3). Mnogobrojni su čimbenici koji mogu potaknuti odstupanja.

Pogreške nastale u kompjutorski vođenoj implantaciji zbroj su svih sljedećih pogrešaka:

1. problema u rezoluciji CT-a, pogrešaka u slojevanju i pohrani skeniranih podataka
2. pogrešaka u izradi šablone (u planiranju ili izvedbi)
3. neadekvatne stabilnosti i pomaka šablone pri rotaciji svrdla (nedovoljan broj mjesta za stabilizaciju te neodgovarajući broj i raspored fiksacijskih pinova)(12)
4. neadekvatnog prilijeganja svrdla uz površinu cilindra
5. debljine mekog tkiva
6. pacijent je nemiran (maksila ili mandibula)

7. vrste korištenog softvera (3,35)

Točnost postavljanja, odnosno pogreška, može se mjeriti na dva načina – izravno usporedbom CBCT snimke prije i nakon postavljanja implantata, ili neizravno uzimanjem otiska (engl. impression copings) ili skeniranjem zaštitnih kapica (healing abutmenta) koje su postavljene na dotične implantate (3). Prednost izravne tehnike jest to što odmah nakon implantacije možemo provjeriti točnost, a kod neizravne tehnike usporedba modela prije i poslije implantacije zahtijeva neko vrijeme, jer se otisak može uzeti tek nakon uspostavljenе oseoin-tegracije. U izravnoj metodi CBCT snimke se superponiraju u za to specijalnom softveru i mjeri se odstupanje koristeći se najmanje trima referentnim točkama. U parcijalno bezuboj čeljusti za referentne točke uzimaju se zubi – jedan u fronti i dva u lateralnim segmentima čeljusti, a u bezubim čeljustima postavljaju se radiografski markeri (1).

U slučaju neizravne metode, nakon uzimanja otiska na implantatima, izlijeva se gipsani model s replikama implantata, skenira se i obavlja kompjutorska superpozicija te mjere odstupanja od planiranoga. Ako se ta metoda obavlja skeniranjem, izrađuje se virtualni model koji se također superponira s planiranim postavljanjem implantata (3).

Procjena odstupanja obavlja se analizom sljedećih parametara:

1. linearnog odstupanja na razini platforme implantata
2. linearnog odstupanja u vršku implantata
3. odstupanja u nagibu implantata
4. vertikalne devijacije u visini ili dubini postava implantata (13)

Odstupanja se mogu prikazati kao udaljenosti ili kao dva zasebna vektora. Uzdužna os svakog implantata postavlja se kao referencija. U trodimenzionalnom prostoru uzdužne osovine mjerenih implantata ili su paralelne ili pod nekim kutom i križaju se u nekoj točki. Dvije uzdužne osovine u istoj ravnini mogu se definirati kao dvije kose linije koje u svakom segmentu mogu biti određene ulaznom i izlaznom točkom. Mjerenjem kuta sjecišta uzdužnih osovina dobivamo odstupanje izraženo u stupnjevima. Ako su implantati paralelni, odstupanje se mjeri kao udaljenost točaka na aksijalnoj liniji u desetinkama milimetra. Tahmaseb (36) je u svojem preglednom radu obradio 24 studije kompjutorski vođene implantacije i došao do sljedećih rezultata:

1. prosječno odstupanje na platformi implantata iznosilo je 1,12 mm, s maksimalnim odstupanjem od 4,5 mm
2. prosječno odstupanje na razini apeksa implantata bilo je 1,39 mm, s maksimalnom vrijednošću od 7,1 mm

3. prosječno odstupanje u nagibu implantata iznosilo je $3,89^\circ$, s maksimumom od $21,16^\circ$.

Isti autor u svojem radu iz 2018. zaključuje da postoji velika razlika u preciznosti u korist parcijalne bezubosti u odnosu prema potpunoj. Bez obzira na ta odstupanja, preciznost statičke kompjutorski vođene implantacije u granicama je kliničke prihvatljivosti u većini kliničkih situacija. D'haese (14) u svojem radu navodi slična odstupanja u nagibu ($2,71^\circ$) – na razini apeksa implantata 1,6 mm i na razini ramena (platforme) implantata 1mm. Colombo i suradnici uspoređivali su planirano i postignuto postavljanje implantata na parcijalno bezuboj mandibuli kadavera usporedbom CBCT snimaka (1). Izmjerali su odstupanje u nagibu implantata od $0,40^\circ$, u razini platforme implantata devijacija je iznosila 0,72 mm, a apikalna devijacija 0,72 mm. Dobiveni rezultati potiču na daljnja istraživanja ove implantacijske tehnike.

Colombo i suradnici u svojoj evaluaciji planiranih i postavljenih implantata također bilježe odstupanja, ali smatraju da im ne treba davati značenje sve dok su u sigurnoj zoni od 2 mm udaljenosti od rizičnih anatomskih struktura (1). Isti autori u drugom radu analiziraju utjecaj nekih kliničkih čimbenika na preciznost vođene implantacije u 28 potpuno bezubih čeljusti. Uspoređivali su razliku između fiksirane i nefiksirane vodilice, je li riječ o maksili ili mandibuli te je li pacijent pušač ili nije. Ustanovili su da je preciznost veća u gornjoj čeljusti zbog veće površine stabilizacije vodilice, da fiksirana vodilica omogućuje manja odstupanja i da je pogreška veća kod pušača zbog hipertrofične sluznice. Ferley i suradnici (37) uspoređuju klasičnu i navođenu implantaciju koristeći se tzv. split-mouth tehnikom. To je tehnika u kojoj je istom pacijentu s jedne strane čeljusti rađena klasična, a s druge strane vođena implantacija. Zaključili su da u lateralnim segmentima čeljusti vođena implantacija omogućuje veću preciznost. Skupina autora obavila *in vitro* je usporedila preciznost postavljanja pojedinačnog implantata u planiranu poziciju, uspoređujući jednu kompjutorski vođenu tehniku (trios) s klasičnom implantacijom. Dobiveni rezultati također idu u prilog kompjutorski vođenoj implantaciji (6).

Bell i suradnici (38) bave se usporedbom materijala od kojih su izrađene vodilice. Uspoređuju termoplastične i 3D printane šablone. Zaključuju da nema značajne razlike u nagibu implantata, ali odstupanja u razini ramena i apeksa implantata upućuju na znatno manju devijaciju na implantatima postavljenima s pomoću 3D printane kirurške šablone.

Wei Geng (12) u svojem radu navodi da CAD/CAM kirurške vodilice povećavaju preciznost implantacije. Također ističe da su šablone nošene zubima preciznije od onih nošenih sluznicom, a djelomične i potpune šablone jednako vrjednuje, s tim da djelomične mogu pojednostaviti kirurški protokol.

Neumeister i suradnici (22) razvili su metodu vrjednovanja CAD/CAM izrade kirurške vodi-lice, neovisno o svim ostalim čimbenicima koji dovode do pogreške u ukupnom protokolu njihove izrade. Pritom misle na pogreške u obradi CBCT podataka, one u obradi skeniranih podataka, softverske pogreške i pogreške izazvane ljudskim faktorom, te zaključuju da je CAD/CAM izrada šablone iznimno precizna s odstupanjem od 0,25° od planiranog postavljanja implantata. U istom članku navode da treba uzeti u obzir i mikropomake vodilice na koje izravno utječe tvrdoća kosti. Zbog niza koraka u kompjutorski vođenoj implantaciji, velika je mogućnost pogreške. Zato je vrlo važno procijeniti sigurnost takve tehnike postavljanja implantata za svakog pojedinog pacijenta. Buduća znanstvena istraživanja trebaju se fokusirati na identifikaciju indikacija u kojima dolaze do izražaja sve prednosti kompjutorski vođene implantacije. Na temelju svega navedenoga, procjena sigurnosti kompjutorski vođene implantacije može se podijeliti na tri stupnja:

1. na procjenu mjesta na koja se planira postaviti implantat
2. na superpozicioniranje planiranoga i postavljenog implantata
3. na procjenu pogreške (3)

Što se može očekivati u daljnjem razvoju kompjutorski vođene implantacije?

S razvojem novih tehnologija i umjetne inteligencije procjena pogreške, odnosno točnosti postavljanja implantata, postat će mnogo jednostavnija. Usporedbe plana i postavljanja će se automatizirati. Kako je procjena pozicije implantata ekvivalent otisku, neće biti potrebno uzimanje otiska na klasičan način. Također će se promijeniti proces izrade protetičke suprastrukture koja će se kompjutorski planirati i printati. To se već danas radi u bolje opremljenim laboratorijima. Navigacijska kirurgija potisnut će statički pristup implantaciji. Šablone o kojima danas govorim uskoro će biti povijest u implantologiji. Sve to zajedno vodi prema implantaciji koju će obavljati roboti, a uloga kirurga u cjelokupnom procesu bit će manje zastupljena, ali ne i manje važna. Da bismo upravljali sofisticiranim alatima naše se znanje mora temeljiti na dobrom poznavanju svega navedenoga, a trajna edukacija mora postati sastavni dio stomatološke prakse.

4. ZAKLJUČAK

Kompjutorski vođeni implantacijski sustavi nastali su iz potrebe za što preciznijim postavljanjem implantata u odnosu prema budućoj protetičkoj opskrbi (39). Nove tehnologije u svakoj fazi rada daju svoj doprinos u postizanju toga cilja. Trodimenzionalne snimke čeljusti CBCT-om, posebni programi za njihovu analizu, skeneri za snimanje stanja u ustima i skeniranje modela, interaktivni softveri koji omogućuju virtualno planiranje postavljanja implantata, CAD/CAM tehnologije u izradi kirurških šablona i gotovih protetičkih radova, mijenjaju svakodnevnu praksu te nude nove protokole koji se svakodnevno usavršavaju. Iako nije potvrđena statistički značajna razlika u području bioloških i tehničkih komplikacija između klasične i kompjutorski vođene implantacije, nisu potvrđene ni statistički značajne razlike u dugoročnom preživljavanju implantata.

Jedina statistički značajna razlika jest u području inicijalnih troškova koji idu u prilog klasičnoj implantaciji, ali ona nema prednosti u odnosu prema ukupnom trošku i protetičkim komplikacijama. Sigurna preporuka za kompjutorski vođenu implantaciju jest minimalno invazivni pristup, manja trauma, fleples tehnika, optimalno postavljanje implantata i imedijatno opterećenje. Ne manje važan je i sigurniji pristup radu u estetskoj zoni. Nepravilno postavljeni implantati u estetskoj zoni, npr. previše bukalno, pogotovo u maksili, mogu potaknuti resorpciju kosti i sluznice, što je u tom području vrlo nezgodno rekonstruirati. Postavljanje jednog implantata preblizu drugome, ili preblizu zuba, ovom se tehnikom sigurno izbjegava. Ipak, smanjenje bolova i trajanje zahvata također je za raspravu.

Implantacija na slijepo koja se oslanja isključivo na vodilicu, a bez kirurškog iskustva, može imati neugodne posljedice. Za povremene implantologe vodilica ipak može biti dobar alat za dobivanje optimalnih rezultata. Colombo i suradnici smatraju da se daljnja znanstvena istraživanja moraju fokusirati na točnu postavku indikacija u kojima dolaze do izražaja sve prednosti kompjutorski vođene implantacije.

Kao netko tko nema kliničkog iskustva s kompjutorski vođenom implantacijom, mogu zaključiti da se u suvremenoj literaturi nalaze kontradiktorna stajališta. Evidentno postoje pogreške i rizici u kompjutorski vođenoj implantaciji, ali pogreške i rizici postoje i u klasičnoj. Naravno da iskustvo i stupanj edukacije praktičara, te vještina prepoznavanja i saniranja pogrešaka, ovdje dolaze do punog izražaja. Dobro postavljena indikacija, dobar plan i poštovanje protokola, sigurno vode prema uspjehu i u klasičnoj i u vođenoj implantaciji. Ako tomu dodamo i sve prednosti i mogućnosti suvremene tehnologije, očito je da kompjutorski vođena implantacija ima sigurno mjesto u širokoj primjeni u svakodnevnoj praksi. Bez obzira na sve navedeno, još uvijek se malo praktičara koristi kompjutorski vođenom implantacijom. Uzrok za to su potreba za odlično uigranim timom (stomatolog, asistent, tehničar i programski inženjer) te

u startu ipak povećani troškovi, izrada šablona u stranim laboratorijima i težak izlazak iz svakodnevne rutine u radu. Iz svih tih razloga praktičari se koriste šablonama samo ako se postavlja veći broj implantata pa se trošak izrade šablone bolje uklapa u ukupni trošak zahvata, ili kad su sigurni da im šablona daje veću sigurnost negoli slobodno postavljanje implantata. Kao i sve nove tehnologije, i kompjutorski vođena implantacija polako ali sigurno postaje sve pristupačnija zbog velike konkurencije na tržištu proizvođača implantata i specijaliziranih programa za kompjutorski vođenu implantaciju.

5. LITERATURA

1. Colombo M, Mangano C, Mijiritsky E, Krebs M, Hauschild U, Fortin T. Clinical applications and effectiveness of guided implant surgery: a critical review based on randomized controlled trials. *BMC Oral Health*. 2017;7:150.
2. Azari A, Nikzad S. Computer-assisted implantology: historical background and potential outcomes-a review. *Int J Med Robot*. 2008;4(2):95-104.
3. Pyo SW, Lim YJ, Koo KT, Lee J. Methods Used to Assess the 3D Accuracy of Dental Implant Positions in Computer-Guided Implant Placement: A Review. *J Clin Med*. 2019;8(1).
4. Stumpel LJ. A simple, safe and affordable cast-based guided implant placement system. *J Calif Dent Assoc*. 2015 Mar;43(3):143-9.
5. Pozzi A, Polizzi G, Moy PK. Guided surgery with tooth-supported templates for single missing teeth: A critical review. *Eur J Oral Implantol*. 2016;9 Suppl 1:S135-53.
6. Tan PLB, Layton DM, Wise SL. In vitro comparison of guided versus freehand implant placement: use of a new combined TRIOS surface scanning, Implant Studio, CBCT, and stereolithographic virtually planned and guided technique. *Int J Comput Dent*. 2018;21(2):87-95.
7. Stefanelli LV, DeGroot BS, Lipton DI, Mandelaris GA. Accuracy of a Dynamic Dental Implant Navigation System in a Private Practice. *Int J Oral Maxillofac Implants*. 2019;34(1):205–213.
8. Skjerven H, Riis UH, Herlofsson BB, Ellingsen JE. In Vivo Accuracy of Implant Placement Using a Full Digital Planning Modality and Stereolithographic Guides. *Int J Oral Maxillofac Implants*. 2019;34(1):124-132.
9. Chang RJ, Chen HL, Huang LG, Wong YK. Accuracy of implant placement with a computer-aided fabricated surgical template with guided parallel pins: A pilot study. *J Chin Med Assoc*. 2018;81(11):970-976.
10. Chen CK, Yuh DY, Huang RY, Fu E, Tsai CF, Chiang CY. Accuracy of Implant Placement with a Navigation System, a Laboratory Guide, and Freehand Drilling. *Int J Oral Maxillofac Implants*. 2018;33(6):1213-1218.
11. Jinmeng L, Guomin O. Accuracy of computer guided implant placement and influencing factors. *Hua Xi Kou Qiang Yi Xue Za Zhi*. 2017;5(1):93-98.

12. Geng W, Liu C, Su Y, Li J, Zhou Y. Accuracy of different types of computer-aided design/computer-aided manufacturing surgical guides for dental implant placement. *Int J Clin Exp Med*. 2015;8(6):8442-9.
13. Zhou W, Liu Z, Song L, Kuo CL, Shafer DM. Clinical Factors Affecting the Accuracy of Guided Implant Surgery-A Systematic Review and Meta-analysis. *J Evid Based Dent Pract*. 2018;18(1):28-40.
14. D'haese J, Ackhurst J, Wismeijer D, De Bruyn H, Tahmaseb A. Current state of the art of computer-guided implant surgery. *Periodontol 2000*. 2017;73(1):121-133.
15. Charette JR, Goldberg J, Harris BT, Morton D, Llop DR, Lin WS. Cone beam computed tomography imaging as a primary diagnostic tool for computer-guided surgery and CAD-CAM interim removable and fixed dental prostheses. *J Prosthet Dent*. 2016; 116(2):157-65.
16. Kola MZ, Shah AH, Khalil HS, Rabah AM, Harby NM, Sabra SA, Raghav D. Surgical templates for dental implant positioning; current knowledge and clinical perspectives. *Niger J Surg*. 2015;21(1):1-5.
17. Shelley AM, Ferrero A, Brunton P, Goodwin M, Horner K. The impact of CBCT imaging when placing dental implants in the anterior edentulous mandible: a before-after study. *Dentomaxillofac Radiol*. 2015;44(4):20140316.
18. Komiyama A, Pettersson A, Hultin M, Nasstrom B. Virtual planed and template-guided implant surgery: an experimental model matching approach. *Clin Oral Implants res*. 2011;22(3):308-13.
19. Anssari Moin D, Derksen W, Waars H, Hassan B, Wismeijer D. Computer-assisted template-guided custom-designed 3D-printed implant placement with custom-designed 3D-printed surgical tooling: an in-vitro proof of a novel concept. *Clin Oral Implants Res*. 2017;28(5):582-585.
20. DE Vico G, Ferraris F, Arcuri L, Guzzo F, Spinelli D. A novel workflow for computer guided implant surgery matching digital dental casts and CBCT scan. *Oral Implantol (Rome)*. 2016; 9(1):33-48.
21. Mora MA, Chenin DL, Arce RM. Software tools and surgical guides in dental-implant-guided surgery. *Dent Clin North Am*. 2014;58(3):597-626.

22. Neumeister A, Schulz L, Glodecki C. Investigations on the accuracy of 3D-printed drill guides for dental implantology. *Int J Comput Dent.* 2017;20(Neumeister A, Schulz L, Glodecki C. Investigations on the accuracy of 3D-printed drill guides for dental implantology 1):35-51.
23. Mangano FG, Hauschild U, Admakin O. Full in-Office Guided Surgery with Open Selective Tooth-Supported Templates: A Prospective Clinical Study on 20 Patients. *Int J Environ Res Public Health.* 2018;15(11). pii: E2361
24. Schneider D, Schober F, Grohmann P, Hammerle CH, Jung RE. In-vitro evaluation of the tolerance of surgical instruments in templates for computer-assisted guided implantology produced by 3-D printing. *Clin Oral Implants Res.* 2015;26(3):320-5.
25. Chen X, Xu L, Yang Y, Egger J. A semi-automatic computer-aided method for surgical template design. *Sci Rep.* 2016;4(6):20280.
26. Pinto A, Raffone C. Postextraction computer-guided implant surgery in partially edentate patients with metal restorations: a case report. *Oral Implantol (Rome).* 2017 Jan-Mar;10(1):71-77.
27. Arcuri L, Lorenzi C, Cecchetti F, Germano F, Spuntarelli M, Barlattani A. Full digital workflow for implant-prosthetic rehabilitations: a case report. *Oral Implantol (Rome).* 2016;8(4):114-121.
28. Sukegawa S, Kanno T, Furuki Y. Application of computer assisted navigation systems in oral and maxillofacial surgery. *Jpn Dent Sci Rev.* 2018;54(3):139-149
29. Mandelaris GA, Stefanelli LV, DeGroot BS. Dynamic Navigation for Surgical Implant Placement: Overview of Technology, Key Concepts, and a Case Report. *Dynamic Navigation for Surgical Implant Placement: Overview of Technology, Key Concepts, and a Case Report. Compend Contin Educ Dent.* 2018 Oct;39(9):614-621.
30. Herklotz I, Beuer F, Kunz A, Hildebrand D, Happe A. Navigation in implantology. *Int J Comput Dent.* 2017;20(1):9-19.
31. Block MS, Emery RW, Lank K, Ryan J. Implant Placement Accuracy Using Dynamic Navigation. *Int J Oral Maxillofac Implants.* 2017;32(1):92-99.
32. Abad-Gallegos M, Gómez-Santos L, Sánchez-Garcés MA, Piñera-Penalva M, Freixes-Gil J, Castro-García A, Gay-Escoda C. Complications of guided surgery and immediate loading

in oral implantology: a report of 12 cases. *Med Oral Patol Oral Cir Bucal*. 2011;1;16(2):e220-4.

33. Bruno V, Badino M, Riccitiello F, Spagnuolo G, Amato M. Computer guided implantology accuracy and complications. *Case Rep Dent*. 2013;2013:701421

34. Tarlow JL. Fabrication of an implant surgical stent for the edentulous mandible. *J Prosthet Dent*. 1992;67(2):217-8.

35. Behneke A., Burwinkel M., Behneke N. Factors influencing transfer accuracy of cone beam CT-derived template-based implant placement. *Clin. Oral Implants Res*. 2012;23:416–423.

36. Tahmaseb A, Wu V, Wismeijer D, Coucke W, Evans C. The accuracy of static computer-aided implant surgery: A systematic review and meta-analysis. *Clin Oral Implants Res*. 2018;Suppl 16:416-435.

37. Ferley NE, Kennedy K, McGlumphy EA, Clelland NL. Split-mouth coparacion of the accuracy of computer-generated and conventional surgical guides. *Int J Oral Maxillofac Implants*. 2013;28(2):563-72.

38. Bell CK, Sahl EF, Kim YJ, Rice DD. Accuracy of Implants Placed with Surgical Guides: Thermoplastic Versus 3D Printed. *Int J Periodontics Restorative Dent*. 2018 Jan/Feb;38(1):113-119.

39. Ravidà A, Barootchi S, Tattan M, Saleh MHA, Gargallo-Albiol J, Wang HL. Clinical outcomes and cost effectiveness of computer-guided versus conventional implant-retained hybrid prostheses: A long-term retrospective analysis of treatment protocols. *J Periodontol*. 2018;89(9):1015-1024

6. ŽIVOTOPIS

Živana Živković Čeović rođena je u Šibeniku 27. listopada 1963. Osnovnu i srednju školu završila je u Zagrebu, a Stomatološki fakultet u Zagrebu upisala je 1982. godine. Diplomirala je 1988. s temom iz područja stomatološke protetike.

Tijekom studija dobila je 1987. godine Rektorovu nagradu.

Nakon završenog pripravničkog staža otvara privatnu praksu u kojoj i danas radi. Godine 2017. upisuje poslijediplomski specijalistički studij Dentalna implantologija pri Stomatološkom fakultetu Sveučilišta u Zagrebu. Tijekom svojega radnog vijeka kontinuirano nadograđuje svoja znanja i vještine te slijedi koncept cjeloživotnog obrazovanja.

Udana je i majka je dvoje djece.