

Implantoprotetska terapija u području gornjih sjekutića

Starčević, Hrvoje

Professional thesis / Završni specijalistički

2019

Degree Grantor / Ustanova koja je dodijelila akademski / stručni stupanj: **University of Zagreb, School of Dental Medicine / Sveučilište u Zagrebu, Stomatološki fakultet**

Permanent link / Trajna poveznica: <https://um.nsk.hr/um:nbn:hr:127:205685>

Rights / Prava: [Attribution-NonCommercial 3.0 Unported](#) / [Imenovanje-Nekomercijalno 3.0](#)

Download date / Datum preuzimanja: **2025-01-28**



Repository / Repozitorij:

[University of Zagreb School of Dental Medicine Repository](#)





SVEUČILIŠTE U ZAGREBU
STOMATOLOŠKI FAKULTET

Hrvoje Starčević

**IMPLANTOPROTETSKA TERAPIJA U
PODRUČJU GORNJIH SJEKUTIĆA**

POSLIJEDIPLOMSKI SPECIJALISTIČKI RAD

Zagreb, 2019.

Rad je ostvaren u Privatnoj ordinaciji dentalne medicine dr. Starčević i Zavodu za mobilnu protetiku Stomatološkog fakulteta Sveučilišta u Zagrebu.

Naziv poslijediplomskoga specijalističkog studija: Dentalna implantologija

Mentor rada: izv. prof. dr. sc. Nikša Dulčić, Stomatološki fakultet u Zagrebu

Lektor hrvatskog jezika: Antonija Jurčić, prof.

Lektor engleskog jezika: Nikolina Krznarić Čabraja, prof.

Sastav Povjerenstva za ocjenu poslijediplomskoga specijalističkog rada:

1. _____
2. _____
3. _____

Sastav Povjerenstva za obranu poslijediplomskoga specijalističkog rada:

1. _____
2. _____
3. _____

Datum obrane rada: _____

Rad sadrži: 40 stranica

30 slika

1 CD

Rad je vlastito autorsko djelo, u potpunosti samostalno napisano, uz naznaku izvora drugih autora i dokumenata korištenih u radu. Osim ako nije drukčije navedeno, sve ilustracije (tablice, slike i dr.) u radu su izvorni doprinos autora poslijediplomskoga specijalističkog rada. Autor je odgovoran za pribavljanje dopuštenja za korištenje ilustracija koje nisu njegov izvorni doprinos, kao i za sve eventualne posljedice koje mogu nastati zbog nedopuštenog preuzimanja ilustracija odnosno propusta u navođenju njihovog podrijetla.

Želim zahvaliti svom mentoru izv. prof. Nikši Dulčiću na pomoći, strpljenju i savjetima kojima mi je olakšao pisanje ovog rada.

Također bih želio zahvaliti svojoj obitelji na podršci i strpljenju koje su pokazali tijekom mog poslijediplomskog studija. Zahvaljujem im što su mi omogućili idealne uvjete za studiranje i što su tijekom cijelog perioda vjerovali u mene. Jako vas volim i velika vam hvala!

Posebna hvala mojoj supruzi Danijeli koja je znala sve detalje i u svakome trenutku bila moja najveća podrška.

Zahvaljujem svojim prijateljima i kolegama s kojima sam proveo najljepše, ali i najteže trenutke studiranja.

Zahvalio bih svojoj drugoj obitelji, članovima ordinacije dentalne medicine dr. Starčević koji su trpjeli moje promjene raspoloženja, a ponekad i nervozu.

Sažetak

IMPLANTOPROTETSKA TERAPIJA U PODRUČJU GORNJIH SJEKUTIĆA

Precizna anamneza i dobro planiranje zahvata najvažniji su za početak uspješne implantoprotetske terapije. Rendgenska dijagnostika najvažnija je za odabir implantata idealnih dimenzija, dok je izrada fotodokumentacije važna za planiranje protetske suprastrukture na njemu. Ovisno o primarnoj stabilnosti implantata, tijekom operativnog zahvata se odlučuje hoće li se protetska suprastruktura opteretiti imedijatno ili s odgodom.

Izrada privremenoga protetskog rada pacijentu omogućuje normalno funkcioniranje i pridonosi njegovu zadovoljstvu, a terapeutu će služiti kao alat za oblikovanje mekih tkiva te očuvanje i oblikovanje papile te marginalne granice gingive, uz zadržavanje simetrije susjednih zubi. Uporaba obraznog luka i pravilni otisni postupak omogućuju dentalnom tehničaru uvid u položaj gornje čeljusti prema bazi lubanje i precizan prikaz stanja u usnoj šupljini.

U području prednjih zubi u gornjoj čeljusti, za izradu individualne protetske nadogradnje na implantatu materijal izbora je cirkonijev dioksid na titanskoj osnovi, dok je za protetsku suprastrukturu litij-disilikat. Cirkonijev dioksid koristi se zbog svojih dobrih bioloških, mehaničkih i estetskih svojstava, a litij-disilikat zbog izvrsnih adhezivnih svojstava.

U radu je prikazan klinički slučaj oralne rehabilitacije u području prednjih gornjih sjekutića kod 44-godišnje pacijentice. U području bočnih sjekutića izrađene su keramičke ljuste uz oblikovanje mekih tkiva dok su u području središnjih sjekutića izrađene krunice iz pune keramike. Na lijevom središnjem sjekutiću izrađena je puna keramička krunica, dok je u području desnog središnjeg sjekutića izrađena puna keramička krunica poduprta implantatom s odgođenim opterećenjem.

Ključne riječi: gornji sjekutići, puna keramika, implantoprotetski rad

Summary

IMPLANTOPROSTHETIC THERAPY IN THE AREA OF UPPER INCISORS

Precise medical history and planning are important for starting a successful implant-prosthetic therapy. X-ray diagnosis is important for selecting the size of implants and photo documentation for prosthetic suprastructure planning. Depending on the primary implant stability during treatment, it is decided whether loading will be immediate or delayed.

Temporary prosthetic restoration fabrication enables normal function and patient satisfaction, and for the operator it is a tool for forming and preserving of soft tissues and shaping of the papilla and marginal gingiva border, respecting the symmetry of the adjacent teeth. The use of a face-bow and accurate impression taking provide the technician with the position of the upper jaw in relation to the skull base and with the accurate oral cavity status.

In the upper jaw anterior area, the material of choice is zirconium dioxide on titanium base for individual implant abutment and lithium disilicate for prosthetic suprastructures. Zirconium dioxide is used because of its good biological, mechanical and aesthetic properties, and lithium disilicate because of its excellent adhesive properties.

This paper presents an oral rehabilitation clinical case in the anterior upper incisors area in a 44-year-old patient. Ceramic veneers were fabricated in the lateral incisors area, with soft tissue forming, and full ceramic crowns in the central incisors area. One full ceramic crown was fabricated in the area of the left central incisor, and one full ceramic crown supported by an implant with delayed loading was fabricated on the right central incisor.

Keywords: upper incisors, full ceramics, implant-prosthetic restoration

SADRŽAJ

1. UVOD	1
1.1. Anatomske i strukturno-biološke osnove gornje čeljusti u području sjekutića.....	3
1.1.1. Dentogingivni kompleks oko prirodnih zuba.....	3
1.1.2. Mekotkivni kompleks oko implantata.....	3
1.1.3. Alveolarni nastavak.....	4
1.1.4. Krvna i živčana opskrba	5
1.2. Osteointegracija.....	6
1.2.1. Reakcija tkiva na implantaciju	6
1.2.2. Osteogeneza na površini implantata.....	6
1.2.3. Čimbenici koji utječu na osteointegraciju.....	7
1.3. Kriteriji estetike u usnoj šupljini	7
1.3.1. Osnovni estetski kriteriji	7
1.3.2. Estetika mekih tkiva	7
1.3.3. Estetika građe gingive oko zuba.....	8
1.3.4. Gubitak kosti	9
1.4. Vodič za optimalnu integraciju implantata u estetskoj zoni	10
1.4.1. Pozicija zuba prije ekstrakcije.....	10
1.4.2. Oblikovanje mekih tkiva	12
1.4.3. Biotip mekih tkiva.....	12
1.4.4. Oblik zuba	12
1.4.5. Pozicija alveolarne kosti.....	12
1.4.6. Sposobnost terapeuta.....	12
1.5. Protetski postupci	13
1.5.1. Klasifikacija otisnih metoda i materijala.....	14
1.5.2. Registracija međučeljusnih odnosa	15
1.5.3. Obrazni luk.....	16
1.5.4. Provjera okluzije na implantatima.....	16
2. PRIKAZ SLUČAJA	17
3. RASPRAVA.....	29
4. ZAKLJUČAK	32
5. LITERATURA.....	34
6. ŽIVOTOPIS	39

Popis skraćenica

GSG - granica slobodne gingive

1. UVOD

U svakodnevnom kliničkom radu doktori dentalne medicine (dr. dent. med.) moraju ispuniti visoke funkcijske i estetske zahtjeve svojih pacijenata. Često nerealna očekivanja pacijenata, ali i nerealna obećanja terapeuta, mogu dovesti do obostranog nezadovoljstva. Znanje i razumijevanje estetskih mogućnosti i ograničenja protetskih radova nošenih dentalnim implantatima, kao i vještina terapeuta, smanjuju rizik neuspjeha implantoprotetske terapije (1). Estetika u dentalnoj medicini definirana je postizanjem prirodnoga izgleda protetskog rada, koji je u skladu sa susjednim zubima i okolnim mekim tkivima. Općenito, to podrazumijeva da se protetskim radom imitiraju zubne strukture koje zajedno s mekim tkivima koja ih okružuju izgledaju prirodno i skladno (2). Sve veći estetski zahtjevi pacijenata imaju za posljedicu napredak i poboljšanje implantoloških koncepata, ne samo u smislu razvoja novih materijala, površina i dizajna implantata i suprastruktura, već i u njihovoj kliničkoj primjeni i tehničkoj izradi (3).

U želji za postizanjem najboljeg mogućeg estetskog rezultata mekih tkiva u okolini implantata, najvažnije je vladati najnovijim kirurškim i kliničkim tehnikama. Cilj implantoprotetske terapije je, posebno u području gornjih prednjih zuba, stvoriti idealne oblike mekih tkiva, bez obzira na njihov biološki zdravstveni status. U implantologiji je gubitak vestibularne kosti ključan za estetiku mekoga tkiva. Za prirodan estetski izgled gotovih implantoprotetskih radova neophodno je imati zdravo periimplantantno tkivo (2, 4). Razumijevanje fiziologije koštanih i mekih tkiva u okolini implantata koji se ugrađuje omogućuje terapeutu bolji plan i ishod terapije. Za razliku od estetike periimplantantnih mekih tkiva, estetika mekih tkiva oko zuba temelji se na vertikalnoj dimenziji zdravog parodonta i biološkoj širini koja diktira konačnu granicu i razinu marginalne gingive. Stoga je jasno kako volumen, položaj i stabilnost koštanog tkiva alveolarnog grebena u okruženju implantata u konačnici određuje granicu periimplantantnog mekog tkiva (2, 3, 5).

Vođena regeneracija kosti i vođena regeneracija mekih tkiva su tehnike kojima se omogućuje povrat volumena tvrdih i mekih tkiva nakon gubitka zuba. U tu svrhu koriste se različiti autologni, heterologni i aloplastični biokompatibilni materijali te različite kirurške tehnike. Biokompatibilni materijali za nadogradnju tvrdih i mekih tkiva imaju osteoinduktivna i osteokonduktivna svojstva potrebna za uspješan završni rezultat. Kako bi se postigla najbolja moguća funkcija i estetika implantoprotetskoga rada u području gornjih prednjih zuba, korištenje biokompatibilnih materijala u svrhu nadogradnje potpornih tkiva uglavnom je neophodan dio kirurških postupaka (2-5). Svrha ovog rada je prikazati maksimalno očuvanje tvrdih i mekih tkiva uz minimalno invazivni pristup.

1.1. Anatomske i strukturno-biološke osnove gornje čeljusti u području sjekutića

Biologija velikim dijelom određuje naše mogućnosti, ali i terapijske postupke, neovisno o tome radi li se o prirodnim zubima ili implantatima. Kad je riječ o zubima, pojednostavljeno, zanimaju nas samo zub, kost, parodont i meko tkivo (6).

Razumijevanje parodontne i periimplantne anatomije, biologije i fiziologije, kao i njihove različitosti, neophodno je za uspješnu terapiju mekih tkiva tijekom implantološke terapije. Razumijevanjem sličnosti te važnih detalja koji su različiti, terapeut može modificirati standardne tehnike kod terapije u prirodnoj denticiji i primijeniti ih u implantološkoj terapiji. Na taj način se može planirati kako i u koje vrijeme provesti dio terapije za osiguranje zdravoga periimplantnog tkiva, kako provesti uspješne terapije i postići prirodan izgled zuba i okolnoga tkiva (7).

1.1.1. Dentogingivni kompleks oko prirodnih zuba

Kod prirodnog zuba dentogingivni kompleks čine gingivni sulkus, spojni epitel i vezivno tkivo. Spojni se epitel preko hemidezmosoma hvata na zub i čini epitelni pričvrstak. Potporni aparat koji čine parodontna vlakna osim alveolarnog ima i supraalveolarni dio u gingivnome vezivnom tkivu. Meko tkivo oko zuba opskrbljuje se krvlju preko parodontnih, alveolarnih i subperiostalnih krvnih žila. Supraalveolarno meko tkivo ima relativno konstantnu širinu od oko 3 mm, dok se vrijednost u interdentalnome području kreće oko 4,5 mm (8).

1.1.2. Mekotkivni kompleks oko implantata

Anatomija periimplantnih struktura u velikoj mjeri ovisi o položaju implantata, implantološkome sustavu kao i o kliničkom postupanju, a u pojedinim slučajevima izgledom na prvi pogled može biti vrlo slična prirodnom zubu.

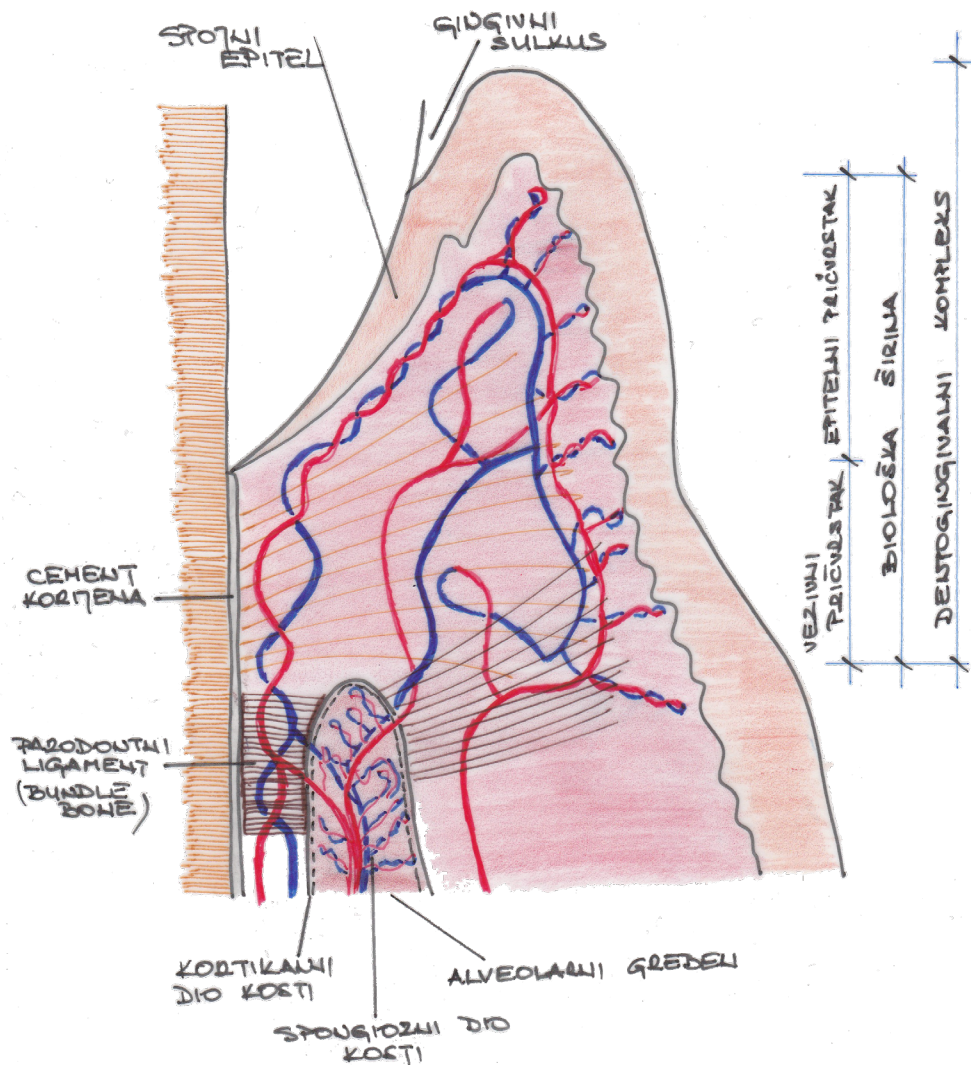
Mekotkivni kompleks oko implantata sastoji se od sulkusa, spojnoga epitela i periimplantatnoga mekog tkiva. I ovdje spojni epitel preko hemidezmosoma tvori epitelni pričvrstak koji se veže na implantat (2).

Vlakna periimplantatnoga vezivnog tkiva usmjerena su paralelno s površinom implantata odnosno implantatne nadogradnje. Sadrže veći udio kolagenskih vlakana i manje fibroblasta od vezivnoga tkiva parodonta oko zuba. Opskrba krvlju mekog tkiva oko implantata omogućena je preko alveolarnih i subperiostalnih krvnih žila, stoga mekotkivni kompleks oko implantata po svojoj građi nalikuje ožiljkastome tkivu, a perfuzija je u usporedbi s mekim tkivom oko zuba smanjena (9).

Periimplantatni mekotkivni kompleks u vestibularnome području ima relativnu konstantnu visinu od 3 mm, što je usporedivo s prirodnim zubima. Između susjednih implantata vrijednost se kreće oko 3,5 mm. Visina periimplantatnoga mekog tkiva također se etablira prirodno. Ako se meko tkivo oko implantata reducira, pitanje je vremena kad će se na štetu gubitka kosti ponovno vratiti prirodna visina od oko 3 mm (10).

1.1.3. Alveolarni nastavak

Alveolarni nastavci gornje i donje čeljusti razvijaju se povezano s nicanjem zuba i razvojem korijena. Ako nema zuba, odgovarajući isječci alveolarnoga nastavka samo su rudimentarno razvijeni. Potrebno je računati s posljedičnom opsežnom resorpcijom u slučaju gubitka zuba. Alveolarni nastavci građeni su od vestibularnoga i oralnoga *kortikalisa*, *lamine cribriformis* koja oblaže alveolu i spongiozu koja leži između njih. Na rendgenskoj snimci *lamina cribriformis* doima se kao linija zasjenjenja koja se zove *lamina dura*. Dio alveolarnog nastavka u koji se insertiraju vlakna parodontnoga ligamenta naziva se snopastom kosti (*bundle bone*) (Slika 1.). Kortikalis je u gornjoj čeljusti deblji palatinalno nego vestibularno. Prostori srži i sve druge površine kosti i kanala kortikalisa presvučeni su endostom, a vanjska površina kosti periostom. Riječ je o tankoj, neelastičnoj, kolagenom bogatoj, vezivnoj opni koja osim osteoblasta, osteoklasta i odgovarajućih progenitornih stanica sadrži dosta krvnih žila i živaca važnih za opskrbu i regeneraciju kosti. Alveolarna kost podliježe neprestanoj pregradnji. Međudjelovanje osteoblastične i osteoklastične aktivnosti, zahvaljujući znatnoj izgradnji i razgradnji lamela i osteona, dozvoljava neprestanu prilagodbu promjenama funkcijskog opterećenja te omogućuje reparaturu mikrotrauma u tkivu. U tom složenom metabolizmu na koji utječu hormonalni čimbenici i čimbenici rasta, endost i periost imaju ključnu ulogu te kost čine visokoreaktivnim i vitalnim tkivom (9-13).



Slika 1. Alveolarni nastavak

1.1.4. Krvna i živčana opskrba

U zdravom tkivu parodontne strukture su vrlo dobro prokrvljene. *Aa alveolares superiores posteriores* i *aa alveolares superiores anteriores*, ogranaci *aa infraorbitales*, krvlju primarno opskrbljuju gornju čeljust. *Aa alveolares* kroz vrške korijenja ulaze u zub kao *aa dentales* i tamo također omogućuju opskrbu ogranaka za interdentalne septume i vertikalne grane parodontne pukotine. U opskrbi oralne i vestibularne gingive sudjeluju i supraperiostalni ogranaci *a facialis*, *a infraorbitalis*, *a incisiva*, *aa. palatinae majores et minores*. Na taj način postoje tri izvora arterijske krvi u parodontnome tkivu, koji se tamo višestruko međusobno anastomoziraju. Tako postoji izvor interdentalnih septi, parodontnog ligamenta i oralne mukoze (Slika 1.) (9, 13).

Gustoća krvnih žila u parodontnome ligamentu vrlo je važna zbog preuzimanja i raspodjele okluzijskih sila. Gingivno vezivno tkivo ima dva različita završetka periferne mikrocirkulacije: vanjsku mrežu u formi subepitelnih kapilarnih omča unutar marginalne gingive i oralnoga gingivnog epitela te unutarnju mrežu, takozvani postkapilarni venozni plexus ispod spojnog epitela koji, čini se, ima veliku važnost u sprečavanju infekcije. Venski je odljev iz parodontnih struktura uzdužan s arterijama i arteriolama. Za razliku od parodontnih, periimplantno vezivo ima mnogo manje krvnih žila jer nedostaje parodontni izvor. Periimplantna mukoza opskrbljena je supraperiostalnim i rijetkim žilama iz kosti (11, 13).

1.2. Osteointegracija

Prva definicija koju je dao Brånemark govori kako se osteointegracija odnosi na izravnu strukturnu i funkcionalnu vezu između pripremljene žive kosti i površine dentalnog implantata. Nakon toga postavljena je i klinička definicija prema kojoj je osteointegracija proces u kojemu se klinički asimptomatski aloplastični materijal čvrsto pričvršćuje i održava u kosti tijekom funkcionalnog opterećenja. Implantat se smatra osteointegriranim kad između implantata i kosti s kojom ima izravan dodir nema kretnje (12).

1.2.1. Reakcija tkiva na implantaciju

Srastanje kosti oko implantata uključuje niz celularnih i ekstracelularnih bioloških reakcija na površini implantata sve dok cijelu površinu implantata ne prekrije novoformirana kost. Ta biološka događanja uključuju aktivaciju osteogenetskih procesa sličnih procesima ozdravljenja kosti, barem u smislu početnoga odgovora domaćina. Taj niz bioloških reakcija reguliran je čimbenicima rasta i drugim čimbenicima koji otpuštaju aktivirane krvne stanice između kosti i implantata (13).

1.2.2. Osteogeneza na površini implantata

Osteogeneza na površini implantata može biti udaljena i u dodiru s kosti. Udaljena osteogeneza odnosi se na novoformirane trabekule oko samoga implantata koje se razvijaju iz koštane površine prema površini implantata. Suprotno tome, kontaktna osteogeneza odnosi se na novoformiranu koštanu strukturu koja se razvija od implantata prema kosti. Novoformirana mreža koštanih trabekula omogućuje biološku fiksaciju implantata i okolnih prostora koji sadrže puno mezenhimalnih stanica i krvnih žila. Tanki sloj kalcificiranoga i

osteoidnoga tkiva osteoblastom izravno je deponiran na površini implantata. Krvne žile i mezenhimalne stanice popunjavaju prostore između tkiva koje nije kalcificirano (14).

Kost u dodiru s površinom implantata prolazi kroz morfološko remodeliranje kao prilagodbu na stres i mehaničko opterećenje. Preobrazbu starog tkiva u novo dokazuje prisutnost stanica osteoklasta, osteoblasta, mezenhimalnih stanica, limfe i krvnih žila na samoj površini implantata. Tijekom remodeliranja kosti oko implantata novi osteoni kruže oko implantata paralelno s površinom implantata i na taj se način povezuju s implantatom. Osteoidno tkivo koje su proizveli osteoblasti upućuje na osteogenezu u procesu. Novonastala kost može ići do milimetra od površine implantata (15).

1.2.3. Čimbenici koji utječu na osteointegraciju

Mnogobrojni čimbenici mogu poboljšati ili onemogućiti osteointegraciju. Čimbenici koji pojačavaju osteointegraciju uključuju čimbenike kao što su dizajn implantata i kemijski sastav, topografija površine implantata, materijal, oblik, duljina, promjer, površinska obrada implantata i razni premazi, stanje koštane površine i njezina unutarnjeg potencijala za zacjeljivanje, mehanička stabilnost i tehnike ugradnje, dodatni zahvati kao što su augmentacija kosti osteogenim biološkim premazom i biofizičkom stimulacijom te farmakološka sredstva kao što su bisfosfonati (13, 16).

1.3. Kriteriji estetike u usnoj šupljini

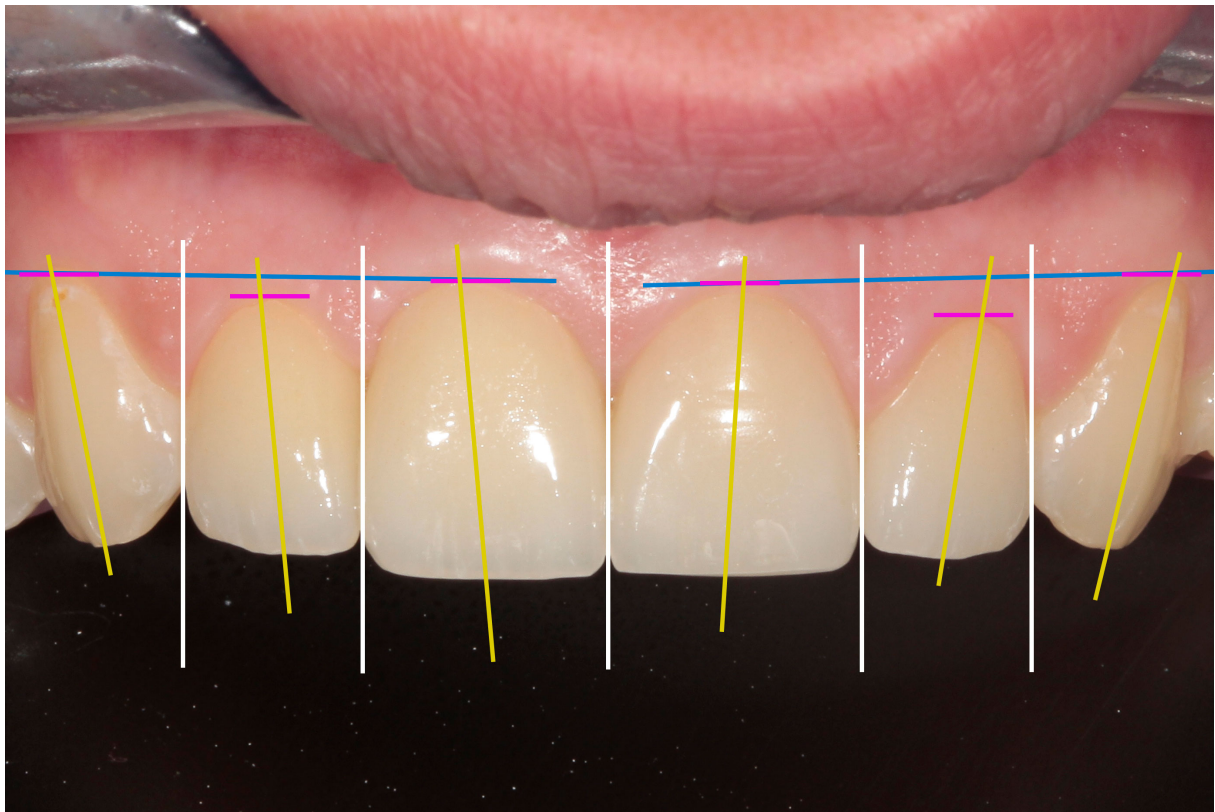
1.3.1. Osnovni estetski kriteriji

Estetska načela ne odnose se samo na estetiku zuba, već uključuju estetiku gingive i konačnu estetsku integraciju u okvir osmijeha, lica i općenito pojedinca. Estetika zuba kao i gingivalna estetika zajedno čine sklad i ravnotežu. Nepravilnosti u mekim tkivima ne mogu se nadomjestiti kvalitetom zubne restauracije, a isto vrijedi i u obratnom smjeru (17, 18).

1.3.2. Estetika mekih tkiva

Temeljni kriteriji vezani uz estetiku gingive dobro su utvrđeni i uključuju zdravlje gingive i morfologiju gingive. Najvažnije je obratiti pozornost na položaj gingivalnoga ruba, oblik (visinu, volumen), boju, teksturu i konturu labijalnoga gingivnog tkiva i razinu interdentalne papile. Elementi koji omogućuju dobru estetiku na gingivalnoj razini jesu:

- zdravlje gingive – pričvrсна gingiva ima koraljno ružičastu boju, čvrstu teksturu i izgled narančine kore (18)
- rubovi gingive u prednjem sekstantu – trebaju biti simetrični s onima na suprotnoj strani te poravnati gingivalnu arhitekturu očnjaka i središnjih sjekutića u istoj horizontalnoj ravnini (17)
- ravnoteža gingivalnih razina – gingivalna kontura lateralnih sjekutića trebala bi biti nešto niža u usporedbi sa središnjim sjekutićima i očnjacima (18)
- gingivalni zenit (najapikalnija točka gingivalnog obrisa) – obično leži distalno od središta zuba (18)
- postojanost, razina i oblik papile – papila ima oblik obrnute piramide i normalno zauzima od 25 do 35 posto visine zuba (Slika 2.) (17).

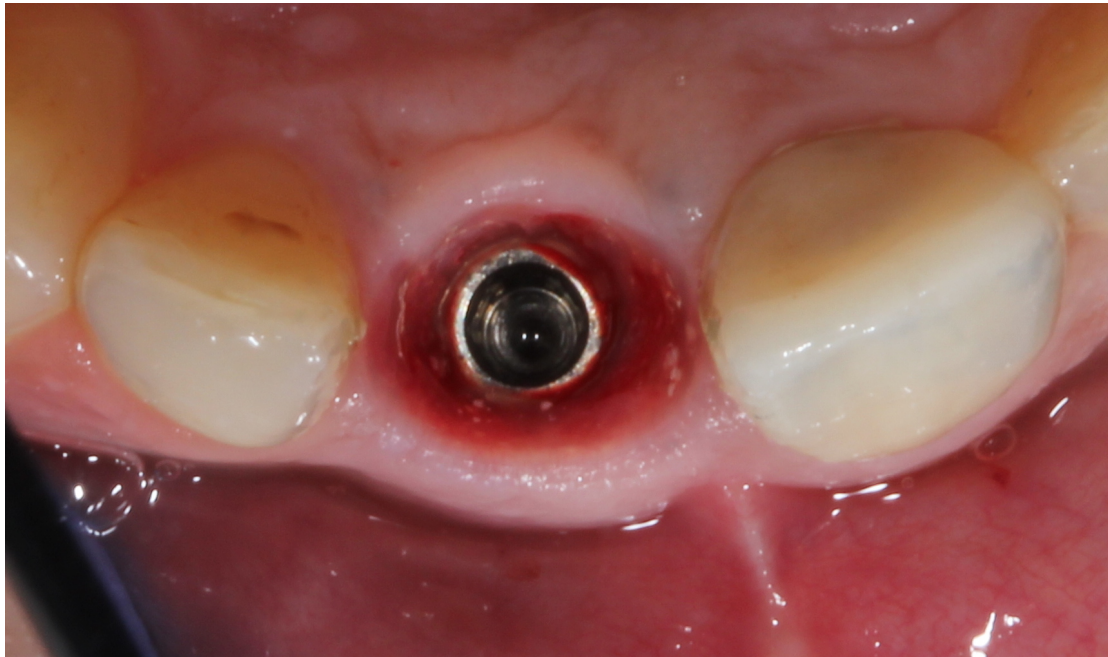


Slika 2. Kriteriji estetike mekih tkiva

1.3.3. Estetika građe gingive oko zuba

Fiziološki oblik gingive oko zuba rezultat je ravnoteže između bioloških, mehaničkih, funkcionalnih i estetskih parametara. Postoji nekoliko estetskih kriterija na koje utječe zub. Jedan od njih jest oblik zuba koji oblikuje unutarnju i vanjsku granicu mekih tkiva oko zuba

(u engleskoj literaturi spominju se kao *submergence and emergence profile*). Prvi se definira kao dio gdje se spajaju gingiva i korijen zuba na izlazu iz koštane strukture korijena dok je drugi vanjska granica slobodne gingive. Oblik i položaj korijena zuba izravno utječu na estetiku, oblik i potporu mekih tkiva. Izlazni profil jest dentogingivni kompleks koji se proteže od baze sulkusa do slobodne granice gingive. Dimenzije variraju od 0,5 mm do 4 mm u zdravome parodontu (Slika 3.) (17, 18).



Slika 3. Vanjski i unutarnji izlazni profil na implantatu

1.3.4. Gubitak kosti

Glavni je problem u ugradnji implantata nakon ekstrakcije zuba gubitak kosti. Gubitak bukalne kosti (u širini i visini) uzrokuje recesiju koja vodi do promjene visine gingive i oblika papile. Ta situacija može dovesti do stvaranja crnih trokuta između zuba umjesto papile, što u protetskome dijelu dovodi do izrade kvadratnih zuba koji bi popunili to područje (4, 17).

Gubitak kosti nakon vađenja zuba – Kod zdravih zuba meko tkivo slijedi koštane konture. Fiziološka koštana morfologija otkriva zaobljenu arhitekturu kosti oko zuba prije gubitka zuba. Ekstrakcija zuba povezana je s trodimenzionalnim gubitkom koštane mase i naknadnim remodeliranjem preostalog grebena koji se iz zaobljenog pretvara u ravni greben. Znatne resorpcije grebena, vertikalne i horizontalne, mogu znatno ugroziti potencijal za estetsku

rehabilitaciju. Očekuje se kako će pristupi kao što su implantacija nakon ekstrakcije ili augmentacija zubne alveole smanjiti gubitak koštane mase nakon ekstrakcije (19).

Gubitak kostiju i postavljanje implantata – Pokazalo se kako se gubitak krestalne kosti događa oko zubnih implantata, a njegovi precizni mehanizmi još nisu potpuno razumljivi. Postoje brojni čimbenici koji određuju i utječu na gubitak kosti oko implantata kao što su biotip gingive i gustoća kostiju, dizajn implantata, trodimenzionalno pozicioniranje platforme implantata, kirurška trauma i okluzijsko preopterećenje. Tijekom proteklog desetljeća dokazano je kako je gubitak kosti oko implantata tijekom prve postoperativne godine ponajprije povezan s formiranjem biološke širine (20).

1.4. Vodič za optimalnu integraciju implantata u estetskoj zoni

- pozicija zuba prije ekstrakcije
- oblikovanje mekih tkiva
- biotip mekih tkiva
- oblik zuba
- pozicija alveolarne kosti
- sposobnost terapeuta

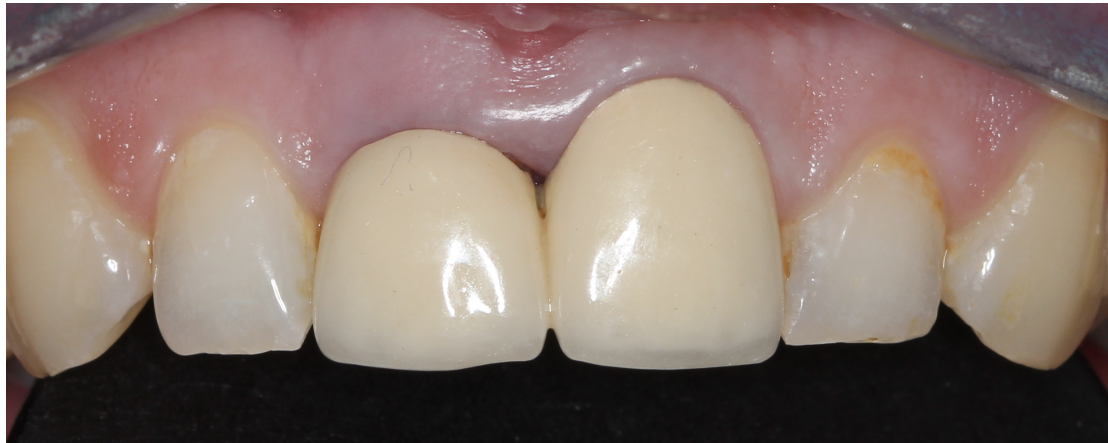Bilo koji od ovih pet navoda može se kombinirati ili mijenjati neovisno. Naposljetku, predvidljivost estetike periimplantata može se odrediti anatomijom pacijenta, a ne sposobnošću liječnika da upravlja najsuvremenijim postupcima. Također, sve navedeno omogućit će terapeutu razvijanje mogućnosti liječenja i kliničkih postupaka koji su specifičniji za željeni terapijski ishod (21).

1.4.1. Pozicija zuba prije ekstrakcije

Zub koji je predviđen za ekstrakciju mora se procijeniti na temelju svog relativnog položaja prema preostaloj denticiji u tri prostorne ravnine jer će postojeći položaj zuba utjecati na prezentirajuću konfiguraciju arhitekture mekih tkiva. Nepravilnosti u položaju zuba odrazit će se promjenom u arhitekturi mekih tkiva. U vertikalnoj (apikoronalnoj) ravnini cervikalni dio zuba u odnosu na granicu slobodne gingive (GSG) može biti apikalniji, koronalniji ili idealan.

Nakon ekstrakcije zuba u slučaju imedijatne implantacije može doći do apikalnog pomaka GSG-a do 1 mm, a u slučaju samozarastanja i do 2 mm apikalnog pomaka (22).

Stoga su u povoljnijem položaju zubi predviđeni za ekstrakciju čiji je GSG spušten incijalno 1 – 2 mm (Slika 4.).



Slika 4. Spušteni GSG na lijevome središnjem sjekutiću

Kod zuba predviđenog za ekstrakciju kod kojeg je GSG postavljen idealno ili apikalno prije ekstrakcije preporučena je ortodontska terapija ekstruzije. Na taj se način može dobiti povoljnija razina GSG-a nakon apikalne resorpcije koja slijedi nakon zacjeljivanja rane.

U anteroposteriornoj ravnini položaj zuba može stvoriti različite brige. Zubi postavljeni vestibularno često rezultiraju vrlo tankom ili nepostojećom labijalnom kosti. Oni su loši kandidati za ortodontsku terapiju jer često dolazi do recesije mekih tkiva i apikalnog pomaka GSG-a zbog gubitka koštane strukture. U tom slučaju obvezno treba dobro razmotriti mogućnost augmentacije i prije same ekstrakcije. Za razliku od njih zubi postavljeni više palatinalno imaju mnogo deblju kost i kod njih je gubitak GSG-a sveden na minimum (21).

Meziodistalni položaj zuba uzrokuje dva problema. Prva je briga blizina susjednih zuba neophodnih za pružanje proksimalne potpore i volumena interdentalne papile. Druga je briga nagib koji pridonosi proksimalnoj potpori, ali utječe i na položaj dodirne točke. Idealna bi interproksimalna širina kosti trebala biti oko 1,5 mm na grebenu prije ekstrakcije kako bi se smanjila lateralna resorpcija koštanoga grebena i daljnja resorpcija uzrokovana lateralnim narušavanjem biološke širine nakon ugradnje implantata (22-24).

1.4.2. Oblikovanje mekih tkiva

Postoje tri kategorije gingivnoga luka: visoka, normalna i ravna. Na temelju kliničkoga ispitivanja provedenog među stotinu pacijenata, prosječna visina između visine papile i GSG-a iznosi 4 – 5 mm. Budući da je prosječna visina krune zuba 10 mm, interdentalno tkivo zauzima oko 50 posto duljine izloženoga zuba (8).

1.4.3. Biotip mekih tkiva

Dvije su vrste biotipa mekih tkiva koje se najčešće spominju u literaturi: debeli i tanki biotip. Debeli ili gusti biotip može biti fibrotički. On je obično otporniji na recesiju, ali su česti slučajevi stvaranja džepova nakon bilo koje apikalne migracije spojnoga epitela. Tanak biotip lako je lomljiv, što rezultira povećanim rizikom od povlačenja mekih tkiva i gubitkom interdentalne papile nakon bilo kojeg kirurškog zahvata. Gingivalna recesija najčešća je komplikacija kod ugradnje pojedinačnih implantata u području prednjih sjekutića (25).

1.4.4. Oblik zuba

Postoje tri osnovna oblika zuba: kvadratni, trokutasti i jajoliki. Sam oblik zuba znatno utječe na oblikovanje mekih tkiva. Kod kvadratnog oblika zuba najmanji je rizik za gubitak interdentalne papile dok je kod zuba trokutastog oblika on najveći (21).

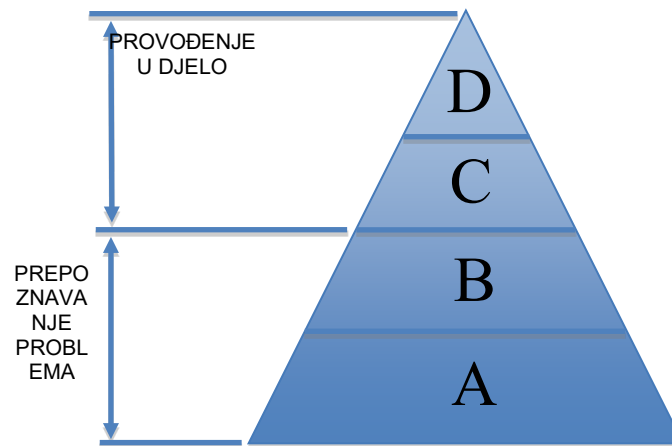
1.4.5. Pozicija alveolarne kosti

Položaj alveolarnoga grebena prema GSG-u od velike je važnosti nakon svake kirurške intervencije. Prethodni klinički podatci o stotinu zdravih pacijenata dali su kvantitativne podatke za tri različite biološke varijacije (8). Te varijacije – normalne, visoke i niske – temelje se na vertikalnoj udaljenosti alveolarnoga grebena od GSG-a. Što je veća udaljenost alveolarnoga grebena od GSG-a, to je veći rizik gubitka tkiva nakon kirurškog zahvata. Ako je udaljenost veća od 3 mm, nakon ekstrakcije i trenutačnoga postavljanja implantata očekuje se blagi apikalni gubitak tkiva (do 1 mm) (21).

1.4.6. Sposobnost terapeuta

Najbolje objašnjenje dano je Millerovom piramidom na kojoj je vidljivo koliko terapeuta posjeduje znanja i sposobnosti potrebne za pravilnu provedbu terapije (Slika 5.) (26):

- a) prikupljanje činjenica
- b) interpretacija/primjena
- c) edukacija drugih
- d) izvedba integrirana u praksu



Slika 5. Prikaz Millerove piramide (procjena kliničkih vještina / kompetencija / učinka)

Svrha ovog rada je prikazati kirurške i protetske postupke te izbor materijala u izradi visokoestetskog funkcionalnog implantoprotetskog rada u području gornjih prednjih zubi.

1.5. Protetski postupci

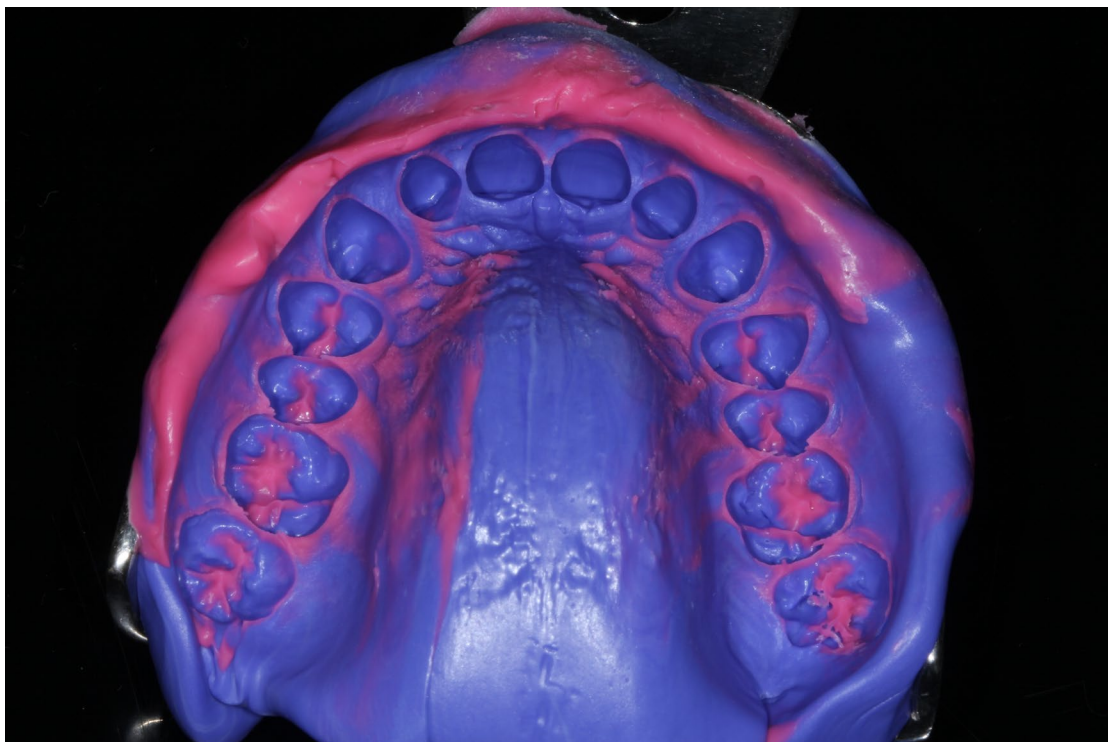
Kad se ne bi poznavale karakteristike boje i na koji način ih upotrijebiti, na svijetu ne bi bilo slikara i njihovih maestralnih radova. Isto tako, doktori dentalne medicine koji se bave dentalnom protetikom, bilo na prirodnim zubima ili na implantatima, moraju znati kako pripremiti zub za otisak te koje materijale i načine otiskivanja upotrijebiti, kako bi dentalni tehničar imao idealne uvjete za izradu dobrog protetskog rada.

1.5.1. Klasifikacija otisnih metoda i materijala

Metode se mogu podijeliti na konvencionalne i digitalne. Konvencionalna metoda može se podijeliti ovisno o vrsti materijala, pa postoje elastični i neelastični materijali. U elastične materijale ubrajaju se revezibilni i ireverzibilni hidrokoloide, polisulfidi, polieteri, adicijski i kondenzacijski silikoni te vinil polieter siloksani. U neelastične materijale ubrajaju se voskovi, razni gipsevi te paste metalnih oksida. U današnje vrijeme materijali koji se najviše upotrebljavaju su ireverzibilni hidrokoloide (alginati), adicijski silikoni i polieteri.

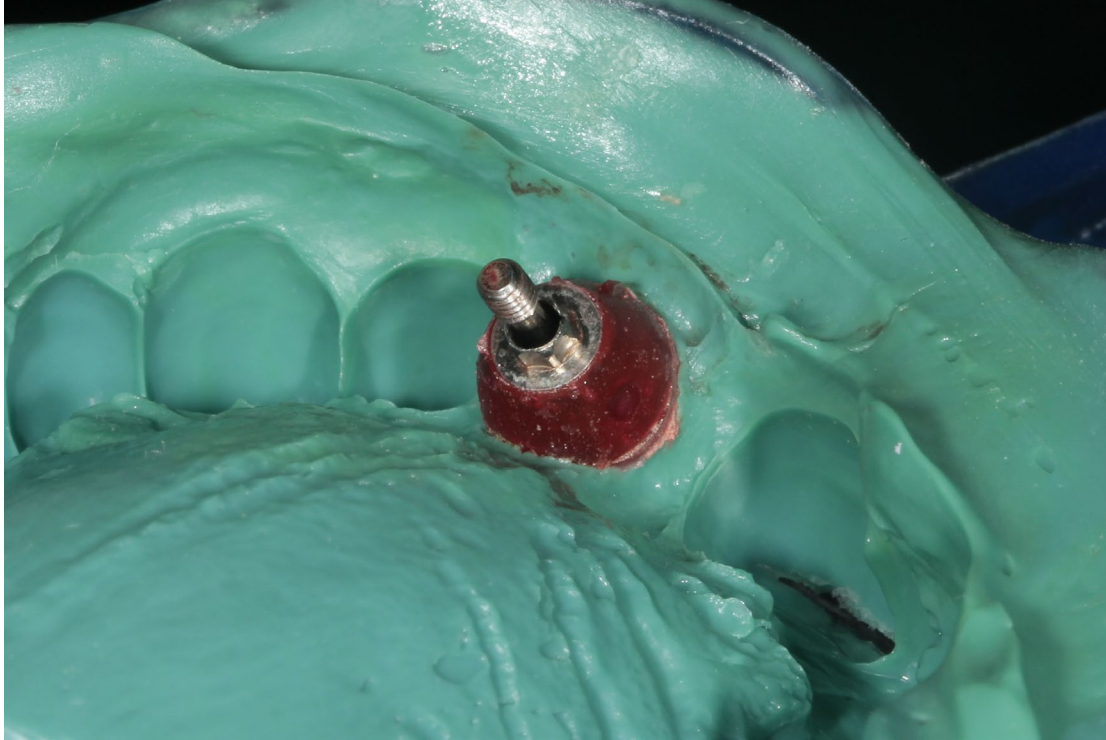
Alginati se zbog svoje niske cijene najviše upotrebljavaju za studijske modele kako bi se na njima moglo dobro isplanirati rad.

Adicijski silikoni su materijali koji se najviše upotrebljavaju u dentalnoj medicini zbog svojih izuzetnih svojstava kao i zbog razloga da materijal dolazi u različitim konzistencijama – od čvrste (putty) do jako tekuće konzistencije. Ovim se materijalom mogu dentalnom tehničaru izuzetno precizno prenijeti detalji iz usne šupljine na model, a također se zbog svog elasticiteta modeli mogu ponoviti i nekoliko puta. Najčešće se upotrebljava u metodi dvofaznog otiska kad se nakon prvog otiska u čvrstoj konzistenciji u otisak stavlja tekuća konzistencija za što preciznije detalje (Slika 6.).



Slika 6. Otisak u adicijskom silikonu jednofaznom tehnikom

Polieteri se zbog svoje čvrstoće najčešće upotrebljavaju u implantologiji zbog fiksacije implantološkog transfera, čime se postiže točna pozicija implantata u čeljusti i na modelu. (Slika 7.). Osim u implantologiji, idealan su materijal za otiskivanje kod izrade totalnih proteza.



Slika 7. Otisak u polieteru s individualiziranim transferom

Digitalna metoda može se podijeliti na intraoralnu i ekstraoralnu. Razlika kod ovih metoda je u tome da se kod prve koristi intraoralni skener kojim se direktno prenosi situacija iz usne šupljine u računalo i tamo dalje nastavlja s planiranjem i izradom protetskog rada. Kod ekstraoralne metode prvo se uzima otisak konvencionalnim putem te se nakon izrade modela isti skenira u laboratorijskom skeneru. Postoje brojna istraživanja kako je konvencionalna metoda još uvijek preciznija nego digitalna (27).

1.5.2. Registracija međučeljusnih odnosa

Kako bi se zub pripremio za protetski rad, mora se preparirati sa svih strana pa tako i s okuzalne. Svaki zub ima svog antagonista u suprotnoj čeljusti pa se za kvalitetan rad moraju registrirati međučeljusni odnosi. U slučaju postojanja referentnih točki koje će služiti kao vodič u zagrizu (postojeći zubi koji nisu u protetskoj rehabilitaciji), poslužit će vosak ili

polieter. Njima će se zabilježiti maksimalna interkupidacija te zagrizi u lateralnim kretnjama vođenja očajkom na lijevoj i desnoj strani i zagrizom incizalnih bridova na incizivima (edge to edge). Prvi služi za dobivanje međučeljsnih odnosa dok preostali služe kako bi se mogao kalibrirati artikulatork i na taj način omogućuju tehničaru registraciju kretnji donje čeljusti prema gornjoj. Trakice voska uranjaju se u zagrijanu vodu (ne na plamenik) i polako zagrijavaju kako bi se dobila mekana konzistencija i u unutarnjim dijelovima, a ne samo na površini.

U slučaju nepostojanja referentne točke nakon otiska i izrade modela, dentalni tehničar napraviti će zagriznu šablonu iz voska kojom će se registrirati međučeljsni odnos (28).

1.5.3. Obrazni luk

Obrazni luk služi kako bi se točno zabilježile neke referentne točke u gornjoj čeljusti prema čeljusnom zglobu i na taj način pravilno pozicionirali gipsani modeli u artikulatork. Što je veća preciznost u registraciji tih točaka, dobiva se precizniji rad iz dentalnog laboratorija, estetski i funkcionalno.

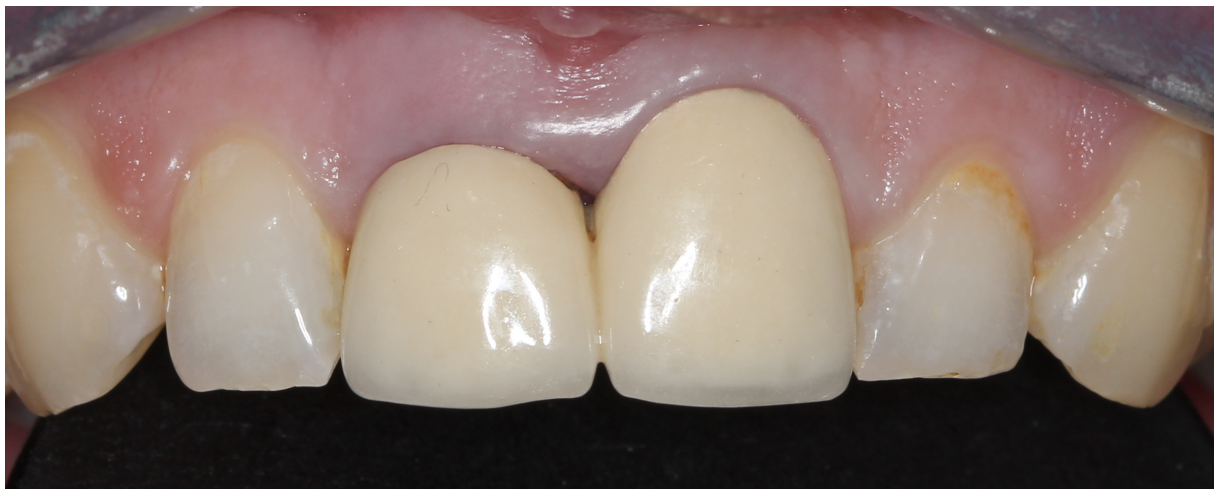1.5.4. Provjera okluzije na implantatima

Za razliku od prirodnih zuba gdje postoji periodontalni ligament i na taj se način djelomično amortizira prekomjerni kontakt, minimalni prekomjerni kontakt na implantološkom protetskom radu može izazvati puknuće samog implantata, gubitak kosti pa čak i kompletni gubitak osteointegracije. Stoga je važno dobro provjeriti okluziju, smanjiti kontaktnu točku i provjeriti parafunkcionalne navike pacijenta. Provjera svih kretnja i minimalno opterećenje implantata izuzetno su važni za dugotrajnost implantoprotetskog rada (29).

2. PRIKAZ SLUČAJA

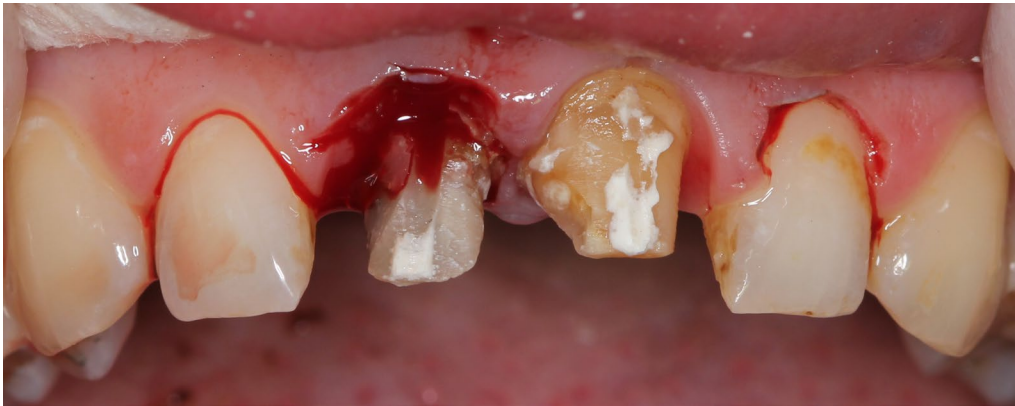Pacijentica u dobi od 44 godine nezadovoljna svojim izgledom dolazi u ordinaciju dentalne medicine kako bi zamijenila stari protetski rad novim. Kliničkim pregledom utvrđeno je kako pacijentica ima dvije metalno-keramičke krunice na središnjim sjekutićima u gornjoj čeljusti, da iznad desnog gornjeg središnjeg sjekutića postoje znakovi upale te da je klinička kruna kraća u odnosu na lijevi gornji središnji sjekutić.

Izrađena je fotodokumentacija te je prvotni plan bio provesti kiruško oblikovanje mekih tkiva iznad desnoga gornjeg središnjeg sjekutića i gornjih bočnih sjekutića te izraditi nove potpuno keramičke krunice iz litij-disilikatne keramike u području središnjih sjekutića (Slika 8.).

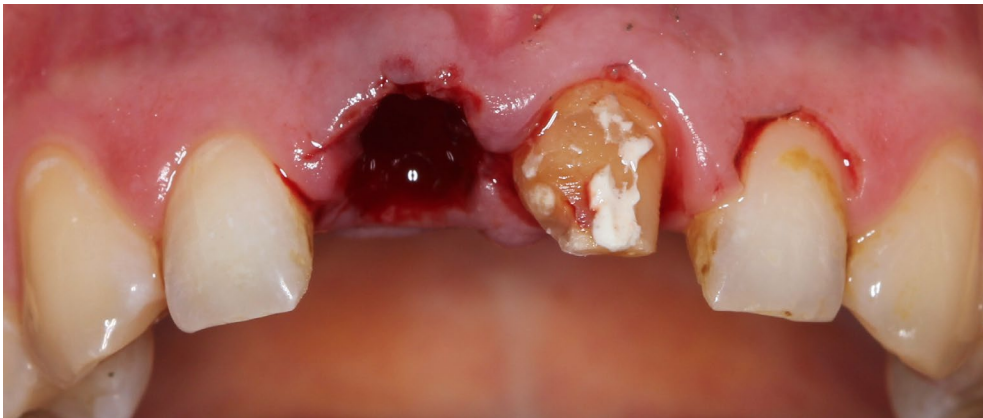

Slika 8. Fotografija staroga protetskog rada

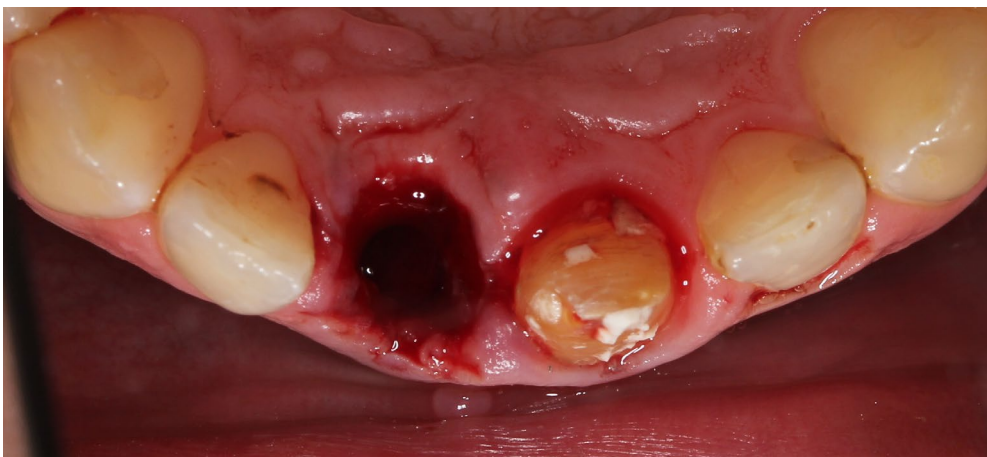
Nakon gingivektomije i skidanja staroga protetskog rada (Slika 9.) utvrđeno je kako na desnom gornjem središnjem sjekutiću postoji vertikalna fraktura zuba. U dogovoru s pacijenticom predložena je njegova ekstrakcija (Slike 10 – 11) na način da se što manje traumatizira okolna alveolarna kost te imedijatna ugradnja implantata na istome mjestu (Slika 13, 14.). Implantat je ugrađen 3 mm ispod razine mekih tkiva i više palatinalno kako bi vestibularno ostala minimalno 2 mm prostora potrebna kako se nakon ekstrakcije ne bi izgubila snopasta kost. Zbog svoje širine i dužine odabran je implantat BlueSky (Bredent, Njemačka) promjera 4 mm i dužine 14 mm. U prostor između implantata i alveole ugrađen je biološki materijal govedega podrijetla (Cerabone, Botiss Biomaterials, Njemačka) granulacije 0,5 – 1 mm. Sve zajedno prekriveno je resorptivnom membranom (Jason, Botiss Biomaterials, Njemačka) i zašiveno koncem debljine 4.0 (Slika 15.).



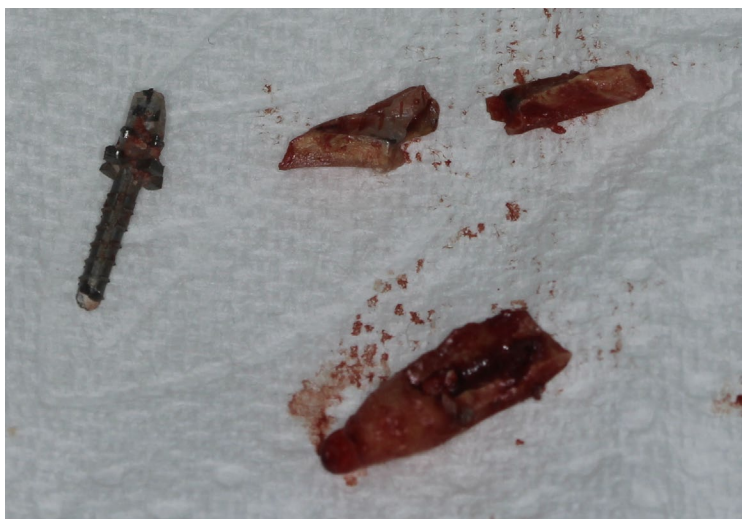Slika 9. Skinuti stari protetski rad i gingivektomija



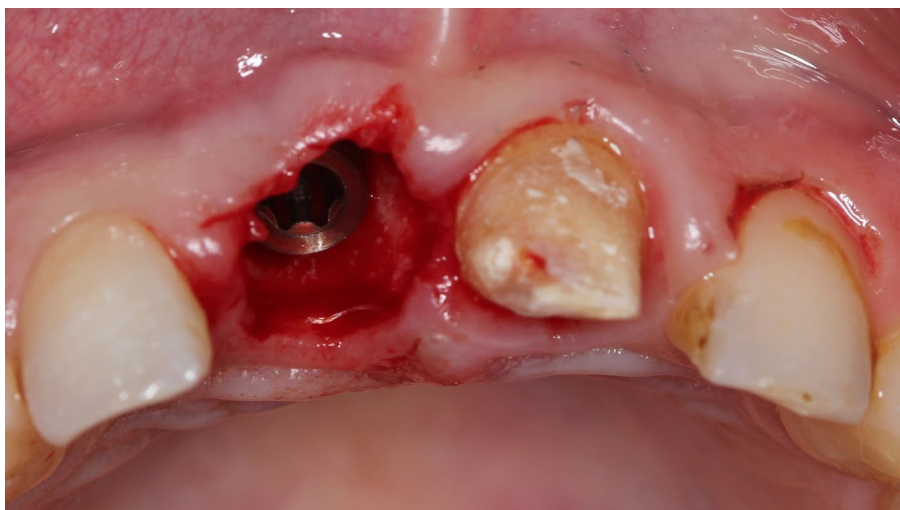
Slika 10. Desna alveola nakon ekstrakcije u frontalnoj ravnini



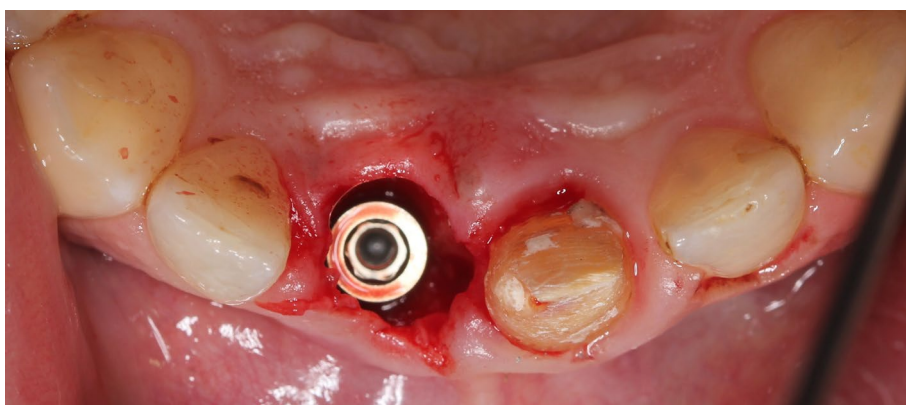
Slika 11. Desna alveola nakon ekstrakcije u horizontalnoj ravnini



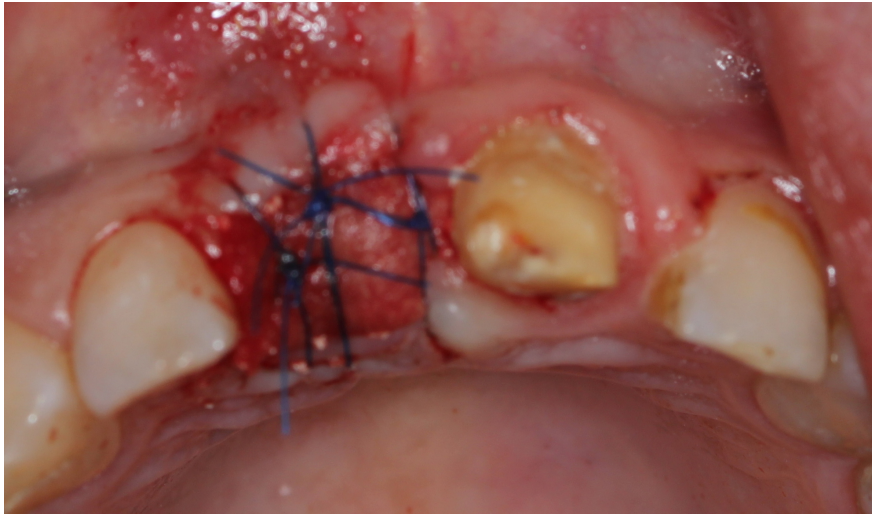
Slika 12. Dijelovi ekstrahiranog zuba



Slika 13. Ugrađeni implantat u frontalnoj ravni

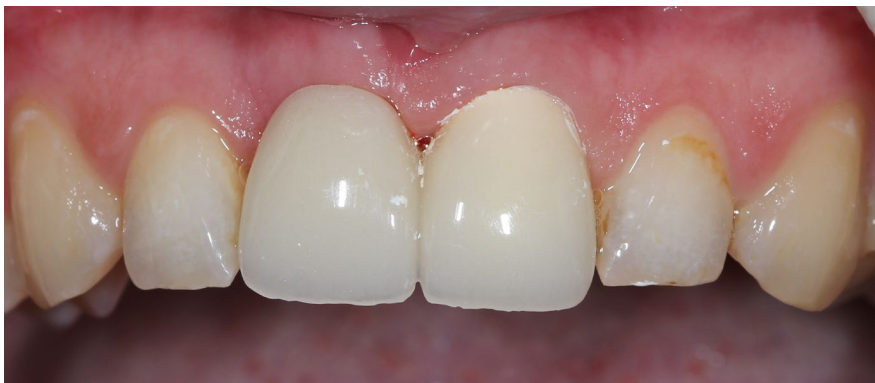

Slika 14. Ugrađeni implantat u horizontalnoj ravni



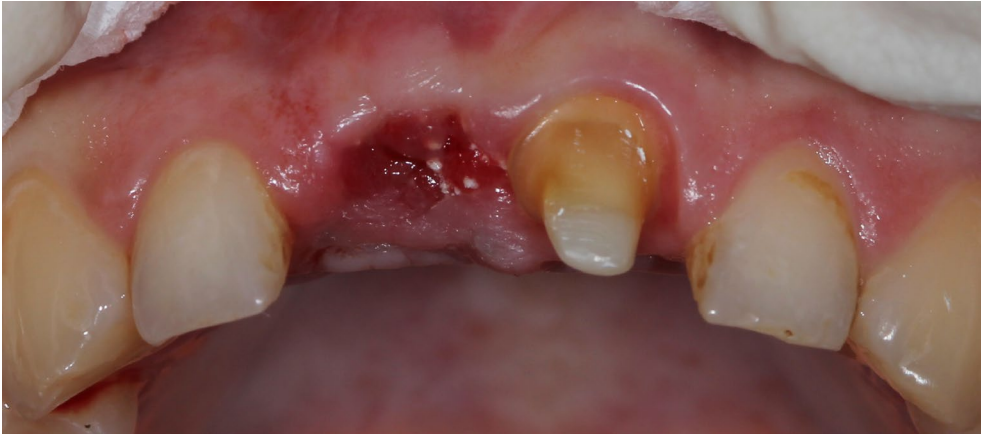Slika 15. Resorptivna membrana i zašivena rana nakon implantacije i augmentacije

Nakon augmentacije i šivanja rane, na drugome središnjem sjekutiću istodobno je napravljena korekcija brušenja te je uzet otisak iz polivinilksiloksana za privremeni privjesni most. On je izrađen iz polimetil-metakrilata (PMMA) odabranog zbog njegove biokompatibilnosti, prilagodljivosti, netoksičnosti i lagane manipulacije (Slika 16.).

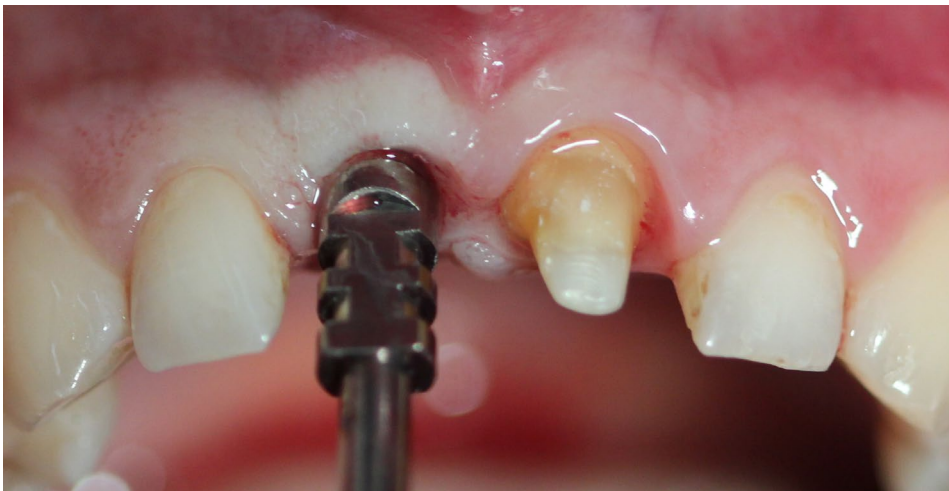


Slika 16. Privremeni privjesni most od PMMA-a

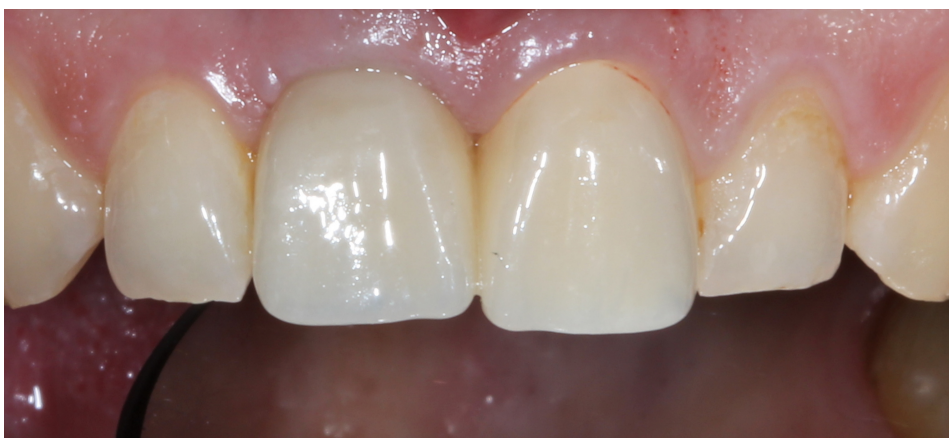Privremeni rad je cementiran i ostavljen u ustima šest mjeseci kako bi se ugrađeni implantat osteointegrirao te kako bi se oblikovala zubna papila i ostale strukture mekoga tkiva. Nakon šest mjeseci osteointegracije skinut je privremeni most (Slika 17.) te je nakon otvaranja implantata iz polietera (Impregum, 3M ESPE, Njemačka) uzet otisak na razini implantata (Slika 18.).



Slika 17. Izgled mekih tkiva šest mjeseci nakon osteointegracije

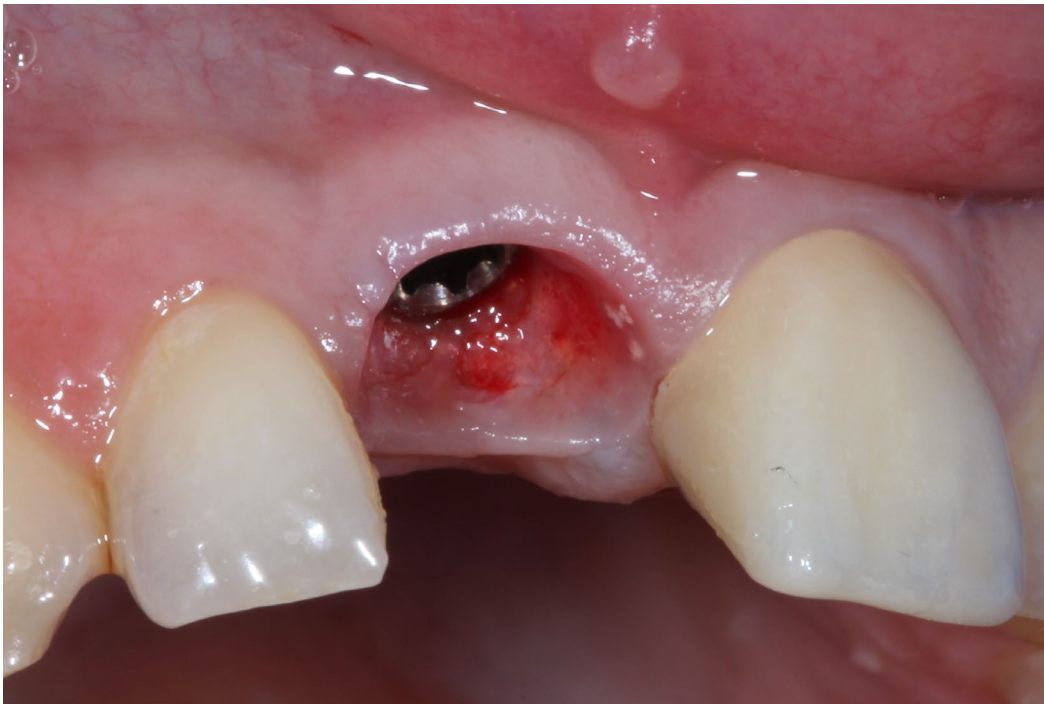

Slika 18. Položaj otisne nadogradnje implantata nakon otvaranja implantata

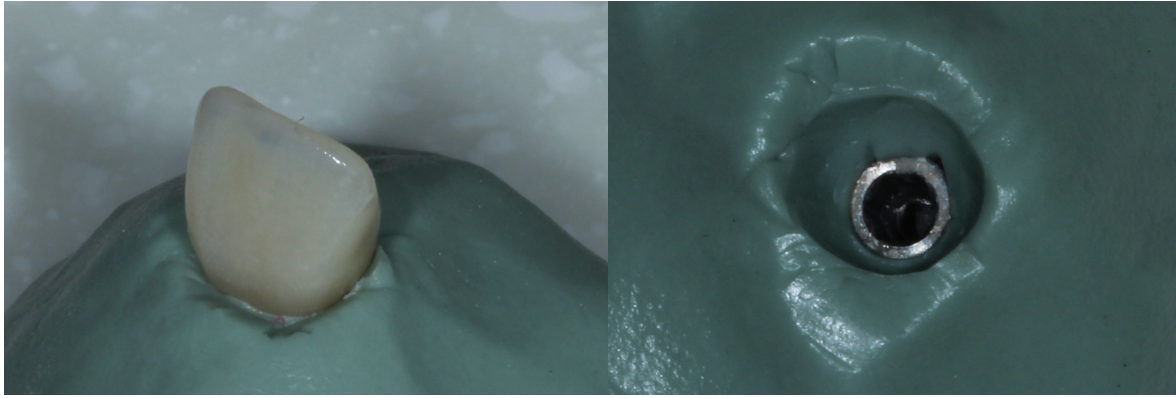


Slika 19. Nove individualne privremene krunice na implantatu i zubu

Novi privremeni rad izrađen na temelju otisaka u polieteru pacijentica je nosila dva mjeseca dok se nije oblikovala zubna papila i okolno meko tkivo (Slika 19.). Nakon dva mjeseca oblikovanja mekih tkiva skinuta je privremena krunica na implantatu (Slika 20.). Skinuta privremena krunica na implantatu stavljena je u laboratorijsku repliku implantata i sve zajedno je postavljeno u putty C-silikon (Zetaplus, Zhermack, Italija). Na taj način dobivena je vjerna kopija situacije u ustima (Slika 21 a i b.). Zatim je skinuta krunica iz laboratorijske replike implantata te je u nju postavljena otisna nadogradnja, a prostor u silikonu oko nje ispunjen je brzovezujućim akrilatom (Pattern resin LS, GC, Japan) kako bi se u cijelosti preslikao novonastali odnos mekih tkiva u ustima. Individualizirana otisna nadogradnja pričvršćena je za implantat u usnoj šupljini (Slika 22.). Pomoću individualne žlice i iz polietera uzet je definitivni otisak za izradu završnoga implantoprotetskog rada. Otisak nasuprotne čeljusti uzet je pomoću konfekcijske žlice i iz alginata, dok su međučeljusni odnosi u položaju maksimalne interkuspidacije preneseni u laboratorij pomoću obraznog luka (Artex, AG, Njemačka) i okluzijskog protokola.

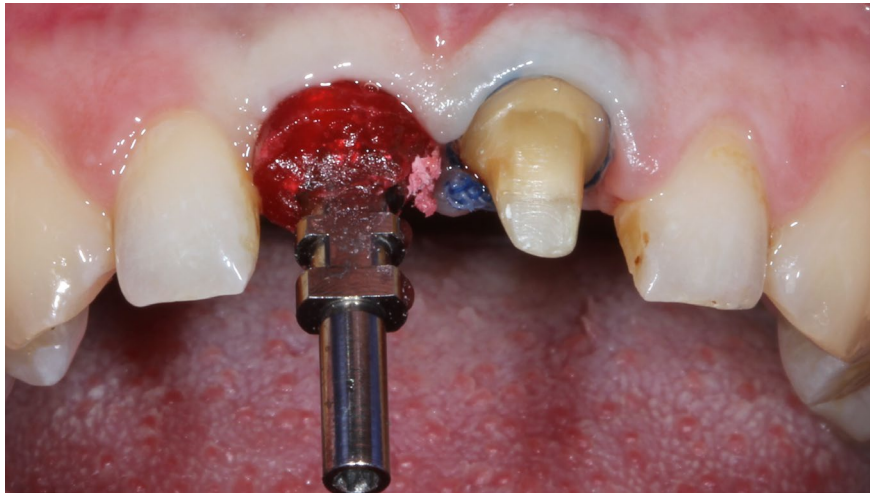


Slika 20. Izlazni profil mekih tkiva nakon skidanja privremene krunice



Slika 21.a) Impresija privremene krunice

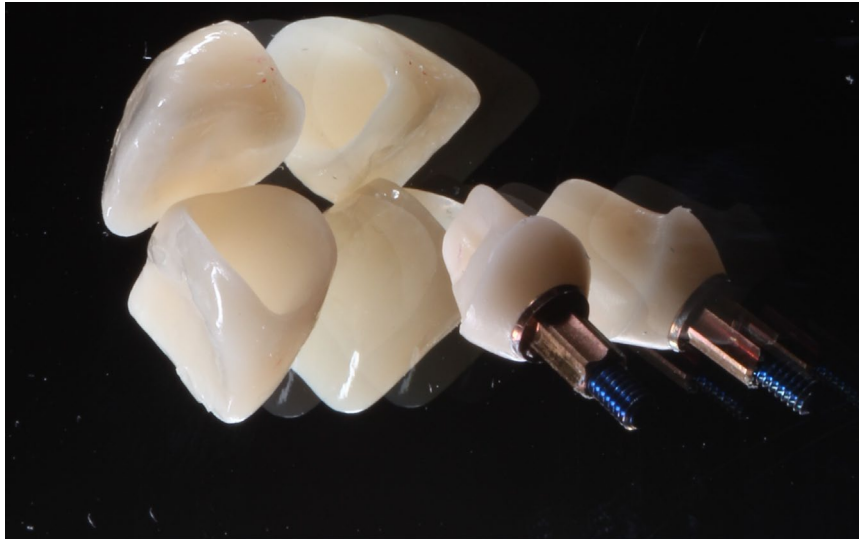b) Imitacija izlaznog profila u C-silikonu



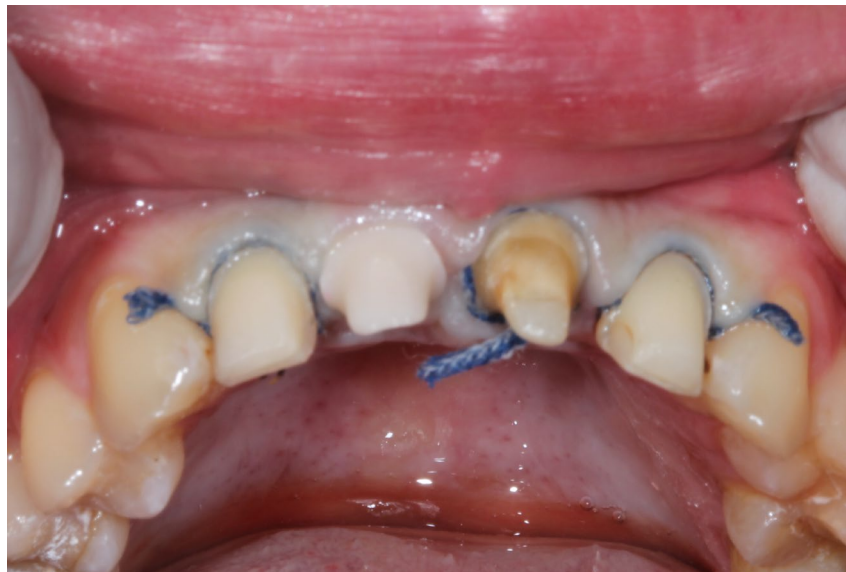Slika 22. Individualizirana otisna nadogradnja prije uzimanja otiska

U dentalnom laboratoriju temeljem otiska izrađeni su radni model iz sadre tipa 4 te protetska suprastruktura na implantatu u području desnog gornjeg sjekutića. Na titansku osnovu (SKY uni.fit CAD abutment, Bredent, Njemačka) zalijepljena je nadogradnja implantata iz cirkonij-oksidge keramike te izrađena potpuna keramička krunica iz litij-disilikatne keramike (E-max, Ivoclar Vivadent, Liechtenstein) u boji A2 po ključu boja (Vita, Švicarska). Na lijevom gornjem središnjem sjekutiću također je izrađena potpuna keramička krunica iz litij-disilikata (Slika 23.).

Nakon privremenoga cementiranja i zadovoljstva izrađenim, pacijentica je izrazila želju, u svrhu poboljšanja estetike, da se na bočnim sjekutićima također izradi protetski rad. Bila je indicirana izrada ljuski iz litij-disilikatne keramike. Uzet je otisak postupkom dvostrukoga konca iz adicijskog silikona (Hydrorise, Zhermack, Italija) bez skidanja prije izrađenih krunica na središnjim sjekutićima (Slika 24.).



Slika 23. Nadogradnja implantata i krunice na sjekutićima

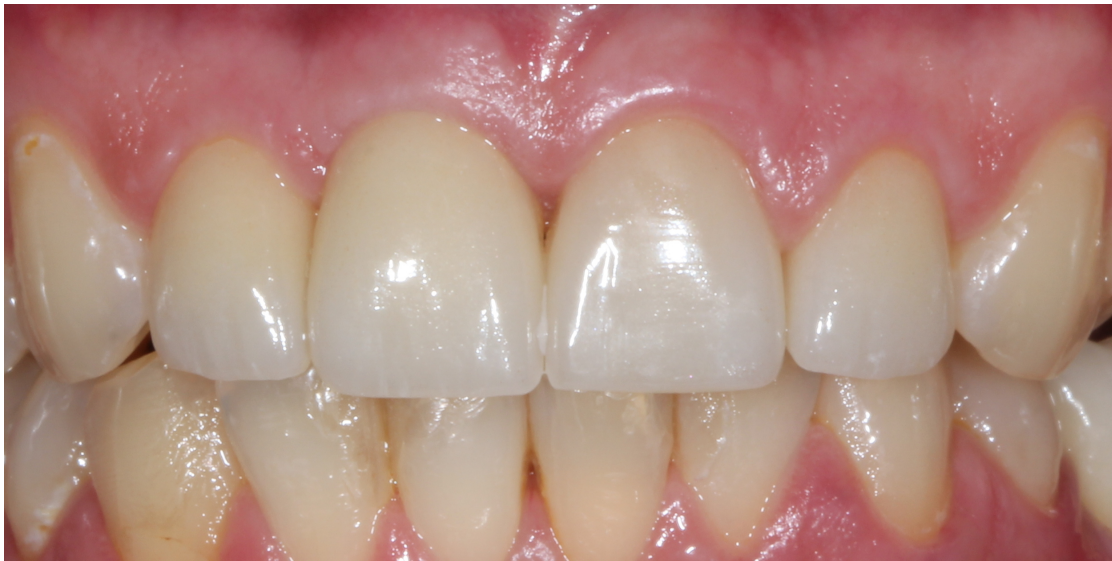

Slika 24. Preparacija za ljuskice i situacija prije uzimanja završnoga otiska

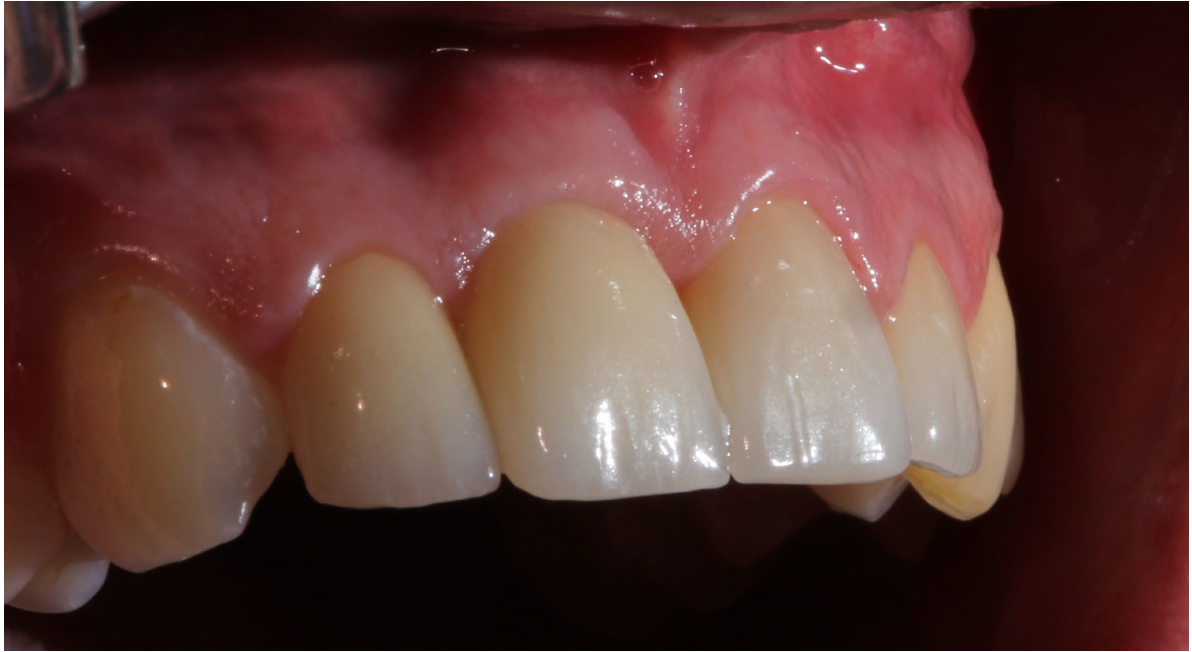
Temeljem otiska u laboratoriju su dodatno izrađene ljuske te se pristupilo cementiranju rada. Najprije je rad proban u ustima pacijentice. Slijedila je priprema za cementiranje litij-disilikatnih krunica. Unutrašnjost krunica i ljuskica prvo je tretirana 9,5-postotnom fluorovodičnom kiselinom (Bisco, SAD) u trajanju od 60 sekundi te je nakon ispiranja tretirana 37-postotnom ortofosfornom kiselinom (Ivoclar Vivadent, Liechtenstein) u trajanju od 20 sekundi kako bi se odstranile rezidualne soli s unutrašnje površine. Istodobno je 37-

postotnom ortofosfornom kiselinom tretirana površina cakline brušenih zuba (površine preparacije za ljuskice i cervikalni rub na krunici) u trajanju od 20 sekundi.

Nakon ispiranja ortofosforne kiseline unutrašnja strana protetskog rada premazana je sredstvom za silanizaciju (Monobond Plus, Ivoclar Vivadent, Liechtenstein) u trajanju od jedne minute i zatim je posušena. Na zub i unutrašnju površinu nanesen je adheziv (Adhese Universal VivaPen, Ivoclar Vivadent, Liechtenstein), a potom adhezivni cement (Multilink Automix, Ivoclar Vivadent, Liechtenstein) te su radovi oprezno postavljeni na brušene zube. Višak cementa svjetlosno je polimeriziran kako bi se jednostavno odstranio. Cementiranje je provedeno u dvije faze. Prvo su cementirane krunice na središnjim sjekutićima, a potom ljuske na bočnim sjekutićima. Nakon prvotne polimerizacije, granični rubovi između protetskog rada i zuba premazani su glicerolom zbog inhibicije oksidacije površine kompozita, a potom su krunice i ljuske osvijetljene 40 sekundi sa svih strana. Višak polimeriziranog kompozita odstranjen je skalpelom.

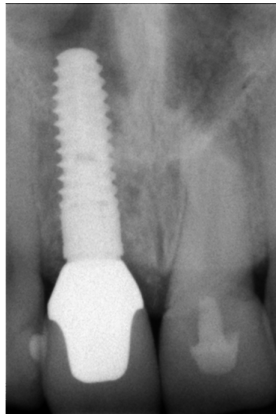


Slika 25. Završni rad mjesec dana nakon cementiranja

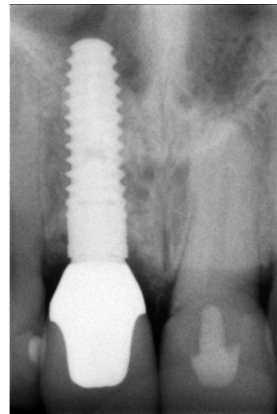


Slika 26. Završni rad mjesec dana nakon cementiranja – lateralni pogled

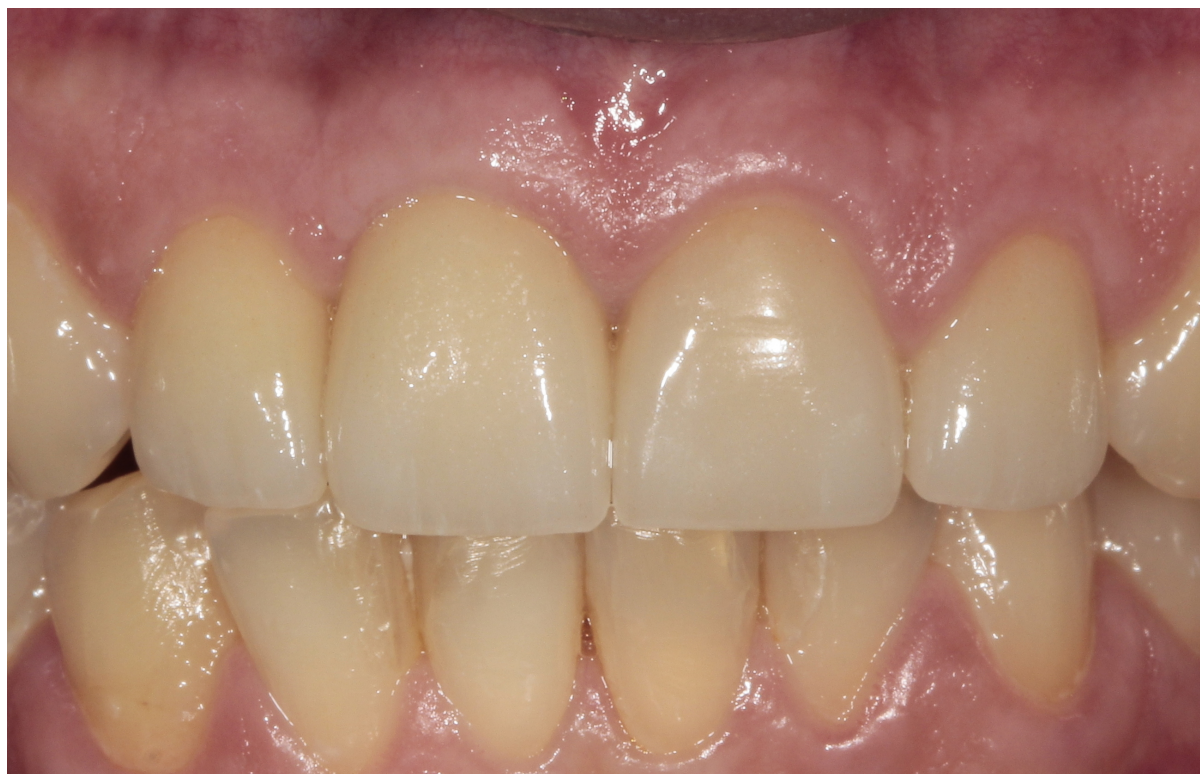Nakon što je čitav rad završen, izrađena je kontrolna rendgenska slika implantata u području desnog gornjeg središnjeg sjekutića te ponovljena na kontrolnom pregledu nakon godinu dana (Slike 27a i b.).



Slika 27.a) Kontrolni rendgen



b) Kontrolni rendgen nakon jedne godine



Slika 28. Implantoprotetski rad nakon jedne godine

Doktorima dentalne medicine najvažnije je što više sačuvati postojeće zubne strukture. Zbog toga svaki slučaj promatraju individualno jer nema jedinstvenoga plana kako izvršiti protetsku rehabilitaciju. Svakom pojedinačnom slučaju potreban je individualan pristup i provođenje njegove multidisciplinarnе analize (30). U obrađenom slučaju pacijentica je došla radi zamjene postojećega, starog protetskog rada, međutim nakon što je rad skinut, primijećeno je kako se desni središnji sjekutić mora ekstrahirati. Konzervativnim načinom terapije morao bi se brusiti desni bočni sjekutić koji bi se spajao s već brušenim lijevim središnjim sjekutićem u tročlani most. Samom preparacijom za protetski rad zub se oštećuje u tolikoj mjeri da postoji mogućnost da dođe do dodatnih radova kao što je endodontski zahvat (31). Osim toga, u slučaju da se nakon ekstrakcije alveolane augmentira, postoji velika vjerojatnost kako će doći do povlačenja vestibularne kosti i gubitka vestibularnog profila.

Atraumatska ekstrakcija i očuvanje svih ostalih struktura tijekom vađenja zuba vrlo su važni kad se pristupa tako da se implantat sprema ugraditi na isto mjesto s kojeg je netom izvađen zub. Na taj se način čuvaju izvorne karakteristike mekih tkiva i preostale koštane strukture (32, 33).

Bez obzira na činjenicu što je ugradnja implantata u području gornjih sjekutića dobro dokumentirana u literaturi, ona je najveći izazov za svakog doktora dentalne medicine. Prije ugradnje treba dobro obratiti pozornost na sve detalje koji mogu utjecati na završni rezultat kao što su širina i dubina same alveole, vestibularna koštana granica te položaj vrhova korijena susjednih zuba, kako ih se prilikom implantacije ne bi slučajno dotaknulo. Taj podatak dostupan je ako postoji rendgenska slika, a u ovakvim slučajevima CBCT slika područja gdje se planira implantirati (34).

Pravilno 3D pozicioniranje glavni je ključ uspjeha i u području sjekutića u gornjoj čeljusti. To se radi tako da se implantat pozicionira više palatinalno kako bi se izbjegla dehiscijencija vestibularne kosti, ostavljajući dovoljno prostora za protetske komponente i augmentaciju prostora između implantata i vestibularne kosti (35).

Ako nema većih upalnih procesa, kao što je bilo u ovom slučaju, moguće je istodobno i implantirati i augmentirati novonastali defekt i na taj način ubrzati proces. Proces se može ubrzati i ako se postigne primarni stabilitet (36) i odmah na implantatu izradi privremena krunica koja pomaže u očuvanju sačuvanih struktura mekih i koštanih tkiva. U obrađenom slučaju primarni stabilitet, nažalost, nije bio dovoljan kako bi se ugrađeni implantat odmah opteretio pa je potopljen, ali je istodobno izrađen privjesni most na desnom središnjem sjekutiću te se na taj način utjecalo na očuvanje strukture mekih i koštanih tkiva (37).

Za otiske je odabran polieter zbog svoje čvrstoće i fizičkih svojstava, kako bi se izbjeglo pomicanje otisne nadogradnje u otisnome materijalu. Otisak je izrađen tako da je prvo uzet otisak nakon otvaranja implantata i na tome napravljen privremeni rad te se pričekalo dva mjeseca kako bi se okolno meko tkivo pravilno modeliralo. Nakon toga uzet je istovjetan otisak, no dodan je još jedan detalj – privremena krunica je izvađena te je i u C-silikonu izrađena kopija izlaznog profila, stavljena je ponovno otisna nadogradnja implantata i područje između nje i izlaznoga profila popunjeno *pattern resinom*. U tu svrhu može se upotrijebiti i tekući kompozit. To se radi zbog vrlo brzog povlačenja mekih tkiva i situacija više ne bi bila ista kao prilikom vađenja privremene krunice te dentalni tehničar ne bi imao precizne podatke o tome do kuda može ići s konačnim radom.

Otisak s implantološkim transferom u polieteru šalje se u laboratorij gdje se prvo na postojeći transfer pozicionira laboratorijska replika za implantat. Oko samog transfera nanosi se do granice laboratorijske replike adicijski silikon ružičaste boje koji će imitirati meka tkiva i na taj način će se dobiti elastična kopija izlaznog profila mekih tkiva u ustima. Nakon toga u preostali dio otiska ulijeva se gips u tekućem stanju te ga se stavlja na vibracijsku ploču kako bi se izbjegli zaostali zračni prostori koji mogu ostati u gipsanom materijalu i na kraju s preostalim materijalom popuniti ostatak otiska. Kad se gips stvrdne, odvija se transfer i odvaja otisak od modela koji se potom obrađuje na trimeru.

Na implantatu je korištena cirkonska nadogradnja na titanskoj bazi zbog njezinih dobrih mehaničkih i bioloških svojstava (38, 39). Kako bi se postigao što bolji estetski rezultat, za protetsku krunicu, na samoj cirkonskoj konstrukciji koriste se staklo-keramika ili litij-disilikatna keramika zbog njihovih optičkih učinaka kao što su transparentija, translucencija i tekstura (40).

Minimalno invazivna preparacija, gdje je granica preparacije ostavljena u caklini, pri čemu se izbjegava retencija u dentinu, zajedno s adhezivnim cementiranjem i točnim odabirom cementa, najvažniji su u restorativnoj dentalnoj medicini kako bi se neki rad mogao nazvati minimalno invazivnim (41).

Završni rezultat, uzimanjem u obzir estetskih i funkcionalnih parametara i nezanemarivanjem pritom želje pacijentice, dobiven je detaljnim planiranjem. Pritom nije isključena mogućnost odabira drugih materijala i tehnika. U opisanom primjeru dobiven je rezultat kojim su i pacijentica i terapeut bili vrlo zadovoljni (42).

4. ZAKLJUČAK

Klinička situacija kad je nužna ekstrakcija zuba u estetskoj zoni u gornjoj čeljusti predstavlja veliki izazov za terapeuta iz više razloga. Očuvanje volumena kosti kao i granice te volumena mekih tkiva glavni su izazov i cilj za uspješnu terapiju.

Individualan pristup svakom pacijentu, korištenje dentalne fotografije i rendgenskih slika pomažu u planiranju implantoprotetske terapije, a precizni kirurški i protetski postupci te pravilan izbor materijala u izradi implantoprotetskog rada.

Dentalnom fotografijom može se planirati korekcija mekih tkiva i veličina protetskog rada, dok rendgenska slika pomaže u odabiru veličine i položaja implantata. Tijekom kirurškog postupka vađenja zuba i usađivanja implantata bitno je poznavanje anatomije i biologije stomatognatnog sustava te vrste i oblika implantata. Nakon vađenja zuba, implantat se postavlja više palatinalno, a prostor koji ostaje između implantata i vestibularne kosti mora biti nadograđen biokompatibilnim materijalom zbog očuvanja volumena kosti. Dubina implantacije mora biti obvezno 3 mm ispod razine granice mekih tkiva kako bi se očuvala crveno-bijela estetika. Okretni moment potreban za postizanje primarne stabilnosti i medijatno opterećenje implantata mora iznositi najmanje 35 Ncm. U slučajevima kad nije moguće postići željenu primarnu stabilnost implantata izrađuje se privjesni most bez funkcijskog opterećenja.

U slučajevima odgođenog opterećenja implantata, čeka se protek šest mjeseci kako bi se pristupilo otvaranju implantata i protetskim postupcima izrade privremenog i trajnog rada na implantatu i susjednim zubima. Privremeni rad na implantatu u području prednjih sjekutića služi za oblikovanje izlaznog profila periimplantatnih mekih tkiva. Nakon nošenja i korekcija privremenog rada tijekom dva mjeseca, pristupa se izradi trajnog protetskog rada. Potrebno je uzeti otisak pomoću individualne žlice iz elastomera s individualiziranom otisnom nadogradnjom kako bi se precizno prenio položaj implantata u odnosu na meka tkiva i okolne zube u dentalni laboratorij. Osim toga, potrebno je prenijeti individualne međučeljusne odnose pomoću obraznog luka te odrediti granični položaj donje čeljusti u kojem će rad biti izrađen. Iz estetskih, bioloških i funkcijskih razloga, materijal izbora za nadogradnje implantata je cirkonij-oksidi dok je za protetski rad na implantatu i susjednim zubima litij-disilikat.

Takvim sveobuhvatnim pristupom, koji obuhvaća znanje i postupke iz područja kirurgije i protetike, moguće je, na zadovoljstvo pacijenata, izraditi visokoestetske i funkcionalne radove u izazovnom području prednjih gornjih sjekutića.

1. Buser D, Sennerby L, De Bruyn H. Modern implant dentistry based on osseointegration: 50 years of progress, current trends and open questions. *Periodontol* 2000. 2017;73(1):7-21.
2. Atsuta I, Ayukawa Y, Kondo R, Oshiro W, Matasuura Y, Furuhashi A, Tsukiyama Y, Koyano K. Soft tissue sealing around dental implants based on histological interpretation. *J Prosthodont Res*. 2016;60(1):3-11.
3. Joda T, Ferrari M, Bragger U. Monolithic implant-supported lithium disilicate (LS2) crowns in a complete digital workflow: A prospective clinical trial with a 2-year follow-up. *Clin Implant Dent Relat Res*. 2017;19(3):505-511.
4. Benic GI, Ge Y, Gallucci GO, Jung RE, Schneider D, Hammerle CH. Guided bone regeneration and abutment connection augment the buccal soft tissue contour: 3-year results of a prospective comparative clinical study. *Clin Oral Implants Res*. 2017;28(2):219-225.
5. Hermann JS, Buser D, Schenk RK, Schoolfield JD, Cochran DL. Biologic Width around one- and two- piece titanium implants. *Clin Oral Implants Res*. 2001;12(6):559-571.
6. Hamasni FM, El Hajj F. Comparison of the Biological Width with the Published Standard Histologic Mean Values. *J Int Soc Prev Community Dent*. 2017;7(5):264-271.
7. Slagter KW, den Hartog L, Bakker NA, Vissink A, Meijer HJ, Raghoobar GM. Immediate placement of dental implants in esthetic zone: a systematic review and pooled analysis. *J Periodontol*. 2014;85(7):241-250.
8. Kois JC. Altering gingival levels: The restorative connection part I: Biologic variables. *J Esthet Dent*. 1994;6(1):3-9.
9. Berglundh T, Lindhe J, Jonsson K, Eriksson I. The topography of the vascular system in the periodontal and the peri-implant tissue in the dog. *J Clin Periodontol*. 1994;21(3):189-193.
10. Rocuzzo M, Rocuzzo A, Ramanuskaite A. Papilla height in relation to the distance between bone crest and interproximal contact at single-tooth implants: A systematic review. *Clin Oral Implants Res*. 2018;29 Suppl 15:50-61.
11. Otto Zuhr, Hurzeler M. Estetska, parodontna plastična i implantološka kirurgija. 1 izdanje. Zagreb:Media ogled d.o.o.; 2012;15.
12. Zarb GA, Albrektsson T. Osseointegration: A requiem for the periodontal ligament? *Int J Periodont Res Dent*. 1991;11:88-91.

13. Smeets R, Stadlinger B, Schwarz F, et al. Impact of Dental implant surface modifications on osseointegration. *Biomed Res Int.* (Internet). 2016. (cited: 2019. april 1.) Available from: <https://www.ncbi.nlm.nih.gov/pmc/articles/PMC4958483/>
14. Davies JE. Mechanisms of endosseous integration. *Int J Prosthodont.* 1998;11(5):391-401
15. Asri RI, Harun WS, Hassan MA, Ghani SA, Buyong Z. A review of hydroxyapatite-based coating techniques: Sol-gel and electrochemical depositions on biocompatible metals. *J Mech Behav Biomed Mater.* 2016;57:95-108
16. De-Freitas NR, Lima LB, De-Moura MB, et al. Bisphosphonate treatment and dental implants: A systematic review. *Med Oral Patol Oral Cir Bucal.* (Internet). 2016. (cited: 2019. april 1.). 21(5);644-651. Available from: <https://www.ncbi.nlm.nih.gov/pmc/articles/PMC5005105/>
17. Sulikowski A. Essential in Aesthetics. In: Tarnow DP, Chu SJ, Kim J. *Aesthetic restorative dentistry. Principles and Practice.* Mahwah NJ: Montage Media Corporation, 2008. (2):27-65.
18. Magne P, Belser U. *Bonded Porcelain Restorations in the Anterior Dentition: A Biomimetic Approach.* Chicago: Quintessence Publishing; 2002;56-64.
19. Arai Y, Aoki K, Shimizu Y, et al. Peptide-induced de novo bone formation after tooth extraction prevents alveolar bone loss in a murine tooth extraction model. *Eur J Pharmacol.* 2016;782:89-97.
20. Koller CD, Pereira-Cenci T, Boscatto N. Parameters Associated with Marginal Bone Loss around implant after prosthetic loading. *Braz Dent J.* 2016;27(3):292-297.
21. Kois JC. Predictable single-tooth peri-implant esthetics: five diagnostic keys. *Compend Contin Educ Dent.* 2004;25(11):895-896.
22. Kois JC. Esthetic extraction site development: the biologic variables. *Contemp Esthet Res Pract.* 1998;2:10-18.
23. Kim-Cuong TN, Pacheco-Pereira C, Kaipatur NR, et al. Comparison of ultrasound imaging and cone-beam computed tomography for examination of the alveolar bone level: A systematic review. *PLoS One.* (Internet). 2018; (cited 2018 april 1.) 13(10). Available from: <https://www.ncbi.nlm.nih.gov/pmc/articles/PMC6169851/>
24. Tarnow DP, Cho SC, Wallace SS. The effect of inter-implant distance on the height of inter-implant bone crest. *J Periodontol.* 2000;71(4):546-549.

25. Lops D, Stellini E, Sbricoli L, et al. Influence of abutment material on peri-implant soft tissues in anterior areas with thin gingival biotype: a multicentric prospective study. *Clin Oral Implants Res.* 2017;28(10):1263-1268.
26. Miller GE. The Assessment of Clinical skills/competence/performance. *Acad Med.* 1990; 65(9):63-67.
27. Punj A, Bompolaki D, Garaicoa. Dental impression materials and techniques. *Dental clinics of North America.* 2017;61(4):779-796
28. Koshi N, Shetty SN, Prasad KD. Comparative study to evaluate the accuracy of polyether occlusal bite registration material and occlusal registration wax as a guide for occlusal reduction during tooth preparation. *Indian J Dent Research.* 2013; 24(6):730-735.
29. Sheridan RA, Decker AM, Plonka AB, Wang HL. The role of occlusion in implant therapy: A comprehensive updated review. *Implant Dent.* 2016;25(6):829-838.
30. Schneider U, Moser L, Fornasetti M, et al. Esthetic evaluation of implants vs canine substitution in patients with congenitally missing maxillary lateral incisors: are there any new insights? *Am J Orthod Dentofacial Orthop.* 2016;150(3):416-424.
31. Borelli B, Sorrentino R, Goracci C, Zarone F, Ferrari M. In vitro analysis of residual tooth structure of maxillary anterior teeth after different prosthetic finish line preparations for full-coverage single crown. *J Oral Sci.* 2013;55(1):79-84.
32. Van Nimwegen WG, Goené RJ, Van Daelen ACL, et al. Immediate implant placement and provisionalisation in the aesthetic zone. *J Oral Rehabil.* 2016;43(10):745-752.
33. Passoni BB, Marques de Castro DS, Araújo MAR, et al. Influence of immediate/delayed implant placement and implant platform on the periimplant bone formation. *Clin Oral Implants Res.* 2016;27(11):1376-1383.
34. Sahota J, Bhatia A, Gupta M, et al. Reliability of orthopantomography and Cone-beam computed tomography in presurgical implant planning: A clinical study. *J Contemp Dent Pract.* 2017;18(8):665-669.
35. Tarnow DP, Chu SJ, Salama M, Stappert CFJ. Flapless postextraction socket implant placement in the esthetic zone: part 1. The effect of bone grafting and/or provisional restoration on facial-palatal ridge dimensional change – a retrospective cohort study. *Int J Periodontics Restorative Dent.* 2014;34(3):323-331.
36. Greenstein G, Cavallaro J. Implant insertion torque: Its role in achieving primary stability of restorable dental implants. *Compend Contin Educ Dent.* 2017;38(2):88-95.

37. Vela X, Méndez V, Rodríguez X, et al. Soft tissue remodeling technique as a non-invasive alternative to second implant surgery. *Eur J Esthet Dent.* 2012;7(1):36-47.
38. Engler M, Ruales E, Özcan M, et al. An update of current knowledge on adhesion to zirconia dental restorations. In: Perez J. *Ceramic Materials.* New York: Nova Science Publishers Inc.,2017. 135-151.
39. Özcan M, Bernasconi M. Adhesion to zirconia used for dental restorations: a systematic review and meta-analysis. *J Adhes Dent.* 2015;17(1):7-26.
40. Pini NP, Aguiar FHB, Lima DANL, et al. Advances in dental veneers: materials, applications, and techniques. *Clin Cosmet Investig Dent.* 2012;4:9-16.
41. Edelhoff D, Liebermann A, Beuer F, et al. Minimally invasive treatment options in fixed prosthodontics. *Quint Int.* 2016;47(3):207-216.
42. Miranda ME, Olivieri KA, Rigolin FJF, et al. Esthetic challenges in rehabilitating the anterior maxilla: a case report. *Oper Dent.* 2016;41(1):2-7.

6. ŽIVOTOPIS

Hrvoje Starčević, dr. med. dent., diplomirao je 1993. godine na Stomatološkom fakultetu Sveučilišta u Zagrebu. Nakon završetka staža, zapošljava se u Domu zdravlja Trešnjevka, gdje radi do 2006. godine kad otvara privatnu ordinaciju u kojoj radi i danas.

Od 2006. organizira Kongres estetske dentalne medicine na Korčuli koji je 2010. godine preseljen u Zadar pod nazivom „Aesthetic Dental Moment“. Osnivač je Hrvatskog društva estetske dentalne medicine (HDEDM) koje je od 2014. godine član Svjetskog udruženja za estetsku dentalnu medicinu (IFED).

Od 2012. godine član je ITI-ja, pridruženi član EAED-a, od 2014. godine član uredništva časopisa *Magazin Stomatologiczny* (Poljska). Dobitnik je nagrada za poster prezentacije na više kongresa (2010. godine na Quitenssence kongresu u Zagrebu, 2012. godine na Compentence in Esthetics u Zagrebu te 2017. godine na AAED-u u San Diegu), a 2019. godine bio je pozvani predavač na Američkoj akademiji restaurativne dentalne medicine u Chicagu. Redovito održava predavanja i radne tečajeve u Hrvatskoj, Srbiji, BiH, Sloveniji, Poljskoj, Indoneziji, Turskoj, Libanonu i Ukrajini. Preveo je knjigu Linde Greenwall Tehnike izbjeljivanja u ordinaciji dentalne medicine s engleskog na hrvatski jezik.

Rekreativno se bavi bicklizmom, skijanjem, košarkom i planinarenjem te se uspeo na Triglav, Monte Rosu i *Everest Basecamp* na Himalaji.