

# Minimalno invazivno brušenje za estetsko zbrinjavanje prednjih zubi

---

**Horvat, Kristina**

**Professional thesis / Završni specijalistički**

**2019**

*Degree Grantor / Ustanova koja je dodijelila akademski / stručni stupanj:* **University of Zagreb, School of Dental Medicine / Sveučilište u Zagrebu, Stomatološki fakultet**

*Permanent link / Trajna poveznica:* <https://um.nsk.hr/um:nbn:hr:127:322951>

*Rights / Prava:* [Attribution-NonCommercial 3.0 Unported](#) / [Imenovanje-Nekomercijalno 3.0](#)

*Download date / Datum preuzimanja:* **2024-07-11**



*Repository / Repozitorij:*

[University of Zagreb School of Dental Medicine Repository](#)





SVEUČILIŠTE U ZAGREBU  
STOMATOLOŠKI FAKULTET

Kristina Horvat

**MINIMALNO INVAZIVNO BRUŠENJE ZA  
ESTETSKO ZBRINJAVANJE PREDNJIH  
ZUBI**

Poslijediplomski specijalistički rad

Zagreb, 2018.

Rad je ostvaren u: Privatna stomatološka ordinacija Aesthetica

Naziv poslijediplomskog specijalističkog studija: Dentalna medicina

Mentor rada: Izv. prof. dr. sc. Marko Jakovac

Lektor hrvatskog jezika: Vanja Nekich

Lektor engleskog jezika: Michael Nekich

Sastav Povjerenstva za ocjenu poslijediplomskog specijalističkog rada:

1. \_\_\_\_\_
2. \_\_\_\_\_
3. \_\_\_\_\_

Sastav Povjerenstva za obranu poslijediplomskog specijalističkog rada:

1. \_\_\_\_\_
2. \_\_\_\_\_
3. \_\_\_\_\_
4. \_\_\_\_\_
5. \_\_\_\_\_

Datum obrane: \_\_\_\_\_

Rad sadrži: 49 stranica  
0 tablica  
28 slika  
CD

Rad je vlastito autorsko djelo koje je u potpunosti samostalno napisano uz naznaku izvora drugih autora i dokumenata korištenih u radu. Osim ako nije drukčije navedeno, sve ilustracije (tablice, slike i dr.) u radu su izvorni doprinos autora poslijediplomskog specijalističkog rada. Autor je odgovoran za pribavljanje dopuštenja za korištenje ilustracija koje nisu njegov izvorni doprinos, kao i za sve eventualne posljedice koje mogu nastati zbog nedopuštenog preuzimanja ilustracija odnosno propusta u navođenju njihovog podrijetla.

### **Zahvala**

Sada, kada je ovaj rad završen, želim se zahvaliti svima koji su pomogli u njegovoj realizaciji, a posebno prof. Jakovcu koji me svojim savjetima i sugestijama vodio kroz sve faze izrade ovog rada.

## **Sažetak**

### Minimalno invazivno brušenje za estetsko zbrinjavanje prednjih zubi

Estetske keramičke ljuste su nadomjesci koji predstavljaju predvidljivu i trajnu terapijsku mogućnost koja, ne samo da obnavlja funkciju zubi, nego i poboljšava estetski izgled. Važan aspekt minimalno invazivne preparacije je očuvanje zdrave cakline. Keramičke ljuste dugo su se smatrale jedinim nadomjeskom s isključivo estetskim indikacijama, međutim, raspon njihovih indikacija stalno se proširivao, što ih je učinilo prihvatljivom alternativom klasičnim, daleko invazivnijim, oblicima restaurativne terapije. Danas se keramičke ljuste koriste kod diskoloriranih zubi koji se ne mogu zadovoljavajuće izbijeliti, kod pogrešnog položaja zuba i kod zatvaranja dijastema.

U ovom radu opisuju se načela suvremene tehnologije izrade ljusta na temelju kliničkog primjera. To uključuje analizu slučaja, definiranje cilja terapije pomoću dijagnostičkog navoštavanja, određivanje prave boje, pronalaženje najboljeg oblika preparacije, odabir najprikladnijeg keramičkog materijala i koncepta cementiranja. Također se analizira dugoročna prognoza keramičkih ljusta na temelju brojnih objavljenih znanstvenih istraživanja.

**Ključne riječi:** keramički nadomjesci; estetika; minimalno invazivna terapija; analiza; dijagnostičko navoštavanje

## **Summary**

### Minimal invasive drilling for the aesthetical treatment of anterior teeth

Aesthetic ceramic veneers are substitutes that provide a predictable and lasting therapeutic option which not only rejuvenates the function of the teeth but also improves aesthetic appearance. An important aspect of a minimally invasive preparation is the preservation of a healthy enamel. Ceramic veneers have long been considered only a substitute exhibiting solely aesthetic indications; however, the range of indications is continually expanding, making them an acceptable alternative to classical, but far more invasive forms of restorative therapy. Today, ceramic veneers are used for discoloured teeth which cannot be properly bleached, for malpositioned teeth and when closing diastemas.

This paper describes the principles of modern technology in producing veneers on the basis of clinical samples. It includes a case study, defining the therapy goal by means of a diagnostic wax-up, determining the right colour, finding the best form of preparation, choosing the most appropriate ceramic material and cementing concept. The long-term prognosis for ceramic veneers is also analysed on the basis of numerous published scientific studies.

**Keywords:** ceramic substitutes; aesthetics; minimal invasive therapy; analysis; diagnostic wax-up

## SADRŽAJ

|  |    |
|--|----|
| 1. Uvod .....  | 1  |
| 2. Prikaz slučaja .....  | 4  |
| 2.1. Planiranje zahvata.....   | 5  |
| 2.1.1. Analiza.....  | 5  |
| 2.1.2. Dijagnostičko navoštavanje/dijagnostički wax up.....  | 7  |
| 2.1.3. Određivanje boje.....   | 8  |
| 2.1.4. Izbor materijala.....   | 10 |
| 2.2. Terapija.....   | 12 |
| 2.2.1. Estetski privremeni nadomjesci izrađeni prije završnog brušenja zuba/<br>dijagnostički mock up..... | 12 |
| 2.2.2. Početak brušenja i upotreba dubinskih rezača.....   | 14 |
| 2.2.3. Brušenje zuba.....  | 16 |
| 2.2.4. Otisci.....   | 22 |
| 2.2.5. Obrazni luk.....  | 24 |
| 2.2.6. Registracija međučeljusnih odnosa.....  | 24 |
| 2.3. Izrada privremenih estetskih nadomjestaka.....  | 24 |
| 2.4. Proba estetskih keramičkih ljuski.....  | 26 |
| 2.5. Cementiranje estetskih keramičkih ljuski.....   | 27 |
| 2.5.1. Tretiranje unutrašnje površine estetske keramičke ljuske.....                                       | 28 |
| 2.5.2. Tretiranje zubne površine.....  | 28 |
| 2.5.3. Tehnika cementiranja.....   | 30 |
| 2.5.4. Grubo i fino poliranje.....   | 31 |
| 3. Rasprava .....  | 35 |
| 4. Zaključak .....   | 38 |
| 5. Literatura .....  | 40 |
| 6. Životopis.....  | 48 |

## **1. UVOD**



Ideja minimalno invazivne stomatologije je omogućiti doktorima dentalne medicine da izaberu najkonzervativniju moguću metodu, uspješno izbjegavajući nepotrebno brušenje zubi i odgovarajućim protetskim nadomjeskom osiguraju indiciranu terapiju dobrih estetskih kriterija. Razvoj minimalno invazivnih nadomjestaka omogućio je pozitivna svojstva samih keramičkih sustava te razvoj tehnike adhezivnog cementiranja. Estetske keramičke ljske koje će biti prikazane u ovom prikazu slučaja spadaju u minimalno invazivni protetski rad.

Keramičke ljske danas predstavljaju restorativni estetski izbor u velikom broju kliničkih slučajeva u kojima bi donedavno bile izrađene potpune keramičke ili metalokeramičke krunice. Postale su terapijsko sredstvo izbora u zbrinjavanju mnogobrojnih protetskih slučajeva zbog visoke estetike i moguće minimalno invazivne preparacije ograničene na područje cakline (1). Najčešće se izrađuju kod diskoloriranih zubi koji se ne mogu zadovoljavajuće izbijeliti, kod pogrešnog položaja zuba te kod zatvaranja dijastema (2). Tkivni odgovor nadilazi onaj kod potpunih krunica, a polirana površina keramičke ljske gotovo je podjednaka prirodnom zubu. Keramičke ljske ostvaruju prirodnu fluorescenciju i apsorbiraju, reflektiraju i provode svjetlost podjednako kao i prirodna zubna struktura (3).

Osim minimalne invazivnosti zahvata, prednost je i translucencija koja je s jedne strane omogućena svojstvima materijala, a s druge malom debljinom takvog rada. Materijali koji se koriste sadrže veće količine staklene faze kako bi se ostvarila takva translucencija. Sve keramike s većim udjelom staklene faze imaju manju savojnu čvrstoću i ponekad nisu indicirane u izradi većih radova poput krunica. Bez obzira na tu činjenicu, ljske su funkcionalno jedno od najtrajnijih terapijskih sredstava u fiksnoj protetici. Razlog tome je adhezija keramike i kompozitnog materijala sa zubom. Razvojem adhezivnih tehnika cementiranja došlo je do sve veće uporabe minimalno invazivnih radova kakve su estetske ljske te smanjenja potrebe za krunicama.

Staklokeramika je materijal koji vrlo dobro oponaša prirodnu strukturu zuba, biokompatibilan je i udovoljava estetskim zahtjevima te je shodno tome nezaobilazan materijal u estetskoj dentalnoj medicini. Litijeva disilikatna staklokeramika korištena u ovom prikazu slučaja sastoji se od kvarca, litijeva oksida, fosforova oksida, aluminijska, kalijeva oksida i drugih komponenti koji čine dominantnu kristalnu fazu na čijoj se periferiji nalaze kristali litijeva ortofosfata. Ova jedinstvena kristalna struktura omogućava kontrolu oblika, veličine i gustoće te osigurava čvrstoću i trajnost nadomjeska (4, 5). Zbog svoje visoke čvrstoće, niskog viskoziteta, dimenzionalne stabilnosti te izuzetnih estetskih svojstava izuzetno je pogodna za izradu

nadomjestaka debljine 0.3 mm, što omogućava njezinu primjenu u izradi ljuski nakon minimalnih preparacija ili bez preparacije zuba (6, 7). Dostupna je za dvije različite tehnologije izrade u dentalnim laboratorijima. Protetski nadomjesci se izrađuju tehnologijom vrućeg tlačenja ili CAD-CAM tehnologijom. Iako su po svojem sastavu iste, postoji razlika u njihovoj čvrstoći koja proizlazi iz dužine samih kristala (3).

Lokalizacija marginalne preparacijske granice može biti supragingivna ili subgingivna. Supragingivalna preparacijska granica pruža brojne prednosti poput prisutnosti cakline, jednostavne preparacije i izrade otisaka, dobre mogućnosti kontrole kod adhezijskog cementiranja (uklanjanje viška) i male interferencije (traumatizacija) s marginalnom gingivom. Subgingivna preparacija je pogodna kod opsežnih promjena oblika, za zatvaranje interdentalnih prostora poput „crnih trokuta“ kao i za prekrivanje eksponiranih dentinskih/korijenskih cementnih areala i postojećih kompozitnih ispuna (8).

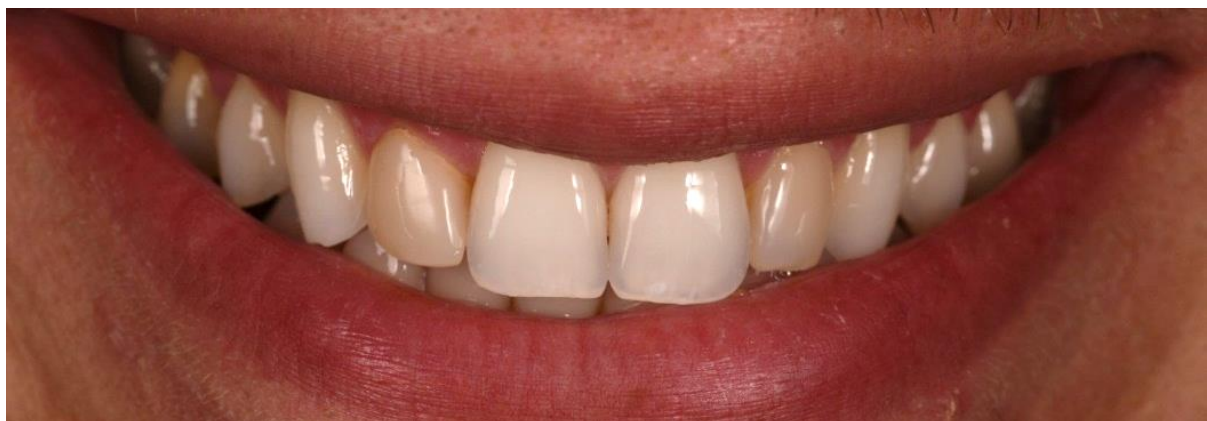Pacijenti kod kojih je ova terapija indicirana traže da im keramičke ljuske omoguće dugoročno stabilne rezultate. Međutim, planiranje terapije je ključni korak u uspješnom estetskom rehabilitacijskom tretmanu. Pomno planiranje izrade nadomjestaka, koje uključuje protokol fotografiranja, odabir odgovarajućeg materijala, dijagnostičko navoštavanje i izradu privremenih nadomjestaka koji pružaju uvid u ishod terapije, preduvjet su uspješnosti terapije. Stoga, svrha ovog rada je prikazati sve kliničke faze izrade estetskih keramičkih ljuski od početka planiranja do faze cementiranja, na pacijentu s rudimentarnim oblikom lateralnih sjekutića.

## **2. PRIKAZ SLUČAJA**

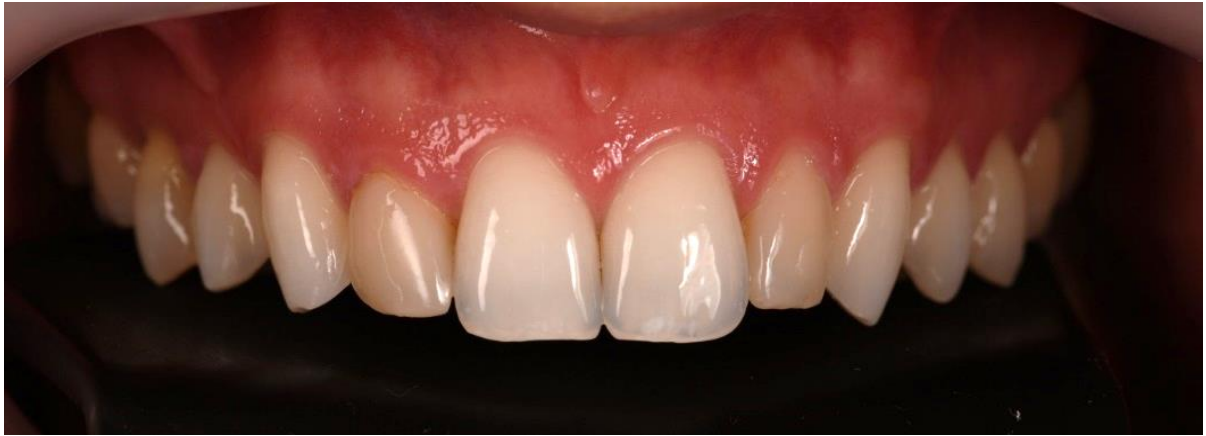## 2.1. Planiranje zahvata

### 2.1.1. Analiza

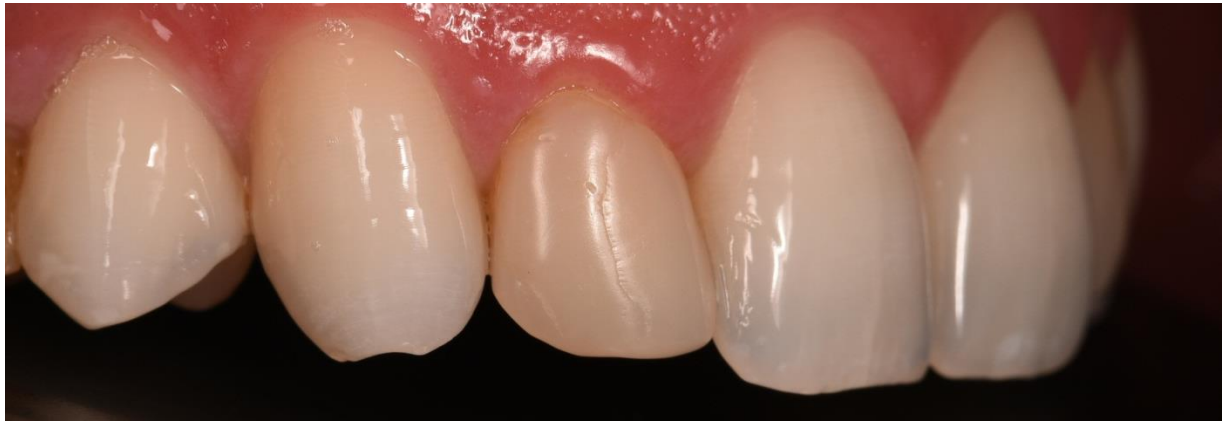Detaljni radiološki i klinički pregledi pomoći će stomatologu u određivanju stanja pacijentovog oralnog zdravlja i povećati izgled za postizanje uspješnog zahvata. Za početak važno je uzeti intraoralnu i profilnu fotografiju pacijenta, alginatne otiske gornje i donje čeljusti, obraznim lukom prenijeti odnos gornje čeljusti prema interkondilarnoj osi, te sadrene modele učvrstiti u poluprilagodljivom artikulatoru. Potrebno je izvesti dijagnostičko navoštavanje, a sadreni model donje čeljusti postaviti u artikulatoru u položaju maksimalne interkuspidacije odnosno habitualne okluzije (ako se ne mijenja visina zagriža, ako se mijenja postavlja se u položaj centrične relacije) u svrhu određivanja okluzijske koncepcije. Pričvršćeni model u artikulatoru koristi se prije definitivnog iznošenja plana budućeg zahvata. Pravilna procjena osigurat će dobre estetske i funkcijske rezultate (9). U slučajevima izrade višestrukih nadomjestaka iznimno su važni preciznost i trajnost te pravilno odabrana okluzijska koncepcija (10). U sljedećem prikazu slučaja predstavlja se minimalno invazivno brušenje za keramičke ljuske. Glavna pritužba mladog dvadeseterogodišnjeg pacijenta koji se javio u privatnu stomatološku ordinaciju bio je izgled sa starim dotrajanim kompozitnim ljuskama na rudimentarnim lateralnim sjekutićima (Slika 1. – 4.). Kompozitne ljuske su sklone diskoloracijama, rubnim frakturama i trošenju. Inicijalni klinički postupak uključivao je pažljivu analizu okluzije, cjelovit parodontološki nalaz te fotografije lica i intraoralne fotografije. Pacijentu je uzet prvi otisak preciznim materijalom koji se mogao izljevati više puta istom preciznošću.



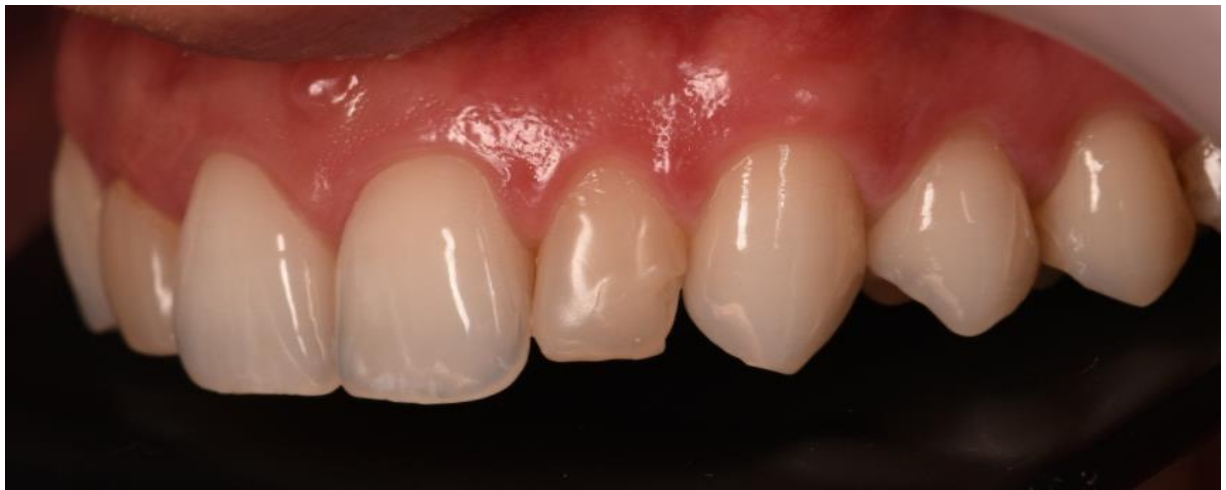Slika 1. Frontalni prikaz osmijeh



Slika 2. Intraoralni prikaz dotrajalih kompozitnih ljustaka na rudimentarnim lateralnim sjekutićima



Slika 3. Intraoralni prikaz desnog lateralnog sjekutića

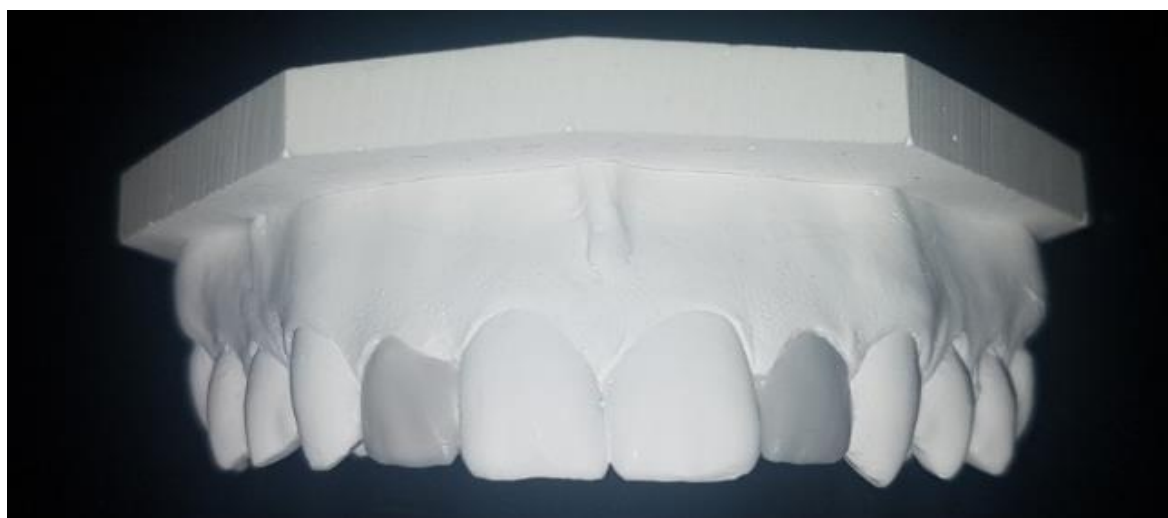

Slika 4. Intraoralni prikaz lijevog lateralnog sjekutića

### **2.1.2. Dijagnostičko navoštavanje/dijagnostički wax up**

Jedan od najvažnijih ciljeva u izradi estetskih keramičkih ljski jest očuvanje što veće moguće količine cakline na izbrušenom zubu. Količina brušenja ne smije ovisiti o postojećoj debljini cakline već o završnoj debljini nadomjeska. Stoga u izradi estetskih keramičkih ljski dijagnostički wax up predstavlja najvažniji element zahvata (11). To je postupak navoštavanja planiranog nadomjeska na modelu kojim možemo predvidjeti optimalan estetski i funkcijski rezultat te kliničke i laboratorijske mjere potrebne za njegovo postizanje (12). Wax up u pravilu izrađuje zubni tehničar u laboratoriju te je stoga potrebno uzeti otisak u ustima pacijenta. Važno je odrediti postojeću okluzijsku ravninu, dužinu zubi, smještaj preostalih zubi u zubnom nizu te granicu s mekim tkivom. Pomoću wax up-a određuje se najpovoljniji oblik i položaj nadomjeska. Wax up pruža dijagnostičku informaciju koja doprinosi postavljanju plana terapije te olakšava odabir vrste nadomjeska s obzirom na to da omogućuje procjenu raspoloživog prostora. Isto tako pomaže u analizi okluzijskih odnosa (13).

U prikazu slučaja, prije početka brušenja zubi, zubni tehničar u stomatološku ordinaciju šalje dijagnostički wax up pomoću kojeg se izradi privremeni nadomjestak/mock up (Slika 5.). Preko modela s wax up-om uzet je otisak silikonom i dobiveni silikonski ključ se ispuni autopolimerizirajućim smolastim materijalom koji se postavi preko zubi u ustima. Prije završne izrade mock up-a potrebno je ukloniti sve protrudirane dijelove prirodnih zubi na kojima ćemo poslije izrađivati estetske keramičke ljske, tako da se silikonski ključ može nesmetano prevući preko zubnog luka. Nakon polimerizacije dobiva se privremeni nadomjestak/mock up koji predstavlja prototip definitivnog protetskog rada.



Slika 5. Navošteni model/dijagnostički wax up

### 2.1.3. Određivanje boje

Postupak odabira nijanse nadomjeska potrebno je izvršiti prije brušenja zuba da se izbjegnu promjene u svjetlini tijekom brušenja (odnosno dehidracija zubnog tkiva). Pritom je važno zajedno s pacijentom donijeti jasnu odluku o konačnoj boji zuba. Pojedini postupci oralne higijene i izbjeljivanja moraju biti završeni prije određivanja boje. Općenito vrijedi da vrijednost svjetline ima bitniji utjecajni faktor od boje zuba. Osim toga, kod prirodnih zubi postoje znatne razlike u svjetlini između sjekutića (svjetliji) i očnjaka (tamniji) (14). Ako se između dvije vrijednosti svjetline ne mogu ustanoviti jasne razlike, tada je u pravilu korisno odabrati svjetliju varijantu. Ako se primjerice u frontalnom području odabere boja VITA A2 (Vita shadeguide, VITA Zahnfabrik, Bad Sackingen, Germany), tada preporuka boje ljeske teži više u smjeru A1. Zbog translucencije koja je slična caklini, ljeska boje A1 pokazuje tzv. kameleonski efekt. Vizualno dominantne boje prirodnog dentina prepariranog zuba, konačna boja kada se stavi prozirna keramička ljeska bit će A2 jer će se izgubiti svjetlina ljeske. Dentalni tehničar može po potrebi svjetliju boju malo potamniti bojenjem dok s druge strane, gotovo je nemoguće bojenjem uspješno posvijetliti pretaman nadomjestak. Važno je da se referentne boje uzoraka, koji su najbliži ciljanoj boji, fotografiraju zajedno s ostatkom denticije pod istim uvjetima osvjetljenja. Zbog male debljine ljesaka, posebice u slučaju diskoloriranih zubi, važno je dodatno odrediti boju bataljka nakon završetka preparacije za što se koriste posebni ključevi boja. Tim se informacijama dentalni tehničar može koristiti za izradu laboratorijskih bataljaka jednake boje kako bi optimalno prilagodio stupanj translucencije/opaciteta postojećoj podlozi: prozirniji materijal za interakciju s podlogom kod zubi normalne boje ili neprozirni slojevi za maskiranje jače diskolorirane pozadine (15).

Klinički podsjetnik za odabir nijanse pri izradi estetskih keramičkih ljeski

1. Osigurati zadovoljavajuće osvjetljenu okolinu pri odabiru nijanse.
2. Završnu nijansu potrebno je odrediti prema pacijentovim željama, ali i prema tonu kose, očiju i kože.
3. Odabranu nijansu i susjedni nebrušeni zub (Slika 6.), potrebno je slikati i poslati tehničaru (tumačenje boje na slici razlikovat će se od stvarnog kliničkog stanja).
4. Referentnu točku u odabiru nijanse čini hidratizirani nebrušeni zub. Klinički je važno odrediti ulogu caklinskog sloja u utjecanju na svjetlinu. Podatke je važno zapisati jer pacijenti vrlo brzo zaboravljaju koliko je diskoloracija bila opsežna.

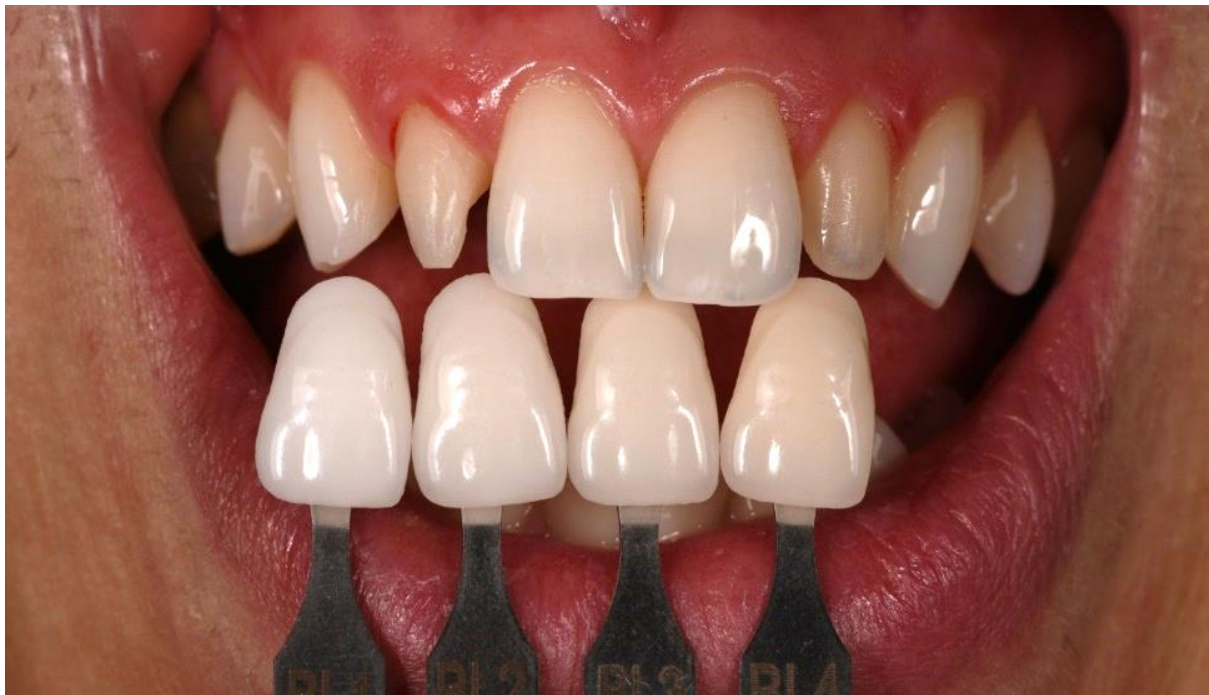

5. Nakon brušenja zuba potrebno je odrediti nijansu bataljka. Ova nijansa može se razlikovati unutar svakog zuba te interproksimalno (između zubi). Važnost i kliničko značenje ove faze ne smije se zanemariti.

6. Dobro je tehničaru poslati i fotografiju s nijansom bataljka izbrušenog zuba.

7. Prije definitivnog adhezijskog cementiranja potrebno je nadomjeske probat „try in“ pastom kako bi se provjerila nijansa i dobilo pacijentovo dopuštenje za trajno cementiranje. Završni će efekt boje biti nešto niža svjetlina (tamniji nadomjestak). Završna nijansa predstavlja nijansu ljuske, materijala za cementiranje i zubne strukture u podlozi (16).

Nijansa izbrušenog zuba je vrlo važan podatak zubnom tehničaru jer on prema ovoj nijansi oblikuje vrlo tanak keramički sloj nadomjeska. Pacijentova boja je određena putem VITA ključa boja B1 (Vita shadeguide, VITA Zahnfabrik, Bad Sackingen, Germany).



Slika 6. Određivanje boje cakline i bataljka



#### **2.1.4. Izbor materijala**

Materijal bi također trebalo odrediti, ako je moguće, prije preparacije zubi. U razvoju keramičkih materijala na prvom su mjestu poboljšanja njihovih svojstava, povezana s prijenosom svjetlosti (opacitet i translucencija). Keramički se materijali, od kojih se danas izrađuju estetske keramičke ljuste, dijele u tri skupine:

##### **1. Litij-disilikatni keramički materijal**

Izrađuje se postupkom tlačenja, postiže odličan rubni dosjed i dovoljno je čvrst da osigura odlično rubno zatvaranje te posjeduje otpornost na lomove i preko 500 MPa. Nije neproziran poput sinteriranog aluminij-oksidnog keramičkog materijala, ali je manje translucentan od konvencionalnog leucitom pojačanog ili gliničnog keramičkog materijala. Ovo svojstvo materijala može se u estetske svrhe iskoristiti pri prekrivanju opsežnih diskoloracija dentina.

Valjci koji se koriste u postupku tlačenja izrađeni su od silikatne staklene jezgre i katkad sadržavaju kristalne faze različitog raspona ovisno o vrsti proizvoda.

##### **2. Leucitom pojačani keramički materijal**

Sustav koji se koristi za potpuno prekrivanje zubnih bataljaka. Koristi se i u svrhu izrade estetskih keramičkih ljusti jer ga je moguće jetkati, posjeduje zadovoljavajuću čvrstoću (180 MPa) te ga je moguće izrađivati u različitim oblicima neprozirnosti - ovisno o potrebama kliničkih slučajeva.

##### **3. Glinični keramički materijal**

Najčešće je korišten materijal za nanošenje na jezgru nadomjeska. Keramički nadomjestak iz glinične keramike može se izraditi tehnikom na platinskoj foliji ili na vatrostalnom bataljku. Ovaj materijal posjeduje odlična estetska svojstva, odličnu translucenciju i pouzdan je u kliničkoj primjeni. S gliničnom je keramikom moguće postići debljinu od 0.3 mm, što estetskom stomatologu omogućuje minimalno uklanjanje prirodne cakline tijekom brušenja. Međutim ova se kvaliteta pokazala i kao nedostatak jer ljustu čini lomljivom, a sitni komadići keramičkog materijala mogu izazvati mikroporoznost koja smanjuje čvrstoću materijala (17). Ako je primarni zahtjev estetika i ako se može uglavnom isključiti rizik s funkcijskog stajališta, tanke i klasične ljuste od glinične keramike bile bi najbolji izbor. Ako postoje rizici s funkcijskog stajališta, kao što su nepovoljna okluzija (duboki zagriz, strmi nagib vođenja), parafunkcije i velike žvačne sile, prednost treba dati ljustama od litij disilikatne keramike koje se karakteriziraju bojenjem ili od polikromatskih blokova s dentinskim i caklinskim slojem za CAD/CAM tehniku ili za toplo-tlačni postupak. Prednost iznimno velike čvrstoće donekle se

poništava određenim estetskim kompromisom. Osnova od litij disilikatne keramike s napečenom obložnom keramikom kombinira prednosti ovih dvaju pristupa. Tamo gdje je raspoloživ samo mali prostor, ova vrsta restauracije može se koristiti napečenjem samo caklinskog sloja na dentinsku jezgru (cut-back tehnika); kod voluminoznih restauracija moguće je primijeniti više slojeva. U slučaju debljih slojeva od nekoliko milimetara za rekonstrukciju većih dijelova zubi, prednost bi trebalo dati sustavima ojačanim jezgrenom keramikom radi povećanja čvrstoće (8).

Većina se keramičkih ljuski izrađuje od tlačene litij disilikatne keramike ili glinične keramike nadodane na dentinsku jezgru izrađene pomoću CAD-CAM-a ili niskom temperaturom pečenja tehnikom na vatrostalnom bataljku.

U ovom slučaju korištena je tlačena litij-disilikatna keramika slojevana gliničnom keramikom zbog svojih visokih estetskih vrijednosti i značajne čvrstoće.

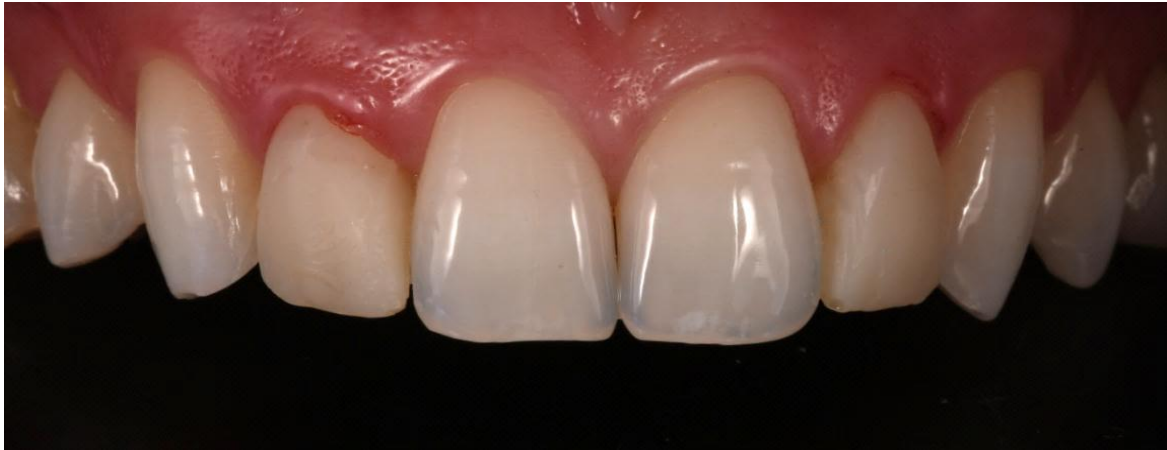## **2.2. Terapija**

### **2.2.1. Estetski privremeni nadomjesci izrađeni prije završnog brušenja zuba/dijagnostički mock up**

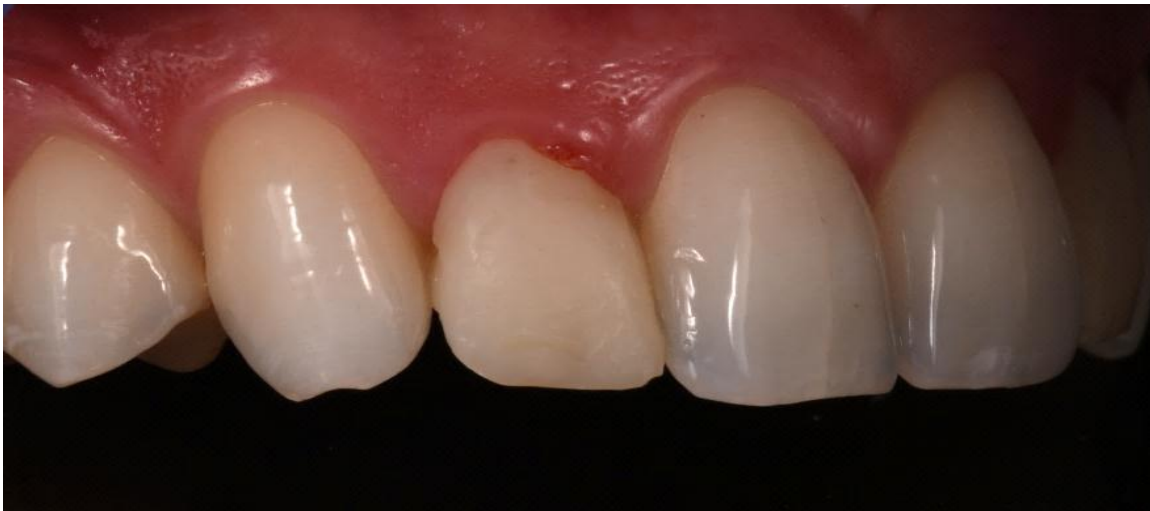Dijagnostički mock up predstavlja točnu repliku završnog ishoda zahvata, u svrhu maksimalnog očuvanja zdrave zubne strukture, odnosno minimalno invazivnog zahvata. Određuje nam količinu brušenja zuba te debljinu estetske keramičke ljuske. Tijekom izrade ove vrste nadomjeska važno je obratiti pažnju na čimbenike poput okluzije i funkcije zubi (18).

Osnovna prednost upotrebe mock up-a prije završnog brušenja bila nam je mogućnost prikazivanja završnog izgleda budućeg zahvata te njegovo prihvaćanje s naše strane i od strane pacijenata. Prilikom izrade pacijent je aktivno sudjelovao u svakoj fazi, iznosio vlastite predodžbe i na taj način dijelio odgovornost za konačni izgled i rezultat terapije. Takvim pristupom pacijent je s većim zadovoljstvom prihvatio konačan rezultat.

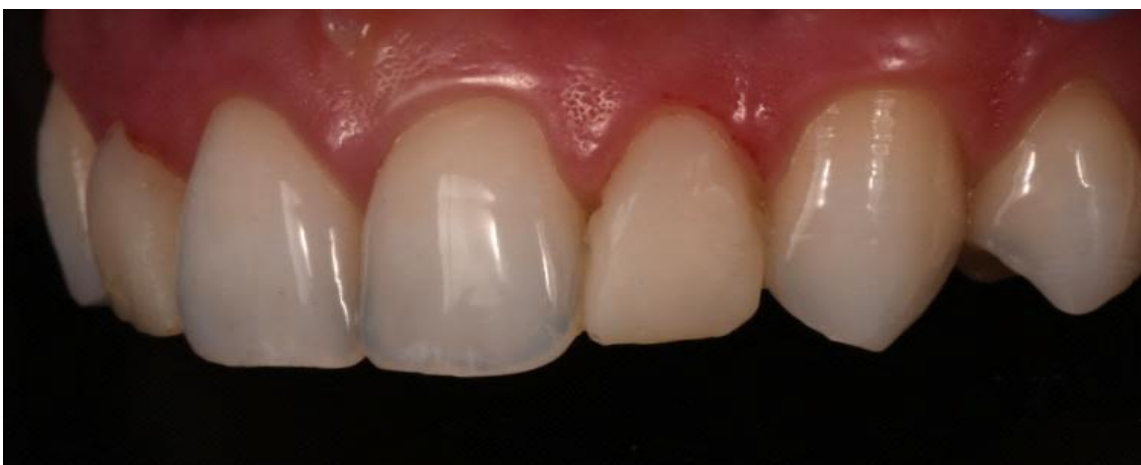Preko mock up-a koristi se dubinski rezač koji prodire samo onoliko duboko koliko mu dopušta estetski privremeni nadomjestak. Iznenadujuće je da u većini slučajeva uklanjanje kompozitnog materijala dubinskim rezačem ne seže čak ni do caklinske površine. U tim slučajevima estetski se privremeni nadomjestak uklanja, a s cakline se skidaju površinske prizme i polira se na kraju kako bi se postiglo bolje svezivanje (19). S obzirom na to da ova vrsta privremenih nadomjestaka oponaša završni izgled i konture budućih estetskih keramičkih ljuski, zube je bilo moguće brusiti vrlo precizno te smo na opisani način izbjegli nesuvišno uklanjanje cakline, odnosno istodobno smo postigli idealnu dubinu brušenja. Budući da se ovaj postupak provodi prije aplikacije anestezije, dok je usnica pokretna, gore navedene parametre mogli smo procijeniti zajedno s pacijentom, koristeći usnice kao referencu u odnosu na novi položaj zubi i novooblikovani osmijeh (Slika 7. – 9.).



Slika 7. Mock up na lateralnim sjekutićima preko kojeg se bruse zubi



Slika 8. Mock up na gornjem desnom lateralnom sjekutiću



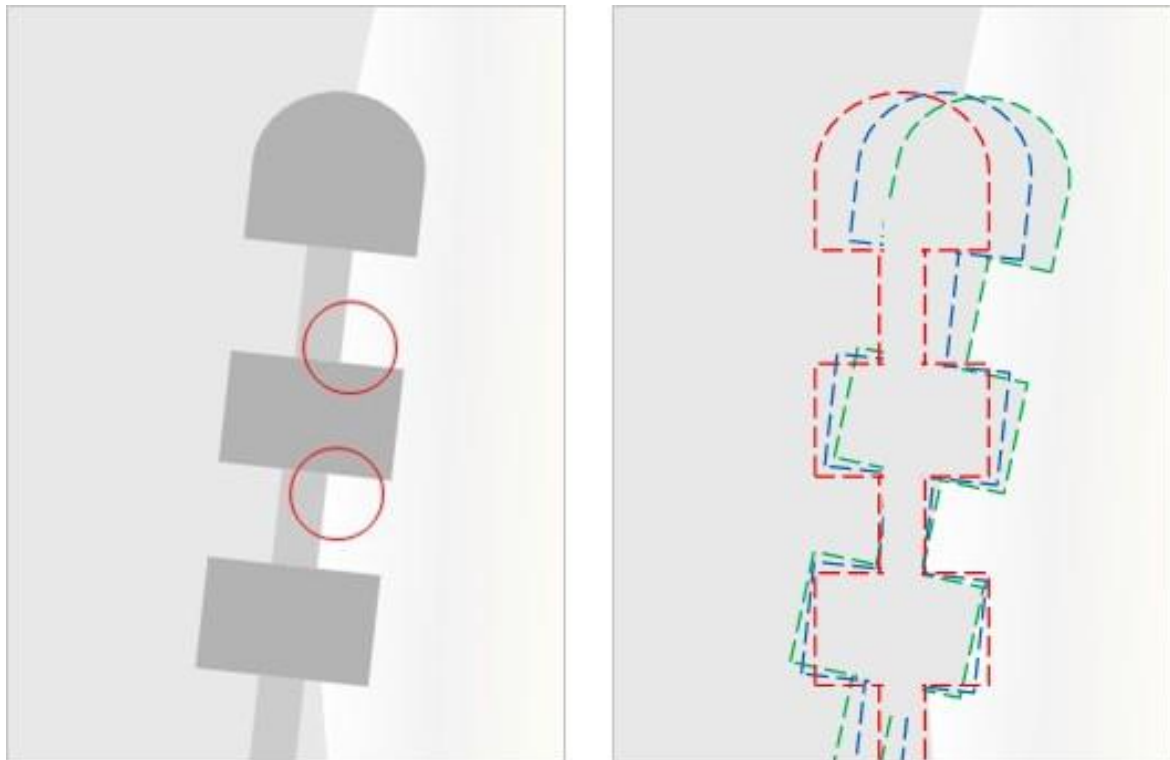
Slika 9. Mock up na gornjem lijevom lateralnom sjekutiću

### **2.2.2. Početak brušenja i upotreba dubinskih rezača**

Prvi korak u brušenju zuba je postizanje zadovoljavajuće dubine upotrebom dubinskih rezača. Naravno, dubinski rezači uvijek uklanjaju istu količinu zuba, ovisno o dubini kotačića svrdla. Drugim riječima, bez obzira na položaj zuba, odnosno bez obzira na to je li on nagnut lingvalno ili vestibularno, dubinski će rezač uvijek uklanjati istu količinu zubne strukture, što neće nužno predstavljati pravu dubinu brušenja (16).

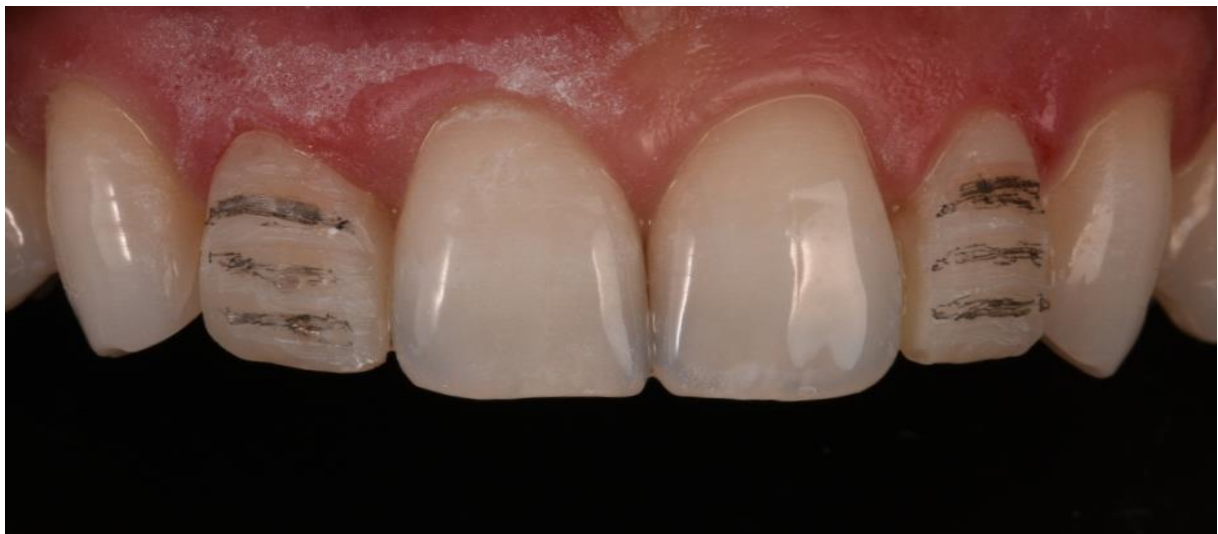Dubinski rezači kontroliraju dubinu vestibularnog brušenja zuba, pomažu u provođenju postupaka te vizualizaciji i mjerenju količine izbrušenog caklinskog tkiva. Ako je postojeću boju zuba potrebno promijeniti za dvije ili manje nijansi (20), koriste se dubinski rezači od 0.3 do 0.5 mm. Bez njihove je upotrebe vrlo teško procijeniti dubinu izbrušene cakline u tom rasponu (21).

Caklina posjeduje različitu debljinu na svojoj gingivnoj, središnjoj i incizalnoj trećini vestibularne stijenke zuba. Na vestibularnoj gingivnoj trećini ona iznosi 0.3 do 0.5 mm, od 0.6 do 1.0 mm u središnjoj trećini i od 1.0 do 2.1 mm u incizalnoj trećini (22). Poznavanje navedenih varijabli površinske teksture (na konveksnom dijelu zuba) te upotreba posebnih dijamantnih brusnih sredstava pod različitim kutovima, dizajniranima posebno za ovu svrhu, olakšavaju brušenje caklinskog tkiva. Dijamantni dubinski rezači na sebi posjeduju kotačiće različite veličine koji, ovisno o caklinskoj debljini vestibularne stijenke inciziva prodiru u dubinu cakline sve dok nerezujući držač ne dođe u kontakt sa zubom. Potrebno je naglasiti kako kotačići izrežu caklinu samo do dubine od 0,3 do 0,5 mm, sve do trenutka dok nerezujući držač ne dodirne zub. Pri ovom postupku najvažnije je dubinski rezač pridržavati u tri različita položaja (pod tri različita kuta) kako bi dijamantni kotačići dosegli zadovoljavajuće dubine (16) (Slika 10.).



Slika 10. Vizualan prikaz dubinskih rezača. Dubinski rezač prodire u caklinu do trenutka dodira nerezućeg držača i zuba.

Upotreba grafitne olovke pomaže nam u vizualizaciji žljebova i tijekom brušenja kako ne bismo izbrusili zub više nego što je potrebno (Slika 11.).



Slika 11. Dubina brušenja označena dubinskim rezačima

### **2.2.3. Brušenje zuba**

Kako bi se postigao najviši stupanj estetike, poboljšala otpornost na frakture, potaknuo laboratorijski umjetnički izričaj te osiguralo zdravlje mekih tkiva, pri izradi keramičkih estetskih ljusti od iznimne je važnosti vrlo precizno izbrusiti prirodni zub. Većina stomatologa svjesna je utjecaja postupka brušenja zuba na trajnost budućeg nadomjeska iako ova vrsta nadomjeska zahtjeva vrlo malo brušenja. Konzervativnim brušenjem cakline uklanja se 0,3 - 0,5 mm tkiva, sa završnom linijom brušenja postavljenom što bliže zdravoj gingivi. No, bez obzira na njeno stanje, cervikalno brušenje predstavlja najosjetljiviji dio postupka s obzirom na to da sprječava pretjerano oblikovanje estetske keramičke ljuste (16).

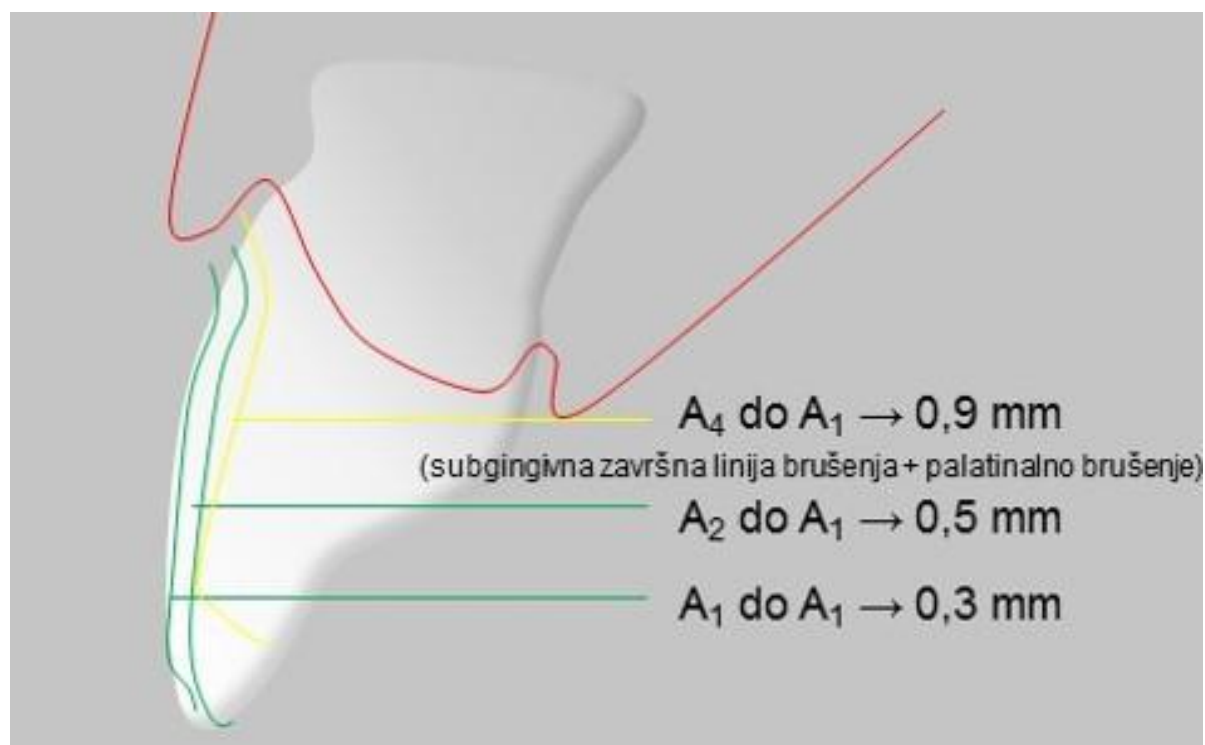
Keramički materijal od kojeg se izrađuju estetske keramičke ljuste osigurava transmisiju prirodne svjetlosti (odnosno refrakciju, refleksiju i translucenciju), a estetski rezultat u konačnici može bit ugrožen nedovoljnim brušenjem zuba te njegovim odnosom prema parametrima mekih tkiva i nadomjestaka (23). Oblik budućeg nadomjeska također utječe na njegov izgled i trajnost. Katkad estetske keramičke ljuste ne postignu željena očekivanja stomatologa i pacijenta zbog nezadovoljavajuće boje bataljka. Uzrok ovog neuspjeha leži u relativnoj debljini estetske keramičke ljuste i količini svjetlosti koju ona propušta, što boju zubne podloge i usta čini vidljivima. Ovaj je problem moguće spriječiti tako da stomatolog poveća debljinu estetske keramičke ljuste na način da pri brušenju zuba poveća dubinu preparacije te spriječi utjecaj boje zubne podloge na nadomjestak (24).

Kod preparacije „minimalne“ dubine, zubi na kojima se izrađuju estetske keramičke ljuste razlikuju se za manje od jedne nijanse od željene boje budućih nadomjestaka, što znači da je pri brušenju zuba te za kasnije pravilno oblikovanju ljuste dovoljno ukloniti samo 0.3 mm caklinskog sloja. Boja zubne pozadine omogućit će prirodan izgled zuba, a završna se linija brušenja nalazi supragingivno.

Kod preparacije „srednje dubine“, nijansa buduće estetske keramičke ljuste od prirodne se boje zuba razlikuje od jedne do dvije nijanse. U takvom je slučaju, u svrhu postizanja zadovoljavajuće razine boje potrebna veća modifikacija pozadinske nijanse. Pri brušenju zuba potrebno je osigurati oko 0.6 mm prostora, s postavljanjem završne linije brušenja u razinu gingivnog vrška.

Kod preparacije „velike dubine“ željena nijansa estetske keramičke ljuste se od prirodnog zuba razlikuje za više od tri nijanse. Kada postoji ovako znatna razlika u boji, zubnu je podlogu potrebno dobro maskirati. Prekrivanje neželjene diskoloracije zubne podloge omogućuje

postizanje željene boje nadomjeska. U ovim se slučajevima najčešće završna linija brušenja zuba nalazi subgingivno (25). Općenito, može se reći kako se boja podloge može promijeniti za jednu nijansu dubinom brušenja od 0.2 mm (Slika 12.).



Slika 12. Dubina preparacija pri promjeni boje zuba

Pri radu se preporučuje koristiti optička pomagala kojima se olakšava precizno brušenje te koja pomažu pri očuvanju što debljeg caklinskog sloja, s obzirom na to da je vezivna čvrstoća keramičkog materijala i cakline još uvijek veća od vezivne čvrstoće keramičkog materijala i dentina (26-28). Rezultati nekih istraživanja su dokazali da estetske keramičke ljuske nadoknađuju mehanička svojstva i mikrostrukturu intaktnog zuba u in vitro uvjetima čak i kad su vezane na široku dentinsku površinu, uporabom dentinskih adhezivnih sustava (29).

Preparacija za ljusku može se učiniti na 3 načina, a to su:

1. Preparacija u obliku prozora „WINDOW“ (zahvaća cijelu vestibularnu plohu bez brušenja incizalnog brida)

Tehnika brušenja koja završava vestibularnim brušenjem na incizalnom bridu, a da se pritom ne brusi palatinalna stijenka, a kavitet posjeduje oblik prozorčića ili incizalnog pera, smještenog unutra caklinskog tkiva (2).



2. Preparacija vestibularne plohe sa skraćanjem incizalnog brida 1 - 1,5 mm „BUTT JOINT“  
Tehnika brušenja u kojoj se blago skraćuje incizalni rub, a keramički materijal prelazi preko incizalnog brida, završavajući na lingvalnoj stijenci (2). Ovom tehnikom brušenja poboljšavaju se estetski efekt nadomjeska, poput translucencije te mehanička otpornost estetske keramičke ljuske.

3. Preparacija vestibularne plohe sa skraćanjem incizalnog brida za 2 mm i stepenicom na palatinalnoj plohi

Tehnika brušenja u kojoj je bitno odrediti palatinalni položaj završne linije brušenja tako da rub preparacije ne završava u konkavitetu već ispod ili iznad njega, u glatkom konveksnom području cinguluma, kako bi se izbjeglo djelovanje vlačnih sila (30).

Za razliku od bataljaka izbrušenih za krunice, poput metalo-keramičkih krunica s rubovima utisnutim u sulkus, tanka estetska keramička ljuska i njezin kameleonski efekt na cervikalnom rubu zuba omogućuju postavljanje gingivnih rubova ovog nadomjeska supragingivno. Bez vidljive linije cementa ili metalnog ruba keramički se materijal skladno spaja s kompozitnim cementom u podlozi. Kad god je to moguće, završna se linija brušenja postavlja u caklini, prateći oblik mekih tkiva od njihova mezo-aproksimalnog do distoaproksimalnog dijela. Postavljanje gingivnog ruba supragingivno posjeduje mnoge prednosti poput: izbjegavanje ozljeđivanja gingivnog tkiva, smanjenje rizika od pretjeranog eksponiranja dentina u cervikalnom području te postizanja pravilno oblikovanih rubova koje je kod supragingivne preparacije jednostavnije otisnuti. Ova vrsta završne linije brušenja povećava vjerojatnost da će kavitet završavati u caklini, a široka caklinska površina iznimno je važna zbog postizanja snažnije adhezije i rjeđeg pojavljivanja mikropukotina kasnije (31).

Pojava mikropukotina se povećava tijekom postupka pečenja keramičkog materijala ako izbrušene površine ne posjeduju glatke i zaobljene linije kutova već su one na aproksimalnim, okluzalnim i lingvalnim (palatinalnim) izbrušenim stjenkama preoštre. Širenje pukotina koje ovise o dugotrajnom naprezanju ili statičkom zamoru može se izbjeći dodatnim zaobljavanjem prijelaza izbrušenih stjenki (32).

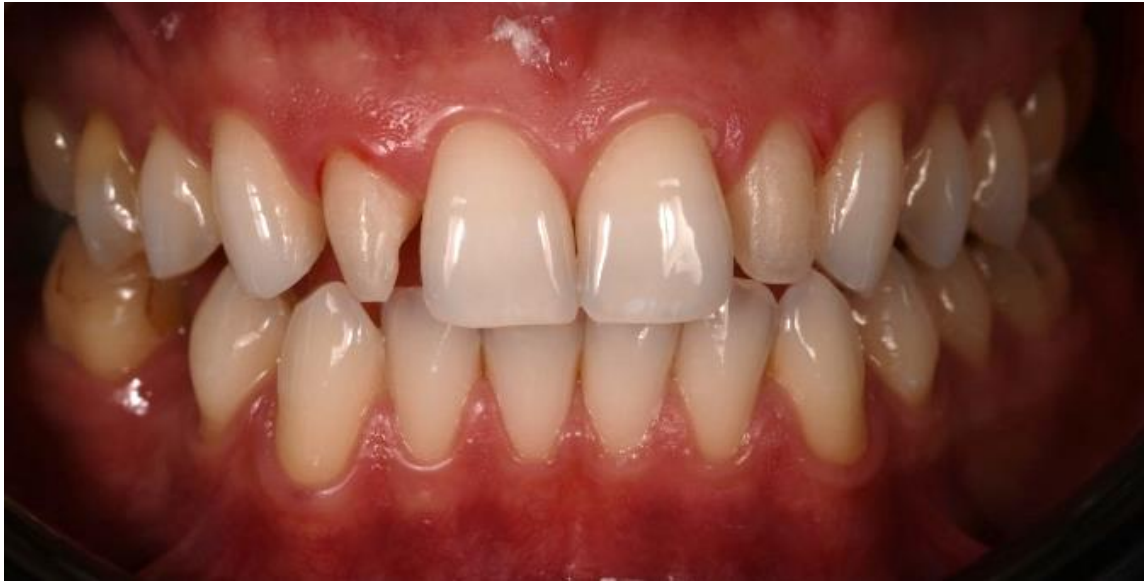Na gingivnim se rubovima preporučuje oblikovati zaobljenu stepenicu koja predstavlja idealan rub estetske keramičke ljuske. Ona nam omogućuje oponašanje prirodnog izgleda zuba te sprječava pretjerano oblikovanje estetske keramičke ljuske u cervikalnom području. Ovaj oblik završne linije brušenja također olakšava kasniju probu nadomjeska, a tijekom završnog

postavljanja osigurava otpornost na lomove i izbjegava pojavu lomova rubova estetske keramičke ljuste (21). Nakon završenih postupaka brušenja zuba za izradu estetske keramičke ljuste, potrebno je precizno pregledati izbrušeni kavitet. Posebno je važno zaobliti sve oštre kutove na spojištu incizalnog kuta i palatinalnog dijela zuba koji mogu predstavljati središnju točku nakupljanja naprezanja. U točki gdje se spajaju vestibularna, aproksimalna i palatinalna izbrušena ploha zuba također je važno izbjegavati oštre rubove (33). Pri zaobljivanju i poliranju rubova koriste dijamantna svrdla označena crvenim rubom.

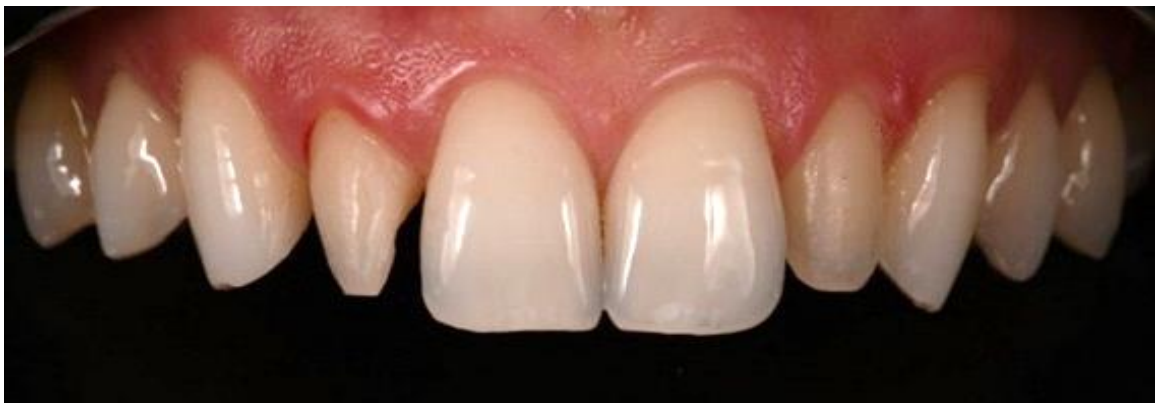Brtvljenje eksponiranog dentina odnosno dentinskih tubulusa netom izbrušenog dentina predstavlja vrlo važan aspekt postupka izrade estetskih keramičkih ljusti. Kako bi se izbjegla postoperativna osjetljivost te prodor bakterija u otvorene dentinske tubuluse, važno ih je zaštititi u razdoblju od brušenja zuba pa sve do završnog cementiranja nadomjestka (34, 35). Preporučuje se sredstva za jetkanje i dentinsko svezivanje (bond) nanijeti na dentinsku površinu neposredno nakon brušenja, a prije završnog otiskivanja jer je sposobnost površinskog svezivanja dentina najbolja neposredno nakon brušenja (36, 37).

Prije početka brušenja za izradu estetskih keramičkih ljusti upotrijebili su se dubinski rezači koji se koriste preko privremenih estetskih nadomjestaka. Na taj se način izbjegava svako nepotrebno uklanjanje cakline i osigurava minimalno invazivna preparacija. Kada se postigla zadovoljavajuća dubina brušenja i oblikovali horizontalni žljebovi koji se označuju grafitnom olovkom (Slika 11), bilo je potrebno ukloniti preostali dio estetskog privremenog nadomjeska. Pri uklanjanju preostale zubne strukture, koja se nalazi između izbrušenih dubinskih orijentacijskih žljebova, te pri postizanju zadovoljavajuće dubine brušenja, koristili smo konično dijamantno svrdlo zaobljenog vrška.

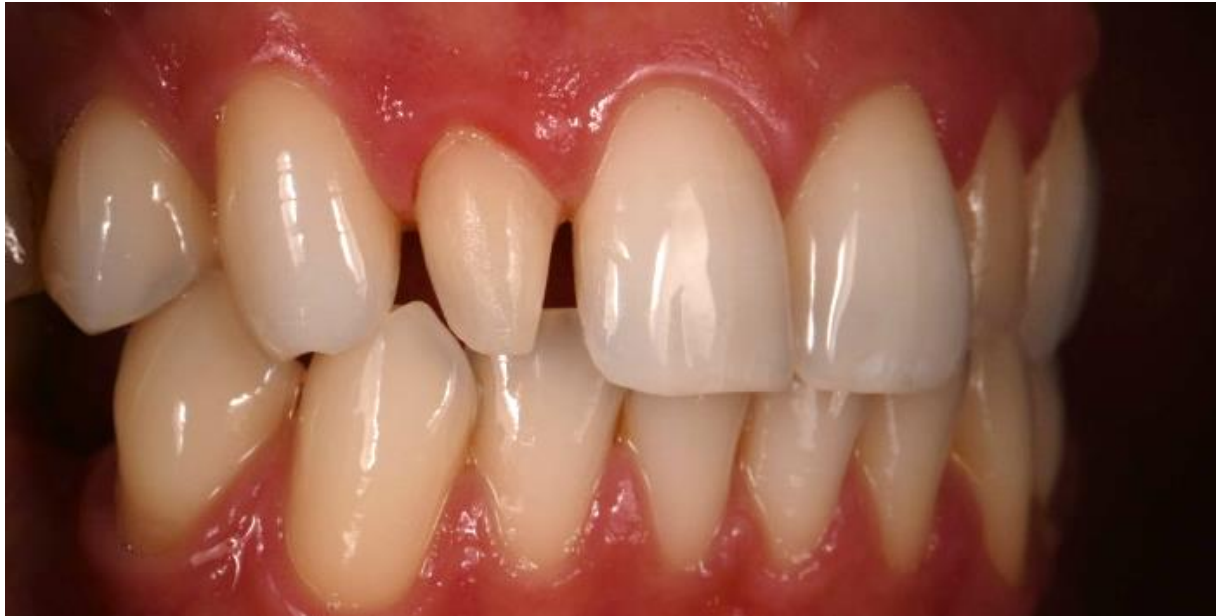Horizontalni su žljebovi pritom ostali obojani sve dok koničnim dijamantnim svrdlom zaobljenog vrška nismo dosegli zadovoljavajuću dubinu. Kako bi se postigao prirodan i zdrav izgled lateralnih inciziva i u potpunosti oponašala prirodna zaobljenost vestibularne stijenke zuba, bilo je vrlo važno naginjanjem svrdla u tri različita položaja postići ravnomjerno uklanjanje cakline. Upotrebom silikonskog ključa kontrolirala se količina brušenja u svrhu očuvanja zdravog zubnog tkiva. Nakon završenog brušenja potrebno je zaobliti sve oštre rubove (Slika 13. – 15.).



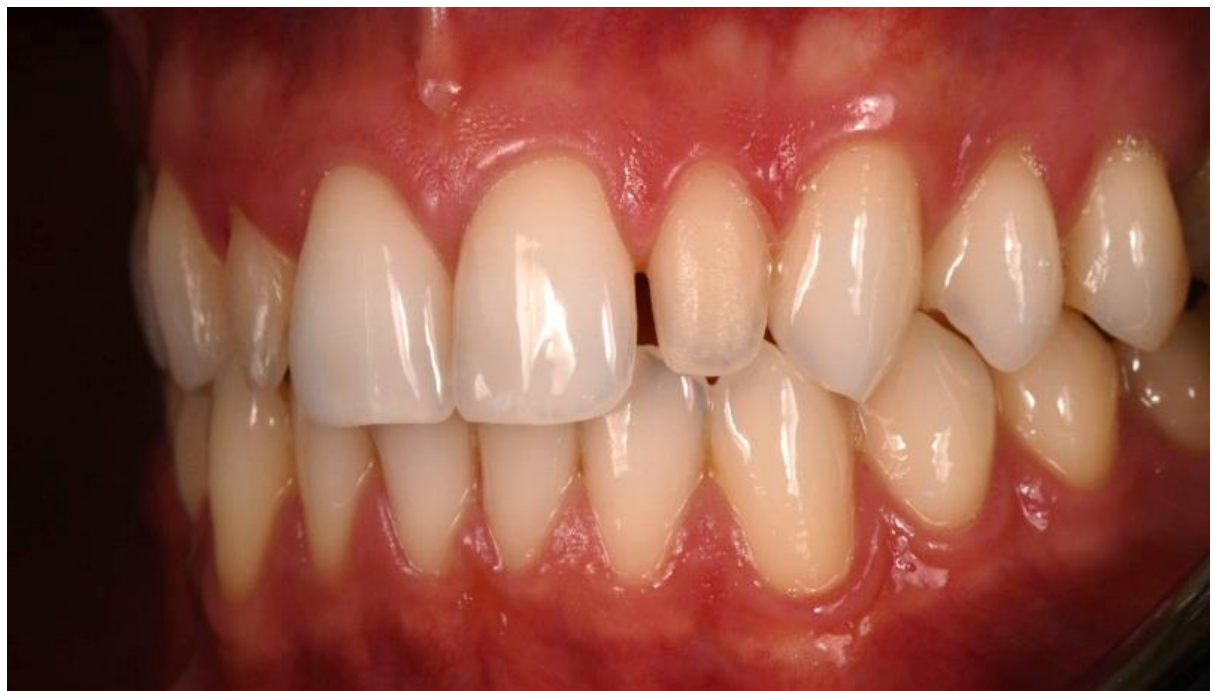Slika 13. Minimalno invazivna preparacija lateralnih sjekutića  
(frontalni prikaz)



Slika 14. Adekvatna preparacija za ljuske  
(frontalni prikaz lateralnih sjekutića)



Slika 15. Minimalno invazivna preparacija na gornjem desnom lateralnom sjekutiću



Slika 16. Minimalno invazivna preparacija na gornjem lijevom lateralnom sjekutiću

#### 2.2.4. Otisci

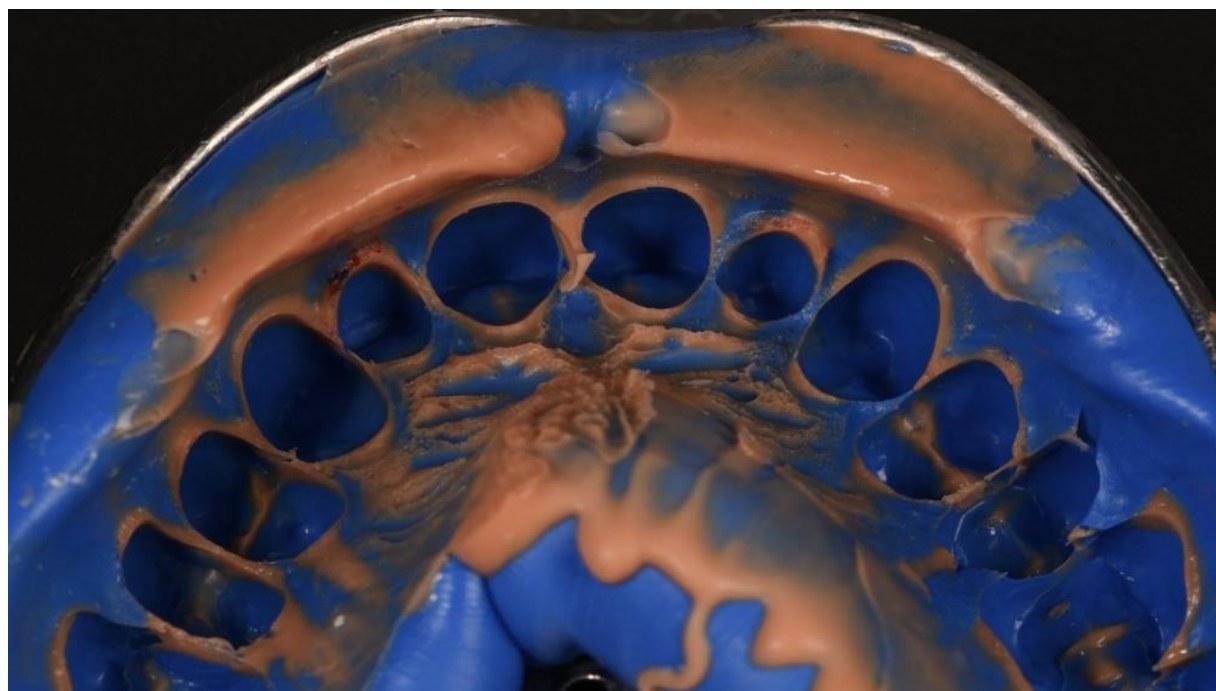
Nakon dovršenog brušenja zuba i brtvljenja područja eksponiranog dentina adhezivnim sredstvom, vrijeme je za izradu završnog otiska. Svaki put, čak i kada se otiskuje pojedinačni zub na kojem se izrađuje samo jedna estetska keramička ljuska, potrebno je otisnuti cijelu čeljust elastomernim otisnim materijalom. Na taj će način zubni tehničar moći postaviti modele obiju čeljusti u pravilan odnos i bolje kontrolirati okluziju pacijenta. U tu je svrhu dovoljno je bilo izraditi alginatni otisak suprotne čeljusti (16).

Pravilnim otiskivanjem i stomatolog i zubni tehničar sigurni su u položaj i oblik završne linije brušenja kaviteta. Da bi to postigao, zubni tehničar iz otiska izlijeva sadreni odljev, koji predstavlja duplikat stanja u ustima, uključujući preparaciju i podminirana zubna tkiva oko njega. Očuvanje zdrave gingive predstavlja ključ uspjeha svakog otiska. Od iznimne je važnosti zdrav, stabilan i netraumatizirani gingivni sulkus (38). Kako bi se modeli pravilno postavili u međusoban odnos, što omogućuje pravilno oblikovanje nadomjeska, susjedni zubi i tkiva moraju se precizno izliti. Na okluzijskim se površinama ostalih zubi u zubnom luku, a osobito u području završne linije brušenja zuba, ne smiju nalaziti mjehurići zraka (39).

Pri otiskivanju kaviteta za izradu estetskih keramičkih ljuski najviše se koristi adicijski silikoni te ireverzibilni hidrokoloid. Adicijski silikoni predstavljaju silikonsku skupinu elastomera koja je u usporedbi s kondenzacijskim silikonima naprednija u smislu preciznosti. Ovi su materijali dostupni kao dvokomponentni, s četiri vrste viskoznosti i raspona boja, omogućujući stomatologu nadgledanje postupaka miješanja (40). Visoko viskozni tvrdi kitasti polivinil siloksan najtvrdi je otisni materijal i nikad se ne koristi jednofazno, nego s nisko viskozim rijetkim adicijskim silikonom. Iz otiska se izlijevaju modeli cjelokupnih zubnih lukova kako bi se izradom estetskih keramičkih ljuski osiguralo protruzijsko i lateralno vođenje (41).

Ako je cervikalni rub kaviteta smješten subgingivno ili ako je zubnom tehničaru potrebno dostaviti detaljne informacije o profilnom gingivnom obliku zuba, pri otiskivanju je poželjno koristiti retrakcijski konac. U sulkus se, u svrhu zaustavljanja istjecanja tkivne tekućine, postavlja svileni kirurški konac oznake 00 ili 000. Potom se iznad njega postavlja pleteni retrakcijski konac čija je svrha samo odmicanje gingive te se on ne smije silom uguravati u gingivni sulkus. Njegov najdeblji dio nalazi se u razini gingivnog vrška. Defleksijski se konac u gingivnom sulkusu zadržava nekoliko minuta i potom oprezno uklanja, ostavljajući svileni retrakcijski konac u sulkusu, kako bi se zaustavilo istjecanje tkivne tekućine. Otisak se otiskuje što prije da se spriječi kolabiranje odignutih gingivnih rubova u njihov prvobitni položaj (16).

Prilikom otiskivanja preko gingivnih rubova preparacije pištoljem se tankom miješalicom nanosi rijetki otisni materijal (Virtual, Ivoclar Vivadent, Shaan, Liechtenstein). Vrlo je važno, bez obzira je li riječ o hidrofilnom ili hidrofobnom materijalu, područje otiskivanja potrebno održavati suhim od sline, krvi ili sulkusnih tekućina (42). Cilj otiskivanja je smjestiti otisni materijal između gingivnog ruba i sulkusa a za to je najbolje nanijeti otisni materijal iz jedne točke, te neprekidnim napredovanjem u tom smjeru, nježno dodirivati miješalicom otisno područje kako bi se izbjeglo nepoželjno stvaranje mjehurića. U isto vrijeme asistent puni žlicu srednje tvrdim ili tvrdim otisnim materijalom (Virtual putty, Ivoclar Vivadent, Shaan, Liechtenstein). Nakon završenog postupka nanošenja rijetkog otisnog materijala, u pacijentova usta se, preko njega, postavlja otisna žlica, prethodno napunjena srednje tvrdim otisnim materijalom (42). Povišenje temperature na temperaturu u pacijentovim ustima, skraćuje vrijeme manipulacije i stvrdnjavanja otisnog materijala nakon čega se otisak odvaja brzim pokretom ruke kako bi se izbjegle njegove distorzijske promjene (43). Adicijski silikonski otisni materijali vrlo brzo se oporavljaju od deformacija, vrlo su precizni i posjeduju visoku dimenzionalnu stabilnost nakon stvrdnjavanja. Potom se otisak ispere, ispuše i osuši te provjeri (Slika 17.). Prije izlijevanja potrebno ga je uroniti u dezinfekcijsku tekućinu (40).



Slika 17. Dvofazni precizan otisak



### **2.2.5. Obrazni luk**

Za prijenos međučeljusnih odnosa, potrebno je koristiti obrazni luk i poluprilagodljivi artikulatorkojim se prenosi prostorni odnos šarnirske osi i zuba gornje čeljusti (44). Jedna od najjednostavnijih metoda prijenosa su međučeljusnih odnosa jest uporaba obraznog luka za brzu montažu koji sa svake strane glave kao referentne točke koristi vanjske slušne hodnike zbog njihovog bliskog odnosa sa slušnom jamicom (45). Katkad može doći do estetskih zabluda, uzrokovanih asimetrijama glave, povezanima s promijenjenim položajem kondila. Stoga, obrazni luk ne registrira nužno točan estetski položaj koji bi bio od važnosti za zubnog tehničara, osobito pri smještanju incizalnih bridova estetskih keramičkih ljustki. U stomatološkoj protetici prednja se protetska ravnina obično uspostavlja prilikom izrade privremenih nadomjestaka. Razlog je tome smještanje sadrenih modela u artikulatork bez odnosa s bipupilarnom linijom ili horizontalnom ravninom. Estetska se okluzijska ravnina mora poklapati s funkcijskom okluzijskom ravninom. Nedostatak ovih informacija bit će vidljiv pri postavljanju gotovih nadomjestaka u usta pacijenta (16).

### **2.2.6. Registracija međučeljusnih odnosa**

Kada se estetske keramičke ljustke izrađuju na prednjim zubima (osim kad se okluzija poboljšava ili mijenja, dovoljno je izraditi jednostavni međučeljusni registar u položaju maksimalne interkuspidacije.

## **2.3. Izrada privremenih estetskih nadomjestaka**

Pri izradi estetskih keramičkih ljustki osnovni je cilj izrade privremenih nadomjestaka postići funkciju i estetiku završnog nadomjeska. Estetski se privremeni nadomjesci izrađuju poslije brušenja zubi, te se novi oblik, položaj i duljina zubi vrlo jednostavno mogu vizualizirati u pacijentovim ustima.

Kako bismo izbjegli oštećenja estetskih keramičkih ljustki, potrebno je privremene nadomjeske testirati u svakodnevnim situacijama. Prije svega potrebno je u ustima pacijenta provjeriti duljinu zubi, protruzijsku kliznu kretnju i položaj budućih nadomjestaka. Prije cementiranja potrebno je precizno provesti sve prilagodbe a pacijent treba izvesti protruzijsku i lateralne kliznu kretnju u svrhu provjere prednjeg vođenja i vođenja očnjacima odnosno provjere okluzije i funkcije (46).

Privremeni su nadomjesci važni zbog zdravlja tvrdih zubnih tkiva i bataljaka i estetike tijekom izrade konačnih nadomjestaka, od trenutka brušenja zubi do završnog cementiranja estetskih keramičkih ljusti (39). Pri izradi estetskih keramičkih ljusti koriste se minimalno invazivne tehnike, ali u slučajevima kod kojih postoji potreba za mijenjanjem diskoloracija zubi, ili kod uključivanja postojećih kaviteta ili istrošenih kompozitnih ispuna, zube je potrebno brusiti dublje. Produljeno ekspaniranje dentina mikrookolišu usne šupljine omogućuje prodor bakterija dok ekspozicija svakodnevnim podražajima uzrokovanih prehranom povećava mogućnost pojave termičke ili kemijske traume pulpnog tkiva (47). S obzirom na pojačanu osjetljivost zuba tijekom izrade estetskih keramičkih ljusti pacijent će slabije održavati oralnu higijenu, što može pogodovati gingivnim upalama, a u tim će slučajevima privremeni nadomjesci zaštititi pulpu i umanjiti postoperativnu preosjetljivost. Iako se većina rubova estetskih keramičkih ljusti nalazi supragingivno, u slučaju gdje se oni nalaze subgingivno od iznimne je važnosti rubove privremenih nadomjestaka oblikovati tako da ne iritiraju gingivna tkiva (48-51). Iritacija, koja može dovesti do upale, uzrokuje gingivnu proliferaciju i recesiju, a krvarenje tijekom završnog cementiranja nadomjeska, ugrožit će dugotrajnost estetskih keramičkih ljusti. Ako privremeni estetski nadomjestak nakon izrade nije potrebno korigirati, zubni tehničar može navoštiti model, koji služi kao šablona za izradu privremenog nadomjeska, koristiti pri izradi završnih estetskih keramičkih ljusti.

Pri cementiranju privremenih nadomjestaka koriste se različite tehnike i materijali, poput točkastog jetkanja i polimerizacije tekućeg kompozitnog materijala (52-54), privremeni cementi bez eugenola (55) ili adhezijski sustavi (56).

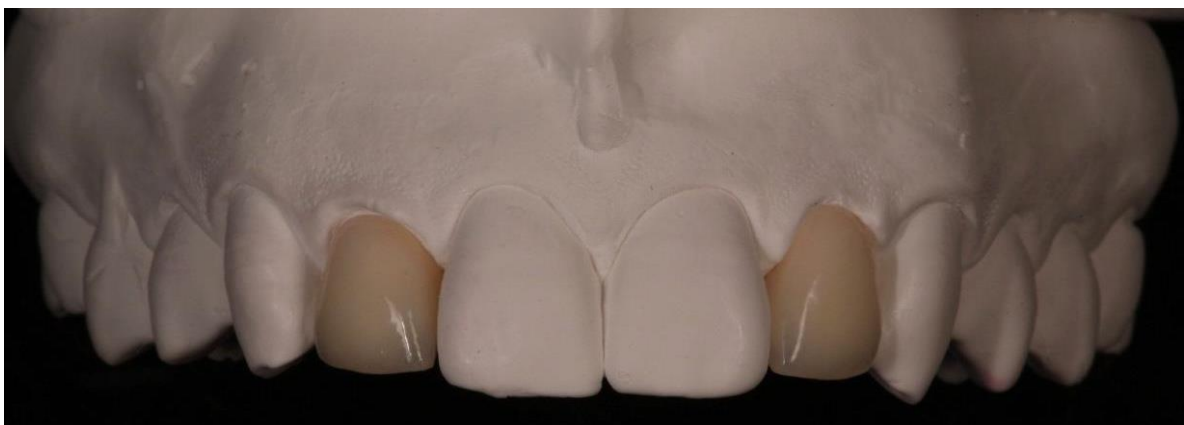

#### 2.4. Proba estetskih keramičkih ljustki

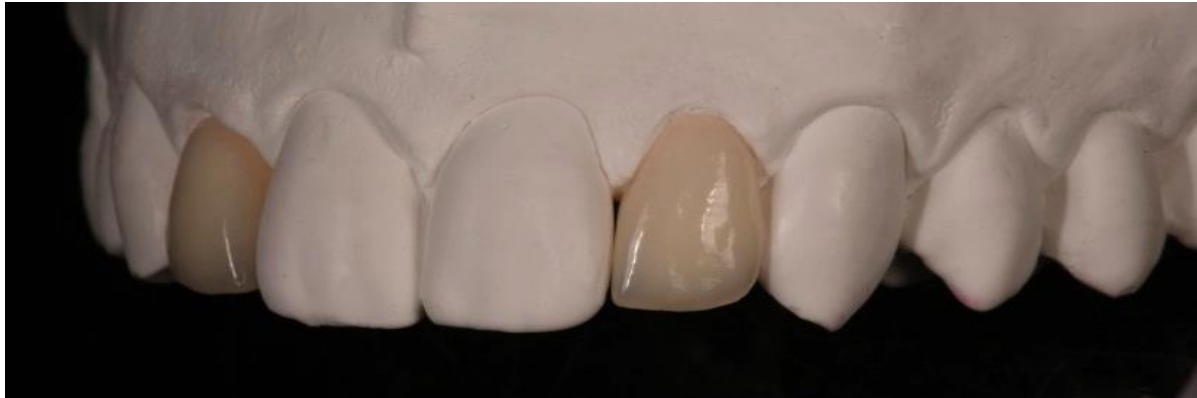Estetske keramičke ljustke smo prije svezivanja isprobali, kako bismo imali uvid u konačan završni izgled (Slika 18. – 20.). Pri postupku isprobavanja gotovih estetskih keramičkih ljustki nije dobro anestetizirati usnice jer njihova duljina i međusoban odnos prema prednjim zubima u velikoj mjeri utječu na oblikovanje osmijeha i cjelokupan izgled pacijenta. U takvim je slučajevima pametno upotrijebiti palatinalnu anesteziju, kako bi se anestetiziralo područje zubi, ali ne i usnica (16).

Nakon što smo ispolirali izbrušeni bataljak pastom i vodom, estetska se keramička ljustka može isprobati (21). Proba započinje pojedinačnim isprobavanjem svake ljustke, kako bi se procijenila njihova biološka integracija prema zubu i gingivni sklad. Pri probi nije poželjno koristiti pritisak s obzirom na to da je keramički materijal prije svezivanja vrlo krhak. Detaljno smo provjerili potpuni dosjed i marginalnu prilagodbu ljustke, a rubove nadomjeska je najbolje provjeriti bez uporabe gelova koji bi ga pridržavali na zubu (slika 21).

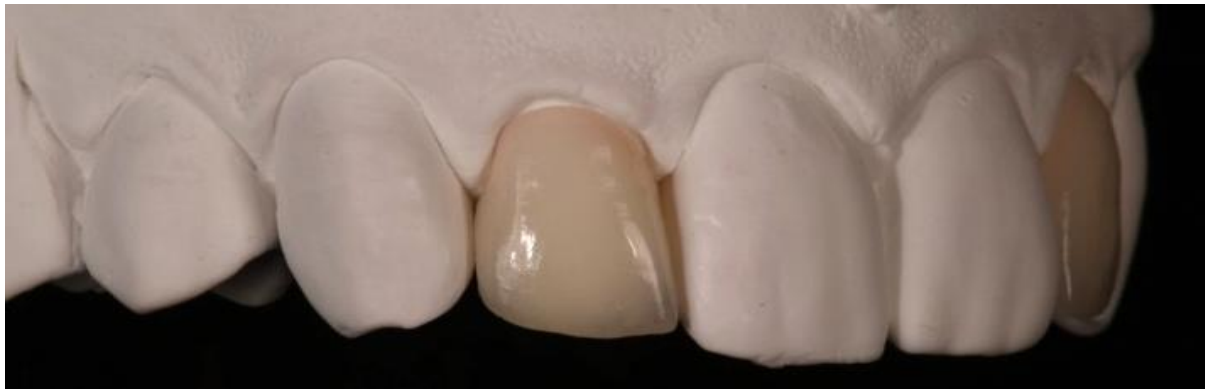Nakon pregleda pravilnog dosjeda estetskih keramičkih ljustki, pod usijanim, fluorescentnim i prirodnim svjetlom provjerili smo njihovu nijansu pomoću „try in“ paste (Variolink Esthetic Try-in paste, Ivoclar Vivadent, Shaan, Liechtenstein). Na završnu će boju estetskih keramičkih ljustki utjecati razni čimbenici i ona će ovisiti o laboratorijskoj izradi nadomjeska te boji zubne podloge na kojoj se nalazi. Sredstvo svezivanja, odnosno svjetlosno polimerizirajući kompozitni materijal također može utjecati na završni ishod, s obzirom na debljinu sloja i boju materijala (16).



Slika 18. Gotove estetske keramičke ljustke na modelu



Slika 19. Gotova ljuska za gornji lijevi lateralni sjekutić



Slika 20. Gotova ljuska za gornji desni lateralni sjekutić

## **2.5. Cementiranje estetskih keramičkih ljuski**

In vitro istraživanja dokazala su kako kompozitni materijal, kiselinski jetkani keramički materijal i jetkana caklina predstavljaju čvrst i otporan kompleks (19, 57). Primjena estetskih keramičkih ljuski koristi se u svrhu promjene boje ili oblika prednjih zubi svezivanjem tankog keramičkog sloja na zubnu površinu, uporabom adheziva i svjetlosno polimerizirajućeg kompozitnog materijala. Stoga čvrstoća i trajnost sveze zuba, estetske keramičke ljuske i svjetlosno polimerizirajućeg kompozitnog materijala određuju uspjeh cjelokupnog protetskog zahvata. Tvrdo zubno tkivo, keramički materijal te svezivni materijali predstavljaju tri osnovne komponente koje će omogućiti međusobno svezivanje površina s različitim svojstvima. Ova dobro strukturirana jedinica uspješno će opirati silama mehaničkog stresa (udarcima ili mehaničkom zamoru), termičkog stresa (mehanički zamor) ili stresa uzrokovanog tekućinama

(infiltracija i resorpcija) koji postoje u oralnom okruženju (58). S kemijskog stajališta, zubna struktura, keramički materijal i kompozitni svjetlosno polimerizirajući materijali vrlo su različiti. Zubno se tkivo sastoji od cakline (86% hidroksilapatita, 12% vode), dentina (45% hidroksilapatita, 30% primarne kolagene mreže, 25% vode), pulpe i ostalih struktura. Keramički su materijali za izradu nadomjestaka potpuno anorganski, a svezujuća kompozitna sredstva se sastoje od organske jezgre, čestica anorganskog punila i silana (59-61).

### **2.5.1. Tretiranje unutrašnje površine estetske keramičke ljeske**

Tijekom svezivanja estetske keramičke ljeske njezina unutrašnja strana te zubna površina moraju se odvojeno tretirati. Takav postupak će osigurati mikroretenciju unutrašnje stijenke estetske keramičke ljeske. Nakon dovršetka estetske keramičke ljeske u zubnom laboratoriju, unutrašnja joj se površina pjskari i kiselinski jetka 10%-tnom fluorovodičnom kiselinom, a tek potom šalje u stomatološku ordinaciju. Samostalno korištenje fluorovodične kiseline, ili njezino korištenje zajedno s pjskarenjem, osigurat će mikroretenciju unutrašnje stijenke estetske keramičke ljeske (62). Jetkanjem njene unutrašnje stijenke postiže se stvaranje određenog reljefa keramičke površine, a on pridonosi poboljšanoj retenciji (63, 64).

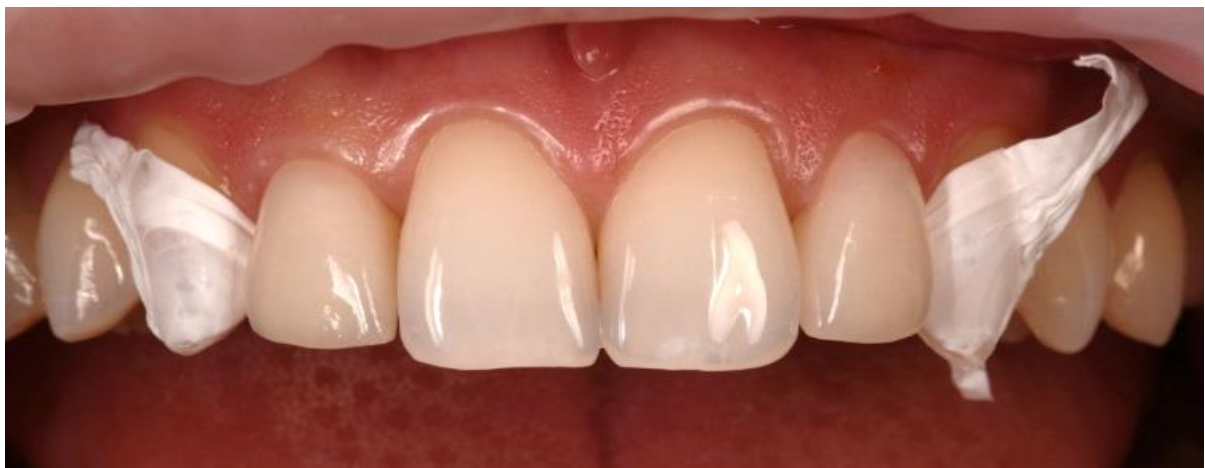Nakon probe ljeske u ustima, njezina unutrašnja površina se temeljito ispiri i čisti. U svrhu uklanjanja soli nastalih tijekom postupka jetkanja, jetkana se površina prebriše vlažnom vaticom te potom počisti alkoholom ili acetonom, kako bi se uklonili ostaci sline ili otisci prstiju koji mogu kontaminirati keramičku površinu. Ako je površina estetske keramičke ljeske kontaminirana slinom, na njezinu se površinu nanosi 37%-tna fosforna kiselina, u trajanju od 15 sekundi (65). Nakon ovog postupka potrebno je izbjegavati bilo kakvu kontaminaciju.

### **2.5.2. Tretiranje zubne površine**

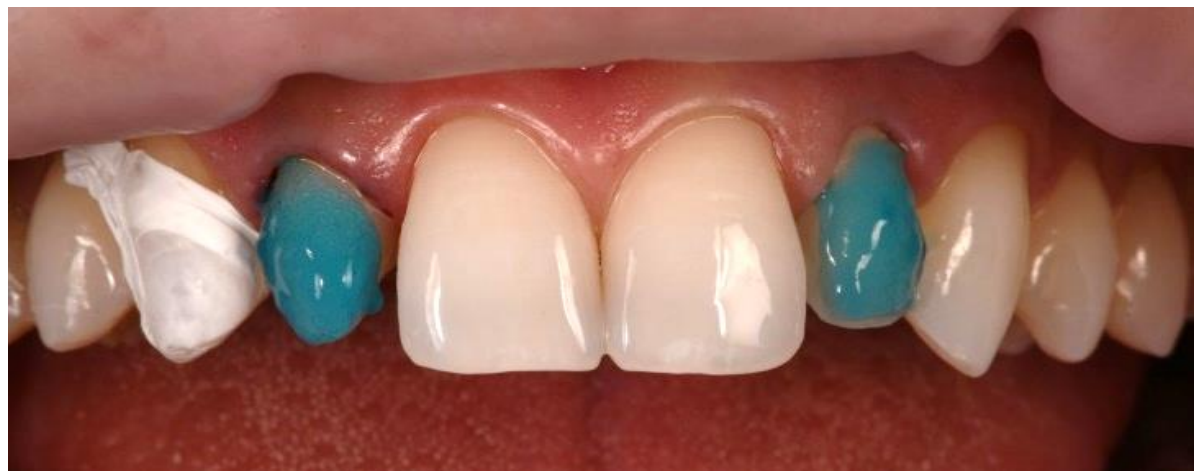Sljedeći korak u završnom postupku cementiranja i postizanja najjače sveze jest tretiranje zubne površine. S obzirom na to da svezivanje u osnovi ovisi o adheziji, bitno je postupak odraditi u najčišćim uvjetima te je područje svezivanja potrebno održavati čistim od krvi, sline ili oralnih onečišćenja. Pri cementiranju estetskih keramičkih ljeski preporučuje se koristiti djelomični gumeni štitnik koji predstavlja fizičku barijeru oralnim tekućinama, vlazi, jeziku i obrazima tako da je onemogućen nesmetani rad u usnoj šupljini.

Neposredno nakon brušenja zuba, dok je dentin još svježe izbrušen hibridizira se eksponirani dentin. U tom slučaju na površini zuba nakon uklanjanja privremenih nadomjestaka nema eksponiranog dentina jer je on zabrtvljen dentinskim svezujućim sredstvom. Prije završnog cementiranja estetske keramičke ljuske, ova se površina nježno čisti i pjeskari zračnom abrazijom.

Ako je privremeni nadomjestak svezan za zub tehnikom točkastog jetkanja, višak adhezijskog sredstva na tim dijelovima cakline potrebno je ukloniti ručno kako bi se postigla čista površina za caklinsko jetkanje. Susjedne zube preporučljivo je izolirati teflonskom trakom kako bi ih zaštitili. Potom se površina zuba jetka 30-40%-tnom fosforom kiselinom, kako bi se dentinsko svezujuće sredstvo dodatno očistilo i stvorila mikromehanička retencija caklinske površine (16). Kiselinom jetkanje cakline, koje se najčešće koristi (66) i uzrokuje interprizmatiku demineralizaciju, stvara mikro i makro zupce koji su najpogodniji za svezivanje (58). Stvaranje mikrojetkane strukture preduvjet je za uspješno svezivanje kompozitnog materijala i cakline. Gel za jetkanje potrebno je nanijeti na caklinu, izbjegavajući dodir s dentinom, a posljednjih 15 sekundi jetkanja cakline, nanosi se četkicom gel i na dentin (Slika 22.). Potom se zubi dobro ispiru i suše. Preko eksponiranog dentina se nakon toga nanosi primer, a zatim suši sve dok ne poprimi sjajan izgled. Na dentin i na caklinu nanosi se adhezijsko sredstvo koje se svjetlosno ne polimerizira dok estetska keramička ljuska ne dosjedne pravilno na izbrušeni zub (16).



Slika 21. Proba ljuski prije cementiranja



Slika 22. Priprema zubne površine

### **2.5.3. Tehnika cementiranja**

Nakon tretiranja zubne površine i unutrašnje površine estetske keramičke ljuske, slijedi njihovo međusobno povezivanje. Za cementiranje estetskih keramičkih ljuski najčešće se koristi svjetlosno polimerizirajući kompozitni materijal (67). Uporabom svjetlosno polimerizirajućeg kompozitnog cementa (Variolink Esthetic LC, Ivoclar Vivadent, Shaan, Lichtenstein) bilo je dovoljno vremena ukloniti višak materijala prije njegova stvrdnjavanja, skraćujući pritom vrijeme završnog poliranja cementiranog nadomjeska. Debljina i neprozirnost keramičkog materijala (68) utječu na transmisiju svjetlosti i mikročvrstoću kompozitnog materijala (68-71). Kod nadomjestaka kod kojih nije potrebno mijenjati postojeću boju, preporučuje se koristiti transparentan kompozitni materijal. Svjetlosno polimerizirajući kompozitni materijal koristi se u svrhu pojačanja otpornosti i osiguranja trajnosti sveze.

Pri cementiranju pojedinačnih estetskih keramičkih ljuski ili istodobnom cementiranju više njih odjednom, preporučuje se nanositi kompozitni materijal na unutrašnju stijenku ljuske (16). Najbolji način je postavljanje estetskih keramičkih ljuski njihovim incizalnim bridom, a potom postupnim pritiskanjem ljuske u gingivno-apikalnom smjeru. Također je važno da stomatolog pri opisanoj radnji promatra sve rubove nadomjeska i višak kompozitnog materijala koji se iz njih istiskuje, onemogućujući stvaranje inkluzija zraka u cementu (72, 73). Svaku je estetsku keramičku ljusku potrebno pomnjivo provjeriti s obzirom na njezin rubni dosjed, pravilan položaj te odnos prema susjednoj ljusci ili intaktnom zubu. Primjena apikalno usmjerenog

pritiska na incizalni brid nadomjeska drugim prstom osigurat će potpuni dodir estetske keramičke ljuske s cervikalnim dijelom zuba (16).

Preporučuje se cementiranje dvije po dvije estetske keramičke ljuske. Ova tehnika ne samo da omogućuje bolju kontrolu svezivanja, nego i osigurava njihov kompletan i pravilan dosjed, izbjegavajući nepažljivu polimerizaciju zbog istisnutog viška materijala ili mogućnosti njegova prelaženja na susjedni kavitet prije postavljanja nadomjeska, što može završiti njegovim nepotpunim dosjedom. Na taj način se umanjuju pogreške pri postavljanju, štedi se na vremenu i postižu se najpovoljniji rezultati (74).

Prije potpune polimerizacije kompozitnog materijala interdentalna se kontaktna područja i slobodni gingivni prostori čiste zubnim koncem. Tijekom ovog postupka estetske se keramičke ljuske prstom pridržavaju na svojem ležištu. Nakon uklanjanja viškova kompozitnog materijala s rubova nadomjeska, on se svjetlosno polimerizira u cijelosti (16). Estetska keramička ljuska apsorbira između 40 - 50% emitirane svjetlosti. Ako je debljina keramičkog materijala veća od 0.7 mm ili je površina ljuske izrazito neprozirna, svjetlosno polimerizirajući kompozitni materijal ne doseže svoju maksimalnu čvrstoću (71). U ovim se slučajevima savjetuje koristiti dvostruko polimerizirajući kompozitni materijal koji u svojem sastavu sadržava inicijatore koji će kemijski i svjetlosno polimerizirati cement. Ovom se vrstom kompozitnog materijala postiže jaca sveza s keramičkim materijalom (75).

U svrhu izbjegavanja stvaranja kisikom inhibiranog sloja na rubovima nadomjeska, prije završne polimerizacije koristi se glicerol. Potom se svaka pojedinačna estetska keramička ljuska sa svih strana svjetlosno polimerizira tijekom 60 do 90 sekundi.

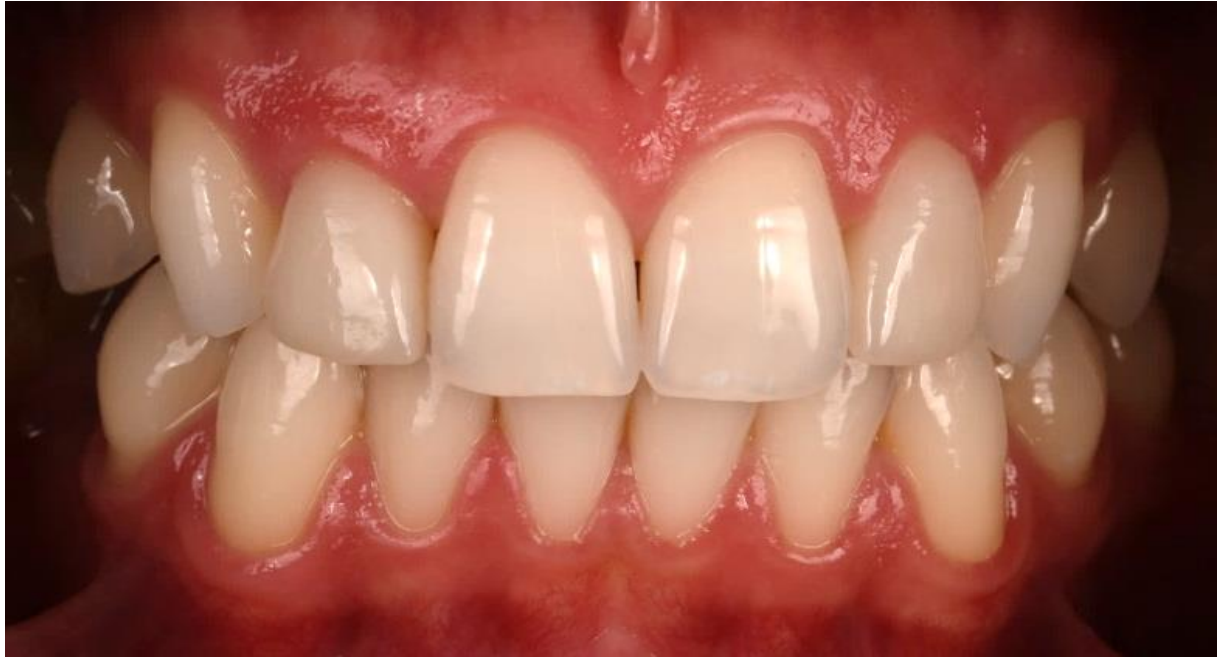Nakon završenog svezivanja svih estetskih keramičkih ljuski uklanja se gumeni štitnik i provjeravaju okluzijski i protruzijski dodiri (16).

#### **2.5.4. Grubo i fino poliranje**

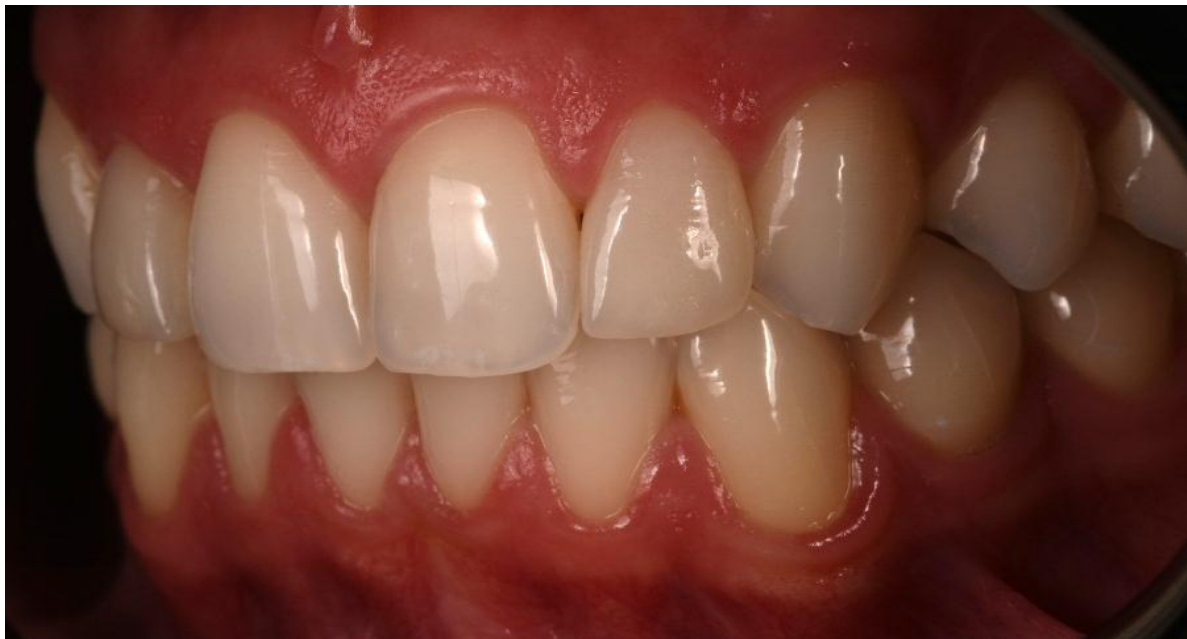Grubo i fino poliranje cementiranih estetskih keramičkih ljuski iznimno je važno, pogotovo ako se tijekom postupka polimerizacije nije vodila dovoljna briga o višku cementa. Tijekom polimerizacije potrebno je izbjegavati rubna odstupanja. Svi rubovi trebaju biti potpuno ispunjeni kompozitnim materijalom. To je bitno ne samo zbog sprječavanja pojave rubnih pukotina, nego i zbog mogućnosti zaravnavanja cementnog sloja s glatkim rubom nadomjeska (16). Rezultati istraživanja dokazuju potrebu za postavljanjem cervikalnog ruba estetske keramičke ljuske supragingivno, kako bi se umanjila mogućnost pojave postoperativnih



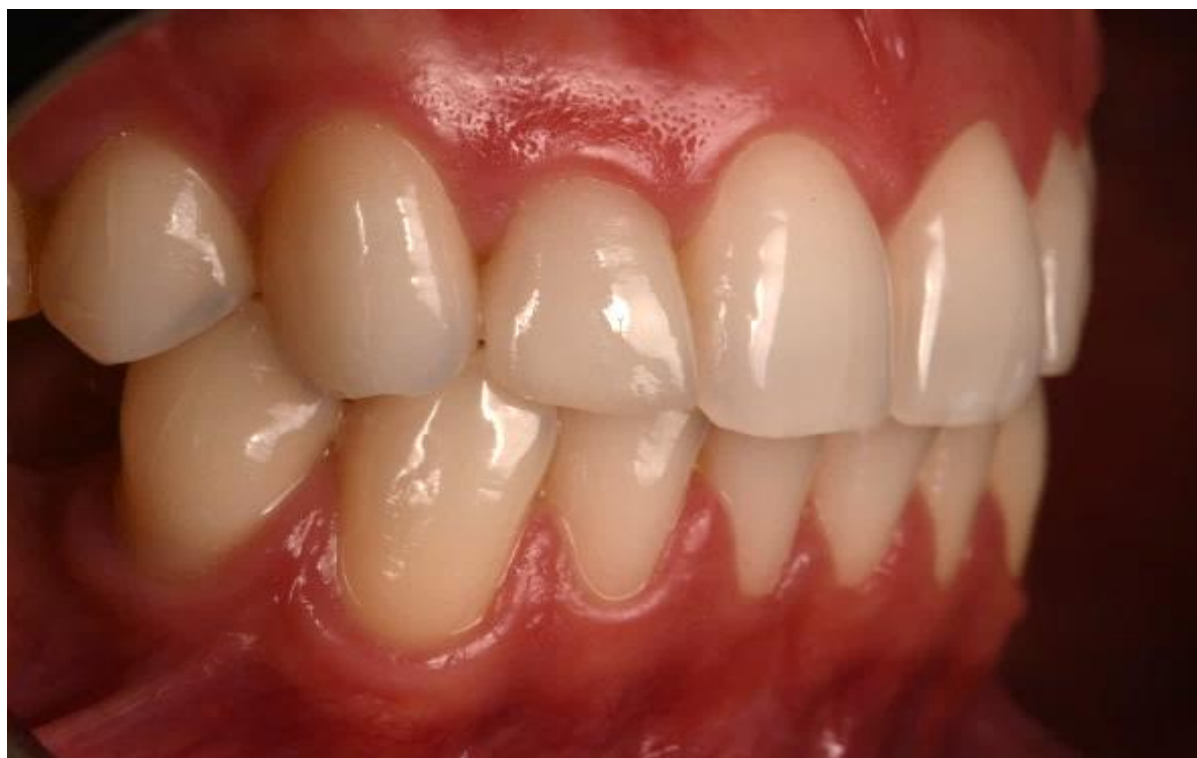problema (76). Dokazano je da se u slučaju pravilno provedenog postupka polimerizacije i poliranja neposredno nakon postavljanja estetskih keramičkih ljusti, manje nakuplja bakterijski plak (77) (Slika 23. – 28.).



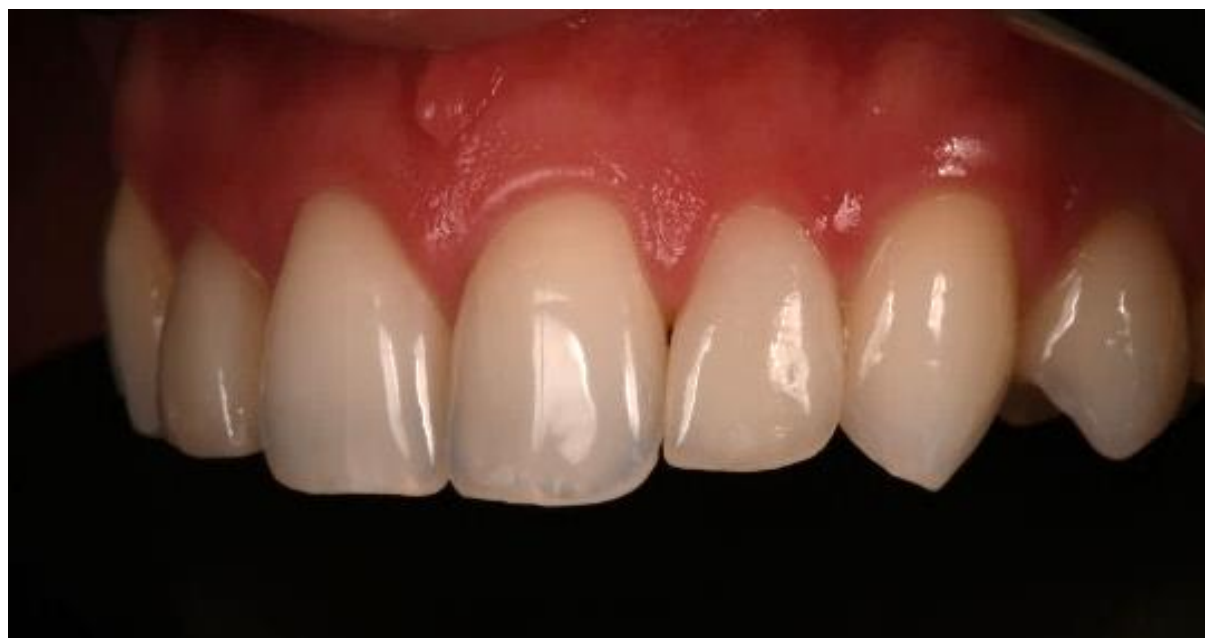Slika 23. Cementirane estetske keramičke ljuste na gornjim lateralnim sjekutićima (frontalni prikaz)



Slika 24. Cementirana ljusta na gornjem lijevom lateralnom sjekutiću

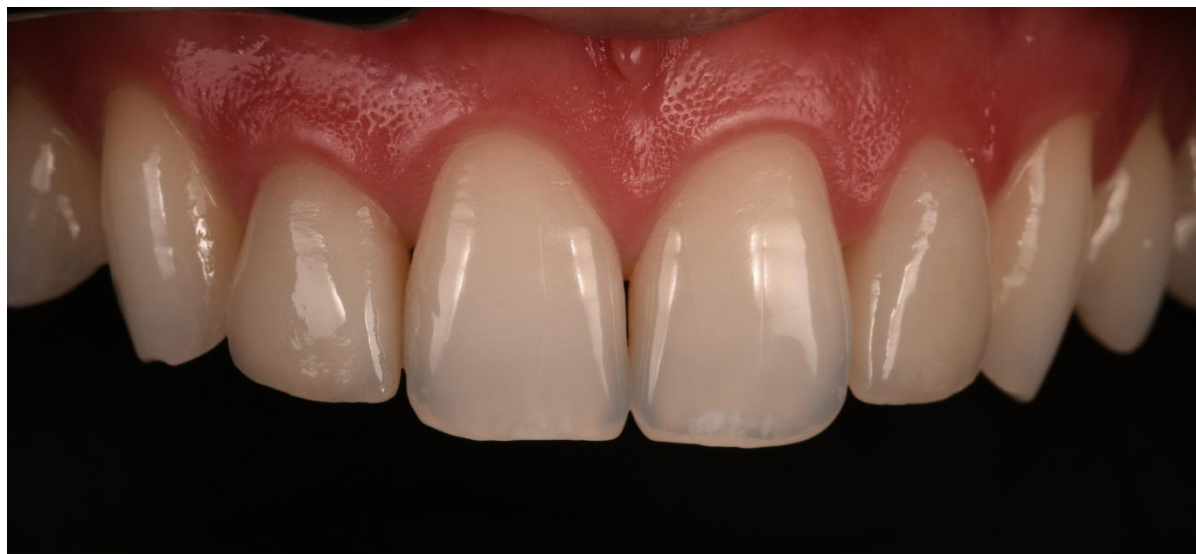

Slika 25. Cementirana ljuska na gornjem desnom lateralnom sjekutiću

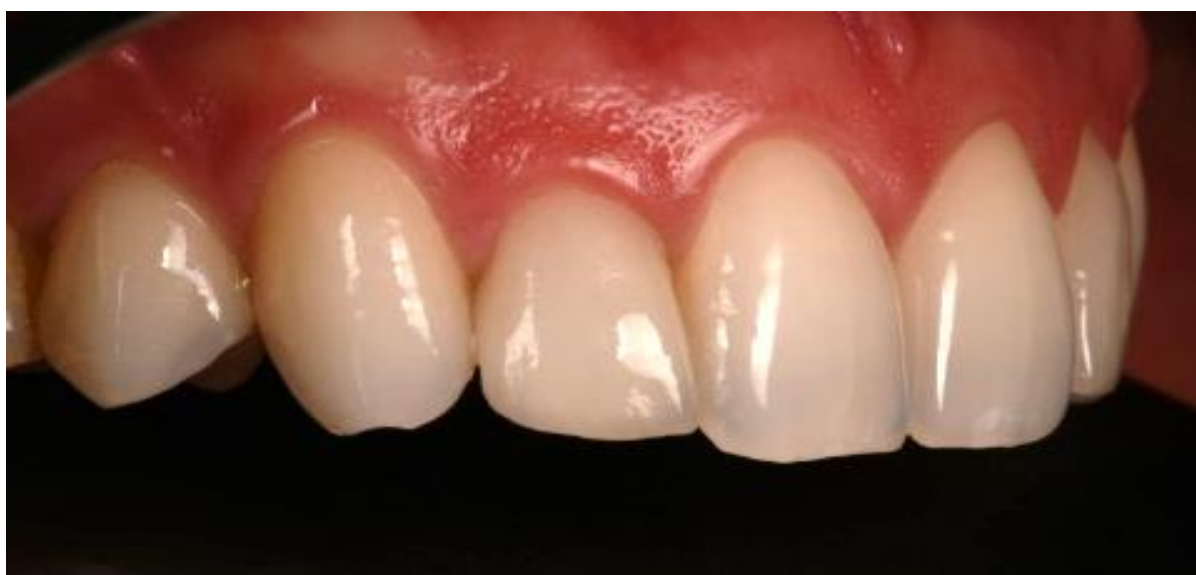

Slika 26. Intraoralni prikaz ljuske





Slika 27. Frontalni prikaz gornje čeljusti s ljuskama  
na lateralnim sjekutićima



Slika 28. Intraoralni prikaz ljuske

### **3. RASPRAVA**

Estetska rehabilitacija keramičkim ljuskama se sve češće koristi za očuvanje zubne strukture pogotovo kod mladih pacijenata. Osnovni preduvjet zadovoljstva pacijenata i doktora dentalne medicine je što točnije definiranje izgleda budućeg nadomjeska (78). Dijagnostički wax/mock-up omogućavaju individualno planiranje i predvidljivi ishod u slučajevima gdje se očekuje određeni oblik i pozicija budućeg nadomjeska. Dok je dijagnostički wax-up predstavljao samo željeni oblik zubi, mock-up je vizualizirao pacijentov osmijeh, integraciju na gingivu, usnice i lice (18). Pacijent je bio u mogućnosti procijeniti očekivane rezultate, izraziti svoje mišljenje i odobriti završni izgled keramičkih ljuski i na taj način sudjelovati u planiranju izrade vlastitog novog osmijeha.

Pacijentova glavna pritužba na početku tretmana bila je neestetski izgled lateralnih dvojki sa starim kompozitnim ljuskama. Postojeće kompozitne ljuske dotrajale su zbog njihove slabe stabilnosti boje (pigmentacije), rezistencije na trošenje, gubitak sjaja i teksture te akumulacije bakterijskog biofilma. Kada se uspoređuje keramičke ljuske s ljuskama od kompozitne smole, možemo vidjeti da keramika daje bolje rezultate u optičkom ponašanju, stabilnosti boje, obliku, glatkoći površine i mehaničkim i fizičkim značajkama; keramička ljuska uspješnije imitira oblik zubnog tkiva kojeg treba nadomjestiti ili zamijeniti (79).

Pri donošenju odluke o vrsti protetskog zahvata pitanje trajnosti nadomjeska predstavlja važan parametar u razmatranju. Svaki je zub ugrožen ako potencijalni zahvat na njemu zahtijeva opsežno brušenje (33). S obzirom na to da izrada estetskih keramičkih ljuski predstavlja najmanje invazivnu tehniku izrade protetskih nadomjestaka, ona se smatra manje destruktivnom za brušeni zub. Ako su zubi pravilno izbrušeni, a estetske keramičke ljuske dobro cementirane, one pokazuju dugi životni vijek. Klinička istraživanja objavljena unutar posljednjih desetak godina, dokazuju da se trajnost i stopa preživljavanja estetskih keramičkih ljuski nalaze od jednog mjeseca do deset godina (2,80 - 82). In vitro studije upućuju na zaključak da u slučajevima kad nakon brušenja zuba preostaje dovoljno intaktnog zubnog tkiva za zadovoljavajuće svezivanje s estetskom keramičkom ljuskom te kad okluzija i artikulacija nisu patološke, one predstavljaju iznimno čvrste i trajne nadomjeske.

Idealna preparacija za izradu estetske keramičke ljuske okružena je caklinskim rubovima zbog bolje adhezije za tkivo cakline u odnosu na dentin. Katkad, zbog gingivne recesije ili proširenih karijesa klase V, cervikalni rub može bit smješten u dentinu ili cementu te nakon cementiranja estetskih keramičkih ljuski vrlo se rijetko javlja postoperativna preosjetljivost. Ako ona postoji, uzrokovana je osjetljivošću cervikalnog područja gdje rubovi nadomjeska završavaju u dentinu

i gdje se pojavljuje mikropukotina. Točnim pridržavanjem uputa rubnog zatvaranja, korištenja najnovijih generacija adhezijskih sredstava i točno pridržavanje upute pri cementiranju smanjuje i sprječava postoperativna preosjetljivost. Smanjenu pojavnost mikropukotina rubova kaviteta u dentinu i caklini moguće je postići nanošenjem jednom od novijih generacija adhezijskih sredstava (21).

Glavna razlika između ljustki s preparacijom ili minimalno invazivnom preparacijom je dosjed ljustke na zdravoj zubnoj strukturi (83). Literatura opisuje razne tipove preparacija za keramičke ljustke (84). Tehnika se u osnovi razlikuje po količini brušenja zuba i količini uključenosti incizalnog ruba. Iako nema dokaza koji pokazuju koja je tehnika preparacije bolja za keramičke ljustke i kliničke rezultate, na temelju iskustva odlučeno je da ljustke cementirane na preparacije ograničene u caklini imaju dugotrajniji i bolji životni vijek (85). Trenutno, minimalno invazivna stomatologija zagovara izbjegavanje brušenja zdravog tkiva što više je moguće. Tretmani s keramičkim ljustkama trebali bi napraviti samo mjesta onoliko koliko je potrebno za osiguravanje rezistencije nadomjeska (0.2 - 0.3 mm) (86). Na zubima gdje je nužno promijeniti boju, tanji nadomjestak trebao bi biti nužan za prekrivanje zubne strukture. Tako, dijagnostički wax-up i mock-up daju korisne informacije za određivanje završne dubine brušenja. Oni predstavljaju ono što mi želimo postići i trebaju biti glavni fokus u cjelokupnom planiranju (87). Najveći čimbenici rizika za keramičke ljustke su bruksizam, nedovoljna caklinska potpora i endodontski liječeni zubi.

Klinički uspjeh ljustki ovisi o pažljivom planiranju terapije. Predviđanje ishoda (wax-up i mock-up), svođenje preparacije na minimum i vođenje računa o pacijentovoj udobnosti (što manje brušenja), smatraju se važnim aspektima minimalno invazivnih tehnika. Međutim, implementiranje tog koncepta također zahtijeva iskustvo i vještinu u primjeni adhezijskog protokola koji se mora pažljivo provoditi.

#### **4. ZAKLJUČAK**

Prikazan klinički slučaj opisuje terapiju keramičkim ljuskama indiciranu za minimalno invazivno i estetsko zbrinjavanje rudimentalnih lateralnih sjekutića. Ljuske vezane uporabom najnovije generacije adhezijskih sustava omogućuje postizanje potpune biološke kompatibilnosti i funkcije, te dugoročno stabilne estetske rezultate. One su kao materijal najbližije prirodnoj caklini i najmanje destruktivne u odnosu na priležeća tkiva. Ove osobine keramičke ljuske učinile su prioritarnim restorativnim materijalom u očuvanju cakline, koja je neophodno najvrjedniji dio zuba. Timski pristup uz pravilno planiranje terapije, analizu i izbor materijala zajedno s dentalnim tehničarom, prikladan oblik preparacije, pažljivo izvedeno adhezivno cementiranje i usklađeni okluzijski kontakti temelj su kliničkog uspjeha s ljuskama od litij disilikatne keramike.

## **5. LITERATURA**

1. Magne P, Douglas WH. Additive contour of porcelain veneers: a key element in enamel preservation, adhesion and esthetics for aging dentition. *J Adhes Dent.* 1999;1:81-92.
2. Karlsson S, Landahl I, Stegersjo G, Milleding PA. A clinical evaluation of ceramic laminate veneers. *Int J Prosthodont.* 1992;5:447-51.
3. Nasedkin JN. Current perspectives or esthetic restorative dentistry. Part 1. Porcelain laminates. *J Can Dent Assoc.* 1998;54:248-56.
4. McLaren EA, Phong TC. Ceramics in dentistry- Part 1: classes of materials. *Inside Dentistry.* 2009;5:94-103.
5. Tysowski GW. The science behind lithium disilicate: a metal-free alternative. *Dent Today.* 2009;5:94-103.
6. Ritter RG, Rego NA. Material considerations for using lithium disilicate as a thin veneer option. *J Cosmetic Dent.* 2009;25:111-7.
7. Lowe RA. No-prep veneers:a realistic option. *Dent Today.* 2010;29:80-6.
8. Edelhof D, Prandtner O, Saeidi-Pour R, Liebermann A, Stimmelmayer M, Guth J-F. Nadomjesci na prednjim zubima: dominacija keramičkih ljustaka. *Quint Int.* 2018;1:47-58.
9. Morley J. The role of cosmetic dentistry in restoring a youthful appearance. *J Am Dent Assoc.* 1999;130:1166-72.
10. Moreley J. Techniques for delivering multiple-unit veneer cases. *Rest Quart.* 1998;7:7-10.
11. Magne P. Perspectives in Esthetic Dentistry. *QDT.* 2000;23:86-9.
12. The glossary of prosthodontic terms. *J Prosthet Dent.* 2005;94(1):10-92.
13. Marzola R, Derbabian K. The science of communicating the art of esthetic dentistry. Part I: Patient-dentist-patient communication. *J Esthet Dent.* 2000;12(3):131-8.
14. Goodkind RJ, Schwabacher WB. Use of a fiber-optic colorimeter for in vivo color measurements of 2830 anterior teeth. *J Prosthet Dent.* 1987;58:535-42.



15. Chu SJ, Mielezsko AJ. Color-matching strategies for non-vital discolored teeth: part 1. Laboratory ceramic veneer fabrication solutions. *J Esthet Restor Dent.* 2014;26:240-6.
16. Gurel G. Znanje i vještina u izradi estetskih keramičkih ljuski. Zagreb: Quintessence; 2009.
17. Giordano RA, Pelletier L, Campbell S, Prober R. Flexural strength of an infused ceramic, glass ceramic and feldspatic ceramic. *J Prosthet Dent.* 1995;73:411-8.
18. Magne P, Magne M. Use of additive Waxup and direct intraoral Mock-up for enamel preservation with porcelain laminate veneers. *Eur J Esthet Dent.* 2006;1:10-9.
19. Stacey GD. A shear stress analysis of the bonding of porcelain veneers to enamel. *J Prosthet Dent.* 1993;70:395-402.
20. Nixon RL. Porcelain veneers. An esthetic therapeutic alternative. Chicago: Quintessence; 1990.
21. Touati B, Miara P, Nathanson D. *Esthetic Dentistry and Ceramic Restorations.* New York: Martin Dunitz; 1999. p. 93-113
22. Ferrari M, Patroni S, Balleri P. Measurement of enamel thickness in relation to reduction for etched laminate veneers. *Int J Periodont Rest Dent.* 1992;23:407-13.
23. Brian SV. Sequential tooth preparation for aesthetic porcelain full-coverage crown restorations. *Pract Periodont Aesthet Dent.* 2000;12:77-84.
24. Baratieri LN. *Esthetics: Direct Adhesive Restoration on Fractured Anterior Teeth.* Sao Paulo: Quintessence; 1998. p. 35-56
25. Sulikowski AV, Yoshida A. Clinical and laboratory protocol for porcelain laminate restorations on anterior teeth. *QDT.* 2001;24:8-22.
26. Van Meerbeek B, Peumans M, Gladys S, al e. Threeyear clinical effectiveness of four total-etch dentinal adhesive systems in cervical lesions. *Quint Int.* 1996;27:775-84.
27. Van Meerbeek B, Perdigao J, Lambrechts P, al e. The clinical performance of adhesives. *J Dent.* 1998;26:1-20.
28. Morley J. Critical elements for the preparation and finishing of direct and indirect anterior restorations. *Contemp Esthet Dent.* 1997;3:1-6.

29. Lacy AM, Wada C, Weiming D, Watanabe L. In vitro microleakage at the gingival margin of porcelain and resin veneers. *J Prosthet Dent.* 1992;67:7-10.
30. Magne P, Kwon KR, Belser UC, Hodges JS, Douglas WH. Crack propensity of porcelain laminate veneers: A simulated operator evaluation. *J Prosthet Dent.* 1999;81:327-34.
31. Baratieri LN. *Esthetics Dentistry: Practice Fundamentals.* Tokyo: Quintessence; 1994.
32. Pameijer JHN. *Onlays: Is gold still the standard?* Chicago: Quintessence; 1997. 597 p.
33. Shillingburg Jr HT, Hobo S, Whitsett LD, al e. *Fundamentals of Fixed Prosthodontics.* 3 ed. Chicago: Quintessence; 1997. p.
34. Olgard L, Brannstorm M, Johnson G. Invasion of bacteria into dentinal tubules. Experiments in vivo and in vitro. *Acta Odontologica Scandinavica.* 1974;32:61-70.
35. Brannstorm M. Etiology of dentin hypersensitivity. *Proc Fin Dent Soc.* 1992;88:7-13.
36. Bertschinger C, Paul S, Luthy H, Scharer P. Dual application of dentin bonding agents. Its effect on bond strength. *Am J Dent.* 1996;9:115-9.
37. Paul S, Scharer P. The dual bonding technique: A modified method to improve adhesive luting. *Int J Periodont Rest Dent.* 1997;17:536-45.
38. Rufenacht CR. *Fundamentals of Esthetics.* Chicago: Quintessence; 1990. 456 p.
39. Shillingburg Jr HT, Hobo S, Whitsett LD, al. e. *Fundamentals of Fixed Prosthodontics.* 3rd ed. Chicago: Quintessence; 1997. p. 79-93
40. O'Brien JW. *Dental Materials and Their Selection.* Chicago: Quintessence; 1997.
41. Chai J, Takahashi Y, Lautenschlager EP. Clinically relevant mechanical properties of elastomeric impression materials. *Int J Prosthodont.* 1988;11:219-23.
42. O'Brien JW. *Dental Materials and Their Selection.* Chicago: Quintessence; 1997.
43. Andreasen FM, Flugge E, Dugaard-Jensen J, Munksgaard EC. Treatment of crown fractured incisors with laminate veneer restorations: An experimental study. *Endod Dent Traumatol.* 1992;8:30-5.
44. Roach RR, Muia PJ. Communication between the dentist and technician: An esthetic checklist. In: Preston JD. *Perspectives in Dental Ceramics: Proceedings of the Fourth*

- International Symposium on Ceramics (1985). Chicago: Quintessence; 1988. p. 189-254
45. Lee R. Esthetics and its relationship to function. In: Rufenacht CR, Fundamentals of Esthetics. Chicago: Quintessence; 1990.
  46. Narcisi EM, Culp L. Diagnosis and treatment planning for ceramic restorations. Dent Clin North Am. 2001;45:127-42.
  47. Seltzer S, Bender IB. The Dental Pulp: Biologic Considerations in Dental Procedures 3rd ed Philadelphia, PA. Lippincot1984. p. 345-421
  48. Mumford JM, Ferguson HW. Temporary restorations and dressings. Dent Pract Dent Rec. 1959;9:121-4.
  49. Segat L. Protection of prepared abutments between appointments in crown and bridge prosthodontics. J Mich Dent Assoc. 1962;44:32-5.
  50. Knight RM. Temporary restorations in restorative dentistry. J Tenn Dent Assoc. 1967;47:346-9.
  51. Rose HP. A simplified technique for temporary crowns. Dent Dig. 1967;73:449-50.
  52. Meijering AC, Creugers NHJ, Mulder J, Roeters FJM. Treatment times for three different types of veneer restorations. J Dent. 1995;23:21-6.
  53. Nixon RL. Masking severely tetracycline-stained teeth with ceramic laminate veneers. Pract Periodont Aesthet Dent. 1996;8:227-35.
  54. Zalkind M, Hochmann N. Laminate veneer provisional restoration: A clinical report. J Prosthet Dent. 1997;77:109-10.
  55. Elledge DA, Kenison Hart J, Schorr BL. A provisional restoration technique for laminate veneer preparations. J Prosthet Dent. 1989;62:139-42.
  56. Sheets CG, Ono Y, Taniguchi T. Esthetic provisional restorations for porcelain veneer preparation J Esthet Dent. 1993;5:215-20.
  57. Dumfart H, Schaffer H. Scherfestigkeitsmessung zur klinischen Bewertung von Keramik verbundssystemen. Deutsche Zahnärztliche Zeitschrift. 1989;44:867-9.
  58. Picard B, Jardel V, Tirlet G. Ceramic bonding: Reliability. In. Chicago: Quintessence.

59. Roulet J-F. Degradation of dental polymers. Basel: Karger; 1976. p. 230-256
60. Schroeder HE. Oral Structural Biology. Stuttgart: Thieme; 1991.
61. McLean L. The Science and Art of Dental Ceramics. Chicago: Quintessence; 1980.
62. Edelhof D, Marx R. Adhasion zwischen Vollkaramik und Befestigungskomposit nach Unterschiedlicher Oberflachenvorbehandlung. Deutsche Zahnartzliche Zeitschrift. 1995;50:112-7.
63. Lu R, Hartcourt JK, Tyas MJ, al. e. An investigation of the composite resin/porcelain interface. Austr Dent J. 1992;37:12-9.
64. Stangel I, Nathanson D, Hsu CS. Shear strength of the composite bond to etched porcelain. J Dent Res. 1987;66:1460-5.
65. Horn HR. Porcelain laminate veneers bonded to etched enamel. Dent Clin North Am. 1983;27:671-84.
66. Gwinnett AJ. Effect of Cavity disaffection on bond strength to dentin. J Esthet Dent. 1992;4 (special issue):11-3.
67. Albers HF. Tooth Coloured Restoratives. Santa Rosa: Alto Books; 1985 and 1989.
68. Chan KC, Boyer DB. Curing light-activated composite cement through porcelain. J Dent Res. 1989;23:39-41.
69. Strang R, McCrosson J, Muirhead GM, Richardson SA. The setting of visible-light-cured resin beneath etched porcelain eveners. Br Dent J. 1987;163:149-51.
70. O Keefe KL, Pease PL, Herrin hk. Variables affecting the spectral transmittance of light through porcelain veneers samples. J Prosthet Dent. 2000;83:171-80.
71. Linden JJ, Swift EJ, Boyer DB, Davis BK. Photo-activation of resin cements through porcelain veneers. J Dent Res. 1991;70:154-7.
72. Morig G. Ceramic restorations: medically, aesthetically and technically. A true alternative?: Quintessence Zahntechnik; 1992.
73. Roulet J-F, Herder S. Seitenzahnversorgung mit adhasiv befestigten Keramikinlays (Restoration of Lateral Dentition with Adhesively Seated Ceramic Inlays). Berlin: Quintessence; 1989.

74. Hornbook DS. The two-by-two technique for porcelain veneer cementation: Minimizing time maximizing results. *Pract Periodont Aesthet Dent* Aug. 1996;8-12.
75. Nathanson D, Hassan F. Effect of porcelain thickness on resin-porcelain bond strength. *J Dent Res*. 1987;66:245.
76. Hannig M, Japsen S, Jasper V, Lorenz-Stucke C. DerRandschliss glaskeramischer Veneers mit zervikaler Schmelz- oder Dentinbegrenzung. *Deutsche Zahnartzliche Zeitschrift*. 1995;50:227-9.
77. Kourkata S, Walsh TF, Davis LG. The effect of porcelain laminate veneers on gingival health and bacterial plaque characteristics. *J Clin Periodont*. 1994;21:638-40.
78. Magne P, Magne M, Besler U. Natural and restorative oral esthetics part I: rationale and basic strategies for successful esthetic rehabilitations. *J Adhes Dent*. 1993;5(4):161-73.
79. Pini NP, Aguiar FHB, Leite Lima DAN, Lovadino JR, Suga Terada RS, Pascotto RC. Advances in dental veneers: materials, applications, and techniques. *Clin Cosm Invest Dent*. 2012;4:9-16.
80. Strassler HE, Nathanson D. Clinical evaluation of etched porcelain veneers over a period od 18 to 42 months. *J Esthet Dent*. 1989;1:21-8.
81. M.L. R, Richter WA, MacEntee M, Richardson A. Porcelain and resin veneers clinically evaluated: 2-year result. *J Am Dent Assoc*. 1990;121:594-6.
82. Strassler HE, Weiner S. Seven- to ten-year clinical evaluation of etched porcelain porcelain veneers. *J Esthet Dent*. 1992;4:21-6.
83. Dimatteo AM. Prep vs no prep: the evaluation of veneers. *Inside Dentistry*. 2009;5(6):72-9.
84. Radz GM. Minimum thickness anterior porcelain restorations. *Dent Clin North Am*. 2011;55(2):353-70.
85. Burke FJT. Survival rates for porcelain laminate veneers, with special reference to the effect of preparation in dentin: a literature review. *Jour Est Rest Dent*. 2012;24(4):257-65.

86. Adolfi D, de Andrade OS. Lithium disilicate veneers: a case report with no teeth preparation. *Spectrum Dialogue*. 2011;10(9):19-35.
87. Magne P, Hanna J, Magne M. The case for moderate 'guided prep' indirect porcelain veneers in the anterior dentition. The pendulum of porcelain veneers preparations: for almost no-prep to over-prep to no-prep *The European Journal of Esthetic Dentistry*. 2013;8(3):376-88.

## 6. ŽIVOTOPIS

Kristina Horvat rođena je 27.03.1988. u Zagrebu. Od mladih dana pokazuje interes za medicinu i nakon završene II. Gimnazije u Zagrebu 2006. upisuje integrirani studijski program na Stomatološkom fakultetu Sveučilišta u Zagrebu. Tijekom studija također radi kao asistent u stomatološkoj ordinaciji Banožić.

Nakon završenog studija 2012. godine zapošljava se u privatnoj stomatološkoj ordinaciji Balenović, najprije kao pripravnik, a nakon dobivene Licence za samostani rad 2013. godine kao doktor dentalne medicine, gdje radi i danas. Poslijediplomski specijalistički magisterij upisuje 2015. godine, također na Stomatološkom fakultetu Sveučilišta u Zagrebu. Kristina 2017. upisuje i doktorski stručni studij na istom fakultetu te ga s uspjehom pohađa.

Pored završenih brojnih tečajeva u Hrvatskoj (Quintessenca, Nobel Biocare, BIOLASE itd.) Kristina je sudjelovala na međunarodnim edukacijama uključujući European Visiting Program (EDSA) na Stomatološkom fakultetu Sveučilišta u Milanu, edukacijama u Međunarodnom centru za dentalnu edukaciju Ivoclar Vivadent u Beču, Planmeca centru za edukaciju u Helsinkiju te je 2017. nakon završenog tečaja postala licencirani instruktor za endodontske strojne instrumente za Komet.

Osim hrvatskog, tečno govori engleski jezik te posjeduje osnovno znanje talijanskog i njemačkog jezika.