

Pokrovne proteze retinirane konusnim krunicama izrađenim metodama cad/cam tehnologije i galvanizacije

Tariba, Petra

Professional thesis / Završni specijalistički

2018

Degree Grantor / Ustanova koja je dodijelila akademski / stručni stupanj: **University of Zagreb, School of Dental Medicine / Sveučilište u Zagrebu, Stomatološki fakultet**

Permanent link / Trajna poveznica: <https://um.nsk.hr/um:nbn:hr:127:099540>

Rights / Prava: [Attribution-NonCommercial 3.0 Unported](#) / [Imenovanje-Nekomercijalno 3.0](#)

Download date / Datum preuzimanja: **2024-07-24**



Repository / Repozitorij:

[University of Zagreb School of Dental Medicine Repository](#)



Mentor rada: prof.dr.sc. Dragutin Komar, dr.med.dent.

Lektor hrvatskog jezika: Jasminka Mešter, prof.

Lektor engleskog jezika: Ivana Škarpa Dulčić, prof.

Rad sadrži: 46 stranica

54 slike

1 CD

SADRŽAJ

1. UVOD.....	4
2. DJELOMIČNA BEZUBOST.....	5
3. TERAPIJA DJELOMIČNE BEZUBOSTI KOMBINIRANIM FIKSNO-MOBILNIM NADOMJESTKOM.....	7
4. TELESKOPSKE KRUNICE.....	10
4.1. Frikcijsko djelovanje teleskopskih krunica.....	11
4.2. Vrste teleskopskih krunica.....	13
4.2.1. Cilindrični teleskop.....	14
4.2.2. Konusna krunica.....	15
4.2.3. Rezilijentna teleskopska krunica.....	16
4.3. Teleskopske krunice i marginalni parodont.....	17
4.4. Indikacije za izradu djelomičnih proteza retiniranih teleskopskim kunicama.....	17
4.5. Planiranje protetskog nadomjeska retiniranog teleskopskim kunicama.....	18
4.6. Planiranje konstrukcije djelomične proteze retinirane teleskopskim kunicama.....	19
4.7. Materijali i metode izrade teleskopskih krunica.....	20
4.7.1. Cirkonijoksidna keramika.....	21
4.7.2. Galvanizacija.....	21
4.7.3. CAD/CAM tehnologija.....	23
4.7.4. Amann Girrbach Ceramill CAD/CAM sustav.....	24

5. PRIKAZ SLUČAJA.....	25
6. ZAKLJUČAK.....	38
7. SAŽETAK.....	39
8. SUMMARY.....	40
9. LITERATURA.....	41
10. ŽIVOTOPIS.....	45

1. UVOD

Bezubost je stanje bez zuba, odnosno stanje gubitka zuba. Može biti djelomična (parcijalna) i potpuna (totalna). Djelomična bezubost podrazumijeva nedostatak određenog broja zuba, dok ona potpuna podrazumijeva nedostatak svih zuba (1).

Glavni razlozi gubitka zuba su izostanak ili nedostatna prevencija karijesa i bolesti potpunog aparata zuba, te njihovo neadekvatno i/ili nepravodobno liječenje (2).

Broj izgubljenih zuba se povećava sa starošću populacije. Razlog tome je multipliciranje čimbenika koji dovode do gubitka zuba kroz vrijeme. Posljedično, stopa potpunog gubitka zuba najveća je u najstarijoj dobnoj skupini (3).

Gubitak zuba može znatno utjecati na oralno zdravlje i opće zdravstveno stanje, kao i na prehranu i uživanje u jelu, što znači da može utjecati na kvalitetu života. (4)

Posljedice gubitka zuba su promjene koje se mogu javiti na preostalim zubima, na čeljustima, čeljusnim zglobovima, položajima i kretanjama mandibule, kao i na mišićima. (2)

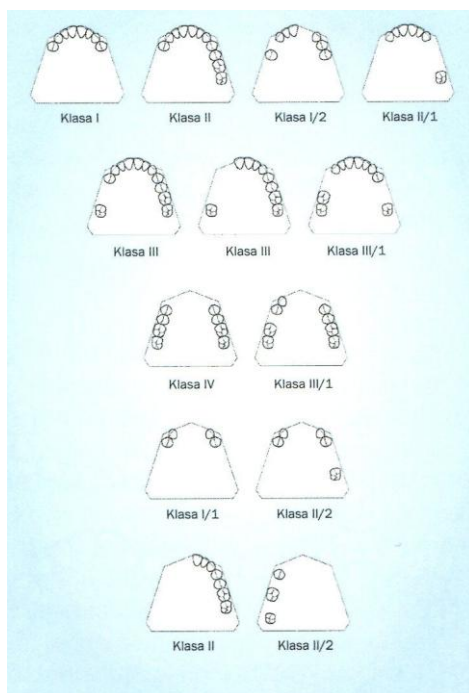
Suvin dijeli posljedice djelomičnog gubitka zuba na one koje se očituju na: 1. alveolarnom nastavku, 2. susjednim zubima, 3. zubima suprotne čeljusti, 4. međusobnom odnosu čeljusti, 5. visini međučeljusnog prostora, 6. okluziji i artikulaciji, 7. fizionomiji, 8. aktu gutanja, 9. fonaciji, 10. čeljusnom zglobu, 11. slušnom organu i okolnim tkivima. (5)

Terapijske mogućnosti za sanaciju potpune bezubosti su protetske i implantološko-protetske (6,7).

2. DJELOMIČNA BEZUBOST

Djelomična bezubost podrazumijeva veliki broj mogućih kombinacija broja i razmještaja preostalih zuba i bezubih dijelova, što rezultira potrebom za klasifikacijom istih u svrhu dijagnosticiranja i planiranja. Ne postoji klasifikacija koja bi zadovoljila sve mogućnosti (2).

Najčešće korištena klasifikacija je topografska klasifikacija po Kennedyju, prema kojoj se djelomično ozubljeni lukovi klasificiraju u 4 klase prema kriteriju odnosa slobodnih prostora i preostalih zuba u čeljusti. Klasa I su slučajevi obostrano skraćenih zubnih lukova. Klasa II podrazumijeva jednostrano skraćen zubni luk. U klasi III bezubi prostor se nalazi jednostrano u lateralnom segmentu, a u klasi IV bezubi prostor je ispred preostalih zuba, dakle smješten frontalno. Uz osnovne klase, opisuju se i podklase koje označuju broj bezubih prostora u preostalom zubnom nizu. Sve klase, osim klase IV, imaju podklase (8)(slika 1).



Slika 1. Klasifikacija djelomične bezubosti prema Kennedy-u. Preuzeto iz (2)

U djelomično ozubljenim ustima, nadoknada nedostajućih žvačnih jedinica može se sprovesti izradom fiksnog protetskog nadomjeska – mosta, izradom djelomične proteze retinirane kvačicama, izradom kombiniranog fiksno-mobilnog protetskog nadomjeska, odnosno izradom protetskog nadomjeska na implantatima. Čimbenici koji se moraju uzeti u obzir pri izboru terapijskog rješenja su broj, topografski razmještaj i biološka vrijednost uporišnih zuba, zatim stanje preostalih zuba i ostalih tkiva, životna dob pacijenta, higijenske navike i sposobnost pacijenta da održava adekvatnu oralnu higijenu, zanimanje i socijalni položaj, te ekonomsko stanje (2).

3. TERAPIJA DJELOMIČNE BEZUBOSTI KOMBINIRANIM FIKSNO-MOBILNIM NADOMJESTKOM

Estetika je jedan od najvažnijih zahtjeva protetskih pacijenata. Djelomične proteze retinirane metalnim kvačicama ne zadovoljavaju estetske i posljedično psihološke potrebe pacijenata, osobito kad su smještene u estetskoj regiji. Fueki i suradnici su ispitivali mogućnost zamjene klasične djelomične proteze retinirane metalnim kvačicama s djelomičnom protezom i kvačicama izrađenim iz termoplastične smole zbog njenih estetskih prednosti, brže adaptacije i lakšeg podnošenja takvog protetskog nadomjeska, kao i izostanka alergijskih reakcija na metalne komponente. Ipak, takve proteze imaju i brojne nedostatke, kao što su diskoloracija i degradacija gradivnog materijala, poteškoće s poliranjem istoga, povećana vjerojatnost loma kvačice, poteškoće s retencijom, kao i nepovoljan odnos prema parodontnom tkivu čineći ih neadekvatnima za široku primjenu (9).

Navike pacijenata, kao i medicinski, kirurški i financijski aspekti planiranja terapije, vode k širokoj uporabi djelomičnih proteza čak i u doba razvijene implantologije (10).

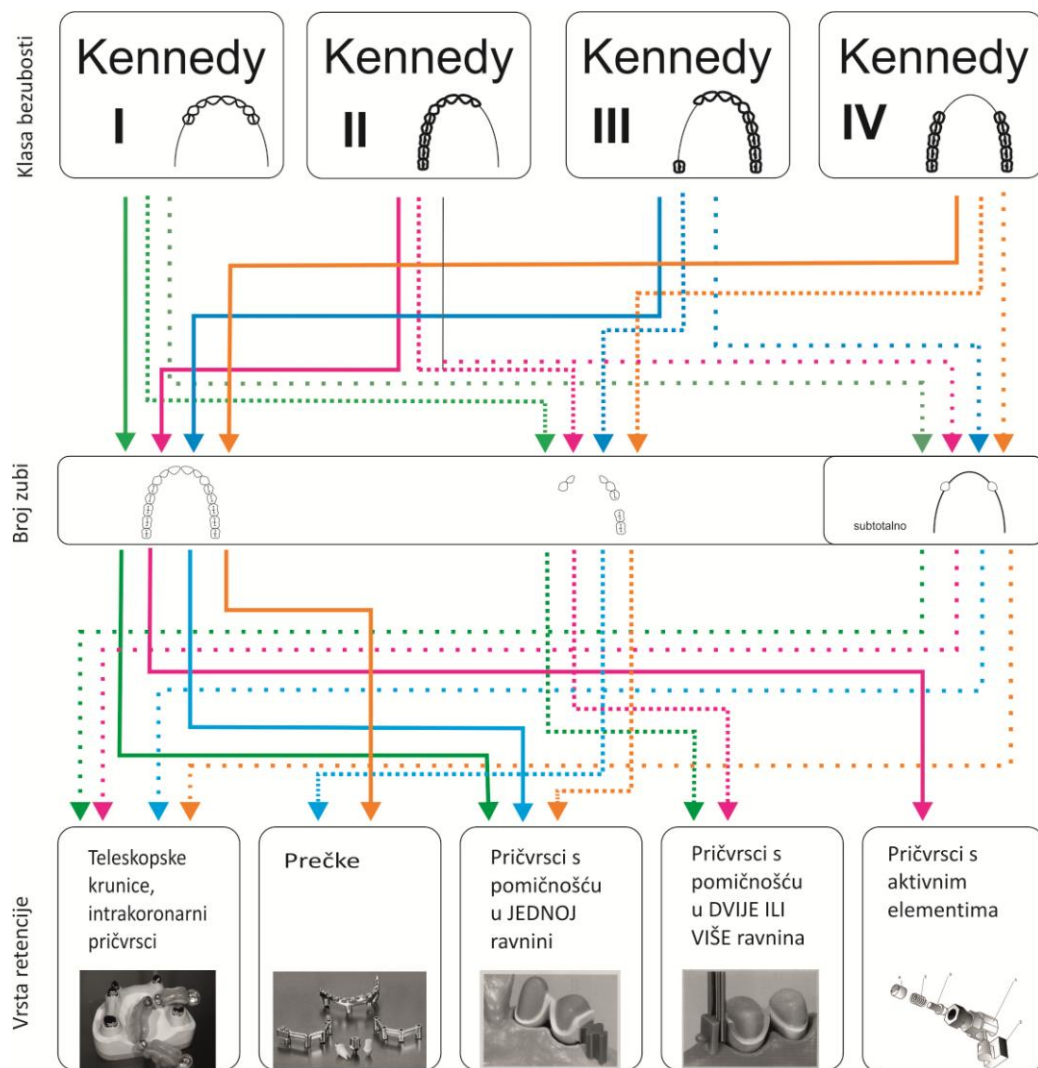
Kao što je već navedeno, jedna od terapijskih mogućnosti djelomične bezubosti je kombinirani fiksno-mobilni nadomjestak.

On se sastoji od fiksnog dijela koji je cementiran, mobilne djelomične proteze i veznog elementa kojim je proteza pričvršćena na uporišne zube ili implantate, a indiciran je u slučajevima kada nije moguća izrada estetski i funkcijski zadovoljavajućih fiksnih protetskih nadomjestaka, kao i u slučajevima potrebe za retencijom djelomične proteze u vidljivom području i to iz estetskih, ali i funkcijskih razloga (2).

Izbor elemenata za retenciju metalne djelomične proteze ovisi o velikom broju čimbenika. Broj i topografski raspored preostalih zuba i njihova biološka i strateška vrijednosti, ekonomski i tehnološki čimbenici, veličina žvačnih sila, samo su neki od najvažnijih čimbenika koji utječu na izbor adekvatnog retencijskog elementa za svakog pojedinog pacijenta. Retencijske elemente možemo podijeliti u teleskopske sustave, prečke i zglobne veze (11)(slika 2).

Prednosti kombiniranih fiksno-mobilnih radova su:

1. bolja stabilizacija proteze
2. povoljniji pravac prijenosa vertikalnih i horizontalnih sila na zube nosače
3. bolja mogućnost održavanja higijene
4. bolja estetika
5. zaštita parodontnih tkiva povezivanjem preostalih zuba
6. zaštita karijesom razorenih zuba nosača (2).



Slika 2. Algoritam izbora retencijskih elemenata djelomične proteze u ovisnosti o klasi po Kennedy-u i broju preostalih zuba. Prikazana su rješenja "prvog izbora". Preuzeto iz (11)

4. TELESKOPSKE KRUNICE

Teleskopske krunice su dvostruki nadomjesci koji se sastoje od primarne unutarnje krunice (patrice) i sekundarne vanjske krunice (matrice). Unutarnja krunica je cementirana na uporišnom zubu, dok se vanjska krunica nalazi u sklopu djelomične proteze ili mosta za skidanje. Za funkciju teleskopskog sustava je neophodno klizanje i frikcija dodirnih površina dviju krunica, vanjske površine unutarnje krunice i unutarnje površine vanjske krunice (12).

Prednosti teleskopskih sustava su brojne. Opterećenje je dentalno, sile se prenose aksijalno i smanjen je efekt poluge na uporišne zube, usporena je resorpcija grebena, statika djelomične proteze je dobra, pacijentu je nošenje ugodno što skraćuje vrijeme adaptacije, estetika je zadovoljavajuća, olakšano je održavanje higijene, moguće je popravljavanje nadomjeska, moguće je korištenje u kombinaciji s konfekcijskim pričvrscima, kao i rješavanje problema neparalelnosti nosača (12). Dodatne prednosti su mogućnost endodontske terapije zuba nosača bez oštećenja mobilnog nadomjeska i preglednost samog zahvata, znatno bolja profilaksa karijesa u odnosu na djelomične proteze retinirane kvačicama, produžena trajnost nadomjeska s obzirom na pravilan prijenos žvačnih sila i sekundarno povezivanje uporišnih zuba u blok, kao i mogućnost terapijske sanacije djelomičnog gubitka alveolarne kosti bezubog dijela grebena nastalog traumom ili jakom resorpcijom (2). Nezaobilazna prednost je mogućnost ekstenzije proteze sve do oblika potpune proteze. U odnosu na implantološku terapiju, financijski su znatno isplativiji (13).

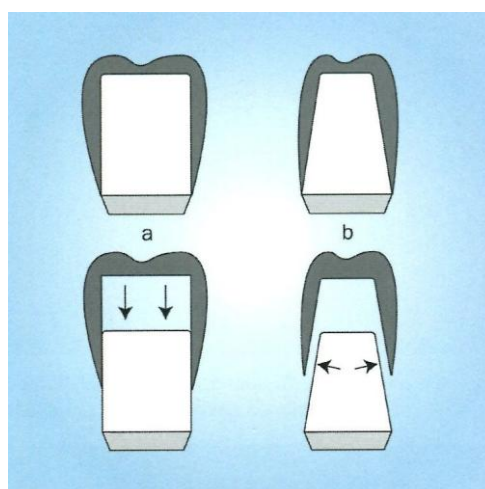
Bez obzira na brojne prednosti, šira primjena ovakvih sustava izostaje. Razlog tome je potrebna visoka razina stručnosti i manualne spretnosti doktora dentalne medicine i dentalnog tehničara, zatim potreba za opsežnijim brušenjem uporišnih zuba, mogućnost izostanka

optimalnog estetskog učinka, te visoka cijena izrade u odnosu na djelomičnu protezu retiniranu kvačicama (2).

Nedostatak teleskopskih kruna je i poteškoća ponovnog ostvarivanja adekvatnih retencijskih sila po njihovu gubitku (14).

4.1. Frikcijsko djelovanje teleskopskih krunica

Frikcija označava retencijsku snagu teleskopske krunice, odnosno silu koja je potrebna za skidanje matrice s patrice. Frikcija je obrnuto proporcionalna kutu nagiba patrice, što znači da je najveća kad je vrijednost kuta 0° tj. kad su stjenke patrice međusobno paralelne. Kod konusnih kruna kut nagiba se može izabrati i s njegovim varijacijama varira i veličina frikcije i retencije (2)(slika3). Retencijska snaga teleskopskih krunica s manjim kutom nagiba je značajno veća od onih s većim kutom nagiba u bilo kojem trenutku mjerenja tj. bez obzira na broj skidanja i postavljanja matrica (15).



Slika 3. Veličina retencijske sile i frikcija ovise o kutu nagiba. Preuzeto iz (2)

Veličina retencije ovisi i o pritisku koji je potreban za spajanje dijelova konusnih kruna. Spajanje se događa uslijed elastičnog preoblikovanja vanjske krune. Iznos potrebnog pritiska ovisi o zazornom trenju koje je proporcionalno hrapavošću dodirnih površina patrice i matrice. Čimbenik koji još utječe na iznos pritiska je i vrsta materijala iz kojeg su krune izrađene (2). Plemenite legure se vrlo često koriste u izradi teleskopskih krunica upravo zbog svoje elastičnosti (13).

Prema svojstvima materijala prosječnom pritisku koji se stvara u ustima, Körber je odredio optimalni kut nagiba unutarnjih kruna i on iznosi 6° . Pri tom iznosu kuta nagiba djelomična proteza se uspješno suprotstavlja silama vlaka koje je nastoje odignuti s ležišta, a istovremeno je pacijentu osigurano lagano vađenje proteze iz usta.

Još jedan čimbenik koji utječe na namještanje matrice je slina. Njezina prisutnost na patrici otežava namještanje i zahtijeva veći pritisak, što rezultira većim zazornim trenjem.

Obradom kruna poliranjem i glodanjem mora se osigurati mikronepreciznost od $5\mu\text{m}$, jer ona osigurava odgovarajuće dodire kontaktnih površina patrice i matrice (2).

Postoji nekoliko načina ostvarivanja retencije između patrice i matrice:

1. trenjem ravnih površina kod cilindar teleskopa
2. tijesnim dodiranjem ravnih površina u konus kruna
3. vezom dodatnim retencijskim elementima (bravice, opruge, marginalno obrubljivanje, rame kvačice)
4. labavom vezom kod koje sam teleskop nema retencije, što je slučaj kod rezilijentnih teleskopa.

Optimalna vrijednost retencijske sile po jednoj teleskopskoj krunici iznosi 5-9N. Optimalna vrijednost retencijske sile varira ovisno o broju teleskopskih krunica i njihovog rasporeda (16). Ako proteza sadrži 2 teleskopske krunice, optimalna vrijednost retencijske sile pojedinačne krunice bi trebala iznositi 5N, ukupno 10N. Ako se pak proteza retinira na 3 Teleskopske krunice, pojedinačna retencijska sila bi trebala iznositi 3-4N, ukupno 9-12N (17).

Retencijska sila je najveća odmah po izradi proteze i smanjuje se do kraja tzv. "inicijalne faze uhadavanja". "Inicijalna faza uhadavanja" je period dok vrijednost retencijske sile ne postane ustaljena. Prosječni broj ciklusa spajanja i razdvajanja u "fazi uhadavanja" iznosi 31,85 puta. Pod pretpostavkom da pacijent tijekom dana 3 puta skine i stavi protezu, potrebno je 10,6 dana kako bi se retencijska sila ustalila. Dakle, prosječno trajanje "faze uhadavanja" iznosi 10,6 dana (18).

Zaključno, mnogi čimbenici utječu na retencijsku snagu teleskopskih krunica. To su: kut nagiba, visina krunice (19), gustoća vanjske krunice i oblik unutarnje krunice (20), materijal od kojih su izrađene krunice, širina prostora u okluzalnom dijelu između krunica i površinska hrapavost dodirnih površina krunica (21).

4.2. Vrste teleskopskih krunica

Teleskopske sustave u dentalnoj medicini dijelimo na:

1. Teleskopske krunice
2. Rezilijentne teleskopske krunice
3. Konus krunice
4. Otvorene teleskopske krunice

5. Konfekcijske pričvrške (T- pričvrsci, prečke s jahačima)
6. Teleskopske sustave u širem smislu (inlayi, inlay kvačice, individualno frezane obuhvatne kvačice i prečke)(12).

U praksi se najčešće koriste cilindrični teleskopi, rezilijentne teleskopske krune i konus krune (2).

4.2.1. Cilindrični teleskop

Cilindrični teleskop je dvostruka krunica koja retenciju ostvaruje trenjem ili klizanjem međusobno paralelnih površina. Već kod prvog dodira, pa sve do potpunog namještanja prisutno je klizno trenje među površinama. Veličina istoga ovisi o nastalom pritisku i vrsti legure.

Nedostatak je prevelika sila potrebna za skidanje proteze, što posljedično može dovesti do oštećenja potpornog aparata uporišnog zuba, čak i do gubitka zuba.

Zbog toga je potrebno individualno prilagoditi frikciju teleskopa, što ovisi o broju teleskopskih elemenata, stanju parodonta uporišnih zuba i spretnosti pacijenta pri vađenju proteze iz usta. To prilagođavanje se vrši odmah po cementiranju unutarnjih teleskopa.

Stavljanjem i vađenjem proteze kroz vrijeme dolazi do popuštanja retencijske snage teleskopa uslijed trošenja dodirnih površina patrice i matrice (2).

4.2.2. Konusna krunica

Konus krunica je dvostruka krunica koja ima oblik stošca. Za razliku od teleskopskih krunica, vanjske stjenke nisu paralelne već međusobno zakošene. Promjer u okluzalnom dijelu je manji nego u marginalnom.

Retencija se ostvaruje trenjem. Postavljanjem matrice na patricu nastaje trenje kao posljedica intimnog dodira njihovih ravnih površina. Dodir se ostvaruje na kraju namještanja, za razliku od teleskopskih krunica s paralelnim stjenkama kod kojih se dodir i klizanje javljaju već na početku namještanja uz jače trošenje metala. Kod konusnih krunica trošenje metala izostaje uslijed njihove konstrukcijskog oblika, a trenje ovisi o kutu nagiba (2). Povećanjem kuta nagiba smanjuje se retencija (12).

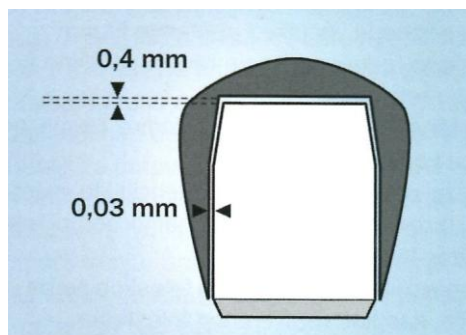
Postoje dva tipa konusa, retencijski (zazorni) i podrezani (skraćeni) konus. Kod retencijskog oblika kut nagiba je 4° - 6° čime se ostvaruje dobra retencija na uporišnim zubima. Podrezani konus, s kutom nagiba od 7° - 8° , jedva da postiže retenciju, već prenosi okluzijske sile na parodont zuba nosača.

Indicirane su za retenciju mobilnih proteza i mostova na skidanje. U slučajevima oslabljenog parodonta, izrađuju se podrezani konusi (2).

Zbog konusnog oblika, ali i smanjene retencijske snage, pogodne su za izradu u frontalnoj regiji (12).

4.2.3. Rezilijentna teleskopska krunica

Rezilijentna teleskopska krunica je modifikacija teleskopske i konusne krunice. Predstavlja kombinaciju cilindra i konusa. U marginalnom dijelu je cilindrična, dok se okluzalno suzuje (2)(slika 4). U okluzalnom dijelu postoji prostor koji omogućuje minimalno slijeganje pod djelovanjem okluzijskih sila, čime se osigurava prijenos određenog dijela okluzijskih sila na sluznicu. Njihov nedostatak je komplicirana laboratorijska izrada, opterećenje i oštećenje marginalne gingive uslijed nalijeganja ruba vanjske krunice (12).



Slika 4. Rezilijentna teleskopska krunica. Preuzeto iz (2)

Indicirana je za retenciju subtotalne djelomične proteze, i najčešće predstavlja prijelaz prema totalnoj protezi. Dodatni uvjet koji treba biti zadovoljen je sačuvan lingvalni dio bezubog grebena u području molara koji je neophodan za poništavanje štetnih horizontalnih sila (2).

4.3. Teleskopske krunice i marginalni parodont

U slučaju zdravog potpornog aparata zuba nosača, preparacija i rub krunice sežu u dno gingivnog sulkusa, što djeluje karijes-profilaktički, a parodont nije pod štetnim djelovanjem.

Ako uporišni zubi imaju produljenu kliničku krunu, rub preparacije i krunice završava iznad gingivnog ruba čime se ostvaruje parodontoprofilaksa, ali ne i zaštita od karijesa.

Rub vanjske krunice nikada ne smije sezati u gingivni sulkus. Rub patrice može ležati subgingivno, a rub matrice mora završavati malo udaljeno od gingivnog ruba (2).

4.4. Indikacije za izradu djelomičnih proteza retiniranih teleskopskim krunicama

Opće indikacije za izradu teleskopskih krunica su defekti tvrdih zubnih tkiva uporišnih zuba, prevencija karijesa, te premala retencijska i stabilizacijska površina zuba nosača za retenciju lijevanim kvačicama (2). Uz to su indicirani i u slučajevima neparalelnosti zuba nosača mosta, za izradu mosta na skidanje, kao estetska retencija djelomičnih i pokrovnih proteza, te kao retencijska suprastruktura na implantatima (12).

Indikacije za izradu djelomičnih proteza retiniranih teleskopskim krunicama su:

1. Bezubi grebeni lučnog oblika
2. Velika udaljenost između uporišnih zuba
3. Estetski zahtjevi u frontalnoj regiji
4. Neadekvatna retencija proteze s kvačicama
5. Potreba za skraćivanjem zuba

6. Nemogućnost paraleliziranja uporišnih zuba brušenjem
7. Nezadovoljavajuće biološko stanje
8. Loše podnošenje mosne konstrukcije (2).

4.5. Planiranje protetskog nadomjeska retiniranog teleskopskim kronicama

Pri planiranju bilo kojeg terapijskog postupka mora se procijeniti stanje žvačnog sustava. Pri tome se uzima u obzir:

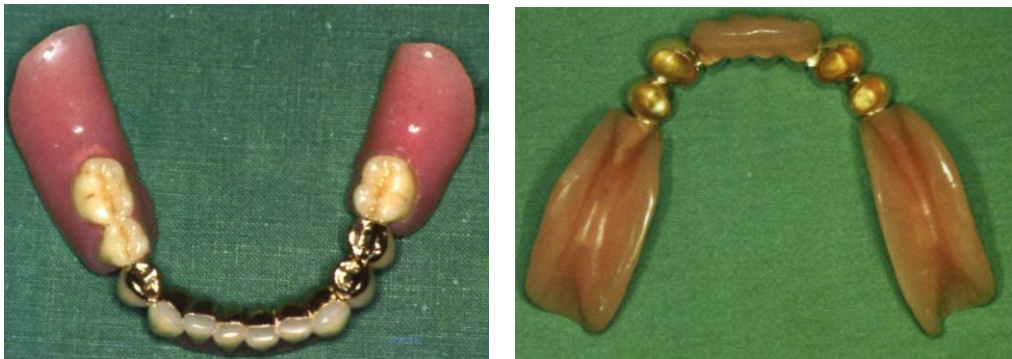1. Broj preostalih zuba
2. Stanje okluzijskih i incizalnih ploha
3. Stanje potpornog aparata svakog pojedinog zuba
4. Fiziološka okluzija
5. Fiziološka artikulacija
6. Biostatička ravnoteža
7. Normalna neuromuskularna funkcija
8. Higijena usta
9. Prevencija karijesa
10. Individualni estetski zahtjevi.

Precizno planiranje izrade protetskog nadomjeska teleskopskim kronicama je izrazito bitno, kako u smislu predprotetske sanacije žvačnog organa, tako i u smislu planiranja konstrukcije protetskog nadomjeska retiniranog teleskopskim kronicama pri potpunoj rekonstrukciji žvačnog sustava (2).

4.6. Planiranje konstrukcije djelomične proteze retinirane teleskopskim kunicama

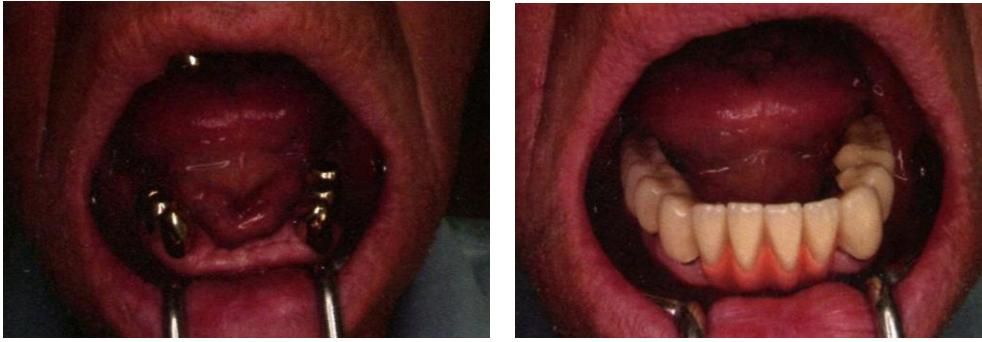
Planiranje djelomične proteze retinirane teleskopskim kunicama je prilično jednostavno. Oblik lijevanog kovinskog dijela je unaprijed određen izravnim povezivanjem teleskopskih jedinica najkraćim putem.

U situaciji prekinutog zubnog niza u frontalnoj regiji, najbolje rješenje je povezivanje teleskopskih krunica članovima mosta (slika 5).



Slika 5. Konus krunice povezane članovima mosta. Preuzeto iz (2)

U situacijama velike udaljenosti uporišnih zuba i skraćenog zubnog niza, ali i zbog smanjivanja cijene samog nadomjeska, veza teleskopskih krunica se ostvaruje proteznom bazom izrađenom iz akrilata (2)(slika 6).



Slika 6. Konus krunice povezane proteznom bazom. Preuzeto iz (2)

4.7. Materijali i metode izrade teleskopskih krunica

Iako se čitav niz materijala koristi u izradi teleskopskih krunica, i dalje se materijalom izbora smatraju zlatne legure (13, 22, 23). Teleskopske krunice izvedene u zlatnoj leguri imaju zadovoljavajuća mehanička svojstva, ne iritiraju gingivu, dobra su podloga za estetski materijal osiguravajući prirodnost i toplinu estetskog učinka, kao i izvrsnu retenciju.

Zbog cijene zlatnih legura, legure kobalta i kroma i legure titana se također koriste (22).

Dodatno, neke studije govore kako teleskopske krunice izrađene iz zlatne legure, bez obzira na vrstu tehnološke izrade, ne ostvaruju optimalnu retencijsku silu (23).

I cirkonijoksidna keramika se koristi u izradi teleskopskih krunica (24,25).

Prije se smatralo da se primarna i sekundarna krunica moraju izrađivati iz istog materijala (13), dok se danas dozvoljavaju kombinacije materijala (24, 25, 26).

Tehnologija izrade se prethodno bazirala isključivo na konvencionalnoj metodi izrade teleskopskih krunica navoštavanjem i lijevanjem, ali danas se sve više u praksu uvodi

komputerizirana tehnika izrade CAD/CAM (27). CAD/CAM tehnologijom se u pravilu izrađuju patrice iz cirkonijoksidne keramike i iz titanovih legura (28).

Koristeći tehniku galvanizacije moguće je izraditi iznimno precizne sekundarne strukture iz zlata koje osiguravaju stabilan ležaj proteze (28).

4.7.1. Cirkonijoksidna keramika


Cirkonijoksidna keramika je biomaterijal s odličnim mehaničkim svojstvima. Visoke je čvrstoće što osigurava dugu kliničku trajnost, izrazito velike tvrdoće, kao i savojne čvrstoće i lomne žilavosti (29). Cirkonijoksidna keramika je noviji materijal u mobilnoj protetici. U pravilu se koristi kao zamjena za primarne kapice teleskopskih krunica, u kombinaciji s galvanski formiranom sekundarnom kapicom, pružajući visoku kvalitetu, optimalno priližanje i dobru biokompatibilnost (24, 30, 31). Primarne krunice iz cirkonijoksidne keramike osiguravaju veću predvidljivost i ustaljenost retencijske sile (30). Prema nekim studijama počela se koristiti cirkonijoksidna keramika za izradu i primarnih i sekundarnih kapica teleskopskih sustava, ostvarujući adekvatnu retencijsku silu (25).

Metoda tehnološke izrade je komputerizirana CAD/CAM tehnologija čime se ostvaruju optimalni funkcijski i estetski rezultati (31).

4.7.2. Galvanizacija

Kao alternativa konvencionalnom načinu izrade metalnog dijela krunice tehnikom navoštavanja i lijevanja, javlja se tehnika galvanizacije ili galvanoplastike. Galvanoplastika

označava oblik elektrolize kojim se na nekom predmetu stvara dodatni sloj metala (zlata, srebra, cinka,..)(32). U protetici dentalne medicine, postupak galvanizacije najčešće podrazumijeva elektrokemijsko nanošenje sloj 99,9% čistog zlata debljine 0,2 mm na duplicirani radni model (33)(slika 7).



Slika 7. Tehnika galvanoplastike. Preuzeto iz (34)

Galvanotehnikom se izrađuju fiksni i kombinirani fiksno-mobilni protetski nadomjesci. Prečke i teleskopske krunice nastale tehnikom galvanizacije, idealan su sekundarni dio za patrice izvedene u cirkonijoksidnoj keramici, titanovim legurama i kobalt-kromovim legurama. Galvanotehnikom se ostvaruje izvrstan bioestetski učinak (26)(slika 8).



Slika 8. Izrada sekundarnih dijelova teleskopskih krunica i prečke tehnikom galvanoplastike.

Preuzeto iz (35)

4.7.3. CAD/CAM tehnologija

CAD/CAM tehnologija izrade podrazumijeva strojno glodanje (frezanje) tvornički izrađenih blokova. CAD označava računalom potpomognuto oblikovanje, a CAM računalom potpomognutu izradu (29).

S obzirom na način izrade nadomjestaka, CAD/CAM sustavi se mogu podijeliti u 3 skupine:

1. Sustavi namijenjeni za ordinacije
2. Sustavi namijenjeni za dentalne laboratorije
3. Sustavi za vanjsko korištenje, koja podrazumijeva korištenje sustava putem mreže na udaljenim destinacijama (36).

Danas se više materijala koristi za izradu nadomjestaka CAD/CAM tehnologijom: keramika, titanove legure, kobalt-kromove legure, kompozit, akrilati (37). Studija Duret i sur. ocjenjuje preciznost keramičkih i kompozitnih krunica izvedenih CAD/CAM tehnologijom i utvrđuje veću preciznost onih keramičkih kao posljedicu utjecaja elastične deformacije na preciznost

nadomjestaka (38). Titanske krunice dobivene CAD/CAM tehnologijom pokazuju veću preciznost od keramičkih i kompozitnih (39).

CAD/CAM sustavi imaju prednosti u usporedbi s konvencionalnim načinom izrade. Osim jednostavnosti i brzine izrade nadomjestaka, prednost je i otklonjena polimerizacijska kontrakcija kompozita, kao i oksidacija nadomjestaka iz titana. Najveća prednost je veća preciznost izrade (38).

4.7.4. Amann Girrbach Ceramill CAD/CAM sustav

Amann Girrbach Ceramill CAD/CAM sustav se sastoji od više dijelova (slika 9). Sustav podrazumijeva izradu preciznih radnih modela, artikulaciju istih, potom skeniranje modela i dizajniranje nadomjestaka Ceramill Mind CAD design softverom, te izradu nadomjestaka glodanjem pomoću Ceramill Motion&M-Center dijela sustava.

Dio softvera je i Artex virtualni artikulatork, koji je virtualna varijanta pravog artikulatorka u kojem su modeli artikulirani.

Glodalica Ceramill Motion 2 služi izradu nadomjestaka. Radi se o tehnologiji glodanja i u suhom i mokrom mediju.

5. Ovim sustavom se mogu izrađivati nadomjesci iz raznih materijala, primjerice cirkonijoksidne keramike, litij-disilikatne keramike, titanovih legura, kobalt-kromovih legura, polimetil-metakrilata, kompozita, itd. (37).

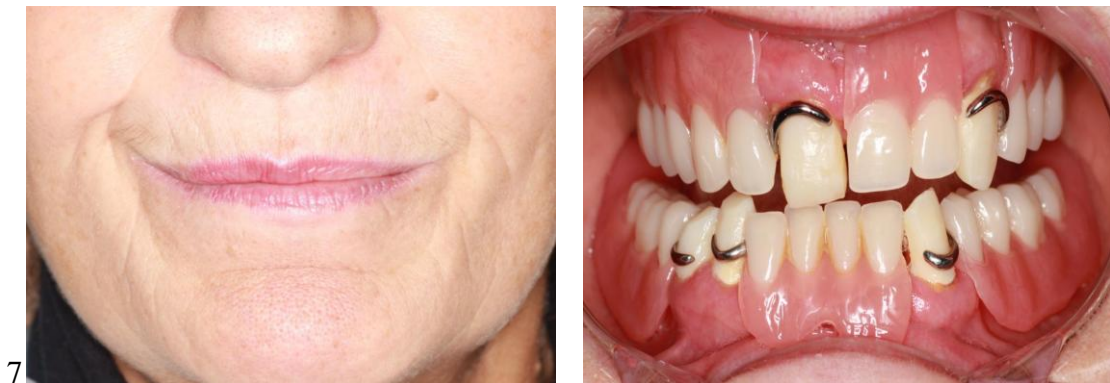

Slika 9. Dijelovi Amann Girrbach CAD/CAM sustava. Preuzeto iz (37)

5. PRIKAZ SLUČAJA

Pacijentica dolazi u ordinaciju zbog nezadovoljstva fiksnim protetskim nadomjescima u gornjoj i donjoj čeljusti. Nakon detaljne anamneze, kliničkog pregleda, te analize radiograma i funkcionalne analize, utvrđena je potreba za skidanjem istih te za predprotetskom kirurškom i parodontološkom terapijom. Po izvršenim ekstrakcijama i parodontološkoj terapiji, u gornjoj čeljusti su preostala dva zuba, 11 i 23, a u donjoj čeljusti tri zuba, 33, 43 i 44.

Pacijentici je predložena privremena terapija djelomičnim akrilatnim protezama retiniranim kvačicama u periodu cijeljenja ekstrakcijskih rana u trajanju od 6 mjeseci (slike 10,11).

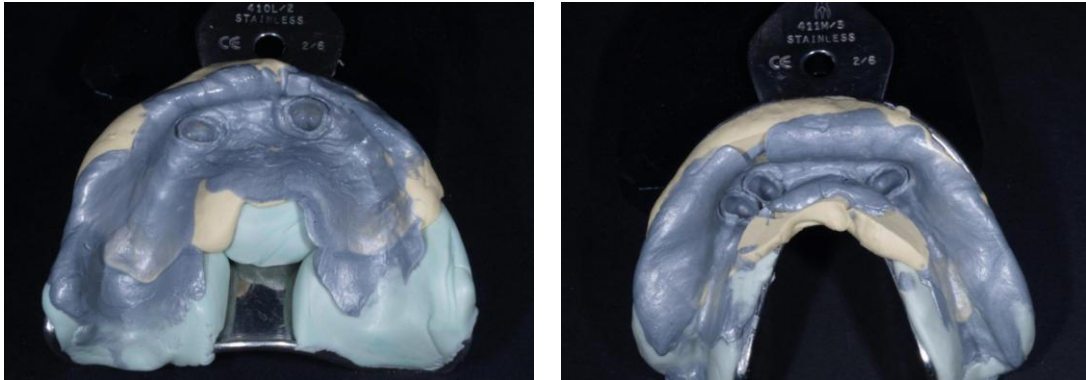


Slike 10 i 11. Faza nošenja privremenih djelomičnih akrilatnih proteza retiniranih kvačicama

Zbog broja preostalih zuba i njihovog topografskog rasporeda u čeljustima, predložena je definitivna terapija pokrovnim protezama retiniranim konus krunicama.

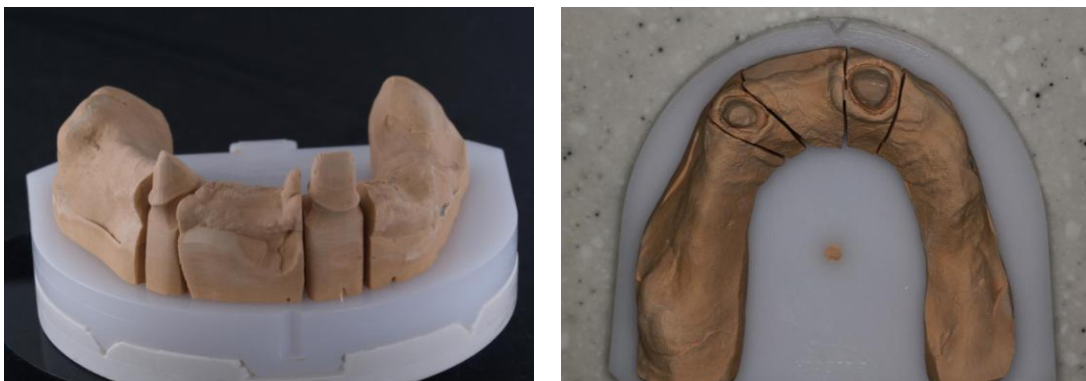Po završenom periodu cijeljenja ekstrakcijskih rana u trajanju od 6 mjeseci, pristupilo se izradi definitivnih protetskih nadomjestaka. Preostali zubi su izbrušeni za prihvaćanje konus

krunica, te su uzeti dvostruki dvovremeni otisci metodom korekturnog otiska s gumastim elastičnim materijalima (slike 12 i 13). Izbrušeni zubi opskrbljeni su privremenim akrilatnim krunicama izvedenim u ordinaciji.



Slike 12 i 13. Dvostruki dvovremeni korekturni otisci brušenih zuba

Otisci su u laboratoriju izliveni u sadri tipa IV (slike 14,15,16 i 17).

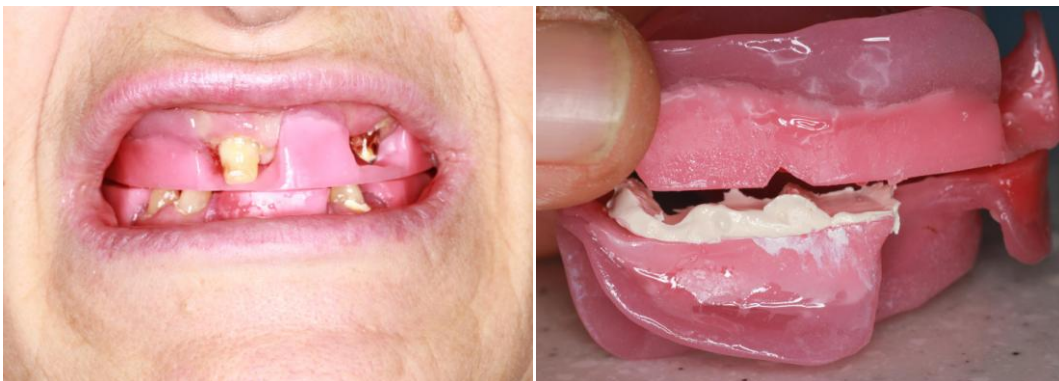


Slike 14 i 15. Model gornje čeljusti u sadri tipa IV


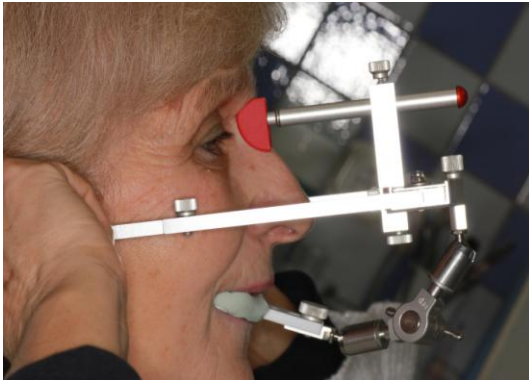


Slike 16 i 17. Model donje čeljusti u sadri tipa IV

Na izlivenim modelima izrađuju se zagrizne šablone te se pristupa određivanju međučeljusnih odnosa, te prijenosu istih u artikulatork (slike 18, 19, 20 i 21).

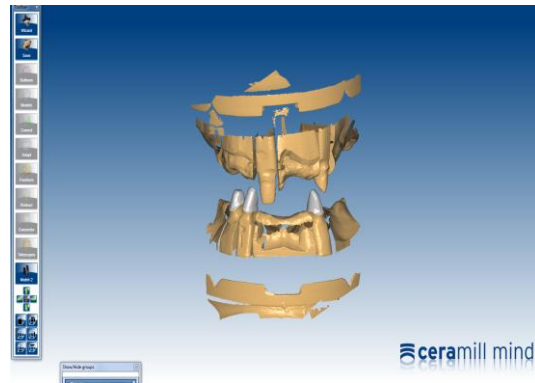


Slike 18 i 19. Određivanje međučeljusnih odnosa



Slike 20 i 21. Prijenos međučeljusnih odnosa u artikulator

Obrađeni i artikulirani radni modeli se skeniraju (slike 22 i 23). Zatim se primarne konus krunice digitalno oblikuju (slika 24) i postupkom glodanja izrađuju iz blokova cirkonijoksidne keramike (slike 25).

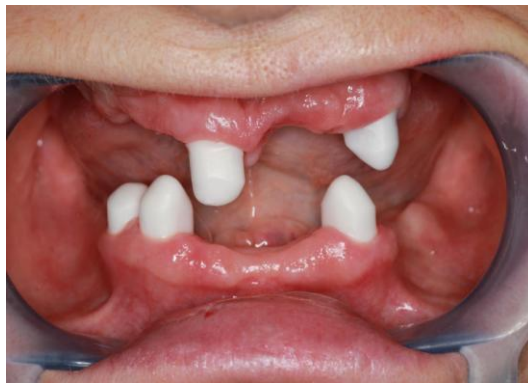

Slike 22 i 23. Skeniranje radnih modela



Slike 24 i 25. Softversko oblikovanje i glodanje primarnih konus krunica iz bloka cirkonijoksidne keramike

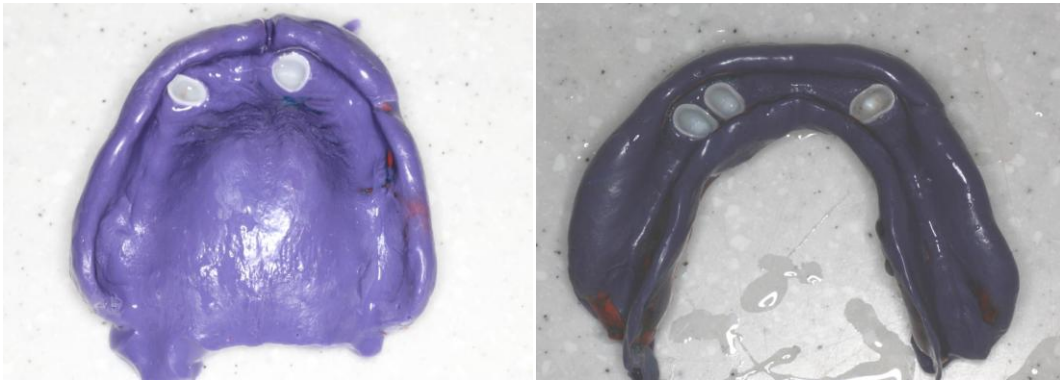
Primarne konus krune iz cirkonijoksidne keramike se isprobaju prvo na modelu, a potom u ustima pacijenta (slika 26).



Slika 26. Proba primarnih konusnih krunica u ustima


Pri probi primarnih konusnih krunica u ustima, provjerava se njihova retencija na bataljcima i odnos prema gingivi. Kod primarnih konusnih krunica na bataljcima 43 i 44 provjerava se i njihov međusobni odnos.

Slijedi uzimanje alginatnih otisaka gornje i donje čeljusti preko primarnih konusnih krunica za izradu individualnih žlica gornji i donje čeljusti. Individualne žlice se izrađuju iz svjetlosno polimerizirajućeg akrilata i služe uzimanju funkcijskih fiksacijskih otisaka. Funkcijskim fiksacijskim otiskom se registrira točan položaj i međusobni odnos primarnih konusnih kapica, njihov odnos prema marginalnoj gingivi, položaj retencijskog ruba i veličina baze proteze. Otisci su se izveli u termoplastičnom materijalu i polieteru (slike 27 i 28).




Slike 27 i 28. Fiksacijski funkcijski otisci gornje i donje čeljusti

Izlijevanjem funkcijskih otisaka izrađuju se radni modeli iz sadre tipa IV, s bataljcima izvedenim u akrilatu. Neobrađene primarne konusne krunice se dodatno obrađuju frezanjem (slika 29).




Slika 29. Obradivanje primarnih konusnih krunica aparatom za frezanje

Na obrađenim primarnim konusnim krunicama izrađuju se sekundarne konusne krunice metodom galvanizacije. Primarne konusne krunice se spajaju na elektrode, nanosi se srebrni lak. Elektrode se uranjaju u otopinu zlatnog amonijevog sulfita i dolazi do precipitacije čestica zlata na srebrnoj površini primarnih konusnih krunica. U periodu od 300 minuta precipitacijom se formiraju zlatne sekundarne konusne kapice debljine 0,3 mm (slike 30, 31, 32 i 33).

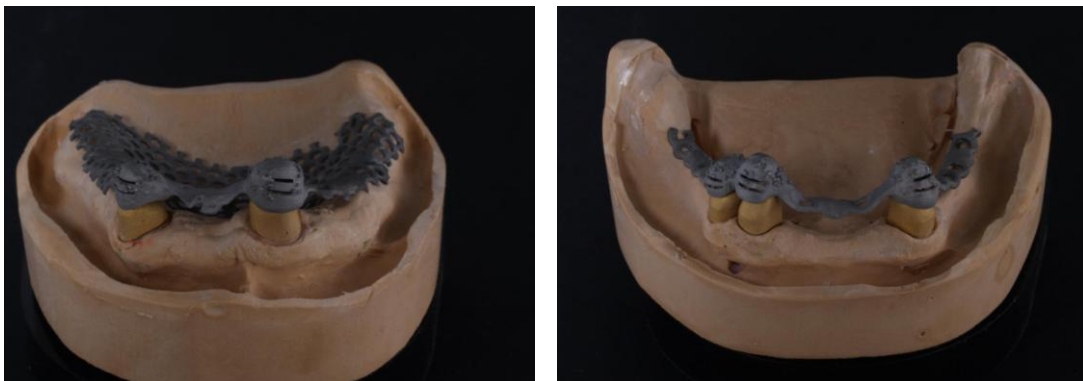


Slike 30 i 31. Primarne konusne krunice iz cirkonijoksidne keramike spojene na elektrode i potom premazane srebrnim lakom



Slike 32 i 33. Postupak galvanizacije i gotove zlatne sekundarne konusne krunice

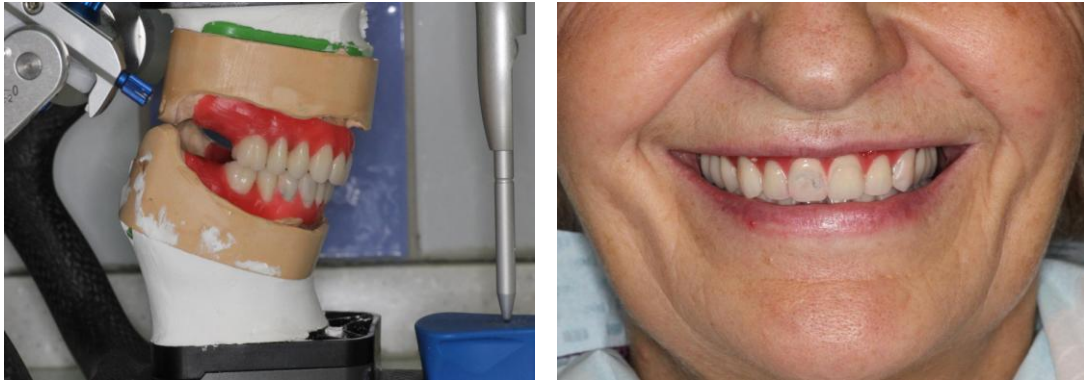Slijedi proba sekundarnih konusnih kapica na modelima, te izrada tercijarne strukture (slike 34 i 35).



Slike 34 i 35. Tercijarne strukture na modelima

Na metalnu tercijarnu strukturu postavlja se vosak i oblikuju se zagrizni bedemi. Slijedi ponovno određivanje međučeljusnih odnosa i prijenos obraznim lukom u artikulatorku.

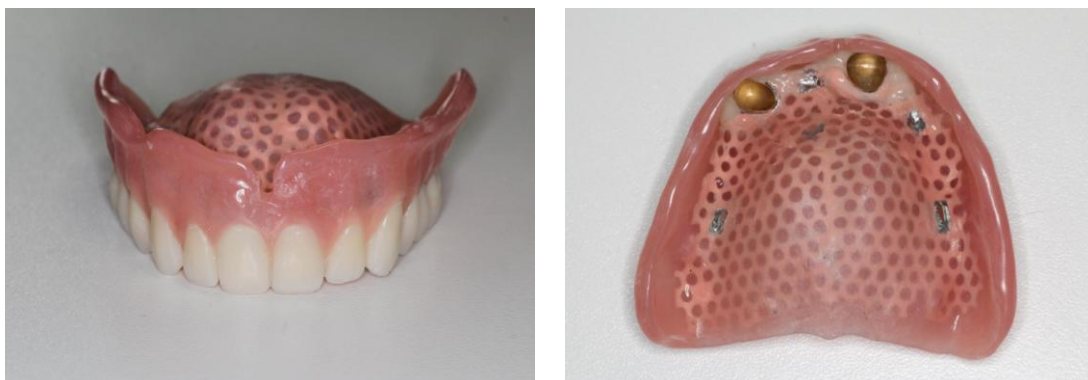Sljedeća faza je postava zuba u artikulatorku i proba postave zuba u ustima pacijentice (slike 36 i 37).



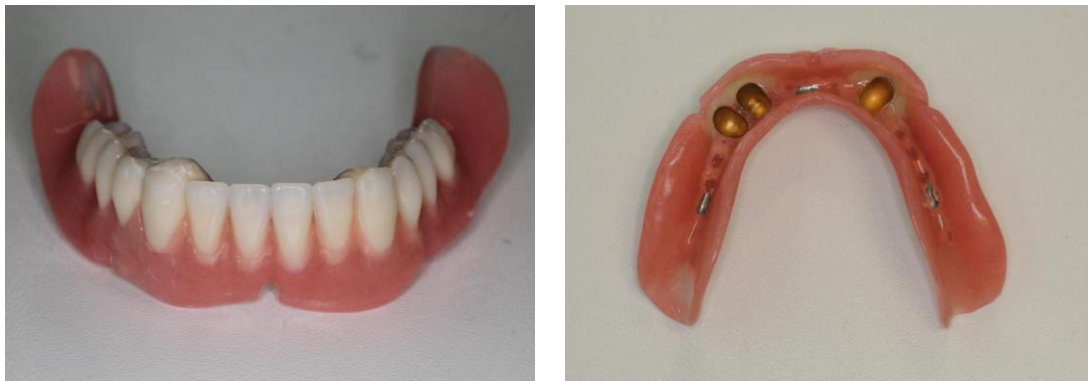Slika 36 i 37. Postava zuba budućih pokrovnih proteza u artikulatoru i proba u ustima

Pri probi postave zuba u ustima slijedi ponovno provjeravanje vertikalnih i horizontalnih međučeljusnih odnosa, kontroliraju se okluzijski odnosi, kao i fonacija i estetika.

Ukoliko su svi parametri zadovoljeni, slijedi završavanje proteza zamjenom voska s akrilatom i polimerizacijom istoga. Prije probe u ustima, proteze se moraju obraditi (slike 38, 39,40 i 41).

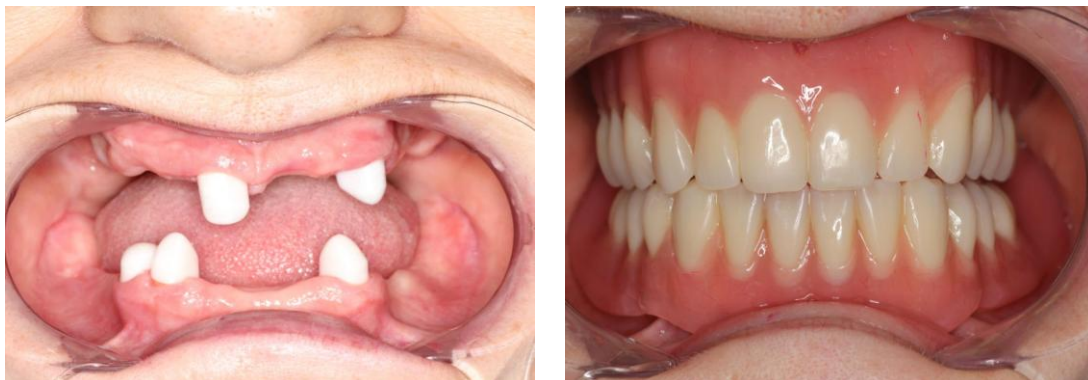

Slike 38 i 39. Gotova gornja pokrovnna proteza retinirana konusnim krunicama



Slike 40 i 41. Gotova donja pokrovna proteza retinirana konusnim krunicama

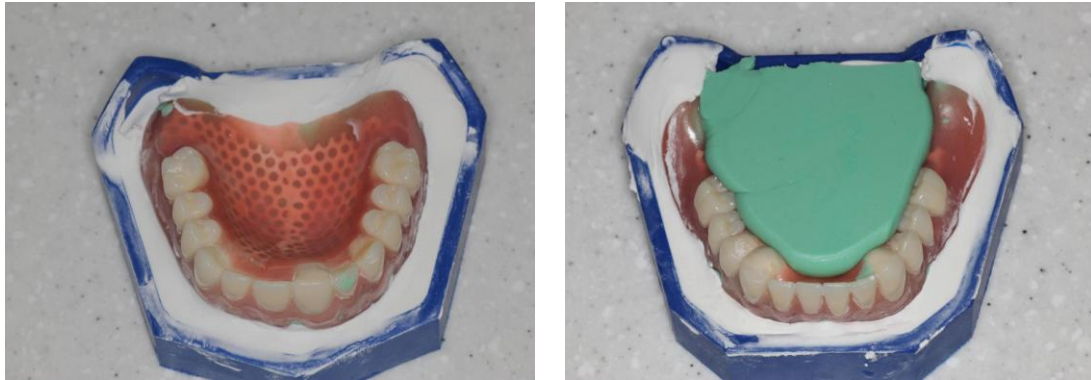
Po završenoj izradi pokrovnih proteza, one se isprobaju u ustima pacijenta. Slijedi faza adhezivnog cementiranja primarnih konusnih krunica na bataljcima (slike 42 i 43).



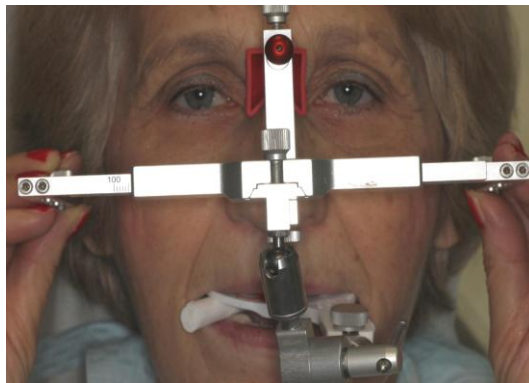Slike 42 i 43. Adhezivno cementiranje primarnih cirkonijoksidnih konusnih krunica i postavljanje pokrovnih proteza u usta

Na gotovim protezama nužno je napraviti remontažu. To podrazumijeva izradu prijenosnih modela, prijenos položaja gornje čeljusti u artikulatorkoristeći se gornjom protezom, ponovno određivanje centrične relacije i fiksaciju modela za prijenos s donjom protezom u artikulatorkoristeći se donjom protezom. Provjera okluzijskih i artikulacijskih odnosa uočavaju se neadekvatno

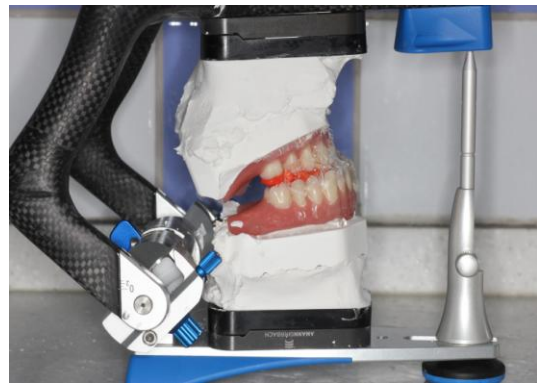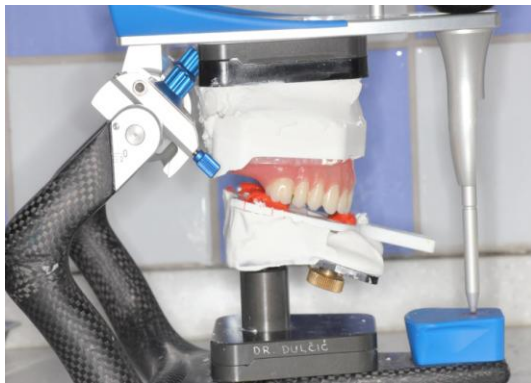
raspoređeni kontakti koji se ubrušavaju do ostvarivanja pravilnih okluzijskih i artikulacijskih odnosa (slike 44, 45, 46, 47, 48, 49, 50, 51 i 52) .



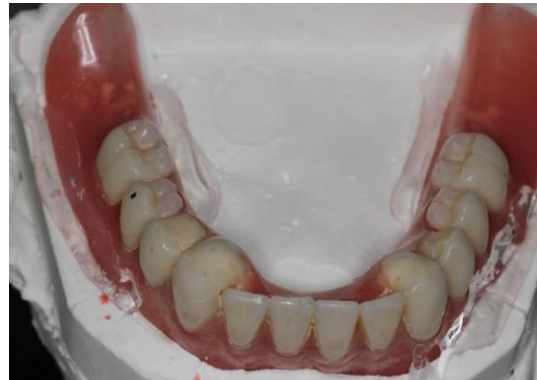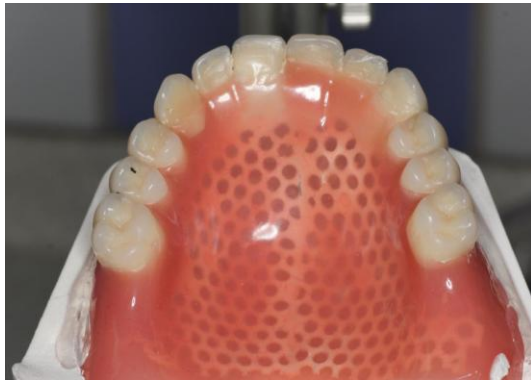Slike 44 i 45. Izrada prijenosnih modela za gornju i donju protezu



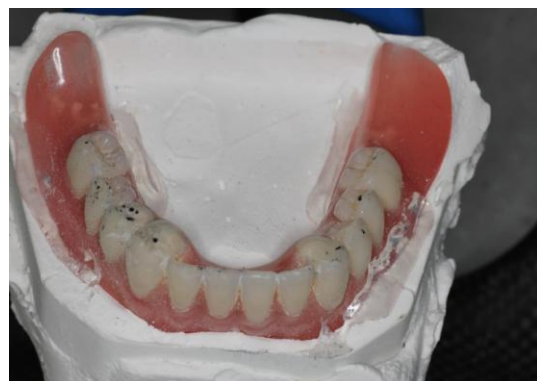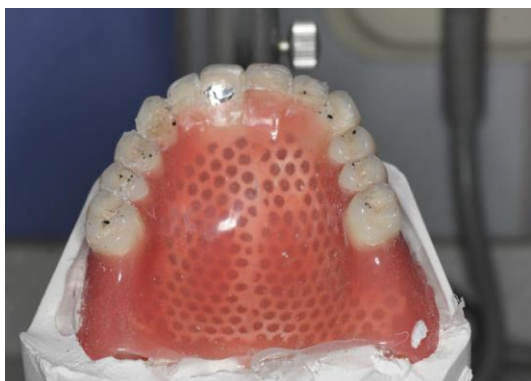Slika 46. Ponovno određivanje položaja gornje čeljusti obraznim lukom



Slike 47 i 48. Postavljanje prijenosnih modela u artikulator prema registratima

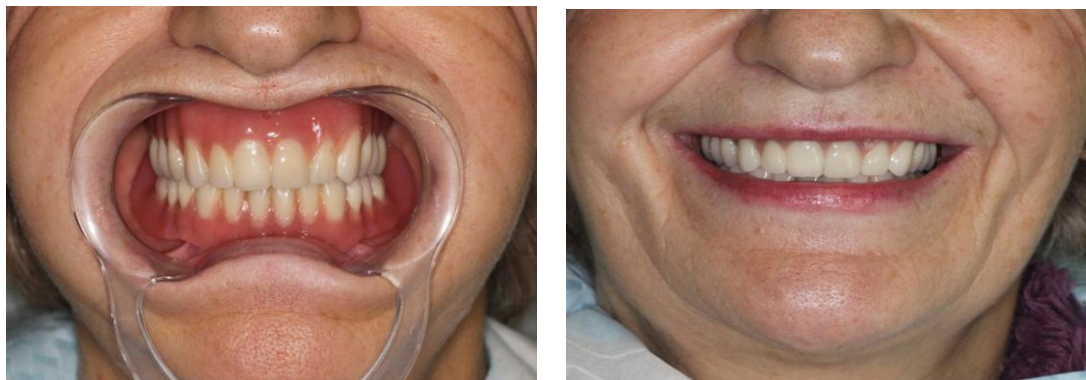

Slike 49 i 50. Početni nalaz kontakata



Slike 51 i 52. Definitivni kontaktni dobiveni ubrušavanjem

Nakon završene remontaže, pacijentici se predaju proteze (slike 53 i 54).



Slike 53 i 54. Predaja proteza po završenoj remontaži

6. ZAKLJUČAK

Teleskopski sustavi su izvrsna retencijska sredstva djelomičnih proteza. Indicirani su osobito u kliničkim slučajevima s malim brojem preostalih zuba jer osiguravaju pravilan prijenos komponenti žvačnih sila na potporni aparat zuba, kao i sekundarno povezivanje uporišnih zuba u blok. Uz to se ostvaruje odlična retencija, stabilizacija i estetika, a period adaptacije je kratak zbog ugodnosti nošenja uslijed sigurnog ležaja u usnoj šupljini.

Cirkonijoksidna keramika u kombinaciji sa zlatom postaje sve češći izbor materijala u realizaciji konusnih krunica. Cirkonijoksidna primarna konusna krunica izvodi se kompjuteriziranom CAD/CAM tehnologijom, a sekundarna zlatna konusna kapica izvodi se tehnikom galvanizacije. Ta kombinacija materijala daje izvrsne rezultate u smislu preciznosti i adaptiranosti primarne krunice na bataljak, retencijske sile trenja između primarne i sekundarne krunice, dobrih estetskih rezultata zbog vrlo tanke sekundarne krunice i prirodnosti podloge za estetski materijal.

7. SAŽETAK

Nesanirani gubitak zuba može dovesti do brojnih nepoželjnih promjena na preostalim dijelovima žvačnog sustava. Stoga je od izuzetne važnosti brza sanacija gubitka zuba, bez obzira na etiologiju. Djelomična bezubost podrazumijeva brojnost različitih kliničkih oblika s višestrukim mogućnostima protetske terapijske sanacije.

U ovom radu pozornost je usmjerena na terapiju djelomične bezubosti kombiniranim fiksno-mobilnim protetskim nadomjescima, osobito djelomičnim protezama retiniranim teleskopskim krunicama kao izvrsnom rješenju s aspekta retencije, stabilizacije, aksijalnog prijenosa sila, estetike i ugone pri nošenju.

Noviji materijal u izradi konusnih krunica, prvenstveno primarne konusne krunice, je cirkonijoksidna keramika koja se pokazala iznimno dobrim materijalom. Cirkonijoksidne primarne krunice izrađuju se kompjuteriziranom CAD/CAM tehnologijom. Najčešće se izrađuju u kombinaciji s galvanski postupkom stvorenom sekundarnom konusnom krunicom. Zbog brojnih biomehaničkih, funkcijskih i estetskih prednosti ove kombinacije materijala i tehnologija izvedbe, kao i smanjene cijene u odnosu na dvostruke zlatne krunice nastale konvencionalnom metodom, očekuje se porast u izradi djelomičnih proteza retiniranih konusnim krunicama iz cirkonijoksidne keramike i galvanski nanešenog zlata.

8. SUMMARY

Untreated tooth loss can lead to several unfavourable changes in other parts of the masticatory system. It is therefore of great importance to treat tooth loss immediately, regardless of its etiology. Partial edentulousness implies numerous various clinical cases with various possibilities of prosthetic treatment.

In this study attention is directed to the treatment of partial edentulousness by means of combined fixed-removable prosthetic restorations, especially partial dentures retained by double conical crowns as an excellent solution in terms of retention, stabilization, axial loading of abutment teeth, esthetics and patient comfort while wearing.

Zirconium oxide ceramics has newly been introduced as a material for fabrication of conical crowns, especially inner crowns, showing excellent features. Inner zirconia crowns are fabricated by means of a computerized CAD/CAM technology. They are most often fabricated in combination with secondary conical crowns made by galvanofforming. Due to numerous biomechanical, functional and esthetic advantages of this combination of materials and fabrication techniques, as well as due to lower prices in relation to double gold crowns made by a conventional method, fabrication of partial dentures retained by double conical crowns made of zirconia and galvanofformed gold is expected to rise.

9. LITERATURA

1. Lapter V, Hraste J. Stomatološki leksikon. Zagreb: Globus; 1990. p. 60.
2. Kraljević K, Kraljević Šimunković S. Djelomične proteze. Zagreb: In.Tri d.o.o.; 2012. p.21-31, 245-57.
3. Douglass CW, Gammon MD, Atwood DA. Need and effective demand for prosthodontic treatment. *J Prosthet Dent.* 1988; 59:94–104.
4. Lee JS, Weyant RJ, Corby P, Kritchevsky SB, Harris TB, Rooks R et al. Edentulism and nutritional status in a biracial sample of well functioning, community-dwelling elderly: the health, aging, and body composition study. *Am J Clin Nutr.* 2004; 79:295–302.
5. Suvin M. Biološki temelji protetike – totalna proteza. 7th ed. Zagreb: Školska knjiga; 1988. p. 111-20.
6. Ionescu C, Gălbinașu BM, Manolea H, Pătrașcu I. Implant overdenture and locator system in edentulous patient with severely resorbed mandible - a case report. *Rom J Morphol Embryol.* 2014; 55(2):693-6.
7. Shay K. Denture hygiene: A review and update. *J Contemp Dent Pract.* 2000; 1:28–41.
8. Suvin M. Djelomična proteza. 8th ed. Zagreb: Školska knjiga; 1991. p. 10-6.
9. Fueki K, Ohkubo C, Yatabe M, Arakawa I, Arita M, Ino S et al. Clinical application of removable partial dentures using thermoplastic resin-part I: definition and indication of non-metal clasp dentures. *J Prosthodont Res.* 2014; 58(1):3-10.
10. Samet N, Shohat M. A systematic approach for removable partial denture design. *Refuat Hapeh Vehashinayim.* 2003; 20(2):71-6, 83.

11. Tariba P, Illeš D, Valentić-Peruzović M. Selection algorithm for retentive elements of removable metal partial dentures. *Acta Stomatol Croat.* 2013; 47(4):363.
12. Čatović A. Klinička fiksna protetika. Zagreb: Stomatološki fakultet Sveučilišta u Zagrebu; 1999. p. 217-21.
13. Heker U, Tunn-Salihoglu V. Telescope or double crowns. Part 1 of precision dental prosthetics with highly engineered connections. *Dental Tribune United Kingdom Edition.* 2010; 4(26):22-24.
14. Minagi S, Natsuaki N, Nishigawa G, Sato T. New telescopic crown design for removable partial dentures. *J Prosthet Dent.* 1999; 81(6):684-8.
15. Sakai Y, Takahashi H, Iwasaki N, Igarashi Y. Effects of surface roughness and tapered angle of cone crown telescopic system on retentive force. *Dent Mater J.* 2011; 30(5):635-41.
16. Stamenković D, Nastić M. Stomatološka protetika parcijalne proteze. Beograd: Zavod za udžbenike i nastavna sredstva; 2000. p. 334- 339.
17. Stančić I. Specifičnosti veze dvostruke krune sa metalnim skeletom parcijalne proteze. Beograd: Univerzitet u Beogradu; 2004.
18. Stančić IZ, Popovac AD, Okičić JB, Lapčević AR, Živković RS, Elenčevski SM. Assesment of telescopic denture's settling in phase duration. *Acta Stomatol Naissi.* 2012; 28(65):1119-27.
19. Kiyama M, Shiba A. Studies on retentive force of conical telescopic double-crown: part 1. Retentive force of conical telescopic double-crown related to materials and taper angle and height of cone and load. *J Jpn Prosthodont Soc.* 1994; 38:1252-64.

20. Kido H, Morikawa M, Takeya K, Chigusa R, Toyoda S. Experimental study on retention of the conic telescope crown part I. Effect of the inner crown form. *J Jpn Prosthodont Soc.* 1993; 137:256-60.
21. Shimakura M, Nagata T, Takeuchi M, Nemoto T. Retentive force of pure titanium conus telescope crowns fabricated using CAD/CAM system. *Dent Mater J.* 2008; 27:211-5.
22. Ohida M, Yoda K, Nomura N, Hanawa T, Igarashi Y. Evaluation of the static frictional coefficients Co-Cr and gold alloys for cone crown telescope denture retainer applications. *Dent Mater J.* 2010; 29:706-12.
23. Pietruski JK, Sajewicz E, Sudnik J, Pietruska MD. Retention force assessment in conical crowns in different material combinations. *Acta Bioeng Biomech.* 2013; 15(1):35-42.
24. Rösch R, Mericske-Stern R. Zirconia and removable partial dentures. *Schweiz Monatsschr Zahnmed.* 2008; 118(10):959-74.
25. Groesser J, Sachs C, Heiß P, Stadelmann M, Erdelt K, Beuer F. Retention forces of 14-unit zirconia telescopic prostheses with six double crowns made from zirconia—an in vitro study. *Clin Oral Investig.* 2014; 18(4):1173-9.
26. <http://www.galvanoforming.de/en/techniques/electroforming.html>
27. Miyazaki T, Hotta Y. CAD/CAM systems available for the fabrication of crown and bridge restorations. *Aust Dent J.* 2011; 56(1):97-106.
28. Bergler M, Holst S, Blatz MB, Eitner S, Wichmann M. CAD/CAM and telescopic technology: design options for implant-supported overdentures. *Eur J Esthet Dent.* 2008; 3(1):66-88.

29. Mehulić K. Keramički materijali u stomatološkoj protetici. Zagreb: Školska knjiga; 2010. p. 83-7.
30. Turp I, Bozdağ E, Sünbülőğlu E, Kahruman C, Yusufoglu I, Bayraktar G. Retention and surface changes of zirconia primary crowns with secondary crowns of different materials. *Clin Oral Investig*. 2014; 18(8):2023-35.
31. Zafiroopoulos GG, Rebbe J, Thielen U, Deli G, Beaumont C, Hoffmann O. Zirconia removable telescopic dentures retained on teeth or implants for maxilla rehabilitation. Three-year observation of three cases. *J Oral Implantol*. 2010; 36(6):455-65.
32. Wirz J, Hoffmann A. *Electroforming in restorative dentistry*. Quintessence Publishing co. 2000; 1:16.
33. Živko-Babić J, Jerolimov V. *Metali u stomatološkoj protetici*. Zagreb: Školska knjiga; 2005. p. 88.
34. <http://www.creativ-dental.de/31-0-Galvano-Technik.html>
35. <http://www.novodental.co.in/lab-gramm.htm>
36. Mantri SS. CAD/CAM in dental restorations: An overview. *Ann essences dent*. 2010; 2(3):123-8.
37. <https://www.amanngirrbach.com/products/>
38. Duret F, Tunokawa H, Nakai A, Ogura H, Sato K. Accuracy of full crowns fabricated ba CAD/CAM using two different materials. *J J Dent Mater*. 2000; 19(36):93.
39. Yara A, Goto S, Ogura H. Correlation between Accuracy of Crowns Fabricated Using CAD/CAM and Elastic Deformation of CAD/CAM Materials. *Dent_Mater_J*. 2004; 23(4):572-6.

10. ŽIVOTOPIS

Petra Tariba rođena je 30. travnja 1981. u Rijeci. Osnovnu školu i opću gimnaziju pohađala je u Opatiji. Studij stomatologije upisuje pri Medicinskom fakultetu u Rijeci. Diplomirala je u svibnju 2007. Nakon završenog pripravničkog staža u Domu zdravlja Primorsko-goranske županije, u prosincu 2008. se zaposlila kao asistent na Katedri za stomatološku protetiku Studija stomatologije Medicinskog fakulteta Sveučilišta u Rijeci, gdje je i danas zaposlena. Stručni ispit položila je u travnju 2009., a od svibnja 2009. student je poslijediplomskog doktorskog studija Biomedicina pri Medicinskom fakultetu Sveučilišta u Rijeci.