

Endokrunica

Mataić, Monika

Master's thesis / Diplomski rad

2018

Degree Grantor / Ustanova koja je dodijelila akademski / stručni stupanj: **University of Zagreb, School of Dental Medicine / Sveučilište u Zagrebu, Stomatološki fakultet**

Permanent link / Trajna poveznica: <https://um.nsk.hr/um:nbn:hr:127:983969>

Rights / Prava: [Attribution-NonCommercial 3.0 Unported / Imenovanje-Nekomercijalno 3.0](#)


Download date / Datum preuzimanja: **2025-03-24**



Repository / Repozitorij:

[University of Zagreb School of Dental Medicine
Repository](#)





SVEUČILIŠTE U ZAGREBU
STOMATOLOŠKI FAKULTET

Monika Mataić

ENDOKRUNICA

Diplomski rad

Zagreb, 2018.

Rad je ostvaren na Zavodu za fiksnu protetiku Stomatološkog fakulteta Sveučilišta u Zagrebu.

Mentor rada: doc. dr. sc. Lana Bergman, dr. med. dent., Zavod za fiksnu protetiku,
Stomatološki fakultet, Sveučilište u Zagrebu

Lektor hrvatskog jezika: Barbara Kružić, mag. educ. philol. angl. et mag. educ. philol. croat.

Lektor engleskog jezika: Barbara Kružić, mag. educ. philol. angl. et mag. educ. philol. croat.

Sastav Povjerenstva za obranu diplomskog rada:

1. _____
2. _____
3. _____

Datum obrane rada: _____

Rad sadrži:

35 stranica

1 tablicu

11 slika

1 CD

Osim ako nije drukčije navedeno, sve ilustracije (tablice, slike i dr.) u radu su izvorni doprinos autora diplomskog rada. Autor je odgovoran za pribavljanje dopuštenja za korištenje ilustracija koje nisu njegov izvorni doprinos, kao i za sve eventualne posljedice koje mogu nastati zbog nedopuštenog preuzimanja ilustracija odnosno propusta u navođenju njihovog podrijetla.

Zahvala

Posebnu zahvalnost dugujem svojoj mentorici doc. dr. sc. Lani Bergman na pomoći, stručnosti i izdvojenom vremenu pri izradi ovog rada.

Zahvaljujem se izv. prof. dr. sc. Marku Jakovcu na ustupljenim fotografijama za potrebe ovog rada.

Veliko hvala mojoj obitelji koja je bila uvijek uz mene kao najveći oslonac i najveći poticaj.

Neizmjereno hvala mojim prijateljima koji su bili uz mene, uveseljavali studentske dane. S njima su i nemoguće stvari bile moguće.

Endokrunica

Sažetak

Endokrunica je bezmetalni jednodijelni nadomjestak koji nadomješta koronarni dio izgubljene krune i prostor pulpne komorice endodontski liječenog zuba. Indikacije pri kojima se donosi odluka o izradi endokrunice jesu veliki gubitak tvrdog zubnog tkiva, snižena klinička kruna zuba, smanjen interokluzijski prostor, zavijeni korijenski kanali te brzo vrijeme izrade. Napredak tehnologije u dentalnoj medicini omogućuje jednposjetnu izradu endokrunice upotrebom CAD/CAM sustava, dok konvencionalni način izrade zahtijeva nekoliko posjeta. Materijal izbora je litij disilikatna staklokeramika koja pokazuje zadovoljavajuću estetiku i čvrstoću. Smanjenu retenciju zbog velikog gubitka tvrdog zubnog tkiva kod endokrunice nadomješta adhezivno cementiranje koje mikromehanički i kemijski veže zub za nadomjestak te ojačava cjelinu koju tvore.

Ključne riječi: endokrunica; CAD/CAM; litij disilikatna staklokeramika

The endocrown

Summary

The endocrown is a metal-free prosthetic replacement for the lost coronary part of the tooth. It anchors in the pulp chamber of endodontically treated tooth. The indications which lead to the decision for making the endocrown are: great loss of hard dental tissue, teeth with curved roots and fast endocrown production. The progress of dental technology allows the production of endocrowns in one visit with the CAD/CAM system, whereas the conventional process requires several visits. The material of choice is lithium disilicate ceramics which shows satisfactory aesthetics and strength. The great loss of hard dental tissue decreases retention and it is substituted with adhesive cementation which micromechanically and chemically binds the tooth with the endocrown and strengthens the whole structure.

Key words: endocrown; CAD/CAM; lithium disilicate ceramics

SADRŽAJ

1. UVOD.....	1
2. ENDOKRUNICA.....	3
2.1. Definicija	4
2.2. Indikacije za endokrunicu.....	4
2.3. Kontraindikacije za endokrunicu	5
2.4. Prvi pregled.....	6
2.4.1. Anamneza.....	6
2.4.1.1. Općemedicinska anamneza	6
2.4.1.2. Stomatološka anamneza	6
2.4.2. Klinički pregled	7
2.4.2.1. Ekstraoralni pregled	7
2.4.2.2. Intraoralni pregled	7
2.4.3. Radiološka dijagnostika	7
2.4.4. Analiza studijskih modela	8
2.4.5. Plan terapije	8
2.5. Predprotetska priprema.....	9
2.5.1. Terapija bolesti oralne sluznice	9
2.5.2. Restaurativna i endodontska priprema	9
2.5.3. Parodontološka priprema	9
2.5.4. Ortodontska priprema	10
2.5.5. Oralnokirurška priprema	10
2.6. Postupak izrade endokrunice	11
2.6.1. Preparacija kaviteta.....	11
2.6.2. Otisak	13
2.6.2.1. Materijali za otiske	14
2.6.2.2. Žlice za otisak	15
2.6.2.3. Tehnike uzimanja otiska	15
2.6.2.4. Digitalni otisak	15
2.6.2.5. Izbor otiska za endokrunicu	16
2.6.3. Laboratorijska izrada	17
2.6.3.1. Radni model	17
2.6.3.2. Izrada CAD/CAM sustavom.....	17
2.6.3.3. Izrada tlačenjem	22

2.6.4. Proba i priprema za cementiranje	24
2.6.5. Adhezivno cementiranje	24
2.6.6. Završna obrada	25
3. RASPRAVA	26
4. ZAKLJUČAK	28
5. LITERATURA	30
6. ŽIVOTOPIS	34

Popis skraćenica:

TMZ – temporomandibularni zglob

RTG – rendgenogram

mm – milimetar

OPG – ortopantomogram

CAD/CAM – engl. *Computer-Aided Design/Computer-Aided Manufacturing*

PMMA – polimetilmetaakrilat

MPa – megapaskal

°C – celzijev stupanj

Al₂O₃ – aluminijev oksid

µm – mikrometar

% – posto

1. UVOD

Stomatognatni ili žvačni sustav funkcijska je cjelina u ljudskom organizmu. Sastoji se od zubi i pripadajućih potpornih i mekih tkiva, gornje i donje čeljusti, lijevog i desnog temporomandibularnog zgloba (TMZ), žvačnih mišića, usana, mišića jezika i pripadajućeg krvožilnog i živčanog tkiva.

Funkcije su stomatognatnog sustava žvakanje, gutanje i stvaranje glasova. Kako bi se održalo zdravlje stomatognatnog sustava i održala funkcija, kao i estetika, bitno je održati pravilan sklad funkcioniranja svih komponenti (1).

Svako oštećenje stomatognatnog sustava treba sanirati na vrijeme i na odgovarajući način. Karijes, fraktura krune ili korijena zuba te ireverzibilno oštećenje zubne pulpe samo su neka od stanja u dentalnoj medicini koja iziskuju sanaciju i rehabilitaciju.

Rehabilitacija ovisi o doktoru dentalne medicine, ali i o pacijentu koji treba biti suradljiv. Sanacija i rehabilitacija su nužni kako ne bi došlo do pogoršanja stanja kao i novih, posljedičnih promjena u stomatognatnom sustavu.

Endodontsko liječenje zuba samo je jedan od brojnih načina sanacije zuba s kojima se svakodnevno susreće doktor dentalne medicine. Zub je nakon endodontskog liječenja oslabljen, smanjena je količina tvrde zubne strukture te je sklon frakturama. Nakon endodontskog liječenja zuba potrebno je napraviti postendodontsku opskrbu zuba što je prije moguće (2).

Sukladno tome, potrebno je isplanirati terapiju u skladu s pravilima struke, koja je ujedno zadovoljavajuća za pacijenta.

S ciljem nadoknade izgubljenog tvrdog zubnog tkiva te postizanja retencije definitivnog nadomjestka najčešće se koriste nadogradnje u kombinaciji s metal-keramičkim ili potpunokeramičkim krunicama (3).

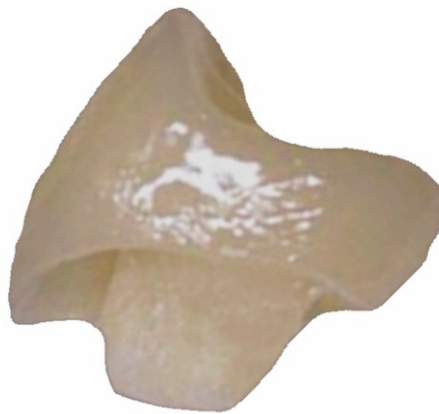Jedna od brojnih mogućnosti nadoknade izgubljenog tvrdog zubnog tkiva jest i endokrunica.

Svrha ovog rada je definiranje endokrunice kao fiksno-protetskog nadomjestka i opis postupaka izrade različitim tehnologijama.

2. ENDOKRUNICA

2.1. Definicija

Endokrunica je jednodijelni potpunokeramički fiksno protetski nadomjestak. Sastoji se od koronarnog dijela koji zamjenjuje izgubljenu zubnu krunu te radikularnog dijela koji ispunjava pulpnu komoru i ulazi u korijenske kanale ako je moguće (Slika 1.) (4).



Slika 1. Endokrunica

2.2. Indikacije za endokrunicu

Indikacije za izradu endokrunice su veliki gubitak tvrdog zubnog tkiva, snižena klinička kruna zuba, posebice u posteriornoj regiji, zavijeni korijenski kanali te smanjen interokluzijski prostor (3, 5).

Veliki gubitak tvrdog zubnog tkiva kao posljedicu ima smanjenu retencijsku vrijednost zubnog bataljka. Endokrunica čuva preostala zubna tkiva i zahtijeva minimalnu preparaciju kako bi se zadržala maksimalna količina tvrdog zubnog tkiva za adhezivno svezivanje. Kod snižene kliničke krune zuba, nedovoljno je mjesta za intrakanalne nadogradnje te nema dovoljno interokluzijskog prostora za izradu klasične krunice.

Jako zavijeni korijenski kanali kontraindikacija su za izradu nadogradnji zbog opasnosti od perforacije kanala (franc. *fausse route*) kao i tanki, kratki i gracilni korijeni te ujedno čine indicaciju za izradu endokrunice (5, 6).

2.3. Kontraindikacije za endokrunicu

Endokrunica je kontraindicirana kod vitalnog zuba, kao i kod endodontski liječenog zuba koji ima vidljive periapikalne promjene na rendgenogramu (RTG-u). Isto tako, zub koji nije odgovarajuće endodontski liječen (premalopunjen/prepunjen) kontraindikacija je za izradu endokrunice.

Karijes, gingivitis, parodontitis također su kontraindikacije ako se ne saniraju u predprotetskoj pripremi pacijenta za fiksno-protetski nadomjestak (7).

Kontraindikacije su subgingivne horizontalne frakture, kao i vertikalne frakture korijena. Debljina cakline i dentina mora supragingivno iznositi minimalno 1 – 1,5 milimetara (mm), u suprotnom se smatra kontraindikacijom. Interokluzijski prostor potreban je kako bi se zadovoljili uvjeti za strukturnu trajnost keramičkog materijala koji iznosi minimalno 2 mm. Prejake okluzalne sile, kao i temporomandibularna disfunkcija kontraindikacija su pri izradi endokrunica (5, 8, 9).

2.4. Prvi pregled

2.4.1. Anamneza

Prije bilo kakvog postupka u dentalnoj medicini, bitno je uzeti anamnezu. Anamneza uključuje općemedicinsku i stomatološku (protetsku) anamnezu.

2.4.1.1. Općemedicinska anamneza

Općemedicinska anamneza daje uvid u pacijentovo zdravlje, njegovu kompetentnost za izbor pojedine terapije, kao i moguće neželjene popratne pojave kako bi se i terapeut i pacijent zaštitili na vrijeme. Treba ciljano postavljati pitanja pomoću kojih se saznaju bolesti vezane za kardiovaskularni, dišni, endokrini, mokraćni i živčani sustav (neurogene i psihijatrijske bolesti). Nadalje, bitna je terapija koju pacijent koristi, kao i vrijeme uzimanja te doza iste. Potom trenutne te preboljele infektivne bolesti, poremećaji zgrušavanja krvi, maligne bolesti. Navike mogu isto tako kompromitirati uspjeh terapije, pa je bitno ispitati puši li pacijent, konzumira li alkohol ili droge. Trudnice i starije osobe zahtijevaju posebnu pozornost prilikom planiranja odgovarajuće terapije, pa je trudnoća isto tako bitan podatak (7, 10).

2.4.1.2. Stomatološka anamneza

U ovom dijelu treba pitati pacijenta razlog dolaska. Pacijentov je odgovor važan, time se ujedno saznaje njegova motiviranost, zainteresiranost, suradnja.

Nastoje se dobiti odgovori o prijašnjem stomatološkom liječenju, učestalost posjeta, vrstama provedenih terapija te postoji li već utvrđena alergija na stomatološke ili protetske materijale (7, 10).

2.4.2. Klinički pregled

Klinički pregled treba obuhvaćati ekstraoralni pregled, nakon kojega slijedi intraoralni pregled. Za klinički pregled razlikujemo četiri osnovne metode, a to su inspekcija, palpacija, perkusija i auskultacija (pri dijagnostici temporomandibularnih poremećaja) (7, 10).

2.4.2.1. Ekstraoralni pregled

Ekstraoralnim se pregledom inspekcijom i palpacijom bilježe promjene nastale perioralno i šire, otekline, asimetrije, promjene na koži, žlijezde slinovnice, TMZ i dr. (7, 10).

2.4.2.2. Intraoralni pregled

Promatra se kompletna usna šupljina i bilježi uočeno. Treba obratiti pozornost na labijalnu i bukalnu sluznicu, gingivu, tvrdo i meko nepce, dno usne šupljine, uvulu. Zatim slijedi pregled zubi i utvrđivanje statusa. Osnovni je instrumentarij koji se koristi stomatološko ogledalo i stomatološka sonda. Pregled se sistematizirano radi po kvadrantima te se bilježi status zuba (7, 10).

2.4.3. Radiološka dijagnostika

Kako bi se upotpunio pregled, pacijent se upućuje na radiološki pregled, ortopantomogram (OPG) ili na ciljanu dentalnu snimku, ovisno o potrebi za dijagnostiku i plan terapije (7, 10).

2.4.4. Analiza studijskih modela

S ciljem kompletne dijagnostike, ali i planiranja terapije, poželjno je analizirati anatomske modele koji se mogu koristiti u dijagnostičke svrhe. Dobivaju se uzimanjem otisaka metalnim konfekcijskim žlicama s ireverzibilnim hidrokolidom i izlivanjem u mekoj ili tvrdoj sadri. Nakon stvrdnjavanja sadre (45 – 60 minuta) modeli se obrađuju na trimmer aparatu (11).

2.4.5. Plan terapije

Plan terapije ovisi o anamnezi, kliničkom pregledu, radiološkoj dijagnostici, analizi studijskih modela. Terapeut je dužan pacijentu objasniti stanje njegova stomatognatnog sustava te predložiti plan terapije. Potrebno je naglasiti sve postupke koje pacijent treba obaviti prije same protetske terapije kako bi usna šupljina bila sanirana. Treba također naglasiti cijenu, vrijeme trajanja rehabilitacije te orijentacijsku trajnost protetskog nadomjestka (7, 10).

2.5. Predprotetska priprema

Predprotetska priprema uključuje: terapiju bolesti oralne sluznice, restaurativne i endodontske zahvate, parodontološke, ortodontske kao i oralnokirurške zahvate.

2.5.1. Terapija bolesti oralne sluznice

Oralne bolesti mogu zahvatiti sluznicu, jezik, nepce ili čitavu sluznicu, pa tako i onemogućiti izradu protetskog rada, ali i prilagodbu pacijenta na nadomjestak. Prilikom pregleda bitno je pregledati sluznicu usne šupljine, uočiti promjene boje, teksture, prisutnost patoloških promjena. Promjene u usnoj šupljini mogu biti uzrokovane virusima, gljivicama, bakterijama, sistemskom bolesti, alergijama, imunološkim poremećajima i traumama. Promjene je bitno prepoznati i sanirati kako ne bi kompromitirale protetski rad (12).

2.5.2. Restaurativna i endodontska priprema

Potrebno je sanirati karijes i nadoknaditi izgubljeno tvrdo zubno tkivo po pravilima struke. Sve bolne zube koji reagiraju na provocirajuće čimbenike (hladno, toplo, ležeći položaj...) i spontano, te su osjetljivi na vertikalnu i horizontalnu perkusiju, potrebno je endodontski liječiti. Isto tako, zubi koji su endodontski liječeni i izazivaju subjektivne smetnje ili RTG pokazuje periapikalne promjene, potrebno je ponovno endodontski liječiti, odnosno napraviti reviziju punjenja (7, 10).

2.5.3. Parodontološka priprema

Prije protetske sanacije, stanje parodonta mora biti zadovoljavajuće. Dakle gingiva, parodontni ligament, cement korijena i alveolarna kost moraju biti zdravi. Ako nisu, protetski rad može biti kompromitiran. Parodontološka terapija uključuje motivaciju pacijenta,

korekciju oralnohigijenskih navika, zatvoreno struganje i poliranje korijenskih površina, otvoreno struganje i poliranje korijenskih površina pomoću pristupnog režnja. Nadalje, ako je potrebno, pacijent se može zbog protetske sanacije uputiti na parodontološku kirurgiju radi produljenja kliničke krune zuba, oblikovanje bezubog grebena te rekonturiranje gingive (7, 10).

2.5.4. Ortodontska priprema

Ortodontskim postupcima korigiraju se prostorni uvjeti za smještaj nadomjestka. Tako se čuva tvrdo zubno tkivo od opsežnih preparacija. Najčešće se zubi pomiču u horizontalnoj ravnini, no može se i u vertikalnoj ravnini kako bi se preeruptirane ili intrudirane zube dovelo u željenu protetsku ravninu (7).

2.5.5. Oralnokirurška priprema

Oralnokirurškim tehnikama obavljaju se zahvati poput ekstrakcije zuba, zbrinjavanje cisti, impaktiranih i retiniranih zubi, oblikuje se tvrdo i meko tkivo radi pripreme za protetsku ili implantološku terapiju (7).

2.6. Postupak izrade endokrunice

Nakon uzimanja anamneze, kliničkog pregleda, radiološke dijagnostike, analize studijskih modela te plana terapije s kojim se pacijent složio, kreće se u terapijski postupak. Ako je pacijent obavio svu predprotetsku pripremu koja je nužna za njegov slučaj, može se krenuti u protetsku rehabilitaciju.

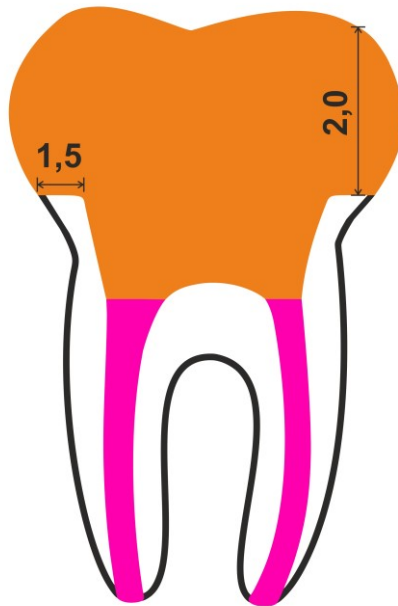
Za izradu endokrunice, kao jednog od brojnih rješenja u fiksnoj protetici, postoji protokol kojega se treba pridržavati. Samo tako može se dobiti kvalitetan protetski nadomjestak.

2.6.1. Preparacija kaviteta

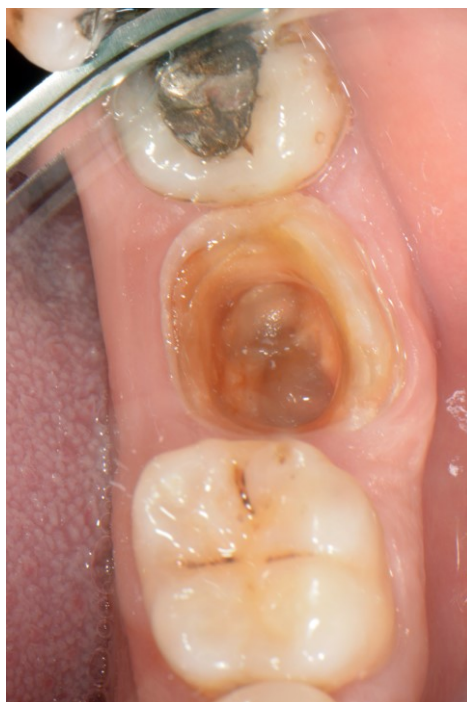Preparacija za fiksnoprotetski rad, pa tako i za endokrunicu, podrazumijeva pridržavanje temeljnih načela brušenja zubi (očuvanje tvrdih zubnih tkiva, postizanje retencijskog i rezistencijskog oblika brušenog zuba, osiguravanje strukturne trajnosti protetskog nadomjestka, osiguravanje rubne cjelovitosti te očuvanje zdravlja parodontnog tkiva brušenog zuba) (3, 7).

Preparacija za endokrunicu podrazumijeva očuvanje preostale tvrde zubne strukture s minimalnom preparacijom. Preparacija seže do ulaza u korijenski dio. Kako je nadomjestak konstruiran kao monoblok (dio koji nadomješta krunu zuba i dio koji nadomješta pulpnu komoricu), preparacija treba omogućiti dosjed takvoj konstrukciji (Slika 2.). Dakle, preparacija ne smije imati podminiranih dijelova, mora biti vidljiva okluzalno iz jedne točke. Morfologija samog zuba i preostalog zubnog tkiva određuje oblik (Slika 3.). Izrada metalnog obruča nije potrebna jer bi se time dodatno uklonilo tvrdo zubno tkivo (5, 7, 8).

Cilj je zadržati što više tvrdog zubnog tkiva kako bi se zadržala maksimalna površina za adhezivno vezanje. Rub preparacije mora biti minimalno 1,0 – 1,2 mm iznad ruba gingive, a okluzalno minimalno 2 mm oslobođen radi prostora za keramiku, dok postranično iznosi 1,5 mm. Svi prijelazi moraju biti glatki, zaobljeni, bez oštih rubova.



Slika 2. Prikaz preparacije i dosjeda endokrunice

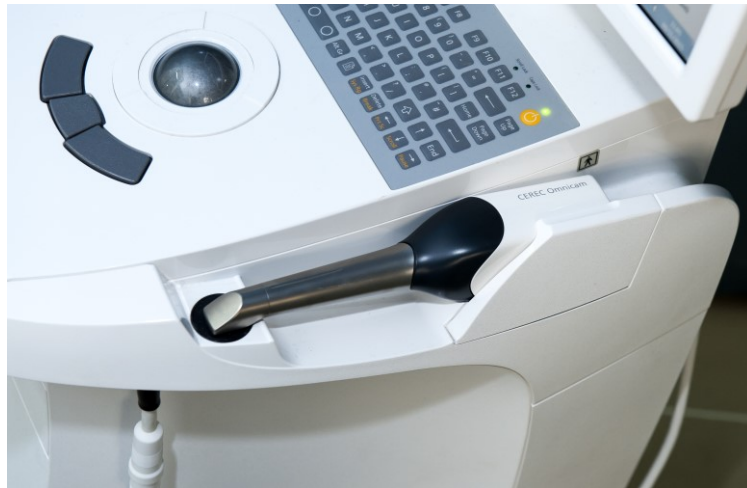

Slika 3. Preparacija zuba određena morfologijom i preostalim zubnim tkivom. Preuzeto s dopuštenjem autora: doc. dr. sc. Lana Bergman.

Stijenke blago divergiraju radi dosjeda nadomjestka. Kavopovršinski rubovi se ne zakošavaju. S obzirom na to da je keramika krhka, ne mogu se izraditi tako tanki rubovi koji bi bili otporni na opterećenje. Čaklina se preparira dijamantnim svrdlima uz obilno vodeno hlađenje, dok je za dentin potrebno koristiti čelična svrdla bez vodenog hlađenja. Finiranje i poliranje ubrajaju se u završnu obradu preparacije, time se smanjuje pogreška u otiskivanju te posljedično i u laboratorijskom dijelu izrade nadomjestka, a obavezan je dio protokola pri izradi nadomjestka pomoću *Computer Aided Design / Computer Aided Manufacturing (CAD/CAM)* sustava (3, 5, 7, 8, 13).

2.6.2. Otisak

Otisak je negativ tvrdih i mekih tkiva usne šupljine. Postupkom otiskivanja prenosi se situacija iz usta pacijenta u dentalni laboratorij. Otisak se uzima otisnim materijalom pomoću žlica za gornju, odnosno donju čeljust. Pomoćna sredstva u otisnom postupku služe za bolji i precizniji otisak poput konaca za retrakciju gingive, pasta te hemostatskih agensa. Pomoću otiska u laboratoriju se iz tvrde sadre izlijevaju radni modeli kojima se dobiva pozitivna reprodukcija tvrdih i mekih tkiva usne šupljine. Na izlivenim radnim modelima u dentalnom laboratoriju izrađuju se protetski nadomjesci. Radne modele moguće je skenirati u ekstraoralnom skeneru te potom nadomjestak izraditi digitalno CAD/CAM sustavom. Otiske je također moguće uzeti digitalno pomoću intraoralnog skenera (Slika 4.). Takav je postupak brz i ugodan za pacijenta. Nadalje, dobiveni podatci obrađuju se u softveru CAD/CAM sustava te se dizajnirani nadomjestak šalje u glodalicu. Preciznost radnog modela, kao i konačnog rada, ovisi o preciznosti otiska (7, 11).



Slika 4. Intraoralni skener. Preuzeto s dopuštenjem autora: doc. dr. sc. Lana Bergman.

2.6.2.1. Materijali za otiske

Glavno svojstvo materijala za otiske je da se u usta unose u plastičnom stanju i nakon određenog vremena stvrdnjavanja, odnosno polimerizacije, prelaze u kruto, elastično stanje. Svojstva koja bi otisni materijali trebali zadovoljavati jesu preciznost, dimenzijska stabilnost, elastičnost, netoksičnost i ugodan okus, otpornost na trganje, kompatibilnost s materijalima za izlivanje otiska te mogućnost dezinfekcije. Otisne materijale prema elastičnosti možemo podijeliti na elastične (suvremene) materijale i neelastične (klasične) materijale. Elastični materijali sintetički su elastomeri i hidrokoloide (reverzibilni i ireverzibilni). Sintetički elastomeri prema kemizmu dijele se na polisulfide, silikone i polietere. Ovisno o načinu kemijske reakcije vezivanja, razlikuju se dva tipa silikona; kondenzacijski i adicijski. Neelastični materijali su voskovi i termoplastične mase (7).

2.6.2.2. Žlice za otisak

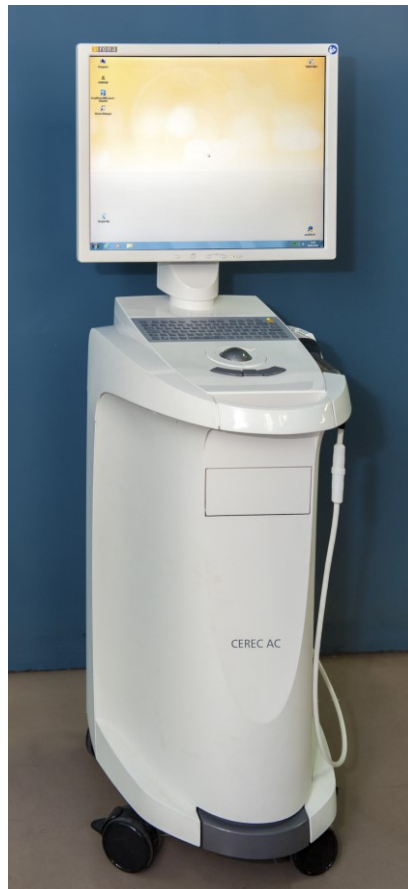Razlikujemo individualne i konfekcijske žlice. Kod individualne žlice jednaka je udaljenost između struktura koje otiskujemo i površine žlice, potrebna je manja količina materijala za otisak, čime se reducira naprezanje pri vađenju te kontrakcija elastomera. Individualna je žlica izbor ako se elastomeri srednje konzistencije koriste kao materijal izbora. Konfekcijske žlice koriste se za sve suvremene otisne materijale. Kod otisaka hidrokolidima vrijedi pravilo da je bolji veći omjer između volumena materijala i otisnute površine jer se time smanjuje mogućnost deformacije otiska zbog gubitka tekućine evaporacijom, te se koriste konfekcijske žlice (7).

2.6.2.3. Tehnike uzimanja otiska

Jednovremeni otisak je tehnika uzimanja otiska gdje se u konfekcijsku ili individualnu žlicu nanosi jedan ili dva materijala. Dvovremeni otisak podrazumijeva dvije faze rada. Dvovremeni otisak je otisak dopunjavanjem i korekturni otisak. Otisak dopunjavanjem radi se u konfekcijskoj žlici, prva je faza otisak gustim materijalom prije brušenja, a nakon brušenja radi se druga faza pomoću rijetkog materijala. Korekturni otisak radi se u konfekcijskoj žlici s dva materijala. Obje faze uzimaju se nakon preparacije. Prva faza podrazumijeva individualizaciju konfekcijske žlice pomoću gustog materijala, potom se uz pomoć rijetkog uzima precizan otisak (7).

2.6.2.4. Digitalni otisak

Digitalni otisak podrazumijeva otisak intraoralnim skenerom. Svakako je prednost udobnost za pacijenta, brzina te slanje informacija u laboratorij. Prednost je digitalnog otiska i kontrola brušenja, što znači da preparaciju vidimo odmah uvećanu na ekranu te ju možemo odmah popraviti i ponovno skenirati (Slika 5.). Dakle, ušteda vremena pacijentu, terapeutu i dentalnom tehničaru (14).



Slika 5. Intraoralni skener. Preuzeto s dopuštenjem autora: doc. dr. sc. Lana Bergman.

2.6.2.5. Izbor otiska za endokrunicu

Za izradu endokrunice CAD/CAM sustavom moguće je uzeti klasičan ili digitalan otisak. Ako se izrađuje direktnom tehnikom izrade nadomjestka ordinacijski u jednom posjetu, tada je metoda izbora intraoralno, trodimenzionalno snimanje pomoću intraoralne kamere. Zbog razlika u površinama i djelomično prisutne refleksije, plohe se pripremaju nanošenjem posebnog sloja kontrastnog sredstva (prah titanijevog ili magnezijevog oksida), intraoralni skeneri nove generacije ne zahtijevaju korištenje kontrastnog sredstva. Drugi način digitalizacije otiska je skeniranje radnog modela u ekstraoralnom laboratorijskom skeneru nakon uzimanja klasičnog otiska (14, 15).

Ako se endokrunica izrađuje iz toplotlačne keramike ili kompozita, pristupa se klasičnim metodama otiskivanja. Metoda izbora jednovremeni je otisak u individualnoj žlici

elastomerom srednje konzistencije. Ako ne postoji mogućnost izrade individualne žlice, tada se uzima jednovremeni otisak s dva materijala istog kemijskog sastava, a različite konzistencije. Materijal izbora je adicijski silikon. Prednosti su adicijskog silikona iznimna preciznost, dimenzijska stabilnost, otpornost na trganje i dobra elastičnost nakon vađenja iz usta. Glavni nedostatak je hidrofobnost, što znači da je potrebno suho radno polje za ostvarivanje preciznog otiska.

Dodatno je potrebno uzeti otisak suprotne čeljusti ireverzibilnim hidrokoloidom te registrat međučeljusnih odnosa. Poželjno je i pomoću obraznog luka zabilježiti odnos maksile prema bazi lubanje kako bismo u laboratorij prenijeli sve parametre i preciznu i vjernu kopiju struktura, položaja i kretnji u usnoj šupljini (3, 16).

2.6.3. Laboratorijska izrada

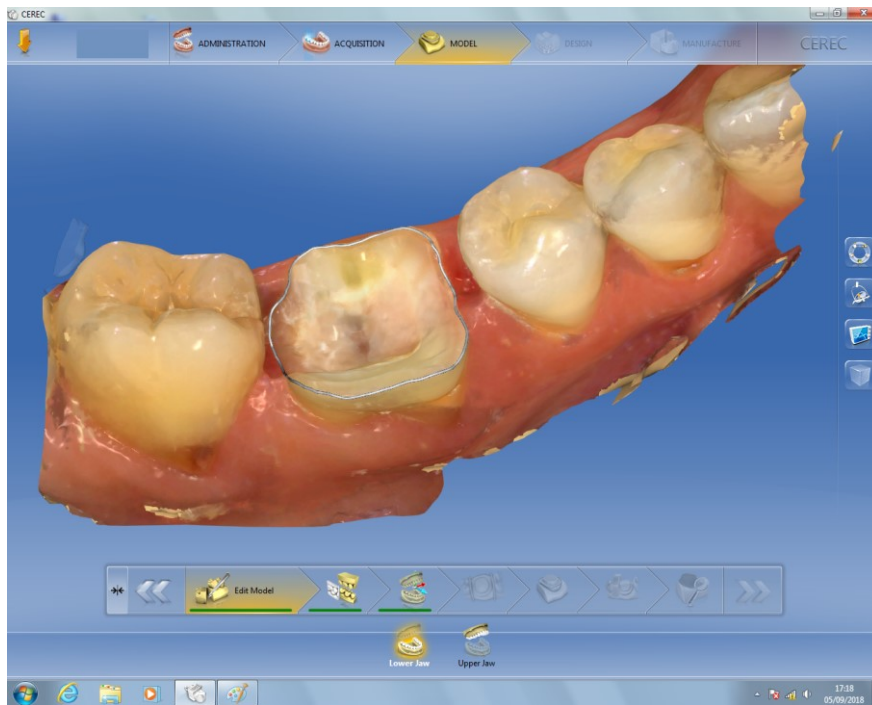2.6.3.1. Radni model

Na temelju otiska, međučeljusnog registrata i prijenosa obraznim lukom izrađuje se radni model iz tvrde sadre i prenosi u artikulatorku. Artikulator se koristi za određivanje aproksimalnih dodira sa susjednim zubima, vestibularnih i lingvalnih kontura budućeg nadomjestka te okluzalnih dodira sa zubima antagonistima. Radni bataljak predstavlja dio sadrenog odljeva izbrušenog zuba. Na radnom modelu s pomičnim bataljkom postupkom navoštavanja oblikuje se budući nadomjestak u slučaju klasične izrade endokrunice toplotlačnom tehnikom (11, 17, 18).

2.6.3.2. Izrada CAD/CAM sustavom

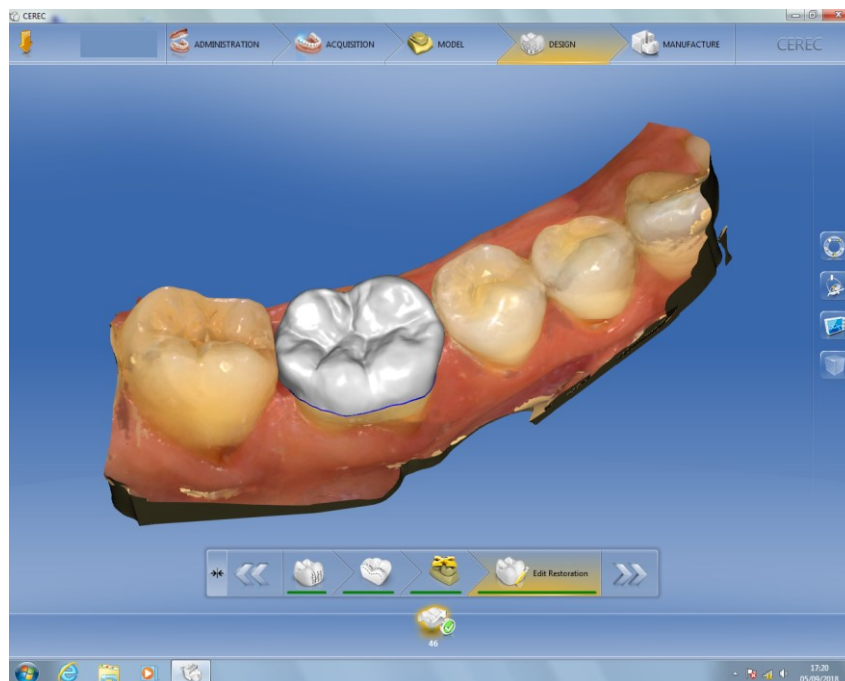Nakon uzetog digitalnog otiska pomoću intraoralne kamere ili digitalizacije izlivenog radnog modela, prikupljeni podatci konvertiraju se u digitalni oblik (Slika 6.). Skener može biti

optički, koji za izvor svjetlosti koristi lasersku zraku te mehanički, koji radni model očitava mehanički pomoću kuglica rubina.



Slika 6. Digitalni prikaz radnog modela. Preuzeto s dopuštenjem autora: izv. prof. dr. sc. Marko Jakovac.

U softveru se zatim modelira buduća endokrunica, a on potom šalje informacije i podatke o nadomjestku u glodalicu (Slika 7.). Glodalica iz bloka materijala pomoću freza uklanja višak materijala sve do željenog oblika (Slika 8.). Može se glodati samo jezgra ili kompletni nadomjestak. Isto tako, ovisno o vrsti materijala koji se glode, koriste se i različiti alati kojima se dobiva željeni oblik. Za cirkonij oksidnu keramiku preporučuje se korištenje freze s dvije oštrice, dok je za polimetilmetaakrilat (PMMA), gipsane modele i vosak dovoljna jedna oštrica (14, 15).



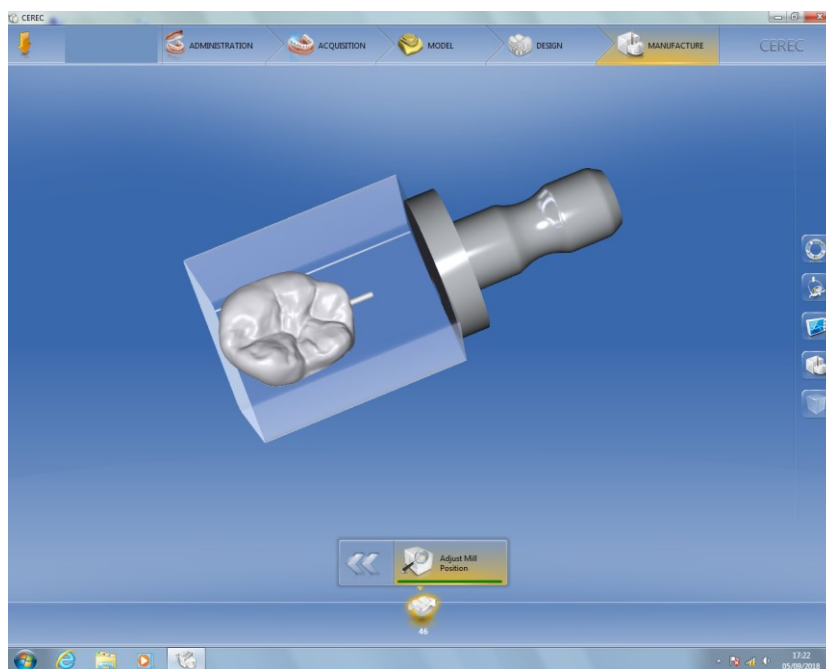
Slika 7. Dizajn buduće endokrunice. Preuzeto s dopuštenjem autora: izv. prof. dr. sc. Marko Jakovac.



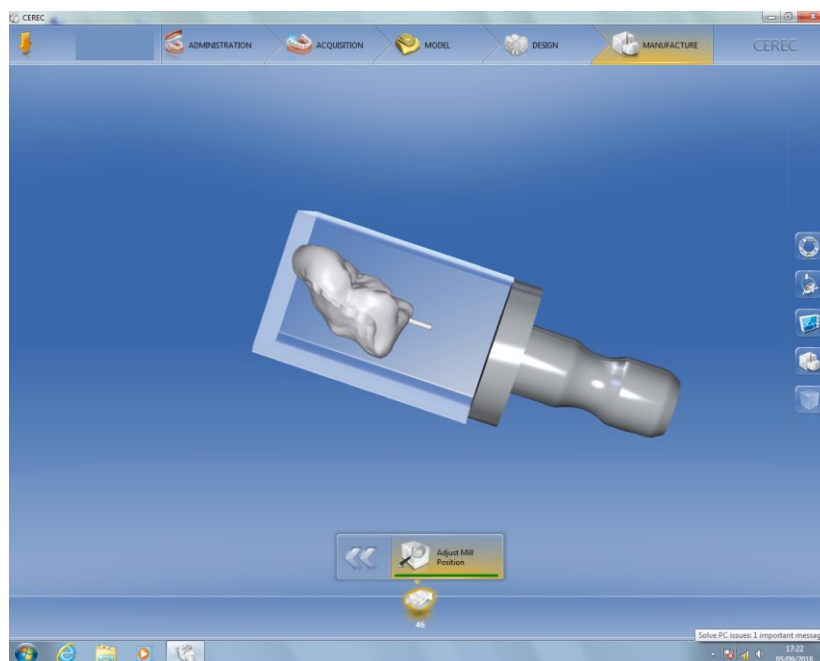
Slika 8. Glodalica. Preuzeto s dopuštenjem autora: doc. dr. sc. Lana Bergman.

Postoje različiti CAD/CAM sustavi koji omogućuju izradu nadomjestka u jednom posjetu ordinaciji, dok neki zahtijevaju izradu u laboratoriju ako se gloda samo jezgra koja zahtijeva oblaganje keramikom. Obložna keramika nanosi se ručno ili toplo-tlačnom tehnikom. Monolitni nadomjestak također se može dovršiti u laboratoriju bojanjem, čime se postiže bolja estetika i individualizacija. Jednopusjetnom izradom uvelike se štedi vrijeme te nije potrebna izrada provizornog nadomjestka, dok se kod izrade u suradnji s dentalnim laboratorijem postiže bolja estetika individualizacijom (18, 19).

Monolitni nadomjestci koriste se najčešće za stražnji segment, gdje se individualizacija može postići dodatnim bojanjem, ali nedovoljno za prednji segment. CAD/CAM blokovi koji se koriste mogu biti litij disilikatna staklokeramika, leucitima ojačana staklokeramika, cirkonij oksidna keramika, glinična keramika, PMMA i kompozit (Slika 9., 10.). Za izradu endokrunice najčešće se koristi staklokeramika (leucitima ojačana i litij disilikatna). Staklokeramika se nakon glodanja dodatno boji radi estetike. Blokovi staklokeramike proizvode se kao monokromatski i polikromatski. Polikromatski blokovi pridonose boljoj estetici monolitnog nadomjestka koju nije potrebno dodatno bojiti jer je ona građena od gornjeg caklinskog translucetnog sloja te dentinskog sloja koji je opakniji. Blokovi iz litij disilikatne staklokeramike imaju dobra mehanička svojstva i strukturnu trajnost pa predstavljaju materijal izbora za monolitne endokrunice u prednjoj i stražnjoj regiji (14, 15, 18-21).



Slika 9. Pozicioniranje dizajnirane endokrunice u bloku materijala. Preuzeto s dopuštenjem autora: izv. prof. dr. sc. Marko Jakovac.



Slika 10. Pozicioniranje endokrunice u bloku materijala, postranični prikaz. Preuzeto s dopuštenjem autora: izv. prof. dr. sc. Marko Jakovac.

2.6.3.3. Izrada tlačenjem

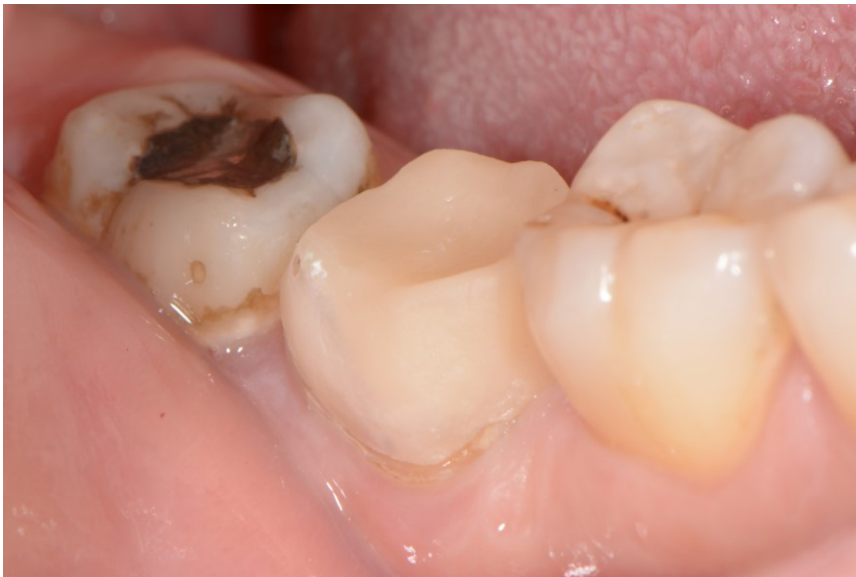S obzirom na to da je najčešći izbor materijala za izradu endokrunice staklokeramika, tehnika kojom se u laboratoriju radi nadomjestak je toplo-tlačni postupak. Staklokeramika ima dobra estetska i mehanička svojstva. Staklokeramika nastaje kontroliranom kristalizacijom stakla na visokoj temperaturi, kristali budu raspršeni unutar staklene matrice. Dodavanjem različitih kristala mogu se mijenjati mehanička i optička svojstva. Kristali povećavaju čvrstoću, a staklo povećava translucenciju i transparentiju, odnosno prirodnost izgleda nadomjestka. Leucitima ojačana staklokeramika pokazuje dobra estetska svojstva, no nedovoljnu čvrstoću za stražnji segment. Litijevi disilikati dodani u staklokeramiku povećavaju čvrstoću do 420 megapaskala (MPa), što je dostatno i za stražnji segment uz odličnu estetiku (Tablica 1.).

Tablica 1. Prikaz vrsta keramika i lomne čvrstoće (22)

Vrsta keramike	Lomna čvrstoća (MPa)
Glinična keramika	do 120
Leucitima ojačana staklokeramika	250-300
Litij disilikatna staklokeramika	do 420
Aluminijev oksidna keramika	do 700
Cirkonijev oksidna keramika	preko 1000

Litij disilikatna staklokeramika na tržište dolazi u dva oblika; *press ingoti* za toplo-tlačnu tehniku proizvodnje te CAD blokovi za strojnu obradu. Za toplo-tlačnu izradu litij disilikatna staklokeramika dolazi u keramičkim valjčićima u dvije veličine i četiri stupnja translucencije (*high translucency* – HT, *low translucency* – LT, *medium* – MO i *high opacity* – HO). Na izolirani radni model s pomičnim bataljkom navoštava se budući nadomjestak u reduciranom obliku kako bi ostalo mjesta za obložni materijal. Izrađuje se voštani kanal i odabire kiveta. Uložni materijal miješa se vakuuskom miješalicom kako bi se spriječile inkluzije zraka, potom na vibratoru pažljivo ulaže u kivetu, stavlja se poklopac i pušta 45 minuta da se stvrdne. Nakon toga se kiveta predgrijava u peći za predgrijavanje 45 minuta na 850 stupnjeva celzijevih (°C). Vruća kiveta prebacuje se u peć za tlačenje, u kivetu se stavlja keramički valjčić prethodno odabran i potisne s alox potiskivačem. Nakon tlačenja hladi se na

sobnoj temperaturi, potom se kiveta reže na mjestu gdje je prethodno označena duljina potiskivača i otvara. Kako bi se oslobodio, objekt se pjeskari česticama aluminijevog oksida. Slijedi odstranjivanje reaktivnog sloja i rezanje odljevnog kanalića. Nakon probe jezgre, slijedi slojevanje obložne keramike. Za slojevanje se koristi fluoroapatitna keramika koja se predimenzionira jer pečenjem dolazi do kontrakcije. Keramika se peče u vakuumskoj peći na 750 °C, potom obrađuje brusnim sredstvima te završno glazira, čime se postiže sjaj i glatkoća (Slika 11.) (15, 22).



Slika 11. Osnovna konstrukcija endokrunice izrađena toplo-tlačnim postupkom. Preuzeto s dopuštenjem autora: doc. dr. sc. Lana Bergman

2.6.4. Proba i priprema za cementiranje

Proba je klinička faza kojom se provjerava dosjed, usklađenost okluzije i boja. Nakon toga slijedi priprema zuba i priprema endokrunice za adhezivno cementiranje. Preduvjet za adhezivno cementiranje je suho radno polje koje se osigurava pomoću koferdama ili svitaka staničevine. Ulazi u korijenske kanale zaštite se tankim slojem staklenoionomera ili kompozitnom smolom. Vezna površina zuba abradira se česticama aluminijevog oksida (Al_2O_3) veličine 50 mikrometara (μm) i očisti s 96 postotnim (%-tnim) etanolom te osuši. Slijedi jetkanje zubne strukture 15 sekundi 37 %-tnom ortofosfornom kiselinom, nakon čega se temeljito ispiru i suši. Potom slijedi premazivanje adhezivom prema uputi proizvođača. Adhezivi se ne bi trebali osvjetljivati prije dosjeda rada jer stvaraju dodatni sloj koji može nepovoljno utjecati na dosjed, a time se ne pojačava vezna čvrstoća. Nadomjestak se priprema u laboratoriju pjeskarenjem česticama Al_2O_3 , potom se u ordinaciji jetka vezna površina 9,5 %-tnom fluorovodičnom kiselinom u trajanju od 20 sekundi te dobro ispiru i osuši. Slijedi nanošenje silana koji se utrljava 60 sekundi te ispuše (5, 23, 24).

2.6.5. Adhezivno cementiranje

Postoji adhezivno i konvencionalno cementiranje. Adhezivno cementiranje nužno je kod keramike čija je lomna čvrstoća ispod 350 MPa. Materijal izbora kod endokrunica je litij disilikatna keramika čvrstoće do 400 MPa, adhezivno se cementira te se postiže kemijska veza između zuba i nadomjestka. Adhezivnim cementiranjem stabilizira se staklokeramika i ojača cjelina zub-cement-nadomjestak čime se tvori tzv. monoblok. Prednost naspram konvencionalnog cementiranja je visoka vezna čvrstoća, estetika te niska topljivost. Adhezivni (kompozitni) cementi postoje kao kemijski stvrdnjavajući, svjetlosno stvrdnjavajući i dualno stvrdnjavajući sustavi, kao i samojetkajući za koje ne treba prethodno tretirati dentin i caklinu. Ovisno o vrsti cementa, potrebno je pratiti upute samog proizvođača. Kod endokrunica karakteristična je dubina endokrunica koja nadomješta pulpnu komoricu i do koje polimerizacijsko svjetlo teže dopire, pa su dualno stvrdnjavajući adhezivni cementi izbor. Nanosi se i polimerizira prema uputi proizvođača. Praktično je kod dualno stvrdnjavajućih cementa pričekati da cement prijeđe u gel stanje kada se lako uklanja suvišak ili kod svjetlosnopolimerizirajućih osvjetliti 2 – 3 sekunde polimerizacijskom lampom jer se

nakon konačnog stvrdnjavanja teško odstranjuje višak. Nakon pažljivog odstranjivanja viška cementa potrebno je polimerizirati cement do kraja polimerizacijskom lampom. Svi kompozitni cementi podliježu inhibiciji kisikom, površinski sloj koji je u kontaktu s kisikom iz zraka ostaje nepolimeriziran, što se prevenira nanošenjem glicerinskog gela uz rub. On onemogućava pristup kisiku iz zraka, a omogućava polimerizaciju te se nakon polimerizacije ispere vodom (3, 24, 25).

2.6.6. Završna obrada

Provjerava se zaostali cement koji se, ako postoji, mora odstraniti. Rub se završno polira. Provjerava se okluzija i konačni dosjed krunice.

3. RASPRAVA

Nakon endodontskog liječenja zuba treba izraditi daljnji plan terapije u vidu postendodontske opskrbe. Avitalni zubi skloniji su frakturama, pa ih je potrebno opskrbiti protetskim nadomjescima kako bi se smanjio rizik od fraktura. Ako nema dovoljno zubne krune da bi se postigla retencija krunice, potrebno je napraviti konfekcijsku ili individualnu nadogradnju te potom krunicu. No, ako nema dovoljno tvrde zubne strukture, mjesta za materijal jer je smanjen interokluzijski prostor ili su zavijeni korijenski kanali i ne mogu se postaviti kolčići, endokrunica je rješenje jer je indicirana u takvim slučajevima.

Uspjeh endokrunice ovisi o pravilno postavljenoj indikaciji, pripremi, izradi i cementiranju iste. Pravilna preparacija povećava otpor na naprezanje i prevenira neželjene frakture. Adhezivno cementiranje uz mehaničku retenciju samog kaviteta, pojačava vezu nadomjestka i zuba pomoću kemijske veze. Najčešće su komplikacije odcementiranje, frakture korijena zbog različitih modula elastičnosti između keramike i dentina. Kako bi se prevenirale neželjene pojave, svaki korak treba biti kvalitetno izveden, od postave pravilne indikacije, preparacije, izrade i izbora materijala te samog cementiranja. Litij disilikatna staklokeramika pokazala je zadovoljavajuće rezultate čvrstoće i estetike, kao i dualno stvrdnjavajući adhezivni cement. Isto tako, postupak izrade CAD/CAM sustavom pokazuje bolje rezultate nego klasičan način izrade. CAD/CAM omogućuje brzu izradu nadomjestka kao i simulaciju i korekciju pomoću računalnog softvera. Nedostatak je visoka cijena CAD/CAM sustava (3, 5, 14, 24–27).

4. ZAKLJUČAK

Endokrunica je jednodijelni bezmetalni nadomjestak. Koristi se kod avitalnih zubi i snižene vertikalne dimenzije. Njome se očuva ostatak zubne strukture i prevenira fraktura. Povećana dostupnost CAD/CAM sustava, kvalitetnijih gradivnih materijala te kompozitnih cementa u dentalnoj medicini omogućit će učestaliju primjenu endokrunica.

5. LITERATURA

1. Čatović A. Anatomsko-morfološka obilježja žvačnog sustava i primijenjena biomehanika: Žvačni sustav. Čatović A. Klinička fiksna protetika. Ispitno štivo. Zagreb: Sveučilište u Zagrebu, Stomatološki fakultet; 1999. p. 10-12.
2. Goodacre CJ, Baba NZ. Restoration of Endodontically Treated Teeth. In: Ingle JI, Bakland LK, Baumgartner JC. Ingle's endodontics 6. 6th edn. Hamilton: BC Decker Inc; 2008. p. 1431-99.
3. Katalinić I, Jakovac M. Endokrunice. Sonda. 2011;12(22):72-3.
4. Biacchi GR1, Mello B, Basting RT. The endocrown: an alternative approach for restoring extensively damaged molars. J Esthet Restor Dent. 2013;25(6):383-90.
5. El-Damanhoury, Haj-Ali RN, PLatt JA. Fracture Rezistance and Microleakage of Endocrowns Utilizig Three CAD-CAM Blocks. Oper Dent. 2015;40(2):201-10.
6. Zarone F, Sorreino R, Apicella D, Valentino B, Ferrari M, Aversa R, et al. Evaluation of the biomechanical behavior of maxillary central incisor restored by means of endocrowns compared to a natural tooth: a 3D static linear finite element analysis. Dent Mater. 2006;22(11):1035-44.
7. Čatović A, Komar D, Čatić A. Klinička fiksna protetika I – krunice. Zagreb: Medicinska naklada; 2015. 198 p.
8. Sevimili G, Cengiz S, Seluck Oruc M. Endocrowns: rewiev. J Istanb Univ Fac Dent. 2015;49(2):57-63.
9. Gulec L, Ulusoy N. Effect of Endocrown Restorations with Different CAD/CAM Materials: 3D Finite Element and Weibull Analyses. Biomed Res Int. [Internet]. 2017 Sep [cited 2018 Jun 1]; 5638683 [about 10 p.]. Available from: <https://doi.org/10.1155/2017/5638683>.
10. Mehadžić K, Mehulić K. Pretprotetska priprema pacijenta u fiksnoj protetici. Sonda. 2014;15(28):25-8.
11. Čimić S, Kraljević-Šimunković S, Pelivan I. Modeli u stomatološkoj protetici – I.dio. Sonda. 2010;11(20):44-6.
12. Cekić-Arambašin A et al. Oralna medicina. Zagreb: Školska knjiga; 2005. 355 p.
13. Lin CL1, Chang YH, Pa CA. Estimation of the risk of failure for an endodontically treated maxillary premolar with MODP preparation and CAD/CAM ceramic restorations. J Endod. 2009;35(10):1391-5.
14. Ivica A, Jelinić Carek A. Prikaz CAD/CAM izrade staklokeramičke krunice na modelu. Sonda. 2014;15(28):38-9.
15. Mehulić K et al. Dentalni materijali. Zagreb: Medicinska naklada; 2017. 352 p.

16. Krhen P, Petričević N. Materijali za funkcijske otiske u mobilnoj protetici i njihova primjena. *Sonda*. 2012;13(24):53-6.
17. Čimić S, Kraljević-Šimunković S, Čatić A. Modeli u stomatološkoj protetici – II.dio. *Sonda*. 2011;12(21):40-2.
18. Schilenburg H, Hobo S, Whitsett LD, Jacobi R, Brackett ES. *Fundamentals of fixed prosthodontics*, 3. izd. Chicago: Quintessence Publishing Co, Inc; 1997.
19. Fernandes da Cunha L, Castiglia Gonzaga C, Pissaiá JF, Correr GM. Lithium silicate endocrown fabricated with a CAD/CAM system: A functional and esthetic protocol. *J Prosthet Dent* [Internet]. 2017 [cited 2018 Aug 20];118(2): [about 4 p.]. Available from: [https://www.thejpd.org/article/S0022-3913\(16\)30537-6/fulltext](https://www.thejpd.org/article/S0022-3913(16)30537-6/fulltext).
20. Fernandes da Cunha L, Mondelli J, Moreira Auersvald C, Gonzaga C, Lia Mondeli RF, Correr GM et al. Endocrown with Leucite-Reinforced Ceramic: Case of Restoration of Endodontically Treated Teeth. *Case Rep Dent* [Internet]. 2015 [cited 2018 Jun 3]: [about 4 p.]. Available from: <https://www.ncbi.nlm.nih.gov/pmc/articles/PMC4628693/>.
21. Bose Carlos R, Nainan MT, Pradhan S, Sharma R, Benjamin S, Rose R. Restoration of Endodontically Treated Molars Using All Ceramic Endocrowns. *Case Rep Dent* [Internet]. 2013 [cited 2018 Jun 3]: [about 5 p.]. Available from: <https://www.hindawi.com/journals/crid/2013/210763/>.
22. Kern M, Thompson VP, Beuer F, Frankenberger R, Kohal RJ, Kunzelmann KH, Pospiech P, Reiss B. *All-Ceramics at a Glance: An introduction to the indications, material selection, preparation and insertion techniques for all-ceramic restorations*. 3. izd. Malsch: AG-Keramik; 2017. 190 p.
23. Milardović Ortolan S, Bergman L, Medojević D, Viskić J, Mehulić K. Klinički i laboratorijski tijek izrade staklokeramičke krunice. *Sonda*. 2012;13(24):88-91.
24. Dartora NR, Bortoluzi De Conto Ferreira M, Oro Spazzin A, Sousa Neto MD, Dartora G, Alves Gome E. Endocrown in premolar using lithium disilicate-reinforced ceramic: a case report. *Clin Oral Investig* [Internet]. 2017 [cited 2018 Jun 24]: [about 7 p.]. Available from: <https://doi.org/10.18256/2238-510X.2017.v6i2.2265>.
25. Milardović S, Mehulić K, Viskić J, Jakšić A. Cementiranje potpuno keramičkih protetskih radova. *Sonda*. 2010;11(20):52-5.
26. Dalloul R, Nassar JA, Al-Houri N. A comparative Study of Marginal Fit between IPS e.max Press Crown and Endocrown after Cementation (In Vitro). *Clinical Medicine and Diagnostics*. 2016;6(5):122-5.

27. Rocca GT, Daher R, Saratti CM, Sedlacek R, Suchy T, Feilzer AJ et al. Restoration of severely damaged endodontically treated premolars: The influence of the endocore length on marginal integrity and fatigue resistance of lithium disilicate CAD-CAM ceramic endocrowns. J Dent. 2018;68:41-50.

6. ŽIVOTOPIS

Monika Mataić rođena je 4. 9. 1991. godine u Slavonskom Brodu. Osnovnu školu Ivane Brlić Mažuranić upisuje u Slavonskom Brodu nakon koje završava opću gimnaziju. Upisuje Stomatološki fakultet 2011. godine. Aktivno se služi engleskim jezikom, dok njemačkim i talijanskim pasivno.

Tijekom viših godina studija asistirala u privatnoj stomatološkoj ordinaciji u Zagrebu. Stručnu praksu odradila je u Puli, gdje je dodatno volontirala i sudjelovala u projektu Istra bez karijesa.

Sudjelovala je 2017. godine u Orbitovom projektu Zubomobil, koji je proveden u suradnji s Hrvatskom komorom dentalne medicine. Projekt je obuhvatio posjete osnovnim školama diljem Hrvatske s ciljem edukacije djece kao i preventivne preglede.