

# Benigne koštane izrasline čeljusti

---

Ljumović, Lucija

Master's thesis / Diplomski rad

2018

Degree Grantor / Ustanova koja je dodijelila akademski / stručni stupanj: **University of Zagreb, School of Dental Medicine / Sveučilište u Zagrebu, Stomatološki fakultet**

Permanent link / Trajna poveznica: <https://um.nsk.hr/um:nbn:hr:127:706210>

Rights / Prava: [Attribution-NonCommercial 3.0 Unported / Imenovanje-Nekomercijalno 3.0](#)

Download date / Datum preuzimanja: **2025-01-18**



Repository / Repozitorij:

[University of Zagreb School of Dental Medicine  
Repository](#)





SVEUČILIŠTE U ZAGREBU  
STOMATOLOŠKI FAKULTET

Lucija Ljumović

**BENIGNE KOŠTANE IZRASLINE ČELJUSTI**

Diplomski rad

Zagreb, 2018.



SVEUČILIŠTE U ZAGREBU  
STOMATOLOŠKI FAKULTET

Lucija Ljumović

**BENIGNE KOŠTANE IZRASLINE ČELJUSTI**

Diplomski rad

Zagreb, 2018.

Rad je ostvaren na Zavodu za oralnu kirurgiju Stomatološkog fakulteta Sveučilišta u Zagrebu.

Mentor rada: dr. sc. Ana Kotarac Knežević, Zavod za oralnu kirurgiju Stomatološkog fakulteta

Lektor hrvatskog jezika: Ivana Črnelč, prof.

Lektor engleskog jezika: Mirta Čulić, mag. philol. angl.

Sastav Povjerenstva za obranu diplomskog rada:

1. \_\_\_\_\_
2. \_\_\_\_\_
3. \_\_\_\_\_

Datum obrane rada: \_\_\_\_\_

Rad sadrži: 37 stranica

15 slika

1 CD

Osim ako nije drukčije navedeno, sve ilustracije (tablice, slike i dr.) u radu su izvorni doprinos autora diplomskog rada. Autor je odgovoran za pribavljanje dopuštenja za korištenje ilustracija koje nisu njegov izvorni doprinos, kao i za sve eventualne posljedice koje mogu nastati zbog nedopuštenog preuzimanja ilustracija odnosno propusta u navođenju njihova podrijetla.

## **Zahvala**

Zahvaljujem svojoj dragoj mentorici dr. sc. Ani Kotarac Knežević na suradnji, strpljenju, savjetima i pomoći prilikom izrade diplomskog rada.

Najviše zahvaljujem roditeljima, bratu i baki na bezuvjetnoj i izvanrednoj potpori, no diplomski je za tatu!

Hvala i mojim prijateljima koji su mi studentske dane učinili ljepšima.

## **Benigne koštane izrasline čeljusti**

### **Sažetak**

Benigne koštane izrasline neneoplastične su lezije koje dovode do deformacije kosti. Svrha je rada opisati benigne koštane izrasline čeljusti: torus mandibularis, torus palatinus, osteom, osteomatozu i fibroznu displaziju. To su neodontogene, palpatorno tvrde promjene koje izbočuju kost. Prekrivene su intaktnom sluznicom i većinom su asimptomatske. Javljaju se samostalno ili u sklopu sindroma. Osteomatoza se najčešće javlja u sklopu Gardnerova sindroma, fibrozna displazija kao dio Albrightova sindroma, dok se torusi većinom pojavljuju kao samostalne lezije uz koje se mogu pojaviti egzostoze. Dijagnoza se postavlja na temelju kliničkog, radiološkog i histološkog nalaza. Terapijski zahvat indiciran je kada lezije onemogućuju izradu proteza, ograničavaju funkciju usne šupljine, uzrokuju deformacije ili narušavaju estetiku. Terapija je kirurška za sve lezije. Zahvat se sastoji od reza kojim se prikazuje promjena, modelacije ili ekscizije promjene te šivanja. U slučaju fibrozne displazije zahvatu se pristupa tek nakon završenog rasta i razvoja. Osteomi i torusi ne recidiviraju, dok je kod fibrozne displazije zabilježeno i do 25 % recidiva. Navedene lezije nemaju maligni potencijal, no osteomatoza se javlja u sklopu Gardnerova sindroma kod kojeg rizik maligne transformacije intestinalnih lezija iznosi 100 %. Kod Gardnerova sindroma oralni znakovi prethode intestinalnim, stoga stomatolog može prvi posumnjati na sindrom te je nužno uputiti pacijenta gastroenterologu.

**Ključne riječi:** torus palatinus; torus mandibularis; osteom; osteomatoza; Gardnerov sindrom; fibrozna displazija

## **Benign bony outgrowths of the jaw**

### **Summary**

Benign bony outgrowths are non-neoplastic lesions leading to bone deformation. The purpose of this paper is to describe the benign bony outgrowths of the jaw, which includes: torus mandibularis, torus palatinus, osteoma, osteomatosis and fibrous dysplasia.

These are neodontogenic, palpatory hard changes, which cause the deformation of the bone. They are covered with intact lining and are mostly asymptomatic. They appear either independently or within the syndrome. Osteomatosis is most common within the Gardner's syndrome, fibrous dysplasia on the other hand as part of Albright's syndrome, while tori most often appear as independent lesions that may come along with exostosis. The diagnosis is based on clinical, radiological and histological results. Therapeutic intervention is indicated when lesions prevent the making of prosthesis, limit function, cause deformities, or are aesthetically unpleasant. Therapy is surgical for all lesions. The action consists of a section showing the change, modelling or excision of the change and sewing.

In the case of fibrous dysplasia, the procedure is performed only after the growth and the development is complete. Osteomas and Tori do not recur, while fibrous dysplasia has up to 25% recurrence. These lesions do not have malignant potential but osteomatosis occurs within Gardner's syndrome at which the risk of malignant transformation of intestinal lesions is 100%.

In Gardner's syndrome the oral signs tend to appear before by the intestinal,so the dentist may first suspect the syndrome and it is necessary to refer the patient to the gastroenterologist.

**Keywords:** torus palatinus; torus mandibularis; osteoma; osteomatosis; gardner's syndrome; fibrous dysplasia

## SADRŽAJ

1. Uvod.....	1
2. Podjela benignih koštanih izraslina čeljusti.....	3
2.1. Torus palatinus.....	3
2.1.1. Klinički nalaz.....	3
2.1.2. Radiološki nalaz.....	3
2.1.3. Terapija.....	4
2.2. Torus mandibularis.....	8
2.2.1. Klinički nalaz.....	8
2.2.2. Radiološki nalaz.....	10
2.2.3. Terapija.....	10
2.3. Osteoma.....	12
2.3.1. Klinički nalaz.....	12
2.3.2. Radiološki nalaz.....	15
2.3.3. Histološki nalaz.....	15
2.3.4. Terapija.....	15
2.4. Osteomatosis.....	18
2.4.1. Klinički nalaz.....	18
2.4.2. Radiološki nalaz.....	19
2.4.3. Histološki nalaz.....	19
2.4.4. Terapija.....	19
2.5. Fibrozna displazija.....	21
2.5.1. Klinički nalaz.....	22
2.5.2. Radiološki nalaz.....	23
2.5.3. Histološki nalaz.....	24
2.5.4. Terapija.....	24



3. Rasprava.....	25
4. Zaključak.....	29
5. Literatura.....	31
6. Životopis.....	36

**Popis skraćenica:**

CBCT – *cone beam* kompjutorizirana tomografija (*cone beam computer tomography*)

Er:YAG – erbium YAG (*erbium-doped yttrium aluminium garnet*)

APC – adenomatozna polipoza crijeva (*adenomatous polyposis coli*)

GNAS1- gvanin nukleotid alfa stimulirajući vezujući protein (*guanine nucleotide binding protein subunit alpha stimulating*)

## **1. UVOD**

Benigne koštane izbočine su neneoplastične lezije koje dovode do deformacije kosti. Etiološki, u području usne šupljine, mogu biti odontogene i neodontogene prirode. Odontogene promjene, kako sam naziv kaže, nastaju iz zubnih tkiva i lokalizirane su u području usne šupljine, to jest vezane su uz zube, dok neodontogene promjene nastaju bilo gdje na tijelu pa se tako mogu naći i u području usne šupljine.

Neodontogene promjene u usnoj šupljini nastaju iz tkiva koja nisu povezani sa zubima, javljaju se samostalno ili u sklopu sindroma te mogu biti maligne ili benigne. S obzirom na tkivo iz kojeg nastaju dijele se na epitelne tumore, tumore vezivnog, masnog, hrskavičnog, mišićnog te koštanog tkiva, tumore krvnih i limfnih žila, živaca, živčanih ovojnica, slinovnica te gigantocelularne promjene čeljusti.

Benigne lezije mogu razmicati zube, no većinom ih ne resorbiraju, polagano rastu te su dobro ograničene na rendgenskoj snimci. Benigne koštane lezije su asimptomatske ako lezija ne ograničava funkciju usne šupljine, ne zahvati okolne strukture ili ne uzrokuje deformaciju. Palpatorno koštane lezije su tvrde te većinom pokrivena nepromijenjenom sluznicom.

Svrha rada pobliže je opisati *tourus mandibularis* i *palatinus*, osteom, osteomatozu te fibroznu displaziju da bi se poboljšala dijagnostika i terapija.

## **2. PODJELA BENIGNIH KOŠTANIH IZRASLINA ČELJUSTI**

### **2.1. Torus palatinus**

Torus palatinus benigna je neneoplastična koštana izraslina na palatinalnim nastavcima maksile nepoznate etiologije. Koštana je masa građena od guste kortikalne kosti s nešto malo spongioze u dubini (1). Pojavnost se vezuje uz naslijeđe ili rasu. Uočena je veća učestalost kod Eskima i žute rase u odnosu na rjeđu pojavu kod bijele i crne rase (1, 2, 3). Pojava torusa povezuje se i s parafunkcijskim okluzalnim navikama, poremećajima temporomandibularnog zgloba, migrenama, većom konzumacijom ribe, vitaminskim deficijencijama te pretjeranim unosom kalcija (3, 4). Istraživanje provedeno u splitsko-dalmatinskoj regiji ustanovljava veću pojavnost torusa kod muškaraca, dok studija koja je analizirala literaturu torusa posljednjih dvadeset godina utvrđuje veću učestalost torusa palatinusa kod žena (3, 5). Nadalje, istraživanjem provedenim na bezubim pacijentima utvrđena je podjednaka učestalost torusa i kod muškaraca i žena (6). U navedenom istraživanju u splitsko-dalmatinskoj regiji nije postojala razlika u pojavnosti torusa vezano uz dob (5).

#### **2.1.1. Klinički nalaz**

Nepčani torus javlja se obostrano duž medijalne linije tvrdog nepca. Površina mu je nepravilna s polukuglastim izbočenjima i tijekom vremena povećava se u anteroposteriornome smjeru i prema oralno. (2). Veličina i oblik vrlo su različiti, od veličine zrna riže do oraha. Većina torusa vretenastog je oblika (5, 7). Pokriven je tankom sluznicom nešto svjetlije boje od okoline (1).

#### **2.1.2 Radiološki nalaz**

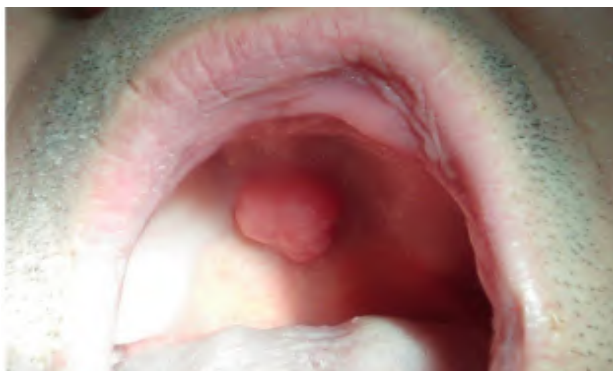U dijagnostici torusa koristi se rendgenska snimka. Torus palatinus na rendgenskoj snimci daje intenzitet zasjenjenja kosti u području medijalne linije nepca. Na *cone beam* kompjutoriziranoj tomografiji (CBCT) vidi se peteljkasto izbočenje u središnjoj liniji palatinalne kosti koje može izrasti iz unutarnje ili vanjske površine kortikalne kosti. Najčešće

je sastavljen od kompaktne kosti s homogenom mineralizacijom, dok postoje neki torusi koji sadrže i trabekularnu spongioznu kost (8, 9).

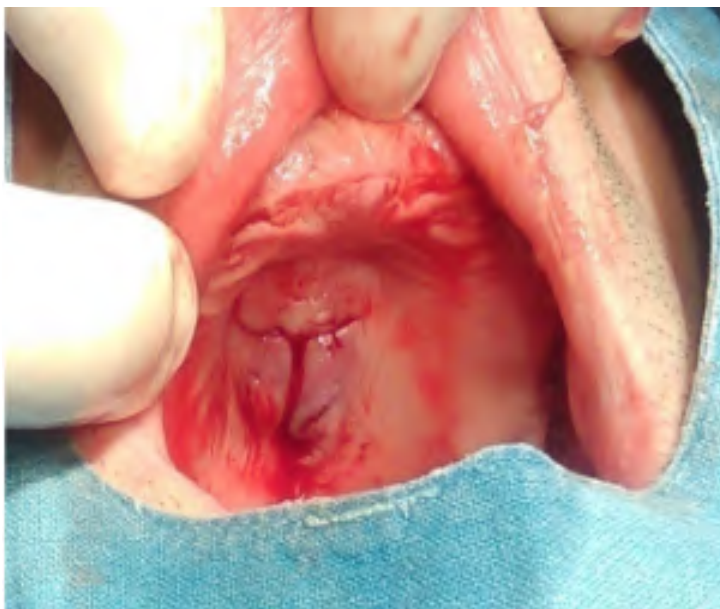### **2.1.3. Terapija**

Terapija torusa palatinusa je kirurška. S obzirom na to da torusi nemaju maligni potencijal te su uglavnom asimptomatski potrebno ih je pratiti, ali ne zahtijevaju terapiju (10). Odstranjuju se kad objektivno smetaju govoru, onemogućuju izradu zubnih proteza ili su izvrgnuti stalnom ranjavanju i upali sluznice (1). Ekscizija se radi i kada se torusi koriste kao homologni koštani presadak za augmentaciju kosti (11).

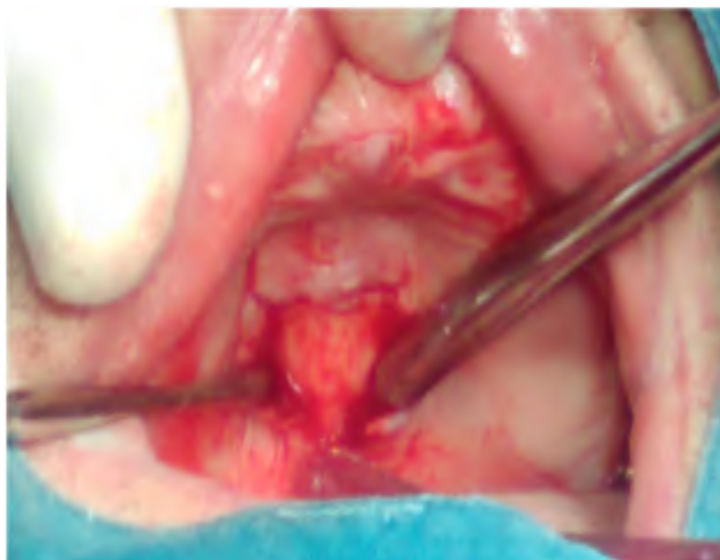
Kirurški zahvat započinje dvostrukim Y-rezom ili dvama eliptičnim rezovima; presiječe se i odljušti sluznica kako bi se prikazala koštana deformacija. Svrdlom se kost podijeli na nekoliko manjih dijelova, a zatim se dlijetom odvoji od nepčane ploče. Površina se frezom izravna, ispere, a višak se sluznice prilagodi površini kosti i sašije (1). Torus se može ekscidirati ili sastrugati i erbium YAG (Er:YAG) laserom, no u tom slučaju ekscizija traje duže, a struganje je potrebno završiti kliještima za kost ili turpijom (12). Sljedeće slike pokazuju kirurški postupak odstranjivanja torusa (slika 1, 2, 3, 4, 5):



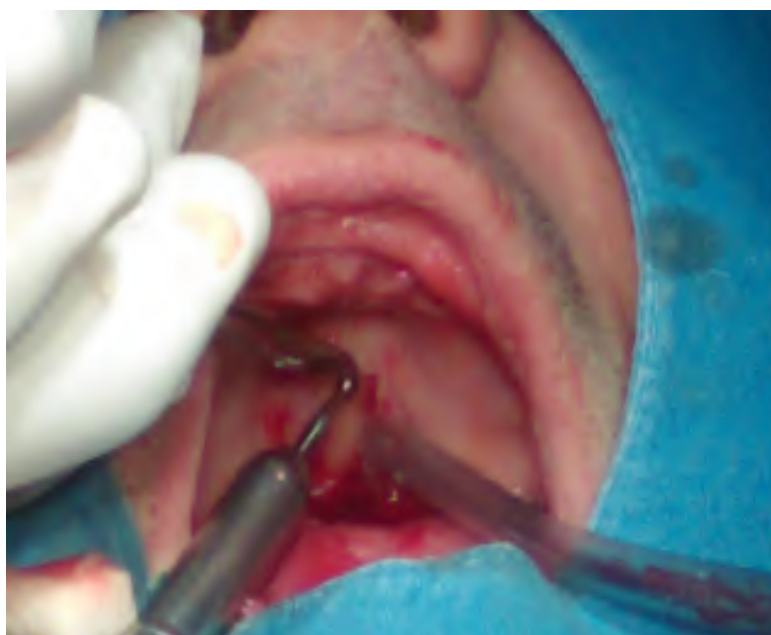Slika 1. Klinički nalaz palatinalnog torusa. Preuzeto s dopuštanjem autora: Dinko Knežević.



Slika 2. Rez u obliku slova Y. Preuzeto s dopuštanjem autora: Dinko Knežević.

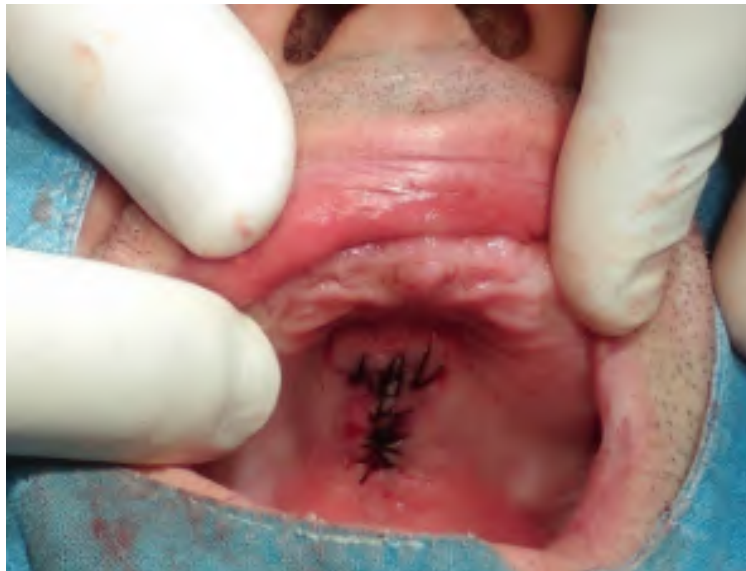

Slika 3. Prikaz koštane deformacije. Preuzeto s dopuštenjem autora: Dinko Knežević.



Slika 4. Ljuštenje promjene. Preuzeto s dopuštenjem autora: Dinko Knežević.





Slika 5. Sašivena rana. Preuzeto s dopuštenjem autora: Dinko Knežević.

## **2.2. Torus mandibularis**

Torus mandibularis benigna je neneoplastična koštana izraslina na lingvalnoj plohi tijela mandibule ili alveolarnog nastavka mandibule. Građen je od guste, kompaktne kosti i vrlo malo spongioze u dubini. Pokriven je tankom i nježnom sluznicom, često izloženom ozljedama i infekciji (1). Nepoznate je etiologije, a vjeruje se da naslijeđe ima ulogu u njegovoj pojavnosti (2). Pojava torusa mandibularisa, kao i torusa palatinusa, povezuje se i s parafunkcijskim okluzalnim navikama, poremećajima temporomandibularnog zgloba, migrenama, većom konzumacijom ribe, vitaminskim deficijencijama te pretjeranim unosom kalcija (3, 4). Rezultati istraživanja učestalosti torusa mandibularisa kod žena i muškaraca skoro su jednaki onima za torus palatinus. Istraživanjem provedenim u splitsko-dalmatinskoj regiji ustanovljena je veća pojavnost torusa kod muškaraca tog podneblja. Studijom kojom je analizirana literatura torusa zadnjih dvadeset godina utvrđena je veća učestalost torusa palatinusa kod žena, a torusa mandibularisa kod muškaraca (3). Nadalje, istraživanjem provedenim na bezubim pacijentima uočena je podjednaka učestalost torusa i kod muškaraca i žena (6). Istim istraživanjem utvrđena je veća učestalost torusa u srednjoj životnoj dobi, to jest između dvadesetih i četrdesetih godina, dok u splitsko-dalmatinskoj regiji nije postojala razlika u pojavnosti vezano uz dob (5,10).

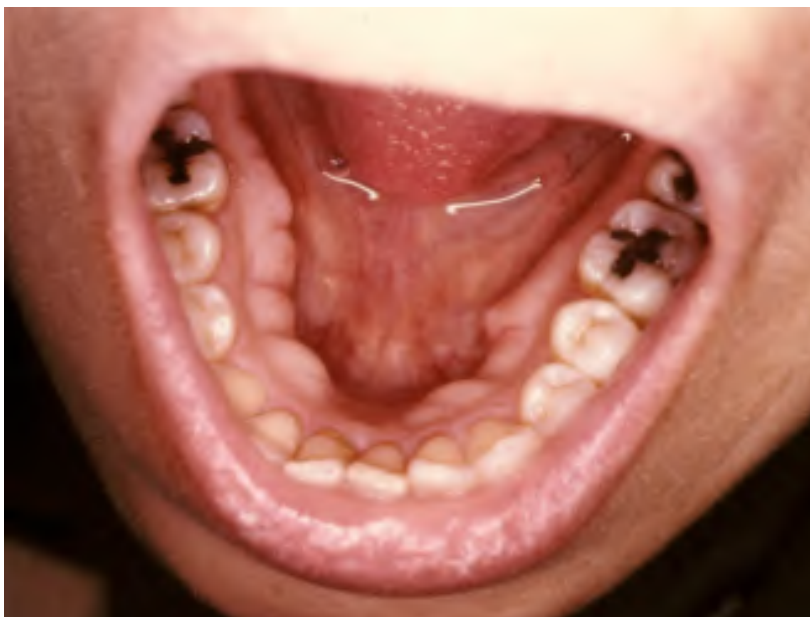Nasuprot istraživanju provedenom na bezubim pacijentima u kojem se navodi povezanost pojave mandibularnog i palatinalnog torusa, literatura ne pronalazi nikakve međusobne veze u njihovoj pojavi (2, 6). Torus mandibularis najčešće se pojavljuje sam, ali je veća učestalost egzostoza uz torus mandibularis nego uz torus palatinus (13, 14). Pojava egzostoza uz toruse temelji se na pretpostavci da imaju iste uzročne, to jest predisponirajuće faktore nastanka (14).

### **2.2.1. Klinički nalaz**

Mandibularni torus jest koštano izbočenje na lingvalnoj plohi tijela mandibule ili alveolarnog nastavka mandibule, obično bilateralno smješten u području očnjaka i premolara (Slika 6.). Ne smije se zamijeniti s lingvalnim izbočenjem koje ispod sluznice može stvoriti kruna retiniranog pretkutnjaka, očnjaka ili prekobrojnog zuba. (1, 2). Torusi su pokriveni tankom i nježnom sluznicom (1).

Histološki se torusi sastoje od gustog koštanog tkiva, lakuna i normalnih osteocita. Variraju veličinom te s obzirom da ne postoje jedinstveni kriteriji klasifikacije, najčešće se svrstavaju u

manje od 2 cm, od 2 do 4 mm, te iznad 4 mm ili manje od 3 mm, od 3 do 6 mm i veće od 6 mm (3).



Slika 6. Klinički nalaz torusa mandibularisa. Preuzeto s dopuštenjem autora: Goran Knežević.

### **2.2.2. Radiološki nalaz**

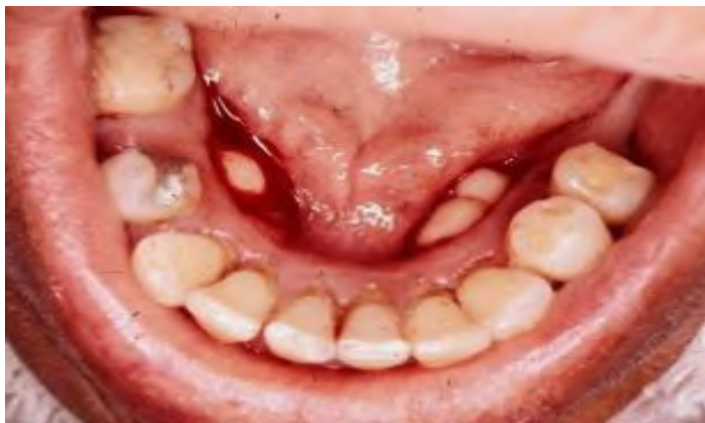Torus mandibularis na rendgenskoj slici daje intenzitet zasjenjenja kosti smještenog bilateralno u području očnjaka i premolara mandibule. Rendgen se koristi za dijagnozu, dok je CBCT sigurniji pri planiranju kirurškoga zahvata.

Na CBCT-u se vidi bilateralna, lokalizirana, koštana izraslina nastala od unutarnje stijenke mandibule, iznad milohoidne linije. Izraslina je uglavnom sastavljena od kompaktne kosti s homogenom mineralizacijom, ali neki torusi sadržavaju spongiozu što se očituje trabekularnošću kosti (3).

### **2.2.3. Terapija**

S obzirom na to da torusi nemaju maligni potencijal te su uglavnom asimptomatski potrebno ih je pratiti, ali ne zahtijevaju tretman. Indikacija za kirurško liječenje istovjetna je onoj kod palatinalnog torusa, što znači da se postavlja prije izradbe proteze koja bi ga svojim rubovima mogla podražavati. Disfagija, disartriya, povećanje tubera, osjećaj punoće u ustima također su indikacija za eksciziju (10).

Zahvat je jednostavan i sastoji se od odstranjenja izbočine kosti dlijetom nakon što se rezom kroz desni iznad promjene i odljuštenjem desni prikažu polukuglasta izbočenja (slika 7.). Kost se zatim izravna rašpom ili frezom, a gingiva se sašije (2). Torus se može ekscidirati ili sastrugati i Er:YAG laserom, no ekscizija traje dulje, a struganje je potrebno završiti kliještima za kost ili turpijom (12). Moguće komplikacije nakon zahvata su hematoma, edem, dehicijencija rane i infekcija (3).



Slika 7. Prikaz koštanog izbočenja nakon odljuštenja sluznice. Preuzeto s dopuštenjem autora:  
Goran Knežević.

### **2.3. Osteoma**

Osteomi su relativno rijetke benigne koštane neoplazme (15). Sastoje se od spongioze i kompaktne kosti i neprekidno se povećavaju. Pojavljuju se u svim dobnim skupinama, ali nešto češće u donjoj čeljusti (2). Osteomi se većinom pojavljuju u kraniofacijalnim kostima, najčešće u paranazalnim sinusima te čeljusnim kostima. Meka tkiva i ostale kosti rijetko su zahvaćene (16). Karakteristično je da se osteomi pojavljuju solitarno, osim kod nekih sustavnih bolesti koje karakteriziraju multipli osteomi, od koji je najčešći Gardnerov sindrom (15).

Okoštali osteohondromi i egzostoze poznate etiologije (upala, trauma) nisu obuhvaćeni tim pojmom (1).

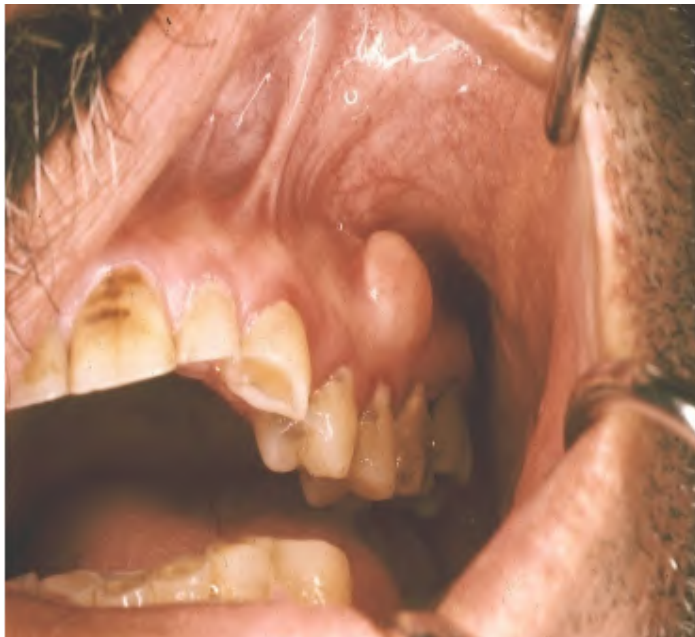#### **2.3.1. Klinički nalaz**

Klinički se osteom pojavljuje kao periferna izraslina na kosti ili kao centralna promjena koja u kosti stvara gušću koštanu masu te kao takva može stvoriti i deformaciju (2).

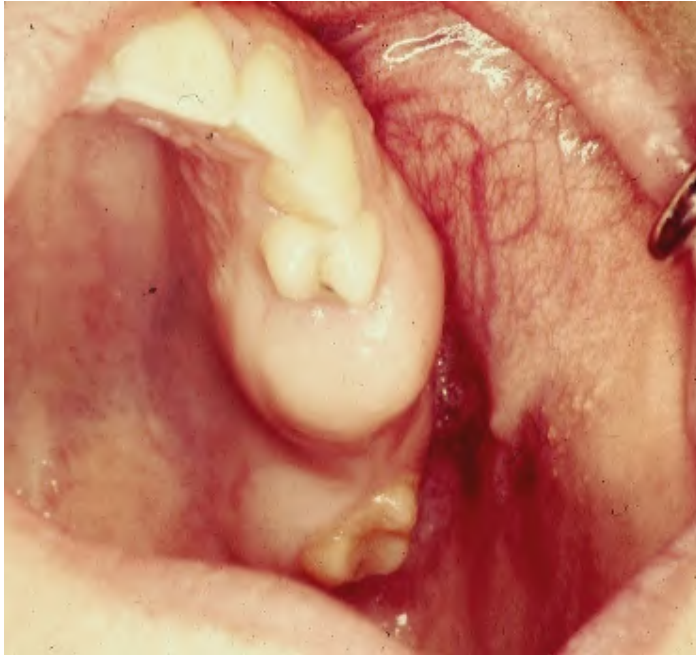Periferni ili subperiostalni tip osteoma ovalna je, okrugla ili nepravilna izraslina s polukuglastim izbočenjima, vezana s čeljusti uskom koštanom bazom, katkada poput stakla, a katkada spojena širokom koštanom bazom (2) (slika 8.). Pojavnost perifernog osteoma u odnosu na centralni je čak 14 puta veća (15). Češće se pojavljuje u mandibuli i to pretežno u području kondila (16). Osteomi imaju ograničen potencijal rasta, iako su zabilježeni slučajevi ekstremnog rasta što potvrđuje da je riječ o neoplazmama (15, 18). Makroskopski je jasno da je riječ o koštanom tkivu kojemu vanjski izgled ovisi o histološkoj građi. Kad je građen od spongiozne kosti, boja mu je blijedo crvenkasta ili plavičasta, a vidljive su i koštane pregrade, dok oni građeni od kompaktne kosti vanjskim izgledom podsjećaju na slonovaču (2). Osteomi smješteni u području kondila mogu uzrokovati bol, malookluziju i poremećaj funkcije usne šupljine, iako su uglavnom asimptomatski (19, 20, 21).

Centralni tip osteoma u kosti stvara gušću koštanu masu koja u 70 % slučajeva dovodi do ekspanzije kosti. Od toga je u 25 % slučajeva zabilježena impakcija zuba ili razmicanje korijena (15) (Slika 9.). Mandibula je češće zahvaćena, kao i kod perifernog tipa osteoma. Najčešća lokalizacija centralnog tipa osteoma je u premolarno-molarnoj regiji. Diferencijalno dijagnostički, prije postavljanja dijagnoze centralnog osteoma, potrebno je isključiti centralni osificirajući fibrom, kondenzirajući osteitis, osteoblastom te cementoblastom i odontom kad

je promjena vezana uz zub (15). Dijagnoza se postavlja na temelju kliničkog, histološkog i rendgenskog nalaza. Histološkim nalazom isključuje se odontom, osteoblastom, fokalna cemento-osealna displazija te cemento-osealna displazija, a klinički treba biti zamijećen rast, ekspanzija i pomicanje zuba kako bi se postavila dijagnoza. Idiopatska osteoskleroza u tinejdžerskim godinama ima istu kliničku, radiološku i histološku manifestaciju kao i centralni osteom te ih nije moguće razlikovati u toj dobi. Moguće ih je razlikovati u zrelijim godinama kada idiopatska skleroza dosegne konačnu veličinu, a centralni osteom nastavlja rasti (15).



Slika 8. Periferni osteom sa širokom bazom. Preuzeto s dopuštenjem autora: Goran Knežević.



Slika 9. Centralni osteom. Preuzeto s dopuštanjem autora: Goran Knežević.



### **2.3.2. Radiološki nalaz**

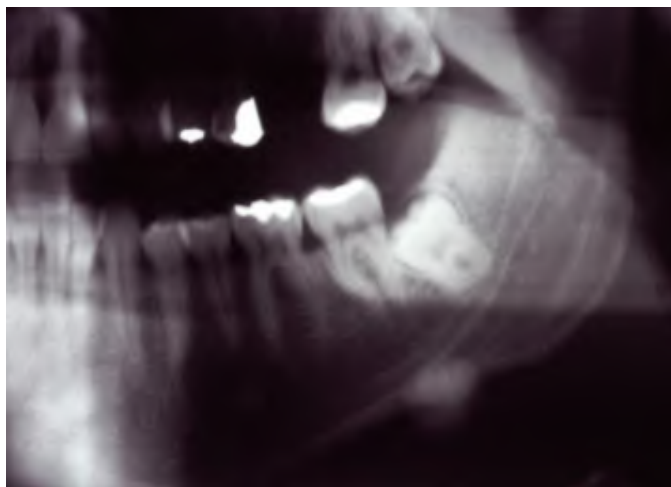Periferni tip osteoma na rendgenskoj snimci ima izgled radioopakne, gljivaste, oštro ograničene mase vezane za kost (17). Centralni tip je radioopakna, oštro ograničena masa, smještena u kosti. Za dijagnostiku je bitan podatak da lezija nije radiolucenim rubom odvojena od zdrave kosti (15).

### **2.3.3. Histološki nalaz**

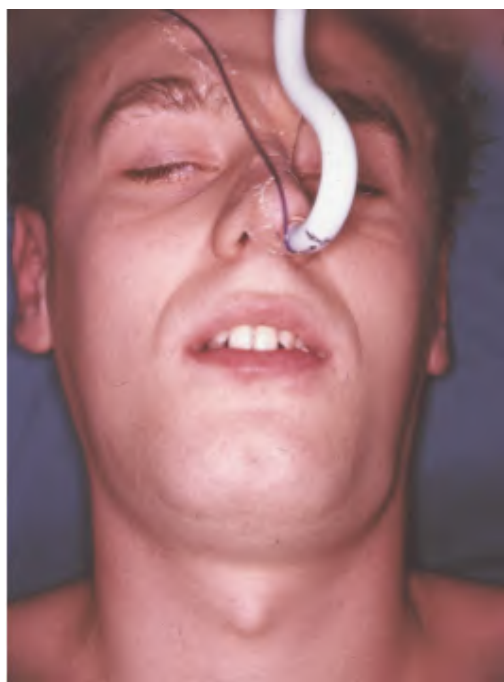Mikroskopski se spongiozni tumori sastoje od koštanih trabekula koje su ispremiježane u svim smjerovima u matriksu vezivnog tkiva, dok su oni poput slonovače sastavljeni od potpuno formirane koštane kompakte (2).

### **2.3.4. Terapija**

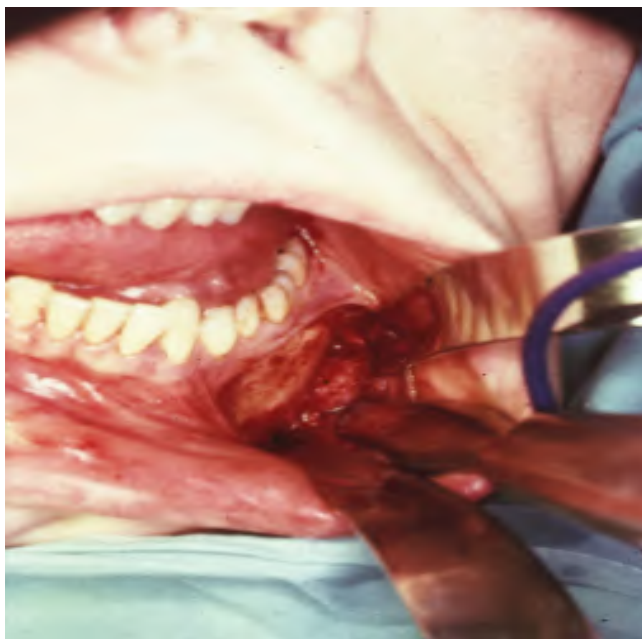Osteomi su benigni tumori i odstranjuju se u slučajevima kada deformiraju kosti i lice ili ako onemogućuju izradu zubnih proteza. Osteom na uskoj bazi jednostavno se odstrani odsijecanjem tog tračka kosti, dok se oni sa širokom kosti odstranjuju zajedno s dijelom okolne zdrave kosti. Rezom kroz sluznicu pristupa se u područje tumora. Dlijetom, svrdlom ili pilom iskleše se ili izreže dio kosti s tumorom. Nastali defekt može se ispuniti mekim tkivom ili koštanim autotransplantatom (1). Osteomi obično ne recidiviraju (2). Sljedeće slike prikazuju terapiju centralnog osteoma (slika 10, 11, 12, 13)



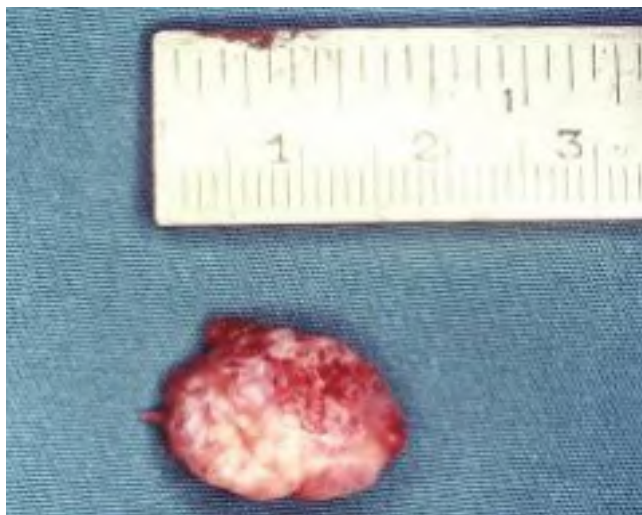
Slika 10. Dio ortopantomograma pacijenta s centralnim osteomom. Preuzeto s dopuštenjem autora: Goran Knežević.



Slika 11. Pacijent anesteziran, vidljiva deformacija na lijevoj strani u području donjeg ruba donje čeljusti. Preuzeto s dopuštenjem autora: Goran Knežević.



Slika 12. Intraoperativni prikaz koštane promjene. Preuzeto s dopuštenjem autora: Goran Knežević.



Slika 13. Ekscidirani osteom. Preuzeto s dopuštenjem autora: Goran Knežević.

## **2.4. Osteomatosis**

Osteomatoza je pojava multiplih osteoma u čeljusti koja se najčešće javlja uz Gardnerov sindrom. Gardnerov sindrom smatra se fenotipskom varijantom obiteljske adenomatozne polipoze s izvancrijevnim manifestacijama. Obiteljska adenomatozna polipoza je autosomno dominantna nasljedna bolest karakterizirana multiplim polipima kolona i rektuma. U trećine oboljelih obiteljska je anamneza negativna, a bolest je uzrokovana novonastalom mutacijom. Bolest nastaje zbog mutacije u adenomatozna polipoza crijeva (APC) tumor supresorskom genu. Gardnerov sindrom karakterizira pojava kožnih i mekotivnih tumora, benignih osteoma i intestinalne polipoze. Fakultativni znakovi su dentalne malformacije, kongenitalna hiperplazija retinalnog pigmentnog epitela te benigni cistični tumor pluća. Multiple epidermalne ciste najčešći su kožni tumori (22, 23). Osteomi su najčešće lokalizirani u čeljustima i čeonj kosti (26). S obzirom na to da oralni znakovi prethode gastrointestinalnim simptomima stomatolog može prvi posumnjati na bolest. Rana dijagnoza životno je važna jer je rizik od maligne transformacije polipa 100 % do 40. godine. Osim stopostotnog rizika za razvoj kolorektalnog karcinoma, postoji rizik za razvoj karcinoma duodenuma (5 – 11 %), gušterače (2 %), štitnjače (2 %) te tumora mozga (2 %) (22, 23, 24, 25, 26).

Na Gardnerov sindrom treba pomisliti ukoliko pacijent na ortopantomogramu ima više od tri osteoma ili ako je prisutna istodobna pojava odontoma, prekobrojnih i impaktiranih zuba (22).

### **2.4.1. Klinički nalaz**

Oralne manifestacije uključuju multiple osteome te dentalne malformacije u koje spadaju odontomi, hipercementoze, prekobrojni, ektopični i impaktirani zubi (27).

Osteomi su prisutni u 46 – 93 % pacijenata s obiteljskom adenomatoznom polipozom, a uglavnom nastaju u pubertetu (22).

Karakteristični su multipli periferni osteomi, kao i centralne radioopaktne lezije, koje više nalikuju enostozama i idiopatskoj osteosklerozi nego centralnom osteomu jer uglavnom ne rastu (26). Lokalizirani su najčešće u području angulusa mandibule, zigomatičnih lukova te tuberculuma artikulare. Asimptomatski su ukoliko ne ograničavaju otvranje usta, ne uzrokuju oteklinu i asimetriju (22).

#### **2.4.2. Radiološki nalaz**

Osteomi se na rendgenogramu pojavljuju kao radioopakne lezije koje su u 80 % slučajeva fokalne, a u 20 % slučajeva nađu se široka područja radioopaknosti (22). Diferencijalno dijagnostički treba pomisliti na obiteljski gigantiformni cementom u slučajevima kada su na rendgenu vidljiva široka područja radioopaknosti, kada postoji pozitivna obiteljska anamneza kao i u slučaju da nema drugih izvancrijevnih manifestacija Gardnerova sindroma (27).

CBCT je preciznija metoda koja se koristi za dijagnostiku, procjenu i praćenje lezija te impaktiranih zuba (27). S obzirom na to da je CBCT trodimenzionalna tehnologija, ona prikazuje lezije koje kod rendgenograma ne mogu biti jasno vidljive te se čak mogu i previdjeti. CBCT je vrlo koristan za planiranje kirurškog zahvata jer pokazuje točnu lokalizaciju, odnos prema ostalim strukturama, omogućuje mjerenja i pruža kirurgu precizne podatke o leziji (28).

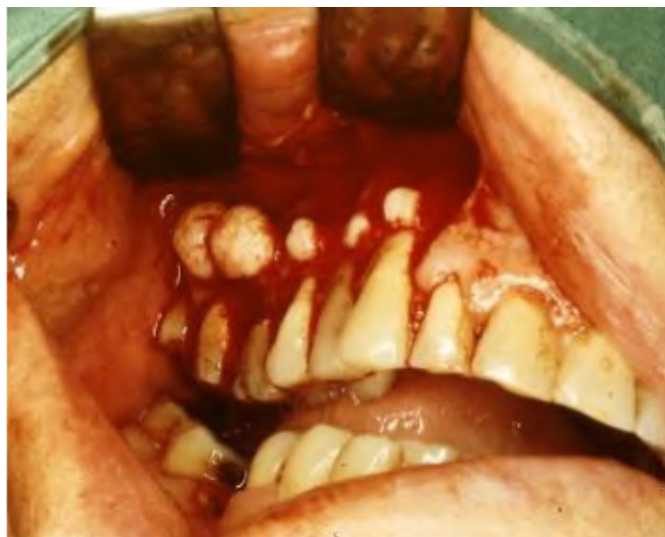#### **2.4.3. Histološki nalaz**

Osteomi su sastavljeni od normalne kompaktne, lamelarne kosti s minimalnim spongionim dijelovima i rijetkim nepravilnim Haversovim kanalima bez osteoklasta i osteoblasta (29). Okolna stroma sadrži mnogo malih krvnih žila (28).

#### **2.4.4. Terapija**

Terapija intestinalnih lezija je kolektomija zbog rizika od maligne transformacije. Osteomi se uklanjaju kirurški u slučajevima funkcijskih ograničenja kao i zbog estetike. Ekscizija se najčešće radi u općoj anesteziji, a pristup ovisno o lokalizaciji može biti ekstraoralni ili intraoralni (22). Rezom kroz sluznicu ili kožu pristupa se u područje tumora (Slika 14.). Dlijetom, svrdlom ili pilom iskleše se ili izreže dio kosti s tumorom (1).

Iako osteomi obično ne recidiviraju, kod nekih pacijenata zabilježeni su slučajevi recidiva (30).



Slika 14. Intraoperativni prikaz multiplih osteoma. Preuzeto s dopuštenjem autora: Goran Knežević.

## 2.5. Fibrozna displazija

Fibrozna displazija obuhvaća patološke promjene u kojima je koštano tkivo zamijenjeno vezivnim tkivom iz kojeg poslije metaplazijom može nastati i novo koštano tkivo. Pojavljuje se u 2 – 5 % koštanih tumora (31). U literaturi se pod taj naziv svrstavaju i osificirajući fibromi, fibroosteomi, fibrocementomi, pa čak i kerubizam (2). Fibrozna displazija klasificirana je u displastične procese zbog samolimitirajućeg rasta te djelomične ovisnosti o hormonskim promjenama u pubertetu. Počinje kao sporo rastući proces u djetinjstvu i uglavnom je dijagnosticirana do dvadesete godine (32). Može se reći da se prestaje razvijati prestankom rasta i razvoja koštanog sustava. No ipak, lezije nastale u djetinjstvu mogu buknuti u trudnoći ili na terapiji estrogenom. Etiologija je nepoznata. Postavljene su razne teorije, ali je postignuta suglasnost da je riječ o razvojnom defektu, što je obrazloženo pojavom u dječjoj dobi, a u odraslih time što postoji višegodišnja anamneza trajanja bolesti (2). Smatra se da nastaje mutacijom u gvanin nukleotid alfa stimulirajući vezujući protein (GNAS1) genu u tjelesnim stanicama nakon stvaranja zigote. Sve stanice podrijetlom iz mutirane stanice pokazuju značajke Albrightova sindroma ili fibrozne displazije. Hoće li doći do generalizirane ili lokalizirane ekspresije ovisi o tome u kojem je stadiju embriogeneze došlo do mutacije i u kojem se dijelu stanice mutacija dogodila. Monoostotični tip čini jedna izolirana izraslina, dok se kod oligoostotičnog i polioostotičnog tipa pojavljuje više lezija na više kostiju (34). U monoostotičnom obliku donji su udovi najčešće mjesto postanka, a zatim slijede rebra, lubanjske kosti i osobito čeljusti. Monoostotični tip je češći, javlja se u oko 80 % slučajeva (35), a oko 10 % slučajeva monoostotične displazije pojavljuje se u čeljustima. Bolest je češća u žena. U polioostotičnom tipu nastaju deformacije kostiju i patološke frakture na dugim kostima. Fibrozna displazija može biti i komponenta multisistemskog razvojnog poremećaja tzv. Albrightova sindroma. Albrightov sindrom obilježavaju multiple koštane promjene, žučkastosmeđe kožne pigmentacije, prerani pubertet, prerano koštano sazrijevanje, ponekad s hipertireozom ili šećernom bolešću (2).

### **2.5.1. Klinički nalaz**

Fibrozna displazija očituje se bezbolnom, asimptomatskom, tvrdom koštanom oteklinom s intaktnom površinom (31). Većina pacijenata javi se kad oteklina poprimi veće razmjere, zahvati okolne strukture i dovede do deformacije (36). Promjene su češće u gornjoj čeljusti i češći je monoostotični oblik, no u čeljustima je prvi znak bolesti deformacija bez obzira o kojem je obliku bolesti riječ (2, 31). Lezije u gornjoj čeljusti rastom mogu zahvatiti maksilarni sinus, jagodičnu kost, sfenoidnu kost i dno orbite, dislocirajući sadržaj orbite s pojavom dvoslika ili potpunim zatvaranjem orbita (2, 36). U donjoj čeljusti fibrozna displazija raste u regiji pretkutnjaka i kutanjaka dajući karakterističan izraz lica koji nekad slični kerubizmu, a mogu i pomaknuti mandibularni kanal superiorno (2, 31). Promjene u blizini zuba mogu uzrokovati pomak zuba, ali ne dovode do gubitka zuba (31, 32).

Laboratorijske pretrage su uredne, osim kod opsežne polioostotične bolesti kad je povišena alkalna fosfataza (32).

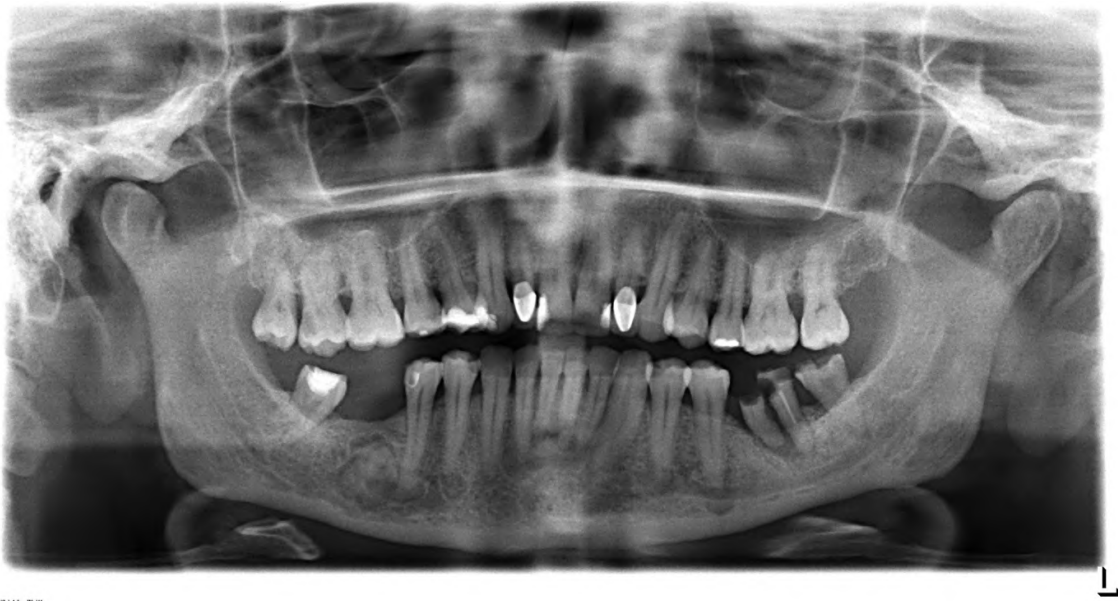Diferencijalno dijagnostički potrebno je isključiti Pagetovu bolest, osteofibrozu displaziju, cistu, gigantocelularni tumor kosti, centralni osificirajući fibrom te hemangiom (31, 34).



### 2.5.2. Radiološki nalaz

Na rendgenskoj snimci u ranijim fazama fibrozne displazije vidi se prosvjetljenje koje nekad sličići cističnom prosvjetljenju, ali nije oštro ograničeno, već je omeđeno difuznim sklerotičnim rubovima (2) (Slika 15.). Lezije u blizini zuba dovode do gubitka lamine dure zbog zamjene koštanog tkiva vezivnim (31). Sazrijevanjem lezije unutar prosvjetljenja vide se radioopakna područja i zamućenja koja leziji daju izgled mutnog stakla (2, 31, 34).

Promjene se jasnije vide na CBCT-u.



Slika 15. Fibrozna displazija. Preuzeto s dopuštenjem autora: Lea Grüngold.

### **2.5.3. Histološki nalaz**

Mikroskopski se fibrozna displazija sastoji od relativno vaskularnog, benignog, fibroznog vezivnog tkiva koje okružuje poneku koštanu trabekulu. Koštane trabekule imaju karakterističnu formu slova V ili W, a sastoje se od osteoida, ponekad s osteoblastima na rubovima. Ponekad je vidljiva osteoklastična aktivnost na rubovima koštanih trabekula, a vrlo se često u vezivnom tkivu nađu osteoklastima slične divovske stanice, što ponekad dovede do krive dijagnoze gigantocelularnih promjena. Starenjem pacijenta s fibroznom displazijom kost može maturirati, a to se očituje pojavom lamela (2, 32).

### **2.5.4. Terapija**

Težina simptoma, dob, veličina i lokalizacija lezije utječu na odabir terapije (31, 32).

Male lezije, koje pacijentu ne narušavaju estetiku i funkciju, ne zahtijevaju terapiju. Takve lezije potrebno je pratiti.

Kirurška intervencija potrebna je kod manjih i većih lezija koje pacijentu ugrožavaju estetiku ili uzrokuju funkcionalne smetnje. Zahvat se obavlja nakon završenog rasta i razvoja jer je zabilježen eksponencijalni rast lezije nakon kirurškog zahvata obavljenog u tijeku aktivne faze rasta, ali zbog toga da se smanji mogućnost recidiva (2, 31, 37). Recidiv je po nekim autorima zabilježen u 25 % slučajeva (32).

Kirurško se liječenje sastoji od resekcije manjih promjena, dok se veće deformacije čeljusti liječe redukcijom koštane mase do dimenzija koje odgovaraju njihovom normalnom izgledu (2). U težim slučajevima, kada je potrebna veća ekscizija, nužna je suradnja oralnog kirurga, maksilofacijalnog kirurga, protetičara i oralnog patologa da bi se pacijenta primjereno saniralo i rehabilitiralo.

Bisfosfonati se prepisuju pacijenatima kod kojih nije moguće izvesti kirurški zahvat. Radioterapija je kontraindicirana jer tvorba nije radiosenzitivna te zračenje povećava mogućnost maligne transformacije (31).



Opisane benigne koštane lezije pokazuju varijabilnost u etiologiji. Vjeruje se da je nastanak torusa palatinusa i mandibularisa vezan za naslijeđe, dok se za osteomatozu zna da se nasljeđuje autosomno dominantno, iako je kod jedne trećine bolesnika ostematoza uzrokovana novonastalom mutacijom. Osteomi su nepoznate etiologije, dok se promjene koje su klinički, radiološki i histološki slične osteomima, a etiologija im je poznata, ne svrstavaju u osteome. Etiologija fibrozne displazije je također nepoznata, no postignuta je suglasnost da je riječ o razvojnoj anomaliji. Nadalje, periferni osteomi smatraju se tumorskim tvorbama, dok se centralni osteomi, torus mandibularis i palatinus te fibrozna displazija ne smatraju tumorskim promjenama. Torus mandibularis i palatinus smatraju se promjenama karakteristične lokalizacije i izgleda vezane uz naslijeđe. Centralni osteom smatra se promjenom građe kosti, kao i fibrozna displazija.

Promjene vezane uz sindrome jesu osteomatoza, najčešće u sklopu Gardnerova sindroma, te fibrozna displazija koja se javlja u sklopu Albrightova sindroma. Literatura ne navodi pojavnost torusa uz sindrome ni povezanost u pojavi između torusa mandibularisa i palatinusa, no postoje istraživanja u kojima postoji povezanost u njihovoj pojavi. Pojavnost egzostoza veća je uz torus mandibularis u odnosu na torus palatinus. Općenito govoreći, pojava egzostoza uz toruse temelji se na pretpostavci istih predisponirajućih, to jest uzročnih faktora.

Dijagnoza se postavlja na temelju kliničkog, radiološkog i histološkog nalaza.

Klinički im je zajedničko da su palatarno tvrde promjene koje izbočuju kost, većinom intaktne površine te asimptomatske, ukoliko ne dovode do poremećaja funkcije, deformacije i ne zahvaćaju susjedne strukture.

Tipičnu lokalizaciju imaju torus mandibularis i palatinus koji se javljaju u medijalnoj liniji nepca, odnosno simetrično u regiji lingvalne plohe donje čeljusti uz pretkutnjake i kutnjake. Osteomi se češće javljaju u mandibuli: periferni tip najčešće se javlja u području kondila, dok je centralni najčešće lokaliziran u premolarno-molarnoj regiji. Gardnerov sindrom karakteriziraju multipli periferni osteomi i centralne lezije, najčešće u području angulusa mandibule, zigomatičnih lukova te tuberculuma artikulare. Kod fibrozne displazije promjene su češće u gornjoj čeljusti i češći je monoostotični oblik, a kod pojave u donjoj čeljusti lezija raste lezije raste u regiji pretkutnjaka i kutanjaka dajući karakterističan izraz lica.

Radiološka dijagnoza većinom se postavlja na temelju rendgenske snimke.

Ortopantomogram je najčešće korištena snimka na temelju koje je moguće posumnjati i dijagnosticirati osteom, torus, osteomatozu i fibroznu displaziju, no aksijalna rendgenska snimka bolja je u dijagnostici torusa zbog specifične lokalizacije promjene. Torusi, osteomi i

osteomatoza su radioopakne lezije. Osteomi su u 80 % slučajeva radioopakne fokalne lezije, a u 20 % slučajeva nađu se široka područja radioopaknosti. Fibrozna displazija je u ranijim fazama radiolucetna lezija s difuznim sklerotičnim rubovima, a sazrijevanjem lezije unutar prosvjetljenja vide se radioopakna područja i zamućenja koja leziji daju izgled mutnog stakla. CBCT je indiciran kada se na temelju rendgenske snimke i kliničkog nalaza ne može postaviti dijagnoza te je potreban za planiranje kirurškog zahvata jer pokazuje točnu lokalizaciju, odnos prema ostalim strukturama, omogućuje mjerenja i pruža kirurgu precizne podatke o leziji.

Histološki se spongiozni osteomi sastoje od koštanih trabekula koje su ispremičane u svim smjerovima u matriksu vezivnog tkiva, dok su oni poput slonovače sastavljeni od potpuno formirane koštane kompakte. Mikroskopski se fibrozna displazija sastoji od relativno vaskularnog, benignog, fibroznog vezivnog tkiva koje okružuje poneku koštanu trabekulu. Koštane trabekule imaju karakterističnu formu slova V ili W, a sastoje se od osteoida, ponekad s osteoblastima na rubovima. Ponekad je vidljiva osteoklastična aktivnost na rubovima koštanih trabekula, a vrlo se često u vezivnom tkivu nađu osteoklastima slične divovske stanice, što ponekad dovede do krive dijagnoze gigantocelularnih promjena. Starenjem pacijenta s fibroznom displazijom kost može maturirati, a to se očituje pojavom lamela. Torusi histološki daju nalaz normalne kosti.

Terapija je za sve promjene kirurška te je indicirana kada koštane izbočine uzrokuju deformacije, ograničavaju funkciju, onemogućuju izradu proteza ili estetski ne zadovoljavaju. Zahvat započinje rezom da bi se prikazala promjena. Kod torusa palatinusa radi se dvostruki Y-rez ili dva eliptična reza, zatim se svrdlom kost podijeli na nekoliko manjih dijelova te se dlijetom odvoji od nepčane ploče. Površina se frezom izravna, ispere, a višak sluznice prilagodi se površini kosti i sašije. Zahvat kod torusa mandibularisa gotovo je identičan. Periferni osteomi s uskom bazom jednostavno se odstrane odsijecanjem tog tračka kosti, dok se oni sa širokom kosti odstranjuju zajedno s dijelom okolne zdrave kosti. Centralni osteomi se dlijetom, svrdlom ili pilom isklešu ili izrežu s dijelom kosti oko lezije. Kirurško liječenje fibrozne displazije sastoji se od resekcije manjih promjena, dok se veće deformacije čeljusti liječe redukcijom koštane mase do dimenzija koje odgovaraju njihovom normalnom izgledu. Važno je naglasiti da se kod fibrozne displazije zahvatu pristupa tek nakon završenog rasta i razvoja jer je zabilježen eksponencijalni rast lezije nakon kirurškog zahvata obavljenog u tijeku aktivne faze rasta te da bi se smanjila mogućnost recidiva, koja po nekim autorima iznosi i do 25 %. Osteomi i torusi ne recidiviraju.

Opisane benigne koštane izbočine nemaju maligni potencijal, no jako je važno znati da kod Gardnerova sindroma oralni znakovi, to jest osteomatoza, prethode pojavi intestinalnih lezija

čiji je postotak maligne transformacije čak 100 %. Stomatolog mora posumnjati na Gardnerov sindrom ukoliko pacijent na ortopantomogramu ima više od tri osteoma ili ako je prisutna istodobna pojava odontoma, prekomernih i impaktiranih zuba. Rana dijagnoza je životno važna.



Doktori dentalne medicine trebali bi na temelju znanja o normalnim anatomskim i fiziološkim odnosima prepoznati navedena stanja te pacijenta uputiti specijalistu kada je potrebna terapija. Opisane benigne koštane izbočine spadaju u domenu zahvata koje izvodi specijalist oralne kirurgije, u težim slučajevima u suradnji s maksilofacijalnim kirugom. S obzirom na to da je Gardnerov sindrom životno ugrožavajuće stanje, koje pravovremenom dijagnozom može biti sanirano, dužnost stomatologa je i pri najmanjoj sumnji uputiti pacijenta gastroenterologu.



## **5. LITERATURA**

1. Miše I. Oralna kirurgija. Zagreb: Jugoslavenska medicinska naklada; 1982. 482-1.
2. Knežević G. Oralna kirurgija 2.dio. Zagreb: Medicinska naklada, 2003. 300-1.
3. García-García AS, Martínez-González JM, Gómez-Font R, Soto-Rivadeneira A, Oviedo-Roldán L. Current status of the torus palatinus and torus mandibularis. *Med Oral Patol Oral Cir Bucal*. 2010;15(2):e353-60.
4. Khan S, Shah SAH, Ali F, Rasheed D. Concurrence of Torus Palatinus, Torus Mandibularis and Buccal Exostosis. *J Coll Physicians Surg Pak*. 2016;26(11):111-113.
5. Simunković SK, Bozić M, Alajbeg IZ, Dulčić N, Boras VV. Prevalence of torus palatinus and torus mandibularis in the Split-Dalmatian County, Croatia. *Coll Antropol*. 2011;35(3):637-41.
6. Al Quran FA, Al-Dwairi ZN. Torus palatinus and torus mandibularis in edentulous patients. *J Contemp Dent Pract*. 2006;7(2):112-9.
7. Scricciu M, MercuȚ V, MercuȚ R, Bîrjovanu C, Stan MC, Marinescu IR et al. Morphological and clinical characteristics of the torus palatinus and torus mandibularis in a sample of young and adults' Romanian people. *Rom J Morphol Embryol*. 2016;57(1):139-44.
8. Yonetsu K, Nakamura T. CT of calcifying jaw bone diseases. *AJR Am J Roentgenol*. 2001;177 (4):937-43.
9. Nortjé CJ. General practitioner's radiology case 72. Torus palatinus and torus mandibularis. *SADJ*. 2009;64(3):126.
10. Kuk Han Lee, Jong Hun Lee, Ho Jung Lee. Concurrence of Torus Mandibularis with Multiple Buccal Exostoses. *Arch Plast Surg*. 2013;40(4): 466–468.
11. Moraes Junior EF, Damante CA, Araujo SR. Torus palatinus: a graft option for alveolar ridge reconstruction. *Int J Periodontics Restorative Dent*. 2010;30(3):283-9.
12. Rocca JP, Raybaud H, Merigo E, Vescovi P, Fornaini C. Er:YAG Laser: A New Technical Approach to Remove Torus Palatinus and Torus Mandibularis. *Case Rep Dent*. 2012;2012:487802.

13. Antoniadis DZ, Belazi M, Papanayiotou P. Concurrence of torus palatinus with palatal and buccal exostoses: case report and review of the literature. *Oral Surg Oral Med Oral Pathol Oral Radiol Endod.* 1998;85:552–557.
14. Jainkittivong A, Langlais RP. Buccal and palatal exostoses: prevalence and concurrence with tori. *Oral Surg Oral Med Oral Pathol Oral Radiol Endod.* 2000;90:48–53.
15. Kaplan I, Nicolaou Z, Hatuel D, Calderon S. Solitary central osteoma of the jaws: a diagnostic dilemma. *Oral Surg Oral Med Oral Pathol Oral Radiol Endod.* 2008;106(3):e22-9.
16. Woldenberg Y., Nash M., Bodner L. Peripheral osteoma of the maxillofacial region: Diagnosis and management: a study of 14 cases. *Med Oral Patol Oral Cir Bucal.* 2005;10 Suppl 2:e139-42.
17. Kaplan I, Calderon S., Buchner A. Peripheral osteoma of the mandible: a study of 10 new cases and analysis of the literature *J. Oral Maxillofac Surg.* 1994;52(5):467-70.
18. Kerckhaert A., Wolvius E., Van der wal K., Oosterhuis J. A Giant osteoma of the mandible: case report. *J Craniomaxillofac Surg.* 2005;33(4):282-5.
19. Siar C.H., Jalil A.A., Ram S., Ng K.H. Osteoma of the condyle as the cause of limited-mouth opening: a case report. *J Oral Sci.* 2004;46(1):51-3.
20. Sayan N.B., Ucok C., Karasu H.A., Gunhan O. Peripheral osteoma of the oral and maxillofacial region: a study of 35 new cases. *J Oral Maxillofac Surg.* 2002;60(11):1299-301.
21. Mancini J.C., Woltmann M., Felix V.B., Freitas R.R. Peripheral osteoma of the mandibular condyle. *Int J Oral Maxillofac Surg.* 2005;34(1):92-3.
22. Wijn MA, Keller JJ, Giardiello FM, Brand HS. Oral and maxillofacial manifestations of familial adenomatous polyposis. *Oral Dis.* 2007;13(4):360-5.
23. Herrmann SM, Adler YD, Schmidt-Petersen K, Nicaud V, Morrison C, Paul M et al. The concomitant occurrence of multiple epidermal cysts, osteomas and thyroid gland nodules is not diagnostic for Gardner syndrome in the absence of intestinal polyposis: a clinical and genetic report. *Br J Dermatol.* 2003;149(4):877-83.

24. Tan KL, Wilson S, O'Neill C, Gordon D, Napier S. Something not quite right: Gardner syndrome diagnosed by multiple cutaneous lesions and genetic testing. *Surgeon*. 2005;3:412–15.
25. Lee BD, Lee W, Oh SH, Min SK, Kim EC. A case report of Gardner syndrome with hereditary widespread osteomatous jaw lesions. *Oral Surg Oral Med Oral Pathol Oral Radiol Endod*. 2009;107(3):e68-72.
26. Ida M., Nakamura T., Utsunomiya J. Osteomatous changes and tooth abnormalities found in the jaws of patients with adenomatosis coli. *Oral Surg Oral Med Oral Pathol*. 1981;52(1):2-11.
27. Kamel SG, Kau CH, Wong ME, Kennedy JW, English JD. The role of Cone beam CT in the evaluation and management of a family with Gardner's syndrome. *J Craniomaxillofac Surg*. 2009;37(8):461-8.
28. Ben Lagha N, Galeazzi J.M, Chapiro D, Oxeda P, Bouhnik Y, Maman L. Surgical management of osteoma associated with a familial Gardner's syndrome. *J Oral Maxillofac Surg*. 2007;65(6):1234-40.
29. Boffano P, Bosco GF, Gerbino G. The surgical management of oral and maxillofacial manifestations of Gardner syndrome. *J Oral Maxillofac Surg*. 2010;68(10):2549-54.
30. Cahuana A, Palma C, Parri FJ. Oral manifestations of Gardner's syndrome in young patients: report of three cases. *Eur J Paediatr Dent*. 2005; 6 Suppl 3:23–27.
31. Sachdeva SK. Craniofacial Fibrous Dysplasia in an Elderly Patient: A Case Report with a Review of Literature. *Acta Stomatol Croat*. 2015;49(1):60-4.
32. Regezi JA. Odontogenic cysts, odontogenic tumors, fibrous, and giant cell lesions of the jaws. *Mod Pathol*. 2002;15(3):331-41.
33. Cohen MM Jr, Howell RE. Etiology of fibrous dysplasia and McCune-Albright syndrome. *Int J Oral Maxillofac Surg*. 1999;28(5):366-71.
34. Lietman SA, Levine MA. Fibrous dysplasia. *Pediatr Endocrinol Rev*. 2013;10 Suppl 2:389-96.

35. Godse AS, Shrotriya SP, Vaid NS. Fibrous dysplasia of the maxilla. *J Pediatr Surg.* 2009;44(4):849-51.
36. Eachempati P, Aggarwal H, Shenoy V, Baliga M. Multidisciplinary approach for management of a patient with fibrous dysplasia of maxilla.. *BMJ Case Rep.* 2015;2015.
37. White SC, Pharoah, MJ -editors. *Oral radiology. Principles and Interpretation.* 5th ed. St. Louis: Mosby Inc; 2004. 656-9.



Lucija Ljumović rođena je 8. srpnja 1993. godine u Dubrovniku gdje završava osnovnu školu i upisuje Gimnaziju „Dubrovnik“. Stomatološki fakultet Sveučilišta u Zagrebu upisuje 2012. godine. Tijekom studija dvaput je nagrađena Dekanovom nagradom za najbolji uspjeh u akademskoj godini 2013./2014. te 2016./2017. Aktivno je sudjelovala u radu Studentske sekcije za oralnu kirurgiju. Za vrijeme studiranja bila je na Erasmus + stručnoj praksi, asistirala je u privatnoj ordinaciji te radila na projektu Zubomobil.