

Revizija endodontskog punjenja

Šetka, Ema

Master's thesis / Diplomski rad

2018

Degree Grantor / Ustanova koja je dodijelila akademski / stručni stupanj: **University of Zagreb, School of Dental Medicine / Sveučilište u Zagrebu, Stomatološki fakultet**

Permanent link / Trajna poveznica: <https://um.nsk.hr/um:nbn:hr:127:135674>

Rights / Prava: [Attribution-NonCommercial 3.0 Unported / Imenovanje-Nekomercijalno 3.0](#)

Download date / Datum preuzimanja: **2025-01-24**



Repository / Repozitorij:

[University of Zagreb School of Dental Medicine Repository](#)





SVEUČILIŠTE U ZAGREBU
STOMATOLOŠKI FAKULTET

Ema Šetka

REVIZIJA ENDODONTSKOG PUNJENJA

Diplomski rad

Zagreb, 2018.

Rad je ostvaren: Stomatološki fakultet Sveučilišta u Zagrebu; Zavodu za endodonciju i restaurativnu stomatologiju

Mentor rada: doc. dr. sc. Anja Baraba, Zavod za endodonciju i restaurativnu stomatologiju,

Stomatološki fakultet Sveučilišta u Zagrebu

Lektor hrvatskog jezika: Tihana Moro Vladić, profesor hrvatskog jezika i književnosti

Lektor engleskog jezika: Daliborka Šetka, profesor engleskog i njemačkog jezika i književnosti

Sastav Povjerenstva za obranu diplomskog rada:

1. _____
2. _____
3. _____

Datum obrane rada: _____

Rad sadrži: 40 stranica

0 tablica

23 slika

1 CD

Osim ako nije drukčije navedeno, sve ilustracije (tablice, slike i dr.) u radu izvorni su doprinos autora diplomskog rada. Autor je odgovoran za pribavljanje dopuštenja za korištenje ilustracija koje nisu njegov izvorni doprinos, kao i za sve eventualne posljedice koje mogu nastati zbog nedopuštenog preuzimanja ilustracija, odnosno propusta u navođenju njihova podrijetla.

Zahvala

Zahvaljujem svojoj mentorici doc. dr. sc. Anji Baraba na pomoći, susretljivosti te ustupljenim materijalima kojima mi je pomogla u pisanju ovog diplomskog rada.

Velika hvala mojoj obitelji na podršci, bezuvjetnoj ljubavi te razumijevanju koje su mi iskazali tijekom školovanja.

Revizija endodontskog punjenja

Sažetak

U slučaju neuspjeha endodontskog liječenja, indicirana je revizija endodontskog punjenja. Uzroci neuspjeha mogu biti različiti, a potvrđuju se kliničkom i radiološkom dijagnostikom. Revizija korijenskih kanala podrazumijeva uklanjanje materijala za punjenje korištenih u primarnom endodontskom liječenju. Materijali za punjenje se mogu ukloniti ručnim i strojnim tehnikama instrumentacije, a mogu se koristiti i organska otapala.

U ovom radu prikazan je klinički slučaj revizije endodontskog punjenja strojnom reciprocitetnom tehnikom instrumentacije bez upotrebe otapala. Indikacija za reviziju je postavljena zbog pojave sinus trakta u području vestibuluma iznad gornjeg desnog središnjeg sjekutića i radiolucencije vidljive na rtg snimci u periapikalnom području.

U prikazanom slučaju primijenjena je tehnika instrumentacije recipročnim pokretom koja ubrzava i olakšava postupak uklanjanja prethodnog punjenja prateći i dalje izvornu anatomiju korijenskog kanala. Nakon provedene revizije, kod pacijentice je nakon tjedan dana došlo do zatvaranja sinus trakta što govori u prilog uspješne revizije endodontskog liječenja. Međutim, potrebno je daljnje praćenje pacijentice klinički i radiološki kako bi se potvrdilo da je zub i dalje asimptomatski i da periapikalna lezija cijeli.

Ključne riječi: revizija endodontskog punjenja; strojna tehnika instrumentacije

Endodontic retreatment

Summary

In the case of endodontic treatment failure, an endodontic retreatment is indicated. Causes of failure are different, and may be confirmed by clinical examination and radiological analysis. Nonsurgical endodontic retreatment involves removal of the root canal filling material used in primary endodontic treatment. Root canal filling materials can be removed by hand or rotary instrumentation techniques; and organic solvents can also be used.

This thesis presents a clinical case of nonsurgical endodontic retreatment using rotary files in reciprocating movement without the use of solvents. The retreatment was performed due to intraoral sinus tract in the area of the upper right central incisor and the periapical radiolucency on x-ray.

In this case report, a rotary technique using reciprocating movement was used for endodontic retreatment which enabled fast and easy removal of the existing root canal filling and preserving the original anatomy of the root canal. One week after the retreatment procedure sinus tract disappeared, suggesting a successful endodontic retreatment. However, further clinical and radiological follow-up of the patient is needed to confirm that the tooth is still asymptomatic and that the periapical lesion is healing.

Keywords: nonsurgical endodontic retreatment, rotary instrumentation technique

SADRŽAJ

1. UVOD	1
1.1. Etiopatogeneza endodontskog neuspjeha	2
1.2. Mikrobiologija endodontskog neuspjeha	5
1.3. Dijagnostika endodontskog neuspjeha	6
1.4. Tehnike revizije	7
1.5. Strojna tehnika revizije korijenskih kanala	8
1.6. Upotreba organskih otapala u endodonciji	9
2. PRIKAZ SLUČAJA	12
3. RASPRAVA	26
4. ZAKLJUČAK	29
5. LITERATURA	31
6. ŽIVOTOPIS	39

Popis skraćenica

NaOCl – natrijev hipoklorit

Ca(OH)₂ – kalcijev hidroksid

EBA – etoksi benzojeva kiselina

SIC – staklenoionomerni cement

MTA – mineral trioksid agregat

E. faecalis – *Enterococcus faecalis*

Ni-Ti – nikal-titanski

CCW – engl. counter clockwise, hrv. u smjeru suprotnom od smjera kazaljke na satu

CW – engl. clockwise, hrv. u smjeru kazaljke na satu

EDTA – etilendiamintetraoctena kiselina

1. UVOD

Osnovni je cilj endodontskog liječenja, nakon kemomehaničke obrade, ispuniti sve korijenske kanale te osigurati čvrsto, trodimenzionalno i nepropusno brtvljenje (1). Na taj se način može izbjeći pojava sekundarne infekcije uslijed propuštanja iz usne šupljine ili periradikularnog tkiva i konačni endodontski neuspjeh zbog neodgovarajućeg punjenja korijenskih kanala (2).

Ukoliko se kod pacijenta pojavi sinus trakt, oteklina, bol, osjetljivost, nelagoda pri žvakanju te u slučajevima u kojima se apikalna lezija povećava ili se već postojeća ne smanjuje, indicirana je revizija endodontskog punjenja (3). Ciljevi nekirurške revizije su ukloniti materijale iz prostora korijenskih kanala, optimalno mehanički i kemijski pripremiti endodontski prostor te osigurati trodimenzionalno brtvljenje korijenskih kanala (3).

Svrha ovog rada je na kliničkom slučaju prikazati postupak revizije endodontskog punjenja strojnom tehnikom instrumentacije.

1.1. Etiopatogeneza endodontskog neuspjeha

Čimbenici koji mogu pridonijeti neuspjehu endodontskog liječenja mogu se podijeliti u četiri skupine. Prvu skupinu čine čimbenici koji rezultiraju neuspjehom i prije samog endodontskog liječenja poput pogrešne dijagnoze, vertikalne frakture korijena te sistemskih bolesti. Drugoj skupini pripadaju čimbenici koji rezultiraju neuspjehom tijekom liječenja korijenskih kanala poput anatomskih varijacija, nepronađenih korijenskih kanala, podminiranih područja, infekcije, nedostatan uklonjenog debrisa, mehaničkih i kemijskih iritansa, loše izrađenog trepanacijskog otvora, lošeg brtvljenja, prepunjenih ili nedovoljno napunjenih korijenskih kanala te perforacija. Treću skupinu čine čimbenici koji rezultiraju neuspjehom nakon liječenja korijenskih kanala koji uključuju neuspjeh kirurške i nekirurške revizije. Četvrtoj skupini pripadaju razni uzroci poput parestezije živca, tkivnog emfizema te aspiracije i ingestije instrumenta (4).

Pogrešna dijagnoza i liječenje krivog zuba može se ustanoviti reevaluacijom pacijenta koji ima iste simptome i nakon liječenja (5). Naravno da terapijski postupak u spomenutom

slučaju zahtijeva liječenje oba zuba, tj. pogrešno otvorenog zuba te onog koji je uzrok simptoma kod pacijenta (6).

Zubi s nedijagnosticiranom vertikalnom frakturom korijena su često pogrešno dijagnosticirani kao neuspjeh endodontskog liječenja. Prevencija nepotrebnog i neizbježnog endodontskog neuspjeha u ovim slučajevima revizije počiva u opreznom uzimanju anamneze, pregledu i dijagnozi. Upotreba dijagnostičkih pomagala, kao što su mikroskopi, rtg snimke, sondiranje, bojenje, transiluminacija, i ponekad, kirurška eksploracija, presudni su u ovim slučajevima (7).

Nepronađeni korijenski kanali čest su uzrok neuspjeha liječenja korijenskih kanala jer su često skrovište bakterija i iritansa koji doprinose nastanku kliničkih simptoma. Neuobičajenu anatomiju svakako treba razmotriti u slučajevima revizije kako bi se pronašli prije nepronađeni kanali. Poznavanje anatomije je nužno prije same revizije endodontskog punjenja. U pronalasku kanala mogu pomoći sljedeći postupci: rtg analiza jer su kanali obično smješteni u sredini korijena te je svako odstupanje od tog položaja indikacija za postojanje dodatnog kanala; povećanje i operacijski mikroskop s dopunskim osvjetljavajućim postrojenjem za lokalizaciju kanala, ali i za uklanjanje zapreka u kanalu (8); proširen pristup kavitetu kako bi se područja suženja sondirala u pokušaju da se detektira drugi otvor; ultrazvučni uređaji; boje poput metilenskog modrila koje može biti korisno kao „putokaz anatomije”.

Ograničena fleksibilnost i snaga intrakanalnih instrumenata u kombinaciji s nepravilnom upotrebom rezultira lomom instrumenta (9). U tom bi slučaju idealno bilo ukloniti instrument. Napredak tehnologije je značajno povećao mogućnost uklanjanja slomljenog instrumenta, a odnosi se na upotrebu operacijskog mikroskopa, ultrazvučnih instrumenata i posebnih setova za vađenje instrumenata (10). Mogućnost pristupanja i uklanjanja slomljenog instrumenta ovisi o promjeru i poprečnom presjeku korijenskog kanala te dužini i zakrivljenosti kanala. U pravilu, ako se može pristupiti jednoj trećini slomljenog instrumenta, on se obično može izvaditi. To su najčešće instrumenti koji su se slomili u ravnim ili u blago zakrivljenim dijelovima kanala. Ako je cijeli segment slomljenog instrumenta u apikalnom zavoju kanala, njegovo uklanjanje nije moguće te treba razmotriti endodontsku kirurgiju (11).

Blokada kanala se može dogoditi tijekom instrumentacije ako se ne poštuju kemomehanička načela za oblikovanje i čišćenje korijenskih kanala. U tom slučaju, instrumentacijom se nakuplja debris na apeksu što uzrokuje blokadu korijenskog kanala. Čak i vitalno tkivo može biti zbijeno u području apikalnog suženja. Radna dužina postane kraća jer prolaz instrumenta blokira zbijena masa na apeksu (12). Korekcija blokade kanala postiže se sredstvima za rekapitulaciju, tj. obilnim ispiranjem s natrijevim hipokloritom (NaOCl) (13). Korisno je početi od instrumenta najmanje veličine korištenog tijekom instrumentacije, unaprijed zakrivljenog, koristiti tehniku okretanja za četvrtinu od punog okreta instrumenta te kelatore (13).

Materijali za punjenje korijenskih kanala su ponekad nenamjerno ekstrudirani preko apikalne granice te završavaju u periradikularnoj kosti, sinusu ili čak protrudiraju kroz kortikalis (14). Dijagnoza nedovoljno punjenog ili prepunjenog korijenskog kanala se najčešće postavlja uvidom u rtg snimku nakon završenog endodontskog liječenja. U slučaju kratko punjenih kanala, indicirana je revizija zuba (5).

Perforacije predstavljaju patološku ili iatrogenu komunikaciju između prostora korijenskog kanala i pričvrstnog aparata zuba (10). Uzroci perforacija su resorptivni defekti, karijes te iatrogeni događaji za vrijeme ili nakon endodontskog liječenja. Bez obzira na etiologiju, perforacije djeluju invazivno na potpurnu strukturu zuba, potiču upalu i gubitak pričvrstka te nepovoljno utječu na njegovu prognozu (10). Za reparaciju perforacija važni su stupanj, lokalizacija, veličina perforacije te koliko je vremena prošlo od pojave perforacije do reparacije iste (10). Razni se materijali koriste za reparaciju perforacija, kao što su kavit, amalgam, pasta kalcijevog hidroksida ($\text{Ca}(\text{OH})_2$), super etoksi benzojeva kiselina (EBA), gutaperka, trikalcijev fosfat, staklenoionomerni cement (SIC) te kalcij-silikatni cementi: mineral trioksid agregat (MTA) (13) i biodentin (15).

Tkivni emfizem je relativno rijetka nezgoda, ali se ne treba zanemariti. Dvije radnje mogu uzrokovati njegov nastanak: jako upuhnuti zrak u kanal radi njegovog sušenja ili zrak iz turbine (12). Uobičajeni redosljed događaja su brzo oticanje, eritem i krepitacije (16). Liječenje preporučeno za tkivne emfizeme varira od palijativne njege i promatranja do hitne medicinske pomoći ako su ugroženi dišni put ili medijastinum (13).

1.2. Mikrobiologija endodontskog neuspjeha

Intraradikularne bakterije se smatraju uzrokom neuspjeha u više od 80% slučajeva (17). Mikroorganizmi koji koloniziraju korijenske kanale igraju ključnu ulogu u patogenezi periradikularnih lezija (17). Sundqvist je prvi dokazao spomenutu tvrdnju *in vivo* (17). Ustanovio je da su bakterije pronađene samo u korijenskim kanalima zuba bez pulpe s periapikalnom destrukcijom kosti (17). Uzroci zaostalih intraradikularnih bakterija uključuju nepotpuno uklanjanje debrisa iz korijenskih kanala, koronarno propuštanje i nepronađene kanale (18).

Ekstraradikularne bakterije su sposobne preživjeti izvan korijenskog kanala u periradikularnom tkivu izazivajući time periapikalnu patologiju (19,20). *Actinomyces* species i *Propionibacterium propinicum* mogu biti umiješane u ekstraradikularnu infekciju (19,20). Bakterijsko organiziranje u biofilm može također poboljšati njihovo izbjegavanje domaćinove obrane (19,20).

Mikroorganizmi prisutni u endodontskom prostoru zuba u slučaju neuspjeha endodontskog liječenja se razlikuju od onih prisutnih kod zuba koji nisu endodontski liječeni (21, 22). U neliječenom kanalu je česta miješana infekcija u kojoj gram-negativni anaerobni štapići dominiraju (21, 22). Kod zuba koji zahtijevaju reviziju, mikrobiologiju čine jedna do dvije vrste, pretežno gram-pozitivne bakterije (21, 22). Jedan od mikroorganizama koji se izoliraju u takvim slučajevima je i *Enterococcus faecalis* (*E. faecalis*) (21,22). U istraživanju Sundqvista, 38% kanala kod kojih je bila indicirana revizija sadržavalo je *E. faecalis* (22). Povišene razine *E. faecalis* zabilježene su kod zuba s neodgovarajućim punjenjem nakon liječenja ili kod zuba koji su liječeni u više od deset posjeta doktoru dentalne medicine (23). Potonja činjenica dokazuje teoriju da se *E. faecalis* nastanjuje u korijenskom kanalu tijekom liječenja. Sojevi *E. faecalis* su pokazali rezistenciju na intrakanalne lijekove, kao npr. na kalcijev hidroksid (24). Stoga je ova bakterija uzrok upornih infekcija i često je jedina prisutna vrsta mikroorganizma u korijenskom kanalu (24). U takvim slučajevima, čest je neuspjeh revizije endodontskog punjenja (24). Kvascima slični mikroorganizmi također su izolirani u slučaju neuspjeha endodontskog liječenja (25). Poput *E. faecalis*, neke vrste kandidate su otporne na često korištene intrakanalne lijekove (25). Iz spomenutih razloga,

mikroflora kod neuspješnih endodontskih punjenja može biti izuzetno otporna i teška za iskorijeniti te samim time predisponirajući čimbenik za infekciju te neuspješnu reviziju (25). Modificirajući i više potentni intrakanalni lijekovi mogu biti neophodni za uklanjanje rezistentnih mikroorganizama u slučaju revizije (25).

1.3. Dijagnostika endodontskog neuspjeha

Uspjeh endodontskog liječenja može se procijeniti klinički, prema prisutnim ili odsutnim simptomima i/ili znakovima te radiološki ili u nekim slučajevima, u slučaju kirurškog zahvata, histološki (26). Određeni znakovi (npr. oteklina i sinus trakt) ili simptomi (npr. spontani bolovi, tupa perzistirajuća bol i osjetljivost pri žvakanju) govore u prilog neuspjeha endodontskog liječenja (27). Kvaliteta liječenja korijenskoga kanala uglavnom se temelji na radiografskoj procjeni. Istraživanja pokazuju izravan odnos između slabe kvalitete punjenja korijenskog kanala i periapikalnih promjena, odnosno veliku prevalenciju periapikalnih lezija kod endodontski liječenih zuba s neodgovarajućim punjenjem korijenskih kanala (28,29). Prema smjernicama Europske endodontske udruge (ESE), procjena punjenja korijenskih kanala trebala bi se provjeriti pomoću kontrolne rendgenske snimke (30) na kojoj bi korijenski kanal, odnosno korijenski kanali, trebali biti napunjeni unutar 2 mm od radiološkog vrha (31). Nakon šest mjeseci od liječenja, ponovno se treba napraviti kontrolna rtg snimka da bi se ustanovilo cijeli li periapikalna lezija, a endodontski liječeni zubi trebaju se pratiti tijekom četiri do pet godina kako bi se liječenje proglasilo uspješnim (32). Rutinska histološka procjena periradikularnog tkiva nakon liječenja korijenskih kanala je nepraktična i nemoguća bez operacije. Ako bi se liječeni zub procjenjivao histološki, uspješno liječenje bi bilo naznačeno rekonstrukcijom periradikularnih struktura i izostankom upale (9).

1.4. Tehnike revizije

Brojne tehnike su predložene za reviziju korijenskih kanala, a njihova upotreba ovisi djelomično i o vrsti materijala za punjenje korištenog u primarnom endodontskom liječenju.

Meko stvrdnjavajuće paste normalno ne interferiraju čvrsto sa zidovima korijenskih kanala. Stoga, njihovo uklanjanje ne zahtijeva posebne tehnike. U takvim slučajevima, instrumentacija korijenskih kanala uz obilno ispiranje dovoljni su da uklone pastu (33). Ako je to moguće, tvrdo stvrdnjavajući cementi trebali bi se otopiti. Kada to nije moguće, njihovo uklanjanje se može pokušati bilo kojom od sljedećih dviju tehnika. Prva je dispresija s ultrazvučnom vibracijom kod koje se endozvučni instrumenti postavljaju na sam ulaz napunjenog kanala i aktiviraju uz lagani apikalni pritisak (33). Ultrazvučne vibracije raspršuju cement dok kontinuirano ispiranje izbacuje raspršene čestice (33). Ovaj postupak se postepeno nastavlja prema apikalno sve dok se punilo ne ukloni u cijelosti (33). Druga tehnika uključuje korištenje rotirajućih instrumenata (33).

Gutaperka je topljiva u kloroformu, metil-kloroformu, ugljikovom disulfidu, ugljikovom tetrakloridu, benzenu, ksilenu, eukalipsovom ulju, halotanu i ratificiranom bijelom terpentinu (34). Revizija ručnom instrumentacijom je najčešće korištena tehnika iako zahtijeva puno vremena i ponekad ima ograničene rezultate (33). Revizija strojnom instrumentacijom je brza i sigurna te se kratko punjeni zakrivljeni kanali mogu lako svladati (33).

Ručni instrumenti se mogu koristiti za uklanjanje čvrstih punjenja iz korijenskih kanala na način da ih zaobiđu (33). Koriste se u kombinaciji s otapalima koja otapaju cement (33). Srebrni štapići se ne mogu zaobići ručnim instrumentima, stoga se u tom slučaju koriste strojni i ultrazvučni instrumenti. Postoje još i posebni setovi i tehnike za uklanjanje čvrstih tvari iz korijenskih kanala kao što su Masserannov set i tehnika žičane petlje (33).

1.5. Strojna tehnika revizije korijenskih kanala

Gutaperka se obično uklanja ručnim instrumentima, Gates-Glidden svrdlima, njihovom kombinacijom, sa ili bez otapala (35). Ostale tehnike uključuju zagrijane, rotirajuće instrumente, ultrazvučne instrumente te lasere (36-38). Razvijeni su različiti rotirajući nikal-titanski (Ni-Ti) instrumenti koji olakšavaju čišćenje i oblikovanje korijenskih kanala te imaju druge prednosti poput održavanja oblika korijenskih kanala, sprečavanja njihove deformacije te kraćeg vremena instrumentacije (39, 40).

Postoje različiti strojni endodontski sustavi: rotacijski, reciprocitetni, adaptivni i vibracijski (SAF) (41).

Ni-Ti rotacijski sustavi održavaju izvorni oblik kanala bolje nego drugi sustavi u slučaju primarnog endodontskog liječenja i revizije korijenskih kanala (42). Međutim, moguć je lom instrumenta unutar korijenskog kanala bez prethodno vidljivog znaka upozorenja (43,44). Lom instrumenta obično uzrokuju torzija ili naprezanje pri savijanju instrumenta. Torzijski zamor instrumenta nastaje kada vrh ili dio instrumenta ostane zaglavljen unutar kanala, a ostatak instrumenta se nastavi rotirati (45). Ta je pojava česta u zakrivljenim kanalima (46). Kada se isti instrument koristi više puta za instrumentaciju korijenskih kanala, dolazi do naprezanja pri savijanju instrumenta koji je već oslabljen torzijskim zamorom, ali je izložen daljnjem stresu i to može dovesti do neočekivanog loma instrumenta (47).

Reciprocitetni sustavi koriste recipročni pokret pri instrumentaciji korijenskih kanala. Instrumenti se rotiraju kombinacijom dva smjera rotacije, odnosno u smjeru suprotnom od kazaljke na satu (engl. counter clockwise, CCW) te u smjeru kazaljke na satu (engl. clockwise, CW). Pri tome kutevi rotacije najčešće iznose 150° CCW i 30° CW čime se postiže puni okret tek nakon tri ciklusa recipročnog pokreta (48). Upravo zbog spomenute kombinacije pokreta, u usporedbi s rotacijskim sustavom, reciprocitetni sustavi pokazuju manju torziju i naprezanje pri savijanju instrumenta (49,50). Recipročna kretnja oslobađa instrument iz dentina prije nego se zaglavi u kanalu i time je smanjen rizik od deformacije i loma instrumenta (49,50). Osim toga, samo jedan instrument se koristi za instrumentaciju što olakšava i ubrzava instrumentaciju korijenskih kanala (51).

Adaptivni sustav koristi posebne instrumente koji su radi svog specifičnog načina izrade fleksibilniji te održavaju izvorni oblik korijenskog kanala čak i kod jako zakrivljenih korijenskih kanala (52,53). Adaptivni pokret kombinira kontinuirani rotacijski pokret s recipročnim pokretom te tako osigurava sigurnost, tj. sprječava lom instrumenta (54). Instrument se prvo rotira samo kontinuiranim rotacijskim pokretom, a tek kada zapne za dentin ili za materijal za punjenje u korijenskom kanalu, tj. naiđe na prepreku, instrument započne kombinirati CCW i CW kretnje, tj. koristi recipročni pokret kako bi tu prepreku svladao (41). Za razliku od reciprocitetnih sustava, adaptivni sustavi ne potiskuju debris prema apeksu i periradikularnom tkivu što smanjuje rizik od pojave boli nakon endodontskog liječenja (55,56).

Vibracijski (SAF) sustav se može trodimenzionalno prilagoditi obliku korijenskog kanala budući da je riječ o šupljem cilindričnom instrumentu građenom od stlačive Ni-Ti rešetke (57). Konstrukciju instrumenta čine dvije uzdužne Ni-Ti niti spojene posebno oblikovanim lukovima koji su međusobno povezani tankim oprugama koje omogućuju širenje i sužavanje instrumenta. Metalna rešetka ima abrazivnu površinu kojom reže dentin (58-60). Princip rada SAF-a vertikalne su vibracije s frekvencijom od 3000 do 5000 u minuti i amplitudom od 0.4 mm. Šuplji dizajn omogućuje stalno ispiranje tijekom instrumentacije. SAF se ne koristi samostalno u reviziji endodontskog punjenja, već se punjenje do radne dužine uklanja ručnim ili strojnim instrumentom, a zatim SAF uklanja ostatke punjenja postižući tako bolje rezultate u uklanjanju prethodnog punjenja (61).

1.6. Upotreba organskih otapala u endodonciji

Poželjno je da se svi materijali koji se upotrebljavaju za punjenje korijenskih kanala mogu lako ukloniti (62). Uz mehaničku instrumentaciju i primjenu topline, za uklanjanje postojećeg punjenja mogu se koristiti i otapala (63). Gutaperka je, u kombinaciji s raznim punilima, najčešće korišten materijal za punjenje korijenskih kanala (64). Tehnike uklanjanja ovise o veličini i anatomiji kanala, kompaktnosti punjenja, količini gutaperke i o tome koji dio korijenskog kanala je napunjen (38,65). Punila koja se koriste u kombinaciji s gutaperkom

možu biti nepristupačna za mehaničko uklanjanje zbog specifične anatomije endodontskog prostora (66, 67). U takvim slučajevima otapala su neophodna za temeljito čišćenje materijala za punjenje (67). Također postoje opasnosti kod korištenja samo mehaničkih sredstava pri uklanjanju gutaperke kao što je perforacija kanala, njegovo izravnavanje ili mijenjanje njegovog originalnog oblika (68). Stoga se uklanjanje materijala za punjenje značajno olakšalo upotrebom otapala.

Postoje brojna istraživanja o djelovanju otapala na gutaperku i punila zasebno, međutim, najznačajnija su ona koja se odnose na kombinaciju tih materijala jer se upravo takva punjenja najčešće trebaju ukloniti revizijom. Hansen (63) je testirao kloroform, ksilol, eukaliptol i narančino ulje. Hedströmova strugač se probijao kroz cijevi dužine 15 mm zabrtvljene gutaperkom i AH26®, ProcoSol® ili Sealplex® kroz 40 minuta (63). Jedino je kloroform otopio AH26 u 40 minuta (63). Friedman i suradnici (66) su usporedili ručnu instrumentaciju s kloroformom te ultrazvučnu i ručnu instrumentaciju s kloroformom u uklanjanju gutaperke u kombinaciji s AH26®, Roth's 801® ili Ketac Endo®. Ultrazvučna tehnika je bila brža od ručne instrumentacije (66). Kloroform i narančino ulje u kombinaciji s potiskivačem su testirali Pécora i suradnici (69) kako bi omekšali kombinaciju gutaperke i punila baziranog na cink oksid eugenolu. Kloroformu je trebalo 25 minuta dok je narančinom ulju trebalo 6 minuta (69). Mounce (65) tvrdi da je kloroform neophodan u uskim, zakrivljenim kanalima koji nisu idealno oblikovani, posebice u apikalnoj trećini. Prema Cucco i sur. (70) eukaliptol je najučinkovitiji u omekšavanju gutaperke dok je narančino ulje najučinkovitije u otapanju punila baziranom na cink oksid eugenolu.

S obzirom na to da postoji zabrana Američke Agencije za hranu i lijekove (FDA) za korištenje lijekova i kozmetike koji sadrže kloroform bilo je zabune oko toga smatra li se korištenje kloroforma u dentalnoj praksi opasnim ili zabranjenim. Kliničko istraživanje u kojem su liječena dva pacijenta za koje se smatralo da će im liječenje kloroformom koristiti proveli su McDonald i Vire (71). Uzorci zraka su bili dosta ispod dopuštenog izlaganja u ograničenom vremenskom razmaku, stoga su eliminirane opasnosti za zdravlje (71). Važno je upamtiti da se zabrana kloroforma odnosi na lijekove ili kozmetiku gdje ponavljano izlaganje kože može imati potencijal za njegovo kancerogeno djelovanje (71). Chutich i sur. (72) su procijenili toksičnost kloroforma, halotana i ksilena kroz količinu apikalno ekstrudiranog

otapala. Rezultati su pokazali da je količina otapala koja je prošla kroz apikalni otvor nekoliko redova veličine ispod dopuštene doze (72).

2. PRIKAZ SLUČAJA

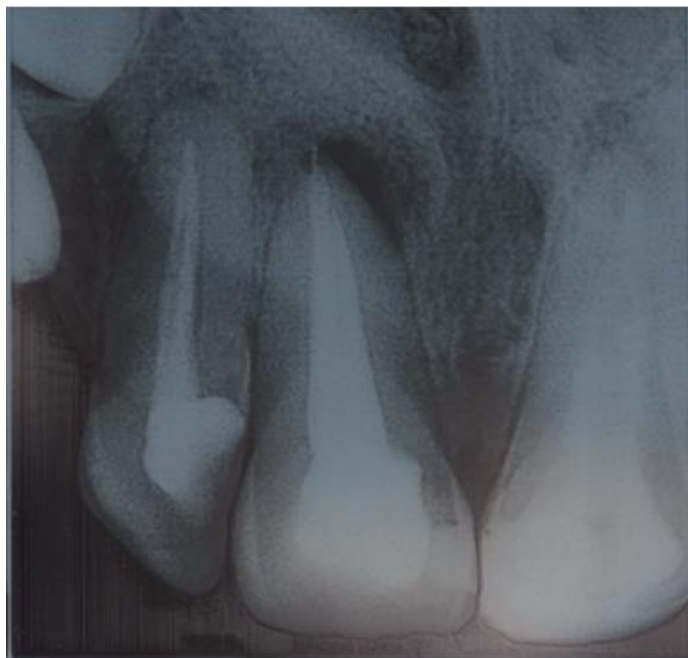
Pacijentica u dobi od 45 godina dolazi na Zavod za endodonciju i restaurativnu stomatologiju Stomatološkog fakulteta Sveučilišta u Zagrebu zbog pojave sinus trakta u području vestibuluma iznad gornjeg desnog središnjeg sjekutića.

Na rtg snimci je uočena radiolucencija u periapikalnom području gornjeg desnog prvog sjekutića (zub 11), (Slika 1.). Kliničkim je pregledom kod pacijentice uočen sinus trakt u vestibulumu, u području projekcije korijena zuba 11 (Slika 2.). Pomoću gutaperka štapića potvrđeno je da je sinus trakt povezan s periapikalnom patologijom zuba 11 (Slika 3.). Nakon primjene lokalne anestezije izradio se trepanacijski otvor na palatinalnoj stijenci zuba (Slika 4.) kako bi se pristupilo korijenskom kanalu. Potom se postavila gumena plahtica na zub kako bi se postiglo suho radno polje (Slika 5.).

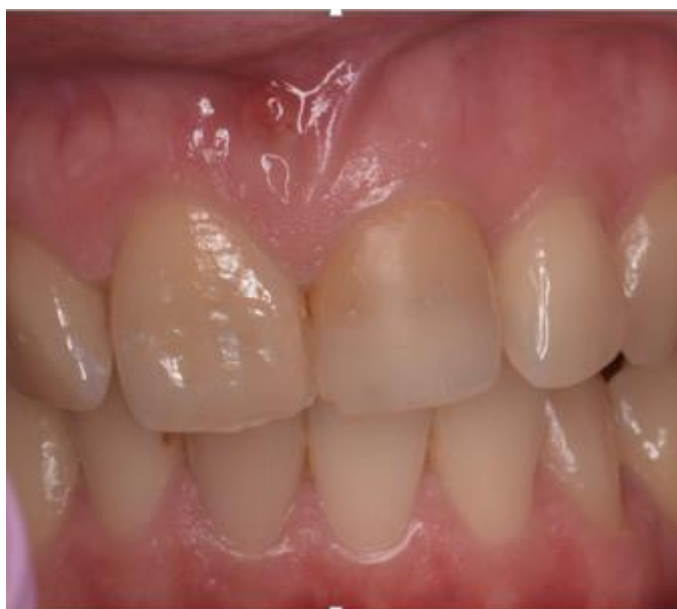Pomoću Gates-Glidden svrdla (veličine 4) uklonjen je dio punjenja u koronarnom dijelu korijenskog kanala (Slika 6.). Zatim se pristupilo postupku revizije endodontskog punjenja instrumentacijom strojnom Reciproc tehnikom (VDW GmbH, München, Njemačka) prema uputama proizvođača te se za instrumentaciju koristio instrument R50 kojim se uklonilo prethodno punjenje iz korijenskog kanala bez upotrebe otapala (Slika 7., Slika 8. i Slika 9.).

Tijekom instrumentacije korijenski kanal se ispirao s 2,5%-tnim NaOCl-om, a nakon što je iz kanala u potpunosti uklonjeno prethodno punjenje i nakon određivanja radne dužine od 22,5 mm, provedeno je završno ispiranje etilendiamintetraoctenom kiselinom (EDTA-om) tijekom jedne minute koja je zatim isprana fiziološkom otopinom (Slika 10.). Kanal se posušio Reciproc papirnatim štapićima odgovarajuće veličine (Slika 11. i Slika 12.). U korijenskom kanalu isprobana je glavna Reciproc gutaperka (R50) prema radnoj dužini odmjerenoj na endomjerci (Slika 13.), a referentna točka je bila incizalni brid zuba (Slika 14.). Za punjenje je odabrano AH Plus punilo (AH plus®DENTSPLYDeTreyGmbH, Konstanz, Njemačka) koje je s glavnim gutaperka štapićem (Reciproc R50) postavljeno u korijenski kanal (Slika 15. i Slika 16.). Uz glavnu gutaperku, dodane su još sekundarne Reciproc gutaperke (R25) tehnikom hladne lateralne kondenzacije uz pomoć potiskivača veličine 30 (Slika 17. i Slika 18.). Višak gutaperke je uklonjen zagrijanim utiskivačem (Slika 19.) te se višak punjenja dodatno uklonio čeličnim svrdlom (Slika 20.) Kavitet je potom zatvoren ispunom EQUIA Forte® GC (Slika 21. i Slika 22.). Kontrolom rtg snimkom je potvrđena potpuna obturacija

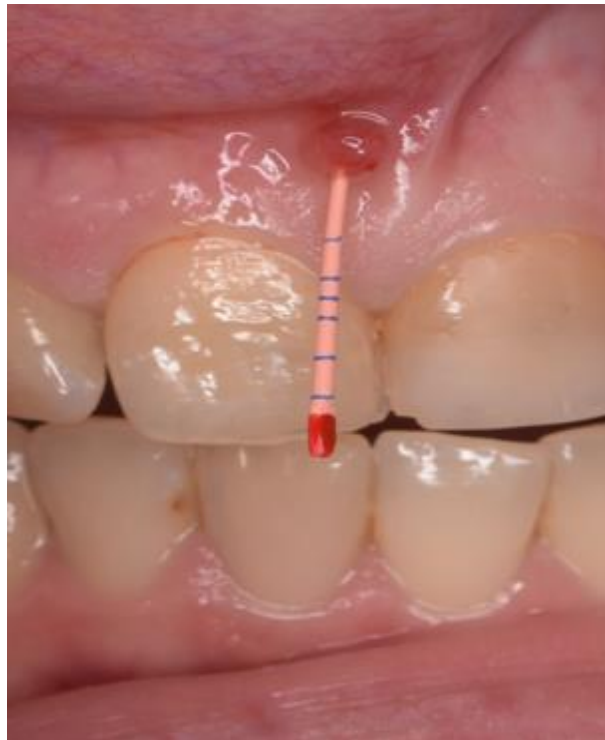korijenskog kanala (Slika 23.). Tjedan dana nakon liječenja, sinus trakt je u potpunosti zatvoren.



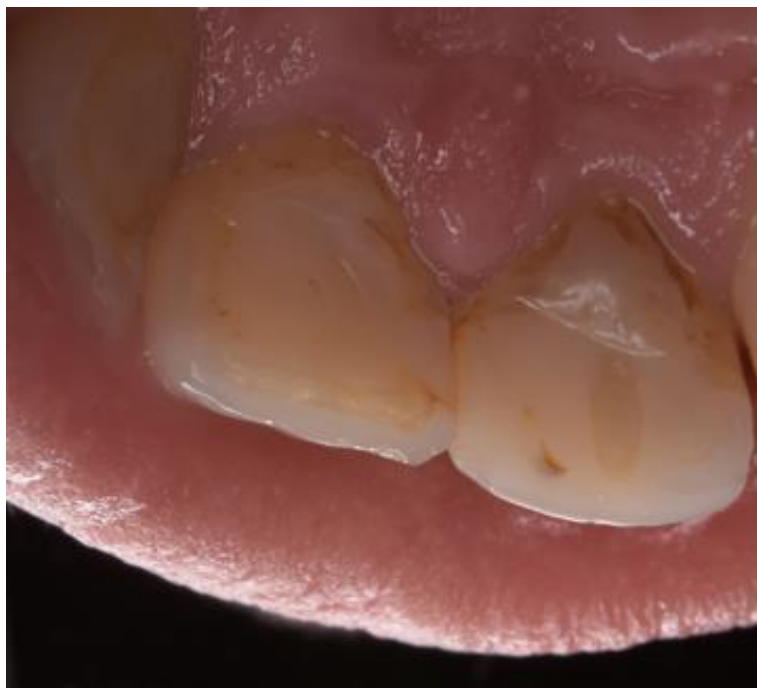Slika 1. Rtg snimka zuba 11 prije revizije



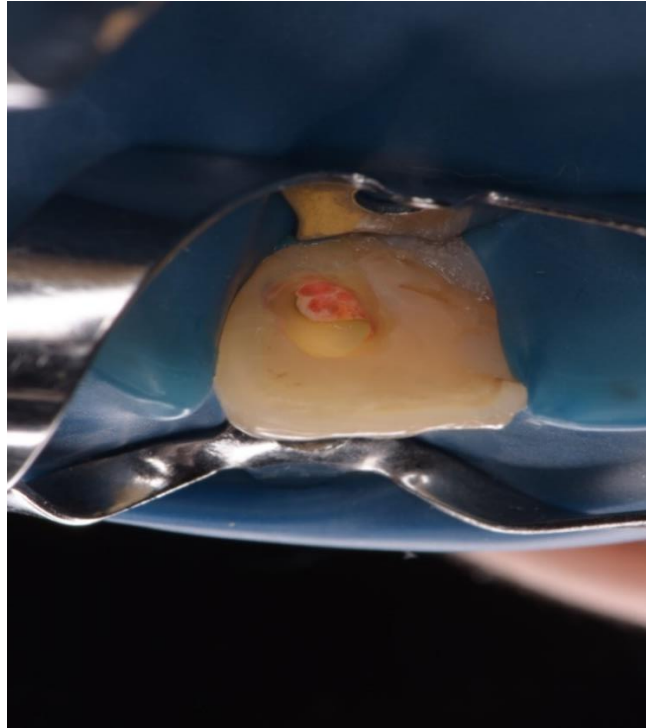
Slika 2. Sinus trakt u projekciji korijena zuba 11



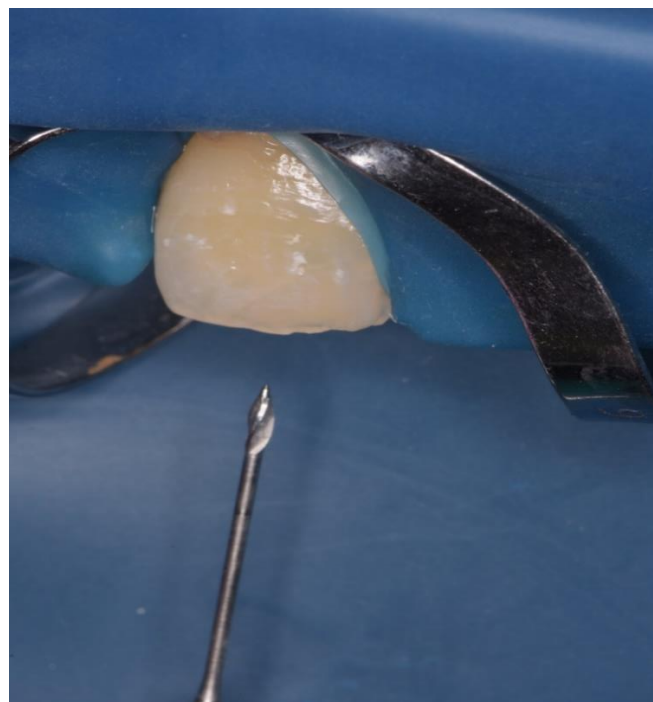
Slika 3. Gutaperka štapić u sinus traktu



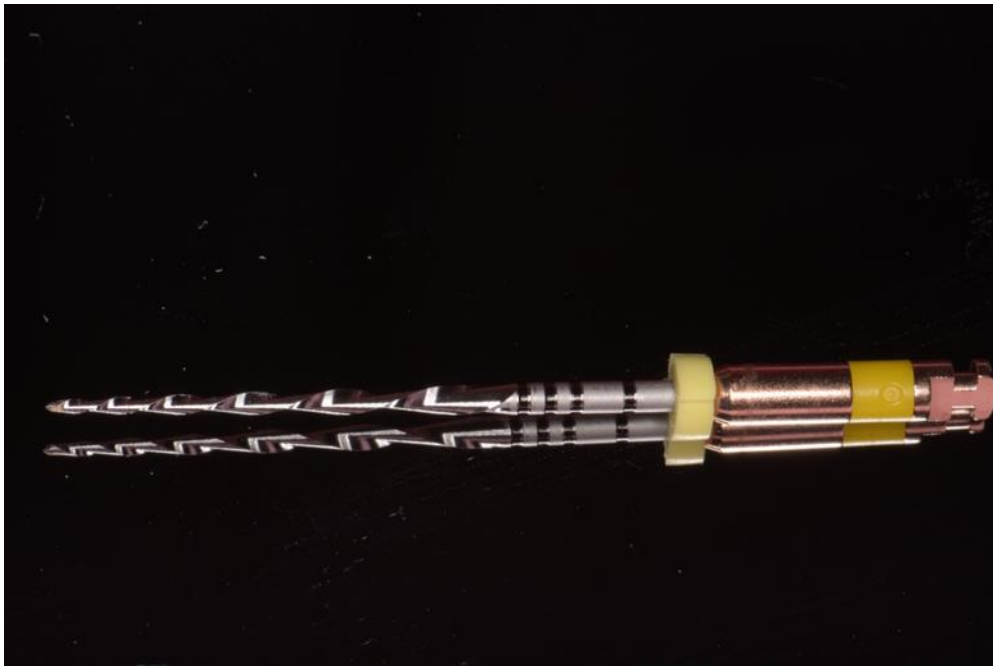Slika 4. Palatinalna stijenka zuba prije trepanacije



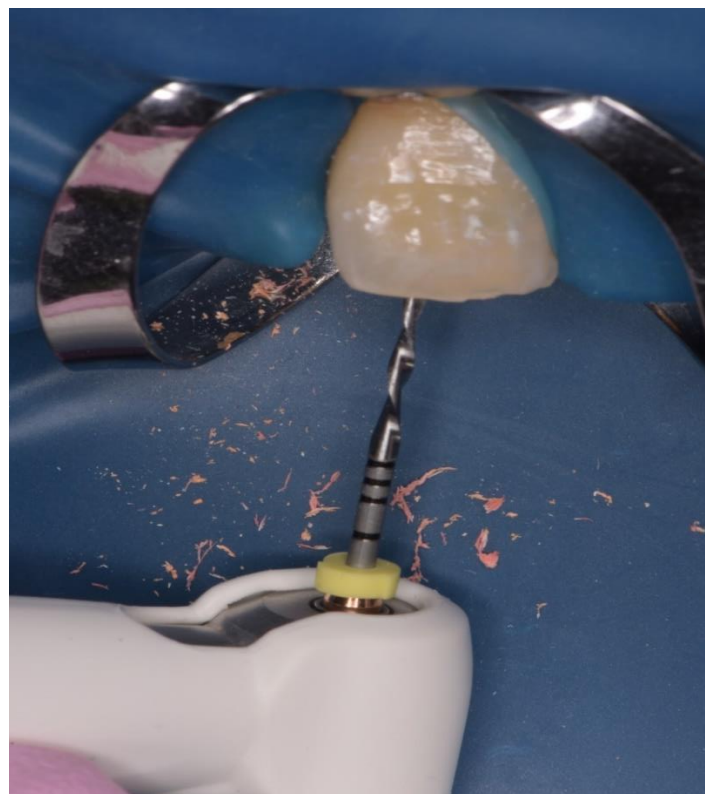
Slika 5. Gumena plahtica postavljena na zub



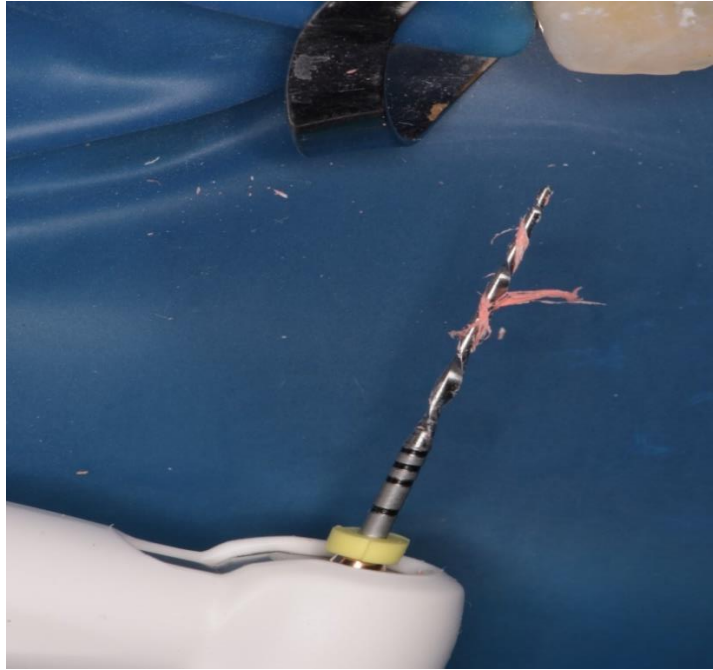
Slika 6. Gates-Glidden svrdlo



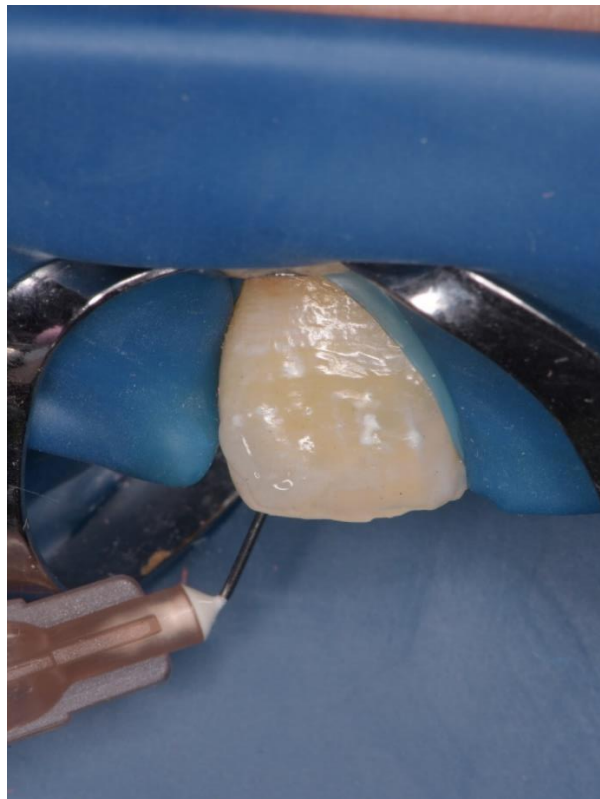
Slika 7. Reciproc R50 instrument



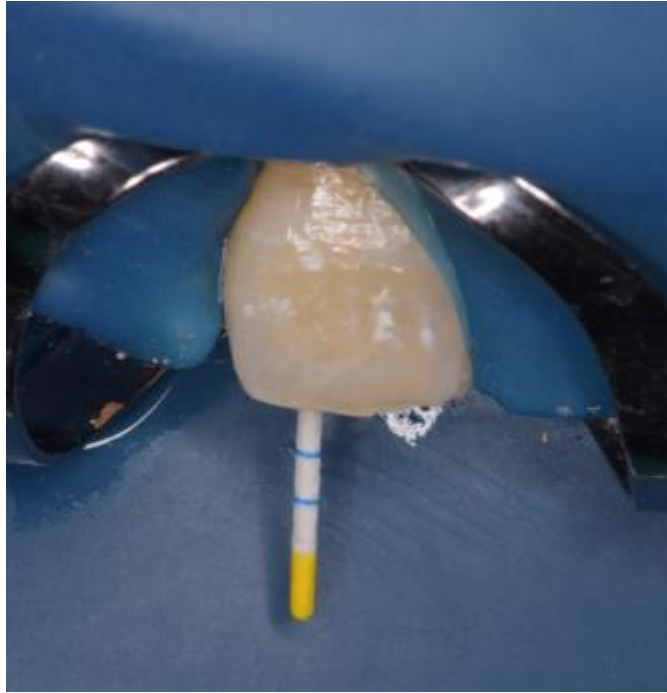
Slika 8. Instrumentacija strojnom Reciproc tehnikom



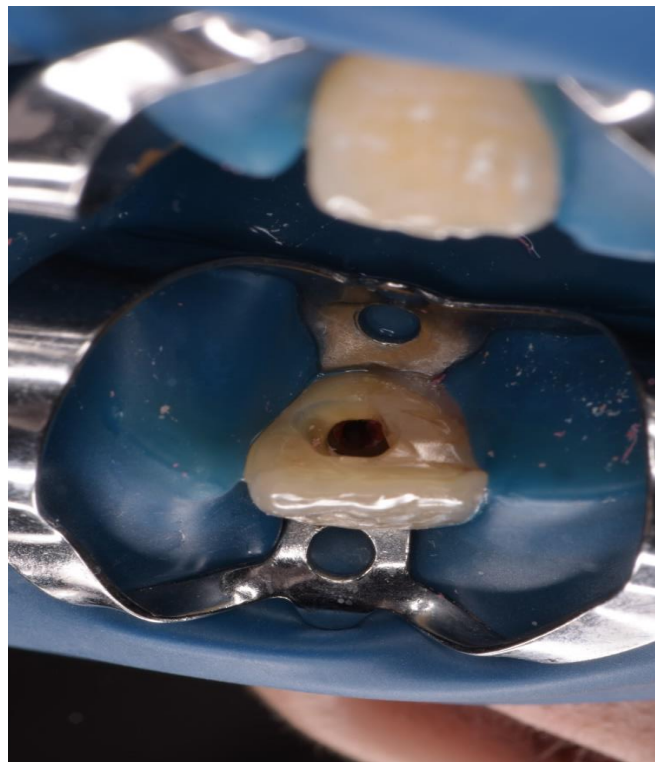
Slika 9. Ostatci gutaperke na instrumentu (Reciproc R50)




Slika 10. Završno ispiranje



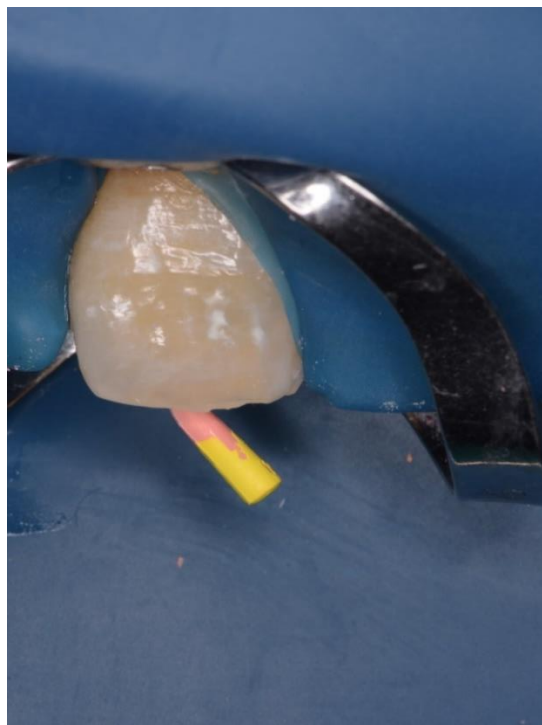
Slika 11. Sušenje kanala papirnatim štapićem



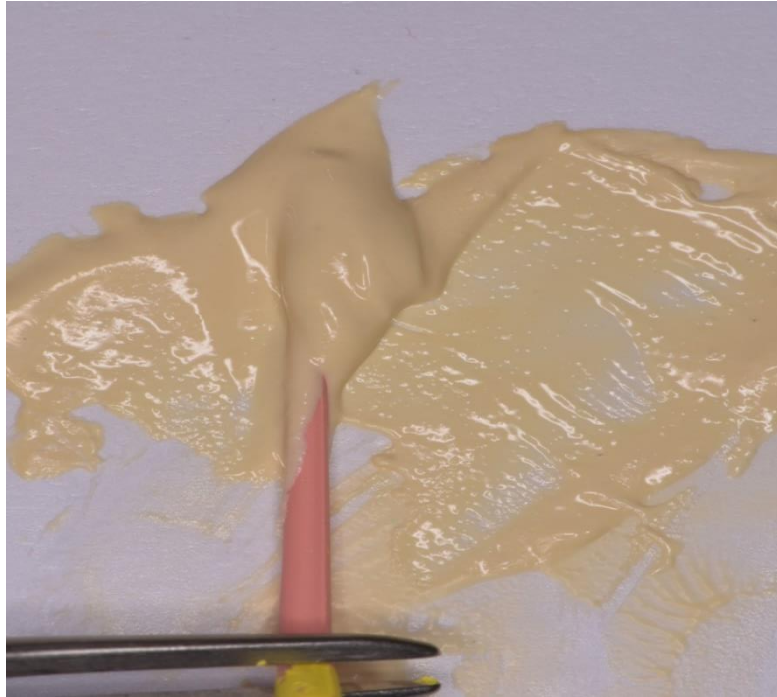
Slika 12. Izgled kaviteta prije punjenja korijenskog kanala



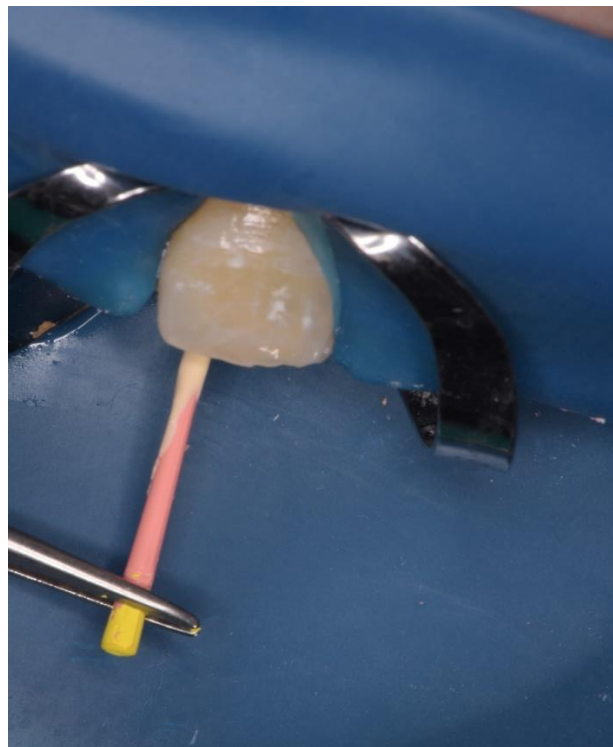
Slika 13. Glavna gutaperka u endomjerci



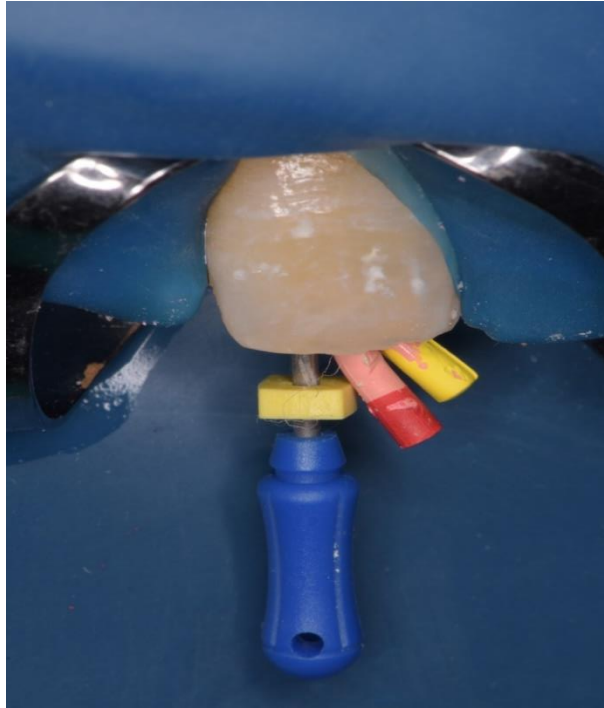
Slika 14. Glavna gutaperka u korijenskom kanalu



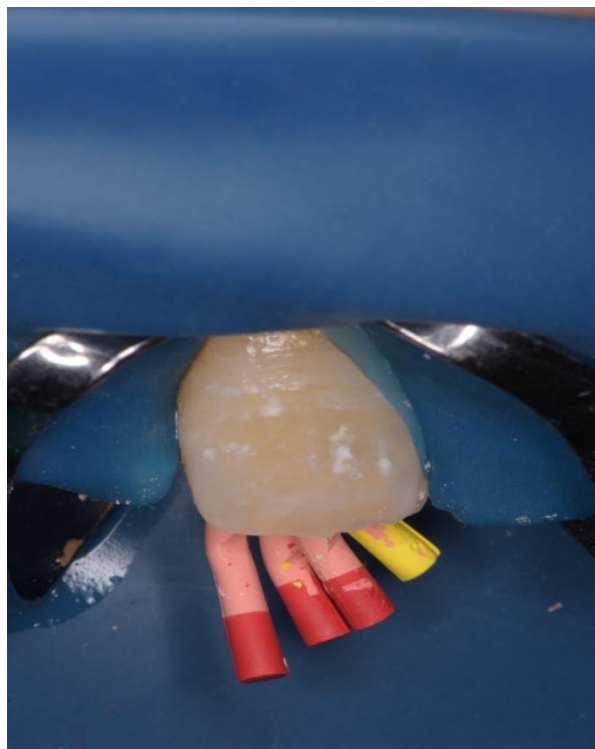
Slika 15. Glavna gutaperka obložena AH plus punilom



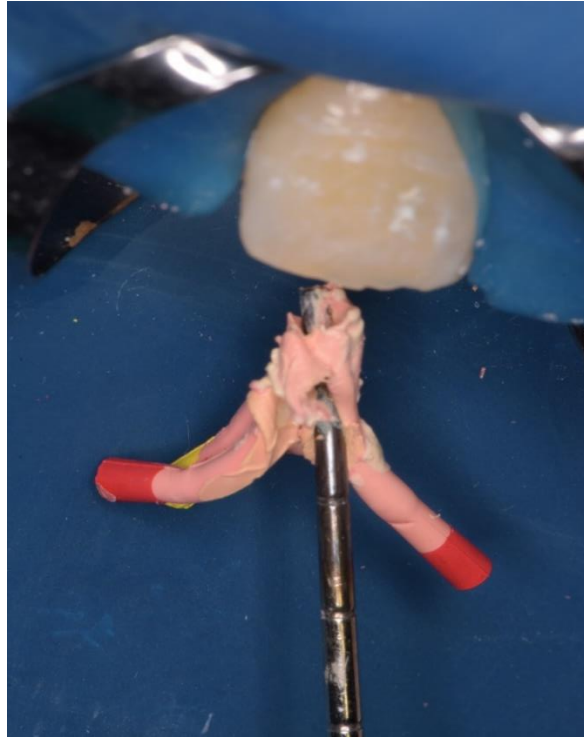
Slika 16. Postavljanje glavne gutaperke s punilom u korijenski kanal



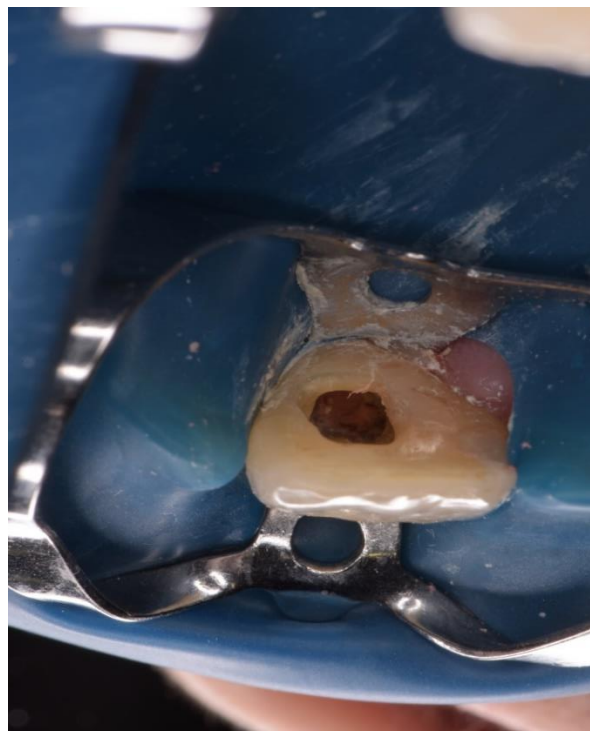
Slika 17. Potiskivač, glavna i jedna sekundarna gutaperka u korijenskom kanalu



Slika 18. Glavna i sekundarne gutaperke u korijenskom kanalu



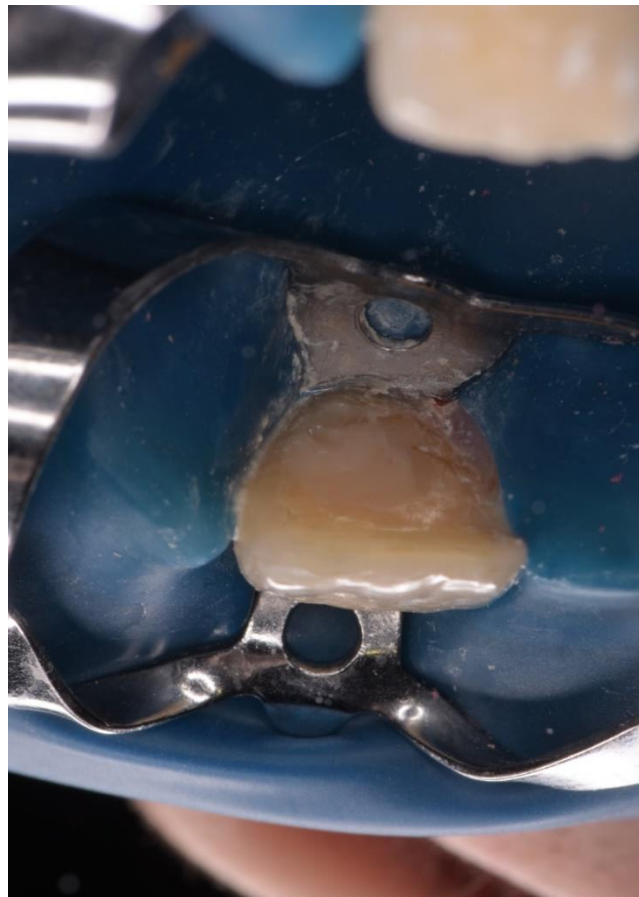
Slika 19. Višak gutaperke uklonjen zagrijanim utiskivačem



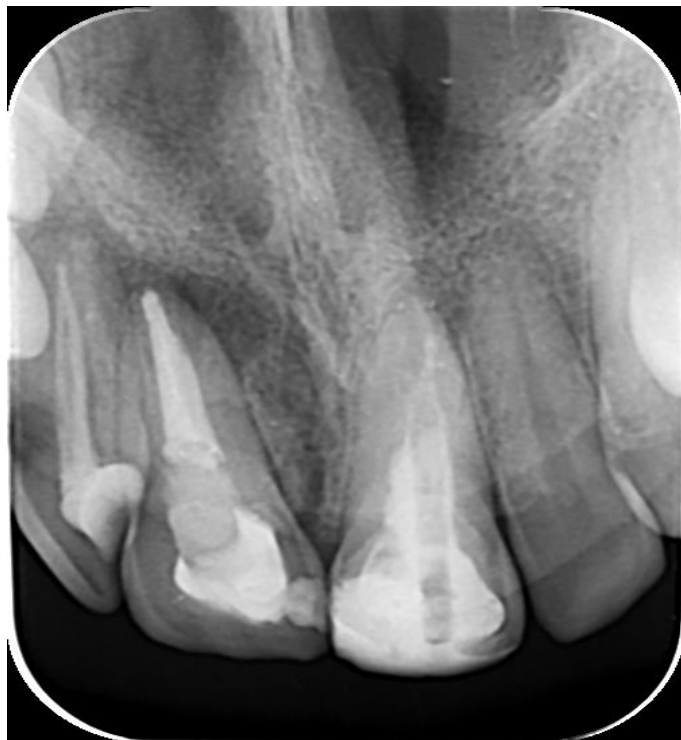Slika 20. Izgled kaviteta nakon što je višak punjenja uklonjen čeličnim svrdlom



Slika 21. EQUIA Forte® GC



Slika 22. Kavitet zatvoren ispunom



Slika 23. Kontrolna rtg snimka

3. RASPRAVA

Prema istraživanjima, endodontsko liječenje je uspješno u 80-85% slučajeva (73-75). U slučaju neuspjeha endodontskog liječenja, potrebna je revizija endodontskog punjenja. Čimbenici koji određuju uspjeh ili neuspjeh su (76) prisutnost preoperativne radiolucencije (75), kvaliteta apikalnog punjenja (74), kvaliteta brtvljenja, razdoblje praćenja (73), svaka iatrogena komplikacija te postendodontska restauracija (77). Istraživanja koja su pratila zube kod kojih je provedena revizija endodontskog liječenja s preoperativno vidljivim nehomogenim punjenjem, zabilježila su niže stope uspjeha revizije u rasponu od 47% do 77% (75,78,79). Zanimljivo, kod zubi kod kojih je revizija provedena iz protetskih razloga, zabilježena je jako visoka stopa uspjeha od 93,8-98% što ističe važnost preoperativnog stanja u periapikalnom području u prognozi endodontskog liječenja (75,78,79).

Za kiruršku reviziju zabilježene su znatno niže stope uspjeha u usporedbi s konvencionalnom, nekirurškom revizijom (75). Prema Guttmanu i Harrisonu (80) uspjeh se javlja u 25% do 90% slučajeva kirurške revizije. Međutim, endodontska je kirurgija specifično indicirana u sljedećim slučajevima: neuspješno endodontsko liječenje gdje je onemogućen ortogradni pristup korijenskom kanalu, kanali sa zaprekom kod simptomatskog zuba, apikalna perforacija kod koje nema poboljšanja nakon reparacije indiciranim materijalom, prepunjenje zuba, ali kada su zbog toga prisutni simptomi te horizontalna fraktura u području apeksa simptomatskog zuba (81). U spomenutim slučajevima potrebno je također provesti konvencionalnu reviziju, ako je moguće, kako bi se uklonile bakterije i iritansi iz sustava korijenskih kanala. Zuolo, Ferreira i Guttman (82) zaključili su da je kirurškim liječenjem moguće postići stope uspjeha u 91,2% slučajeva ukoliko je kirurškom zahvatu prethodilo ortogradno liječenje, tj. revizija. Važnost nekirurške revizije su također dokazali Grung i sur. (83) u istraživanju koje je pokazalo da je stopa uspjeha prethodno neuspješne endodontske terapije 24% veća u slučajevima kada su antibakterijske mjere i ponovno punjenje kanala prethodili apikalnoj kirurgiji, nego u slučajevima u kojima je apikalna kirurgija bila jedini oblik liječenja.

U periodu praćenja od dvije do četiri godine nakon endodontskog liječenja zuba, značajno veća stopa uspjeha je zabilježena kod endodontske kirurgije (77,8%) u usporedbi s uspjehom nekirurške revizije (70,9%) (84). Međutim, u periodu praćenja od četiri do šest godina nakon liječenja, odnos je obrnut i nekirurška revizija pokazuje veće stope uspjeha (83,0%) u

usporedbi s endodontskom kirurgijom (71,8%) (84). Na temelju navedenih rezultata, endodontska kirurgija ima povoljniji inicijalni uspjeh, međutim, nekirurška revizija pokazuje povoljniji dugoročni ishod (84).

U ovom prikazu slučaja, kod pacijentice je bila potrebna revizija gornjeg desnog središnjeg sjekutića zbog pojave sinus trakta intraoralno i periapikalne lezije vidljive na rtg snimci. Pojava sinus trakta intraoralno upućuje na nekrotičnu pulpu ili kronični apikalni apsces, a omogućuje drenažu gnojnog i inficiranog sadržaja. Prema navodima iz literature, sinus trakt se javlja u 9-18% slučajeva kod kojih je vidljiva i periapikalna radiolucencija (85,86) i jedna je od indikacija za reviziju zuba, a periapikalna lezija u 36% slučajeva kod endodontski liječenih zuba (87) i također je razlog za reviziju endodontskog punjenja. Za reviziju korijenskog kanala izabrana je reciprocitetna strojna tehnika instrumentacije. Strojna tehnika instrumentacije ubrzava i olakšava mehaničko čišćenje korijenskog kanala i uklanjanje postojećeg punjenja. Dodatni razlog za upotrebu reciprocitetne tehnike je taj da recipročni pokret može smanjiti torziju i naprezanje pri savijanju instrumenta čime se smanjuje mogućnost komplikacija u vidu loma instrumenta tijekom endodontskog liječenja (88). Spomenuti nikal-titanski instrumenti također održavaju izvornu anatomiju kanala i pokazuju smanjeno vrijeme za obradu kanala u usporedbi s rotirajućim instrumentima (88).

4. ZAKLJUČAK

Revizija endodontskog punjenja pokazuje manji uspjeh u usporedbi s primarnim endodontskim liječenjem. Postupci revizije su kompliciraniji zbog poteškoća u pristupu kanalima koje onemogućuju njihovo učinkovito čišćenje i oblikovanje, savladavanja proceduralnih pogrešaka, neuobičajene anatomije i rezistentne mikroflore. U prikazanom slučaju primijenjena je tehnika instrumentacije recipročnim pokretom koja ubrzava i olakšava postupak uklanjanja prethodnog punjenja prateći i dalje izvornu anatomiju korijenskog kanala. Nakon provedene revizije, kod pacijentice je nakon tjedan dana došlo do zatvaranja sinus trakta što govori u prilog uspješne revizije endodontskog liječenja. Međutim, potrebno je daljnje praćenje pacijentice klinički i radiološki kako bi se potvrdilo da je zub i dalje asimptomatski i da periapikalna lezija cijeli.

5. LITERATURA

1. Sabir A. Root canal overfilling as an influencing factor for the success of endodontic treatment. *J Dent.* 2005;38(4):194-7.
2. Ingle JI, Bakland LK. Obturation of the radicular space. In: Ingle JI, Bakland LK, editors. *Endodontics*. 5th ed. New Delhi: Harcourt Publishers; 2003. p. 142-66.
3. Ruddle CJ. Nonsurgical endodontic retreatment. *J Calif Dent Assoc.* 2004;32(6):474-84.
4. Chaurasiya S, Yadav G, Tripathi AM, Dhinsa K. Endodontic failures and its management: a review. *Int J Oral Health Med Res.* 2016;2(5):144-8.
5. Frank RJ. Endodontic mishaps: their detection, correction and prevention. In: Ingle JI, Bakland LK, editors. *Endodontics*. 5th ed. New Delhi: Harcourt Publishers; 2003. p. 769-94.
6. Siquira JF, Lopes HP. Bacteria on the apical root surfaces of untreated teeth with periradicular lesions: a scanning microscopy study. *Int Endod J.* 2001;34(3):216.
7. Tabassum S, Khan FR. Failure of endodontic treatment: the usual suspects. *Eur J Dent.* 2016;10(1):144-7.
8. Carr GB. Microscopes in endodontics. *J Calif Dent Assoc.* 1992;20(11):55-61.
9. Monoley LG, Feik SA, Ellender G. Sealing ability of three materials used to repair lateral perforations. *J Endod.* 1993;19(2):59-62.
10. Ruddle CJ. Nonsurgical endodontic retreatment. In: Cohen S, Burns RC, editors: *Pathways of the pulp*. 8th ed. St. Louis: Mosby; 2002. p. 875-929.
11. Ward JR, Parashos P, Messer HH. Evaluation of an ultrasonic technique to remove fractured rotary nickel-titanium endodontic instruments from root canals: an experimental study. *J Endod.* 2003;29(11):756-63.
12. Ingle JI, Simon JH, Machtou P, Bogaerts P. Endodontic Mishaps. In: Bindner P, editor. *Endodontics*, 5th ed. New Delhi: Harcourt Publishers; 2003. p. 215-31.
13. Frank RJ. Endodontic Mishaps: their detection, correction and prevention. In: Ingle JI, Bakland, editor. *Endodontics*, 5th ed. New Delhi: Harcourt Publishers; 2003. p. 769-94.
14. Brilliant JD, Christie WH. A taste of endodontics. *Gen Dent.* 1975;23(3):29-31.
15. Han L, Okiji T. Uptake of calcium and silicon released from calcium silicate-based endodontic materials into root canal dentine. *Int Endod J.* 2011;44(12):1081-7.

16. Sabala CL, Powell SE. Sodium hypochlorite injection into periapical tissues. *J Endod.* 1989;15(10):490-2.
17. Sundqvist G. Associations between microbial species in dental root canal infections. *Oral Microbial Immunol.* 1992;7(5):257-62.
18. Saunders WP, Saunders EM. Coronal leakage as a cause of failure in root-canal therapy: a review. *Endod Dent Traumatol.* 1994;10(3):105-8.
19. Sundqvist G, Reuterving CO. Isolation of actinomyces israelii from periapical lesion. *J Endod.* 1980;6(6):602-6.
20. Sjögren U, Happonen RP, Kahnberg KE, Sundqvist G. Survival of arachnia propionica in periapical tissue. *Int Endod J.* 1988;21(4):277-82.
21. Molander A, Reit C, Dahlen G, Kvist T. Microbiological status of root-filled teeth with apical periodontitis. *Int Endod J.* 1998;31(1):1-7.
22. Sundqvist G, Figdor D, Persson S, Sjögren U. Microbiologic analysis of teeth with failed endodontic treatment and the outcome of conservative re-treatment. *Oral Surg Oral Med Oral Pathol Oral Radiol Endod.* 1998;85(1):86-93.
23. Siren EK, Haapsalo MPP, Ranta K, Salmi P, Kerosuo EN. Microbiological findings and clinical treatment procedures in endodontic cases selected for microbiological investigation. *Int Endod J.* 1997;30(2):91-5.
24. Bystrom A, Sundqvist G. The antibacterial action of sodium hypochlorite and EDTA in 60 cases of endodontic therapy. *Int Endod J.* 1985;18(1):35-40.
25. Nair PNR, Sjögren U, Krey G, Kahnberg KE, Sundqvist G. Intraradicular bacteria and fungi in root-filled, asymptomatic human teeth with therapy-resistant periapical lesions: a long-term light and electron microscopic follow-up study. *J Endod.* 1990;16(12):580-8.
26. Garg N, Garg A. Endodontic failures and retreatment. In: Garg N, Garg A, editors. *Textbook of Endodontics.* 1st ed. New Delhi: Jaypee Brothers Medical Publishers; 2007. p. 277-91.
27. Alhadainy HA, Himel VT. Evaluation of the sealing ability of amalgam, cavit and glass ionomer in the repair of furcation perforations. *Oral Surg Oral Med Oral Pathol.* 1993;75(3):362-6.

28. Kirkevang LL, Orstavik D, Horsted-Bindslev P, Wenzel A. Periapical status and quality of root fillings and coronal restorations in a Danish population. *Int Endod J.* 2000;33(6):509–15.
29. Dugas NN, Lawrence HP, Teplitsky PE, Pharoah MJ, Friedman S. Periapical health and treatment quality assessment of root-filled teeth in two Canadian populations. *Int Endod J.* 2003;36(3):181–92.
30. Quality guidelines for endodontic treatment consensus report of the European Society of Endodontology. *Int Endod J.* 2006;39(12):921–30.
31. Kojima K, Inamoto K, Nagamatsu K, Hara A, Nakata K, Morita I, et al. Success rate of endodontic treatment of teeth with vital and nonvital pulps: a meta-analysis. *Oral Surg Oral Med Oral Pathol Oral Radiol Endod.* 2004;97(1):95-9.
32. Bernstein SD, Matthews AG, Curro FA, Thompson VP, Craig RG, Horowitz AJ, et al. Outcomes of endodontic therapy in general practice. *J Am Dent Assoc.* 2012;143(5):478-87.
33. Stabholz A, Friedman S, Tamse A. Endodontic failures and re-treatment. In: Hargreaves KM, Cohen S, editors. *Cohen's Pathways of the Pulp*, 10th ed. Missouri: Elsevier Publication; 2011. p. 691-727.
34. Smith SN, Nortjé CJ. Surgical emphysema following an undisplaced fractured zygoma: an unusual radiographic appearance. *Br J Oral Maxillofac Surg.* 1980;18(3):202-4.
35. Dalton BC, Ørstavik D, Phillips C, Pettiette M, Trope M. Bacterial reduction with nickel-titanium rotary instrumentation. *J Endod.* 1998;24(11):763–7.
36. Schirrmeister JF, Wrbas KT, Schneider FH, Altenburger MJ, Hellwig E. Effectiveness of a hand file and three nickel-titanium rotary instruments for removing gutta-percha in curved root canals during retreatment. *Oral Surg Oral Med Oral Pathol Oral Radiol Endod.* 2006;101(4):542-7.
37. Farge P, Nahas P, Bonin P. In vitro study of a Nd:YAP laser in endodontic retreatment. *J Endod.* 1998;24(5):359-63.
38. Ladley RW, Campbell AD, Hicks ML, Li SH. Effectiveness of halothane used with ultrasonic or hand instrumentation to remove gutta-percha from the root canal. *J Endod.* 1991;17(5):221-4.

39. Bishop K, Dummer PMH. A comparison of stainless steel Flexofiles and nickel-titanium NiTiFlex files during the shaping of simulated canals. *Int Endod J.* 1997;30(1):25-34.
40. Esposito PT, and Cunningham CJ. A comparison of canal preparation with nickel-titanium and stainless steel instruments. *J Endod.* 1995;21(4):173-6.
41. Ozyurek T, Uslu G, Yılmaz K. Influence of different movement kinematics on cyclic fatigue resistance of nickeltitanium instruments designed for retreatment. *Saudi Endod J.* 2017;7(3):151-5.
42. Al-Ali SM, Saeed MH, Almjali F. Assessment of three root canal preparation techniques on root canal geometry using micro-computed tomography: in vitro study. *Saudi Endod J.* 2012;2(1):29-35.
43. Wolcott S, Wolcott J, Ishley D, Kennedy W, Johnson S, Minnich S, et al. Separation incidence of protaper rotary instruments: a large cohort clinical evaluation. *J Endod.* 2006;32(11):1139-41.
44. Iqbal MK, Kohli MR, Kim JS. A retrospective clinical study of incidence of root canal instrument separation in an endodontics graduate program: a PennEndo database study. *J Endod.* 2006;32:1048-52.
45. Plotino G, Grande NM, Cordaro M, Testarelli L, Gambarini G. A review of cyclic fatigue testing of nickel-titanium rotary instruments. *J Endod.* 2009;35(11):1469-76.
46. Di Fiore PM. A dozen ways to prevent nickel-titanium rotary instrument fracture. *J Am Dent Assoc.* 2007;138(2):196-201.
47. Ounsi HF, Salameh Z, Al-Shalan T, Ferrari M, Grandini S, Pashley DH, et al. Effect of clinical use on the cyclic fatigue resistance of ProTaper nickel-titanium rotary instruments. *J Endod.* 2007;33(6):737-41.
48. Yared G. Canal preparation using only one Ni-Ti rotary instrument: preliminary observations. *Int Endod J.* 2008;41(4):339-44.
49. You SY, Bae KS, Baek SH, Kum KY, Shon WJ, Lee W. Lifespan of one nickel-titanium rotary file with reciprocating motion in curved root canals. *J Endod.* 2010;36(12):1991-4.
50. De-Deus G, Moreira EJ, Lopes HP, Elias CN. Extended cyclic fatigue life of F2 ProTaper instruments used in reciprocating movement. *Int Endod J.* 2010;43(12):1063-8.

51. Varela-Patiño P, Ibañez-Párraga A, Rivas-Mundiña B, Cantatore G, Otero XL, Martín-Biedma B. Alternating versus continuous rotation: a comparative study of the effect on instrument life. *J Endod.* 2010;36(1):157-9.
52. Zhao D, Shen Y, Peng B, Haapasalo M. Micro-computed tomography evaluation of the preparation of mesiobuccal root canals in maxillary first molars with Hyflex CM, Twisted Files, and K3 instruments. *J Endod.* 2013;39(3):385-8.
53. Hashem A, Galal Ghoneim A, Lutfy RA, Yehia Foda M, Fatah Omar GA. Geometric analysis of root canals prepared by four rotary NiTi shaping systems. *J Endod.* 2012;38(7):996-1000.
54. Gambarini G, Testarelli L, De Luca M, Milana V, Plotino G, Grande NM, et al. The influence of three different instrumentation techniques on the incidence of postoperative pain after endodontic treatment. *Ann Stomatol (Roma).* 2013;4(1):152-5.
55. Bürklein S, Schäfer E. Apically extruded debris with reciprocating single-file and full sequence rotary instrumentation systems. *J Endod.* 2012;38(6):850-2.
56. Gambarini G, Sudani, DAL, Di Carlo S, Pompa G, Pacifici A, Pacifici L, et al. Incidence and intensity of postoperative pain and periapical inflammation after endodontic treatment with two different instrumentation techniques. *Eur J Inflamm.* 2012;10(1):99-103.
57. Metzger Z. From files to SAF: 3D endodontic treatment is possible at last. *Alpha Omegan.* 2011;104(1-2):36-44.
58. Hof R, Perevalov V, Eltanani M, Zary R, Metzger Z. The self-adjusting file (SAF). Part 2: mechanical analysis. *J Endod.* 2010;36(4):691-6.
59. Paqué F, Peters OA. Micro-computed tomography evaluation of the preparation of long oval root canals in mandibular molars with the self-adjusting file. *J Endod.* 2011;37(4):517-21.
60. Peters OA, Paqué F. Root canal preparation of maxillary molars with the self-adjusting file: a micro-computed tomography study. *J Endod.* 2011;37(1):53-7.
61. Abramovitz I, Relles-Bonar S, Baransi B, Kfir A. The effectiveness of a self-adjusting file to remove residual gutta-percha after retreatment with rotary files. *Int Endod J.* 2012;45(4):386-92.

62. Whitworth JM, Boursin EM. Dissolution of root canal sealer cements in volatile solvents. *Int Endod J.* 2000;33(1):19-24.
63. Hansen MG. Relative efficiency of solvents used in endodontics. *J Endod.* 1998;24(1):38-40.
64. Oliveira DP de, Barbizan JVB, Trope M, Teixeira FB. Comparison between gutta-percha and resilon removal using two different techniques in endodontic retreatment. *J Endod.* 2006;32(4):362-4.
65. Mounce R. Current concepts in gutta-percha removal in endodontic retreatment. *N Y State Dent J.* 2004;70(7):32-5.
66. Friedman S, Moshonov J, Trope. Efficacy of removing glass ionomer cement, zinc oxide eugenol, and epoxy resin sealers from retreated root canals. *Oral Surg Oral Med Oral Pathol Oral Radiol Endod.* 1992;73(5):609-12.
67. Scelza MFZ, Oliveira LRL, Carvalho FB, Faria SCR. In vitro evaluation of macrophage viability after incubation in orange oil, eucalyptol, and chloroform. *Oral Surg Oral Med Oral Pathol Oral Radiol Endod.* 2006;102(3):24-7.
68. Wourms JD, Campbell AD, Hicks ML, Pelleu GB. Alternative solvents to chloroform for guttapercha removal. *J Endod.* 1990;16(5):224-6.
69. Pécora JD, Costa WF, Filho DS, Sarti SJ. Apresentação de um óleo essencial, obtido de *Citrus aurantium*, eficaz na desintegração do cimento de óxido de zinco-eugenol do interior do canal radicular. *Odonto.* 1992;5(1):130-2.
70. Cucco D, Limongi O, Hartman TC. O uso dos solventes eucaliptol e óleo de laranja na desobturação do canal radicular. *Stomatos.* 2002;8(15):21-6.
71. McDonald MN, Vire DE. Chloroform in the endodontic operator. *J Endod.* 1992;18(6):301-3.
72. Chutich MJ, Kaminski EJ, Miller DA, Lautenschlager EP. Risk assessment of the toxicity of solvents of gutta-percha used in endodontic retreatment. *J Endod.* 1998;24(4):213-6.
73. Strindberg LZ. The dependence of the results of pulp therapy on certain factors: an analytical study based on radiographic and clinical follow-up examinations. *Acta Odont Scand.* 1956;14(suppl 21):1-175.
74. Seltzer S, Bender IB, Turkenkopf S. Factors affecting successful repair after root canal therapy. *J Am Dent Assoc.* 1963;67(5):651-62.

75. Sjögren U, Hagglund B, Sundqvist G, Wing K. Factors affecting the long-term results of endodontic treatment. *J Endod.* 1993;16(10):498-504.
76. Cheung GS. Endodontic failures– changing the approach. *Int Dent J.* 1996;46(3):131-8.
77. Ray HA, Trope M. Periapical status of endodontically treated teeth in relation to the technical quality of the root filling and the coronal restoration. *Int Endod J.* 1995;28(1):12-8.
78. Bergenholtz G, Lekholm U, Milthon R, Heden G, Odesjö B, Engström B. Retreatment of endodontic fillings. *Scand J Dent Res.* 1979;87(3):217-24.
79. Allen RK, Newton CW, Brown CE. A statistical analysis of surgical and non-surgical retreatment cases. *J Endod.* 1989;15(6):261-6.
80. Guttman JL, Harrison JW. *Surgical endodontics.* 1st ed. Boston: Blackwell Scientific Publications; 1991. p. 468.
81. Rud J, Andreason JO. A study of failures after endodontic surgery by radiographic, histologic and stereomicroscopic methods. *Int J of Oral Surg.* 1972;(6)311-28.
82. Zuolo ML, Ferreira MO, Gutmann JL. Prognosis in periradicular surgery: a clinical perspective. *Int Endo J.* 2000;33(2):91-8.
83. Grung B, Molven O, Halse A. Periapical surgery in a Norwegian county hospital: follow-up findings of 477 teeth. *J Endod.* 1990;16(9):411-7.
84. Torabinejad M, Corr R, Handysides R, DDS, Shabahang S. Outcomes of nonsurgical retreatment and endodontic surgery: a systematic review. *J Endod.* 2009;35(7):930-7.
85. Gupta R, Hasselgren G. Prevalence of odontogenic sinus tracts in patients referred for endodontic therapy. *J Endod.* 2003;29(12):798-800.
86. Harrison JW, Larson WJ. The epithelized oral sinus tract. *Oral Surg Oral Med Oral Pathol.* 1976;42(4):511-7.
87. Pak JG, Fayazi S, White Sn. Prevalence of periapical radiolucency and root canal treatment: a systematic review of cross-sectional studies. *J Endod.* 2012;38(9):1170-6.
88. van der Vyver PJ, Jonker C. Reciprocating instruments in Endodontics: a review of the literature. *S Afr Dent J.* 2014;69(9):404-9.

6. ŽIVOTOPIS

Ema Šetka rođena je 7. veljače 1992. u Slavonskom Brodu. Osnovnu školu pohađa u Đakovu. 2010. godine maturira u Jezičnoj gimnaziji A. G. Matoša u Đakovu te iste godine upisuje Stomatološki fakultet Sveučilišta u Zagrebu. Za vrijeme studija radi kao asistentica u privatnim ordinacijama dentalne medicine.