

Atraumatski pristup liječenju ranog dječjeg karijesa

Šimunović, Marija

Master's thesis / Diplomski rad

2018

Degree Grantor / Ustanova koja je dodijelila akademski / stručni stupanj: **University of Zagreb, School of Dental Medicine / Sveučilište u Zagrebu, Stomatološki fakultet**

Permanent link / Trajna poveznica: <https://um.nsk.hr/um:nbn:hr:127:152261>

Rights / Prava: [Attribution-NonCommercial 3.0 Unported / Imenovanje-Nekomercijalno 3.0](#)

Download date / Datum preuzimanja: **2024-07-04**



Repository / Repozitorij:

[University of Zagreb School of Dental Medicine
Repository](#)





SVEUČILIŠTE U ZAGREBU
STOMATOLOŠKI FAKULTET

Marija Šimunović

**ATRAUMATSKI PRISTUP LIJEČENJU
RANOG DJEČJEG KARIJESA**

Diplomski rad

Zagreb, 2018.

Rad je ostvaren na Zavodu za dječju i preventivnu stomatologiju Stomatološkoga fakulteta Sveučilišta u Zagrebu.

Voditelj rada: izv. prof. dr. sc. Kristina Goršeta, Zavod za dječju i preventivnu stomatologiju Stomatološkoga fakulteta Sveučilišta u Zagrebu

Lektor hrvatskoga jezika: Alen Orlić, prof. hrvatskoga jezika

Lektorica engleskog jezika: Melita Kovačev, prof. engleskoga i španjolskoga jezika

Sastav Povjerenstva za obranu diplomskoga rada:

1. _____
2. _____
3. _____

Datum obrane rada:

Rad sadrži:

- 42 stranice
- šest slika
- jedan CD

Osim ako nije drugačije navedeno, sve ilustracije (tablice, slike i dr.) u radu su izvorni doprinos autora diplomskog rada. Autor je odgovoran za pribavljanje dopuštenja za korištenje ilustracija koje nisu njegov izvorni doprinos, kao i za sve eventualne posljedice koje mogu nastati zbog nedopuštenog preuzimanja ilustracija, odnosno propusta u navođenju njihova podrijetla.

Zahvala

Zahvaljujem svojoj mentorici izv. prof. dr. sc. Kristini Goršeti na prenesenom znanju, stručnim savjetima i pomoći pri pisanju ovog rada.

Hvala svim mojim voljenima na podršci tijekom cijelog studiranja.

Atraumatski pristup liječenju ranog dječjeg karijesa

Sažetak:

Atraumatski restaurativni tretman (ART) je metoda uklanjanja karijesne lezije ručnim instrumentima pri čemu se uklanja mekani i neosjetljivi izvanjski karijesni sloj dentina. Izvorno je ART razvijen za uporabu u zemljama u razvoju jer ne zahtijeva lokalnu anesteziju ili struju. U novije se vrijeme ART sve više koristi u razvijenim zemljama zbog svog „atraumatskog“ pristupa. ART čuva strukturu zuba jer je potrebno ukloniti mnogo manje tkiva nego kod klasičnog uklanjanja karijesa. Tehnika se pokazala korisnom u djece, starijih osoba, bolesnika s posebnim potrebama i kod pacijenata sa strahom i anksioznosti od liječenja zuba. Bol i tjeskoba su značajno niži u djece i odraslih prilikom izrade ART ispuna u usporedbi s konvencionalnom terapijom. Sveukupno, pacijenti manje osjećaju strah i nelagodu prilikom ART postupka u usporedbi s klasičnim rotirajućim instrumentima. Kod ART tehnike koriste se samo ručni instrumenti za uklanjanje karijesne supstancije zuba i nije potrebna anestezija. Materijal je izbora za ART ispune visoko viskozni stakleno-ionomerni cement. Pregledne studije pokazuju visoku razinu uspješnosti ART restauracija stakleno-ionomernim cementima kod kaviteta prvih razreda i kod mliječnih i kod trajnih zuba. Još uvijek nema dovoljno studija koje pokazuju uspješnost višeplošnih ART ispuna kod trajnih zuba.

Različite studije pokazale su kako nema razlike u uspješnosti SIC ispuna i amalgamskih ispuna kod jednoplošnih ispuna na mliječnim i trajnim stražnjim zubima.

U slučajevima kada je indicirano, ART ispuni stakleno-ionomernim cementima mogu se koristiti jednako kao tradicionalne restauracije. ART pruža mnogo prihvatljiviji početak stomatološkog liječenja nego tradicionalni pristup „*injection, drill and fill*“.

Ključne riječi: atraumatski restaurativni tretman, stakleno-ionomerni cement, rani dječji karijes.

Atraumatic restorative treatment at early childhood caries

Summary:

Atraumatic restorative treatment (ART) is an alternative treatment for dental caries used to remove demineralized and insensitive outer carious dentin with hand instruments only. Therefore, no electricity or anesthesia is required and pain, usually experienced in conventional cavity preparation, is kept to a minimum. Originally, ART was developed for use in developing rural countries because it does not require local anesthesia or electricity. More recently, ART has become increasingly accepted in developed countries because of its “atraumatic” approach in relation to stress and pain experienced by patients. ART preserves tooth structure, minimizing trauma, and has been found to reduce pain perhaps due to the creation of smaller cavities. This technique has been found to be useful in children, elderly patients, patients with special needs and those patients with fear and anxiety when having a dental treatment. In comparison to conventional therapy pain and anxiety are significantly lower in both children and adults who receive ART therapy. Overall, patients feel less fear and discomfort when receiving ART compared to use of conventional rotary instruments. Only hand instruments are used to remove carious tooth substance and anesthesia is not necessary. The cavity is filled and adjacent enamel fissures are sealed with conventional self-hardening glass ionomer restorative cement. Initial studies show a high efficiency of ART restorations with GIC in first-degree cavities regarding both milk and permanent teeth. Little information is available about the use of materials other than GIC in this method. Hence GIC (glass ionomer cement) is the filling material of choice for ART.

Where indicated, HVGIC ART can be used as well as traditional restorations. ART offers a much more acceptable start to dental treatment than the traditional „injection, drill and fill“ approach.

Keywords: Atraumatic restorative treatment, glass ionomer, early childhood caries.

Sadržaj:

1. UVOD	1
2. ATRAUMATSKO RESTAURATIVNO LIJEČENJE (ART)	3
2.1 Povijesni pregled razvoja ART-a	4
2.2 Protokol za izradu ART ispuna	5
2.3 Materijali koji se koriste za ART ispune	10
2.3.1 Konvencionalni stakleno-ionomerni cementi	12
2.3.2 Visoko viskozni stakleno-ionomerni cementi	12
2.3.3 SIC s dodatkom klorheksidina	14
3. ATRAUMATSKO RESTAURATIVNO LIJEČENJE KARIJESA MLIJEČNIH ZUBA	16
3.1 Klinička slika ranog dječjeg karijesa	17
3.2 Prednost ART tehnike za izradu ispuna kod djece	18
3.3 Višegodišnja procjena trajnosti ART restauracija	19
3.4 Isplativost ART ispuna kod liječenja ranog dječjeg karijesa	21
4. POSEBNE INDIKACIJE ZA PRIMJENU ART- a	22
4.1 Primjena ART-a kod djece s dentalnom anksioznošću	23
4.2 Primjena ART-a kod onkoloških pacijenata	24
4.3 Primjena ART-a kod djece s posebnim potrebama	25
4.4 Usporedba ART-a s Hall tehnikom za okluzo-proksimalne kavitete na mliječnim molarima	26
5. RASPRAVA	28
6. ZAKLJUČAK	31
7. LITERATURA	33
8. ŽIVOTOPIS	41

Popis skraćenica

SIC – stakleno-ionomerni cement

ART – atraumatski restaurativni tretman

HEMA – 2-hidroksietil metakrilat

SZO – Svjetska zdravstvena organizacija

FDI – engl. *World Dental Federation*

GIC – engl. *Glass Ionomer Cement*

IADR – engl. *World Congress on Preventive Dentistry*

PAHO – engl. *Pan American Health Organization*

USPHS – engl. *United States Public Health Services*

HVSIC – visoko viskozni stakleno-ionomerni cement

1. UVOD

Karijes je najraširenija i najčešća bolest u svijetu. Prevalencija je karijesa niska u visoko razvijenim zemljama, ali je još uvijek visoka u nisko i srednje razvijenim zemljama.

Doktori dentalne medicine u nisko razvijenim zemljama često se susreću s problemima liječenja karijesa zbog insuficijentne opreme, pomanjkanja instrumenata, materijala i struje.

Sredinom osamdesetih razvio se koncept liječenja atraumatskom restaurativnom tehnikom (ART) (engl. Atraumatic Restorative Treatment). To je minimalno invazivni postupak kojim se karijesna lezija odstranjuje uporabom ručnih instrumenata. Zahvat je bezbolan za pacijenta te se zbog toga često upotrebljava kod djece, prestrašenih, anksioznih i pacijenata s posebnim potrebama. Instrumenti potrebni za ovaj zahvat su sonda, ekskavator te instrumenti za unos materijala u kavitet i modeliranje (2).

Atraumatski restaurativni tretman temelji se na suvremenim konceptima preparacije kaviteta. S obzirom na spoznaju da unutarnji sloj karijesnog dentina ima potencijal remineralizacije kalcijevim fosfatom ako je uklonjena većina karijesnog dentina, odstranjuje se samo razmekšali dentin. Najčešće se za zatvaranje kaviteta rabe visoko viskozni stakleno-ionomerni cementi (SIC). Stakleno-ionomerni materijali nakon aplikacije u kavitet otpuštaju fluoride, čime pridonose zaustavljanju i prevenciji karijesa oko ispuna (3).

2. ATRAUMATSKO RESTAURATIVNO LIJEČENJE (ART)

ART je alternativni restaurativni tretman za uklanjanje zubnog karijesa. Koristi se za uklanjanje demineraliziranog i neosjetljivog karijesnog dentina samo s ručnim instrumentima. Dakle, nema upotrebe električnih rotirajućih instrumenata i anestezije te je stoga tehnika bezbolna. U novije vrijeme sve je više prihvaćena u razvijenim zemljama zbog „atraumatskog“ pristupa. Glavni je razlog smanjena razina stresa i boli u usporedbi s ostalim metodama liječenja karijesa (1).

Tehnika se pokazala učinkovitom osobito u djece, starijih osoba, pacijenata s posebnim potrebama i anksioznih pacijenata koji se iznimno boje stomatološkog liječenja (1). U usporedbi s ostalim konvencionalnim postupcima, bol i tjeskoba značajno su smanjeni kod djece i odraslih kod kojih je primjenjivana ART tehnika (2). Ručni instrumenti rabe se za uklanjanje karijesne supstancije zuba pri čemu anestezija nije potrebna. Kavitet se napuni, a okolne pukotine se zapečate konvencionalnim, samostvrdnjavajućim stakleno-ionomernim cementom. Pri korištenju ove metode dostupno je malo informacija o upotrebi ostalih materijala koji nisu stakleno-ionomerni cement. Zbog dobrih karakteristika materijala, SIC je prihvaćen kao osnovni materijal izbora kod primjene ART metode (3).

2.1. Povijesni pregled razvoja ART-a

ART je započeo sredinom 80-ih godina u Tanzaniji kao odgovor na potrebu da se sačuvaju zubi u ljudi svake dobi u sredinama gdje resursi, kao struja, voda i dentalna oprema nisu dostupni ili nisu funkcionalni. Pristup se razvio zbog toga što se predviđao veliki uspjeh ART-a i zato što se odlučilo provesti istraživanje kako bi se istražila njegova učinkovitost (4).

Dvadeset i pet godina kasnije, ART je priznat od Svjetske zdravstvene organizacije (SZO) i Svjetske stomatološke federacije (FDI). Uključen je u udžbenike o karijesima, restaurativnoj stomatologiji i minimalno invazivnoj stomatologiji (4).

S obzirom na ohrabrujuće odgovore na ovaj rani tretman u ruralnoj Tanzaniji, odlučeno je provesti studiju koristeći se polikarboksilatnim cementom radije nego cink-fosfatnim cementom (4).

Od 28 restauracija u djece i odraslih, studija je rezultirala samo jednim neuspjehom nakon devet mjeseci. U nekim je restauracijama polikarboksilatni cement izgubljen ali glavni je ishod bio da su svi ljudi bili bez zubobolje osim jednoga čiji je zub trebao biti izvađen zbog pulpitisa. Rezultati studije su bili predstavljeni na znanstvenom kongresu stomatologa u Tanzaniji 1986. godine, te je minimalno invazivni zahvat, kasnije nazvan ART „rođen“ (5,6).

Drugi ART simpozij je održan u Francuskoj, u Nici 1998. godine tijekom 76. kongresa IADR-a. Postupak je objavljen 1999 (7). Temeljno pitanje istraživanja bile su minimalno invazivne tehnike. Zapravo je sastanak bio posvećen ART-u, ali s obzirom na to da akronim „ART“ još uvijek nije bio poznat u svijetu, govorilo se o „minimalnoj intervenciji“.

Dostignuća ART-a bila su slijedeća:

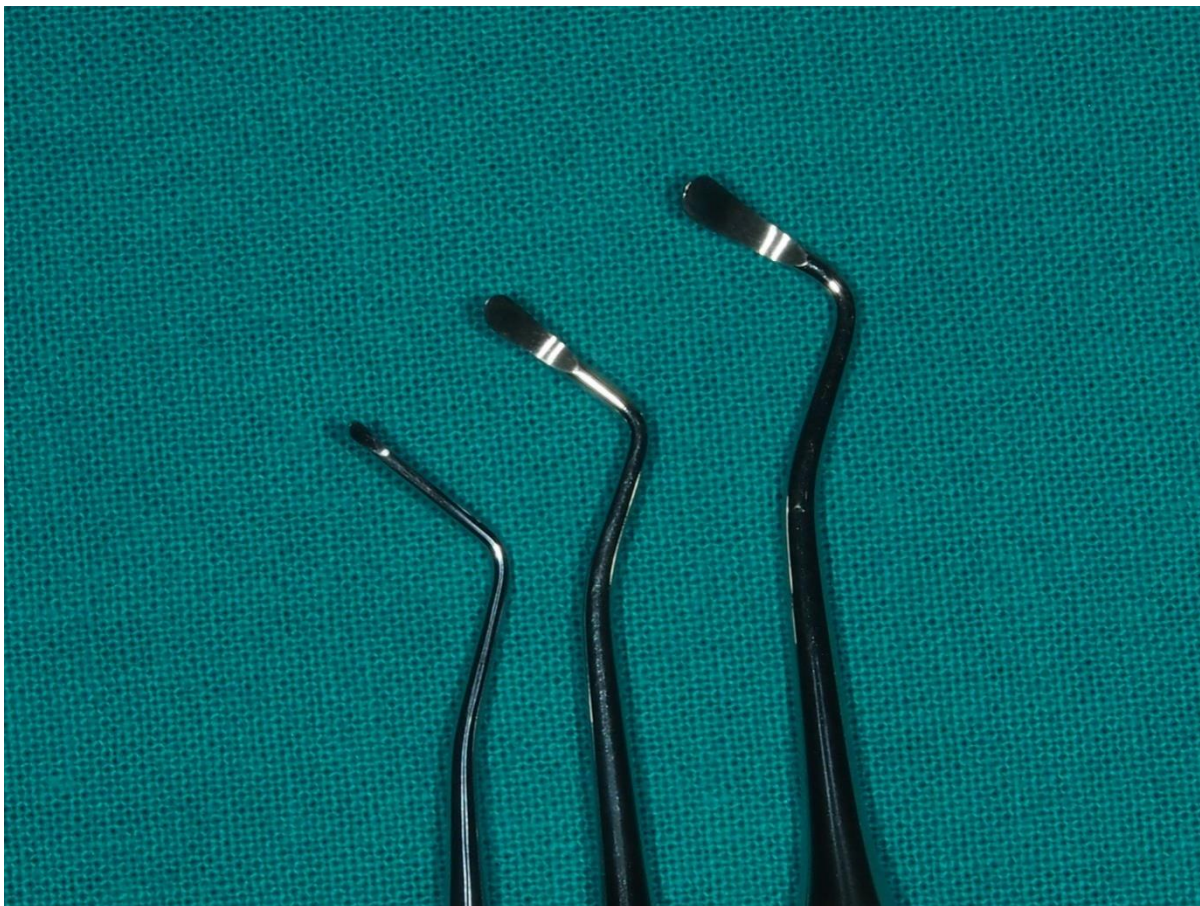
- visoka uspješnost jednoplošnih restauracija na prednjim i stražnjim zubima koristeći visoko viskozni stakleno-ionomerni cement
- uspješnost jednoplošnih restauracija na trajnim stražnjim zubima kod ART-a koristeći visoko viskozni stakleno-ionomerni cement se nije značajno razlikovala od tradicionalnih restauracija koristeći amalgam
- stopa uspješnosti jednoplošnih i višeplošnih restauracija na mliječnim stražnjim zubima kod ART-a nije se značajno razlikovala od tradicionalnih restauracija koristeći kompozit.
- bol tijekom ART restauracija bila je manja nego kod tradicionalnih tretmana
- bila je bolja prihvaćenost od strane djece zbog manje potrebe za anestezijom (8).

Treći simpozij održan je 2004. godine u New Delhi-u ali nije nigdje objavljen, četvrti 2004. godine u Brazilu, a objavljen 2006. godine, a peti je održan 2009. godine u Venezueli (9).

2.2. Protokol za izradu ART ispuna

Atraumatski restaurativni postupak je minimalno invazivni postupak za liječenje karijesa i zaustavljanje njegova napredovanja. Liječenje uključuje uporabu ručnih instrumenata kojima se uklanja karijesom promijenjeno tkivo i restauraciju kaviteta stakleno-ionomernim cementom (1).

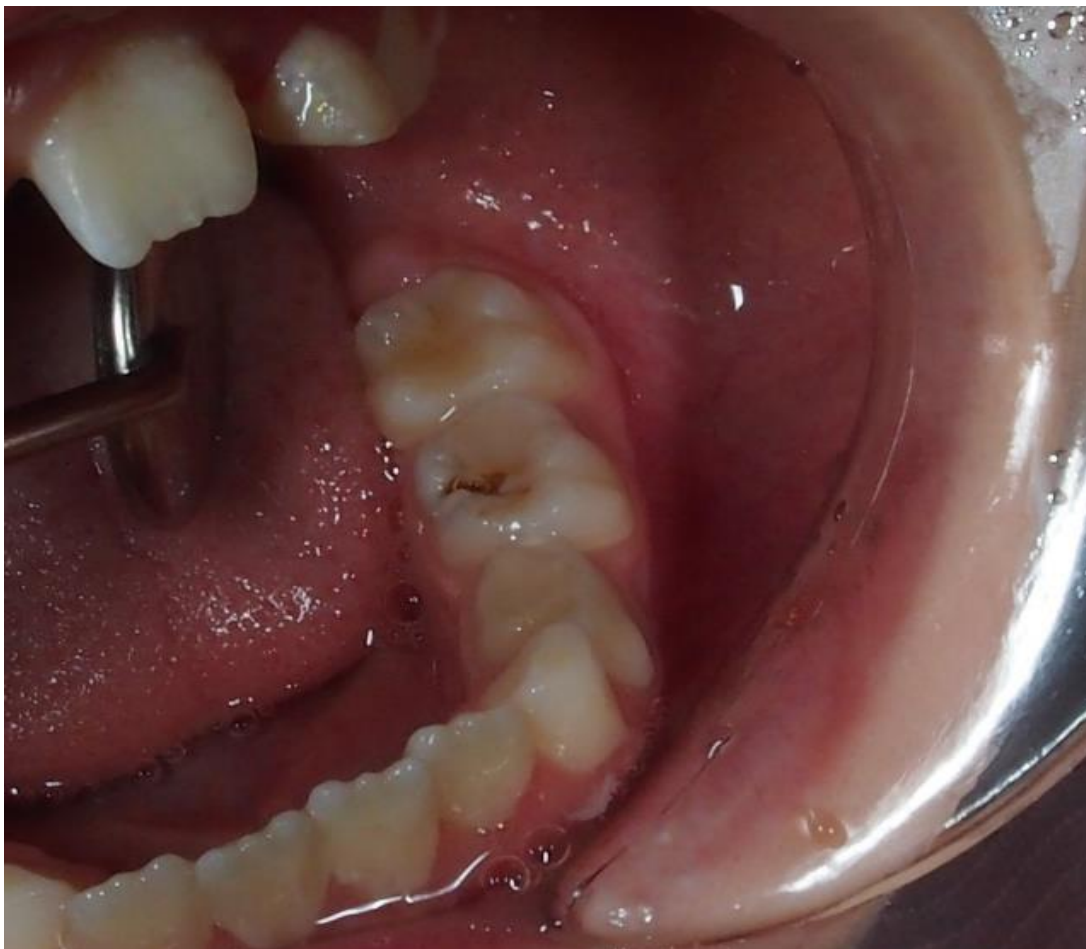Centar za istraživanje oralnih zdravstvenih usluga razvio je set od ukupno osam instrumenata koji se rabe kod ART tehnike. Uključuje: *ogledalo za usta, pinceta, ekskavator (mali, srednji, veliki), Enamel Hatchet, nož s dvostrukim završetkom (carver), explorer, access cutter, ladica za instrumente* (Slika 1).



Slika 1. Ekskavator za uklanjanje karijesom promijenjenog mekanog dentina.

Preuzeto s dopuštanjem autora: izv. prof. dr. sc. Kristina Goršeta

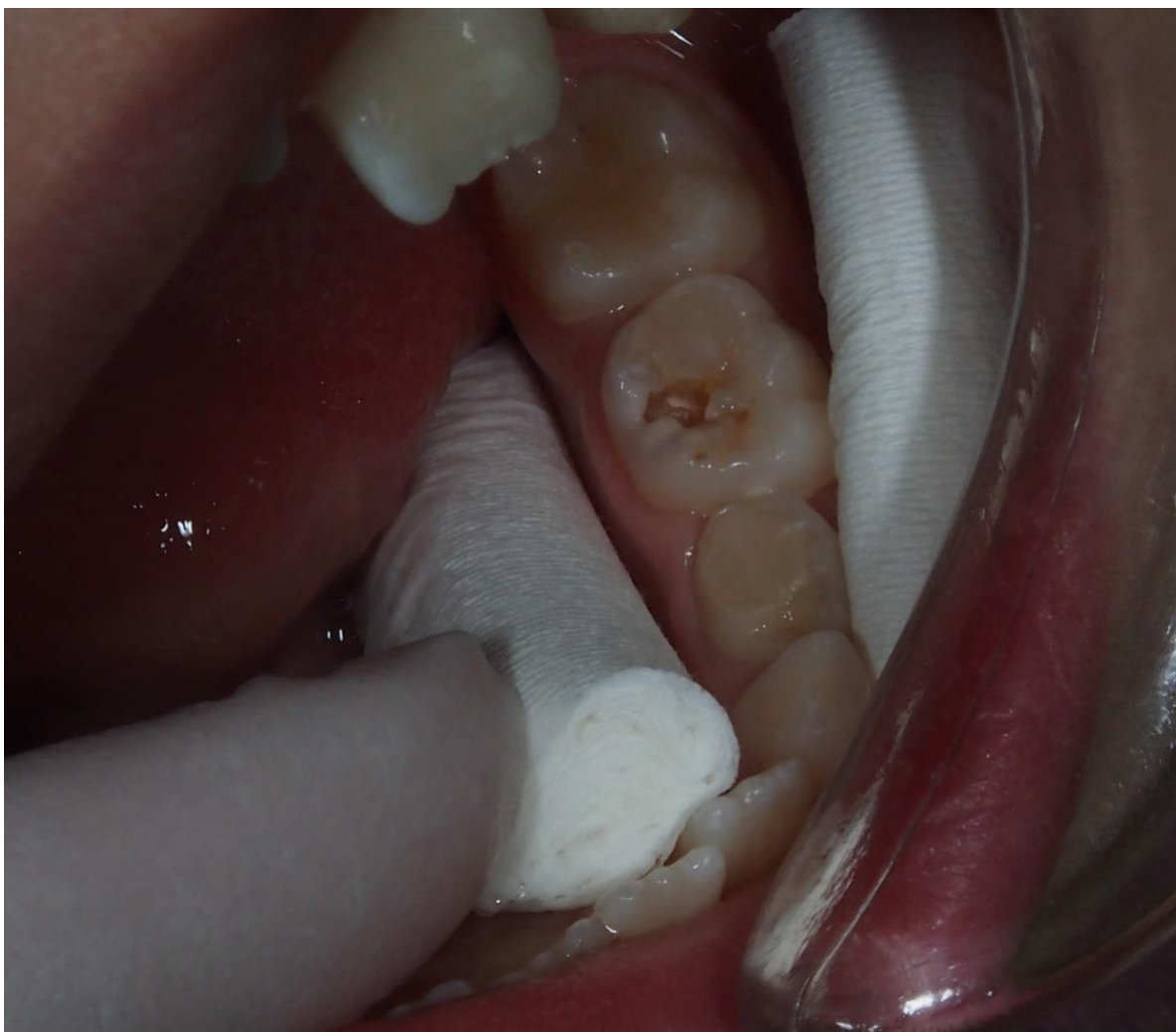Ručna ekskavacija karijesa se izvodi kada je karijes zahvatio dentin i prisutna je kavitacija, koju je potrebno sanirati (Slika 2).



Slika 2. Kavitet zuba prije ART restauracije.

Preuzeto s dopuštanjem autora: izv. prof. dr. sc. Kristina Goršeta

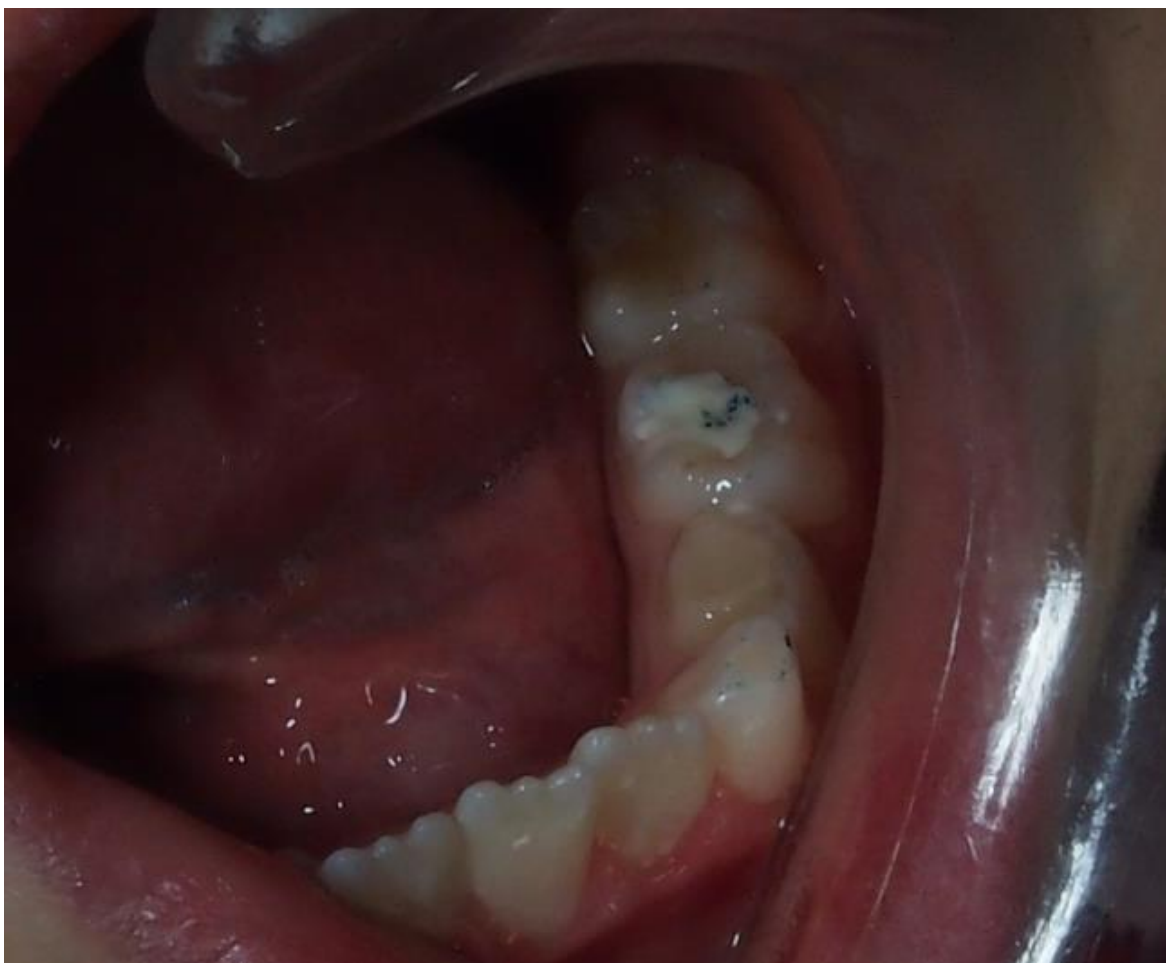Primjenu mogu otežavati prisutnost dubokih kaviteta i kaviteta s vrlo malim otvorom. Demineralizacija u caklini slijedi smjer caklinskih prizmi. Kod okluzalnih lezija ima oblik piramide, čiji je otvor uži od dubljih dijelova. Napredovanjem lezije, caklina ostaje podminirana ili slabo poduprta dentinom. Takva caklina može se slomiti ručnim instrumentima kao što su caklinsko dljetilo, gingivni rubni rezač ili piramidni instrument, stvarajući tako dovoljno veliki otvor za ekskavator. Nakon uklanjanja inficiranog i razmekšalog dentina može se pristupiti izradi ispuna (3) (Slika 3).



Slika 3. Kavitet mliječnog zuba nakon uklanjanja inficiranog dentina.

Preuzeto s dopuštanjem autora: izv. prof. dr. sc. Kristina Goršeta

Kavitet se može kondicionirati poliakrilnom kiselinom ili natrijevim hipokloritom. Zatim se stakleno-ionomerni cement zamiješa prema uputama proizvođača i njime se ispuni kavitet. Materijal se potisne kažiprstom umočenim u tanki sloj vazelina, ukloni se višak materijala i provjeri se okluzija (3) (Slika 4).



Slika 4. Kavitet mliječnog zuba nakon izrade ART ispuna.

Preuzeto s dopuštenjem autora: izv. prof. dr. sc. Kristina Goršeta

1. korak:

- na raspolaganju bi trebao biti prirodni ili umjetni izvor svjetlosti
- potrebno je izolirati područje vaterolicama
- kavitet je potrebno očistiti vlažnim vaticama i osušiti pusterom

2. korak:

- ovisno o veličini lezije karijes je potrebno očistiti prikladnim ekskavatorom
- uklanja se samo područje s mekanim karijesom

3. korak:

- stakleno-ionomerni cement miješa se prema uputama proizvođača i prenosi u kavitet

- stavljati cement postupno u kavitet (to će osigurati potpuno ispunjavanje kaviteta bez rizika da će ostati mjehurići zraka koji bi kasnije utjecao na integritet restauracije). Ukoliko se radi o kapsuliranom SIC-u aplicira se kapsula u cijeli kavitet.
- koristiti okrugli dio srednjeg ekskavatora ili okrugli nabijač kako bi se smjesa gurnula u dublje dijelove kaviteta.
- potrebno je ukloniti višak stakleno-ionomernog cementa
- kavitet je ispunjen i susjedne su pukotine zatvorene stakleno-ionomernim cementom u isto vrijeme.
- prema uputama proizvođača potrebno je ostaviti dovoljno vremena za stvrdnjavanje stakleno-ionomernog cementa
- provjeri se okluzija koristeći artikulacijski papir i po potrebi se ukloni višak cementa.
- preporučiti pacijentu da ne jede ili žvače tvrde predmete najmanje jedan sat (10).

2.3. Materijali koji se koriste za ART ispune

Stakleno-ionomerni cementi (SIC) su materijali koji se najčešće koriste za ART ispune. Upotrebljavaju se kad je otežano postizanje suhog radnog polja. Zbog toga su indicirani kod male djece, visokorizičnih za karijes, u pacijenata s posebnim potrebama u kojih je otežano stomatološko liječenje. Stakleno-ionomerni cementi imaju i preventivno značenje zbog otpuštanja fluorida.

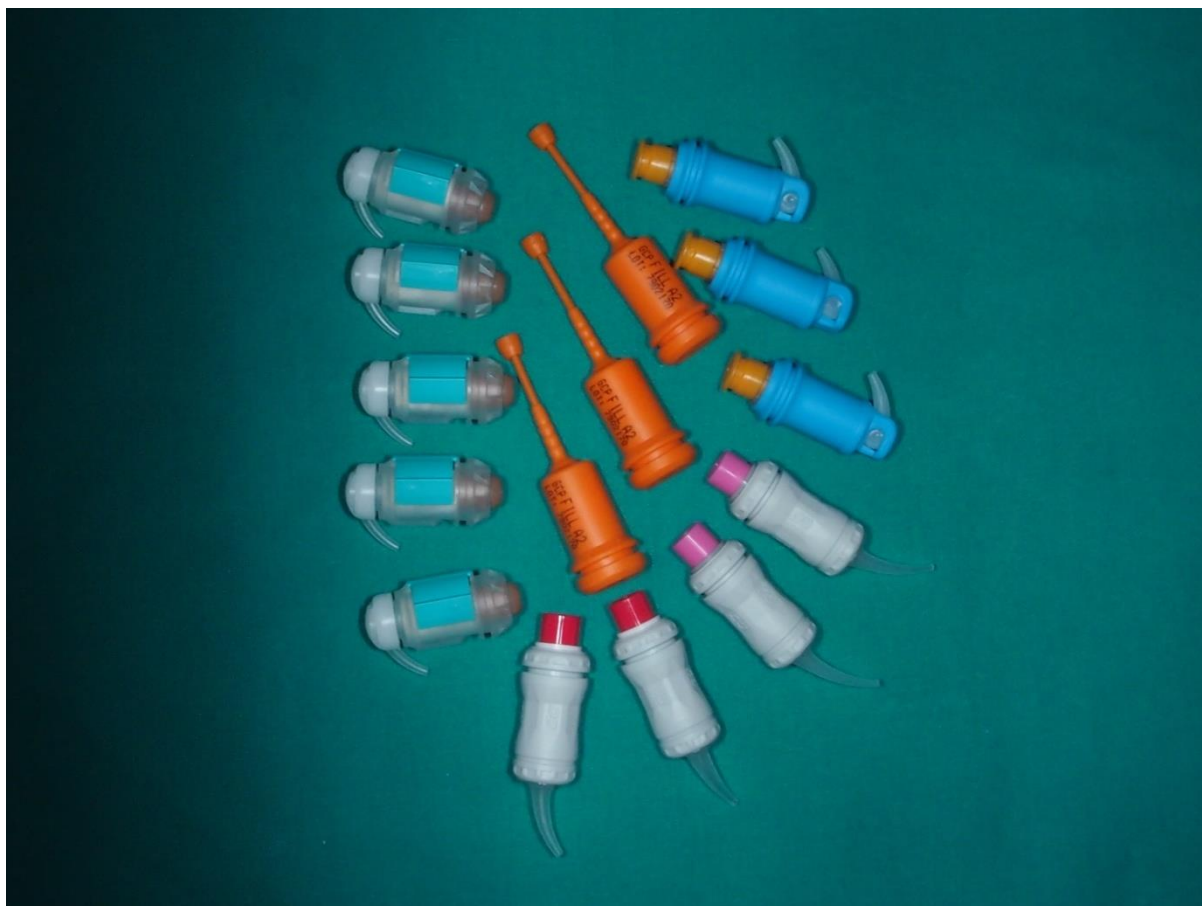Od uvođenja u svakodnevni rad pa do danas, stakleno-ionomerni cementi doživjeli su različite promjene, u sastavu materijala te u načinu rada. Našli su široku primjenu u dječjoj stomatologiji, preventivnoj i restaurativnoj stomatologiji te protetici (11).

Stakleno-ionomerni cement odlikuju karakteristike visoko biokompatibilnog materijala. Posjeduje nekoliko bitnih svojstava kao što su otpuštanje fluorida, koeficijent termalne ekspanzije sličan zubnom tkivu, modul elastičnosti sličan vrijednosti dentina, kemijsko svezivanje na caklinu i dentin i biokompatibilnost (11).

Osnovu stakleno-ionomernog cementa čine prah i tekućina. Prah čini kalcij-aluminij-fluorosilikatno staklo, a tekućina je vodena otopina poliakrilne kiseline. Tekućina i prah miješaju se ručno ili mogu biti u kapsuliranom obliku. Ukoliko se radi o ručnom miješanju, miješa se određena količina tekućine s određenom količinom praha pomoću kapaljke za tekućinu, ovisno o uputama proizvođača. Zamiješani cement unosi se u kavitet. Miješanjem praha i tekućine dolazi do stvrdnjavanja. Stakleno-ionomerni cement u kapsuliranom obliku

određen je unutar same kapsule. Najčešći omjer praha i tekućine je 3:1. Aktivira se stavljanjem u miješalicu. Nakon aktivacije stavlja se u nosač te je nakon toga spreman za unošenje u kavitet (Slika 5).

Prednost kapsuliranog SIC-a je smanjena mogućnost pogreške koja može nastati prilikom ručnog miješanja (11).



Slika 5. Stakleno ionomerni cementi u kapsuliranom obliku.

Preuzeto s dopuštenjem autora: izv. prof. dr. sc. Kristina Goršeta

Također je olakšano unošenje materijala u kavitet uz pomoć ručnog aplikatora za kapsule jer je omogućena veća preciznost. Stvrdnjavanje se odvija kemijskim putem. Moguće je i stvrdnjavanje svjetlosnom polimerizacijom ako se radi o smolom modificiranom stakleno-ionomernom cementu koji sadrži hidroksietilmetakrilat (HEMA) i fotoinicijator. On se rijetko koristi kod izrade ART ispuna. Također se koristi grijanje SIC-a polimerizacijskom lampom kako bi se ubrzalo stvrdnjavanje i poboljšala mehanička svojstva (11).

Reakcija stvrdnjavanja je acidobazna reakcija. Počinje već samim miješanjem praha i tekućine. Odvija se u tri odvojene faze:

1. Faza oslobađanja iona – vodikovi ioni iz kiseline djeluju na površinu čestica stakla te nakon toga dolazi do otpuštanja iona (najviše kalcijevih i aluminijevih).
2. Hidrogel faza – nakon oslobađanja kalcijevih iona preuzimaju ih lanci poliakrilne kiseline i stvaraju polikarboksilatne soli. One uzrokuju gelaciju i početno vezivanje cementa. Cement postaje krući.
3. Faza stvaranja soli – aluminijeve ione nakon oslobađanja preuzimaju lanci poliakrilne kiseline. Zajedno s kalcijsko-poliakrilnim lancima čine konačnu masu cementa (12).

2.3.1. Konvencionalni stakleno-ionomerni cementi

Radi se o skupini stakleno-ionomernih cemenata koji se stvrdnjavaju acidobaznom reakcijom (kemijskim putem).

U literaturi postoji nekoliko klasifikacija stakleno-ionomernih cemenata. Klasična podjela prema Wilsonu i McLeanu svrstava stakleno-ionomerne cemente u 3 skupine:

Tip I – za cementiranje krunica, mostova, *inleya i onleya*

Tip II – za ispune (estetski cementi i pojačani cementi)

Tip III – za podloge i pečačenje fisura (13).

Neki od predstavnika konvencionalnih SIC-a su: Ketac Fil (3M ESPE), Ketac-bond (3M ESPE), Ketac-molar (3M ESPE), Fuji IX (GC) i drugi.

Indikacije za primjenu konvencionalnih SIC-a su: ispuni I, III, V razreda, podlaganje kaviteta i pečačenje fisura. Prednosti konvencionalnih stakleno-ionomernih cemenata su adhezija na caklinu i dentin, jednostavnost upotrebe, estetika, otpuštanje fluora, biokompatibilnost sa strukturom zuba (12).

2.3.2. Visoko viskozni stakleno-ionomerni cementi

Visoko viskozni stakleno-ionomerni cement često je primijenjivan kod takvih metoda zbog njegovih adhezivnih svojstava te sposobnosti otpuštanja fluorida čime je uvelike zaustavljeno širenje karijesa te je smanjena potreba za endodontskom ili kirurškom terapijom.

Visoko viskozni stakleno-ionomerni cementi bi se mogli svrstati u tip II ili III prema primjeni. Međutim, zbog načina primjene i specifičnosti u sastavu materijala, svrstani su u posebnu skupinu (12).

Za razliku od konvencionalnih SIC-a, odlikuje ih veliko zasićenje tekućine prahom što se manifestira većom kompaktnosti materijala. Prema programu Svjetske zdravstvene organizacije (SZO), preporučuju se kao materijali za terapiju karijesa u tzv. ART programu. U svakodnevnom radu koriste se u terapiji karijesnih lezija na mliječnim zubima, zbrinjavanje cervikalnih karijesa (pogotovo u području cementa korijena), nadoknadu dentinske mase kod avitalnih zuba i kao podloge te privremeni i trajni ispuni na mladim trajnim zubima. Neki predstavnici visoko viskoznih stakleno-ionomernih cemenata su: Ketac-Universal (3M ESPE) i Fuji IX GP Fast (12). U zadnjih nekoliko godina na tržištu su prisutni novi nano-ionomerni cementi (Equia, Equia forte (GC) koji imaju proširenu indikaciju za primjenu.

Nedostaci stakleno-ionomernih cemenata riješeni su uvođenjem nano-ionomernog cementa kao što su Equia (GC), Equia forte (GC) i Glass Carbomer (GCP Dental). Indikacije za nano-ionomerne cemente su: ispuni klase I, III, V, manji višeplošni ispuni, prednji zubi, punjenje defekata te nadogradnji gdje nedostaje više od 50% strukture zuba.

Ketac Nano je smolom modificirani nano-ionomerni cement kojeg karakterizira visoka otpornost, bolja estetika i mogućnost poliranja u usporedbi s konvencionalnim stakleno-ionomernim cementima. Obično se ne koristi kod ART tehnike jer sadrži smolu te je osjetljiv na vlagu, a svezivanje na tvrda zubna tkiva jednako je kao kod kompozita. Razlikuju se dvije vrste: na bazi vode (sadrži hidrosimetilmetakrilat, silicij, polialkenoičnu kiselinu i silicij cirkonij čestice) i na bazi smole (sadrži fotoinicijator, metakrilat, dimetakrilat, silicij cirkonij čestice i polialkenoičnu kiselinu). Indicirani su kod ispuna klase I, III, V, podminiranih područja te kod prednjih zuba (11).

Equia je stakleno-ionomerni cement kojeg odlikuju čvrstoća, trajnost i veliko otpuštanje fluorida. Završni lak premazuje se po površini ispuna te doprinosi većoj otpornosti cementa i boljoj estetici. Čvrstoća Equia materijala povećava se s vremenom te je u konačnici usporediva s kompozitima (11).

Glass carbomer je nano-ionomerni cement poboljšanih mehaničkih svojstava i s manjim udjelom čestica stakla. U prah su nanotehnologijom dodane čestice fluor-apatita kojima se postiže poboljšanje remineralizacije tvrdog zubnog tkiva. Ne sadrži smolu te ne zahtijeva jetkanje cakline i dentina. Pokazuje bolje otpuštanje fluorida te nema skupljanja ni širenja prilikom stvrdnjavanja materijala. Manje je osjetljiv na abraziju, vlagu i trošenje (11).

2.3.3. SIC s dodatkom klorheksidina

Klorheksidin je antibakterijsko sredstvo koje se obično koristi kao antiseptik. Sastoji se od kationskog polibigvanida. Na fiziološkom pH klorheksidinske soli su disocirale na pozitivno nabijene katione. Baktericidni je učinak rezultat vezanja kationske molekule na negativno nabijene stijenke bakterija te tako oštećuju staničnu osmotsku ravnotežu. Klorheksidin ima visok potencijal u sprječavanju i zaustavljanju karijesa. Na tržište dolazi u tri različita oblika: diglukonat, acetat i soli hidroklorida.

Kod malih koncentracija (0,2%) klorheksidin pokazuje bakteriostatski učinak jer omogućava molekulama male molekulske težine (kalij i fosfor) izlaženje iz stanice. Kod većih koncentracija djeluje baktericidno. Djelotvoran je na različite patogene, posebno *E. faecalis*.

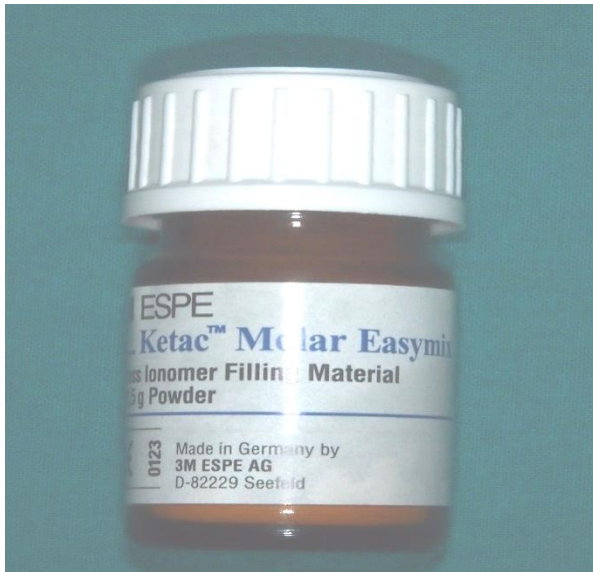Različita istraživanja dovela su do zaključka da ugradnja klorheksidina u stakleno-ionomerne cemente (SIC) povećava njihova antimikrobna svojstva bez ugrožavanja njihovih fizikalno-kemijskih svojstava.

Rezultati brojnih studija potvrdili su kako SIC s dodatkom klorheksidina ima značajno povećana antimikrobna svojstva (13).

Türkün LS i sur. proveli su studiju procjene dugoročnosti ART ispuna koristeći stakleno-ionomerni cement koji sadrži klorheksidin. Koristili su različite koncentracije klorheksidina i procjenjivali njihov utjecaj na biološka i fizikalno-kemijska svojstva stakleno-ionomernog cementa usporedno s kliničkim istraživanjem. U istraživanju je korišten Ketac-molar Easy Mix kojem su dodavani različiti udjeli klorheksidina tj. 1,25% i 2,5% klorheksidin diglukonat bez mijenjanja omjera praha i tekućine (13). Rezultati su pokazali da Ketac Molar nije bio učinkovit protiv svih mikroorganizama, ali je Ketac Molar s dodatkom klorheksidina pokazao inhibitorni učinak na sve vrste mikroorganizama, a povećanje koncentracije klorheksidina u Ketac Molar nije značajno poboljšalo antimikrobni učinak (14).

Ispitivao se utjecaj stakleno-ionomernog cementa s dodatkom klorheksidina na mehanička i kemijska svojstva materijala te je utvrđeno da dodavanje klorheksidina ne utječe ni na mehanička ni na kemijska svojstva materijala (15).

Također se provodila studija na dvije odvojene skupine djece, pri čemu su u jednoj skupini restauracije napravljene koristeći ART postupak puneći kavitet Ketac Molar-om, a kod druge skupine se koristio Ketac Molar s dodatkom klorheksidina (16). Dobiveni rezultati su pokazali da je materijal s dodatkom klorheksidina djelotvorniji zbog svog bakteriostatskog učinka te sprječavanja bakterijske kolonizacije i stvaranja biofilma (17) (Slika 6).



Slika 6. Predstavnik konvencionalnih stakleno-ionomernih cemenata Ketac Molar.

Preuzeto s dopuštanjem autora: izv. prof. dr. sc. Kristina Goršeta

**3. ATRAUMATSKO RESTAURATIVNO LIJEČENJE
KARIJESA MLIJEČNIH ZUBA**

Atraumatski restaurativni tretman je minimalno invazivni postupak koji uključuje prevenciju i liječenje karijesa. (18). Teži se maksimalnom očuvanju zubnog tkiva. Ova tehnika se danas sve više koristi za rad s malom ili nekooperabilnom djecom ili za privikavanje djece na stomatološki zahvat (1). Visoko viskozni stakleno-ionomerni cement koristio se kako bi pojednostavnio restaurativni proces i omogućio pulpo-dentinskom kompleksu da reagira i spriječi nastanak karijesa (19).

3.1. Klinička slika ranog dječjeg karijesa

Rani dječji karijes jedna je od najčešćih bolesti u djetinjstvu jer zahvaća više od 60% djece u globalnim razmjerima. Karijes je vrsta bolesti, a karijesna lezija posljedica je napredovanja karijesa tijekom vremena. Karijesna lezija pojavljuje se u različitim oblicima: od malog demineraliziranog područja u caklini do veće lezije u dentinu, s prodiranjem ili bez prodiranja u pulpu. Karijes je multifaktorska bolest, a dva glavna etiološka faktora zbog kojih dolazi do razvoja i progresije karijesa jesu konzumacija ugljikohidrata, posebno slobodnih šećera te izostanak redovite i adekvatne oralne higijene kojom se uklanja kariogeni bakterijski biofilm s površine zuba. Samo uklanjanje mikroorganizama ne može izliječiti karijes, s obzirom da je karijes multifaktorska bolest i više različitih čimbenika pogoduje odvijanju karijesnog procesa i u konačnici nastanku karijesne lezije (20).

Rani dječji karijes je karijes mliječnih zuba koji se javlja kod djece mlađe od šest godina. Smatra se jednom od najčešćih bolesti u djetinjstvu, koja pogađa 60 do 90% djece. Iako su paste za zube s dodatkom fluora i kontinuirano korištenje fluorida u različitim oblicima djelotvorni u prevenciji karijesa, rani dječji karijes još uvijek prevladava u depriviranim zajednicama te zemljama u razvoju (21).

U kliničkoj slici ranog dječjeg karijesa mogu se u ranom stadiju prepoznati kao bijele mutne mrlje koje se šire u cervikalnom dijelu zuba. Kasnije dolazi do gubitka tvrdih zubnih tkiva koja mogu prodrijeti do pulpe zuba. Uznapredovali rani dječji karijes dovodi do destrukcije čitave krune zuba koja vrlo lako frakturira i često ostanu samo korjenovi mliječnih zuba s ekspaniranim pulpama i upalnim procesima. Stoga je važno na vrijeme početi liječiti mliječne zube. Neliječeni zubi uzrokuju poteškoće sa spavanjem i hranjenjem te utječu na rast i razvoj djece (22). Međunarodno vijeće stomatologije objavilo je da je rani dječji karijes jedan od glavnih razloga odsutnosti djece iz škole u nekim zemljama (22). Može brzo napredovati uzrokujući bol i infekciju te istovremeno utječe na kvalitetu života (23). Iako se bilježi pad

zubnog karijesa kod odraslih osoba, povećanje prevalencije karijesa među djecom predškolske dobi je prisutna u mnogim zemljama diljem svijeta (24). U jugoistočnoj Aziji, dentalni karijes visoko prevladava u predškolske djece. Npr. raširenost karijesa kod šestogodišnje djece u Kambodži bila je visoka, oko 91%. U Vijetnamu se proučavala velika raširenost karijesa (74%) i velik broj netretiranih zuba (25). Kina i India su dvije najmnogoljudnije zemlje u svijetu. Prevalencija karijesa kod predškolske djece relativno je visoka, u Kini 66%, u Indiji 63% (26) uspoređujući sa zemljama s visokim prihodima kao SAD (13%), (27) i UK (28%) (28).

Etiologija demineralizacije zuba dobro je istražena i cijeli proces je moguće spriječiti. Razvoj karijesa kod predškolske djece može se razlikovati od onoga kod odraslih jer atraumatski pristup može učinkovito spriječiti napredovanje karijesa. U zemljama u razvoju prisutan je problem manjka doktora dentalne medicine i posebno specijalista dječje i preventivne dentalne medicine što uvelike otežava provođenje adekvatne stomatološke skrbi (25).

3.2. Prednosti ART tehnike za izradu ispuna kod djece

Restaurativni postupci na mliječnim zubima su od velike važnosti za održavanje mliječnih zuba u ustima sve do njihove ekfolijacije. Time se omogućava čuvanje prostora za trajni nasljednik i sve funkcije koje imaju mliječni zubi. Novi suvremeni dentalni materijali uvelike su poboljšali učinkovitost i proširili indikaciju za primjenu ART tehnike kod djece. Upotreba ART-a postupno se povećava i ostaje visoka, osobito u zajednicama s nepovoljnim položajem (29, 30). ART uključuje uklanjanje karijesa korištenjem ručnih instrumenata, nakon čega slijedi izrada ispuna visoko viskoznim stakleno-ionomernim cementom, koji osigurava kemijsku adheziju na površinu zuba, oslobađanje fluorida i biokompatibilnost. Susjedne jamice i fisure također se mogu istovremeno zapečatiti pomoću stakleno-ionomernog cementa pod pritiskom prsta (31). Tijekom postavljanja restauracije ART je jednostavan za rukovanje jer se materijal postavlja u kavitet u jednom sloju. ART pruža alternativni pristup uklanjanju ranog dječjeg karijesa (32). Na temelju sažetka nekoliko sustavnih preglednih studija ART-a postoje dokazi kako su minimalno invazivni postupci uklanjanja karijesnih lezija izuzetno učinkoviti u liječenju i saniranju karioznih mliječnih zuba (16, 33).

3.3. Višegodišnja procjena trajnosti ART restauracija

U istraživanjima pet različitih studija retencija kod ART restauracija uspoređivana je s ostalim konvencionalnim metodama. Istraživanja su se provodila 2-3 godine u prosjeku (4). Samo je jedna studija pokazala da je stopa izdržljivosti amalgama znatno veća nego ART ispuna (34). Četiri studije su pokazale da razlike u izdržljivosti ove dvije tehnike nisu bile značajno različite. Studija s najvećim brojem ispitanika je pratila djecu iz 152 škole 6 godina koji su na bilo koji način sudjelovali u ART ili konvencionalnoj tehnici. Stopa učinkovitosti kod ART ispuna nakon 6 godina bila je 68,6% u usporedbi s konvencionalno obrađenim površinama kod kojih je uspješnost bila 74,5%. Ta razlika nije bila statistički značajna (35).

Uspoređujući klinička ispitivanja ART-a s tradicionalnim liječenjem Pan American Health Organization (PAHO) među djecom u tri južnoameričke zemlje, izgledi su za neuspjeh kod ART-a bili 1,75 puta veći od neuspjeha kod amalgama i kompozita, uzevši u obzir dob, spol i zemlju (35).

Steele i suradnici proveli su kliničko istraživanje i usporedili ART s konvencionalnim restauracijama kod starijih osoba (prosječne dobi 78 godina). Nakon 12 mjeseci nije bilo statističke razlike između dvije vrste jednoplošnih ispuna (36).

Pregledni prikaz Mickenautsch i suradnika dovodi do zaključka da se ART može koristiti i kod mliječnih i kod trajnih zuba (37). Stopa preživljavanja ART restauracija ovisi o nekoliko čimbenika. Kod jednoplošnih ispuna se pokazala uspješnijom nego kod dvoplošnih ispuna i to podjednako kod mliječnih i trajnih zuba. Visoko viskozni stakleno-ionomerni cementi su pokazali bolje rezultate od konvencionalnih SIC-a (38).

Kod studije provedene u Keniji na oko 800 djece, u dobi između 6-8 godina, ukupno preživljavanje ispuna je bilo 44,8% nakon prve godine. Učinkovitost je bila najveća ako su kaviteti bili veličine do 2-3mm (39). Frencken je proveo studiju kod djece u dobi od 3 godine i došao do zaključka kako iskustvo stomatologa uvelike rezultira dužim trajanjem restauracija. Postotak izdržljivosti jednoplošnih restauracija u ovoj studiji je iznosio 88,3% (40). Stope preživljavanja se uvelike razlikuju između studija s obzirom da obuhvaćaju različite veličine kaviteta, različite denticije i populacije. S obzirom na navedene razlike teško ih je uspoređivati (40).

Kliničko ispitivanje kod 12-17 godišnjih srednjoškolaca u Kambodži pokazalo je uspješnost restauracija nakon 1 godine od 76,3%, a 57,9% ih je bilo uspješnih i nakon 3 godine (41). Studija provedena u Meksiku kod 118 djece u dobi između 5 i 18 djece je pokazala retenciju

ART ispuna od 66% nakon 2 godine (42). Lo i suradnici su provodili šestogodišnje praćenje ART-a u Kini. Došli su do rezultata da manji kaviteti tretirani ART-om imaju veću uspješnost od većih (43).

Zaključno možemo reći da kavitacije tretirane pomoću ART-a pokazuju učinkovitost jednaku konvencionalnim metodama te većina studija dovodi do zaključka da nema značajne razlike između te dvije metode.

Meta analize i sustavni pregledi pokazali su visoku učinkovitost ART-a koristeći visoko viskozne stakleno-ionomerne cemente u prevenciji razvoja karijesne lezije. Atraumatski restaurativni tretman može biti sigurno korišten za sanaciju kavitiranih lezija na prednjim i stražnjim zubima. Postoje nedovoljni podaci o kvaliteti ART restauracija na višeplošnim restauracijama prednjih i stražnjih zuba. Čini se da nema razlike u „preživljavanju“ između ART restauracija s visoko viskoznom stakleno-ionomernim cementom i amalgamskih restauracija. Iz razloga što je lokalna anestezija rijetko potrebna i zbog toga što se koriste samo ručni instrumenti, ART je danas tehnika izbora za liječenje ranog dječjeg karijesa.

Posljednje meta-analize pokazale su jako visoki postotak preživljavanja kod ART restauracija nakon jedne, dvije, tri, četiri, pet i šest godina od 79%, 69%, 68%, 62%, 63% i 59% (44). Te relativno visoke stope uspješnosti izjednačavaju se sa srednjom godišnjom stopom kvara (potpuni gubitak ispuna HVSIC-a na trajnim zubima u 7,5% u 5 godina). Prosječna godišnja stopa neuspjeha kod liječenja karijesa u prethodno zatvorenim jamicama i pukotinama nakon jedne, dvije, tri, četiri, pet i šest godina je bila 0,4%, 2,4%, 2,8%, 4,1%, 9,6%. Prosječna godišnja stopa neuspjeha kod liječenja karijesa bila je 1,9% tijekom prvih 5 godina (44). Svi rezultati prikazanih istraživanja pokazuju visoku trajnost ART ispuna.

Na temelju studija koji su proučavali rezultate ART/HVSIC restauracija, trajnost se procjenjuje prema kriterijima ART restauracija, United States Public Health Services (USPHS kriteriji) i Federation Dentaire International (FDI). Srednja godišnja stopa neuspjeha kod jednoplošnih i višeplošnih restauracija kod ART-a na prednjim molarima tijekom tri godine je iznosila 5 i 17%, a kod površinskih restauracija na trajnim stražnjim zubima koristeći visoko viskozni stakleno-ionomerni cement tijekom 5 godina bila je 4% (44). Vrlo malo istraživanja se radilo o učinkovitosti ART restauracija na višeplošnim ispunima na trajnim zubima (17,45, 46).

Konačno se može navesti:

- ART, koristeći HVSIC može se sigurno koristiti kod površinskih kaviteta na prednjim i stražnjim trajnim zubima.

- nedovoljno je informacija dostupno da bi se donosio zaključak o ART restauracijama na višeplošnim površinama kod stražnjih zuba u trajnoj denticiji te prednjih i stražnjih zuba u mliječnoj i trajnoj denticiji.

Usporedba ART-a s konzervativnim restaurativnim zahvatima – pregledni radovi i meta-analize pokazuju da nema razlike u trajnosti na mliječnim zubima koristeći ART/HVSIC i ostale tradicionalne metode ili amalgam (37) ili kompozitne smole (33).

3.4. Isplativost ART ispuna kod liječenja ranog dječjeg karijesa

Rani dječji karijes je veliki javnozdravstveni problem jer zahvaća veliki broj djece i dalje je u porastu. Zbog manjka kooperativne sposobnosti velik broj djece se liječi u općoj anesteziji što je financijski prilično visoka stavka (47,48). Zbog toga je bio potreban alternativni pristup u liječenju ranog dječjeg karijesa koji će biti učinkovit. Provedena je studija u trajanju od godine dana u Zapadnoj Australiji u kojoj se istraživala isplativost ART-a u usporedbi sa standardnim restaurativnim tretmanom kod liječenja ranog dječjeg karijesa u djece predškolske dobi (49). Studija je pokazala da je za ART tretman potrebno manje sredstava za izvođenje zahvata te da je financijski isplativiji u usporedbi s amalgamom (37). Također je manji broj djece kod kojih je provedeno ART liječenje bio dalje proslijeđen kod specijalista dječje i dentalne medicine u usporedbi s djecom koja su liječena standardnim konvencionalnim tretmanima. Time je konačno liječenje ART-om bilo financijski povoljnije. Zbog svoje ekonomičnosti bilo je prihvatljivije i kod starijih osoba. Na temelju analize se došlo do zaključka da je omjer troškova i učinkovitosti bio kod ART-a 0,2, a kod konvencionalnih restauracija 0,3 iz čega proizlazi da je ART tretman prihvatljiviji zbog cijene, ekonomičnosti te atraumatskog pristupa (50).

4. POSEBNE INDIKACIJE ZA PRIMJENU ART-a

4.1. Primjena ART-a kod djece s dentalnom anksioznošću

Dentalna anksioznost često je prisutna kod djece i uvelike onemogućuje provođenje adekvatnog stomatološkog liječenja. Rađene su razne studije koje su uspoređivale stupanj dentalne anksioznosti i vrstu dentalnog liječenja. Provedena je meta analiza kako bi se dokazala učinkovitost atraumatskog restaurativnog liječenja u smanjenju anksioznosti u usporedbi s konvencionalnim restaurativnim metodama. Od 416 studija koje su analizirale kroz istraživanje, šest studija je odgovaralo kriterijima. Zbog nedostatka podataka, samo su tri studije uključene u meta-analizu. Prikupljeni meta-analitički podaci nisu pokazivali nikakvu razliku između liječenja kod ART skupine i konvencionalnog pristupa. Zbog neujednačenosti kriterija kod raznih istraživanja, zaključak meta-analize je bio da ART nije bio korisniji u smanjenju dentalne anksioznosti kod pacijenata (51).

Dentalni strah je neugodno psihičko stanje prilikom uočavanja stvarne, vanjske opasnosti. To je specifično strah od doktora, primanja stomatoloških usluga, boravka u stomatološkoj ordinaciji, uređaja i zvukova u ordinaciji, strah od boli. Ne postoji veća prepreka u pružanju stomatološke usluge djetetu od osjećaja straha, tjeskobe, anksioznosti. Roditelji i stomatolozi imaju glavnu ulogu u smanjenju straha u djece trudeći se da posjet djece stomatologu postane ugodno iskustvo (51).

Dentalna anksioznost je nespecifična odbojnost prema doktorima, stomatološkoj njezi, boravku u ordinaciji, i ne mora biti nužno povezan s vanjskim utjecajima (51, 52). Termini dentalna anksioznost, strah ili fobija mogu biti korišteni bez posebnog razgraničenja među njima (52). Strah od stomatologa može potjecati još iz djetinjstva (53) te može ometati profesionalni rad stomatološkog osoblja (54). Može biti povezano i s lošim održavanjem oralne higijene (55). Strah i uznemirenost prilikom posjeta stomatološkoj ordinaciji češća je kod pacijenata s dentalnom anksioznošću te je manja vjerojatnost da će se takve osobe držati uputa dobivenih od stomatologa (56). Neovisno o kulturnom podrijetlu i zemlji anksioznost uglavnom varira između 4% i 20% (52). Kod takvih pacijenata veća je vjerojatnost da će za obavljanje stomatološkog zahvata biti upućeni na sedaciju (57). Razvoj nefarmakoloških pristupa kako bi se smanjila dentalna anksioznost ima važnu ulogu u sprječavanju prekomjernog iskorištavanja hitnih stomatoloških usluga (58). Konvencionalni ili tradicionalni pristupi uključuju korištenje rotirajućih instrumenata, svrdla i anestezije. Neugodnost povezana s konvencionalnim pristupom potiče pacijente na izbjegavanje zakazanih termina kod stomatologa (59). Također, do stresa često dovode i neugodni zvukovi te vibracije stomatoloških aparata (60). Četiri glavna

okidača koja dovode do anksioznosti u stomatološkoj ordinaciji su: miris (npr. eugenol), gledanje (npr. prilikom pripreme instrumenata), zvukovi (npr. bušenje) i osjet (npr. visoke frekvencije vibracija). Princip „4 S“ uključuje uklanjanje ovih trigera kako bi se smanjila tjeskoba među pacijentima u ordinaciji (61).

ART je postupak temeljen na uklanjanju karijesnog dentina samo s ručnim instrumentima te ispunjavanje kaviteta adhezivnim restaurativnim materijalom (62). Stakleno-ionomerni cement otpušta fluor i sredstvo je izbora kod ART-a (63). Osobito je korisno u liječenju prestrašenih pacijenata jer se ne koristi lokalna anestezija i rotirajući instrumenti (63).

Prema Cochrane metodama se analizirala učinkovitost ART-a u usporedbi s konvencionalnim liječenjem na mliječnim zubima kod anksiozne djece. Koristile su se psihometrijske skale ponašanja. Istraživanje je bilo ograničeno samo na časopise na engleskom jeziku. Slučajevi, izvješća i članci u kojima se nije spominjala dentalna anksioznost su bili isključeni iz analize. U studiju su uključena oba spola u dobi do 15 godina, s najmanje jednim karijesom na mliječnim zubima, koji su bili podvrgnuti jednom od liječenja (ART ili konvencionalnom). Istraživanja su pokazala da su pacijenti više prihvaćali ART metodu liječenja u usporedbi s konvencionalnim tretmanom.

4.2. Primjena ART-a kod onkoloških pacijenata

Oralno stanje u djece i adolescenata u tijeku kemoterapije zahtijeva često praćenje (64). Ovi su pacijenti najčešće imunokompromitirani, dolazi do narušavanja oralnog zdravlja, gingive i povećanog stvaranja zubnog karijesa (65). Napredovali karijes u takve djece može dovesti do obolijevanja i općih infekcija s potencijalnim rizikom od smrtnosti (66). Štoviše, u djece koja su rano pretrpjela tumor, karijes je jedan od najčešćih posljedica radioterapije (67). Zbog toga je za sveukupno zdravlje djeteta bitno da specijalizirani stomatolog prati oralno zdravlje djeteta, od rane faze tumora kako bi se izbjegle moguće negativne oralne posljedice (68). Bitna stvar za razmatranje je da je izlučivanje sline i pH sline smanjen u djece s leukemijom (65). Drugi bitan faktor je prisutnost viška dušikovog oksida u slini što može dovesti do mukozitisa (kemoterapija uništava epitelne stanice koje se brzo dijele) i parodontitisa (69).

Prije početka liječenja raka, atraumatski restaurativni tretman može biti od koristi jer omogućava konzervativni pristup liječenju karijesa. ART je definiran kao minimalno invazivni pristup koji sprječava karijes i njegovu progresiju (70). Broj izvještaja o uspješnosti atraumatskog restaurativnog pristupa je znatno rastao. Niti jedna studija nije uspoređivala ART

s konvencionalnim pristupom u djece koja su pod kemo ili radioterapijom. Važno je naglasiti da ovi pacijenti neprestano prolaze bolnička liječenja koja potencijalno doprinose povećanju anksioznosti i straha. Cilj ove studije je procijeniti trajnost restauracija napravljenih pomoću ART tehnike u djece koja prolaze zračenje u odnosu na zdravu djecu.

Kliničko ispitivanje se provodilo u Palmasu, a materijal izbora bio je visoko viskozni stakleno-ionomerni cement Ketac Molar Easymix koji je korišten prema uputama proizvođača. Restauracije kod klase I su napravljene na okluzalnim površinama molara i palatinalnim površinama nekih sjekutića, a restauracije klase V na bukalnim površinama molara. Omekšali, karijesni infektivni dentin uklonjen je i na mliječnim i na trajnim zubima na temelju vizualnog i taktilnog osjećaja, koristeći ručne instrumente na temelju ART protokola (70).

U istraživanje je uključeno oko 40 djece te nije bilo razlike u trajnosti restauracija napravljenih pomoću ART tehnike u djece koja prolaze zračenje u odnosu na zdravu djecu (71).

Međutim, bilo je razlike kad su se uspoređivali mliječni s trajnim zubima, bez obzira na onkološko liječenje. Pokazalo se da nakon jedne godine 60,4% ART-a u eksperimentalnoj grupi nije trebalo popravak u usporedbi s 72,6% u kontrolnoj grupi, dok 48,1% zuba u mliječnoj i 67,1% zuba u trajnoj denticiji nije bilo potrebno popravljati. ART je kod mliječnih zuba imao 2,1x veću šansu od neuspjeha ili potrebe za popravkom u razdoblju od 12 mjeseci praćenja u usporedbi s trajnim zubima (71).

Rezultati ove studije pokazuju da su zahvati (restauracije) kod djece podvrgnute onkološkom liječenju učinkovita i izvediva, ali mogućnost neuspjeha ili potreba za popravkom upućuju na to da se treba preporučiti ART ovoj skupini pacijenata sve dok je planirano i provedeno sustavno praćenje (71).

4.3. Primjena ART-a kod djece s posebnim potrebama

Izvođenje restaurativnog zahvata pacijentima s posebnim potrebama može biti izazovno i povezano s pacijentovom sposobnosti da se nosi s tjeskobom koju izaziva tretman. Glavna razlika u grupi s invalidnošću je bila ta što su imali veći broj netretiranih karijesnih lezija i lošu oralnu higijenu (72). U drugoj studiji između adolescenata i odraslih autori su primijetili da su pacijenti s intelektualnim nedostatkom imali veći broj destruiranih i izvađenih zuba, manje restauracija i veću potrebu za ekstrakcijom od ostalih. Postoje mnoge barijere koje sprječavaju održavanje normalne oralne higijene kod djece s posebnim potrebama. Čak i ako se te prepreke uspiju svladati i pacijent je sposoban za stomatološki tretman, postoje drugi izazovi koji

otežavaju. Kvaliteta restauracije povezana je i s pacijentovom sposobnošću da surađuje sa stomatologom i da se nosi za zahtjevima nastale situacije. Procjenjuje se da četvrtina ili trećina takvih pacijenata pati od dentalne anksioznosti (73).

Neugodne stvari, kao injekcija od lokalne anestezije ili buka i vibracije rotirajućih instrumenata mogu uzrokovati veliki strah, anksioznost te protivljenje liječenju. Osim toga, loša koordinacija mišića, umor ili disfunkcija kao što su pokreti jezika mogu spriječiti restauracijski postupak. Sedacija ili opća anestezija mogu poboljšati kliničke uvjete za takve pacijente, ali su veći troškovi i postotak oboljelih pacijenata (74). Kod ART-a je manja anksioznost. Dozvoljava ga Svjetska zdravstvena organizacija, a pokazao se jednako djelotvornim i na mliječnim i trajnim zubima, u usporedbi s konvencionalnom tehnikom (29). Predloženo je da bi ART mogao smanjiti barijeru u liječenju pacijenata s posebnim potrebama (75). U istraživanju koje se obavljalo u bolnici Nacionalnog Sveučilišta u Cordobi sudjelovalo je oko 60 pacijenata s prepoznatim invaliditetom i najmanje jednom karijesnom lezijom na mliječnom ili trajnom zubu (76). Uspješnost restauracija ART skupine nakon jedne godine bila je na mliječnim zubima 95,4%, a na trajnim zubima 98,4% u usporedbi sa standardnim konvencionalnim restauracijama gdje je zabilježana stopa uspješnosti na mliječnim zubima bila 100%, a s izvođenjem u općoj anesteziji 89,3%, dok je na trajnim zubima bila 76,4% te pod općom anestezijom 100% (76).

4.4. Usporedba ART-a s Hall tehnikom za okluzo-proksimalne kavitete na mliječnim molarima

Pojava karijesnih lezija je još uvijek problem i u razvijenim zemljama, kao i zemljama u razvoju (77), s povećanjem prevalencije, osobito u razvijenim zajednicama, sukobljavajući se sa silaznim trendom diljem svijeta (78). U skladu s ovim poimanjem je razvijen atraumatski restaurativni pristup. ART je tehnika koja se sastoji od dva koraka: restaurativni dio i bitan edukativni dio (70). Trajnost ART restauracija je procijenjena provođenjem kliničkih ispitivanja, s rezultatima brojnih studija koje su pokazale uspješnost ART ispuna i na mliječnim i na trajnim zubima (79). Glavni fokus suvremenog istraživanja su kavitacije na proksimalnim okluzalnim površinama (80). Za mliječne zube, stopa uspješnosti restauracija je od 50 do 75% u prve dvije godine (81), s prijavljenim stopama uspješnosti nakon tri godine čak i niže, procjena pada na 20% u nekim slučajevima (82). Konvencionalni restaurativni pristup, s

naglaskom na cjelovito uklanjanje karijesnog tkiva je zamijenjeno manje invazivnom tehnikom, usredotočujući se na kontrolu biofilma i okolnih bakterija. Hall tehnika odgovara ovome. Preoblikovana kruna se cementira koristeći stakleno-ionomerni cement preko cijelog karijesa na zubu bez ikakve preparacije ili prethodnog čišćenja karijesa. To brtvi kariogeni biofilm ispod krune (83). Istraživanja su pokazala veliku učinkovitost Hall tehnike, s uspješnošću od 98% tijekom prve godine (84) i 95% nakon 24 mjeseca i 48 mjeseci (83).

Iako je Hall tehnika preporučena za tretiranje karijesa na mliječnim molarima uključujući dvije ili tri površine i dokazana je njegova efikasnost (83), nije uspoređivano s ART-om. Za sada nema objavljeno kliničko istraživanje usporedbe Hall tehnike i nema direktne usporedbe o dugotrajnosti ART-a i Hall tehnike na okluzo-proksimalnim kavitetima. Stoga je cilj ovoga bio usporediti trajnost restauracija na okluzo-proksimalnim kavitetima kod ART i Hall tehnike. Htjelo se istražiti utjecaj dviju tehnika na kvalitetu oralnog zdravlja, zabrinutost vezanu za stomatološki pregled, stav u odnosu na tretmane na koje su navikla djeca i njihovi roditelji/skrbnici te procjena troškova (70).

Uspješnost ART tehnike na velikim okluzo-proksimalnim površinama je niska. Nedavno izvješće je pokazalo da je dugotrajnost ART restauracija na okluzo-proksimalnim kavitetima slična uobičajenim restauracijama pomoću amalgama, kompozitnih smola i kompomera sugerirajući da problem može biti povezan s opsegom kaviteta, a ne samim izborom materijala (80).

Međutim, metalne krunice štite zube oštećene karijesom jer potpuno prekrivaju zub kao i zaustavljaju napredovanje karijesa. Uspoređujući njihovu čvrstoću, uspostavilo se da je jednaka ili čvršća od ispuna (85). Manje invazivna metoda je pomoću metalnih krunica koje se stavljaju preko cijelog zuba, bez preparacije ili uklanjanja karijesa. Stopa uspješnosti nakon jedne godine je bila 98%. Hall tehnika je pokazala i povoljnije rezultate za očuvanje pulpe i dugotrajnosti zuba (83). S obzirom na navedene indikacije za Hall tehniku može se zaključiti da je svakako nadopuna ART restauracijama u situacijama kada je potrebno liječenje karijesa na opsežnijim lezijama u zemljama u razvoju. Iako su obje tehnike (ART i Hall tehnika) dobro prihvaćene od strane djece i njihovih roditelja, potrebna su daljnja istraživanja kako bi se usporedila trajnost i učinkovitost ART i Hall tehnike.

5. RASPRAVA

Rani dječji karijes je vrlo česta bolest u djetinjstvu jer zahvaća više od 60% djece. Karijesna lezija na mliječnim zubima vrlo brzo progredira od malog demineraliziranog područja u caklini do veće lezije u dentinu, s brzim prodiranjem u pulpu (20). To zahtijeva pravovremeno liječenje kako bi se spriječilo širenje infekcije i spriječila daljnja destrukcija tvrdih zubnih tkiva. Problematika provođenja konvencionalnog liječenja kod male djece s ranim dječjim karijesom se prvenstveno odnosi na kooperativnost djeteta i mogućnost suradnje. Dentalna anksioznost često je prisutna kod djece i uvelike onemogućuje provođenje adekvatnog stomatološkog liječenja. Manjak kooperativne sposobnosti je vrlo često prisutna u jako male djece i otežava provođenje liječenja. S obzirom na sve navedeno brojne prednosti atraumatske tehnike uklanjanja karijesa ručnim instrumentima su prvi izbor liječenja karijesa ranog dječjeg karijesa (51)

Zbog toga je bila potrebna promjena. Počelo se s upotrebom ART-a što je rezultiralo manjim kavitetima te su je djeca uvelike prihvatila kao preventivni i restaurativni način liječenja karijesa zbog bezbolnog atraumatskog načina liječenja karijesa. Smatra se obećavajućim načinom liječenja ranog dječjeg karijesa jer se koriste ručni instrumenti, metoda je bezbolna, ne treba anestezija, jeftino je, nema turbine ni mikromotora koji su zbog zvukova i vibracija neugodni za djecu (3).

ART tehnika koristi visoko viskozne stakleno-ionomerne cemente jer nisu osjetljivi na vlagu s obzirom da je kod male djece teško kontrolirati suho radno polje. Stakleno-ionomerni cementi su pokazali visoku uspješnost te preventivni učinak zbog kemijske adhezije na tvrda zubna tkiva, svojih hidrofilnih svojstava te otpuštanja fluora koji potiče remineralizacijske procese i posljedično zaustavlja širenje karijesa (17).

Uspješnost ART ispuna se pokazala usporediva s amalgamskim i kompozitnim ispunima. Jedini nedostatak ART ispuna se bio kod velikih gubitaka tvrdih zubnih tkiva odnosno većih višeplošnih ispuna. U takvim slučajevima je indicirana Hall tehnika koja se pokazala izuzetno učinkovita. Radi se o prekrivanju mliječnih zuba čeličnim krunicama pri čemu se karijes ne uklanja te se nema potrebe ni za lokalnom anestezijom. Indicirana je kod visokog rizika za karijes, nesuradljive djece s uznapredovalim lezijama klase I, karijesnih lezija mliječnih molara klase II, lezija koje zahvaćaju više površina zubi te kod poremećaja mineralizacije. Kontraindicirana je kod nekooperativne djece, ireverzibilnog pulpitisa, destrukcije krune više od 2/3, bakterijskog endokarditisa te nekroze pulpe. Pri izvođenju zahvata bitno je da je zub

vitalan te bez simptoma zahvaćenosti pulpe jer je cilj deaktivacija karijesne lezije izolacijom čeličnom krunicom (78).

Postoji velika uspješnost fluoridnih lakova u sprječavanju karijesa kod male djece, međutim ukoliko je prisutna kavitacija s karijesom u dentinu onda se svakako mora pristupiti restaurativnom postupku. Klinička istraživanja ART liječenja karijesnih lezija mliječnih zuba su pokazala veliku uspješnost i time je opravdano njezino provođenje i primjena. S obzirom na trajnost ART ispuna, pokazao se učinkovitiji kod jednoplošnih ispuna nego kod dvoplošnih ispuna kako na mliječnim tako i na trajnim zubima, a uspoređujući ART sa standardnim restaurativnim metodama kroz mnoge studije, došlo se do zaključka da nema značajne razlike između te dvije metode (36). Kroz različita istraživanja je dokazan visok postotak uspješnosti ART restauracija nakon jedne, dvije, tri, četiri, pet i šest godina od 79%, 69%, 68%, 62%, 63% i 59% (44) te jako niska stopa neuspjeha kroz 5 godina od 1,9%. Iz svega navedenog se pokazala visoka trajnost ART ispuna (44).

6. ZAKLJUČAK

ART tehnika je metoda izbora za liječenje ranog dječjeg karijesa. Restaurativni postupci na mliječnim zubima su od velike važnosti za održavanje mliječnih zuba u ustima sve do njihove ekfolijacije. Time se omogućava čuvanje prostora za trajni nasljednik i sve funkcije koje imaju mliječni zubi. Novi suvremeni dentalni materijali uvelike su poboljšali učinkovitost i proširili indikaciju za primjenu ART tehnike kod djece. ART postupak je minimalno invazivni pristup uklanjanja karijesne lezije pri čemu se koriste ručni instrumenti i nije potrebna anestezija. Stoga je pogodna za rad s malom i nekooperativnom djecom, djecom s posebnim potrebama i pacijentima s dentalnom anksioznošću. Učinkovitost ART restauracija u liječenju ranog dječjeg karijesa uvelike ovisi o opsegu kaviteta na zubu, vještinama terapeuta i karakteristikama materijala koji se koriste za ispun.

7. LITERATURA

1. Carvalho TS, et al., The atraumatic restorative treatment approach: an „atraumatic“ alternative. *Med Oral Patol Oral Cir Bucal*. 2009; 14:668-732.
2. Mickenautsch S, Frencken JE, and van't HM. Atraumatic restorative treatment and dental anxiety in outpatients attending oral health clinics in South Africa. *J Public Health Dent*. 2007; 67:179-84.
3. Yip HK, et al. Selection of restorative materials for the atraumatic restorative treatment (ART) approach: a review. *Spec Care Dentist*. 2001; 21:216-21.
4. Frencken JE, et al. Three-year survival of one-surface ART restorations and glass ionomer sealants in a school oral health programme in Zimbabwe. *Caries Res*. 1998; 32:119-26.
5. Frencken JE, Songpaisan Y, Phantumvanit P, Pilot T. An Atraumatic Restorative Treatment (ART) technique: evaluation after one year. *Int Dent J*. 1994; 44:460-4.
6. Rahimtoola S, van Amerongen E, Maher R, Groen H. Pain related to different ways of minimal intervention in the treatment of small caries lesions. *ASDC J Dent Child*. 2000; 67:123-7.
7. Steele J. ART for treating root caries in older people. *Evid Based Dent*. 2007; 2:51.
8. Frencken JE, Holmgren CJ, van Palenstein Helderma WH. Basic package of OralCare.WHO Collaborating Centre for Oral Health Care Planning and Future Scenarios. Nijmegen: University of Nijmegen; 2002.
9. Holmgren CJ, Frencken JE. Painting the future for ART. *Community Dent Oral Epidemiol*. 1999; 27:449-53.
10. van 't Hof MA, et al., The atraumatic restorative treatment (ART) approach for managing dental caries: a meta-analysis. *Int Dent J*. 2006; 56:345-51.
11. Goršeta K, Glavina D, Škrinjarić I. Microleakage of newly developed nano ionomer and glass ionomer cement restoration. *J Dent Res*. 2009; 88 (Spec Iss B): 115.
12. Fejerskov O, Kidd E (urednik hrvatskog izdanja Anić I). *Zubni karijes: bolest i klinički postupci*. Jastrebarsko. Naklada Slap. 2011; 49-68.
13. Türkün LS, Türkün M, Ertugrul F, Ates M, Brugger S. Long-term antibacterial effects and physical properties of a chlorhexidine-containing glass ionomer cement. *J Esthet Restor Dent*. 2008; 20:29-44.
14. Castilho AR, Duque C, Negrini TC, Sacono NT, Paula AB, Souza Costa CA. In vitro and in vivo investigation of the biological and mechanical behaviour of resin modified glass-ionomer cement containing chlorhexidine. *J Dent*. 2013; 41:155-63.

15. Hu J, Du X, Huang C, Fu D, Ouyang X, Wang Y. Antibacterial and physical properties of EGCG-containing glass ionomer cements. *J Dent.* 2013;41:927-34.
16. Amorim RG, Leal SC, Frencken JE. Survival of atraumatic restorative treatment (ART) sealants and restorations: a meta-analysis. *Clin Oral Investig.* 2012; 16:429-41.
17. Frencken JE, Taifour D, van't Hof MA. Survival of ART and amalgam restorations in permanent teeth of children after 6.3 years. *J Dent Res.* 2006; 85:622-6.
18. Phantumvanit P, Songpaisan Y, Pilot T, Frencken JE. Atraumatic restorative treatment (ART): a threeyear community field trial in Thailand- survival of one-surface restorations in the permanent dentition. *J Public Health Dent.* 1996; 56:141-5.
19. Ericson D, Kidd EAM, McComb D, Mjor I, Noack MJ. Minimally invasive dentistry. *Oral Health Prev Dent.* 2003; 1:59–72.
20. Marsh P D. Dental plaque as a biofilm and a microbial community – implications for health and disease. *BMC Oral Health.* 2006; 6:S14.
21. Lagerweij MD, van Loveren C. Declining Caries Trends: Are We Satisfied? *Curr Oral Health Rep.* 2015; 2:212–7.
22. FDI World Dental Association. The Challenge of Oral Disease. A call for global action. 2015; Available online: http://www.fdiworldental.org/media/77552/complete_oh_atlas.pdf (accessed on 21 December 2016).
23. Do LG, Spencer A. Oral health-related quality of life of children by dental caries and fluorosis experience. *J Public Health Dent.* 2007; 67:132–9.
24. Bagramian RA, Garcia-Godoy F, Volpe AR. The global increase in dental caries. A pending public health crisis. *Am J Dent.* 2009; 22:3–8.
25. Khanh LN, Ivey SL, Sokal-Gutierrez K, et al. Early Childhood Caries, Mouth Pain, and Nutritional Threats in Vietnam. *Am J Public Health.* 2015; 105:2510–7.
26. Sankeshwari RM, Ankola AV, et al. Association of socio-economic status and dietary habits with early childhood caries among 3- to 5-year-old children of Belgaum city. *Eur Arch Paediatr Dent.* 2013; 14:147–53.
27. Dye BA, Thornton-Evans G, Li X, Iafolla, TJ. Dental caries and sealant prevalence in children and adolescents in the United States, 2011–2012. *NCHS Data Brief.* 2015; 191:1–8.
28. Health and Social Care Information Centre. Children's Dental Health Survey 2013; Available online: <http://www.hscic.gov.uk/catalogue/PUB17137/CDHS2013-England-Report.pdf> (accessed on 19 March 2015).

29. Frencken JE, Leal SC, Navarro MF. Twenty-five-year atraumatic restorative treatment (ART) approach: a comprehensive overview. *Clin Oral Investig.* 2012; 16:1337–46.
30. Frencken JE, Leal SC. The correct use of the Atraumatic Restorative Treatment (ART) approach. *Appl Oral Sci.* 2010; 18:1–4.
31. Holmgren CJ, Roux D, Domejean S. Minimal intervention dentistry: Part 5. Atraumatic restorative treatment (ART)—A minimum intervention and minimally invasive approach for the management of dental caries. *Br Dent J.* 2013; 214:11–8.
32. Arrow P. Restorative Outcomes of a Minimally Invasive Restorative Approach Based on Atraumatic Restorative Treatment to Manage Early Childhood Caries: A Randomised Controlled Trial. *Caries Res.* 2016; 50:1–8.
33. Tedesco TK, Calvo AF, Lenzi TL, Hesse D et al. ART is an alternative for restoring occlusoproximal cavities in primary teeth—Evidence from an updated systematic review and meta-analysis. *Int J Paediatr Dent.* 2017; 27:201–9.
34. Phantumvanit P et al. Atraumatic restorative treatment (ART): a three-year community field trial in Thailand--survival of one-surface restorations in the permanent dentition. *J Public Health Dent.* 1996; 56:135-40.
35. Rahimtoola S and van Amerongen E. Comparison of two tooth-saving preparation techniques for one-surface cavities. *ASDC J Dent Child.* 2002; 69:16-26.
36. Steele J. ART for treating root caries in older people. *Evid Based Dent.* 2007; 67:387-92.
37. Mickenautsch S, Yengopal V, Banerjee A. Atraumatic restorative treatment versus amalgam restoration longevity: a systematic review. *Clin Oral Investig.* 2010; 14:233–40.
38. van 't Hof MA, Frencken JE, van Palenstein Helderman WH, Holmgren CJ. The atraumatic restorative treatment (ART) approach for managing dental caries: a meta-analysis. *Int Dent J.* 2006; 56:345-51.
39. Kemoli AM and van Amerongen WE. Influence of the cavity-size on the survival rate of proximal ART restorations in primary molars. *Int J Paediatr Dent.* 2009; 19:423-30.
40. Frencken JE, Makoni F, Sithole WD, Hackenitz E. Three-year survival of one-surface ART restorations and glass-ionomer sealants in a school oral health programme in Zimbabwe. *Caries Res.* 1998; 32:119-26.
41. Mallow PK, Durward CS, Klaipo M. Restoration of permanent teeth in young rural children in Cambodia using the atraumatic restorative treatment (ART) technique and Fuji II glass ionomer cement. *Int J Paediatr Dent.* 1998; 8:35-40.

42. Lopez NS, Simpser-Rafalin P, Berthold P. Atraumatic restorative treatment for prevention and treatment of caries in an underserved community. *Am J Public Health*. 2005; 95:1338-9.
43. Lo EC, Holmgren CJ, Hu D, van Palenstein Helder W. Six-year follow up atraumatic restorative treatment restorations placed in Chinese school children. *Community Dent Oral Epidemiol*. 2007; 35:387-92.
44. De Amorim RG, Frencken JE, Raggio D, Chen S, Hu S, Leal SC. Survival percentages of Atraumatic Restorative Treatment restorations and sealants in posterior teeth: an updated systematic review and meta-analysis. Manuscript still under review. 2017; 48:429-41.
45. Zhang W, Chen X, Fan MW, Mulder J, Huysmans MC, Frencken JE. Do light cured ART conventional high-viscosity glass-ionomer sealants perform better than resin-composite sealants: a 4year randomized clinical trial. *Dent Mater*. 2014; 30:487-92.
46. Hilgert LA, Leal SC, Mulder J, Creugers NH, Frencken JE. Caries-preventive effect of supervised toothbrushing and sealants. *J Dent Res*. 2015; 94:1218-24.
47. MacCormac C, Kinirons M. Reasons for referral of children to a general anaesthetic service in North Ireland. *Int J Paediatr Dent*. 1998; 8:191-6.
48. Alcaino E, Kilpatrick N, Smith E. Utilization of day stay general anaesthesia for the provision of dental treatment to children in New South Wales, Australia. *Int J Paediatr Dent*. 2000; 10:206-12.
49. Ing C, DiMaggio C, Whitehouse A, Hegarty K, Brandy J, von Ugren-Sternberg S, et al. Long-term differences in language and cognitive function after childhood exposure to anesthesia. *Pediatrics*. 2012; 130:476–85.
50. Arrow P, Klobas E. Minimum intervention dentistry approach to managing early childhood caries: a randomized control trial. *Community Dent Oral Epidemiol*. 2015; 43:511–20.
51. Folayan MO, Idehen EE, Ojo OO. The modulating effect of culture on the expression of dental anxiety in children: A literature review. *Int J Paediatr Dent*. 2004; 14:241-5.
52. Skaret E, Soevdsnes EK. Behavioural science in dentistry. The role of the dental hygienist in prevention and treatment of the fearful dental patient. *Int J Dent Hyg*. 2005; 3:2-6.
53. Locker D, Liddell A, Dempster L, Shapiro D. Age of onset of dental anxiety. *J Dent Res*. 1999; 78:790-6.
54. Pine CM, Adair PM, Burnside G, Nicoll AD, Gillett A, Borges-Yáñez SA, et al. Barriers to the treatment of childhood caries perceived by dentists working in different countries. *Community Dent Health*. 2004; 21:112-20.

55. Armfield JM, Slade GD, Spencer AJ. Dental fear and adult oral health in Australia. *Community Dent Oral Epidemiol.* 2009; 37:220-30.
56. Van Houtem CM, Aartman IH, Boomsma DI, Ligthart L, Visscher CM, de Jongh A. Is dental phobia a blood-injection-injury phobia? *Depress Anxiety.* 2014; 31:1026-34.
57. Boyle CA, Newton T, Milgrom P. Who is referred for sedation for dentistry and why? *Br Dent J.* 2009; 206:E12.
58. Kanegane K, Penha SS, Borsatti MA, Rocha RG. Dental anxiety in an emergency dental service. *Rev Saude Publica.* 2003; 37:786-92.
59. Berggren U, Meynert G. Dental fear and avoidance: Causes, symptoms, and consequences. *J Am Dent Assoc.* 1984; 109:247-51.
60. Banerjee A, Watson TF, Kidd EA. Dentine caries excavation: A review of current clinical techniques. *Br Dent J.* 2000; 188:476-82.
61. Walsh LJ. Anxiety prevention: Implementing the 4 S principle in conservative dentistry. *Auxilliary* 2007; 17:24-6.
62. Frencken J, van Amerogen E, Phantumvanit P, Songpaisan Y, Pilot T. *Manual for the Atraumatic Restorative Treatment Approach to Control Dental Caries.* 3rd ed. Groningen: WHO Collaborating Centre for Oral Health Research; 1997.
63. Smales RJ, Yip HK. The atraumatic restorative treatment (ART) approach for primary teeth: Review of literature. *Pediatr Dent.* 2000; 22:294-8.
64. Thomaz EB, Guerra RN, Libério SA, da Cruz MC, Pereira AL. Longitudinal assessment of immunological and oral clinical conditions in patients undergoing anticancer treatment for leukemia. *Int J Pediatr Otorhinolaryngol.* 2013; 77:1088–93.
65. Hegde AM, Joshi S, Rai K, Shetty S. Evaluation of oral hygiene status, salivary characteristics and dental caries experience in acute lymphoblastic leukemic (ALL) children. *J Clin Pediatr Dent.* 2011; 35:319–23.
66. Elad S, Raber-Durlacher JE, Brennan MT, Saunders DP, Mank AP, Zadik Y, et al. Basic oral care for hematology-oncology patients and hematopoietic stem cell transplantation recipients: a position paper from the joint task force of the Multinational Association of Supportive Care in Cancer/ International Society of Oral Oncology (MASCC/ISOO) and the European Society for Blood and Marrow Transplantation (EBMT). *Support Care Cancer.* 2015; 23:223–36.

67. Gawade PL, Hudson MM, Kaste SC, Neglia JP, Constine LS, Robison LL, et al. A systematic review of dental late effects in survivors of childhood cancer. *Pediatr Blood Cancer*. 2014; 61:407–16.
68. Hong CH, daFonseca M. Considerations in the pediatric population with cancer. *Dent Clin North Am*. 2008; 52:155–81.
69. Carvalho EC, Cárnio EC, Khouri VY, Guilherme C, dos Santos CB, Pace MA. Examination of the oral cavities of patients with cancer: clinical evaluation and indirect measurement of the nitric oxide level. *Rev Esc Enferm*. 2013; 47:101–6.
70. Frencken JE, Pilot T, Songpaisan Y, Phantumvanit P. Atraumatic restorative treatment (ART): rationale, technique, and development. *J Public Health Dent*. 1996; 56:135–40.
71. Frankl SN, Shiere FR, Fogels HR. Should the parent remain with the child in the dental operatory? *J Dent Child*. 1962; 2:150–62.
72. Anders PL, Davis EL. Oral health of patients with intellectual disabilities: a systematic review. *Spec Care Dent*. 2010; 30:110–7.
73. Stiefel DJ, Truelove EL, Mandel LS: Perceived barriers vs dental care availability for persons with disabilities. *J Dent Res*. 1991; 70(Spec Issue):337.
74. Lee HH, Milgrom P, Starks H, Burke W: Trends in death associated with pediatric dental sedation and general anesthesia. *Paediatr Anaesth*. 2013; 23:741-6.
75. Molina GF, Leal S, Frencken JE. Strategies for managing carious lesions in patients with disabilities: a systematic review. *J Disabil Oral Health*. 2011; 12:159–67.
76. Iacono T, Carling-Jenkins R. The human rights context for ethical requirements for involving people with intellectual disability in medical research. *J Intellect Disabil Res*. 2012; 56:1122–32.
77. Marcenes W, Kassebaum NJ, Bernabé E, Flaxman A, Naghavi M, Lopez A, et al. Global burden of oral conditions in 1990–2010: a systematic analysis. *J Dent Res*. 2013; 92:592-7.
78. Murray CJ, Vos T, Lozano R, Naghavi M, Flaxman AD, Michaud C, et al. Disability-adjusted life years 20 (DALYs) for 291 diseases and injuries in 21 regions, 1990–2010. *Lancet*. 2012; 380:2197-223.
79. Holmgren CJ, Lo ECM, Hu DY, Wan HC. ART restorations and sealants placed in Chinese school children – results after three years. *Community Dent Oral Epidemiol*. 2000; 28:314-20.
80. Raggio DP, Hesse D, Lenzi TL, Guglielmi CAB, Braga MM. Is atraumatic restorative treatment an option for restoring occlusoproximal caries lesions in primary teeth? A systematic review and meta-analysis. *Int J Paediatr Dent*. 2013; 23:251–8.

81. Smales RJ, Yip HK. The atraumatic restorative treatment (ART) approach for the management of dental caries. *Quintessence Int.* 2002; 33:427–32.
82. da Franca C, Colares V, van Amerongen E. Two-year evaluation of the atraumatic restorative treatment approach in primary molars class I and II restorations. *Int J Paediatr Dent.* 2011; 22:318–23.
83. Innes NP, Evans DJ, Stirrups DR. The Hall Technique; a randomized controlled clinical trial of a novel method of managing carious primary molars in general dental practice: acceptability of the technique and outcomes at 23 months. *BMC Oral Health.* 2007;7:18.
84. Santamaria RM, Innes NP, Machiulskiene V, Evans DJ, Splieth CH. Caries management strategies for primary molars: 1-yr randomized control trial results. *J Dent Res.* 2014; 93:1062–9.
85. Atieh M. Stainless steel crown versus modified open-sandwich restorations for primary molars: a 2-year randomized clinical trial. *Int J Paediatr Dent.* 2008; 18:325–32.

8. ŽIVOTOPIS

Marija Šimunović rođena je 30. travnja 1991. godine u Dubrovniku. Osnovnu školu u Luci Šipanjskoj završava 2005. godine, nakon čega upisuje klasičnu gimnaziju Ruđera Boškovića u Dubrovniku, te istu završava 2009. godine. Nakon toga upisuje Stomatološki fakultet u Zagrebu gdje apsolvira 2018. godine.