

Predkirurška ortodontska terapija

Mostarčić, Kristina

Professional thesis / Završni specijalistički

2013

Degree Grantor / Ustanova koja je dodijelila akademski / stručni stupanj: **University of Zagreb, School of Dental Medicine / Sveučilište u Zagrebu, Stomatološki fakultet**

Permanent link / Trajna poveznica: <https://um.nsk.hr/um:nbn:hr:127:024211>

Rights / Prava: [Attribution-NonCommercial-NoDerivs 3.0 Unported / Imenovanje-Nekomercijalno-Bez prerada 3.0](#)

Download date / Datum preuzimanja: **2024-07-22**



Repository / Repozitorij:

[University of Zagreb School of Dental Medicine
Repository](#)



SVEUČILIŠTE U ZAGREBU
STOMATOLOŠKI FAKULTET

Kristina Mostarčić

PREDKIRURŠKA ORTODONTSKA TERAPIJA

poslijediplomski specijalistički rad

Zagreb, veljača, 2013.

Rad je ostvaren na Zavodu za ortodonciju Stomatološkog fakulteta Sveučilišta u Zagrebu.

Mentor rada: Sandra Anić Milošević, doc. dr. sc., Stomatološki fakultet Sveučilišta u Zagrebu.

Lektor hrvatskog jezika: Patricija Harjač
profesor povijesti i hrvatskog jezika i književnosti
Koradovica 17, Varaždinbreg, 42204 Turčin
099 59 16 259

Lektor engleskog jezika: Ana Sambolec
Magister Artium engleskog
Zinke Kunc 53, 42000 Varaždin
091 53 22 805

Rad sadrži: 95 stranica
0 tablica
24 slike
1 CD

ZAHVALA

Zahvaljujem mentorici doc. dr. sc. Sandri Anić Milošević na savjetima i iskazanom povjerenju u izradi rada.

Veliko hvala obitelji i svim prijateljima na strpljivosti i potpori.

Sadržaj:

1. Uvod.....	1
2. Svrha rada.....	5
3. Predkirurška ortodontska terapija i ortognatska kirurgija.....	6
3.1. Povijesni pregled razvoja ortognatske kirurgije.....	6
3.2. Pristup pacijentu, anamneza i opći pregled, priprema pacijenta za ortodontsku terapiju.....	9
3.2.1. Pristup pacijentu.....	9
3.2.2. Anamneza i opći pregled.....	15
3.2.3. Socio-psihološka procjena.....	19
3.2.4. Priprema pacijenta za ortodontsku terapiju.....	20
3.3. Dijagnostičke metode, predviđanja i definicija plana terapije.....	22
3.3.1. Procjena estetke lica (analiza fotografija-fotogrametrija).....	23
3.3.2. Radiografska procjena.....	35
3.3.3. Okluzija i studijski modeli (gnatometrija).....	38
3.3.4. Procjena temporomandibularnog zgloba.....	39
3.3.5. Kompjuterska simulacija.....	40
3.4. Indikacije i kontraindikacije za predkiruršku ortodontsku terapiju.....	41
3.5. Tok predkirurške ortodontske (ortognatske) terapije.....	42
3.5.1. Postavljanje ortodontskih bravica na zube.....	49
3.5.2. Predkirurška/preparacijska ortodontska faza.....	50
3.6. Kirurške metode i mogućnosti u ortognatskoj kirurgiji.....	54
3.6.1. Izrada okuzijskih stabilizacijskih udloga.....	54
3.6.2. Kirurška faza i faza cijeljenja.....	59
3.6.3. Rana postoperativna faza.....	71
3.7. Komplikacije.....	73
3.8. Završna terapija i ishod.....	75
3.8.1. Postoperativna ortodontska faza.....	75
3.8.2. Skidanje ortodontskih bravica.....	76
3.8.3. Faza retencije.....	77
3.8.4. Stabilnost rezultata.....	77
4. Rasprava.....	79
5. Zaključak.....	81
6. Sažetak.....	82
7. Summary.....	84
8. Literatura.....	86
9. Životopis.....	95

Popis oznaka i kratica:

RIF	rigidna interna fiksacija
TMZ	temporomandibularni zglob
VTO	Visual Treatment Objective
Tri-G	Gornja trećina lica
G-Sn	Srednja trećina lica
Sn-Me'	Donja trećina lica
or-po	Frankfurtska horizontala
MR	magnetska rezonanca
SARPE	kirurško širenje nepca potpomognuto vijcima
CR	centrična relacija

1. Uvod

Ortodoncija (grč. *orthos*- ravno, grč. *odous*- zub) je klinička specijalistička grana dentalne medicine koja se bavi proučavanjem i nadziranjem rasta i razvoja zubi te kosti i mekih česti u području lica, njihovim liječenjem i sprečavanjem ortodontskih nepravilnosti (1, 2). Proučava prirodene razvojne poremećaje, kao i sve intrinzične i ekstrinzične čimbenike koji mogu dovesti do malokluzije. Poput svog područja interesa, koje je u stalnoj dinamici tokom života, tako i ortodoncija neprestano razvija nove terapijske postupke i naprave pomoću kojih ispravlja nastale dentoalveolarne diskrepance, bilo prirodene ili stečene, te ih dovodi u normalan položaj. Cilj moderne ortodoncije je stvaranje najbolje ravnoteže između okluzalnog odnosa, dentalne estetike, estetike lica te dobre stabilnosti rezultata i dugoročnog održavanja (1). Ranim kontroliranim razvojem denticije održavaju se optimalni okluzalni odnosi te osigurava estetika i harmonija svih struktura viscerokranija (3). Da bi rezultati bili zadovoljavajući, potrebna je priprema pacijenta od strane drugih grana dentalne medicine, kao i temeljiti dijagnostički postupci prije početka ortodontske terapije, kojima se može predvidjeti uspješnost krajnjeg rezultata. Takav multidisciplinarni pristup omogućava ortodontske zahvate i kod odraslih osoba, a ne samo djece u toku rasta i razvoja. Kod pacijenata čiji se dentofacijalni deformiteti ne mogu ispraviti modifikacijom rasta ili ortodontskom kamuflažom u planiranju ortodontske terapije potrebna je suradnja ortodonta s maksilofacijalnim

kirurgom tj. ortognatska kirurgija (grč. *orthos*-ravno, grč. *gnathos*- čeljust) kako bi se postigao željeni rezultat i stabilnost (4). Dentoalveolarna, dentoskeletalna ili dentofacijalna displazija, diskrepanca, disgnatija ili anomalija su sinonimi koji opisuju pacijente s poremećajima veličine i broja zuba te poremećajem veličine čeljusti i alveolarnog grebena. Prilikom predkirurške ortodontske terapije pacijenata s dentoskeletalnim anomalijama dentalne diskrepance se isprave standardnim ortodontskim terapijskim postupcima i zubi se poslože u pravilan luk, a koštane anomalije viscerokranija se operativnim manipulacijama finalno dovode u što sličiji položaj normalnom anatomskom i funkcionalnom položaju (eugnatija) (Slika 1). Ortognatski kirurški postupci su funkcionalni i estetski (5) te se takvom interdisciplinarnom suradnjom može ispraviti širok spektar skeletnih anomalija. Koštane se anomalije viscerokranija u ovom slučaju odnose samo na kirurške zahvate u području gornje i donje čeljusti, a ukoliko one uključuju i kranioorbitalnu regiju u terapiju se uključuju i kraniofacijalni zahvati (4, 6). Uz ortodonta i kirurga kod nekih je pacijenata s težim dentoskeletalnim anomalijama potrebna i suradnja psihologa kako bi se procijenila ličnost pacijenta i njegova psihička spremnost na takav opsežan zahvat i predstojeću promjenu u izgledu lica.

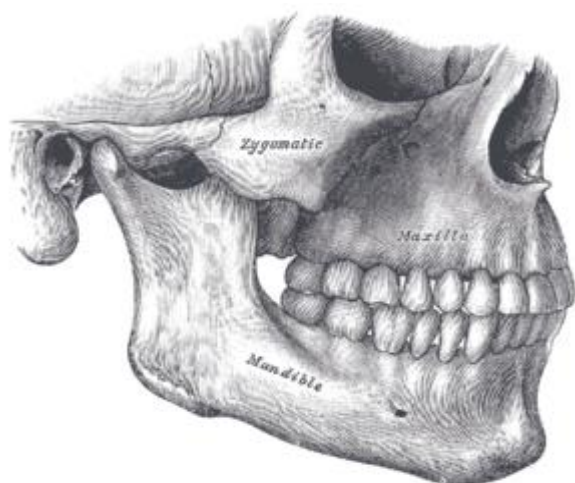
Multidisciplinarni je pristup najkvalitetniji i važan čimbenik uspjeha terapije i zadovoljavajućeg ishoda iste. Iako se vode diskusije, oko opravdanosti kirurških zahvata u toku ortodontske terapije, zbog produžene terapije pacijenta i duže izoliranosti od svakodnevnih obaveza kod nekih je pacijenata

on neophodan zbog većih koštanih anomalija koje uzrokuju primarno funkcionalni, a ujedno i estetski nedostatak.

U modernom društvu ortodontski terapijski zahvati i/ili ortognatski zahvati osim u terapijske spadaju i u estetske zahvate jer pojedincu mogu osigurati socijalno i psihološko blagostanje (1, 4, 6, 7). Asimetrija i nesklad su lako uočljivi te predstavljaju problem za pacijenta i liječnika (8). Ključnu ulogu ima prvi susret i način komuniciranja između terapeuta i pacijenta tj. roditelja maloljetnih pacijenata čija dob nije faktor koji će ih isključivati iz donošenja odluke o planiranju zahvata i realizaciji pojedinih planiranih zahvata.

Socijalna i psihološka korist zahvata za pacijenta proizlazi iz povećane dentofacijalne estetike koja je imperativ današnjeg društva, poboljšane funkcije i sprečavanju mogućih budućih dentalnih bolesti (1, 4). Stanja koja najčešće zahtijevaju ortognatsku kirurgiju su poteškoće sa žvakanjem i gutanjem, kronična bol u čeljusti, pretjerano trošenje zubi, mala brada, izbočena čeljust i sleep apnea (9).

Razlozi za tretman su različiti. Kod djece između devete i trinaeste godine češći razlog je fizički izgled. Oni tek onda pokazuju zainteresiranost za terapiju. Nakon visine, težine i kose, izgled i položaj zubi je četvrti najčešći razlog zbog kojeg dolazi do zadirkivanja djece u školi što utječe na njihov psihički razvoj. Kod adolescenata je najčešći razlog nepravilan položaj zubi (84%), a nešto manje savjet stomatologa (52%) i narušeni izgled lica (41%). Kod odraslih su najčešći razlozi za terapiju funkcionalne problematike, a tek onda estetski (10).



Slika 1. Normalni odnosi između maksile i mandibule (Preuzeto iz: Bartleby[homepage on the Internet]. Gray H. Anatomy of the human body; c2000 [cited 2012 Jun 07]. Available from: <http://www.bartleby.com/107/illus995.html>)

2. Svrha rada

Obzirom na veliki napredak kombinirane ortodontske i kirurške terapije u posljednjih nekoliko godina, a u svrhu poboljšanja ishoda terapije te ispravljanja prirođenih, razvojnih i/ili stečenih težih oblika disgnatija u kojima nije dovoljna samo ortodontska terapija u ovom ćemo radu obuhvatiti sve relevantne čimbenike koji dovode do pozitivnog i očekivanog ishoda terapije, kao i obostranog zadovoljstva prvenstveno pacijenta, a zatim i terapeuta. Rad će sadržavati povijesni pregled razvoja ortognatske kirurgije, ortodontsku pripremu pacijenta, dijagnostičke metode koje se koriste u analizi mekog, skeletalnog i dentalnog tkiva, zatim prognozu zahvata obzirom na dijagnosticiranu anomaliju, indikacije i kontraindikacije za tretman. Pregled kirurških mogućnosti i metoda u korekciji poremećaja okluzije nastalih zbog skeletalnih anomalija viscerokranija koje služe samo kao nadopuna standardnoj ortodontskoj terapiji, a ne kao njena zamjena te moguće komplikacije terapije i same ishode iste.


3. Predkirurška ortodonska terapija i ortognatska kirurgija

3.1. Povijesni pregled razvoja ortognatske kirurgije

Povijesni razvoj ortognatske kirurgije počinje 1846. godine kada je učinjena anteriorna mandibularna subapikalna osteotomija, nakon toga nema velikih pomaka. Od tada su rađene korekcije mandibularnog prognatizma bez prethodne ortodonske terapije koje su dale djelomično zadovoljavajući rezultat. Edward Angle je ustvrdio da bi uz ortodonsku terapiju ishod zahvata bio puno uspješniji. Tada prvi puta dolazi do ideje predkirurške ortodonske pripreme pacijenta za kirurški zahvat. Obwegeser je 1955. godine uveo sagitalnu osteotomiju ramusa mandibule intraoralnim pristupom. I danas se ta metoda smatra „zlatnim standardom“ mandibularnih ortognatskih zahvata u cijelome svijetu. Time počinje moderno doba ortognatske kirurgije.

Sagitalnom osteotomijom ramusa mandibule omogućena je kompenzacija mandibularnih diskrepanci u anteroposteriornom smjeru istim koštanim rezom. Mogućnost repozicije mandibule, u stabilnu poziciju, prethodila je mogućnosti stabilne repozicije maksile. LeFort I osteotomiju je već 1927. godine uveo Wassmund. Trebalo je još pedesetak godina dok se ta tehnika u cijelosti prihvatila u čeljusnoj kirurgiji zbog straha od teških krvarenja do kojih može doći tijekom zahvata. Napredak u maksilofacijalnoj kirurgiji je uslijedio kasnih šezdesetih godina kada je razvijena u potpunosti LeFort I osteotomija koja je omogućila pomicanje gornje čeljusti u sve tri prostorne dimenzije. Na mogućnost repozicije maksile u stabilnu poziciju ukazao je Obwegeser 1965.

godine, a 1970. je našao simultani način repozicije obje čeljusti. Tek tada dolazi do procvata ortognatske kirurgije. Posljednjih se pedesetak godina ortognatska kirurgija razvila u jedan od standardnih zahvata čeljusne kirurgije. Luhr ranih osamdesetih godina uvodi sprave koje osiguravaju centrične pozicije kondilusa tijekom čitavog zahvata te daje dodatnu podršku modernom pristupu sveobuhvatne funkcionalne rehabilitacije pacijenata s disgnatijama. Pomoću sustava za osiguranje kondilarne pozicije u toku maksilarne i mandibularne osteotomije kod bimaksilarnih zahvata, kao i ciljanim korištenjem distraktora u određenim indikacijama, moguće je riješiti i najteže slučajeve disgnatia (4, 6, 11, 12). Zbog težine i opsežnosti zahvata pokušavalo se pacijentu što više olakšati postoperativni period pa je umjesto imobilizacije čeljusti devedesetih godina uvedena rigidna interna fiksacija (RIF) čeljusti koja je uvelike poboljšala predvidivost i ishod rezultata operativnih zahvata te ubrzala oporavak pacijenta. Kombinacija ortodontije i ortognatske kirurgije je omogućila nove terapijske mogućnosti donedavno teško savladivih dentofacijalnih deformiteta koje nije bilo moguće tretirati samo ortodontskom terapijom. Danas su to rutinski zahvati koji omogućuju prilično stabilne estetske i funkcionalne rezultate (Slika 2) (10, 12 - 14).



Slika 2. Sličnosti i razlike Leonarda da Vinci-a i Mona Lise (Preuzeto iz: Art Viva Italy Blog [homepage on Internet]. Florence: Art Viva Italy Blog; [cited Sep 03]. Available from: <http://blog.artviva.com/page/29/>)

Terapijsko uključivanje ortognatske kirurgije ima četiri osnovna razloga:

1. Terapija malokluzija koje se ne mogu tretirati samo ortodontskom terapijom
2. Slučajevi gdje bi kamuflaža i kompenzacija rasta dovele do neprihvatljivih estetskih i funkcionalnih rezultata
3. Slučajevi gdje bi ortodontski zahvat prouzročio nepredvidiv rezultat
4. Kod korekcije malokluzija koje su determinirane kao uzročnik disfunkcije temporomandibularnog zgloba (TMZ), govora, žvakanja, disanja i slično (15).

3.2. Pristup pacijentu, anamneza i opći pregled, priprema pacijenta za ortodontsku terapiju

3.2.1. Pristup pacijentu

Kod svakog kandidata, bilo za ortodontsku terapiju ili kombiniranu ortodontsku terapiju s ortognatskom kirurgijom, važan je individualizirani pristup s različitim točnim estetskim i funkcionalnim mogućnostima terapije. Međusobno dijeljenje povjerljivih podataka vezanih uz terapiju povećava stupanj povjerenja pacijenta (4, 16). Prilikom prvog posjeta pacijenta specijalistu ortodontu nakon uvodnog razgovora potrebno je definirati precizno pacijentove želje, anomaliju i njen stupanj devijacije od prosječne populacijske norme (3, 4). Unatoč populacijskoj normi, konačna rekonstrukcija dentalnih i skeletalnih anomalija gornje i donje čeljusti, još se dodatno prilagođava svakom pojedinom pacijentu kako bi se postigla idealna estetika lica. Kirurg sam, neovisno o ortodontu, mora ostvariti komunikaciju s pacijentom i steći njegovo povjerenje i pristanak. Komunikacija mora biti kvalitetna, potpuno otvorena i jasna što povećava povjerenje pacijenta ili djeteta i njegovih roditelja te ih ohrabruje i priprema za daljnju što efektivniju suradnju. Uloga terapeuta je da na najbolji i za pacijenta najjednostavniji mogući način razjasni plan terapije kako bi se omogućilo pacijentu da sam može donijeti odluku koju vrstu terapije želi (1, 10). Rječnik koji se upotrebljava mora biti što jednostavniji. Slike sličnih tretiranih slučajeva pomažu u demonstraciji terapije i njenom ishodu. Može se dati aproksimativan vremenski period terapije uz objašnjenje da svaki period

terapije i svaka struktura ne reagira istom brzinom, pa tako varira i duljina terapije od pacijenta do pacijenta (4, 12). Na taj se način odgovornost za zahvat stavlja u ruke samom pacijentu jer je ipak to njegovo tijelo i problemi pa i odluka o vrsti terapije mora biti isključivo pacijentova, a ne terapeutova. U većini slučajeva radi se o maloljetnim pacijentima koji uz pomoć roditelja moraju donositi odluke i pristati na terapiju. Kod takvih je pacijenata dob od odlučujuće važnosti za uspjeh daljnje terapije. Ponekad postoji više smjerova terapije da bi se došlo do željenog cilja. Jedna od varijanti terapije može biti u obliku kamuflaže anomalije ekstrakcijom zubi ili širenjem zubnih lukova bez ekstrakcije. Druga mogućnost je ipak nešto agresivnija metoda. Tada se u suradnji s kirurgom skeletalni poremećaji dovode u normalnu poziciju uz ortodonska podešavanja okluzije. Ta agresivnija varijanta je češća kod odraslih pacijenata. Kod adolescenata odluke o tretmanu često su konzervativnije i ne postoji potreba za kirurške zahvate zbog nezavršenog rasta i razvoja kosti lica pa tu postoji i treća mogućnost, terapija modifikacijom rasta. Prilikom donošenja takvih odluka pacijentu pomažu kompjutorska predviđanja rezultata u svim mogućim varijantama terapije, a ujedno i poboljšavaju međusobnu komunikaciju (1, 10). Pacijentova autonomija je moralna doktrina te filozofska i etička baza za njegov informirani pristanak na odabranu terapiju, a samim time i dobar preduvjet za odličan predviđeni rezultat jer dobro informiran pacijent je kooperativan i slijedi upute terapeuta (4, 17).

U suvremenoj ortodonciji ortodonska i ortognatska kirurška terapija moraju biti usklađene s pacijentovim individualnim potrebama te se voditi dentalnim i

facijalnim estetskim ciljevima svakog pojedinca. Izbor ortodontske terapije je isključivo osobna socio-ekonomska odluka odrasle osobe ili roditelja maloljetne osobe. Roditelji se najčešće odlučuju na terapiju da bi povećali dentofacijalnu estetiku (18), smanjili psiho-socijalne probleme djeteta, poboljšali funkciju i prevenirali buduća oboljenja zubi. Broj zahvata se u ortognatskoj kirurgiji povećao posljednjih godina zbog veće terapijske efikasnosti i stabilnosti rezultata kod težih diskrepanci, za razliku od ortodontske kamuflaže čiji rezultati nisu u potpunosti zadovoljavali. Postupci ortodontske terapije su prilagođeni dobi pacijenta. Kod odraslih, izbor terapije je skeletalna modifikacija ortognatskom kirurgijom, a kod adolescenata modifikacija rasta ortodontskim napravama. Estetski i funkcionalni ciljevi za pacijente u toku rasta i razvoja moraju biti isti kao i za odrasle pacijente (4, 6, 10, 12, 18, 19). Pravodobnom modifikacijom rasta i razvoja denticije i kosti viscerokranija ortodont može postići velike promjene u izgledu lica koje su slične rezultatima ortognatskog kirurškog zahvata.

Ortognatska kirurgija omogućuje trodimenzionalne promjene položaja čeljusti. Time se terapeutski razlikuje od konzervativne modifikacije rasta čeljusti. Dramatične su promjene lica važan dio motivacije i zadovoljstva pacijenta, iako kod starijih pacijenata takve drastične promjene mogu imati negativnu psihosocijalnu konotaciju zbog iznenadne i nagle promjene izgleda lica (1, 4). Dentoskeletalne anomalije su zahtjevne diskrepance koje se mogu kamuflirati ortodontskom terapijom, ali u svojim težim oblicima zahtijevaju

kirurške zahvate. Učestalost dentoskeletalnih anomalija je teško procijeniti obzirom na njihovo porijeklo.

Etiološki ih dijelimo na prirodne, stečene i razvojne. Općenito nastaju kao rezultat razlike u rastu gornje čeljusti u odnosu na donju čeljust, zbog genetske predispozicije i stečenih uzroka. Rezultiraju diskrepancom normalnih odnosa u viscerokraniju.

Kongenitalne anomalije s kraniofacijalnim dizostozama, kao kod Apertovog ili Crouzonovog sindroma te rascjepi usne i nepca, također utječu na normalan rast i razvoj čeljusti.

Stečene nastaju nakon traume. O jačini traume ovisi daljnje stanje rasta i razvoja viscerokranija. Kod odraslih, traume mogu pomaknuti koštane elemente i zahtijevati kiruršku intervenciju kako bi se vratili u normalan položaj dok kod djece u razvoju mogu omesti normalan rast koji bi uslijedio.

Stečene dentoskeletalne anomalije mogu uzrokovati i neoplastične tvorevine, kirurške resekcije i jatrogena zračenja.

Od svih etioloških čimbenika, razvojne anomalije su najučestalije u populaciji i najčešće koje zahtijevaju ortognatske kirurške zahvate (4, 6, 20).

Dentoskeletalni deformiteti utječu na fizičke orofacijalne funkcije na više načina. Mastikacija je nepravilna i samim time utječe na probavu i zdravlje gastrointestinalnog sustava. Nemogućnost zatvaranja usnica potiče na disanje kroz usta, zato fiziološki predviđeno disanje kroz nos nije funkcionalno. Moguć je utjecaj na govor. Nepravilni zubi imaju veliki utjecaj na oralnu higijenu i zdravlje usne šupljine, čine ih podložnijima karijesu i parodontnim bolestima. Sve to zajedno najčešće ima i utjecaj na TMZ kod

kojeg dolazi do dislokacija. Osim fizičkog utjecaja dentoskeletalne anomalije imaju i psihosocijalni utjecaj na pojedinca što utječe na kvalitetu života (1, 4, 6, 20).

Rutinski se pregled za postavu dijagnoze sastoji od:

- Anamneza i opći pregled
 1. Medicinska povijest
 2. Stomatološka procjena
 - a) Dentalna anamneza
 - b) Opća procjena- status usne šupljine, konstitucija, visina/težina
 - c) Parodontne bolesti
 - d) Analiza oralnih funkcija - disanje, govor, mastikacija, gutanje
 - e) Kraniofacijalni indeksi - antropometrija
- Socio - psihološka procjena
- Procjena estetike lica (analiza fotografija - fotogrametrija)

Ekstraoralne fotografije:

1. Analiza prednje strane lica
2. Analiza profila lica

Intraoralne fotografije:

1. Okluzalne slike zubnih lukova - gornji i donji
2. Frontalni prikaz okluzije
3. Lateralni prikaz incizalne stepenice
4. Lateralne slike okluzije lijeve i desne strane

- Radiografska procjena

Ekstraoralne snimke:

1. Lateralna kefalometrija - rentgenkefalometrija
2. Posteroanteriorna kefalometrija
3. Ortopantomogram

Intraoralne snimke:

1. Zagrizne (aksijalne)
 2. Retroalveolarne (konvencionalne)
- Okluzija i studijski modeli (gnatometrija)
 1. Odnosi između lukova
 2. Odnosi unutar svakog pojedinog luka
 - Procjena temporomandibularnog zgloba
 - Kompjutorska simulacija (4, 21).

3.2.2. Anamneza i opći pregled

Traži se glavni razlog dolaska, medicinska dokumentacija i povijest dentalnih bolesti. Gleda se stupanj fizičkog razvoja te se ispituje motivacija i očekivanja pacijenta.

1. Medicinska povijest (anamneza) - pomoću upitnika se uzimaju podaci o medicinskoj anamnezi koje pacijent obavezno ispunjava pri prvoj posjeti. Upitnik mora biti temeljit kako se ne bi previdjele bitne zdravstvene činjenice. U slučaju da postoje bolesti, procjenjuje se njihov daljnji utjecaj na terapiju s liječnikom opće prakse ili nadležnim specijalistom. Traže se etiološki faktori poremećaja poput trauma, operativnih zahvata, sistematskih bolesti ili

lijekova. Potencijalni rizici i komplikacije vezani uz medicinski problem, ako on postoji, moraju biti raspravljani s pacijentom i temeljito dokumentirani. Također, važno je tražiti i prepoznati kongenitalne sindrome jer je u tih pacijenata obrazac koštanog rasta i razvoja drugačiji te mogu nepredvidivo reagirati na ortodontski i kirurški tretman.

2. Stomatološka procjena

- a) Dentalna anamneza- u dentalnoj anamnezi ispitujemo vrijeme nicanja mliječnih i trajnih zubi, traume, povijest dosadašnjih zahvata u usnoj šupljini, što nam ujedno ukazuje na pacijentovu buduću predanost terapiji.
- b) Opća procjena- nakon anamneze pristupa se kliničkom pregledu. U prvom stadiju kliničkog pregleda procjenjuje se stanje oralnog zdravlja pacijenta, analizira se funkcija i estetika te se na taj način donose odluke o eventualno potrebnim pripremama pacijenta.

Pregledom tvrdih i mekih tkiva usne šupljine, oralne higijene i uvidom u tretmane koji su učinjeni do terapije, dobivamo uvid u oralno zdravlje pacijenta i njegovu svojevrsnu dentalnu inteligenciju tj. njegovu savjesnost, a ujedno i razinu motivacije. U ovoj se fazi traži eventualna prisutnost karijesa, parodontnih bolesti, impaktiranih ili retiniranih zubi, procjenjuje se potreba za implantatima ili protetikom. Da bi mogli odabrati primjerenu vrstu terapije, obzirom na dob pacijenta, važno je ustanoviti njegov stupanj rasta i razvoja, konstituciju, govor, disanje, mastikaciju, gutanje i nepodesne navike u analizama oralne funkcije.

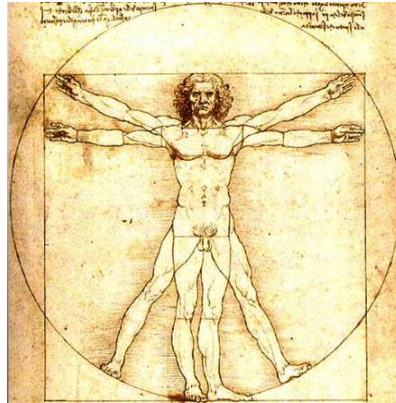
- c) Parodontne bolesti- procjenjuje se vrijednost svakog parodontološki kompromitiranog zuba i njegov utjecaj na terapiju. Parodontne bolesti i neadekvatno pričvršćena gingiva, obavezno se moraju sanirati prije početka terapije. Predviđene terapije i prognoze terapije moraju se raspraviti u suradnji s parodontologom i pacijentom.
- d) Analiza oralnih funkcija - pregledom se gleda funkcija jezika prilikom žvakanja, gutanja, zatim disanje na usta, modificirane navike jedenja, maksimalno otvaranje usta i eventualni problemi s TMZ. Kod pregleda funkcije jezika, bitna je veličina jezika, tonus i eventualno postojanje nepogodnih navika kao što je infantilno gutanje, sisanje palca, sisanje prsta, griženje usnice, upotreba nefizioloških duda varalica ili disanje na usta te procjena njihovog utjecaja na deformitet. Kod mastikacije se gleda, javljaju li se poteškoće u toku žvakanja kao ugrizi za obraz, usnice i jezik kao posljedica dentoskeletalnih ili dentalnih poremećaja. Moguće je i nesimetrično žvakanje zbog bolesti ili traume. U toku uzimanja anamneze može se primijetiti i nepravilnost govora. Nepravilan izgovor glasova **s** i **z** nastaje ako pacijent ima frontalno otvoren zagriz ili veliku incizalnu stepenicu. Kod strme postavbe gornjih frontalnih zubi teško se izgovaraju glasovi **t** i **d**. Kod skeletalne Klase III problem je izgovor glasova **f** i **v**. Dentoskeletalni deformiteti utječu na izgovor, a ortodontskom terapijom rijetko će se riješiti nastale poteškoće u govoru, stoga je potrebno u suradnju obavezno uključiti logopeda poslije terapije (1, 4, 10).
- e) Kraniofacijalni indeksi - antropometrija

Još od davnih vremena postoje izmjere proporcija tijela koje su se smatrale kanonima u medicini i umjetnosti, kao kod Leonarda da Vinci-a (Slika 3) i Albrechta Dürer-a, koji su davali veliku važnost estetskim kanonima u svojim likovnim i pismenim djelima. Postoji devet neoklasičnih kanona ljepote lica po kojima je lice podijeljeno na 4 vertikalne mjere, 4 horizontalne mjere i kut nazo-auralne inklinacije. Danas te vrijednosti neoklasičnih kanona nisu više primjenjive jer lice nije unificirano i svaka rasa ima svoju specifičnost lica (22, 23). Analiza estetike lica se radi *en face* (frontalno) i *profilno* pomoću antropometrijskih točaka na licu.

Frontalno se lice dijeli na tri trećine i gleda se opći dojam, prisutnost asimetrija, pomaci sredine zubnog niza ili brade, položaj i prominencija usnica, vidljivost inciziva te se mjere kraniofacijalni indeksi. Indeks lica mjeri visinu glave od točke N (nasion) do gn (gnation) te širinu lica između Zy (zygion) lijeve i desne strane.

Na temelju indeksa lica imamo tri osnovna oblika: dolihokefal, mezokefal i brahiokefal (22).

Profilnom analizom se gleda anteroposteriorni položaj čeljusti, vertikalne proporcije i mandibularni kut koji može biti povećan ili smanjen. Kod povećanog mandibularnog kuta izražen je vertikalni rast i dolazi do postrotacije mandibule. Kod smanjenog mandibularnog kuta izražen je horizontalni rast i dolazi do anterotacije mandibule (4, 24).



Slika 3. Primjer idealnih proporcija na crtežu Vitruvijevog čovjeka Leonarda da Vinci-a (Preuzeto iz: Wikipedia-Leonardo da Vinci[homepage on the Internet]. [cited 2012 Sep 13]. Available from: http://hr.wikipedia.org/wiki/Leonardo_da_Vinci)

3.2.3. Socio - psihološka procjena

Socio - psihološki razlozi pacijenta su bitna smjernica terapije. Važno je razmotriti pacijentove motive i njegova očekivanja od terapije. Racionalni razlozi za terapiju su estetski (18) ili funkcionalni nedostaci koji su rezultat malokluzije te samim time utječu na reakcije okoline što najčešće vodi do niskog samopouzdanja, slabe socijalne adaptacije i funkcionalnih poremećaja (4, 25).

Motivacija pacijenta je zapravo najvažnija u cijeloj anamnezi. Može biti eksterna i interna. Eksterna motivacija dolazi od pacijentove okoline. Može biti od strane roditelja bez zainteresiranosti djeteta pa je s takvim pacijentom teško surađivati i obično su rezultati neadekvatni ili može poteći od okoline i zapravo preći u internu motivaciju. Interna motivacija dolazi od samog pacijenta pa time dobivamo pacijenta s kojim neće biti teško surađivati i vrlo je vjerojatno da će rezultati terapije biti adekvatni.

Postoje dva moguća razloga za nezadovoljstvo pacijenta ishodom terapije. Propust kliničara da iznese pacijentu jasno realan i mogući ishod rezultata terapije, osobito estetski, a drugi je preoptimistična očekivanja pacijenta od rezultata terapije. Zbog toga je potrebno pacijentu kod prvog pregleda i prezentiranja terapije temeljito objasniti kirurški koncept, upoznati ga s realnim i razumljivim pregledom principa ortognatskih zahvata i općenito s mogućnostima terapije obzirom na pacijentovu dentoskeletalnu anomaliju. Razumijevanje pacijentovih briga, motivacija i očekivanja daje nam uvid u njegovo psihološko zdravlje. Pacijent sam mora iznijeti opažanja svog izgleda, zašto bi trebao terapiju, što ga je u tom trenu potaknulo na terapiju, što očekuje od terapije i na kraju sam donijeti odluku o terapiji (4, 26).

3.2.4. Priprema pacijenta za ortodontsku terapiju

Planiranje i ishod tretmana zahtjeva usku profesionalnu timsku suradnju općeg stomatologa, pedodonta, ortodonta, kirurga, protetičara, parodontologa, psihologa, pedijatra, otorinolaringologa i logopeda. Međusobnom zavisnosti i komunikacijom donose odluke o načinu, sredstvima, metodama i redosljedu terapijskih postupaka predviđenih u procesu terapije. Nakon uvodnog razgovora i uzimanja anamneze, obavlja se klinički pregled pacijenta te se dijagnostički prikupljaju podaci. Sakupljeni dobiveni rezultati nam omogućuju klasifikaciju problema, točnu dijagnozu te definiraju tok terapije. Prije ortodontske terapije ili kombinirane ortodontske i kirurške terapije treba pripremiti pacijenta za terapiju. Svi zubi moraju biti sanirani i ne smije biti prisutnih patoloških nalaz u usnoj šupljini (1, 10). U

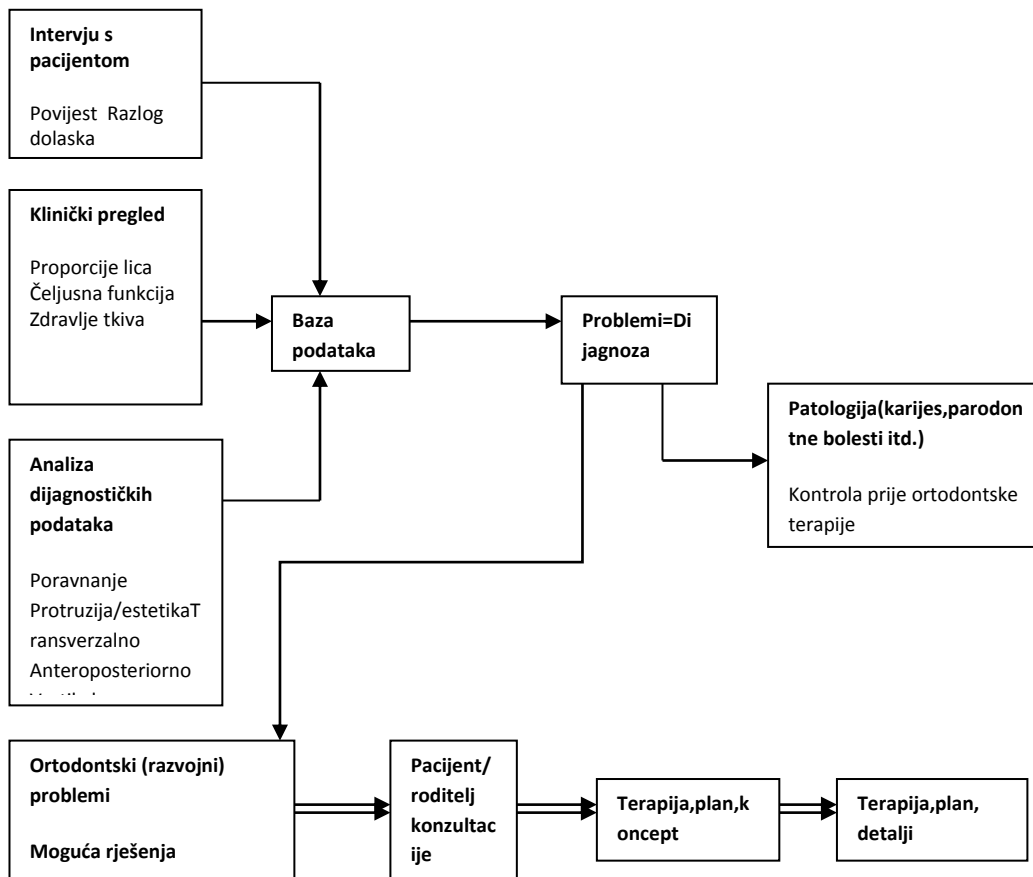
konzultaciji s praktičarima se određuju potrebni zahvati. Konzervativna sanacija uključuje sanirane karijesne lezije, po potrebi endodontski tretirati zube, vađenje zubi, uklonjene tvrde i meke zubne naslage, sanaciju frakturiranih zubi, parodontološki tretman zubi i eventualno protetski definitivno ili privremeno opskrbljene pojedine zube krunicama (Slika 4).

Bitno je u naglasiti važnost oralne higijene u toku ortodontske terapije kako bi uspjeh terapije bio potpun. Kod pacijenata s hipodoncijom potrebno je bezuvjetno mišljenje implantologa i protetičara kako bi se odlučilo hoće li se u toku terapije slobodan prostor ortodontski zatvoriti ili će se ostaviti mjesta za implantološki zahvat i protetsku nadogradnju te u kom trenu terapije će to biti napravljeno. Nakon otklonjene patologije, ortodont daje moguća terapijska rješenja. Interakcijom između ortodonta i pacijenta te roditelja ako se radi o maloljetnoj osobi, vizualnom prezentacijom pojedinih mogućih rezultata (Visual Treatment Objective-VTO i kompjutorska predviđanja), kompromisom i vaganjem omjera troškova zahvata i finalne koristi istog, odabire se najbolje rješenje svih ponuđenih po mišljenju pacijenta na temelju dobro objašnjenih mogućih smjerova terapije. Savršeno ortodontsko poravnanje zubi i vrsne kirurške tehnike nikako ne mogu zamijeniti dobru kliničku procjenu, optimalno donošenje odluka, pravilnu komunikaciju i empatiju s pacijentom (1, 4, 10, 17).

Razvoj plana terapije ima tri faze:

1. Dogovor između ortodonta i kirurga o toku terapije
2. Predstavljanje plana terapije pacijentu

3. Plan se može mijenjati ako postoje za to indikacije, ali inače služi kao smjernica terapije (4, 10).



Slika 4. Pristup planiranju terapije pacijenta u timskoj suradnji (Preuzeto iz: Graber TM, Vanarsdall RL, Vig KVL. Orthodontics: Current principles and techniques. 4th ed. Philadelphia: Elsevier Inc.; 2005.)

3.3. Dijagnostičke metode, predviđanja i definicija plana terapije

Nakon uvodnog razgovora s ortodontom koji pacijentu mora biti razumljiv, uzete medicinske i dentalne anamneze, općeg pregleda, socio-psihološke procjene i pripreme pacijenta rade se temeljite kliničke pretrage i

dijagnostička mjerenja kako bi mogli izmjeriti točan stupanj devijacije, postaviti dijagnozu i odabrati s pacijentom najbolju moguću terapiju. Rezultati pretrage se prosljeđuju i kirurgu ili ih on sam radi i tek tada radi detaljan plan terapije. Analizira se meko, koštano i dentalno tkivo.

Meko tkivo analiziramo kliničkim pregledom i pomoću fotografija, skeletalno kefalometrijski, a dentalno izradom studijskih modela.

3.3.1. Procjena estetike lica (analiza fotografija - fotogrametrija)

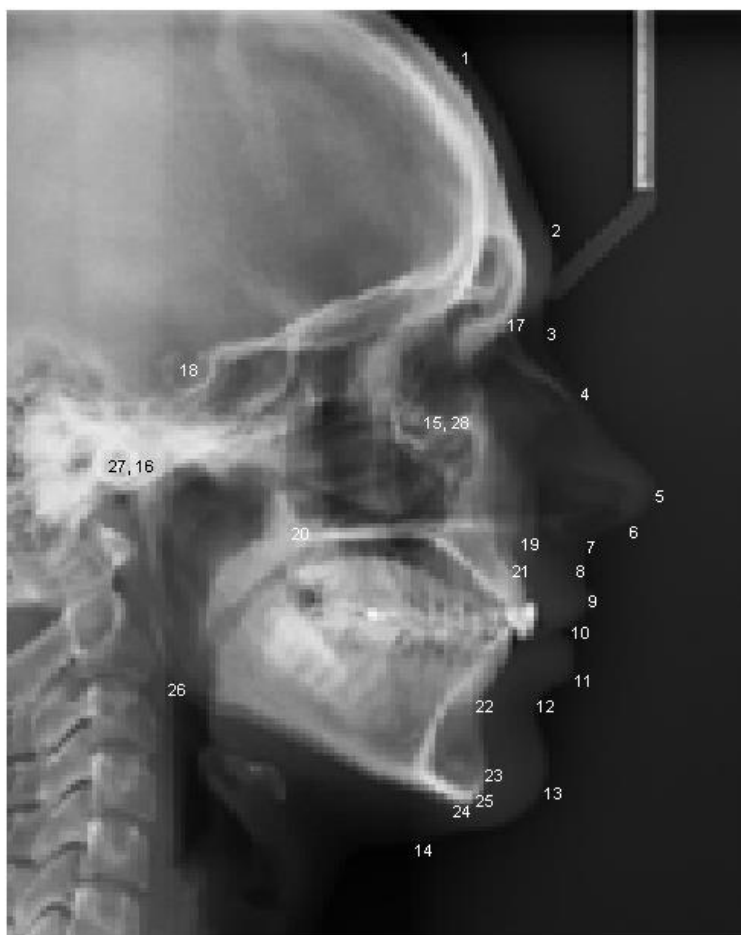
Najvažnija od svih procedura u dijagnostici je klinička procjena lica fotogrametrijom. Rade se *ekstraoralne* fotografije lica frontalno, frontalno s osmjehom i oba profila kod većih deformacija, *intraoralne* okluzalne fotografije pojedinih zubnih lukova i okluzije obje strane.

Primarno se ističe estetika en face jer je to način na koji sebe vidi pacijent (27). Ravnoteža i proporcije među raznim strukturama na licu kod pojedinca su važnije od brojčanih vrijednosti, kao i ravnoteža između proporcija lica i pacijentove općenite građe i stava tijela. Kod kliničkih je pregleda važno ustanoviti hoće li kombinirana ortodontsko kirurška terapija biti u mogućnosti ispraviti dentalne i skeletalne deformacije, kao i one na mekom tkivu te kako će taj zahvat utjecati na strukture lica (4). Iako je u istraživanjima dokazano da izraz lica na fotografiji znatno utječe na atraktivnost pojedinca, kod pregleda i slikanja za terapijske svrhe nije cilj postići atraktivne već realne fotografije (28). Glava mora biti u opuštenom položaju, gledati ravno ispred sebe, zubi u položaju centralne okluzije i usnice opuštene (29). U slučaju da glava nije u prirodnom položaju možemo dobiti lažne rezultate i na temelju

toga raditi krive kliničke procjene. Kombinirana ortognatska terapija je zamišljena kombinacija terapija kojima je cilj dobiti idealnu funkciju u centralnoj okluziji te se zato sve pretrage rade u položaju centralne okluzije. Samo pacijenti s vertikalnom maksilarnom deficijencijom i izrazito dubokim zagrizom su iznimka od ovog pravila. Zbog neadekvatne visine gornje čeljusti koja uzrokuje dubok zagriz dolazi do distorzije usnica. Da bi se kod njih točno procijenio odnos između gornjih sjekutića i usnice procjena se radi u položaju otvorenog zagrizu. Pomoću zagriznog voska im se podiže vertikalna dimenzija dok se usnice međusobno blago ne razvoje. Zbog manjka vidljivosti prednjih zubi, oblika i debljine usnice, anteroposteriornog položaja brade, labiamentalne svijenosti, dužine gornje usnice, nazolabijalnog kuta i debljine mekog tkiva tek u tom položaju se mogu značajnije procijeniti međusobni odnosi zubi, kosti i mekog tkiva. Fotogrametrija je indirektna antropometrija (1, 4, 22, 30, 31). Pomoću fotografije možemo pratiti promjene rasta i razvoja, kao i terapijske promjene prije i nakon terapije. Na njima se mjere angularne i linearne udaljenosti. Ravnine sella-nasion (S-N) i Frankfurtska ravnina se tradicionalno koriste kao referentne horizontalne ravnine za razne kefalometrijske i kliničke procjene, ali to ne znači da je to ujedno i prirodni položaj glave pacijenta pa se zato klinička procjena radi isključivo u prirodnom nenasilnom položaju glave (29, 31).

Fotografije i kefalometrijska analiza moraju biti standardne pretrage da bi se postavila prava dijagnoza i točna terapija. Da bi se olakšalo mjerenje na

fotografijama i kefalometrijskim snimkama, postoje definirane referentne točke za meko tkivo lica i skelet (Slika 5).



Slika 5. Lateralni kefalogram s označenim referentnim točkama na mekom i skeletalnom tkivu: **1. Tri** trichion = točka na granici čela i vlasišta, **2. G** glabella = najanteriornija točka čela, **3. N'** nasion (na mekim čestim) = najposteriornija točka konkaviteta mekih česti korjena nosa, **4. Nd** nasal dorsum = točka na sredini hrpta nosa, **5. Prn** pronasale = najanteriornija točka vrha nosa, **6. Cm** columella = najanteriornija točka columelle nosa, **7. Sn** subnasale = točka gdje se columella sastaje s kožnim dijelom gornje usne u sagitalnoj ravnini, **8. Točka A'** točka najvećeg konkaviteta na sredini gornje usne između točaka Sn i Ls, **9. Ls** labrale superius = najanteriornija točka konveksiteta gornje usne, **10. Sto** stomion = točka na spojištu vermilion gornje i donje usne, **11. Li** labrale inferius = najanteriornija točka konveksiteta donje usne, **12. Sm** supramentale (točka B') = točka najvećeg konkaviteta u sredini donje usne između točaka Ls i Pg, **13. Pg'** pogonion (na mekim čestim) = najanteriornija točka mekog tkiva brade, **14. Me'** menton (na mekim čestim) = najniža točka mekog tkiva brade, **15. Or** orbitale = najniža točka na donjem rubu orbite, **16. Tr** tragion = najposteriornija točka aurikularnog tragusa, **17. N** nasion = najanteriornija točka nazofrontalne suture, **18. S** sella = točka u centru sella-e turcica, **19. sp** spinale = vrh spine nasalis anterior, **20. pm** pterygomaxillare = sjecište sjene tvrdog nepca i pterigomaksilarne fisure, **21. ss (A)** subspinale = najdublja točka konveksiteta prednje konture processusa alveolarisa maxille, **22. sm (B)** supramentale = najdublja točka konkaviteta prednje konture

processusa alveolarisa mandibule, **23. pg** pogonion = najprominentnija točka koštane konture brade, **24. m (Me)** menton = najniža točka brade, **25. gn** gnation = točka između najanteriornije i najniže točke brade, **26. go** gonion = angulus mandibule, **27. ar** artikulare = točka na sjecištu dorzalnog ruba processusa articularisa i base cranii u tom dijelu, **28. or** orbitale = najniža točka infraorbitalnog ruba

Spajanjem točaka na mekom tkivu možemo raditi izmjeru vertikalnih i horizontalnih linearnih mjerenja te angularna mjerenja.

Ekstraoralne fotografije:

1. Analiza fronte lica - važno je procijeniti formu lica gledajući pacijenta

sprijeda i njegovu formu lica, uočiti transversalne dimenzije, simetriju lica, vertikalne odnose gornje, srednje i donje trećine lica te usnice.

Interpupilarna linija mora biti paralelna s horizontalnom ravninom. *Forma lica* tj. odnos vertikalne visine i širine lica ima veliki utjecaj na izgled lica.

Idealne proporcije između visine i širine lica su 1.3:1 kod žena i 1.35:1 kod muškaraca. Širina između goniona (go-go) bi trebala biti 30% manja od bizigomatične širine (Slika 6). Kratka kvadratičasta lica obično upućuju na

Klasu II, vertikalnu maksilarnu deficijenciju, hiperplaziju masetera i

makrogeniju dok duguljasta uska lica obično upućuju na vertikalni

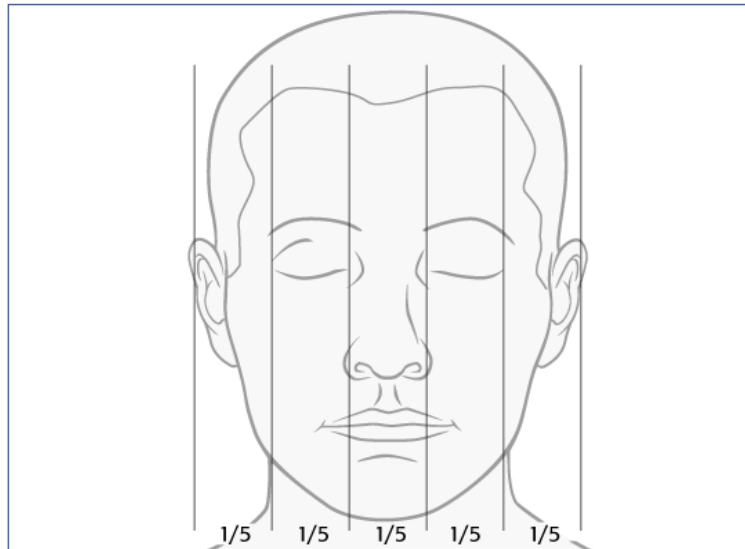
maksilarni višak, uzak nos, mandibularnu anteroposteriornu deficijenciju,

mikrogeniju, visok palatinalni svod i prednji otvoreni zagriz.



Slika 6. Ikone ljepote nekada i danas: a) Nefertiti (Preuzeto iz: Wikipedia-Nefertiti Bust[homepage on the Internet]. [cited 2012 Sep 20]. Available from: http://en.wikipedia.org/wiki/Nefertiti_Bust), b) Grace Kelly (Preuzeto iz: Wikipedia- Grace Kelly[homepage on the Internet]. [cited 2012 Sep 20]. Available from: http://en.wikipedia.org/wiki/Grace_Kelly)

Transverzalne dimenzije lica se određuju pravilom petina (Slika 7). Lice se podijeli u pet jednakih dijelova od heliksa do heliksa vanjskog uha i otprilike širine oka. Vanjska petina se mjeri od sredine heliksa uha do vanjskog ruba kantusa oka. Na taj način jako istaknute uši mogu imati veliki efekt na proporcije lica što se može korigirati otoplastikom. Medijalne dvije petine lica se mjere od vanjskog do unutarnjeg ruba kantusa oka. Vanjska linija bi trebala biti paralelna s gonialnim kutom mandibule. Obzirom na hipertrofiju masetera ili kod dugog lica taj kut je lateralnije ili medijalnije od vanjske linije medijalne petine. Širina usta bi trebala biti otprilike unutar unutarnjih linija obje medijalne petine. Središnja petina je definirana unutarnjim kantungom lijevog i desnog oka. Kod pacijenata s hipertelorizmom ta je petina van svojih proporcija. Krila nosa se također moraju poklapati s omeđenjem tih linija.



Slika 7. Podjela lica frontalno na petine (Preuzeto iz: AOCMF[homepage on the Internet]. [cited 2012 Sep 29]. Available from: <https://aocmf.aofoundation.org/Structure/education/Pages/education.aspx>)

Kod pacijenata, kod kojih je predviđeno kirurško pomicanje gornje čeljusti prema naprijed i/ili njeno podizanje, treba uzeti u obzir i istovremenu kirurgiju nosa (4, 22, 32).

Simetrija lica se određuje tako da se povuče zamišljena linija kroz meko tkivo glabelle, pronasale, centar filtruma gornje usnice i donje usnice, te pogonion.

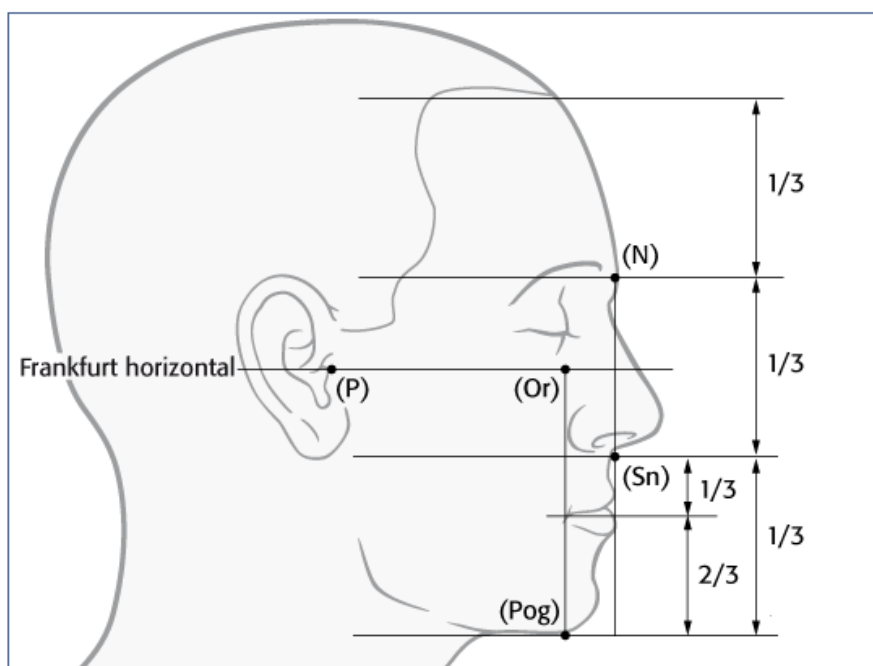
Važno je uočiti odnos zubne sredine i sredine lica. Etiološki pomak zubne sredine može biti skeletalni ili dentalni. Dentalni pomak uzrokovan je razmacima među zubima, zubima koji nedostaju, rotiranim zubima, zbijenošću zubi, ispunima, krunama, implantatima, djelomičnim protezama.

Važno je izmjeriti sredinu brade, njen odnos prema sredini zubi u donjoj čeljusti i visinu. Mjeri se simetrija, oblik i vertikalni odnos. Maksilarna i mandibularna sredina se procjenjuju u odnosu na sredinu lica te u odnosu jedna na drugu. Također, važno je procijeniti mandibularnu sredinu u odnosu

na sredinu brade. Apsolutna simetrija lica ne postoji, ali što su polovice simetričnije to je bolja estetika lica. Anteroposteriorna kefalometrijska radiografija je indicirana kada postoji značajna asimetrija lica, a omogućuje uočavanje razlike etioloških faktora između kosti, mekog tkiva ili njihove kombinacije.

Vertikalne dimenzije lica se određuju gornjom, srednjom i donjom trećinom (Slika 8) (4, 22, 33). Gornja trećina lica je između Tri-G. Deformiteti u gornjoj trećini lica najčešće se mogu maskirati pomoću kose, ali svejedno se mjere i bilježe jer mogu upućivati na kraniofacijalne anomalije. Srednja trećina lica je između G-Sn. Vertikalna linija lica, za potrebe kombinirane terapije, procjenjuje se u donje dvije trećine pomoću nosa, usnica i brade. Visina nosa se mjeri N'-Sn, a dužina vrha nosa Prn-Sn. Radi se i procjena harmonije struktura srednje trećine lica pomoću lagano zakrivljene, obrazi-baza nosa-usnice, linije koja počinje od prednje strane uha, zakrivljuje se prema naprijed kroz obraze, prolazi anteroinferiorno kroz gornju čeljust pored baze krila nosa i završava lateralno od komisura usana. Svako odstupanje od te linije upućuje na određenu skeletalnu deformaciju. Donja trećina lica je između Sn-Me'. Srednja trećina lica bi u odnosu na vertikalnu visinu donje trećine lica trebala biti u odnosu 5:6. Unatoč tome, donja trećina lica može biti povećana ili smanjena. Povećana je kod vertikalnog maksilarnog rasta i mandibularnog prognatizma, a smanjena kod mandibularnog retrognatizma s dubokim zagrizom. Donja se trećina može dodatno podijeliti na trećine (Slika 8). Dužina gornje usnice (Sn-Sto) koja čini gornji dio trećine donje trećine lica iznosi 20+/-2mm kod žena, a 22+/-2mm kod muškaraca. Usnica može biti

kraća od navedenih vrijednosti, ali treba paziti da se to ne zamijeni sa povećanim skeletalnim vertikalnim maksilarnim rastom. Od Sto-Me bi trebale biti preostale dvije trećine dužine. Dužina donje usnice (Sto-Sm) je 40+/-2mm kod žena, a 44+/-2mm kod muškaraca. Dužina donje usnice može se činiti kraćom kod pacijenata s dubokim zagrizom. Visina brade se mjeri Sm-Me'.



Slika 8. Podjela lica na trećine, prikaz Frankfurtske horizontale i odnosi veličine usnica (Preuzeto iz: AOCMF[homepage on the Internet]. [cited 2012 Sep 29]. Available from: <https://aocmf.aofoundation.org/Structure/education/Pages/education.aspx>)

Ugrizom u drvenu špatulu gleda se nagib okluzalne ravnine u odnosu na interpupilarnu ravninu, što je posebno važno u pacijenata s facijalnom asimetrijom. Procjenjuje se nagib posebno maksilarne i posebno mandibularne interkanine ravnine. Bitno je utvrditi da je i orbitalna ravnina u horizontalnom položaju kako ne bi utjecala na procjenu. Gleda se i stupanj vidljivosti zubi i gingive kod osmjeha. Normalno se vidi cijela kruna zuba do 2 mm gingive. Vidljivost zuba ovisi o vertikalnoj visini gornje čeljusti, dužini

usnice, dužini maksilarnih inciziva, količini pomaka usnice kod smijanja i obliku Kupidovog luka usnice. No, kirurška korekcija podizanja maksile se nikako ne planira samo na temelju količine vidljive gingive za vrijeme smijanja jer može dovesti do suprotnog učinka gdje poslije zahvata individua ima bezubi izgled.

Usnice su bitne za opću estetiku. Procjenjuje se njihova simetrija i određuje etiološki uzrok asimetrije ako ona postoji. Vermilion donje usnice (Sto-Li) je oko 25% deblji od gornje usnice (Ls-Sto), a normalan razmak u opuštenom stanju između usnica je 0 - 3mm. Postoje i specifične rasne razlike u debljini i obliku usnica što treba uzeti u obzir prilikom pregleda.

2. Analiza profila lica- obavezno mora biti vidljiva samo jedna polovica lica. U gornjoj se trećini lica gleda supraorbitalni rub koji se normalno projicira oko 5 - 10 mm izvan najanteriornije projekcije bulbosa oka. U srednjoj trećini lica se procjenjuju nos, obrazi i paranasalna područja. Vanjski kantus oka i gornji rub uha moraju biti paralelni s horizontalnom ravninom. Korisno je gledati te dvije trećine, odvojeno od donje trećine lica, kako bi dobili pravi uvid.

Nos - gleda se oblik dorzuma nosa koji može biti ravan, konkavan ili konveksan. Na dorzumu nosa moguće je postojanje grbavosti što svakako treba razlikovati od spuštenog vrha nosa. U toku kirurškog planiranja zahvata potrebno je izmjeriti širinu baze nosa i uključiti ga u operativni zahvat što će poboljšati finalnu estetiku.

Obrazi - najanteriornija točka bulbosa oka se projicira oko 0 - 2 mm ispred infraorbitalnog ruba dok su lateralni orbitalni rubovi 8 - 12 mm iza najanteriornije projekcije bulbosa oka. Obrazi se u konveksitetu protežu od

vrha zigomatične kosti do komisure usana i ta linija obrazi-baza nosa-usnice zahtjeva simultanu profilnu i frontalnu analizu.

Paranasalna područja- to područje zahtjeva pažljivu procjenu kliničara jer u tom području razlikujemo deficijencije srednje trećine lica i mandibularnog anteroposteriornog viška. Od pronasale (Prn) do subnasale (Sn) te od subnasale (Sn) do baze nosa (Nb) omjer je 2:1. Svaki omjer koji je bliži omjeru 1:1 indicira maksilarnu anteroposterionu deficijenciju. Povećani omjer indicira smanjenu nazalnu projekciju. Kod pacijenata sa svim ostalim mjerenjima normalnim, a s Klasom III i smanjenom projekcijom nosa više je indicirano mandibularno povlačenje, nego maksilarni pomak prema naprijed.

Donja trećina lica je najvažnija za ortodonciju i tu se proučava skelatalni konveksitet, protruzija usnica i pozicija donjih inciziva, a dodatno labiomentalna brazda, nazolabijalni kut, brada i spojno područje brade i grla. Na taj način možemo definirati nekoliko tipova profila mekog tkiva:

- konveksan (II/1)
- konkavan (III)
- ravni (skeletalna i dentalna klasa I)

Stupanj konveksiteta i konkaviteta profila lica ima važnu ulogu za estetiku (4, 22, 34).

Usnice - gleda se protruzija, retruzija i debljina usnica u opuštenom položaju. Gornja usnica se projicira lagano anteriornije od donje. Njihov položaj ukazuje na položaj zubi ispod njih. Linija subnasale-pogonion (Sn-Pg) ukazuje na ravninu donje trećine lica te odstupanja zubi ili brade od iste.

Gornja usnica se nalazi 3+/-1 mm od te linije, a donja 2+/-1mm. Procjena ovisi o anteroposteriornom položaju brade i debljini mekog tkiva usana.

Donja usnica i brada bi trebale imati laganu S-liniju s međusobnim kutom od najmanje 130°.

Brada- kod genioplastike treba uzeti u obzir anteroposterioran položaj pogoniona, oblik brade i labiamentalnu brazdu (4). Nazolabijalni kut koji čini inklinacija između kolumele i gornje usnice mora biti unutar 85° i 105°. Kod žena je prihvatljiv i malo veći kut, dok je nešto manji kut estetski prihvatljiv kod muškaraca pa zbog toga se njihova brada ponekad čini prominentnijom (29). Projekcija brade mora biti u skladu sa ostalim dijelovima lica. Klinički se pokrije srednja trećina lica, a gleda samo donja trećina lica te se dodatno mjeri kefalometrijskim metodama analize mekog tkiva. Potrebno je raditi procjenu veličine i položaja brade u sve tri dimenzije. Kut između grla i brade je oko 110°, a udaljenost između kuta vrat-grlo i pogoniona mekog tkiva brade je oko 42 mm i sve te vrijednosti je bitno uzeti u obzir prilikom pomicanja mandibule unatrag (4).

Općenito gledajući, u svakoj životnoj dobi postoje određeni parametri na licu koji ga čine atraktivnim. Kod adolescenata šire, kraće i što ravnije lice, velike i prominentne usne te manji nos daju licu atraktivan izgled (35).

Intraoralne fotografije:

Kod intraoralnih fotografija postoji standardni set slika, a to su:

1. Okluzalne slike zubnih lukova - gornji i donji

2. Frontalni prikaz okluzije
3. Lateralni prikaz incizalne stepenice
4. Lateralne slike okluzije lijeve i desne strane

3.3.2. Radiografska procjena

Kliničke procjene su primarna, a radiografska analiza sekundarna dijagnostika. Ona omogućuju kliničaru da vidi stvaran položaj kosti ispod mekih struktura i klasificira dentoskeletalne disproporcije, postavi dijagnozu i eventualno diferencijalnu dijagnozu, komunicira s pacijentom, predviđa, napravi točan vizualni plan terapije, planira ekstrakcije, nadzire napredak u toku terapije, proučava promjene prije i rezultat poslije tretmana te prati rast i razvoj lica. Češće se radi lateralna kefalometrija, a nešto rjeđe posteroanteriorna. Dvodimenzionalne analogne ekstraoralne i intraoralne rtg snimke uvelike su zamijenjene digitalnim koje su postale standard. Osim što je zračenje pacijenta višestruko smanjeno, kliničaru je omogućena bolja kvaliteta snimke, kompjutorska analiza i eventualno veći broj snimaka ukoliko je potrebno pratiti rast i razvoj kosti lica. Razvoj tehnologije omogućio je snimke i u trodimenzionalnoj tehnici, pomoću cone beam CT-a (CBCT) i ciljanih 3D snimki pojedinih segmenata čeljusti, što donosi veću preciznost u predviđanju te temeljitiji pregled struktura i građe kosti iz svih kutova. To je svakako budućnost standardne kefalometrijske analize koja će zamijeniti današnje konvencionalne digitalne 2D dijagnostičke snimke (4, 27, 36, 37).

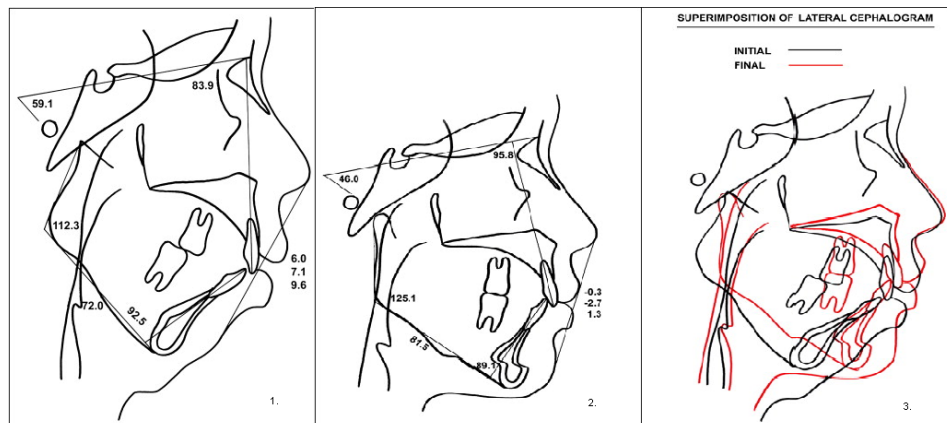
Ekstraoralne snimke:

1. Lateralna kefalometrija (rentgenkefalometrija) – omogućuje procjenu elemenata dentofacijalnih struktura iz sagitalne perspektive. Snimka se radi tako da je pacijentu glava fiksirana pomoću kefalostata, a zubi su u centralnoj okluziji s opuštenim usnicama. Horizontalni položaj glave se kontrolira Frankfurtskom horizontalom koja spaja točke orbitale i tragion (Slika 8). Na snimkama se gleda međusobni odnos gornje prema donjoj čeljusti i njihov pojedinačni položaj prema bazi lubanje, međusobni odnos gornjih i donjih zubi, njihov odnos pojedinačno prema bazi lubanje, gornjoj i donjoj čeljusti (27).

Samo u tri slučaja se snimaju dvije snimke:

- a) ako postoji značajna razlika između centralne okluzije i centrične relacije
- b) kod pacijenata s maksilarnom vertikalnom deficijencijom
- c) kod pacijenata s izrazitom Klasom III.

Primarni cilj terapije nije da se terapijskim postupcima kefalometrijska mjerenja na kraju učini točnima, već se za svakog ispitanika pokušava postići individualni optimum da se izgled lica dovede u harmoniju i učini okluzalnu funkciju normalnom obzirom na dob, spol, populaciju, aktualne standarde estetike i individualne osobine pacijenta (Slika 9). Kefalometrijska analiza mekog tkiva je pomoćna metoda kliničkoj fotogrametrijskoj procjeni istog.



Slika 9. Crtež lateralnog kefalograma: 1.prije terapije, 2.poslije terapije, 3.usporedba kefalograma prije i poslije (Preuzeto iz: [Choorung J. Chung, Yoon-Jeong Choi, In-Sil Kim, Jong-Ki Huh, Hyung-Gon Kim, Kyung-Ho Kim. Total alloplastic temporomandibular joint reconstruction combined with orthodontic treatment in a patient with idiopathic condylar resorption. Am J Orthod Dentofacial Orthop. 2011; 140\(3\): 404-17.](#))

Na snimci se označuju referentne točke mekog, ali i skeletalnog tkiva.

Topografske točke na skeletalnom tkivu su projekcija točaka s mekog tkiva s još nekoliko dodanih točaka specifičnih samo za skeletalno tkivo (Slika 5).

Spajanjem točaka dobijemo skeletalne referentne linije:

n-s : baza lubanje

sp-pm : baza maksile

m-go = baza mandibule

or-po =Frankfurtska horizontala

Pomoću skeletalnih linija i spajanjem topografskih točaka mjere se kutovi i pokušava se ustanoviti skeletalna klasifikacija (sagitalno klase po Angle-u, vertikalno dubina zagriža ili otvoren zagriz), angulacija inciziva i profil mekog tkiva (4, 38). Najznačajnija je izmjera SNB kuta čija normalna vrijednost je

78°. Vrijednosti do +5° od normale vrijednosti SNB kuta (tendencija klasi III) smatraju se privlačnim, dok vrijednosti -5° i više (tendencija Klasi II) od normalne vrijednosti SNB se smatraju neatraktivnim (39).

1. Posteroanteriorna kefalometrija - koristi se za procjenu stupnja asimetrije lica (27).

2. Ortopantomogram - daje nam preglednu snimku stupnja dentalnog razvoja, anatomije mandibule i ukupne patologije

Intraoralne snimke:

Pomoću intraoralnih snimki radi se detaljnija procjena pojedinih zubi, okolne potporne kosti i interdentalnih prostora za mogućnost osteotomije.

Snimaju se:

1. Zagrizne (aksijalne)

2. Retroalveolarne (konvencionalne periapikalne) (4, 27)

3.3.3. Okluzija i studijski modeli (gnatometrija)

Studijski modeli za gnatometrijsku analizu dobivaju se uzimanjem otiska i izradom sadrenih modela te registratom habitualne okluzije u vosku. Svrha gnatometrije je analiza oblika pojedinog zubnog luka u sve tri dimenzije, odnosi među lukovima, određivanje stupnja kompresije ili rastresitosti analizom raspoloživog prostora unutar zubnog luka (razlikujemo raspoloživi od potrebnog prostora) te donosimo smjernice i predviđanja za terapiju (1, 4, 10).

Gnatometrijska mjerenja se mogu raditi u mješovitoj i trajnoj denticiji. Postoje i software-ski programi koji ubrzavaju i olakšavaju te izmjere.

Mjere se:

1. Odnosi između lukova (simetrija, širina, dužina)
2. Odnosi unutar svakog pojedinog luka (analiza prostora, oblik)

Gnatometrijska analiza unutar svakog pojedinog luka je bitna zbog dokazivanja eventualnog postojanja dentoskeletalnih diskrepanci.

Dentoskeletalne diskrepance mogu biti lokalizirane i generalizirane, a u njih ubrajamo:

- poremećaj veličine i broja zubi
- poremećaj veličine čeljusti i alveolarnog grebena
- međusobne kombinacije poremećaja veličine čeljusti i zubi (27).

3.3.4. Procjena temporomandibularnog zgloba

Moguće je postojanje funkcijskih problema sa TMZ u vidu subjektivnog osjećaja boli, škljocanja, ograničenog otvaranja usta, osjetljivosti zgloba i mišića na palpaciju. Oni mogu biti prirođeni ili stečeni. U stečene pripada trauma tj. fraktura mandibule. Najčešće je to trauma kondila koja dovodi do jednostranog kočenja vertikalnog rasta mandibule u djece i kao posljedica nastaje asimetrija lica. Pregledom funkcije TMZ gleda se maksimalno otvaranje usta, desna i lijeva lateralna kretnja tj. vođenje okluzije očnjakom te propulzija kako bi se ustanovili eventualni mišićni poremećaji, poremećaji položaja diska ili poremećaji druge etiologije.

Kada se obave sve potrebne kliničke i dijagnostičke pretrage, predterapijski saniranog pacijenta, donose se odluke o mogućim dijagnostičkim postupcima (4). Stanje i položaj kondila je važno i za tok operativnog zahvata jer prilikom

segmentalne osteotomije i proksimalne manipulacije korpusa mandibule bitno je zadržati kondile u njihovom optimalnom položaju ili ispraviti intraoperativno njihov položaj ukoliko postoji za to indikacija. Preoperativno se rade sonogrami i magnetska rezonanca (MR). Položaj kondila se intraoperativno osigurava pomoću akrilnih okluzalnih udlaga (40).

3.3.5. Kompjutorska simulacija

Puno vremena se utroši na procjenu rentgenskih slika, fotografija i dentalnih modela. Takvi detaljni nalazi su svakako fascinantni za pacijenta, ali njegov primarni interes je estetika (41). VTO pomoću dvodimenzionalnih kefalograma i dentalni modeli teško će pacijentu pomoći u vizualizaciji rezultata terapije, zbog toga su kompjutorska predviđanja velika pomoć pacijentima u donošenju odluke o terapiji kamuflažom ili ortognatskim zahvatom, ali i terapeutu za planiranje zahvata kako bi se postoperativni period što više skratio (42), iako se u nekih istraživanjima pokazalo da predviđanja nisu 100% točna (43). Vizualnim simulacijama se vide prilično točni rezultati promjene izgleda lica gledajući profil pacijenta. Iako je postojala sumnja da bi zbog kompjutorskih simulacija mogla postojati nerealna očekivanja pacijenta, pokazalo se da to nije točno jer nakon simulacije više pacijenata pristaje na ortognatsku terapiju, iako ona od njih zahtijeva veću angažiranost u terapijskom postupku, pogotovo u financijskom smislu (1, 44).

3.4. Indikacije i kontraindikacije za predkiruršku ortodontsku terapiju

Indikacije za ortognatsku kirurgiju su vertikalne, sagitalne ili transverzalne promjene na morfologiji lica, promjene na dišnom sustavu, promjene kod govora ili psihosocijalni razlozi. Promjenom odnosa između gornje i donje čeljusti u odnosu na bazu lubanje uspostavljaju se funkcionalne komponente kosti lica, a njihovim pomakom utječemo intraoralno i ekstraoralno na položaj mekog tkiva (6, 45).

Kao kontraindikacije postoje brojni rizični faktori koji mogu promijeniti ili spriječiti kirurški zahvat. S jedne strane su to brojna medicinska stanja kao krvne diskrazije, sistematske bolesti ili lokalni faktori koji mogu utjecati na cijeljenje rane i kompromitirati prokrvljenost operativnog područja dok s druge strane kao kontraindikacija mogu biti pacijenti s nerealnim očekivanjima, nepopustljivi pacijenti, pacijenti sa slabom oralnom higijenom ili lošom motivacijom (6, 45). Sam ishod ne ovisi samo o kirurškom zahvatu, nego i brojnim faktorima koji su prisutni prije operativnog perioda i kontroli varijabli nakon zahvata. Jedna od važnih varijabli je i dob pacijenta. Rana kirurgija ima mali inhibitorni učinak na daljnji rast pa kod pacijenata s pretjeranim rastom treba čekati kraj rasta, dok su kod pacijenata s nedovoljnim rastom mogući kirurški zahvati ranije, iako rijetko prije adolescentnog doba.

Postizanje željenog dugotrajnog ishoda ovisi isključivo o tome jesu li postignuti željeni ciljevi u svakoj pojedinoj fazi terapije, a mogućnosti

komplikacija smanjene na minimum. Uspjeh svake pojedine faze ovisi o uspješnosti i preciznosti prijašnje faze (1, 24).

3.5. Tok predkirurške ortodontske (ortognatske) terapije

Nakon dijagnostike i odabrane terapije važno je pacijentu objasniti važnost predkirurškog ortodontskog poravnanja zubnih lukova. Za razliku od terapije kamuflažom tj. kod standardne ortodontske terapije, u toku predkirurške ortodontske terapije moguće je dodatno trenutno pogoršanje estetskog izgleda pacijenta, ali na sve to treba unaprijed pripremiti pacijenta. Prilikom određivanja terapije bitna su tri osnovna međusobno zavisna cilja: funkcija, estetika i stabilnost.

Funkcija- estetski i funkcionalni deformiteti najčešće postoje istovremeno te se istovremeno i ispravljaju. Izazov u terapiji je ako kod pacijenta postoji dobra estetika, a loša funkcija pa je potrebno ispraviti funkciju bez pogoršanja estetike.

Estetika- estetski dojam je većini pacijenata glavni razlog terapije. Loša funkcija se može kamuflirati i estetskim zahvatom bez poboljšanja funkcije, ali u tom slučaju nema idealnog rezultata. Ortodontski ispravljani zubi diktiraju kirurški pomak i estetske promjene mekog tkiva na licu, zbog toga prije početka terapije pacijenta s muskuloskeletalnim promjenama, kirurg i ortodont zajedno rade plan kako bi dobili optimalan finalni rezultat. U nekim

slučajevim kompromis između kirurgije i ortodoncije je limitiran estetikom, funkcijom ili krajnjom stabilnosti okluzije. (1, 4, 46).

Stabilnost- bez stabilnosti dobra funkcija i estetika nisu prihvatljive kao rezultat terapije. Neki ortodontski pomaci, kao ekstruzija prednjih zuba da bi se zatvorio otvoreni zagriz, nisu stabilni pa se ne provode preoperativno kako se ne bi doveo u pitanje čitav krajnji rezultat terapije (4). Skeletalni deformitet ima najuočljivije promjene, posebice oblik i veličina gornje i donje čeljusti, a položaj zubi utječe na izgled lica. Predkirurška ortodonska terapija dentoskeletalnih nepravilnosti u konačnici osigurava rezultat operacije u periodu retencije (8). Dakle, optimalnom primjenom ortodontskih i kirurških zahvata dolazimo do estetskog i funkcionalno stabilnog rezultata.

„Okluzalna stabilnost u bilo kojem trenutku je rezultat zbroja sila koje djeluju na zube“ (Enlow, 1990.) (4).

Maksilofacijalni deformiteti mogu biti podijeljeni u tri glavne kategorije:

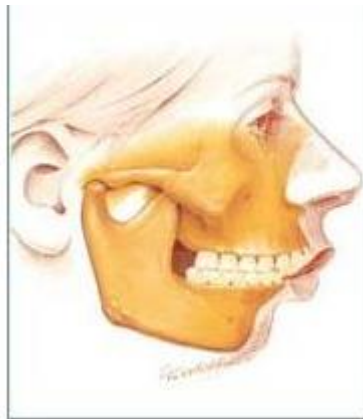
1. Dentalna diskrepanca- ograničena je samo na malokluzije koje nastaju kao rezultat abnormalnih odnosa zubi unutar zubnog luka, a nisu povezane sa skeletalnom pozicijom gornje i donje čeljusti. Ispravljaju se standardnom ortodontskom terapijom.

2. Skeletalna diskrepanca- kod takvih pacijenata samo su zubi u dobrim odnosima, ali gornja i/ili donja čeljust su displastične. Skeletalna diskrepanca zahtijeva kiruršku korekciju skeletalnog deformiteta bez utjecaja na okluziju, kao kod pacijenata s retrogenijom, bez retrognatije. Terapija je ortognatsko kirurški zahvat.

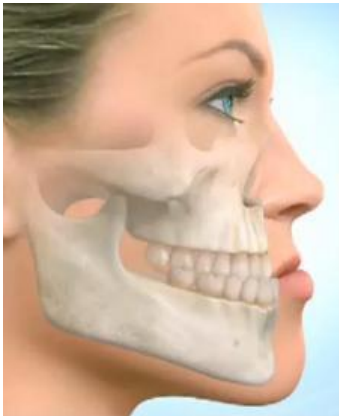3. Dentoskeletalna diskrepanca- zubi unutar oba zubna luka su u malpoziciji, kao i u odnosu jednog luka na drugi, dok su skeletalni odnosi gornje i donje čeljusti abnormalni. Korekcija zahtjeva poravnanje zubi unutar luka ortodontskom terapijom te poravnanje maksilarno-mandibularnih dentalnih odnosa kirurški skeletalnom osteotomijom i repozicijom fragmenata. Dentoskeletalne diskrepance mogu se dalje dijeliti obzirom na svoj položaj u prostoru, obujam i količinu (deficijencija ili višak-hipertrofija) pojedinih elemenata. Kod dentoskeletalne diskrepance terapija je ortognatsko kirurški zahvat (6).

Dentoskeletalne diskrepance koje se ispravljaju ortognatskom terapijom su:

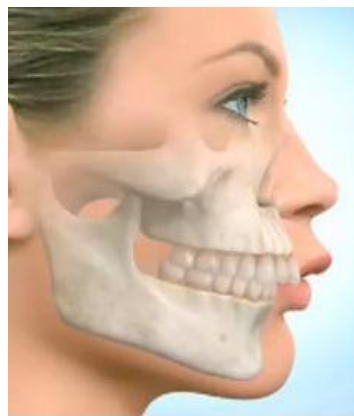1. SAGITALNE:
 - 1.a) skeletalna klasa I - bimaksilarna protruzija
 - 1.b) skeletalna klasa II ili maksilarni prognatizam (Slika 10a)
 - 1.c) skeletalna klasa III ili mandibularni prognatizam (Slika 10b)
 - 1.d) maksilarni pregriz (overjet)- negativna incizalna stepenica (Slika 10c)
 - 1.e) mandibularni pregriz (overjet)- pozitivna incizalna stepenica



a)



b)



c)

Slika 10. a) Skeletalna klasa II (Preuzeto iz: Mosa Surgery[homepage on the Internet]. [cited 2012 Sep 13]. Available from:

http://mosasurgery.com/websites/new/english/jaw_surgery.shtml)

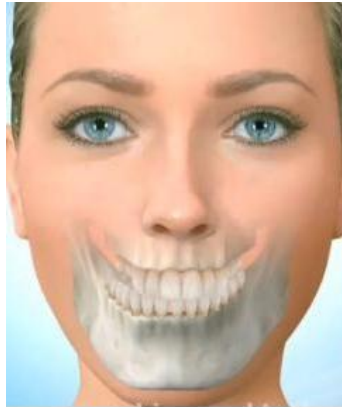b) Skeletalna Klasa III i c) Maksilarni Overjet (Preuzeto iz: Youtube-Introduction to Orthodontics[homepage on the Internet]. [cited 2012 Sep 13]. Available from:

<http://www.youtube.com/watch?v=LJvJAMYIHr0&feature=related>)

2. TRANSVERZALNE: 2.a) skeletalni križni zagriz (uni- ili bilateralni)

2.b) skeletalni škarasti zagriz (Slika 11)

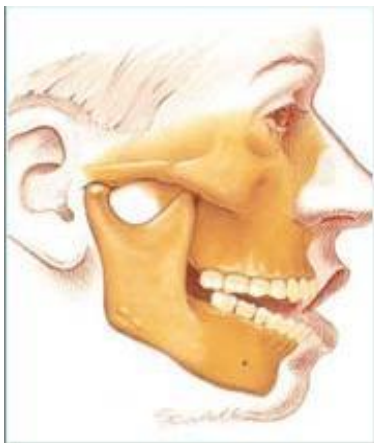
2.c) skeletalni pomak sredine - veći od 2 mm



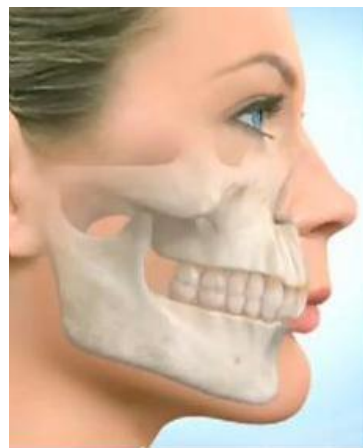Slika 11. Škarasti zagriz (Preuzet iz: Youtube- Introduction to Orthodontics[homepage on the Internet]. [cited 2012 Sep 13]. Available from: <http://www.youtube.com/watch?v=LJvJAMYIHr0&feature=related>)

3. VERTIKALNE: 3.a) otvoren zagriz/apertognatija (totalna, lateralna, frontalna) (Slika 12a)

3.b) skeletalni duboki zagriz (prijeklop/overbite) (6, 47, 48) (Slika 12b)



a)



b)

Slika 12. a) Prednji otvoreni zagriz (Preuzeto iz: Mosa Surgery[homepage on the Internet]. [cited 2012 Sep 13]. Available from: http://mosasurgery.com/websites/new/english/jaw_surgery.shtml)

b) Overbite (Preuzeto iz: YouTube-Introduction to Orthodontics[homepage on the Internet]. [cited 2012 Sep 13]. Available from: <http://www.youtube.com/watch?v=LJvJAMYIHr0&feature=related>)

Većina anomalija ide u kombinaciji s drugim deformitetima pa tako na primjer progenija ili „Habsburška čeljust“ (Slika 13) najčešće ide u kombinaciji s otvorenim zagrizom, makrogenijom, mikrogenijom, laterognatizmom, retrognatizmom ili prognatizmom gornje čeljusti (8, 49).



Slika 13. Rudolf II. Habsburg - povijesni primjer progenije (Preuzeto iz: Wikipedia-Rudolf II, Holy Roman Emperor[homepage on the Internet]. [cited 2012 Sep 20]. Available from: http://en.wikipedia.org/wiki/Rudolf_II,_Holy_Roman_Emperor)

Postoje i tri osnovna smjera terapijskih mogućnosti kod skeletalnih i dentoskeletalnih diskrepanci:

1.Modifikacija rasta- kod djece u toku rasta i razvoja ortodontskim spravama se može mijenjati rast do određenih granica koje individualno variraju.

2.Ortodontska kamuflaža- dentalno se kompenzira skeletalni deformitet, ali to može dovesti do loše okluzije, loše stabilnosti rezultata te je vrijeme terapije produženo.

3.Ortognatska kirurgija- kombinirana ortodontska i kirurška terapija koja je ujedno i najbolja terapija za skeletalne i dentoskeletalne deformitete kod

završenog rasta i razvoja individue. Kod kombinirane terapije postoji šest faza terapije:

- I. Postavljanje ortodontskih bravica na zube
- II. Predkirurška/preparacijska ortodonska faza
- III. Kirurška faza i faza cijeljenja
- IV. Postoperativna ortodonska faza
- V. Skidanje ortodontskih bravica
- VI. Faza retencije (1, 4, 10)

3.5.1. Postavljanje ortodontskih bravica na zube

U predortodontskoj pripremnoj fazi se rade sva potrebna vađenja ovisno o stanju pojedinog zuba, položaju inciziva i zbijenosti zubnog luka, uklanja se karijes, rade endodontski zahvati, tretiraju se akutna parodontna stanja, čišćenjem zubnih naslaga se eliminira gingivitis i uspostavlja se dobra oralna higijena te 2 - 3 tjedna nakon svih završenih zahvata se stavljaju bravice (4, 24).

Bravice imaju tri osnovna zadatka:

1. Predkirurško poravnanje zubi
2. Stabilizacija zubi i bazalne kosti za vrijeme kirurškog zahvata i cijeljenja
3. Omogućavanje nužnog poslijekirurškog ortodontskog pomaka zuba uz održanje rezultata kirurškog zahvata.

Za odabir ortodontske naprave je ključna njena uloga u stabilizaciji zubi i kosti u toku kirurškog zahvata. Mora omogućavati primjenu debelih

čtvrtaštih žica za snagu i stabilnost. Za to je prihvatljiva bilo koja varijacija edgewise naprave utora 18 ili 22. Kukice za pričvršćenje žice u toku intermaksilarne fiksacije, kao sastavni dio bravica, ipak nisu dobar izbor jer povećavaju mogućnost odlijepljenja bravica u nezgodnom trenutku. U periodu predkirurške ortodontske terapije mogu se koristiti lingvalne naprave i prozirni aligneri, ali za kiruršku fazu obavezno se moraju postaviti bravice na bukalne površine. Zbog sila koje se javljaju u toku postavljanja intermaksilarne fiksacije najbolje je upotrijebiti metalne bravice. Keramičke bravice su svakako estetske, ali zbog svoje krhkosti mogu u najkritičnijem trenutku puknuti što dovodi u pitanje stabilnost intermaksilarne fiksacije i točne rigidne fiksacije. Ukoliko je i u tom periodu pacijentu važan estetski moment, onda treba postavu keramičkih bravica ograničiti samo na plohe gornjih prednjih zubi gdje se javljaju najmanje sile (1, 13).

3.5.2. Predkirurška/preparacijska ortodontska faza

Traje 6 -18 mjeseci od prve faze. Obrasci standardne ortodontske terapije su obrnuti u fazi predkirurške ortodontske terapije (50). Ovisno o deformitetu rade se pripreme koje će poboljšati kiruršku stabilnost na okluzalnoj razini u toku zahvata, a finalno skeletalnu i dentalnu stabilnost nakon zahvata (51). U sagitalnoj ravnini eliminiraju se dentalne kompenzacije anomalije. U transverzalnoj ravnini diferenciraju se dentalni od skeletalnih problema i treba uočiti razlike relativne od apsolutne diskrepance. U vertikalnoj ravnini kod otvorenog zagriža radi se opsežnija predkirurška ortodontska terapija dok je

kod dubokog zagriza ona puno blaža (50). Dentalna i skeletalna sredina se poravnavaju u mandibuli prema sredini brade, dok se kod maksile sredina ne poravnava prema sredini brade, već se ona postiže rotiranjem koštanog ulomka u toku Le Fort I osteotomije. U toku ove faze se fiksno ortodontskim napravama zubi sistematski dekompenziraju i poravnavaju prema njihovoj vlastitoj kosti u optimalnu poziciju unutar zubnog luka (51). Također, uspostavlja se anteroposteriorni i vertikalni položaj sjekutića. U toku poravnanja gornja čeljust se poravnava neovisno od donje čeljusti pa se događa da u predkirurškoj fazi dolazi do pogoršanja međusobnog odnosa između zubnih lukova. U ovoj fazi cilj nije dobiti dobru okluziju, već dva idealna zuba luka neovisna jedan o drugom koja će se dovesti u idealnu okluziju u toku kirurškog zahvata pomicanjem gornje, donje ili obje čeljusti (1). Predkirurški se Spee-ova linija ne korigira (50).

Obrasci za terapiju su:

a) Pogoršanje Klase II - ukoliko kirurški želimo postići Klasu I potrebno je proklinirane mandibularne incizive ispraviti. U terapiji Klase II moguća je upotreba gumica koje se inače koriste u standardnoj terapiji Klase III.

b) Pogoršanje Klase III - obzirom na maksilarne i mandibularne incizive ispravna predkirurška terapija je retroklinacija maksilarnih inciziva i proklinacija mandibularnih inciziva. U terapiji Klase III moguća je upotreba gumica koje se inače koriste u standardnoj terapiji Klase II.

c) Pogoršanje otvorenog zagriza - obzirom na maksilarne incizive ispravna predkirurška terapija je obavezna intruzija maksilarnih inciziva (51).

Ekstruzija se lakše obavlja nakon kirurške terapije dok se intruzija obavezno mora napraviti prije ili u toku kirurške terapije (1, 13).

Unutar zubnih lukova mora biti dovoljno prostora za ortodonsko smještanje zubi u njihovu novu poziciju. To se može omogućiti ekstrakcijama ili ekspanzijom zubnog luka.

Ekstrakcije u predortodontskoj fazi u nekim slučajevima osiguravaju prostor potreban za anteroposteriorni pomak čeljusti u toku kirurškog zahvata.

Ekspanzija zubnog luka u predkirurškoj ortodontskoj fazi se može postići i ortodontskim širenjem zubnog luka napravama samo ako je palatinalna sutura mediana još otvorena, a u suprotnom kod odraslih se širenje radi kirurški potpomognutim širenjem nepca pomoću koštanih rezova za smanjenje otpora i umetanjem vijka (SARPE) ili distrakcijskom osteogenezom (1).

Ekstrakcija trećih molara se radi obavezno 8 - 12 mjeseci prije početka terapije kako bi se osiguralo kvalitetno cijeljenje kosti i čvrsta potpora za RIF čeljusti nakon osteotomije (1, 13).

Zadaci predkirurške ortodoncije su:

- dekompenzacija dentalnih kompenzacija skeletalnih anomalija
- poravnanje zbijenih zubnih lukova
- transverzalna koordinacija maksilarnih i mandibularnih lukova
- niveliranje Spee-ove krivulje
- redukcija protruzije

-segmentalno poravnanje lukova kao priprema za segmentalnu osteotomiju
-prilagodba edgewise žica za trodimenzionalnu stabilizaciju zubi i ulomaka
(15).

Prije samog kirurškog zahvata priprema se denticija ovisno o tome da li se radi segmentalna osteotomija kroz ekstrakcijska područja ili između zubi. Kada se osteotomija planira u interdentalnom prostoru treba divergentno razmaknuti korijene oba zuba kako bi se spriječilo njihovo oštećenje. Pomoću periapikalnih i ortopantomogramskih snimki se kontrolira interdentalna količina prostora. Pomoću sadrenih studijskih modela se kontrolira okluzija koju ne možemo uočiti u toku predkirurške faze te se potvrđuje spremnost zubala za kirurgiju. Kada dobijemo stabilnu okluziju na studijskim modelima može se početi raditi plan za kirurški dio terapije. Modelima predviđamo potreban pomak u toku kirurškog zahvata, a da bi okluzija u toku kirurškog zahvata bila točna izrađuju se okluzalne stabilizacijske udlage. U kirurškoj fazi ne smije biti aktivnih ortodontskih pomaka zubi što uz potporu stabilizacijske udlage osigurava stabilizacijska žica (52). Prije kirurškog zahvata ortodont mijenja okrugle aktivne lukove sa stabilizirajućim pasivnim lukovima. Stabilizirajući žičani lukovi su kvadratne čvrste žice ligaturama vezane za bravice na zubima i kuke koje će intraoperativno i postoperativno omogućiti maksilarno-mandibularnu fiksaciju, a prije početka kirurškog zahvata segmentalne osteotomije se segmentiraju u dijelove (1).

3.6. Kirurške metode i mogućnosti u ortognatskoj kirurgiji

U prvim konzultacijama s kirurgom pacijent dobije opći uvid u važnost i osnovne principe kirurškog zahvata, vrijeme hospitalizacije i oporavka te načina prehrane u toku postoperativne faze (4).

3.6.1. Izrada okluzijskih stabilizacijskih udlaga

Operativna procedura se temelji na preoperativnom planiranju i izradi studijskih modela 2 - 3 tjedna prije kirurškog zahvata. Ortodontskom terapijom se izgled lica mijenja na nježan način dok se kirurškim pomacima dobiva drastična promjena izgleda (33). Pri izradi operativnog plana najvažniju ulogu imaju kefalometrijske analize i sadreni modeli obje čeljusti. Lateralnim kefalogramom se simuliraju kirurški pomaci i procjenjuje se konačan izgled profila mekih tkiva.

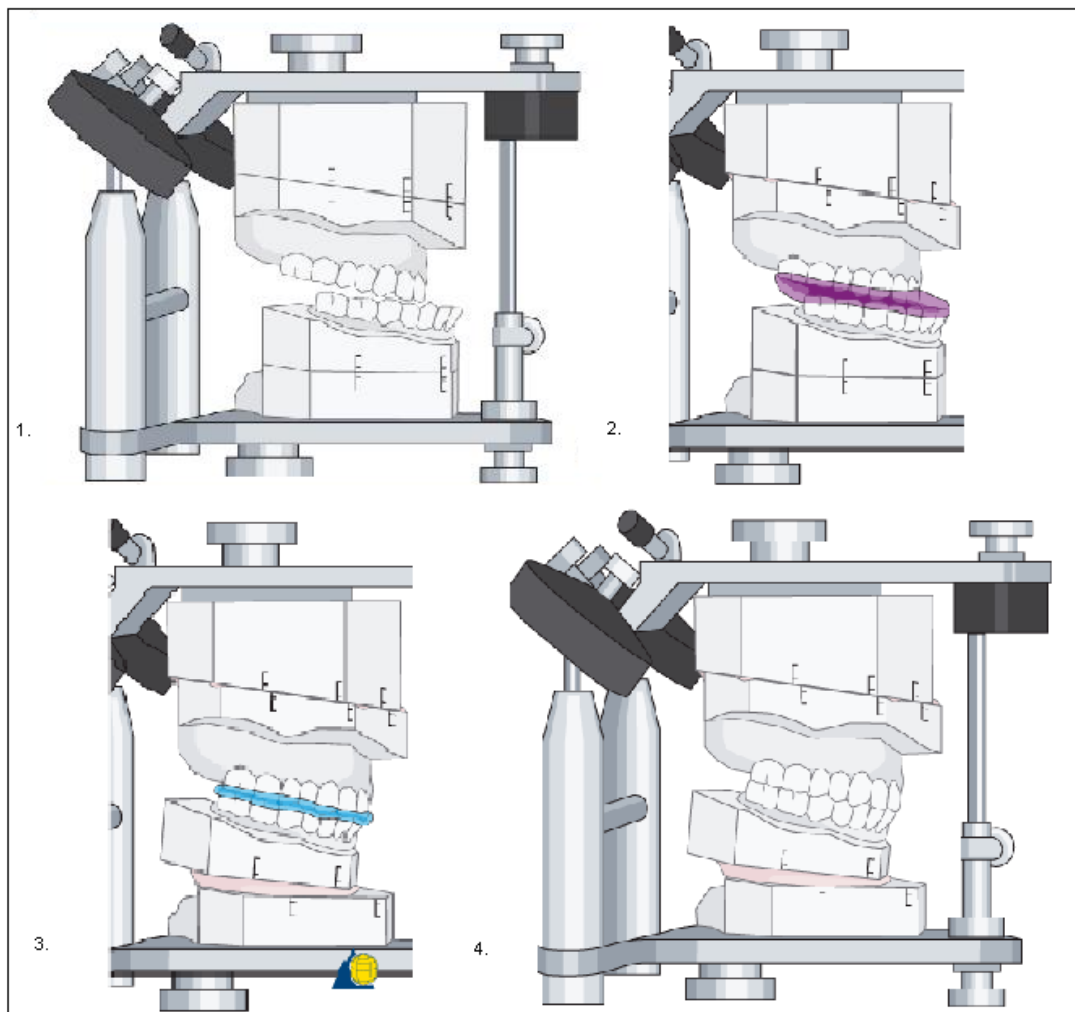
Sadreni studijski modeli služe za funkcijsko i estetsko planiranje kirurških pomaka (4). Prvo se u vosku uzme otisak okluzije kako bi se izbjegle pogreške zbog kasnijeg zamora mišića. Okluzija se uzima u centričnoj relaciji (CR), ukoliko to nije moguće, potrebno je pokušati postići maksimalnu habitualnu okluziju. Otisci gornje i donje čeljusti se otiskuju u alginatu, a alternativna metoda je otisak pomoću voštanih ploča (53). Otisci se izlijevaju u sadri te se izrađuju dva seta modela. Jedan je za analizu i kako bi se sačuvali preoperativni odnosi u čeljusti, a drugi set studijskih modela se montira standardno u poluprilagodljivi artikulator. Na predviđenim mjestima

za osteotomiju modeli se prekidaju, njihovi dijelovi se pomiču u sve tri dimenzije te se tako simulira nova pozicija zubnih luka i izračunava se potencijalni efekt operativnog zahvata na formu lica temeljem kliničkih procjena i predviđanja kefalometrijskim analizama (1, 54). Modeli se fiksiraju u novim pozicijama pomoću voska ili ljepila. Ukoliko okluziju destabiliziraju pojedine kvržice njih je potrebno preoperativno ubrusiti, kako na modelu tako i na pacijentu (47). Točnost kirurškog ishoda ovisi o točnosti kojom artikulator reproducira kut pacijentove okluzalne ravnine. Istraživanja su pokazala da u ortodontiji prilikom izrade stabilizacijskih udlaga montiranje sadrenih modela u potpuno prilagodljivi artikulator povećava točnost ortognatskih zahvata i smanjuje greške između stvarnih i predviđenih pomaka u prosjeku i do 5mm (55). Na taj način najlakše određujemo potrebne kirurške zahvate. Kada se modeli dovedu u finalnu poziciju, izrađuje se akrilna interokluzijska stabilizacijska udlaga. Interokluzijska udlaga treba biti što tanja, što znači da na najtanjoj točki razdvajanja zubi gornje i donje čeljusti ne bi smjela prelaziti debljinu od 2 mm. Pozicioniraju se između gornje i donje čeljusti te se intraoperativno međusobno fiksiraju u predviđenom željenom položaju i zajedno s kukama, pričvršćenim za stabilizacijsku žicu, osiguravaju čvrstu intermaksilarnu fiksaciju dok se ne postavi RIF pločicama. Stabilizacijske udlage, osim intermaksilarne fiksacije, imaju i zadaću intraoperativno osigurati stabilan položaj kondila, a postoperativno osiguravaju od disfunkcije, dislokacije diska, promjene u kondilarnom položaju i mogućnosti skeletalnog recidiva (13, 14, 40). Obzirom da stabilizacijske udlage definiraju rezultat njih pregledavaju ortodont i kirurg zajedno.

Kod osteotomije jedne čeljusti, izrađuje se samo finalna udlaga koja vodi okluziju prema čeljusti koja se ne pomiče.

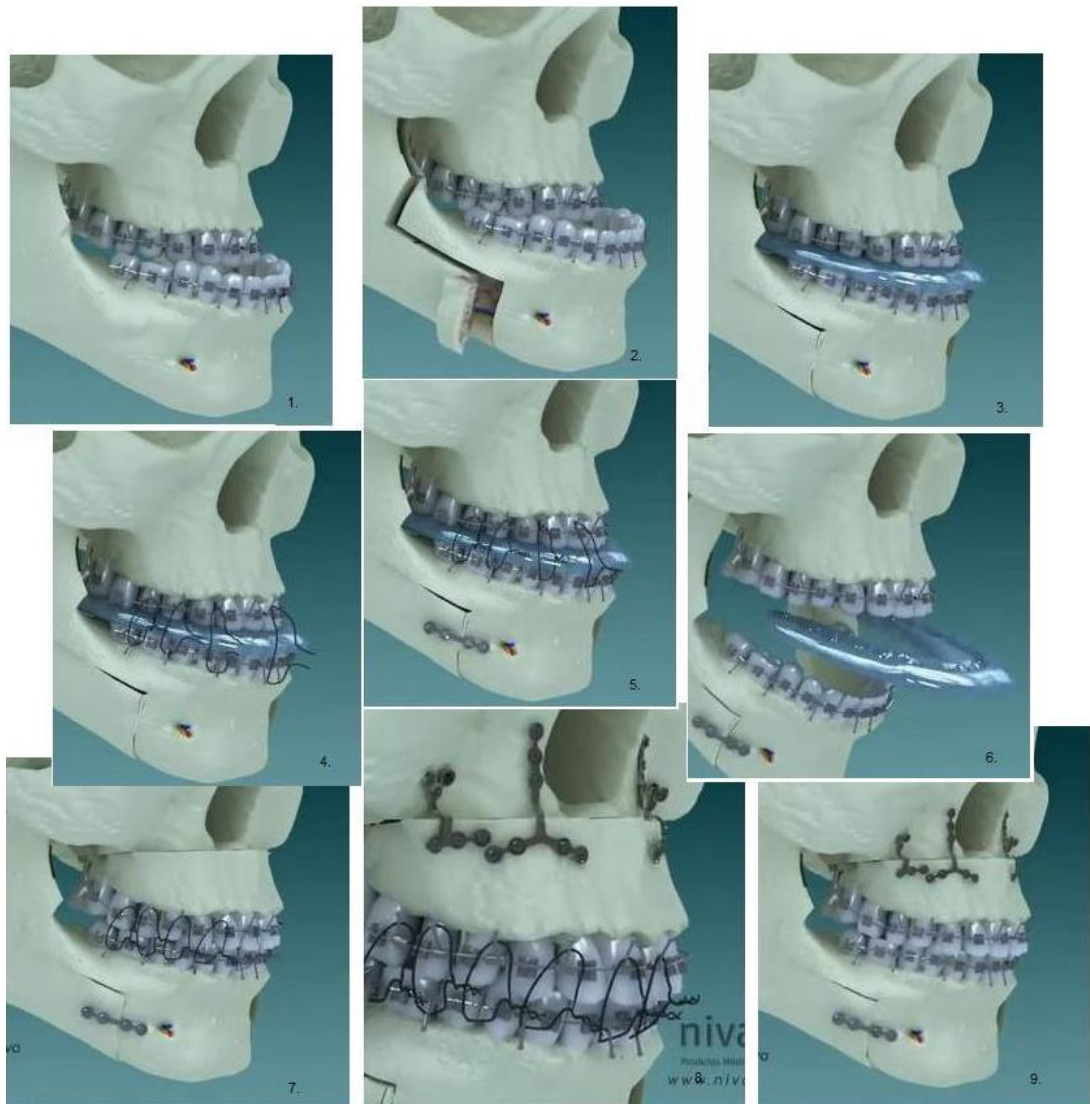Kod osteotomije obje čeljusti, na osteotomiju gornje čeljusti tipa Le Fort I se nadovezuje obostrana sagitalna osteotomija donje čeljusti te se izrađuje intermedijatna i finalna stabilizacijska udlaga (Slika 15). Intermedijatna udlaga osigurava točno intraoperativno međusobno pozicioniranje maksilarnog dentoalveolarnog segmenata u novi položaj u odnosu na mandibularni segment koji se operativno pomiče nakon maksile.

Mandibularni segment se dovodi u novi položaj pomoću finalne udlage koja postoperativno dodatno osigurava stabilnost (56). Kako bi se izbjegla međusobna zamjena udlaga u toku operativnog zahvata, moguće je izraditi udlage u raznim bojama (Slika 14).



Slika 14. Prikaz izrade intermedijatne i finalne stabilizacijske udloge pomoću artikulatora (Preuzeto iz: AOCMF[homepage on the Internet]. [cited 2012 Sep 29]. Available from: <https://aocmf.aofoundation.org/Structure/education/Pages/education.aspx>)

U ranom postoperativnom razdoblju finalna udloga je u intermaksilarnoj imobilizaciji do 5 dana pa je treba razrezati kako bi se omogućila pacijentu higijena i lateralne funkcijske kretnje (4). Zatim se imobilizacija miče, a udloga ostaje fiksirana u ustima još barem 2 tjedna. Nakon toga se može koristiti pomična udloga (51).



Slika 15. Tok bimaksilarnog operativnog zahvata i intermaksilarna fiksacija-Le Fort I osteotomija i BSSO (Preuzeto iz: YouTube-Cirurgia Ortognatica Bimaxilar[homepage on the Internet]. [cited 2012 Sep 13]. Available from: <http://www.youtube.com/watch?feature=endscreen&v=P1eX7nhtyIY&NR=1>)

3.6.2. Kirurška faza i faza cijeljenja

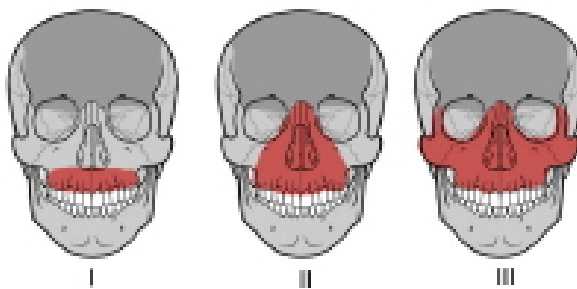
Kirurška faza i faza cijeljenja traju 4 - 6 tjedana. Kirurški se postavlja jedna ili obje čeljusti u najbolje međusobne odnose da bi se korigirao zagriz i estetske proporcije pacijenta. Koštani elementi lica se pomiču u toku operacije čime

utječu na položaj mekog tkiva i mijenjaju oblik lica, stoga su ograničenja mekih tkiva važan čimbenik kod odlučivanja o terapiji (24).

Postoji nekoliko vrsta osteotomije ovisno o mjestu kirurškog zahvata:

1. Na gornjoj čeljusti:

- Le Fort I
- Le Fort II
- Le Fort III (Slika 16)
- Maksilarna segmentalna osteotomija



Slika 16. Prikaz „linea minoris resistentiae“ za Le Fort I, II, III (Preuzeto iz: Adamo AK. Initial Evaluation and Management of Maxillofacial Injuries. Medscape J Med [serial on the Internet]. 2012 Jun [cited 2012 Sep 13]: [about 1 p.]. Available from: <http://emedicine.medscape.com/article/434875-overview>)

2. Na donjoj čeljusti:

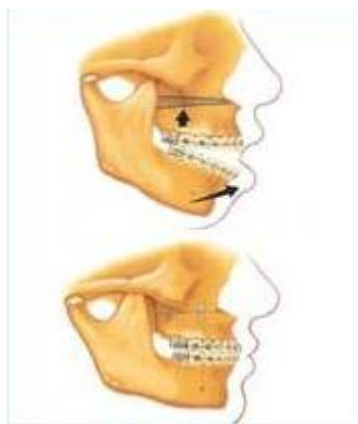
- Sagitalna osteotomija ramusa mandibule (BSSO)
- Vertikalna osteotomija ramusa mandibule
- Mandibularna segmentalna osteotomija korpusa mandibule
- Mandibularna osteotomija simfize

Uz njih postoje i pomoćni zahvati:

- Oseogena genioplastika
- Rinoplastika
- Oblikovanje lica umecima
- Zahvati na usni
- Submentalni zahvati (1)

Većina dentoskeletalnih anomalija se može operativno riješiti s nekoliko osnovnih i pomoćnih zahvata:

1. Le Fort I osteotomija (maksilarna osteotomija) – zahvat nosi ime po Rene Le Fort-u koji je 1901. godine ustanovio 3 standardna različita mjesta loma lubanje po linijama koje je nazvao „linea minoris resistentiae“ (57, 58). Maksila je most koji povezuje kranijalnu bazu i okluzanu ravninu. U doticaju je sa usnom, nosnom i očnom šupljinom te mnogim strukturama koje čine maksilu funkcionalnom i estetski bitnom strukturom (59). Kod dentoskeletalnih anomalija, srednje trećine lica, LeFort I osteotomija se izvodi na najnižoj liniji područja najslabije otpornosti kosti lica kontroliranim odvajanjem nepčanog dijela od maksile (57), a omogućava pomak ulomka prema gore i/ili naprijed s odličnom stabilnošću (Slika 17). Pomak tog segmenta utječe primarno na promjenu okluzije, a sekundarno i na poziciju gornje usne, vrška nosa, baze krila nosa te nazolabijalni kut, a bez utjecaja na orbito- zigomatičnu regiju. Ovisno o anomaliji moguće su modifikacije Le Fort I zahvata koje više ili manje zahvaćaju okolne koštane strukture. Le fort II i III osteotomije se izvode samo kod sindroma čija posljedica su velike kraniofacijalne dizostoze.



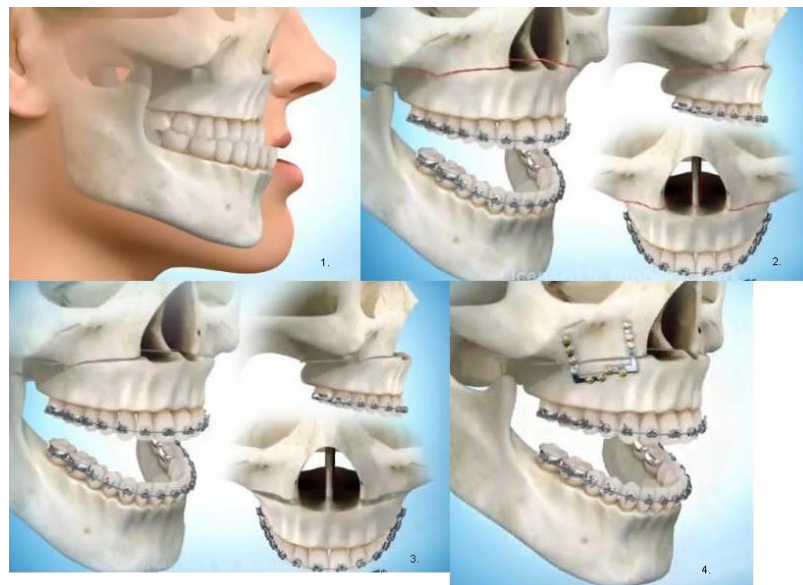Slika 17. Odvajanje maksilarnog koštanog ulomka Le Fort I osteotomijom (Preuzeto iz: Mosa Surgery[homepage on the Internet]. [cited 2012 Sep 13]. Available from: http://mosasurgery.com/websites/new/english/jaw_surgery.shtml)

Maksilarne segmentalne osteotomije u kombinaciji s Le Fort I osteotomijom omogućavaju zatvaranje otvorenog zagrizu retrakcijom prednjih zubi i pomakom stražnjih zubi prema gore. Također, mogu omogućiti širenje ili sužavanje stražnjeg dijela maksile parasagitalnim osteotomijama. Ortopedsko širenje nepca nije moguće zbog velikog otpora sutura pa se ono širi kirurški pomoću rezova koji smanjuju otpor, a bez razdvajanja maksilarnih segmenata i potpomognuto je dalje širenjem vijkom (SARPE) (1, 7).

Tok Le Fort I operativnog zahvata:

U predvorju usne šupljine u širini zubi 16 - 26 napravi se rez (4). Mukoperiost se odvoji da se omogući dobra vidljivost radnog polja. Donji segment maksile se odvoji od preostalog dijela gornje čeljusti rezom kosti 4 mm iznad vrška korijena gornjih zubi (8). Rez kojim radimo Le Fort I osteotomiju ima svoje brojne varijacije pa se svaki rez prilagođuje prema pacijentu, a standardno

ide transverzalno i prelazi dno nosne šupljine, aperturu pyriformis, fossu caninu i lateralno zid maksile (57, 58). Prvo se odvaja stražnji segment od pterigoidnog nastavka, a zatim slijedi odvajanje septuma nasi. Kada je osteotomija završena, maksila se definitivno odvoji prsima bez primjene velike sile te se poravnava u novu poziciju. Nakon toga na nju postavljamo stabilizacijsku udlagu koju vežemo za stabilizacijski luk i kuke pa tek onda namještamo mandibulu. Takav maksilarno-mandibularni kompleks puštamo da slobodno rotira dok kondili sjede u fossi glenoidalis. Kada dobijemo maksilu u točno određenu poziciju, fiksiramo je pločicama i vijcima (Slika 18). Kad je maksila fiksirana pločicama i vijcima, otpušta se maksilarno-mandibularna fiksacija i provjerava se okluzija. Šivanje se radi u slojevima. Ako je potrebno, nastale praznine se mogu popuniti umjetnom kosti.



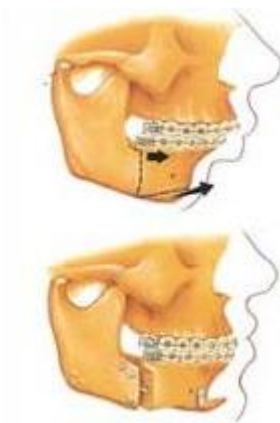
Slika 18. Tok Le Fort I Osteotomije (Preuzeto iz: YouTube-Maxillary Advancement Surgery[homepage on the Internet]. [cited 2012 Sep 13]. Available from: <http://www.youtube.com/watch?v=YQdfBRwdWsl&feature=related>)

2. Dentoalveolarni kirurški zahvati- dijelovi dentoalveolarnih nastavaka se mogu pomicati u sve tri prostorne ravnine uz određena ograničenja. Što je pomak manji, a dentoalveolarni ulomak veći, veća je stabilnost i ponovna mogućnost regeneracije ulomka kolateralnom krvnom opskrbom putem labijalne i lingvalne sluznice (7, 24).

3. Distrakcijska osteogeneza- za razliku od SARPE koji se koristi samo za širenje nepca, distrakcijska osteogeneza je tehnika povećanja kosti na maksili ili mandibuli manipulacijom koštanog cijeljenja uz njeno prethodno rastezanje kako bi se povećao prostor za stvaranje nove dodatne kosti i mekih tkiva. Kod ove metode, najvažnije razdoblje je period latencije između kirurškog zahvata i početka primjene distrakcijskih sila pomoću vanjskog fiksatora. Prednost je mogućnost većih pomaka i povećavanje deficitarnih čeljusti u ranijoj dobi, a nedostatak je nedovoljna preciznost pomaka. Za distrakcijsku osteogenezu glavni kandidati su pacijenti s kraniofacijalnim sindromima (7, 9, 24, 48).

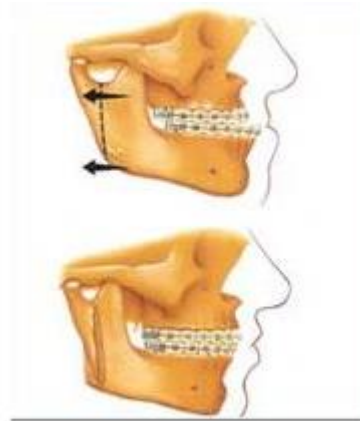
4. Sagitalna osteotomija ramusa mandibule (bilateralna sagitalna split osteotomijam/BSSO, mandibularna osteotomija) – izvodi se horizontalnim rezom u donjoj trećini lica za ispravljanje mandibularnih deformiteta. Primarni je izbor kod korekcije mandibularnog retrognatizma i prognatizma, a kod manipulacije se položaj kondilarnih nastavaka lako kontrolira. Jedini nedostatak je velika mogućnost ozljede donjeg alveolarnog živca. Mandibula se može pomicati naprijed ili natrag dok se prednji alveolarni segment može pomaknuti prema dolje anteriorno povećavajući tako kut mandibularne ravnine i visinu lica (Slika 19). Rigidna interna fiksacija

je vrlo kompatibilna s ovim zahvatom pa nije potrebna postoperativna imobilizacija čeljusti, a zbog kontakta kost na kost nakon osteotomije daje i dobru poslijekiruršku stabilnost rezultata.



Slika 19. Bilateralna sagitalna split osteotomija (Preuzeto iz: Mosa Surgery[homepage on the Internet]. [cited 2012 Sep 13]. Available from: http://mosasurgery.com/websites/new/english/jaw_surgery.shtml)

Kod ekstremnijih slučajeva radi se intraoralna *vertikalna osteotomija* koja omogućava samo pomak mandibule prema natrag, ali se kondilarni nastavci teško kontroliraju tokom manipulacije (Slika 20). Prednost pred BSSO je da zbog položaja reza kosti skoro da ne postoji mogućnost ozljede živca. Nakon vertikalne osteotomije potrebna je postoperativna imobilizacija čeljusti (9, 60).

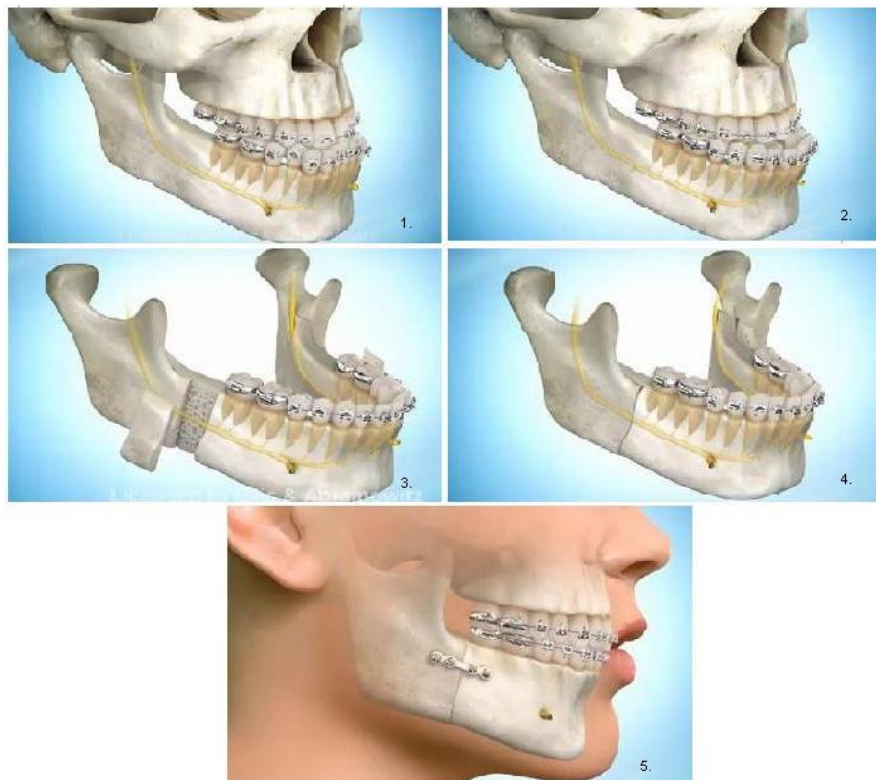


Slika 20. Vertikalna osteotomija (Preuzeto iz: Mosa Surgery[homepage on the Internet]. [cited 2012 Sep 13]. Available from: http://mosasurgery.com/websites/new/english/jaw_surgery.shtml)

Tok sagitalne split osteotomije mandibule:

Palpira se uzlazni krak ramusa mandibule te se napravi mukovestibularna incizija iza molara 1 - 2 cm iznad okluzalne ravnine sve do područja prvog molara. Potrebno je prikazati ramus ascendens i kut mandibule. Mišići se odmaknu retraktorima, a s medijalne strane ramusa potrebno je obratiti pažnju na lingulu koja prelazi u mandibularni kanal i završava mandibularnim foramenom. Mukoperiost se odvaja u toj mjeri da se omogući dobra vidljivost radnog polja. Rez se označi svrdlom, a pilom načini osteotomija s dva okomita i jednim horizontalnim rezom. Osteotomija donje čeljusti se završava ravnim dlijetima počevši od užih i tanjih do dlijeta odgovarajuće veličine. Kad se završi jedna strana, prelazi se na drugu. Višak kosti u predjelu distalnog ulomka odstrani se pod unaprijed određenim kutem. Međučeljusni odnos osigurava precizno postavljena interdentalna stabilizacijska udlaga. Intermaksilarnu fiksaciju osiguravaju stabilizacijska žica i kuke na koje je povezana udlaga (Slika 21). Nakon toga se postavlja rigidna fiksacija

ulomaka i to po tri vijka sa svake strane. Šivanje se radi u slojevima (7, 8, 13, 14).



Slika 21. Tok BSSO (Preuzeto iz: YouTube-Mandibular Setback Surgery[homepage on the Internet]. [cited 2012 Sep 13]. Available from: <http://www.youtube.com/watch?v=o9Jjtqk4ZP4&feature=related>)

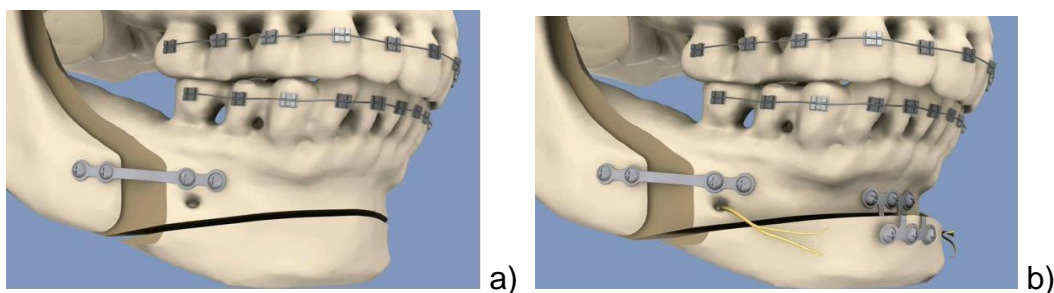
5. Horizontalna osteotomija simfize brade (oseogena genioplastika) -

glavni je pomoćni zahvat nakon kirurgije mandibule BSSO. Kada se obje čeljusti dovedu u željenu poziciju i povežu rigidnom fiksacijom, procjenjuje se potreba za genioplastikom (4). Deformiteti brade mogu postojati i neovisno o mandibularnim deformitetima te njene proporcije mogu biti abnormalne bez utjecaja na okluziju. Genioplastika je svestrana kirurška metoda kod koje se

brada može korigirati u svim smjerovima te omogućuje korekciju sagitalnih i vertikalnih deformiteta deficijencije (mikrogenija) ili suviška (makrogenija), kao i asimetrija (24).

Tok oseogene genioplastike:

Labijalno se incidira mukozna sluznica u širini donjih očnjaka te se odvoje mišići od kosti. Rez ide iznad pogoniona, prema lateralno ispod foramena mentale i prema rubu mandibule u području drugog premolara lijeve i desne strane. Osteotomija se radi najmanje 5 mm ispod apeksa zuba i foramena mentale s tim da treba imati na umu da je očnjak duži od inciziva te da mandibularni kanal zavija kaudalno prije nego što se otvori u mentalni otvor (Slika 22). Kada se željeni segment odvoji pomoću pila, namješta se u željenu poziciju i pričvrsti pločicama i vijcima. Rubovi kosti koji su nakon premještanja segmenta palpabilni se oblikuju postepenom remodelacijom ili se mogu prikriti umecima.



Slika 22. Tok genioplastike (Preuzeto iz: YouTube-BSSO & Osseous Genioplasty[homepage on the Internet]. [cited 2012 Sep 13]. Available from: <http://www.youtube.com/watch?v=oQI8L5Sxa6w&feature=related>)

6. Rinoplastika - pomoćni je zahvat nakon maksilarne kirurgije Le Fort I koja neminovno mijenja položaj nosa i rijetko ima pozitivan učinak na njegov novi

položaj. Pomak maksile prema gore i/ili naprijed širi alarnu bazu i rotira nosni vršak prema gore te produbljuje uleknuće iznad vrška nosa. Rinoplastika istovremeno s ortognatskim zahvatom može spriječiti takav ishod i poboljšati cjelokupni rezultat terapije (1, 4, 7).

Važno je obratiti pozornost na skeletalne i neurovaskularne anatomske strukture koje se nalaze u operativnom području.

Kod maksilarne osteotomije važno je dobro poznavanje načina opskrbe krvlju u tom području. Postoje četiri primarna izvora:

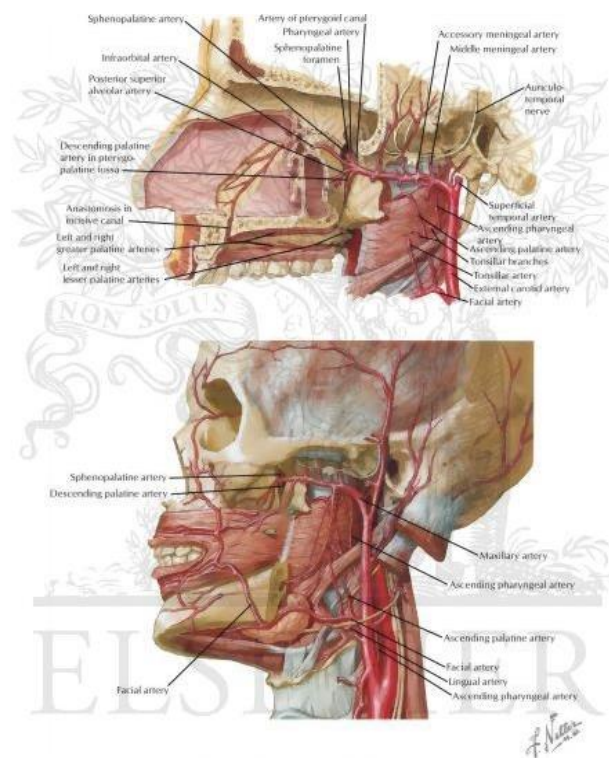
-ramus descendens a. palatinae

-ramus ascendens (palatinae) a. facialis

-ramus anterior a. pharyngea ascendens (ogranak a. carotis ext.)

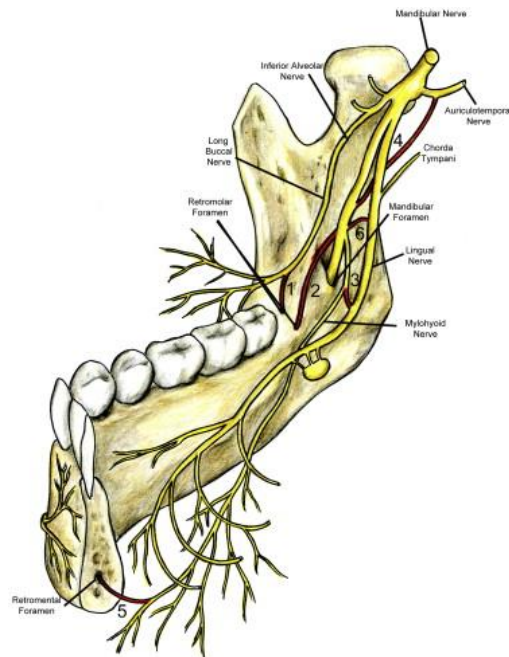
-ramus alveolaris a. maxillaris

Potpunom mobilizacijom gornje čeljusti često silazni palatinalni arterijski ogranci pucaju pa mobilizirana gornja čeljust dobiva opskrbu krvlju od ostalih izvora, posebno uzlazne nepčane arterije i faringealnih krvnih žila (Slika 23).



Slika 23. Arterijska krvna opskrba maksile i usne šupljine (Preuzeto iz: Netter Images[homepage on the Internet]. [cited 2012 Sep 13]. Available from: <http://www.netterimages.com/image/11861.htm>)

Da bi se spriječio neurosenzorni deficit, prilikom mandibularne osteotomije, važno je poznavanje inervacije donje čeljusti i anatomskih struktura kao foramen mandibulare, mandibularni kanal i foramen mentale (Slika 24) (4, 6).



Slika 24. Tok nervusa mandibularisa (Preuzeto iz: Rodella LF, B. Buffoli, M. Labanca, R. Rezzani. A review of the mandibular and maxillary nerve supplies and their clinical relevance. Arch Oral Biol. 2011; 57(4): 323-34.)

3.6.3. Rana postoperativna faza

U najranijoj fazi postoperativnog perioda najvažnija je briga uspostavljanje dišnih puteva . Radi se i ortopantomogramska snimka da se provjeri položaj kondila. Ukoliko kondili nisu u svojoj poziciji, pacijent se vraća na operaciju kako bi se uskladio normalan položaj kondila i željeni učinak operacije.

Hospitalizacija traje oko 7 dana, no može biti duža zbog pojave komplikacija ili kraća ako su troškovi liječenja visoki, ali uz svakodnevnu obveznu ambulantnu kontrolu pacijenta (8).

Ovisno o dobivenoj stabilnosti u toku operacije, ukoliko je potrebno, slijedi održavanje maksilarno-mandibularne fiksacije sa udlagom i žicama u periodu do 5 dana, a zatim se samo udlaga drži fiksiranom oko 2 - 3 tjedna. Ukoliko

je predkirurški precizno učinjena ortodontska terapija moguće je smanjiti postoperativni period nošenja fiksirane udlage iako ona ima pozitivan učinak, jer omogućava neuromuskularnu prilagodbu novonastaloj situaciji (51) koja prva 2 - 3 tjedna uzrokuje neugodu i bol, a ublažuje se medikamentnom terapijom (61). U slučaju promjene okluzije mogu se primijeniti gumice koje vode okluziju dok se ne završi koštano zaraštavanje. Prvih 7 dana prehrana je tekuća ili se sastoji od mekane hrane kako bi okluzalne sile bile što manje (24). Moguće je i uvođenje nazogastrične sonde (51). Nakon 2 tjedna mogu jesti nešto kompaktniju hranu koju je potrebno malo žvakati, a za 6 - 8 tjedana trebali bi biti na normalnoj prehrani. Napredak je moguće ubrzati fizikalnom terapijom nakon povlačenja intrakapsularnog edema što se može ubrzati steroidnim injekcijama u prva 24 sata nakon operacije (62). Nakon kratkog perioda cijeljenja pacijent se najkasnije nakon 2 - 4 tjedna nakon operacije vraća ortodontu na postoperativnu ortodontsku kontrolu i završnu korekciju zagrizu (1, 7, 9).

3.7. Komplikacije

Komplikacije mogu nastupiti u toku bilo kojeg dijela pripreme pacijenta, ortodontske ili kirurške faze. Svakim skeletalnim pomakom, kirurg mora biti svjestan mogućeg pogoršanja ili vraćanja na početno stanje. I u idealnim situacijama, čak i uz pomoć rigidne interne fiksacije, jer su sile mekog tkiva koje djeluju suprotno od vektora kirurškog pomaka vrlo značajne i mogu biti glavni faktor destabilizacije i neuspjeha (24). Osim recidiva moguća su i oštećenja senzoričkih ili motoričkih živaca (62).

Kirurške komplikacije mogu biti zajedničke svim zahvatima ili specifične za pojedini zahvat.

1. Zajedničke komplikacije:

- oticanje
- postoperativna infekcija
- prikaz vijaka i pločica nakon operacije
- neprimijećene frakture
- devitalizacija zuba
- loše zarastanje ili nezarastanje kosti i/ili sluznice
- malokluzija
- povratak u prijašnje stanje
- ozljeda zuba
- gingivalna recesija i/ili parodontne komplikacije
- respiratorna dekompenzacija
- krvarenje

-prekid inervacije

2. Le Fort I osteotomija:

- ozljeda Stensenovog kanala
- ozljeda infraorbitalnog živca
- neprimijećene frakture nepca ili kosti srednjeg lica
- ozljeda unutarnje maksilarne arterije i njenih grana
- ozljeda suznog i optičkog kanala
- avaskularna nekroza
- maksilarni sinusitis
- velofaringealna insuficijencija
- devijacija septum nasi
- arteriovenska fistula (karotidno-kavernozni sinus)
- opstrukcija dišnih puteva

3. Bilateralna sagitalna split osteotomija -

- ozljeda nervus alveolaris inferior
- krvarenje
- neprimijećene frakture i/ili nepovoljni prijelomi
- avaskularna nekroza
- kondilarna resorpcija
- krivo pozicioniran proksimalni segment

4. Oseogena genioplastika:

- ozljeda nervus mentalis
- nepravilna granica donje granice mandibule
- recesija gingive (9, 24)

Kako bi se što više spriječile komplikacije, postoje Epker-ove omotnice diskrepanci koje daju maksimalno moguće iznose opsega pomaka koštanih ulomaka u sve tri prostorne dimenzije pa tako i na temelju izmjerenih iznosa odstupanja anomalije, od normalnih vrijednosti, možemo lakše odabrati terapiju.

Unutarnja omotnica - samo za ortodontsku terapiju

Srednja omotnica - ortodontska terapija i modifikacija rasta

Vanjska omotnica - ortognatska kirurgija (9)

3.8. Završna terapija i ishod

3.8.1. Postoperativna ortodontska faza

Započinje 2 - 4 tjedana nakon kirurškog zahvata. Ukoliko je bila korištena kirurška udlaga, sada je ortodont miče i upućuje pacijenta da postupno povećava maksilarno-mandibularne pokrete te se počne vraćati na normalnu prehranu, a stabilizirajući lukovi se zamjenjuju radnim lukovima. Sama postoperativna ortodontska faza traje 3 - 6 mjeseci i u toj fazi se usavršava i podešava zagriz minimalnim pomacima zuba u finalnu poziciju. U tom periodu se zatvaraju svi preostali interdentalni prostori i denticija se dovodi u položaj maksimalne interkuspidacije. Vertikalnim gumicama se sprečava pacijenta da sam nalazi novi neželjeni položaj maksimalne interkuspidacije. Pacijent mora nositi gumice koje drže okluziju dok se ne postigne željena

maksimalna interkuspidacija i čvrsta okluzija. Poslijekiruršku ortodontsku fazu treba završiti u što kraćem periodu, jer u suprotnom pacijenti počinju pokazivati sve manju toleranciju i kooperativnost (1, 7).

Postoperativni ortodontski zahvat uključuje:

-završno detaljiziranje okluzije

-niveliranje Spee-ove krivulje ukoliko je potrebno povećati visinu donje trećine lica

-kontrola i kompenzacija postoperativnih recidiva osteotomije (15)

3.8.2. Skidanje ortodontskih bravica

Nakon završne faze skidanja ortodontskih bravica slijedi i eventualno finalna protetska rehabilitacija pacijenta koja uključuje ugradnju implantata, protetskih struktura, parodontnih zahvata ili dentalnih restoracija kako bi se povećao estetski učinak (1, 10).

3.8.3. Faza retencije

Nakon završene ortodontske faze, zubi se moraju stabilizirati u svom novom položaju. Zbog toga 6 - 12 mjeseci nakon skidanja bravica pacijent obavezno nosi retencijske naprave po uputama ortodonta. Radi kontrole uspješnosti čitavog zahvata rade se fotografske i radiografske snimke te dentalni modeli odmah nakon skidanja ortodontskih bravica i 1 godinu postoperativno (24).

3.8.4. Stabilnost rezultata

Stabilnost rezultata nakon ortognatskog zahvata ovisi o smjeru pomaka, vrsti fiksacije i kirurškoj tehnici. Najstabilniji izolirani pomaci gornje čeljusti su prema gore i natrag, a donje pomak mandibule prema natrag. Najstabilniji kombinirani su pomak maksile prema gore s pomakom mandibule prema naprijed. To su ključni pomaci kod pacijenata s prednjim otvorenim zagrizom, Klasom II i kod pacijenata kod kojih je potrebno smanjenje visine lica. Kod pacijenata s Klasom III najstabilnija je kombinacija pomaka maksile prema naprijed i mandibule prema natrag. Sam izolirani pomak mandibule vrlo je nestabilan. Pomak mandibule gdje se brada spušta dolje, mandibularni kut povećava, a ramus skraćuje je ključni stabilni pomak kod pacijenata kod kojih je potrebo povećanje visine lica. Najnestabilniji ortognatski zahvat je kirurško širenje maksile (SARPE) zbog elasticiteta nepčane sluznice koja dovodi do recidiva. Kod mandibule pomak stražnjeg dijela mandibule dolje i natrag koji produžuje ramus treba izbjegavati jer uzrokuje napetost žvačnih mišića što dovodi do nestabilnosti rezultata (1, 63). Operativnom zahvatu se pristupa kad je završen rast i razvoj jer se pokazalo da dugoročna stabilnost rezultata je bolja kod odraslih pacijenata, a razina zadovoljstva rezultatom im je identična (64).

Poslijekirurškoj stabilnosti i smanjenju recidiva doprinosi udovoljavanje tri osnovna uvjeta:

1. relaksacija mekih tkiva prilikom pomicanja kosti u novu poziciju
2. neuromuskularna prilagodba

3. promjena dužine mišića prilikom pomaka.

U toku prve godine dolazi do fiziološke adaptacije i morfološke promjene kao rezultata operacije. Kod pojedinih pacijenata, uočena je značajna promjena položaja skeletalnih točaka, a kod nekih resorpcija kondilarnog nastavka što ne mora biti povezano s kirurškim recidivom (1).

4. Rasprava

Istraživanja su pokazala da svim zajednicama bez obzira na dob, spol ili rasnu pripadnost je predodžba estetike identična. Ono što ih razlikuje je to da svaka etnička skupina ima pojedine dentoskeletalne deformitete zastupljene u većoj mjeri od drugih skupina, ali i normalni parametri se razlikuju pa bi i to bi trebalo uzeti u obzir prilikom dijagnostike i planiranja tretmana (33, 65, 66). Znanje koncepta kraniofacijalnog rasta se kontinuirano povećava kao i primjena tog znanja na kliničku praksu u području ortognatske kirurgije. Principi ortognatske kirurgije su davno utemeljeni na namjernim frakturama, ograničenim rezovima određenog dijela kosti i njihovom repozicijom u novi položaj. Njihovom evolucijom kroz desetljeća i multidisciplinarnom suradnjom prije operativnog zahvata danas kirurzima omogućuju skoro pa bezgranične mogućnosti u ispravljanju raznih orofacijalnih nepravilnosti (9). Na taj je način odraslim osobama, kod kojih je već završen rast i razvoj, omogućena rekonstrukcija lica i ispravljanje asimetrija što je do nedavno bilo vrlo komplicirano. Iako su nekirurške ortodontske terapije, sa finalnim rezultatom relativno dobre estetike i okluzije, kod nekih dentoalveolarnih anomalija moguće i brže, nikada ne daju dobru funkciju i stabilnost kao ortodontske terapije kombinirane s kirurškim zahvatima.

Primjena rigidne interne fiksacije je revolucionirala ortognatsku kirurgiju te povećala ugodu nakon operativnog zahvata kod pacijenata, skratila boravak u bolnici i značajno reducirala postoperativne komplikacije. Zbog toga se danas sve više pacijenata odlučuje na ortognatske zahvate koji

uz značajna funkcionalna poboljšanja donose i psiho-socijalno blagostanje
(19).

5. Zaključak

Obuhvaćajući čitavo područje ortognatske kirurgije zaključujemo kako bez pravilnog pristupa pacijentu, suradnje s pacijentom, temeljitih kliničkih pregleda i osnovnih smjernica terapije nema uspješnih rezultata. No, isto tako je važno te smjernice neminovno prilagoditi dobi, rasnom porijeklu kao i osobnosti pacijenta. Poznata izreka sv. Tome Akvinskog „*Ljepota je u očima promatrača.*“ izvorno govori zapravo o ljepoti etičkih vrijednosti, a ne o vanjskoj prolaznoj i kratkotrajnoj ljepoti. Nažalost, u današnjim vrijednostima vanjska ljepota je glavni čimbenik uspjeha i općeprihvaćenosti pojedinca od strane okoline i ima veliku važnost u socijalizaciji. Ortodontskim liječenjem prije kirurškog zahvata uklanja se dentalna kompenzacija što dovodi do stabilnijih međučeljusnih odnosa u toku i nakon operativnog zahvata. U ortognatskoj terapiji dolazi do značajnih koštanih promjena koje varijable kefalometrijskih analiza izmjerenih prije početka terapije približavaju normalnim kliničkim vrijednostima određene populacije. Utvrđena je i veza između promjena koštanih varijabli i promjene položaja mekih tkiva što se posebno vizualno odnosi na promjenu debljine gornje usne i nosa.

6. Sažetak

Ortodoncija je dinamična klinička specijalistička grana koja neprestano razvija svoje terapijske mogućnosti i postupke. Počeci ortognatske kirurgije sežu u 19. stoljeće, a posljednjih nekoliko desetljeća intenzivirana suradnja između ortodonta i maksilofacijalnih kirurga rezultira boljom i stabilnijom terapijom. Ortognatska kirurgija je terapija izbora za pacijente s dentoskeletalnim diskrepancama kod kojih nije moguće problem riješiti ortodontski, modifikacijom rasta ili kamuflažom. Napredak postupaka mobilizacije i rigidne fiksacije koštanih ulomaka posljednjih nekoliko godina omogućio je uspješne terapijske zahvate u rješavanju problema dentoskeletalnih diskrepanci. Dobra interdisciplinarna koordinacija je od velike važnosti, a vodi zadovoljavajućem i očekivanom rezultatu. Terapiju odabire isključivo pacijent sam. Da bi pomogli pacijentu odabrati koju od ponuđenih vrsta terapije želi, važan je kvalitetan prvi pristup pacijentu, dobra suradnjom s pacijentom i vizualni prikaz detaljno razrađenog plana terapije. Iako su u toku terapije moguće brojne komplikacije i sama terapija od pacijenta zahtjeva puno odricanja i strpljivost, zauzvrat osigurava točnost i preciznost u ispravljanju anomalije lica koja ima velik utjecaj na psihičku i socijalnu dobrobit pacijenta. Nakon zahvata i postoperativne ortodontske faze u prvoj godini ključna je kooperativnost i dosljednost pacijenta u nošenju retainera da bi se dobiveni rezultat održao stabilnim te kako bi se spriječili recidivi.

7. Summary

PRESURGICAL ORTHODONTIC THERAPY

Orthodontics is a dynamic clinical dental specialty which continuously develops its therapeutic abilities and procedures. The beginnings of orthognathic surgery date back to 19th century and in the last few decades intensive cooperation between orthodontists and maxillofacial surgeons results with better and more stabile treatment. Orthognathic surgery is a treatment of choice for patients with dentoskeletal abnormalities where it is not possible to solve the problem with orthodontic treatment, modification of growth or camouflage. The advance of mobilisation and rigid internal fixation of skeletal segments in the last few years has enabled successful therapeutic procedures that solve the problem of dentoskeletal discrepancy. Good interdisciplinary coordination is of great significance that lids to gratifying and expected result. The treatment is chosen exclusively and only by the patient. To help the patient choose the right treatment it is important to have a good first contact, cooperation with the patient and a visual exposition of detailed therapy plan. Despite the fact that during the treatment numerous complications are possible and the treatment itself demands a lot of renunciation and patience of patient in return it gives accuracy and precision in correction of face anomaly that has great importance for psychical and social well-being of the patient. After the procedure and post orthodontic phase in the first year the cooperativity and consistency of the patient in use

of retainer is very important so the result would remain stable and recidivism would be prevented.

8. Literatura

1. Proffit WR, Fields HW Jr., Sarver DM. Ortodoncija. 1st ed. Zagreb: Naklada Slap; 2010.
2. Struna [homepage on the Internet]. Hrvatsko strukovno nazivlje; [cited 2012 Sep 01]. Available from: <http://struna.ihjj.hr/search-do/?q=ortodoncija#container>
3. Rodd H, Wray A. Treatment planning for the developing dentition. Quintessence Publishing Co. Ltd. 2006.
4. Reyneke JP. Essentials of orthognathic surgery. 1st ed. Illinois: Quintessence Publishing Co, Inc.; 2003.
5. Uglešić V, Jokić D, Knežević P, Gašparović S. Ortognatska kirurgija, funkcionalan ili estetski postupak. Acta Stomatol Croat. 38(4): 265-5.
6. Patel PK, Gassman A, Morris DE, Zhao L. Orthognatic surgery. Medscape J Med [serial on the Internet]. 2012 Feb [cited 2012 Mar 17];11:[about 6 p.]. Available from: <http://emedicine.medscape.com/article/1279747-overview>
7. Proffit WR, White RP Jr, Sarver DM. Contemporary Treatment of Dentofacial deformity. 1st ed. St. Louis, Missouri: Mosby Inc.; 2003.
8. Jokić D. Učinkovitost ortodontsko kirurškog liječenja skeletalnih ortodontskih anomalija [disertacija]. Zagreb: Stomatološki fakultet; 2011.
9. Sankar SG. Surgical procedures in othodontics. [monograph on the Internet]. 2010 Jan [cited 2012 Mar 17]; [about 22 p.]. Available from: <http://www.slideshare.net/vasabaka/surgical-proedures-in-orthodontics>

- 10.** Graber TM, Vanarsdall RL, Vig KVL. Orthodontics:Current principles and techniques. 4th ed. Philadelphia: Elsevier Inc.; 2005.
- 11.** Bill J, Eulert S. Suvremeni aspekti ortognatske kirurgije. Acta stomatol Croat. 2003; 37(3): 290-1.
- 12.** Panula K. Correction of Dentofacial deformities with Orthognatic surgery: outcome of treatment with special reference to costs, benefits and risks. (Disertacija) Olulu:University of Olulu; 2003.
- 13.** Tatum SA, Kellman RM, Freije JE. Maxillofacial fixation with absorbable miniplates: computed tomographic follow-up. J Craniofac Surg. 1997; 8(2): 135-40.
- 14.** Munro IR. The Luhr fixation system for the craniofacial skeleton. Clin Plast Surg. 1989; 16(1): 41-8.
- 15.** Sarver D. The Role of Orthodontics in the Surgical Treatment of Obstructive Sleep Apnea. [monograph on the Internet]. 1999 Dec [cited 2012 Mar 15]; [about 13 p.]. Available from: <http://orthocj.com/1999/12/orthodontics-surgical-treatment-sleep-apnea/>
- 16.** Uglešić V, Jokić D, Knežević P, Grgurević J, Milić M. Ortognatska kirurgija-kako mi to radimo. Acta Stomatol Croat. 2003; 37(3): 384-4.
- 17.** Rittersma J. Patient information and patient preparation in orthognatic surgery. The role of an information brochure a medical audit study. J Craniomaxillofac Surg. 1989; 17(6); 278-9.
- 18.** Tsang ST, McFadden LR, Wiltshire WA, Pershad N, Baker AB. Profile changes in orthodontic patients treated with mandibular advancement surgery. Am J Orthod Dentofacial Orthop. 2009; 135(1): 66-72.

- 19.** Moos KF, Ayoub AF. The surgical correction of dentofacial deformities, past, present and future. *Egypt J Oral Maxillofac Surg.* 2010; 1: 2-6.
- 20.** Marković M. *Ortodoncija.* 3rd ed. Zagreb-Beograd: Medicinska knjiga.; 1989.
- 21.** Salzmann JA. Dento-maxillo-facial orthopedics: Etiology and prevention. *Am J Orthod.* 1957; 43(4): 242-64.
- 22.** Anić Milošević S. *Antropometrijska analiza lica postupkom fotogrametrije.* (Disertacija) Zagreb: Stomatološki fakultet Sveučilišta u Zagrebu; 2004.
- 23.** Farkas LG, Hreczko TA, Kolar JC, Munro IR, Chir B. Vertical and horizontal proportions of the face in young adult North American Caucasians: revision of Neoclassical canons. *Plast Reconstr Surg.* 1985; 75: 328-37.
- 24.** Patel PK, Gassman A, Morris DE, Zhao L. Orthognatic surgery. *Medscape J Med [serial on the Internet].* 2012 Feb [cited 2012 Mar 17];11:[about 9 p.]. Available from:
<http://emedicine.medscape.com/article/1279747-treatment>
- 25.** Cunningham SJ. An Introduction to Economic Evaluation of Health Care. *J Orthod.* 2001; 28(3): 246-50.
- 26.** Williams AC, Shah H, Sandy JR, Travess HC. Patients' motivations for treatment and their experiences of orthodontic preparation for orthognatic surgery. *J Orthod;* 2005; 32(3): 191-202.
- 27.** Patel PK, Gassman A, Morris DE, Zhao L. Orthognatic surgery. *Medscape J Med [serial on the Internet].* 2012 Feb [cited 2012 Mar 17];11:[about 2 p.]. Available from:
<http://emedicine.medscape.com/article/1279747-workup>

- 28.** Mueser KT, Grau BW, Sussman S, Rosen AJ. You're only as pretty as you feel: Facial expressions as a determinant of physical attractiveness. *J Pers Soc Psychol.* 1984; 46(2): 469-78.
- 29.** Anić-Milošević S, Lapter-varga M, Šlaj M. Analysis of the soft tissue facial profile of Croatians using linear measurements. *J Craniofacial Surg.* 2008; 19: 251-8.
- 30.** Stoner MM. A Photometric analysis of the facial profile. A method of assessing facial change induced by orthodontic treatment. *Am J Orthod.* 1955; 4: 453-68.
- 31.** Anić-Milošević S, Lapter-Varga M, Šlaj M. Analysis of the soft tissue facial profile by means of angular measurements. *Eur J Orthod.* 2008; 30(2): 135-40.
- 32.** Ricketts RM. Planning treatment on the basics of facial pattern and an estimate of its growth. *Angle Orthod.* 1957; 27: 14-27.
- 33.** Downs WB. Analysis of the dentofacial profile. *Angle Orthod.* 1956; 26: 191-212.
- 34.** Sergl HG, Zentner A, Krause G. An experimental study of the esthetic effect on facial profiles. *J Orofac Orthop.* 1998; 59: 116-26.
- 35.** Sforza C, Laino A, D'Alessio R, Grandi G, Tartaglia GM, Ferrario VF. Soft-tissue facial characteristics of attractive and normal adolescent boys and girls. *Angle Orthod.* 2008; 78: 799-807.
- 36.** Fourie Z, Damstra J, Ren Y. Application of cone beam computed tomography in facial imaging science. *Shanghai Kou Qiang Yi Xue.* 2012; 21(2): 220-31.

- 37.** Plooi JM, Maal TJ, Haers P, Borstlap WA, Kuijpers-Jagtman AM, Bergé SJ. Digital three-dimensional image fusion processes for planning and evaluating orthodontics and orthognathic surgery. A systematic review. Int J Oral Maxillofac Surg. 2011;40(4): 341-52.
- 38.** Steiner C. Cephalometrics in clinical practice. *Angle Orthod.* 1959; 29: 8-29.
- 39.** Johnston C, Hunt O, Burden D, Stevenson M. The influence of mandibular prominence on facial attractiveness. *Eur J Orthod.* 2005; 27: 129-33.
- 40.** Landes CA, Sterz M. Proximal segment positioning in bilateral sagittal split osteotomy: intraoperative controlled positioning by a positioning splint. *J Oral Maxillofac Surg.* 2003; 61(12): 1423-31.
- 41.** Guess MB, Solzer WV. Computer treatment estimates in orthodontics and orthognathic surgery. *J Clin Orthod.* 1989; 23: 262-8.
- 42.** Iorio ML, Masden D, Blake CA, Baker SB. Presurgical planning and time efficiency in orthognathic surgery: the use of computer-assisted surgical simulation. *Plast Reconstr Surg.* 2007; 128(3): 179e-81e.
- 43.** Konstantos KA, O'Reilly MT, Close J. The validity of the prediction of soft tissue profile changes after Le Fort I osteotomy using the dentofacial planner (computer software). *Am J Orthod Dentofac Orthop.* 1994; 105: 241-9.
- 44.** Hsu SS, Gateno J, Bell RB, Hirsch DL, Markiewicz MR, Teichgraeber JF, Zhou X, Xia JJ. Accuracy of a Computer-Aided Surgical Simulation Protocol for Orthognathic Surgery: A Prospective Multicenter Study. *J Oral Maxillofac*

Surg [serial on Internet]. 2012 Jun [cited 2012 Aug 10];[about 1p.]. Available from: <http://www.joms.org/article/S0278-2391%2812%2900396-5/abstract>

45. Bousaba S, Siciliano S, Delatte M, Faes J, Reychler H. Indications for orthognathic surgery, the limitations of orthodontics and of surgery. Rev Belge Med Dent(1984). 2002; 57(1): 9-23.

46. Spyropoulos MN, Halazonetis DJ. Significance of the soft tissue profile on facial esthetics. Am J Orthod Dentofacial Orthop. 2005; 127: 676-82.

47. Gavrić M, Pišćević A, Sjerobanin I. Maksilofacijalna hirurgija: Urođeni i stećeni deformiteti lica i vilica [monograph on the Internet]. Beograd: Stomatološki fakultet Univerziteta u Beogradu; 1995 [cited 2012 Jun 13].

Available from: <http://knaunko.tripod.com/mfhir/mfhir09.pdf>

48. Bell WH, Guerrero CA. Distraction Osteogenesis of The Facial Skeleton. Hamilton, Ontario: BC Decker Inc.; 2007.

49. Haraguchi S, Takada K, Yasuda Y. Facial Asymmerty in Subjects with Skeletal Class III Deformity. Angle Orthod. 2002; 72(1): 8-35.

50. Jacobs JD, Sinclair PM. Principles of orthodontic mechanics in orthognathic surgery cases. Am J Orthod. 1983; 84(5): 399-407.

51. Joos U. Presurgical orthodontics[serial on the Internet]. [cited 2012 Sep 11]. Available from: <http://www.med-college.de/hu/wiki/artikel.php?id=227&lan=2>

52. Irving SP, Costa LE 3rd, Salisbury PL 3rd. The occlusal wafer: simple technique for construction and its use in maxillofacial surgery. Laryngoscope. 1984; 94(8): 1036-41.

- 53.** Pithon M, Guerra M, Dos Santos RL. Pre-surgical orthodontic moulding: Description of an alternative technique. *Int J Odontostomat.* 2009; 3(2): 137-43.
- 54.** Čupar I. Kirurgija glave i vrata. Knjiga treća. Zagreb:Izdavački zavod Jugoslavenske akademije znanosti i umjetnosti.; 1978.
- 55.** Paul PE, Barbenel JC, Walker FS, Khambay BS, Moos KF, Ayoub AF. Evaluation of an improved orthognathic articulator system. 2. Accuracy of occlusal wafers. *Int J Oral Maxillofac Surg.* 2012; 41(2): 155-9.
- 56.** Jokić D, Bagatin M, Muretić Ž. Maksilarni retrognatizam: ortodontsko i kirurško liječenje. *Acta Stom Croat.* 1997; 31(4): 381-8.
- 57.** Shah AR. Le Fort Fractures Imaging. *Medscape J Med* [serial on the Internet]. 2011 Apr [cited 2012 Sep 10]; [about 1 p.]. Available from: <http://emedicine.medscape.com/article/391129-overview>
- 58.** The free dictionary by Farlex [homepage on the Internet]. Farlex Inc; c2012 [cited 2012 Sep 10]. Available from: <http://medical-dictionary.thefreedictionary.com/LeFort+fracture>
- 59.** Moe KS, Byrne P, Kim DW, Tawfilis AR. Maxillary and Le Fort fractures. *Medscape J Med* [serial on the Internet]. 2012 Feb [cited 2012 Sep 10]; [about 1p.]. available from: <http://emedicine.medscape.com/article/1283568-overview>
- 60.** Puricelli E. A new technique for mandibular osteotomy. *Head Face Med.* 2007; 3: 15.

- 61.** Phillips C, Blakey G 3rd, Jaskolka M. Recovery after orthognatic surgery: short-term health-related quality of life outcomes. *J Oral Maxillofac Surg.* 2008; 66(10): 2110-5.
- 62.** Cosmetic facial surgery [homepage on the Internet]. [cited 2012 Sep 10]. Available from: <http://www.maxfac.com/facial/jaw.html>
- 63.** Proffit WR, Turvey TA, Phillips C. Orthognathic surgery: a hierarchy of stability. *Int J Adult Orthodon Orthognath Surg.* 1996; 11(3): 191-204.
- 64.** Proffit WR; Phillips C, Turvey TA. Long-term stability of adolescent versus adult surgery for treatment of mandibular deficiency. *Int J Oral Maxillofac Surg.* 2010; 39(4): 372-32.
- 65.** Ong M. Spectrum of Dentofacial Deformities: A Retrospective Surgery. *Ann Acad Med Singapore.* 2004; 33(2): 239-42.
- 66.** Anić-Milošević S, Meštrović S, Lapter-Varga M, Dumančić J, Šlaj M. Analysis of the soft tissue in Croatians with normal occlusion and well-balanced faces. *Eur J Orthod.* 2011; 33(3): 305-10.

9. Životopis

Kristina Mostarčić je rođena 15. studenoga 1980. godine u Varaždinu, gdje je završila osnovnu školu 1994. godine. Iste je godine upisala Gimnaziju Varaždin. Maturirala je 1999. godine i upisala Stomatološki fakultet Sveučilišta u Zagrebu na kojem je diplomirala u ožujku 2006. godine. Pripravnički staž je odradila u Ordinaciji dentalne medicine dr. Robert Mostarčić i u KB Dubrava. Stručni ispit je položila u travnju 2007. godine. Članica je Hrvatske komore dentalne medicine. Služi se engleskim, njemačkim i španjolskim jezikom. Poslijediplomski studij je upisala 2009. godine na Stomatološkom fakultetu Sveučilišta u Zagrebu. Živi u Varaždinu i radi u privatnoj polivalentnoj praksi ordinaciji dentalne medicine dr. Robert Mostarčić u Varaždinu.