

Suvremeni postupci prevencije I liječenja ozljeda trajnih zuba

Škoro, Tihana

Master's thesis / Diplomski rad

2018

Degree Grantor / Ustanova koja je dodijelila akademski / stručni stupanj: **University of Zagreb, School of Dental Medicine / Sveučilište u Zagrebu, Stomatološki fakultet**

Permanent link / Trajna poveznica: <https://um.nsk.hr/um:nbn:hr:127:116802>

Rights / Prava: [Attribution-NonCommercial 3.0 Unported](#)

Download date / Datum preuzimanja: **2022-11-26**



Repository / Repozitorij:

[University of Zagreb School of Dental Medicine Repository](#)





SVEUČILIŠTE U ZAGREBU
STOMATOLOŠKI FAKULTET

Tihana Škoro

SUVREMENI POSTUPCI PREVENCIJE I LIJEČENJA OZLJEDA TRAJNIH ZUBA

Diplomski rad

Zagreb, 2018.

Rad je ostvaren u : Stomatološki fakultet Sveučilišta u Zagrebu, Zavod za dječju i preventivnu stomatologiju

Mentor rada: prof.dr.sc. Hrvoje Jurić, Zavod za dječju i preventivnu stomatologiju,
Stomatološki fakultet Sveučilišta u Zagrebu

Lektor hrvatskog jezika: Tomislav Salopek, mag. educ. philol. croat.

Lektor engleskog jezika: Ema Katarina Horvath, mag. educ. philol. angl.

Sastav Povjerenstva za obranu diplomskog rada:

1. _____
2. _____
3. _____

Datum obrane rada: _____

Rad sadrži: 31 stranicu

4 slike

1 CD

Osim ako nije drugačije navedeno, sve ilustracije (slike) u radu su izvorni doprinos autora diplomskog rada. Autor je odgovoran za pribavljanje dopuštenja za korištenje ilustracija koje nisu njegov izvorni doprinos, kao i za sve eventualne posljedice koje mogu nastati zbog nedopuštenog preuzimanja ilustracija odnosno propusta u navođenju njihovog podrijetla.

Zahvala

Najveća hvala mojoj obitelji, roditeljima Ivici i Dubravki te braći Anti i Davoru, na potpori i vjeri u mene. Zahvaljujem prijateljima na razumijevanju i beskrajnoj podršci, posebice mojoj Marini.

Hvala i mojim kolegama koji su mi ovih šest godina učinili nezaboravnima.

Također zahvaljujem svojem mentoru prof.dr.sc. Hrvoju Juriću na velikoj pomoći i stručnim savjetima tijekom izrade diplomskog rada.

Suvremeni postupci prevencije i liječenja ozljeda trajnih zuba

Sažetak

Ozljede su zuba najučestalije u dječjoj dobi. U mliječnoj se denticiji pojavljuju u razdoblju između 18. i 30. mjeseca, a u trajnoj denticiji između 8. i 12. godine. Najčešće su zahvaćeni gornji središnji, a zatim gornji lateralni sjekutići. Najčešća ozljeda zuba jest nekomplikirana fraktura krune. Glavni su uzroci trauma udarci i padovi, tučnjava i nesreće, ali mogu biti uzrokovane i nasiljem u obitelji.

Postoje tri razine prevencije ozljeda zuba - primarna, sekundarna i tercijarna. Primarna prevencija podrazumijeva postupke za sprečavanje nastanka dentofacijalnih ozljeda i provodi se zdravstvenim odgojem djece, roditelja, učitelja i trenera te uporabom sportskih štitnika za lice i zube. Sekundarna i tercijarna prevencija uključuju različite postupke liječenja traumatiziranih zuba i nadoknadu izgubljenog tkiva.

Sve traume zuba zahtijevaju pravodobnu i stručnu pomoć na temelju ispravno postavljene dijagnoze preko anamneze, kliničkog nalaza i rendgenske snimke. Potrebno je reagirati navrijeme kako bi se spriječile komplikacije, posebice ako je riječ o avulziji zuba. Nužno je dugotrajno praćenje ozlijeđenog zuba redovitim kliničkim i rendgenskim pregledom.

Ključne riječi: ozljede zuba; nekomplikirana fraktura krune; prevencija; sportski štitnici

Modern prevention and treatment procedures of dental trauma in permanent teeth

Summary

Dental traumas are most commonly observed in children. Primary dentition traumas occur in between 18 and 30 months, while injuries to permanent dentition occur between 8 and 12 years of age. Most frequently affected teeth are upper central incisors, followed by upper lateral incisors. The most common form of dental trauma is the uncomplicated crown fracture. The principal causes of dental traumas are blows and falls, fights and accidents, but they may also be caused by domestic violence.

There are three levels of dental injury prevention - primary, secondary and tertiary. Primary prevention includes procedures which prevent the development of dentofacial injuries. It is carried out by providing health education to children, parents, teachers and athletic trainers, as well as by using athletic face and mouth guards. Secondary and tertiary prevention involve various methods of treating traumatized teeth and compensating missing tissue.

All dental traumas require timely and professional help, based on diagnoses established through patients' medical history, medical report and X-rays. It is crucial to react promptly in order to prevent complications, especially in cases of dental avulsion. Long term monitoring of the affected tooth by regular clinical and X-ray examination is also necessary.

Keywords: dental trauma; uncomplicated crown fracture; prevention; athletic guards

SADRŽAJ

1. UVOD.....	1
2. TRAUME ZUBA	3
2.1. Etiologija i epidemiologija trauma zuba.....	4
2.2. Klasifikacija ozljeda zuba.....	6
2.2.1. Ozljede tvrdih zubnih tkiva i pulpe.....	6
2.2.2. Ozljeda tvrdih zubnih tkiva, pulpe i alveolarnog nastavka.....	6
2.2.3. Ozljede parodontnih tkiva.....	7
2.2.4. Ozljede gingive ili oralne sluznice.....	7
2.3. Prevencija trauma zuba.....	8
2.3.1. Uloga zdravstvenog odgoja.....	8
2.3.2. Preventivno ortodontsko liječenje.....	8
2.3.3. Štitnici za lice i zube	9
2.3.3.1. Konfekcijski štitnici	9
2.3.3.2. Djelomično prilagodljivi štitnici(“ <i>boil& bite</i> ”).....	10
2.3.3.3. Individualni štitnici	11
2.3.3.4. Način djelovanja zubnih štitnika	12
2.3.3.5. Kriteriji za izradu štitnika.....	13
2.3.3.6. Razlozi za nenošenje štitnika	13
2.3.4. Suvremene metode- transplantacija zuba.....	14
2.4. Liječenje trauma zuba.....	14
2.4.1. Terapija ozljeda tvrdih zubnih tkiva	16
2.4.2. Terapija ozljeda parodontnih tkiva	19
3. RASPRAVA	21
4. ZAKLJUČAK.....	24
5. LITERATURA	26

6. ŽIVOTOPIS	30
--------------------	----

POPIS KRATICA

MKB – Međunarodna klasifikacija bolesti

EVA – etilen vinil acetat

1. UVOD

Svakodnevno se stomatolozi susreću s traumama zubi i okolnih mekih tkiva. Ozljede maksilofacijalne regije čine posebnu skupinu ozljeda koje su u velikom broju zastupljene u mladih osoba (1). Traume zuba pogađaju oko 30% djece s trajnom denticijom (2). Procjenjuje se da trećina dentalnih trauma ostavlja trajne posljedice u pogođenih osoba (3, 4).

One mogu biti uzrok ozbiljnih estetskih, funkcijskih, psiholoških i ekonomskih problema pacijenata i njihove obitelji. S obzirom na to da su najčešće mjesto nastanka zubnih trauma škola, sportski tereni i roditeljski dom, može se reći da su učitelji, treneri i roditelji prvi u prigodi pomoći ozlijeđenom djetetu. Upravo zbog toga, osim pravodobne i stručne stomatološke skrbi, edukacija gore spomenutih o postupcima zbrinjavanja dentalnih ozljeda može znatno doprinijeti boljem ishodu liječenja.

Svrha je ovog rada prikazati etiologiju, dijagnostiku i vrste traumatskih ozljeda zuba te opisati vrste prevencije i načine liječenja ozljeda trajnih zuba. Osim toga što bi svaki doktor stomatologije trebao znati hitne postupke nakon traume zuba i u skladu s njima liječiti pacijenta, bitno je educirati i osoblje koje je u svakodnevnom kontaktu s djecom- učitelje, odgojitelje i trenere.

2. TRAUME ZUBA

2.1. Etiologija i epidemiologija trauma zuba

Postoje različiti čimbenici koji utječu na nastanak ozljeda zuba. Pojavnost ozljeda zuba češća je u djece s ortodontskim anomalijama kao što su povećan prijeklop s protruzijom gornjih sjekutića te prisutnost kratke gornje usnice koja nepotpuno prekriva gornje zube. Obilan karijes aproksimalnih površina te bolesti koje su praćene strukturalnim anomalijama zuba kao rahitis, lues, *amelogenesis imperfecta* i *dentinogenesis imperfecta* isto su tako važan čimbenik zbog promjena na tvrdim zubnim tkivima (1, 5).

Incidencija ozljeda zuba gotovo je podjednaka u dječaka i djevojčica u razdoblju mliječne denticije. Poslije, u školskoj dobi, uočena je razlika u čestoći ozljeda između spolova, koja je gotovo dvostruko veća u dječaka nego djevojčica, što se objašnjava njihovom većom sklonošću bavljenju kontaktnim sportovima, grubim igrama i aktivnijim i agresivnijim ponašanjem. Ozljede trajnih zuba najčešće se događaju između 8. i 12. godine, kada se roditeljska kontrola smanjuje, a djeca mnogo vremena provode u školi i igri, uz želju za dokazivanjem. U mliječnoj se denticiji češće pojavljuju ozljede zubnih potpornih tkiva, dok u trajnoj denticiji zbog zreloga koštanog i parodontnog tkiva koje se opire pomicanju zuba, češće nastaju frakture korijena i krune (1).

Zubi trajne denticije dvaput se češće ozljeđuju od zuba mliječne denticije, a najčešće ozlijeđeni zubi u svim su dobnim skupinama gornji sjekutići, a nakon njih gornji lateralni sjekutići (1).

Rizičnu skupinu čine i pacijenti koji boluju od epilepsije ili cerebralne paralize i djeca oslabljenog vida ili sluha (1).

Ozljede su učestalije u populaciji pretile djece zbog smanjene aktivnosti koja onemogućuje dobar razvoj motoričke koordinacije (1).

Učestalost ozljeda veća je u djece koja su sklona rizičnom ponašanju, koja žive u nesređenim obiteljima, djece izložene tjelesnom zlostavljanju te stresnim i emotivnim stanjima i u pacijenata s poremećajima ponašanja (1).

Ozljede su češće u djece koja žive u lošim socijalno-ekonomskim prilikama zbog prenaseljenosti, neadekvatnih škola i prostora za igru (1).

Prometne ozljede zahvaćaju veći broj zuba i udružene su s ozljedama potpornih zubnih tkiva i s frakturama kostiju lica i lubanje (1).

Ozljede nastale tijekom bavljenja sportom obuhvaćaju čak petinu od ukupnoga broja ozljeda zuba. Sportovi visokog rizika jesu timski kontaktni sportovi (hokej, američki nogomet), borilačke vještine, klizanje, biciklizam, konjički sportovi, vožnja rola i skejtborda (1).

Sve su učestalije i ozljede nastale kao posljedica *piercinga* u usnoj šupljini, a neke od komplikacija jesu frakture zuba i ispuna, napuknuće na zubima, nekontrolirano krvarenje i slično (1).

Ozljede zuba mogu se pojaviti prilikom laringoskopije, gastroskopije i intubacije pacijenata (1).

Uloga nasilja kao etiološkog čimbenika često je podcijenjena. U čak petine adolescenata ozljede zuba nastale su kao posljedica nasilja (1).

2.2. Klasifikacija ozljeda zuba

Jedna od najčešćih klasifikacija koja se koristi jest Međunarodna klasifikacija bolesti u stomatologiji (dio traume zuba), koja je dio Međunarodne klasifikacije bolesti i uzroka smrti (MKB) i klasifikacije prema Svjetskoj zdravstvenoj organizaciji. Može se primijeniti na trajne i mliječne zube, a uključuje ozljede zuba, potpornih struktura, gingive i oralne sluznice (3,6,7).

2.2.1. Ozljede tvrdih zubnih tkiva i pulpe

- Infrakcija cakline: nepotpuna fraktura ili napuklina cakline bez gubitka zubne tvari (5).
- Fraktura cakline: fraktura s gubitkom zubnog tkiva ograničenim na caklinu (3).
- Nekomplicirana fraktura krune: fraktura cakline i dentina bez otvorene pulpe (1).
- Komplicirana fraktura krune: fraktura cakline i dentina s otvorenom pulpom (1).

2.2.2. Ozljede tvrdih zubnih tkiva, pulpe i alveolarnog nastavka

- Fraktura krune i korijena: uključuje caklinu, dentin i cement, s otvorenom pulpom ili bez nje.
- Fraktura korijena: uključuje dentin, cement i pulpu.
- Fraktura mandibularne ili maksilarne stijenke alveole: fraktura alveolarnog nastavka koja uključuje alveolu.
- Fraktura mandibularnog ili maksilarnog alveolarnog nastavka: fraktura alveolarnog nastavka s frakturom ili bez frakture alveole (3).

2.2.3. Ozljede parodontnih tkiva

- Kontuzija: ozljeda potpornih struktura zuba bez abnormalne pomičnosti zuba ili pomaka zuba. Jedini je patološki znak povećana osjetljivost na perkusiju.
- Subluksacija: ozljeda potpornih zubnih struktura s abnormalnom pomičnošću zuba, ali bez pomaka zuba. Moguće je krvarenje iz gingivnog sulkusa.
- Ekstruzijska luksacija: djelomični aksijalni pomak zuba iz alveole. Zub se čini produžen, iznimno je pomičan i prisutno je krvarenje iz gingivnog sulkusa.
- Lateralna luksacija: lateralni ekscentrični pomak zuba u svojoj alveoli praćen kominutivnom frakturom alveolarne kosti.. Zub je imobiliziran zbog uklještenja u alveoli te se zbog toga čuje visoki ankilozirajući zvuk na testove perkusije. Moguće je krvarenje iz gingivnog sulkusa. Korijen se palpira kroz područje sluznice.
- Intruzijska luksacija: zub prisilno uguran unutar svoje alveole i uklješten u tom položaju. Kruna izgleda skraćena. Prisutno je krvarenje iz gingive, a perkusijski ton je visok i metalan.
- Izbijanje (avulzija, eksartikulacija): zub je potpuno istisnut iz svoje alveole. Alveola je prazna ili ispunjena koagulomom (3).

2.2.4. Ozljede gingive ili oralne sluznice

- Laceracija gingive ili oralne sluznice: ozljeda izazvana oštrim predmetom, površinska ili duboka ozljeda, javlja se kao posljedica razderotine.
- Kontuzija gingive ili oralne sluznice: ozljeda izazvana tupim objektom bez oštećenja sluznice, obično uzrokuje submukozno krvarenje.
- Abrazija gingive ili oralne sluznice: površinska rana uzrokovana struganjem ili trljanjem sluznice, nakon čega ostaje gruba krvareća površina (3).

2.3. Prevencija trauma zuba

Postoje tri razine prevencije dentalnih trauma: primarna, sekundarna i tercijarna. Primarna prevencija podrazumijeva postupke za prevenciju nastanka dentofacijalnih ozljeda, a odnosi se na upoznavanje s rizicima za nastanak ozljeda, preventivno ortodontsko liječenje i upotrebu štitnika za lice i usta. Sekundarna prevencija uključuje različite postupke liječenja traumatiziranih zuba radi očuvanja njihove vitalnosti ili ostanka u čeljusti. Tercijarna prevencija koristi se postupcima za nadoknadu izgubljenog tkiva i rehabilitaciju pacijenata te uključuje postupke liječenja kao što su transplantacija zuba, ugradnja implantata te izrada krunica, mostova ili proteza (2).

2.3.1. Uloga zdravstvenog odgoja

Kako se većina traumatskih ozljeda zuba dogodi kod kuće ili u školi, tako roditelji, učitelji i treneri imaju bitnu ulogu u skrbi za dentalne traume i poboljšanje prognoze. Istraživanja su pokazala da spomenuti, naime, imaju vrlo oskudno znanje o ovoj temi (8). Prosvjećivanjem djece, roditelja i nastavnika u školama može se preventivno djelovati na učestalost zubnih trauma. To se može napraviti edukacijskim programima, postavljanjem plakata i letaka o postupcima nakon traume zuba na javnim mjestima, u primarnim zdravstvenim ustanovama, na hitnim bolničkim odjelima i posebice na pedijatrijskim odjelima (9).

2.3.2. Preventivno ortodontsko liječenje

Povećanje prijeklopa sjekutića više od 6 mm utrostručuje rizik od ozljede zuba. Bitan čimbenik rizika za ozljedu zuba jest i nedovoljna prekrivenost maksilarnih sjekutića gornjom usnicom. U prvom slučaju bit će nužno korigirati povećan prijeklop ortodontskim aparatima, a u drugom primijeniti različite oblike mioterapijskih vježbi da bi se produžila gornja usnica i bolje prekrivali gornji sjekutići (5).

2.3.3. Štitnici za lice i zube

Štitnici se mogu podijeliti na vanjske i unutrašnje. Vanjski su štitnici integralni dio kaciga i štitnika za glavu, a unutrašnje možemo podijeliti na konfekcijske (neprilagodljive), djelomično prilagodljive i individualne štitnike za usta (10).

2.3.3.1. Konfekcijski štitnici

Ovi se štitnici mogu kupiti u bilo kojem dućanu sportske opreme, jednostavni su za uporabu i jeftini (Slika1.). U ustima se aktivno pridržavaju stiskanjem zubi pa time onemogućuju slobodno strujanje zraka, odnosno otežavaju disanje. Taj se nedostatak pokušao otkloniti uvođenjem šarnirskog mehanizma. Njihova neprilagođenost individualnim obilježjima žvačnog sustava čini ih neugodnima za nošenje. Spomenuta opstrukcija disanja, baš kada su potrebe za kisikom sportaša velike, često dovodi do toga da se ne rabe koliko i kada bi trebali (10).



Slika 1. Konfekcijski dentalni štitnik. Preuzeto s dopuštenjem autora: Davor Illeš

2.3.3.2. Djelomično prilagodljivi štitnici (“*boil & bite*”)

Djelomično prilagodljivi štitnici modifikacija su konfekcijskih štitnika koja se individualno prilagođuje u ustima, najčešće kod kuće (Slika2.). Cijeli štitnici ili pojedini njihovi dijelovi izrađeni su od termoplastične mase koja u vrućoj vodi omekša i prilagođuje se strukturama u ustima. Takvi štitnici svakako su bolje prilagođeni strukturama u ustima te je i njihovo prijanjanje uz gornju čeljust obično bolje. No, s obzirom na kratko vrijeme u kojem su u plastičnoj fazi, često ta prilagodba nije dovoljno dobra da bi omogućila njihovu retenciju bez pridržavanja jezikom ili suprotnom čeljusti. Osim toga, plastičnost tih štitnika postiže se uranjanjem na nekoliko minuta u kipuću vodu. Pri tome je moguća njihova deformacija prije unošenja u usta, a i njihova prilagodba u ustima otežana je zbog neugode koju izaziva visoka temperatura u dodiru sa zubima. Nedostatak takvih štitnika jest i proizvoljan položaj koji donja čeljust zauzima tijekom udarca, a definiran je “zagrizom” u fazi prilagodbe štitnika. Tako uzet “zagriz” može biti ekscentričan ili znatno odudarati od položaja centrične relacije. Distribucija sila pri udarcu može tada biti takva da zbog nepravilnog položaja čeljusti sile budu usmjerene na neku od s čeljustima povezanih struktura. Tada nastaju ozljede ne samo zubi i mekih česti nego i temporomandibularnih zglobova te pripadajućih im tetiva i mišića (10).

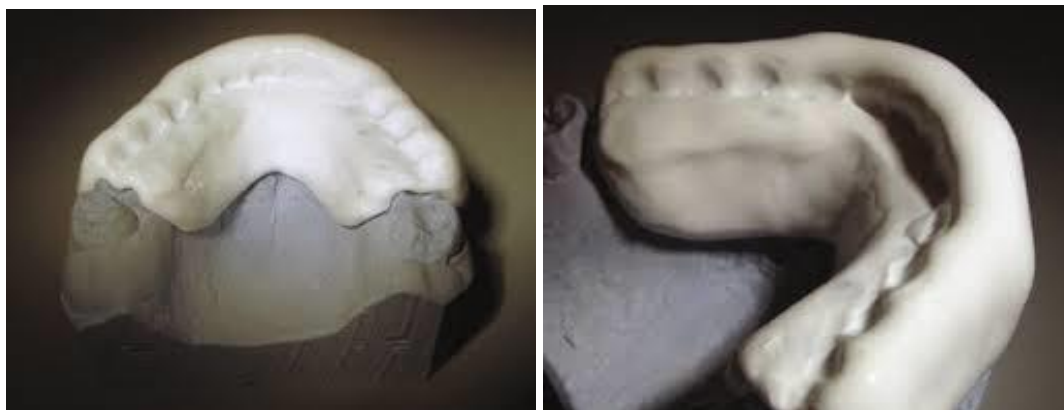


Slika 2. Djelomično prilagodljivi štitnik. Preuzeto s dopuštenjem autora: Davor Illeš

2.3.3.3. Individualni štitnici

Takvi se štitnici izrađuju na modelima pacijentove čeljusti (Slika 3. i 4.). Tehnika izrade uključuje različite metode. Moguće ih je izraditi u artikulatoru od voska. Zatim se takav štitnik ulaže u kivetu i brizganjem se vosak zamjenjuje specijalnim rezilijentnim akrilatima koji posjeduju određenu elastičnost nakon stvrdnjavanja. Modernije metode uključuju izradu takvih štitnika u specijalnim aparatima za vakuumsko prešanje poliuretanskih folija. Folije se prešaju preko modela, a pripadajući okludator omogućuje implementaciju određenog položaja čeljusti uzetog konstrukcijskim zagrizom ili centričnim registratom. Takvi štitnici mogu biti jednoslojni i višeslojni. Prednosti su višeslojnih štitnika u boljoj distribuciji sila, ali i njihovoj intrinzičnoj raspodjeli među slojevima. Jednoslojni štitnici upotrebljavaju se za djecu, u sportovima u kojima je mogućnost ozljede žvačnog sustava manja, te u specijalnim slučajevima, kada su sportaši korisnici nekih od dentalnih pomagala – fiksnih ortodontskih pomagala, implantata i sl. Prednosti individualnih štitnika pred drugim oblicima jest u njihovoj maksimalnoj prilagođenosti žvačnom sustavu, što ujedno omogućuje i iznimno dobru retenciju, a samim time i dobar protok zraka. Stoga ih sportaši, napose oni koji su se već koristili konfekcijskim štitnicima, doživljavaju vrlo ugodnima. Mogućnost izrade takvog štitnika u točno određenom međusobnom položaju čeljusti, npr. u centričnoj relaciji, otvara mogućnost prenošenja sile udarca istodobno i preko zubi, kranijalnih trajektorija i temporomandibularnih zglobova, što raspršuje sile po jedinici površine i tako smanjuje mogućnost ozljede. Također je manje vjerojatna mogućnost ozljede žvačnog sustava zbog neadekvatnog položaja donje čeljusti u odnosu prema gornjoj. Višeslojni štitnici, koji u svojem dizajnu mogu imati ojačanja i elemente koji djelovanjem po principu opruge ublažuju sile udarca, osobito su dobar izbor za profesionalce i sportove u kojima je mogućnost ozljede žvačnog sustava velika. Većina modernih štitnika izrađena je od etilen vinil acetata (EVA), materijala koji je popustljiv i omogućuje redukciju sila koje prolaze kroz štitnik za 34 % za svaki milimetar njegove debljine. EVA se kombinira u slojevima s drugim materijalima kako bi se maksimalno ublažilo djelovanje sila nastalih kao posljedica udarca. Takav štitnik ima rok valjanosti od najviše dvije do pet godina, nakon čega materijal gubi svoja dobra fizikalna svojstva (11). Jedini nedostatak takvih štitnika jest u individualnosti i kompleksnosti njihove izrade i posljedično visokoj cijeni koju korisnik mora platiti. Sportski su štitnici jedan od najučinkovitijih oblika prevencije ozljeda mekih i tvrdih česti žvačnog sustava. Stoga bi svaki stomatolog trebao biti upoznat s njihovim oblicima i djelovanjem (10). Prije početka izrade

štitnika svi zubi moraju biti sanirani, a pacijente s marginalnim ili ulceronekrotičnim gingivitisom izliječiti jer se nošenje štitnika dopušta samo ako je gingiva zdrava (5).



Slika 3. i 4. Individualni dentalni štitnik. Preuzeto s dopuštenjem autora: Davor Illeš

2.3.3.4. Način djelovanja zubnih štitnika

- Ublažuju i prenose silu izravnih udaraca koji bi bez štitnika izazvali frakturu ili luksaciju zuba i ozljedu mekih tkiva.
- Sprečavaju sudar gornjih i donjih zuba, a time i nastanak frakture zuba, alveolnog nastavka ili čeljusti.
- Pri udarcu u bradu reljef zuba u štitniku osigurava vlastitu stabilizaciju i ublažuje djelovanje na mandibulu i čeljusni zglob i pritom cijela glava prima udarac kao cjelina.
- Amortiziranjem udarca u bradu sprečava ozljede u vratnom dijelu kralježnice, potres mozga, moždano krvarenje i smrt.
- Sportaš može izvaditi parcijalnu protezu i zamijeniti ju štitnikom, time su zaštićeni ostali zubi i oralne strukture te je uklonjena opasnost od aspiracije ili gutanja proteze.
- Nošenje štitnika ima važan psihološki učinak. Sportaš se osjeća sigurnije, svjestan da su mu zubi i usta zaštićeni (5).

2.3.3.5. Kriteriji za izradu štitnika

- Štitnik mora pokrivati sve okluzalne plohe svih frontalnih zuba te distalno do distalnih ploha prvih kutnjaka. Ne preporučuje se distalnije sezanje štitnika radi mogućeg podražaja na povraćanje.
- Vestibularno se rubovi štitnika trebaju protezati 2 do 3 mm kraće od granice nepomične i pomične sluznice kako bi bolje prilijegao i zaštitio usnice i gingivu.
- Štitnik se ne smije lingvalno i palatinalno protezati više od 4 do 6 mm (5).

2.3.3.6. Razlozi za nenošenje štitnika

Brojni su razlozi za nenošenje štitnika, a među njima se ističu:

- prisutnost podražaja na povraćanje,
- nelagodnost zbog slabe prilagođenosti ili stabilnosti,
- dinamičnost promjena u mješovitoj denticiji,
- loša adhezija gotovih komercijalnih štitnika,
- problemi vezani za izradu osobnog štitnika,
- gubitak štitnika,
- manjak brige o zaštiti zuba od ozljeda,
- neupućenost stomatologa u izradu štitnika,
- nepostojanje propisa o obveznom nošenju štitnika tijekom natjecanja s velikom opasnošću od ozljede (5).

2.3.4. Suvremene metode - transplantacija zuba

Zadnjih nekoliko desetljeća uspješno je istražena autotransplantacija zuba, posebice u mladim osobama u kojih su kontraindicirani ortodontsko zatvaranje, fiksna protetika i implantati.

Optimalna indikacija za transplantaciju premolara mjesto maksilarnih inciziva postoji samo u mladim pacijentima, u dobi između 10 i 12 godina (12-14). U toj dobi donji premolari pokazuju nezavršeni rast korijena i otvoreni apeks što je povoljno za proces revaskularizacije pulpe. Transplantiran zub osigurava očuvanje alveolne kosti i njezin daljnji rast jer stanice parodontnog ligamenta imaju osteogeni potencijal (12, 15).

Prema istraživanju Diaz i sur. (2008.), deset je donjih premolara s nezavršenim razvojem korijena autotransplantirano u deset pacijenata dobi od 7 do 12 godina. Sve su transplantacije učinjene zbog nedostatka prednjeg zuba zbog traume ili komplikacija cijeljenja nakon traume. Postoperativno razdoblje praćenja je variralo od 5 do 27 mjeseci s prosjekom od 16,9 mjeseci. Rezultati su pokazali cijeljenje pulpe u 6 od 10 zubi, dok je u druga 4 zuba napravljeno endodontsko liječenje zbog nekroze pulpe vjerojatno nastalom nakon izrade kompozitne restauracije. Nijedan od presađenih zubi nije razvio nadomjesnu resorpciju ili ankilozu. Stopa preživljenja svih zuba u razdoblju praćenja bila je 100 % (16).

Tsukiboshi je izveo preko 250 konvencionalnih autotransplantacija u 15 godina. Većina je tih autotransplantacija zahvaćala zrele zube; u samo oko 20 slučajeva radilo se o zubima s nezavršenim korijenom. Analizirano je 220 slučajeva koji su praćeni dulje od dvije godine, prosječno šest godina. Rezultati su pokazali stopu preživljenja u prosjeku od 90 % i stopu uspješnosti 82 %. Stopa je preživljenja transplantata transplantiranih u ekstrahirane alveole 100 % i njihova stopa uspješnosti je 95 %. Stopa preživljenja i uspješnosti također je visoka u intraalveolarnim transplantacijama. Suprotno tome, kod transplantata u umjetno napravljenim alveolama stopa je preživljenja oko 75 %, a stopa uspješnosti 60 % (15).

2.4. Liječenje trauma zuba

Ovisno o složenosti situacije, postoji nekoliko pristupa traumi zuba, kao hitni (unutar nekoliko sati), subakutni (unutar 24 h) i odgođeni (nakon 24 sata) (3). Za primjereno liječenje i odgovarajući plan terapije nužno je uzeti anamnezu, obaviti pregled pacijenta, postaviti dijagnozu, napraviti rendgenski nalaz i postaviti plan terapije (1).

Anamneza mora biti zabilježena u pacijentovu kartonu ili specijalnom kartonu za traume te sadržava opće i medicinske podatke. Od medicinskih podataka zanimaju nas pacijentova dob, datum i vrijeme ozljede, vrijeme proteklo od ozljede do javljanja, mjesto i način nastanka ozljede, prijašnje ozljede istog zuba, je li već pružena pomoć i kakva, pacijentovo opće zdravstveno stanje i subjektivne tegobe (1).

Kad je pacijent primljen na liječenje s akutnom traumom, oralno je područje obično opsežno kontaminirano pa je stoga prvi korak u kliničkom pregledu pranje pacijentova lica (3). Klinički pregled treba obuhvatiti ekstraoralne i intraoralne strukture te uključuje postupke poput inspekcije, palpacije, perkusije, transiluminacije, testiranja vitalnosti pulpe, rendgenografske analize i drugih (5).

Inspekcijom se opažaju ekstraoralne ozljede lica i usana, intraoralne ozljede oralne sluznice i gingive, mogućnost otvaranja usta (moguća fraktura vrata mandibule), stanje okluzije, stanje krune zuba (opseg frakture, ekspozicija pulpe, promjena boje krune), pomak ili dislokacija zuba, otekline ili fistula iznad traumatiziranog zuba. S posebnom pozornošću treba pregledati uske i duboke rane jer se može dogoditi da se u njima nalaze dijelovi tvrdih zubnih tkiva ili podloge na koju je dijete palo. Poremećaji okluzije i deformacije na licu mogu upućivati na frakture kostiju. Nagla promjena boje krune zuba nakon traume znak je krvarenja u pulpi, dok lagana promjena boje nakon nekoliko mjeseci upućuje na nekrozu pulpe (1, 5).

Palpacijom i perkusijom treba utvrditi stupanj pokretljivosti zuba i alveolnog grebena, konture alveolnog grebena i reakciju zuba na perkusiju. Pokretanje više zuba istovremeno može upućivati na frakturu alveolarnog nastavka (1, 5).

Transilumancijom se može dijagnosticirati infrakcija cakline prosvjetljivanjem cakline u aksijalnom smjeru, iz područja incizalnog brida. Prosvjetljivanjem iz smjera palatinalne plohe dobivaju se jasne razlike između zdravog zuba i zuba s nekrozom pulpe, čija boja s vremenom postaje sivosmeđa (5).

Ispitivanje vitalnosti najbolje je obaviti električnim instrumentima ozlijeđenog zuba i susjednih, neozlijeđenih zuba radi kontrole. Mladi trajni zubi s još nerazvijenim korijenom ne pokazuju prave vrijednosti testa osjetljivosti na višim pragovima podražaja u usporedbi sa zubima s razvijenim korijenom. Međutim, vrijednosti koje se dobiju mjerenjem odmah nakon traume, pružaju osnovnu vrijednost za uspoređivanje s vrijednostima dobivenima pri kasnijim pregledima. Često odgovor pulpe neće biti adekvatan jer se pulpno tkivo nakon ozljede nalazi u stanju „šoka“. Negativan nalaz u to vrijeme nije apsolutna indikacija za eventualni endodontski tretman pa je preporuka započeti endodontski tretman tek šest do devet tjedana nakon ozljede (5).

Radiološki pregled koji uključuje jednu okluzalnu snimku i tri periapikalne snimke sa simetralom kuta traumatizirane regije osigurat će nam dovoljan broj informacija o opsegu traume, a kod penetrirajućih ozljeda usnice potrebno je napraviti rendgensku snimku mekih tkiva kako bi se otkrila eventualna strana tijela (3).

2.4.1. Terapija ozljeda tvrdih zubnih tkiva

- Infrakcija cakline

Terapija podrazumijeva lokalnu aplikaciju fluorida i eventualnu primjenu tekućeg kompozita ako je infrakcija vidljiva. Kod trajnih zuba s nezavršenim razvojem korijena nužno je napraviti rendgensku snimku i ustanoviti pojavljuje li se ankiloza jer su ovakve ozljede često udružene s ozljedama potpornih tkiva (1).

- Fraktura cakline krune zuba

Kod mliječnih zuba terapija je najčešće blago ubrušavanje oštih rubova cakline, a kod trajnih zuba nadogradnja kompozitnim materijalima (1).

- Fraktura cakline i dentina bez otvorene pulpe

Najčešća je od svih fraktura. Potrebno je napraviti nadogradnju kompozitnim materijalima ili njima zalijepiti frakturirane fragmente koji su sačuvani. Nadogradnju treba napraviti što prije zbog mogućega negativnog djelovanja kemijskih i mehaničkih podražaja i moguće bakterijske kontaminacije putem dentinskih tubulića. Ako se nadogradnja odgodi zbog udružene ozljede (luksacija), treba kao prvu pomoć napraviti prekrivanje ozlijeđene površine materijalom na bazi kalcijeva hidroksida, uz postavljanje kompozitnog zavoja (1).

- Fraktura cakline i dentina s otvorenom pulpom

Zbrinjavanje komplicirane frakture zuba sastoji se od endodontskog tretmana i estetsko-funkcionalnog zbrinjavanja. Ovisno o stadiju razvoja korijena, vremenu proteklom od ozljede do početka liječenja, kao i o širini otvora pulpe, endodontski tretman može biti:

- Direktno prekrivanje – provodi se kod zuba s nezavršenim rastom i razvojem korijena, malim otvorom pulpe (oko 1 mm) te ako se pacijent javio unutar 12 h (neki smatraju i unutar 24h) od ozljede.
- Vitalna amputacija – provodi se kod zuba s nezavršenim razvojem korijena, otvora pulpe oko 1 mm te ako se pacijent javio nakon 24 h od ozljede. Postoje tri vrste amputacija: djelomična amputacija po Cveku (kad se pacijent javi do 24 sata od ozljede), klasična ili cervikalna (pacijent se javi od 24 do 72 sata nakon ozljede) i visoka vitalna amputacija (vrijeme od nastanka ozljede duže od 72 sata). Pozitivan ishod terapije jest stvaranje dentinskog mosta, očuvanje vitaliteta i završetak rasta korijena.
- Vitalna ekstirpacija pulpe – provodi se kod zuba sa završenim rastom korijena (1).

- Uzdužna fraktura krune i korijena zuba

Ova se ozljeda može pojaviti s ili bez otvorene pulpe. Terapija uzdužne frakture krune i korijena zuba bez otvorene pulpe komplicirana je i postoji više mogućnosti:

- uklanjanje fragmenta i nadoknada kompozitnim materijalima,
- pričvršćivanje frakturiranog fragmenta kompozitnim materijalima,
- uklanjanje fragmenta, gingivektomija i nadogradnja kompozitom,
- ortodontska ekstruzija do razine frakturne linije, endodontsko zbrinjavanje i estetska i funkcionalna rehabilitacija,
- dekarbonizacija – uklanja se krunski dio, puni zaostali korijen i prekriva gingivom kako bi se kost sačuvala do postavljanja implantata,
- ekstrakcija zuba kod dubokih fraktura (1).

Terapija uzdužne frakture krune i korijena s otvorenom pulpom zahtjeva u akutnoj fazi fiksaciju frakturiranog fragmenta, a nakon 5 do 7 dana kod zuba s nezavršenim razvojem korijena treba napraviti vitalnu amputaciju i spajanje fragmenta. Mogući terapijski postupci su slični kao kod uzdužnih fraktura krune i korijena bez otvorene pulpe (1).

- Fraktura korijena zuba

Najčešće zahvaća gornje središnje sjekutiće sa završenim razvojem korijena, dok će zub s nezavršenim razvojem korijena biti prije luksiran nego frakturiran. Ovakva ozljeda zuba može se podijeliti s obzirom na klinički nalaz (fraktura korijena s dislokacijom ili bez nje) , smjer pružanja frakturane linije (fraktura korijena u gingivnoj, srednjoj i apikalnoj trećini) te fraktura korijena sa završenim ili nezavršenim razvojem korijena. Što je veća dislokacija, slabiji su izgledi za očuvanje vitalnosti pulpe i srastanje fragmenata. Da bi se omogućilo zarastanje fragmenata, treba što prije napraviti repoziciju i imobilizaciju splintom. Splint ostaje 4 tjedna ako je riječ o frakturi korijena u apikalnoj i srednjoj trećini, a, ako je fraktura u cervikalnoj trećini može ostati i do 4 mjeseca. Kontrolni rendgenski nalaz se radi nakon 6 do 8 tjedana te nakon 4 mjeseca. Ako nakon 3 mjeseca nema znakova vitalnosti pulpe, treba započeti endodontski tretman (1).

2.4.2. Terapija ozljeda parodontnih tkiva

- Potres zuba

Ako je zub u okluziji, antagonist ili antagonisti mogu se minimalno ubrusiti kako bi ga izbacili iz okluzije. Pacijentu se preporučuje dijeta mekom hranom tijekom 2 tjedna, a alternativno se zub radi pacijentove udobnosti može imobilizirati otprilike 2 tjedna (3).

- Subluksacija

Terapija je istovjetna kao kod potresa zuba (3).

- Ekstruzijska luksacija

Liječenje se sastoji od repozicije i imobilizacije fleksibilnim splintovima u trajanju od 2 tjedna. Repoziciju je poželjno napraviti bez lokalne anestezije, a, ako nije moguće zbog bolova, onda treba rabiti anestetik bez vazokonstriktora zbog njegova negativnog djelovanja na krvne žile. Kontrolni se pregledi provode nakon dva, četiri i osam tjedana te šest mjeseci i godinu dana, a negativan nalaz vitalnosti zuba može biti lažan u prva 3 mjeseca kao posljedica djelovanja traume na neurovaskularni snop pulpe (1).

- Lateralna luksacija

Terapija se sastoji od repozicije u lokalnoj anesteziji i imobilizaciji fleksibilnim splintom koji se uklanja nakon 4 tjedna. Budući da je neurovaskularni snop najčešće oštećen, test vitalnosti je negativan, a, ako ne postane pozitivan nakon 3 mjeseca, treba pristupiti endodontskom tretmanu (1).

- Intruzijska luksacija

Pri ovakvim kompliciranim ozljedama oštećen je velik dio parodontnoga tkiva. Zamjenom parodontnoga tkiva koštanim, dolazi do ankiloze, zbog čega je terapija usmjerena na sprečavanje nastanka ankiloze. To podrazumijeva praćenje do samostalne erupcije zuba, ortodontske ekstruzije ili kirurške repozicije. Spontana se erupcija pokazala kao najbolja, ali i rijetka metoda, osim kod zuba s nezavršenim razvojem korijena te, ako se ona ne dogodi nakon mjesec dana od ozljede, onda treba pristupiti ortodontskom izvlačenju. Kirurška se repozicija radi odmah nakon ozljede u akutnom stanju, kod zuba koji su gotovo potpuno utisnuti u alveolu. Repozicija se obavlja kliještima uz lokalnu anesteziju uz obaveznu imobilizaciju u trajanju od 6 do 8 tjedana. Endodontski tretman poduzima se ako se pojave znakovi nekroze, što je kod zuba sa završenim razvojem korijena gotovo uvijek slučaj, a s nezavršenim nešto rjeđe (1).

- Avulzija (eksartikulacija zuba)

Na ishod terapije najviše utječu ekstraalveolarno vrijeme i transportni medij u kojem se zub čuva. Ako je moguće, izbijeni bi zub trebalo vratiti u alveolu što prije, a prije toga potrebno je zub isprati pod mlazom hladne vode. Ako je prošlo manje od 60 min od ozljede, postupak je sljedeći. Do pacijentova dolaska u ordinaciju, reponirani zub je potrebno pridržavati u alveoli. Kad pacijent stigne u ordinaciju, potrebno je isprati površinu korijena i alveolu mlazom fiziološke otopine iz šprice. Nakon toga zub se pažljivo reponira držeći ga samo za krunu, a jače ozlijeđena meka tkiva sašiju se i adaptiraju uz vrat zuba. Zub je potrebno stabilizirati splintom tijekom 2 tjedna i uzimati antibiotsku terapiju kroz 7 dana, a antitetanusno cjepivo preporučuje se ako je od zadnjeg cijepljenja prošlo više od 5 godina. Endodontsko liječenje izvodi se unutar dva tjedna dok splint fiksira zube. Što se tiče replantacije zuba s nezavršenim rastom korijena, postupak je uglavnom isti kao i kod zuba sa završenim rastom, samo što se ovdje prije replantacije na površinu korijena trebaju aplicirati preparati minociklina, a endodontska se terapija odgađa jer se očekuje revaskularizacija pulpe. Tek na prvi znak nekroze potrebno je pristupiti endodontskom zahvatu i apeksifikaciji ulošcima kalcijevim hidroksidom koji se redovito mijenjaju svakih mjesec dana dok se apeks potpuno ne formira. Ako se replantacija obavlja 60 minuta nakon avulzije, tada je potrebno ukloniti paradontni ligament s površine korijena, uroniti zub na 20 min u 2,4%-tnu otopinu natrijeva fluorida, provesti endodontski tretman izvan alveole i stabilizirati zub u alveoli splintom tijekom 4 tjedna (17).

3. RASPRAVA

Traume zuba velik su problem u stomatologiji i zahvaćaju čak 50 do 60 % svjetske populacije, a svake se godine pojavi 60 milijuna pacijenata s dentalnom traumom (18). Taj globalni fenomen može se povezati s napretkom civilizacije, većom učestalošću prometnih nezgoda, bavljenjem raznim kontaktnim sportovima i slično.

U zadnjih nekoliko desetljeća, pojavnost ozljeda zubi se povećala u djece predškolske dobi (19).

Do dobi od 14 godina svako drugo dijete doživi neki oblik traume zuba (20).

Od svih oblika dentalnih trauma na avulzije zuba, kao najteži oblik dentalne traume, otpada između 0,5 i 16% (12, 20) .

S obzirom na najčešće mjesto nastanka zubnih trauma, može se reći da su roditelji, učitelji ili treneri prvi u prigodi pomoći ozlijeđenom djetetu (9).

Istraživanja pokazuju da je znanje o ispravnom postupku kod trauma zuba u takvih osoba vrlo nisko (8).

Zbog nepravodobnog ili neadekvatnog liječenja nastaju komplikacije koje zahtijevaju dugotrajno i skupo liječenje koje iziskuje izostanak djece iz škole, a roditelja s posla (21, 22).

Sportaš ima 10%-tnu šansu od zadobivanja orofacijalne ozljede u svakoj sezoni igre i 33 do 56%-tnu šansu od zadobivanja orofacijalne ozljede tijekom svoje karijere (23).

Zato je u dentalnoj medicini velik naglasak stavljen na samu prevenciju traumatskih ozljeda zuba, posebice pri sportskim aktivnostima. Tako je upotreba štitnika za zube u hokeju na ledu u Kanadi smanjila godišnju frekvenciju dentalnih ozljeda s 8,3 na 1,2 % (3).

Dokazano je da su igrači odbojke koji su nosili štitnik za usta imali 5.55 puta manju šansu ozljede zuba od onih igrača koji ga nisu nosili (24).

Rezultati ankete provedene na košarkašima srednjoškolskog uzrasta pokazali su da samo 4 % igrača koristi štitnike za usta, unatoč činjenici da je 31 % njih pretrpjelo orofacijalne ozljede u samo jednoj sezoni (25).

96 % hrvatskih taekwondo sportaša nosi sportske štitnike, od toga 47.1 % njih nosi konfekcijski štitnik, 47.6 % nosi djelomični prilagodljivi štitnik, a samo 5.3 % nosi individualni štitnik (26).

Korištenje individualnih štitnika ne utječe na sportsku izvedbu u igrača nogometa i futsala (27).

Kada se pojave teškoće u disanju kod sportaša tijekom sportskih aktivnosti, stomatolozi trebaju pregledati i prilagoditi sportske štitnike (28).

Sportski štitnici se obično nose od početka sportske karijere, većinom kao rezultat roditeljske odluke ili u kasnijem razdoblju nakon što se sportska ozljeda već dogodila (29).

Sportaši većinom znaju da su individualni štitnici najbolja opcija, no u mnogim slučajevima cijena određuje odabir vrste štitnika (30).

Ako se zbog traume zub ne može spasiti (komplicirana fraktura ili avulzija) , gubitak zuba uvijek ima posljedice na razvoj denticije i čeljusti djeteta. Rani gubitak trajnog zuba u djeteta ima snažan utjecaj na estetski izgled i psihosocijalno funkcioniranje, a buduće protetsko ili kombinirano ortodontsko i protetsko liječenje samo će još više povećati ukupne troškove liječenja.

4. ZAKLJUČAK

Traumatske ozljede zuba i potpornih tkiva vrlo su česte u dječjoj dobi te zahtijevaju hitnu terapiju i dugotrajno praćenje ozlijeđenog zuba. Doktor dentalne medicine treba što prije postaviti dijagnozu i započeti s liječenjem kako bi se izbjegle dodatne komplikacije. Svaka od trauma zahtijeva specifičan način liječenja i ima različite izgleda za ozdravljenje. Budući da je trauma bolno i negativno iskustvo za pacijenta, doktor dentalne medicine dužan je pružiti adekvatnu i stručnu pomoć radi što brže uspostave funkcije i estetike.

Povećanje broja ozljeda trajnih zuba smatra se posljedicom razvoja civilizacije. Unatoč tomu što su traume zuba velika opasnost za oralno zdravlje kao i karijes i parodontne bolesti, ovo je zdravstvena tema o kojoj javnost vrlo malo zna. Upravo zato potrebno je djelovati preventivno te podignuti javnu svijest i educirati kako djecu i roditelje, tako i učitelje, sportske trenere i ostalo osoblje koje je u svakodnevnom kontaktu s djecom. To se može postići raznim predavanjima, tečajevima, brošurama i sl. Po uzoru na neke zapadne zemlje dobro bi bilo u svim školama i vrtićima imati specijalne spremnike za čuvanje zuba. Bitno je educirati sportske doktore i stomatologe o važnosti i tehnici izrade sportskih štitnika i inzistirati na njihovu nošenju od samog početka bavljenja sportom kako bi se sportaš prije naviknuo na njih i ne bi izbjegavao njihovo nošenje te se time izlagao velikom riziku od ozljede.

5. LITERATURA

1. Jurić H. Dječja dentalna medicina. Zagreb: Naklada Slap; 2015. 489 p.
2. Škrinjarić I, Škrinjarić T, Goršeta K, Čuković-Bagić I, Verzak Ž. Hitni i preventivni postupci kod trauma zuba u djece. Paediatr Croat 2010;54(1):154-62.
3. Andreasen FM, Andreasen JO, Bakland LK, Flores MT. Traumatic dental injuries: A manual. 2nd ed. Oxford: Blackwell Munksgaard; 2003. 88 p.
4. Sane J, Ylipaavalniemi P, Turtol L, Niemi T, Laaka V. Traumatic injuries among university students in Finland. J Am Coll Health. 1997;46(1):21-4.
5. Škrinjarić I. Traume zuba u djece. Zagreb: Globus; 1988. 486 p.
6. Ivancic-Jokic N, Bakarcic D, Fugosic V, Majstorovic M, Skrinjaric I. Dental trauma in children and young adults visiting a University Dental Clinic. Dent Traumatol. 2009;25(1):84-7.
7. Andreasen JO, Andreasen FM. Essentials of traumatic injuries to the teeth. 2nd ed. Copenhagen: Blackwell Munksgaard; 2010. 192 p.
8. McIntyre JD, Lee JY, Trope M, Vann WF. Elementary school staff knowledge about dental injuries. Dent Traumatol. 2008;24(3):289-98.
9. Kaul R, Jain P, Angrish P, Saha S, Patra TK, Saha N, Mitra M. Knowledge, Awareness and Attitude towards Emergency Management of Dental Trauma among the Parents of Kolkata-An Institutional Study. J Clin Diagn Res. 2016;10(7):95-101.
10. Illeš D. Sportski štitnici za usta. Sonda. 2012;12(7):88-90.
11. Illeš D. Sportske udlage – Štitnici za usta. Dental Tribune Croatian Edition. 2017;3(22):26-7.
12. Andreasen JO, Andreasen FM, Andersson L. Textbook and color atlas of traumatic injuries to the teeth. 4th ed. Copenhagen: Blackwell Munksgaard; 2007. 912 p.

13. Andreasen JO, Paulsen HU, Yu Z, Ahlquist R, Bayer T, Schwartz O. A long-term study of 370 autotransplanted premolars. Part I. Surgical procedures and standardized techniques for monitoring healing. *Eur J Orthod.* 1990;12(1):3-13.
14. Andreasen JO, Paulsen HU, Yu Z, Bayer T, Schwartz O. A long-term study of 370 autotransplanted premolars. Part II. Tooth survival and pulp healing subsequent to transplantation. *Eur J Orthod.* 1990;12(1):14-24.
15. Tsukiboshi M. Autotransplantation of teeth: requirements for predictable success. *Dent Traumatol.* 2002;18(4):157-80.
16. Díaz JA, Almeida AM, Benavente AA. Tooth transplantation after dental injury sequelae in children. *Dent Traumatol.* 2008;24(3):320-7.
17. Katalinić I, Lukša A, Simeon P. Avulzija zuba - znamo li dovoljno?. *Sonda.* 2010;11(20):30-3.
18. Dental trauma guide [Internet]. Copenhagen: University Hospital Copenhagen; 2018. Vision; [date unknown] [cited 2018 May 15]; [about 1 screen]. Available from: <https://dentaltraumaguide.org/vision/>.
19. Vuletić M, Škaričić J, Batinjan G, Trampuš Z, Čuković Bagić I, Jurić H. A retrospective study on traumatic dental and soft-tissue injuries in preschool children in Zagreb, Croatia. *Bosn J Basic Med Sci.* 2014;14(1):12-5.
20. Andreasen JO, Ravn JJ. Epidemiology of traumatic dental injuries to primary and permanent teeth in a Danish population sample. *Int J Oral Surg.* 1972;1(5):235-9.
21. Nguyen PM, Kenny DJ, Barrett EJ. Socio-economic burden of permanent incisor replantation on children and parents. *Dent Traumatol.* 2004;20(3):123-33.
22. Gift HC, Reisine ST, Larach DC. The social impact of dental problems and visits. *Am J Public Health.* 1992;82(12):1663-8.

23. Tuna EB, Ozel E. Factors affecting sports-related orofacial injuries and the importance of mouthguards. *Sports Med.* 2014;44(6):777-83.
24. Bergman L, Milardović-Ortolan S, Žarković D, Viskiće J, Jokić D, Mehulić K. Prevalence of dental trauma and use of mouthguards in professional handball players. *Dent Traumatol.* 2017;33(3):199-204.
25. Newsome PR, Tran DC, Cooke MS. The role of the mouthguard in the prevention of sports-related dental injuries: a review. *Int J Paediatr Dent.* 2001;11(6):396-404.
26. Vidović D, Bursac D, Skrinjaric T, Glavina D, Gorseta K. Prevalence and prevention of dental injuries in young taekwondo athletes in Croatia. *Eur J Paediatr Dent.* 2015;16(2):107-10.
27. Collares K, Correa MB, Mohnsam da Silva IC, Hallal PC, Demarco FF. Effect of wearing mouthguards on the physical performance of soccer and futsal players: a randomized cross-over study. *Dent Traumatol.* 2014;30(1):55-9.
28. Tanaka Y, Maeda Y, Yang TC, Ando T, Tauchi Y, Miyanaga H. Prevention of orofacial injury via the use of mouthguards among young male rugby players. *Int J Sports Med.* 2015;36(3):254-61.
29. Chapman PJ. Orofacial injuries and mouthguards: a study of the 1984 Wallabies. *Br J Sports Med.* 1985;19(2):93-5.
30. Patrick DG, van Noort R, Found MS. Scale of protection and the various types of sports mouthguard. *Br J Sports Med.* 2005;39(5):278-81.

6. ŽIVOTOPIS

Tihana Škoro rođena je 11. siječnja 1994.godine u Prozoru (BIH). Nakon završene Opće gimnazije u Osijeku, 2012. godine upisuje Stomatološki fakultet u Zagrebu. Tijekom studija asistira u privatnoj stomatološkoj ordinaciji u Zagrebu i pjeva u prvom pjevačkom zboru Stomatološkog fakulteta. Dobitnica je stipendije Sveučilišta u Zagrebu u kategoriji za izvrsnost i Rektorove nagrade u akademskoj godini 2017./2018. Aktivno se služi engleskim i njemačkim jezikom.