

Primjena trombocitima obogaćenog fibrina u terapiji gingivnih recesija

Radić, Franka

Master's thesis / Diplomski rad

2018

Degree Grantor / Ustanova koja je dodijelila akademski / stručni stupanj: **University of Zagreb, School of Dental Medicine / Sveučilište u Zagrebu, Stomatološki fakultet**

Permanent link / Trajna poveznica: <https://um.nsk.hr/um:nbn:hr:127:011442>

Rights / Prava: [Attribution-NonCommercial 3.0 Unported](#) / [Imenovanje-Nekomercijalno 3.0](#)

Download date / Datum preuzimanja: **2024-08-25**



Repository / Repozitorij:

[University of Zagreb School of Dental Medicine Repository](#)





SVEUČILIŠTE U ZAGREBU
STOMATOLOŠKI FAKULTET

Franka Radić

PRIMJENA TROMBOCITIMA OBOGAĆENOG FIBRINA U
TERAPIJI GINGIVNIH RECESIJA

Diplomski rad

Zagreb, 2018.

Rad je ostvaren na Zavodu za parodontologiju Stomatološkog fakulteta Sveučilišta u Zagrebu.

Mentor rada: doc. dr. sc. Ivan Puhar, Zavod za parodontologiju Stomatološkog fakulteta Sveučilišta u Zagrebu

Lektor hrvatskog jezika: magistar engleskog jezika i književnosti i hrvatskog jezika i književnosti Ivana Brnić

Lektor engleskog jezika: mag. philol. russ. et mag. educ. philol. angl. Petra Velić

Sastav Povjerenstva za obranu diplomskog rada:

1. _____
2. _____
3. _____

Datum obrane rada: _____

Rad sadrži: 38 stranica

2 tablice

7 slika

1 CD

Osim ako nije drukčije navedeno, sve ilustracije (tablice, slike i dr.) u radu su izvorni doprinos autorice diplomskog rada. Autorica je odgovorna za pribavljanje dopuštenja za korištenje ilustracija koje nisu njezin izvorni doprinos, kao i za sve eventualne posljedice koje mogu nastati zbog nedopuštenog preuzimanja ilustracija, odnosno propusta u navođenju njihovog podrijetla.

Zahvala

Zahvaljujem svom dragom mentoru doc.dr.sc. Ivanu Puharu na pomoći, savjetima i strpljivosti prilikom pisanja ovog diplomskog rada.

Velika hvala i mojoj obitelji i dečku što su me bodrili tijekom cijelog studija.

Hvala i svim mojim prijateljima koji su zadnjih 6 godina učinili nezaboravnima.

Primjena trombocitima obogaćenog fibrina u terapiji gingivnih recesija

Sažetak

Recesije gingive su sve češći estetski i zdravstveni problem, učestaliji u razvijenim zemljama. Iako se u terapiji najčešće upotrebljavaju kompozitni ili staklenoionomerni ispuni kao konzervativne metode liječenja, parodontna plastična kirurgija je ispravan izbor terapije. Jedino se kirurškim prekrivanjem ogoljelog korijena mogu postići potpuna estetika i uspostaviti fiziološki odnosi zuba i potpornog tkiva.

Parodontna plastična kirurgija se godinama usavršavala i mijenjala. Danas najčešće primjenjivana tehnika za prekrivanje ogoljele površine korijena je koronarno pomaknuti režanj u kombinaciji sa slobodnim transplantatom vezivnog tkiva (SVT). To se danas smatra zlatnim standardom u terapiji gingivnih recesija zbog superiornih rezultata u odnosu na druge reznjeve i/ili korištene materijale.

Trombocitima obogaćen fibrin (PRF) je krvni preparat trombocita i njegovih produkata zarobljenih u fibrinskoj mrežici koji svojim djelovanjem ubrzavaju cijeljenje i regeneraciju tkiva. PRF svoju primjenu pronalazi u svim stomatološkim kirurškim zahvatima pa tako i u kirurškoj terapiji gingivnih recesija.

Ključne riječi: recesije gingive; PRF; trombociti; SVT; koronarno pomaknuti režanj

The use of platelet rich fibrin in the therapy of gingival recession

Summary

Gingival recession is a common aesthetic and health issue, which is more frequent in developed countries. Even though composite or glass ionomer fillings are mostly used as a treatment of choice, periodontal plastic surgery is the right kind of treatment for those types of problems. Complete aesthetic and the establishment of the psychological relationship between the tooth and the supporting tissue can be achieved only with the usage of the surgical coverage of the denuded root.

Throughout the years periodontal plastic surgery has been changed and perfected. Nowadays the most commonly used technique for coverage of denuded roots is coronally advanced flap with subepithelial connective tissue graft. This method is considered to be a golden standard in therapy of gingival recessions due to its superior results compared to other flaps and/or used materials.

Platelet rich fibrin (PRF) is a blood preparation of platelet and its products detained in the fibrin mesh, which by its action accelerate healing and tissue regeneration.. PRF has found its use in all surgical branches of dentistry, as well as in the therapy of gingival recessions.

Key words: gingival recession, PRF, platelet, subepithelial connective tissue graft, coronally advanced flap

SADRŽAJ

1. Uvod.....	1
1.1. Mukogingivni problem.....	2
2. Terapija recesije gingive.....	4
2.1. Cijeljenje rane.....	6
2.2. Režnjevi korišteni u terapiji gingivnih recesija.....	7
2.3. Ostale tehnike u terapiji gingivnih recesija.....	10
3. Trombocitima obogaćen fibrin (PRF).....	12
3.2. Primjena PRF-a u stomatologiji.....	20
3.1. Primjena PRF-a u terapiji gingivnih recesija.....	21
4. Rasprava.....	24
5. Zaključak.....	28
6. Literatura.....	30
7. Životopis.....	37

Popis skraćenica:

SVT- slobodni transplantat vezivnog tkiva

IL-1,3,4,6 - interleukin-1,3,4,6

TNF- α (tumor necrosis factor α)- tumor nekrotizirajući faktor α

VEGF (vascular endothelial growth factor)- vaskularni endotelni faktor rasta

PDGF (platelet-derived growth factors)- trombocitni faktor rasta

GTR (guided tissue regeneration)- vođena tkivna regeneracija

PRF (platelet rich fibrin)- trombocitima obogaćen fibrin

TGF β -1 (transforming growth factor β -1)- transformirajući faktor rasta β -1

BMP (bone morphogenetic protein)- koštani morfogenetski protein

FGF (fibroblast growth factor)- fibroblastni faktor rasta

EGF (epidermal growth factor)- epidermalni faktor rasta

HGF (hepatocyte growth factor)- hepatocitni faktor rasta

IGF-1,2 (insulin growth factor 1,2)- inzulinu slični faktori rasta 1,2

PRP (concentrated platelet rich plasma)- koncentrirana trombocitima obogaćena plazma

L-PRF (leukocyte and platelet rich fibrin)- leukocitima i trombocitima obogaćen fibrin

A-PRF (advanced platelet rich fibrin)- poboljšani trombocitima obogaćen fibrin

T-PRF (titanium prepared platelet rich fibrin)- PRF pripremljen u titanskim epruvetama

i- PRF (injectable platelet rich fibrin)- trombocitima obogaćen fibrin koji se može injicirati

PRGF (plasma rich in growth factors)- plazma bogata faktorima rasta

EMD (enamel matrix derivative)- derivat caklinskog matriksa

1. UVOD

1.1. Mukogingivni problem

Mukogingivni problem je pojam koji obuhvaća sve anomalije anatomskog oblika između mukogingivnog spojišta i marginalnog ruba gingive. Tu ubrajamo gingivne recesije, dehiscijencije, fenestracije, duboke insercije frenuluma koje onemogućuju pravilan rast zuba ili normalan razvoj marginalne gingive te smanjenje ili odsustvo keratinizirane gingive (1).

Recesija gingive je povlačenje pričvrstne gingive apikalno od caklinsko-cementnog spojišta. Podaci o prevalenciji variraju od 30 - 100 % zahvaćenosti populacije (2), a više su zahvaćene visoko razvijene zemlje (3) te starija populacija (4).

Preduvjet za nastanak recesija možemo podijeliti na genetski uvjetovane: bukalni položaj korijena zuba u alveoli, fenotip pričvrstne gingive, koronalno hvatište frenuluma, dubina vestibuluma, malpozicija zubi (3, 5, 6) te na one uzrokovane lokalnim čimbenicima: traumatizirajuće četkanje zubi, često struganje i poliranje korijena, prisustvo kamenca, blagi kronični gingivitis, ortodontsko liječenje, subgingivno smješten rub krunice ili ispuna zuba (3).

Po uzroku ih dijelimo na one uzrokovane mehaničkom iritacijom, plakom, te na one povezane s generaliziranim oblicima parodontne bolesti (3).

Veličinu gingivne recesije je najbolje opisao Miller u svojoj klasifikaciji koja se odnosi na svaki zahvaćeni zub zasebno, te se upravo njegova podjela najčešće koristi za procjenu mogućnosti i uspješnosti prekrivanja gingivnih recesija.

Miller je recesije podijelio u 4 klase u obzir uzimajući vertikalnu komponentu recesije te zahvaćenost interdentalne papile (7). Kod zubi klase I i II po Milleru moguće je potpuno prekrivanje korijena mukogingivnim zahvatima, korijeni zubi klase III se mogu samo djelomično prekriti, a zubi s recesijom klase IV nisu indicirani za kirurško prekrivanje korijena (3, 7, 8).

U klasi I recesija ne doseže do mukogingivnog spojišta i interdentalna papila nije zahvaćena;

U klasi II recesija doseže ili prelazi mukogingivno spojište i interdentalna papila nije zahvaćena;

U klasi III recesija doseže ili prelazi mukogingivno spojište, a interdentalna papila je zahvaćena i meko tkivo se nalazi apikalnije od caklinsko cementnog spojišta, ali koronarnije od apikalnog dosega recesije;

U klasi IV recesija prelazi mukogingivno spojište, a interdentalna papila je zahvaćena i meko tkivo interdentalnog prostora doseže apikalni rub recesije (3).

I danas je to najčešće korištena klasifikacija - velika korisnost leži i u razlučivanju uzroka recesija - u praksi se često primjećuje da su klase I i II uzrokovane grubim mehaničkim četkanjem, a klase III i IV lokaliziranim ili generaliziranim parodontitisom (8). Ipak, postoje i određene mane Millerove klasifikacije. Ona ne obuhvaća recesije palatinalne strane gornjih zubi, ne postoji klasifikacija gubitka interdentalne papile kada se recesija ne pruža do mukogingivnog spojišta i ne razlikuje klasu III i IV u slučajevima kada ne postoji susjedni zub, te se u tim slučajevima ne može primjenjivati.

Svrha ovog rada je pojasniti promjenu trombocitima obogaćenog fibrina u terapiji gingivnih recesija, te usporediti njegovu uspješnost sa slobodnim vezivnim transplantatom.

2. TERAPIJA GINGIVNIH RECESIJA

Gingivne recesije, premda često prođu nezapaženo od strane pacijenta, predstavljaju estetski i/ili zdravstveni problem poput hipersenzibilnosti zubi. Iako se često ti problemi rješavaju konzervativnim metodama, poput postave kompozitnog ispuna, parodontološko kirurški pristup je biološko prihvatljiviji i bolji način rješavanja ovih problema. Ciljevi kirurškog tretmana gingivnih recesija su potpuno prekrivanje ogoljelog korijena zuba, regeneracija parodontnih tkiva te poboljšanje estetike (6).

Kirurška terapija obuhvaća odizanje i postavu režnja, najčešće u kombinaciji sa slobodnim vezivnotkivnim transplantatom (SVT) ili nekim drugim bioaktivnim agensom (6). Sažetak brojnih istraživanja koje je prikupio Lindhe pokazuje veće postotke uspješnosti potpunog prekrivanja korijena kada se koristi slobodni vezivni transplantat (61 %), u usporedbi s korištenjem samo koronarno pomaknutog režnja (50 %). Također postoji i statistički značajna razlika u postotku djelomične pokrivenosti korijena kada nije postignuto potpuno prekrivanje korijena (80 % koronarno pomaknuti režanj te 86 % slobodni vezivni transplantat) (3). Uspješnost prekrivanja gingivne recesije ovisi i o dimenzijama recesije. Recesije šire od 3 mm ili dublje od 5 mm imaju lošiji ishod terapije. U istraživanju kada se koristio SVT, uspješnost terapije je iznosila 96 % za recesije dubine < 5 mm, a 50 % za recesije dubine ≥ 5 mm (3).

Premda je kirurška terapija gingivnih recesija terapija izbora, ona nije primjenjiva u svih pacijenata.

Najznačajniji faktor uspješnosti je oralna higijena. Visok indeks plaka i krvarenje pri sondiranju su znakovi loše oralne higijene te se u takvih pacijenata ne izvode zahvati parodontne plastične kirurgije. Naime, prije zahvata je potrebno podučiti pacijenta ispravnim tehnikama održavanja oralnog zdravlja te smanjiti indeks plaka i krvarenja. Smatra se da su pacijenti kojima je indeks plaka manji od 15 % pogodni za zahvate prekrivanja gingivnih recesija (9).

Pušači predstavljaju sljedeću skupinu pacijenata koji nisu poželjni kandidati za parodontnu plastičnu kirurgiju. Spojevi koje sadrže cigarete, poglavito nikotin, direktno utječu na parodontno tkivo, mijenjajući fiziološku floru sulkusa te djeluju na imunosni odgovor domaćina tako što smanjuju ekspresiju protuupalnih citokina (10), povećavaju oslobađanje kateholamina te tako uzrokuju vazokonstrikciju, smanjuju zasićenost krvi kisikom te onemogućavaju cijeljenje epitela (11). Istraživanja pokazuju da je pojavnost gingivnih recesija veća u pušača (12), te da je

uspješnost prekrivanja gingivnih recesija manja (10, 12, 13). Za uspješnu parodontnu plastičnu kirurgiju kod pušača potrebna je apstinencija od cigareta u periodu od 3 mjeseca prije zahvata i mjesec dana nakon zahvata (9).

Diabetes melitus, bolest koja između ostalog djeluje i na imunosni odgovor domaćina i na taj način usporava cijeljenje rane, ima velik utjecaj na uspješnost liječenja parodontitisa, ali djelovanje na cijeljenje rane nakon zahvata prekrivanja recesija nije istraženo (14).

Dakle, kirurška terapija gingivnih recesija je predvidiva u pacijenata koji su nepušači, zdravi te imaju izvrsno oralno zdravlje.

2.1. Cijeljenje rane

Općenito govoreći o ljudskom organizmu, proces cijeljenja rane se može podijeliti u 3 faze: eksudacijska, proliferacijska i faza sazrijevanja.

U prvoj fazi se događa upalni odgovor krvnih žila koje se kontrahiraju te se oslobađaju koagulacijske tvari. Ključnu ulogu ima fibrin koji stvara fibrinsku mrežicu koja osigurava homeostazu, formira barijeru za mikroorganizme te čini privremeni matriks koji omogućuje migraciju upalnih stanica. Glavne stanice zadužene za upalni odgovor su leukociti. Oni oslobađaju upalne citokine interleukin-1 i 6 (IL-1 β , IL-6), tumor nekrotizirajući faktor α (TNF- α). Njihova uloga je kemotaksija upalnih stanica, ali i poticanje histodiferencijacije fibroblasta, osteoblasta te stanica endotela i epitela (15, 16).

U proliferacijskoj fazi, kao posljedica kemotaksije novih upalnih stanica oslobađaju se i protuupalni citokini, od kojih su najznačajniji IL-4, vaskularni endotelni faktor rasta (VEGF) te trombocitni faktor rasta (PDGF). Oni svojim proliferativnim djelovanjem na mezenhimalne i endotelne stanice zatvaraju ranu te dolazi do reepitelizacije, angiogeneze te nastanka granulacijskog tkiva (16). Proliferacijska faza traje do 14 dana od nastanka rane (15).

Završna faza sazrijevanja traje i do nekoliko mjeseci. U tom periodu dolazi do povlačenja upalnih stanica te do daljnje histo- i morfodiferencijacije tkiva te potpune restitucije tkiva (15).

Ti procesi su primjenjivi i na cijeljenje rane nakon prekrivanja recesija, s razlikom što jednu površinu rane čini tvrdo zubno tkivo. U takvom cijeljenju ne može doći do obostranog stvaranja krvnih žila, fibroblasta i ostalih prethodno navedenih tkiva, već se novostvorena vlakna inkorporiraju u već postojeću strukturu zuba. Prva faza obuhvaća iste procese koji se događaju u cijelom organizmu, a uz to dolazi i do adaptacije režnja na površinu zuba. U drugoj, proliferacijskoj fazi, na površini korijena nastaju fibroblasti za koje se vjeruje da se kasnije diferenciraju u cementoblaste, te tanke kolagene niti koje se učvršćuju za cement zuba. Završna faza sazrijevanja obuhvaća trajno stvaranje kolagena usidrenog u prekrivenoj površini korijena (3). Dakle, rezultat prekrivanja gingivne recesije je stvaranje novog vezivotkivnog pričvrstka.

2.2. Režnjevi korišteni u terapiji gingivnih recesija

Prije početka kirurškog zahvata potrebno je odstraniti eventualni ispun sa zuba koji se prekriva te zub ispolirati. Istraživanja su pokazala da su prekrivanja korijena uspješnija kada se na zubu ne nalazi ispun (81 % prekrivenost nakon 6 mjeseci) u usporedbi s onim kada se kirurško prekrivanje radi bez prethodnog uklanjanja ispuna (72 %) (17, 18). Miller je predlagao tretiranje površine korijena sredstvima za demineralizaciju, ali rezultati prekrivanja gdje su korijeni demineralizirani nisu bili bolji do onih gdje taj postupak nije učinjen (3).

Nakon poliranja površine se pristupa preparaciji kirurškog režnja.

Režnjeve korištene u parodontnoj plastičnoj kirurgiji možemo podijeliti na rotirajuće (režanj dvostruke papile, lateralno kližući režanj, zaobljeni režanj) i na mobilizirane režnjeve (koronarno pomaknuti režanj, polumjesečasti režanj). Rotirajuće režnjeve su gotovo potpuno zamijenili mobilizirani koronarno pomaknuti režnjevi iz razloga što nakon pomicanja rotacijskog režnja zaostaje dio pričvrstne gingive koji nije prekriven epitelom te cijeli *per secundam*, što estetski nije povoljno. Mobilizirani režnjevi podrazumijevaju pomicanje mukoznog režnja u apiko-koronarnom smjeru, čije rastezanje omogućuje elastična obložna sluznica. Ovisno o količini dostupnog tkiva koje se može mobilizirati, moguće je jednim režnjem prekriti više korijena (3).

U prekrivanju jednostrukih recesija nekoć se koristila Grupe-Warrenova tehnika- lateralno kličući režanj djelomične debljine, ali ta tehnika je napuštena jer se na susjednom zubu odakle je dignut režanj često javljala recesija (3, 9).

Tarnowljeva tehnika podrazumijeva semilunarni režanj, za čiju se preparaciju učine intrasulkularni i apikalni semilunarni rez koji se proteže do u područje papila. Režanj se zatim pomakne koronarno te se fiksira u tom području bez šavova, dok apikalno područje odakle je odignut režanj cijeli *per secundam*. Ta tehnika je primjenjiva za plitke labijalne recesije (< 2 mm). Romanosova tehnika je Tarnowljeva tehnika prilagođena multiplim recesijama gdje se semilunarni režanj produžuje na više zubi. Budući da se takav režanj presijeca u svom apikalnom dijelu, te se prehranjuje samo lateralnim dijelovima, ograničen je na maksimalno 3 zuba s recesijom koje može obuhvatiti zbog moguće nekroze reznja (3).

Allen-Millerova tehnika je tehnika koronarno pomaknutog reznja za terapiju jednostrukih recesija. Zahvat koronarno pomaknutog reznja započinje rasteretnim šavovima koji divergiraju u korono-apikalnom smjeru. Potom se preparira režanj djelomične debljine u mezijalnom i distalnom smjeru od recesije, dok se apikalno priprema režanj pune debljine kako bi maksimalna debljina tkiva prekrivala recesiju. Posljednjom horizontalnom incizijom nastavlja se preparacija reznja djelomične debljine čime se omogućuje mobilizacija reznja i prekrivanje recesije bez tenzije kirurškog reznja (3, 9).

Koronarno pomaknuti režanj je najčešće korišten za prekrivanje multiplih recesija. Razlikujemo Alanovu tehniku gdje se učine 2 apikalno divergentne incizije koje sežu koronarnije od caklinsko cementnog spojišta te intrasulkularne incizije. Napravi se režanj pune debljine apikalno od recesije, a djelomične debljine lateralno od nje, papile se deepiteliziraju te se cijeli režanj pomiče koronarno. (9)

Zucchelli i DeSanctis su modificirali tu tehniku izbacivši vertikalne incizije. Učini se intrasulkularna incizija koja obuhvaća barem po jedan zub mezijalno i distalno od zubi s recesijom. Incidira se i intrakrevikularni prostor kako bi se dobile kirurški stvorene papile. Odiže se režanj pune debljine koji se apikalno proteže koliko je potrebno da bi se osigurala pasivnost reznja. Postojeće papile se deepiteliziraju te se nove papile pozicioniraju na svoje mjesto (19).

Koronarno pomaknuti režanj karakterizira adekvatno prekrivanje korijena, odgovarajuća boja marginalne gingive te cijeljenje s ispravno pozicioniranim mukogingivnim rubom (17). Na uspješnost ishoda terapije utječu pasivnost režnja, njegova debljina, ispravno šivanje te postoperativna njega (19, 20).

Tehnika tobolca je tehnika prekrivanja pojedinačnih recesija, gdje se incizija vrši intrasulkusno bez rasteretnih šavova, a potom se preparira "tobolac" po minimalno 3 mm u svim smjerovima. Tunel tehnika je naziv za tehniku tobolca kada se preparira više recesija. Ležišta se pripreme kako je opisano, a lateralna priprema tobolca seže do tobolca susjednog zuba. Režanj se pozicionira u hiperkorekciji. Glavna prednost ove tehnike je očuvanje papila (3).

Ukoliko se apikalno od recesije ne nalazi dovoljno keratinirane gingive utoliko je potrebno učiniti zahvat slobodnog gingivnog transplantata. Bernimoulinova tehnika je danas najčešće primjenjivana tehnika, a predstavlja zahvat slobodnog gingivnog transplantata koji se obavlja u dvije posjete; u prvoj se transplantat postavlja apikalno od recesije, a nakon cijeljenja se pomiče koronarno. Nekoć se transplantat imedijatno postavljao na postojeću recesiju, ali rezultati takvih zahvata su se pokazali inferiornijima te se danas više ne izvode (3).

U većini slučajeva se, zbog poboljšanih rezultata, režnjevi kombiniraju sa slobodnim vezivnotkivnim transplantatom. SVT se uzima s nepca u istoj posjeti. Prethodno uzimanju transplantata potrebno je parodontološkom sondom izmjeriti potrebnu dužinu i širinu transplantata te mjere prenijeti na nepce. Učini se incizija do periosta te se odigne SVT, a rana se zašije te prekrije parodontnim zavojem. Potrebna debljina SVT-a da bi se izbjegla nekroza iznosi 1.5 - 2 mm (21). SVT je potom potrebno deepitelizirati kako ne bi došlo do nekroze te kako bi moglo doći do sljublivanja veziva između SVT-a i režnja. Režanj se pozicionira na ležište, učvrsti se u tom položaju šavovima koristeći resorptivni konac, te se prekrije režnjem koji se pritisne kako bi se izbacio transudat među slojevima i osiguralo dobro prilijevanje, te se potom zašije (21, 22).

Korištenje SVT-a produžuje tijek operacije i povećava mogućnost operativnih i postoperativnih komplikacija. Najčešće prisutna je postoperativna bol zbog postojanja drugog operacijskog polja u usnoj šupljini. Potom slijede otok, krvarenje iz rane i infekcija. Komplikacije specifične za ovu tehniku su ozljeda velike palatinalne arterije i nekroza nepca (21).

Danas se sve više pronalaze alternativni materijali koji se mogu koristiti umjesto SVT-a, kako bi se izbjeglo stvaranje drugog operativnog polja u usnoj šupljini, smanjila mogućnost komplikacija, te smanjila postoperativna bol i nelagoda za pacijenta.

2.3. Ostale tehnike u terapiji gingivnih recesija

Vođena tkivna regeneracija (GTR) se u terapiji gingivnih recesija počela primjenjivati 1992. godine. Ideja vodilja jest stvaranje slobodnog prostora između režnja i površine zuba korištenjem neresorptivne membrane kako bi se spriječilo urastanje okolnog vezivnog i epitelnog tkiva te stvaranje dugog epitelnog pričvrstka, te se tako omogućila regeneracija parodontnog tkiva; parodontnog ligamenta, cementa i alveolarne kosti. Glavni nedostatak ove tehnike je taj što je potreban i drugi kirurški zahvat odstranjenja membrane. Istraživanja su pokazala da je korištenje GTR-a inferiorno u odnosu na korištenje samog koronarno pomaknutog režnja (3, 23). Danas se koriste i resorptivne membrane, ali njihova glavna mana je što kolabiraju u slobodni prostor te ne drže slobodno mjesto potrebno za regeneraciju parodonta.

Acelularni dermalni matriks (Alloderm ®) je alograft koji je pokazao dobre rezultate u terapiji gingivnih recesija, pretežito zato što ima dvije strane s različitim svojstvima- strana okrenuta prema zubu čini mrežicu pogodnu za migraciju fibroblasta, keratinocita te epitelnih stanica, dok je strana okrenuta prema režnju sačinjena od kolagenih vlakana koji olakšavaju učvršćivanje i spajanje. U usporedbi sa samim koronarno pomaknutim režnjem je povećano dobivanje keratiniziranog tkiva te je veće smanjenje recesije (23).

Ksenogeni kolageni matriks (Mucograft ®) je matriks sačinjen od kolagena tipa I i III bez dodanih kemijskih supstanci. Ima dvije strane različite teksture; jednu glatku za poboljšanje adheziju stanica i bolje cijeljenje, te jednu poroznu - pogodnu za nastajanje krvnog ugruška, angiogenezu te integraciju okolnog tkiva. Resorbira se nakon 6 tjedana pa sve do 6 mjeseci (24). Daje bolje rezultate od samog koronarno pomaknutog režnja, ali je inferioran u odnosu prema slobodnom vezivnom transplantatu (14), iako postoje istraživanja koja ukazuju na podjednak uspjeh terapije kada je korišten SVT i ksenogeni kolageni matriks (24).

Proteini matriksa cakline (Emdogain ®) je preparat životinjskog podrijetla, a sadrži pretežito amelogenin koji u fazi morfo- i histodiferencijacije zuba inducira stvaranje acelularnog cementa potičući diferencijaciju matičnih stanica u cementoblaste. Dakle, proteini matriksa cakline imitiraju biološki slijed razvoja zuba (14, 24, 25). U usporedbi sa samim korištenjem koronarno pomaknutog režnja proteini matriksa cakline su pokazali bolje rezultate u potpunom i djelomičnom prekrivanju korijena zuba te u dobitku pričvrsne gingive (24), a u usporedbi sa SVT-om pokazano je brže cijeljenje rane, niža razina postoperativne boli i nelagode za pacijenta, te slične rezultate u postotcima prekrivenosti recesije i dobitka keratiniziranog tkiva (26).

Trombocitima obogaćen fibrin (PRF) je krvni derivat nove generacije koji je pokazao izvanredna svojstva u poboljšanju cijeljenja rane, ne samo u parodontologiji nego i ostalim granama stomatologije.

3. TROMBOCITIMA OBOGAĆEN FIBRIN (PRF)

Sedamdesetih godina prošlog stoljeća otkriven je regenerativni potencijal trombocita. Primijećeno je da sadrži makromolekule i proteine važne za cijeljenje i reparaturu rane. Od tri vrste granula koje sadrže trombociti, za mehanizam cijeljenja su najvažnije α granule koje sadrže fibrinogen, fibronektin i faktore rasta (27, 28, 29). Najznačajniji faktori rasta koji se izlučuju su vaskularni endotelni faktor rasta (VEGF), transformirajući faktor rasta $\beta 1$ (TGF $\beta 1$) i njegova podvrsta koštani morfogenetski protein (BMP), trombocitni faktor rasta (PDGF), fibroblasni faktor rasta (FGF), epidermalni faktor rasta (EGF), hepatocitni faktor rasta (HGF) i inzulinu slični faktori rasta 1 i 2 (IGF-1,2). To su angiogenetski faktori rasta koji promoviraju proliferaciju fibroblasta, osteoblasta i endotela krvnih žila. Važno je naglasiti da α granule uz njih izlučuju i antiangiogenetske proteine poput angiostatina i endostatina, ali do danas je nepoznat mehanizam odgovoran za oslobađanje angiogenetskih, odnosno antiangiogenetskih faktora. Neka istraživanja pokazuju da se radi o dvije potpuno drugačije vrste α granula (29).

Djelovanje faktora rasta važno u pripravku trombocitima obogaćenog fibrina radi sistematičnosti je detaljnije navedeno u tablici 1.1.

Tablica 1.1. Faktori rasta koji se oslobađaju iz trombocita i njihov učinak (14, 27, 28, 29, 30, 31, 32)

Faktor rasta	Ciljno tkivo	Učinak
VEGF	endotel krvnih žila	angiogeneza, proliferacija i kemotaksija stanica, antiapoptoza
PDGF	mezenhimalne stanice, osteoblasti, fibroblasti, hondrociti, miociti	Proliferacija, kemotaksija i diferencijacija stanica, angiogeneza, sinteza matriksa
FGF	Fibroblasti	Angiogeneza, proliferacija i diferencijacija stanica
EGF	endotel, epitel	proliferacija, kemotaksija i diferencijacija stanica, sekrecija citokina
IGF 1 i 2	endotel, epitel, fibroblasti,	Proliferacija stanica, sinteza

	osteoblasti	proteina matriksa, sinteza kolagena
HGF	hematopoetske stanice, epitel, endotel	mitoza, angiogeneza, stanična migracija, regeneracija
TGF β 1	endotel, epitel, mezenhim (fibroblasti i osteoblasti)	protuupalno djelovanje, sinteza kolagena tipa 1 i fibronektina, koštano cijeljenje, kemotaksija stanica
BMP 2,4,7	Osteoblasti	proliferacija i diferencijacija

Uz angiogenetske faktore α granule sadrže i faktore koagulacije V, XI i XIII te protrombin koji se izlučuju prilikom aktivacije trombocita koji djeluju u kaskadi procesa zgrušavanja krvi.

Fibrinogen, odnosno njegov aktivni oblik fibrin, je iduća važna komponentna koja se otpušta iz trombocita. Fibrinogen je inaktivna liposolubilna molekula koja se nalazi i u krvnoj plazmi i u trombocitima, a pod djelovanjem trombina, koji vrši proteolizu fibrinogena i zatim polimerizaciju fibrinskih monomera i faktora XIII koji je odgovoran za stabilizaciju molekule, prelazi u aktivni fibrin- molekulu koja svojim specifičnim mrežastim ustrojem stvara matriks koji omogućuje organizaciju, proliferaciju i djelovanje stanica važnih u upalnom odgovoru. Fibrin, uz trombocite, čini većinski dio PRF-a (27, 30, 33). Fibrin svojim mrežastim ustrojem omogućava prekrivanje otvorene rane te receptorima C11/18 ubrzava migraciju neutrofila te posljedično brži upalni odgovor. Fibrinska mrežica potiče i lateralni rast epitela te ubrzava i promovira angiogenezu (34).

α granule stvaraju i upalne i protuupalne citokine (29), koji su već opisani u poglavlju o cijeljenju rane. Citokini koje otpuštaju trombociti reguliraju proliferaciju i diferencijaciju leukocita, koji su važni u upalnom odgovoru organizma (27).

Potaknut otkrićem regenerativne sposobnosti trombocita, započinje razvoj pripravaka koncentriranih trombocita, a 1990-ih godina Whitman i suradnici započinju s njegovom primjenom u oralnoj kirurgiji (27).

Koncentrirana trombocitima obogaćena plazma (PRP) je krvni derivat isprva korišten za prevenciju i terapiju krvarenja uzrokovanih trombocitopenijom, a kasnije se primjena proširila i

na sve površinske kirurške rane (30). Uz komponente krvi, PRP sadrži i antikoagulanse dodane prije procesa centrifugiranja krvi, te bovinski trombin i kalcijev klorid. Klinička istraživanja su pokazala minimalno djelovanje koncentriranih trombocita, a kao uzrok se navodi prebrzo otpuštanje trombocitnih makromolekula. PRP kao posljedicu dodavanja bovinskog trombina u završnom stadiju ima ubrzano zgrušavanje krvi. U konačnici to dovodi do stvaranja fibrinske mrežice koja se razlikuje od one dobivene prirodnim putem zgrušavanja. Takva fibrinska mrežica je rigidnija te onemogućava slobodno kretanje citokina i ostalih makromolekula bitnih za poboljšano cijeljenje (30, 34). Leukocitima i trombocitima obogaćena plazma (L-PRP) je preparat koji se od prethodnog razlikuje u povećanom udjelu leukocita. Sustavi koji se koriste u dobivanju L-PRP-a (Friadent PRP, Curasan PRP) nisu potpuno specifični, tj. istom metodom se nekada dobije PRP, a nekad L-PRP. Danas su te preparate potpuno zamijenile nove generacije (36).

U P-PRP krvne derivate ubrajamo i plazmu obogaćenu faktorima rasta (PRGF) - krvni preparat prvi put korišten krajem prošlog stoljeća, a koji i danas pronalazi svoju ulogu u stomatologiji. Način dobivanja ovog pripravka je jednostavan - krv se prikuplja u epruvetu koja sadrži antikoagulans (natrijev citrat) te se centrifugira čime se dobiju 4 sloja - plazma siromašna faktorima rasta i ona bogata faktorima rasta, sloj leukocita (u kojem se nalazi i većinski udio trombocita) te sloj eritrocita. Koristi se samo plazmatski sloj u koji se radi aktivacije fibrinogena dodaje kalcijev klorid. Takav pripravak je osiromašen leukocitima. Budući da se većina trombocita nakuplja u istom sloju kao i leukociti, njihov udio je također smanjen u odnosu na ostale PRF pripravke (35).

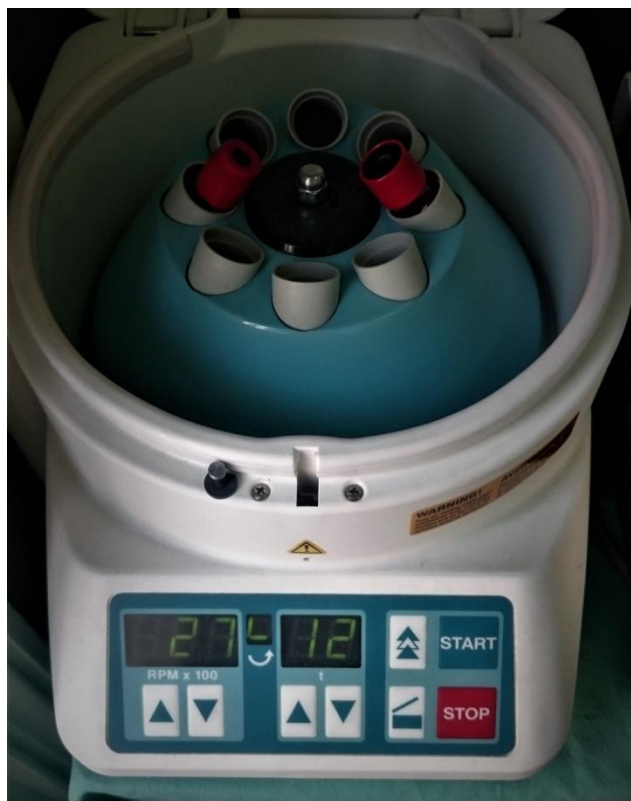Čisti trombocitima obogaćen fibrin (P-PRF) je krvni derivat koji nikada nije zaživio u praksi, a njegova razlika u odnosu na prethodnike je stabilnija i gušća fibrinska mrežica.

Leukocitima i trombocitima obogaćen fibrin (L-PRF), danas nazivan i samo PRF ili Choukrounov PRF, je koncentrat krvi nove generacije, a prvi put ga je koristio Choukroun 2001. godine (27, 33). Njegova prednost u usporedbi s PRP-om je ta da ne sadrži nikakve dodatne supstance poput bovinskog trombina i antikoagulansa, te otpušta citokine kroz duži vremenski period.


Proces dobivanja PRF-a je znatno jednostavniji od onog korištenog za dobivanje PRP-a i P-PRF-a.

Potrebno je uzeti pacijentovu krv u nekoliko 10-mililitarskih plastičnih epruveta obloženih staklom, te ih centrifugirati 12 minuta na 2700 okretaja po minuti (30, 35, 37). Budući da krvnom pripravaku nije dodan antikoagulans odmah započinje kaskada zgrušavanja krvi te fibrinogen unutar par minuta prijeđe u aktivni fibrin. Iz tog razloga je imperativ na imedijatnom postupku centrifugiranja nakon uzimanja krvi, u suprotnom će doći do stvaranja krvnog ugruška unutar epruvete te se neće dobiti upotrebljiv PRF (33). Premda su postojale hipoteze o mogućem prijenosu silike, glavne komponente staklenih epruveta, u pacijenta putem PRF-a te o njenom posljedičnom toksičnom djelovanju na organizam, one su opovrgnute te se staklene epruvete smatraju sigurnim instrumentima za upotrebu (35).

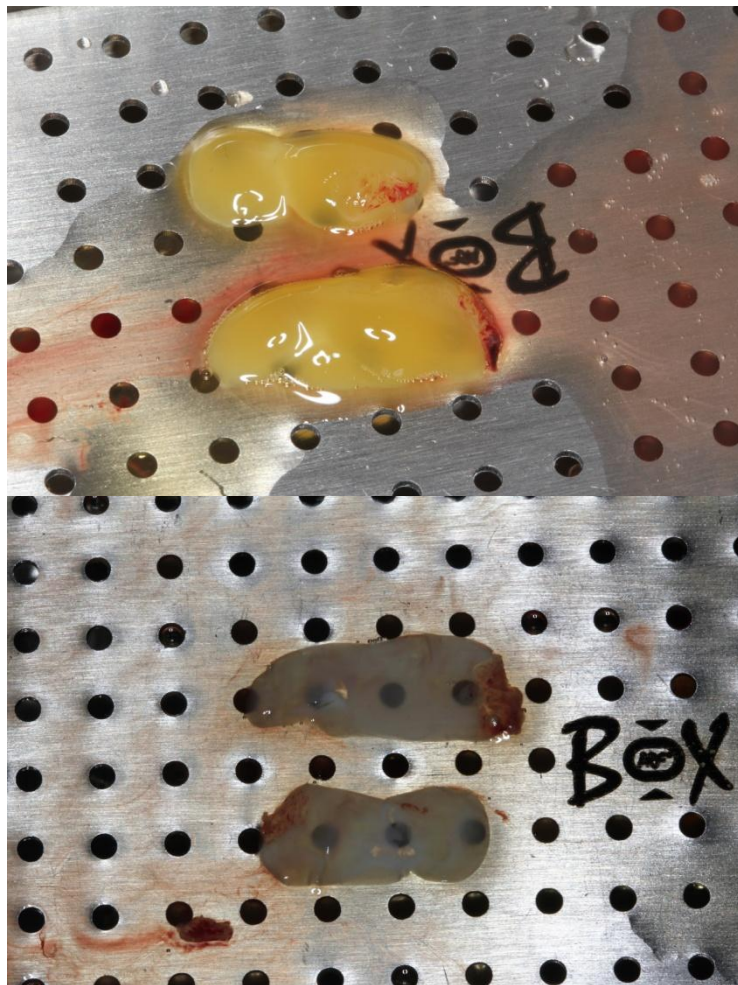
Pravovremenim centrifugiranjem krv se podijeli u 3 sloja: u donjem sloju se nalaze crvene krvne stanice, eritrociti. U gornjem sloju se nalazi acelularna plazma, a u središnjem sloju se koncentrira fibrin sa zarobljenim trombocitima unutar fibrinske mrežice - PRF. Nakon centrifugiranja potrebno je odvojiti PRF u sterilnu posudu na deset minuta kako bi se omogućilo potpuno oslobađanje serumskih supstanci. PRF se može i potisnuti između 2 sterilne posude kako bi se dobio željeni oblik membrane (27, 33). Slike 1-3 prikazuju postupak pripreme PRF membrane.



Slika 1. Postavljanje dviju epruveta s venskom krvi u centrifugu (12 minuta, 2700 rpm).
Preuzeto s dopuštanjem autora doc.dr.sc.Ivana Puhara.



Slika 2. Odvajanje PRF-a nakon centrifugiranja. Preuzeto s dopuštanjem autora doc.dr.sc.Ivana Puhara.



Slika 3. PRF postavljen u PRF box prije i nakon prešanja. Preuzeto s dopuštenjem autora doc.dr.sc.Ivana Puhara.

Histološki nalazi su pokazali da, uz fibrinsku mrežicu i trombocite, PRF sadrži i glikozaminoglikane poput heparina i hijaluronske kiseline, važne za poticanje migracije stanica i mehanizama cijeljenja (16).

Drugo, podjednako važno djelovanje PRF-a je ono protuupalno. Kao što je u ovom radu već pojašnjeno, u svakom kirurškom postupku nastaje određena razina upale za koju su zaslužni upalni citokini od kojih su najznačajniji IL-1, IL-6 i TNF- α . Od njih posljedično nastaju protuupalni citokini od kojih smo izdvojili IL-4 te VEGF. Dohan i suradnici su u svom

istraživanju (16) dokazali značajno povećanu količinu ovih citokina te dokazali da je PRF imunološki pripravak sposoban stimulirati obrambene mehanizme.

U nastanku PRF-a najvažnija varijabla je način centrifugiranja. Promjenom brzine i trajanja centrifugiranja mijenjaju se svojstva PRF-a. Ta činjenica je potaknula mnoge da pokušaju poboljšati svojstva PRF-a. Poboļjšani PRF (A-PRF) je uveo Choukroun kao PRF koji omogućuje brže cijeljenje, veće otpuštanje citokina i BMP-a te bržu vaskularizaciju. PRF pripremljen u titanskim epruvetama (T-PRF) je eksperimentalni krvni derivat koji se od standardnog PRF-a razlikuje u materijalu epruvete korištene u procesu centrifugiranja (35). Tunali i njegovi suradnici su odlučili zamijeniti standardne epruvete titanskima pod pretpostavkom da titan bolje aktivira trombocite od silike. Prva istraživanja pokazuju da je fibrinska mrežica T-PRF-a deblja, bolje organizirana i šira u odnosu na onu u standardnom PRF-u (38). Trombocitima obogaćen fibrin koji se može injicirati (i-PRF) je najnoviji PRF koji se od standardnog razlikuje u brzini centrifugiranja zbog čega nastaje PRF pripravak u tekućem obliku koji se može injicirati u tkivo ili miješati s umjetnom kosti (35).

U tablici 1.2. su kronološki navedeni krvni derivati te njihova razlika u odnosu na standardni, L-PRF.

Tablica 1.2. Krvni derivati po generacijama (35, 36, 37)

Preparat	Sustav	Razlike u odnosu na standardni protokol	Karakteristike
PRP	Vivostat PRF Nahita PRP	Dvostruko centrifugiranje uz dodatak antikoagulansa, bovinskog trombina i kalcijevog klorida	Rigidna fibrinska mrežica i slabo otpuštanje citokina
L-PRP	Friadent PRP Curasan PRP		
PRGF	PRGF-Endoret	Centrifugiranje uz dodatak antikoagulansa i kalcijevog klorida	Smanjen udio trombocita i leukocita
P-PRF	Fibrinet PRFM	Dvostruko centrifugiranje uz	Gusta fibrinska mrežica, smanjen sadržaj

		dodatak natrijevog citrata i kalcijevog klorida	leukocita
L-PRF	Choukroun's PRF Intra-Spin	Centrifugiranje 2700 rpm kroz 12 minuta	Povećan udio leukocita, fleksibilna fibrinska mrežica slična onoj koja nastaje fiziološki, dugotrajno otpuštanje citokina
A-PRF	Choukroun's PRF Intra-Spin	Centrifugiranje 1500 rpm kroz 14 minuta	Bolja vaskularizacija, ubrzan koštani rast, stvaranje VEGF-a i BMP-a
T-PRF	Choukroun's PRF Intra-Spin	Korištenje titanskih epruveta	Veća i bolje organiziranja fibrinska mrežica
i-PRF	Choukroun's PRF Intra-Spin	Centrifugiranje 3300 rpm kroz 2 minute	Tekući pripravak pogodan za injektiranje u tkivo

3.2. Primjena PRF-a u stomatologiji

PRF sve više pronalazi svoju primjenu u stomatologiji, prvenstveno u kirurškim granama. Sastav fiziološki stvorenog krvnog ugruška je 95 % eritrocita, 5 % trombocita i < 1 % leukocita, dok ugrušak koji nastaje od PRF-a sadrži < 4 % eritrocita, 95 % trombocita te 1 % leukocita (37). Budući da se radi o koncentriranijem krvnom ugrušku, gdje je povećana količina supstanci potrebnih za cijeljenje, s fibrinskom mrežicom koja omogućuje bolje otpuštanje i bržu kemotaksiju upalnih stanica, lako se dolazi do zaključka da je i cijeljenje s PRF-om bolje od onog gdje je samo prirodno stvoreni krvni ugrušak (34). Tako se PRF pokazao učinkovitim kao uložak u alveolarnoj rani nakon ekstrakcije zubi kako bi se reducirao gubitak visine kosti, u kirurgiji cista i koštanih tumora se primjenjuje kako bi ubrzao koštano cijeljenje, postavlja se uz

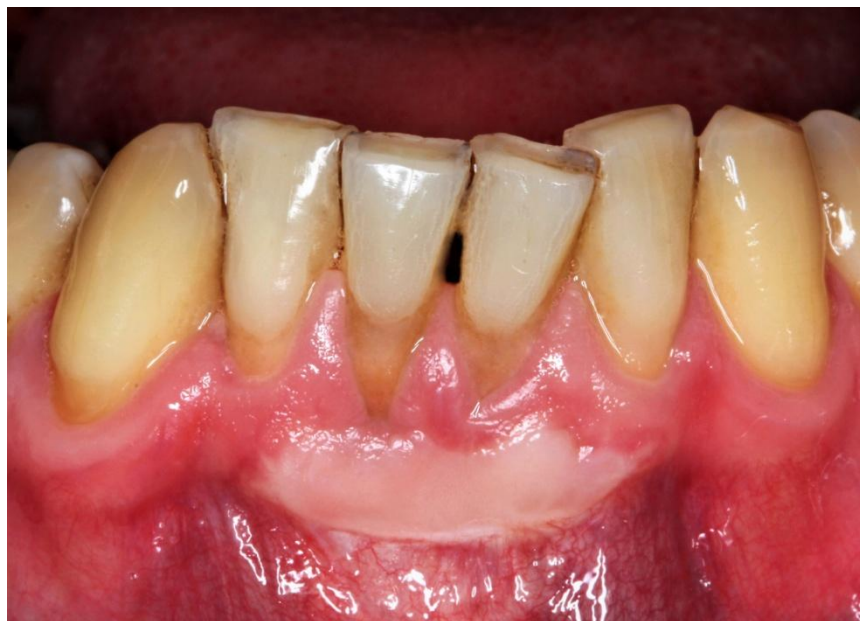imedijatno ugrađen implantat sa ili bez alogenih materijala, u postupku podizanja dna maksilarnog sinusa, u terapiji osteoradionekroze i bisfosfonatima uzrokovane osteonekroze. U parodontologiji se, uz terapiju gingivnih recesija koristi i za regeneraciju intrakoštanih defekata u parodontološki kompromitiranih zubi. PRF se počeo primjenjivati i u endodontskoj terapiji mladih trajnih zubi kako bi se potaknuo završetak rasta i razvoja korijena, za što prva istraživanja pokazuju visoku uspješnost (27, 39).

3.1. PRF u terapiji prekrivanja gingivnih recesija

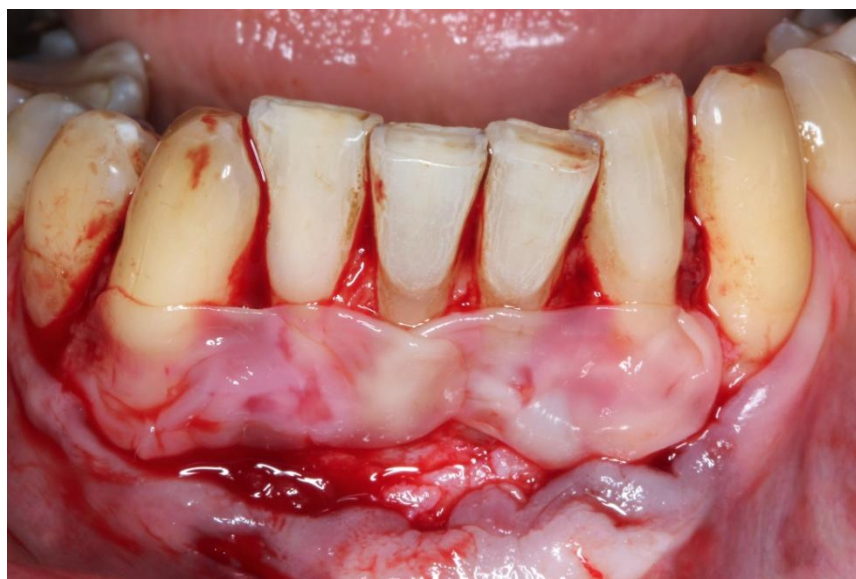PRF se u terapiji gingivnih recesija koristi u kombinaciji s nekim od režnjeva, najčešće koronarno pomaknutim ili tunel tehnikom preparacije (40). Prije početka kirurškog dijela od pacijenta se uzme krv te se centrifugira kako je već opisano. Nakon završetka centrifugiranja krvi odvaja se PRF te se postavlja između dvije sterilne plohe u „PRF box” kako bi se dobio oblik membrane potreban za prekrivanje recesije. Za vrijeme trajanja centrifugiranja i čekanja potpunog oslobađanja serumskih supstanci se pristupa kirurškoj preparaciji koja se izvodi u skladu s tehnikom pripreme za odabrani režanj. PRF „membrana” se postavlja na zubne korijene koje želimo prikriti te se zašije horizontalnim madrac šavom koristeći resorptivni konac. Potom se prekrije odabranim režnjem koji se zašije neresorptivnim koncem. Nakon postave režnja potrebno je učiniti pritisak na PRF kako bi se osiguralo potpuno prilijeganje na zubni vrat te maksimalna učinkovitost (41, 42).

Održavanje stabilnosti rane je imperativ u postoperativnoj njezi. Uz ispravno izvođenje operativnog postupka i dobru postavu šavova, upute koje se postoperativno daju pacijentu imaju važnu ulogu. One uključuju postupke provođenja oralne higijene te kontrolu boli i otoka. Prvih 24 do 48 sati su najosjetljiviji. U tom periodu pacijent bi trebao izbjegavati jesti na stranu na kojoj je zahvat izvođen te ograničiti svoju prehranu na tekuću i meku hranu. Zbog mogućeg nastanka otoka, u periodu od 3 dana je potrebno koristiti hladne obloge. Ispravna oralna higijena obuhvaća ispiranje usne šupljine 0.2 % klorheksidinom dva puta dnevno, a mehaničko četkanje je strogo zabranjeno u operativnom području, ali se, dakako, i dalje primjenjuje u ostatku usne šupljine. Ove upute vrijede 10 - 14 dana nakon izvođenja zahvata. Šavovi se obično uklanjaju 14

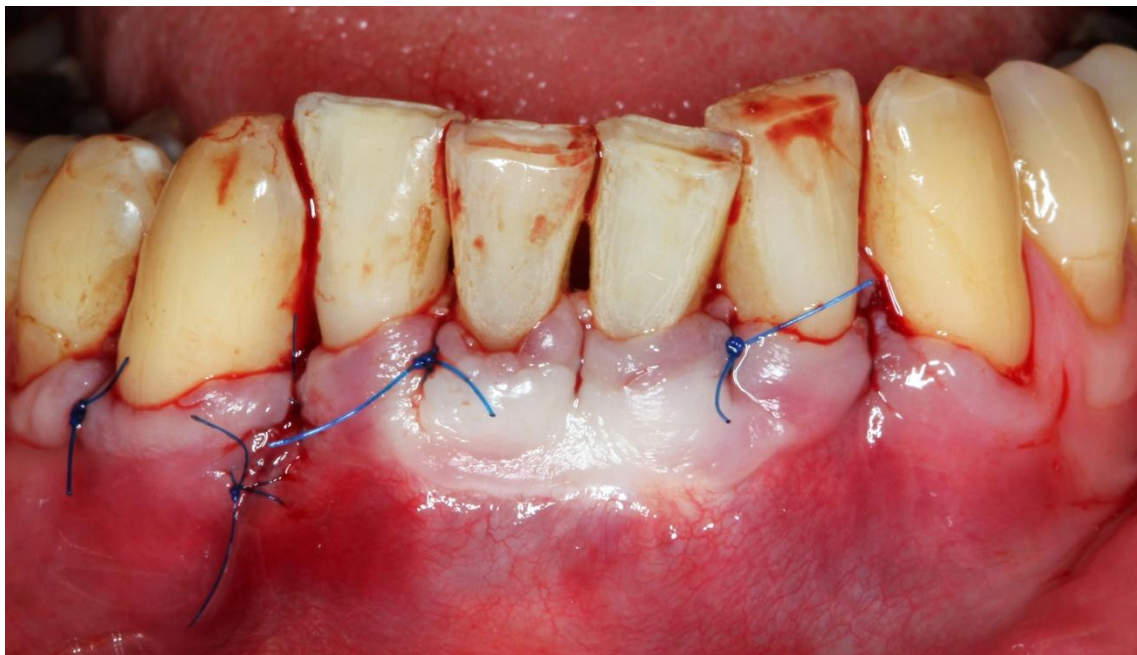
dana nakon operacije (43). Slike 4-7 prikazuju primjenu L-PRF-a u drugoj fazi Bernimoulinove tehnike – klinički slučaj.



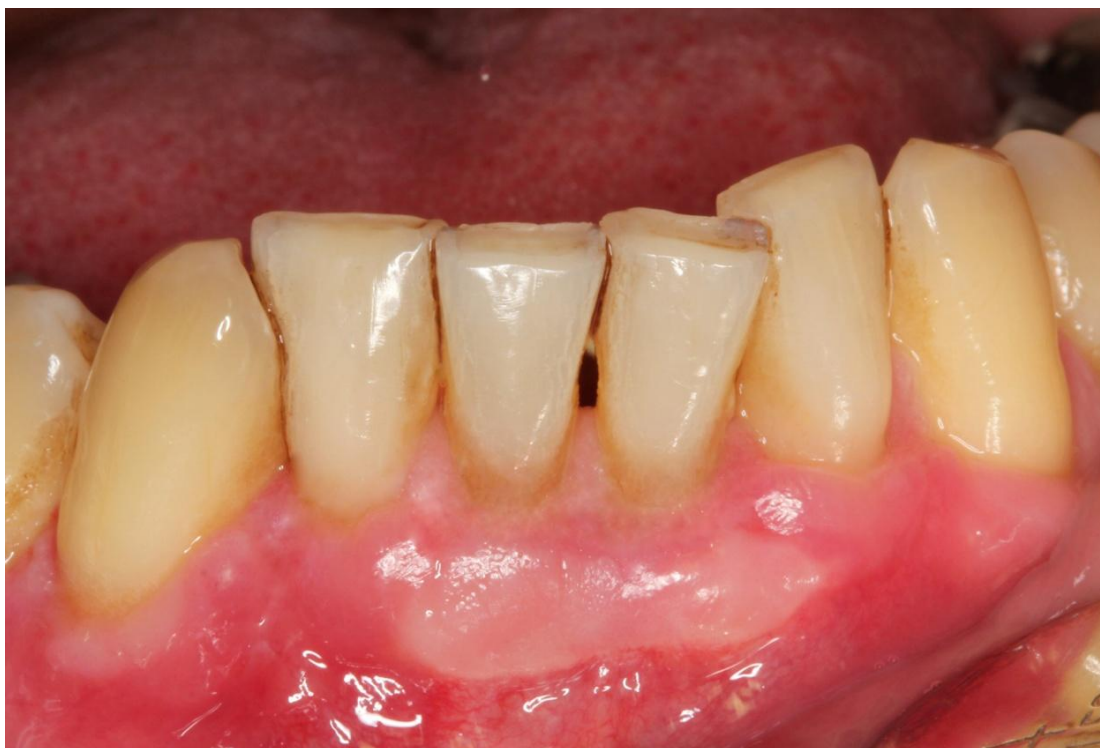Slika 4. Početno stanje 6 mjeseci nakon postavljenog SGT-a. Preuzeto s dopuštenjem autora doc.dr.sc.Ivana Puhara.



Slika 5. PRF prije adaptacije ispod kirurškog režnja. Preuzeto s dopuštenjem autora doc.dr.sc.Ivana Puhara.



Slika 6. Šivanje kirurškog režnja. Preuzeto s dopuštenjem autora doc.dr.sc.Ivana Puhara.



Slika 7. Uredno cijeljenje 2 tjedna nakon operacije. Napomena: obzirom na gubitak interdentalnog tkiva nije se očekivalo potpuno prekrivanje korijena. Preuzeto s dopuštenjem autora doc.dr.sc.Ivana Puhara.

4. RASPRAVA

Premda je koronarno pomaknuti režanj sa slobodnim vezivnim transplantatom zlatni standard u terapiji gingivnih recesija, PRF sve više pronalazi svoju primjenu. Njegova glavna prednost pred slobodnim gingivnim transplantatom jest da ne postoji druga rana u usnoj šupljini, što smanjuje mogućnost operativnih i postoperativnih komplikacija, te smanjuje postoperativnu nelagodu i bol za pacijenta (40, 41). Za sada jedino dostupno histološko istraživanje usporedbe cijeljenja u slučajevima kada je korišten SVT i PRF pokazuje da u jednomjesečnom periodu recesije tretirane PRF-om pokazuju bolje znakove cijeljenja poput neovaskularizacije, gustoće kolagenog tkiva, a da su nakon perioda od 6 mjeseci histološki podaci slični (42). Dakle, u slučajevima kada se koristi PRF, cijeljenje se odvija brže.

Meta istraživanje je pokazalo veliki nesrazmjer u rezultatima prekrivanja gingivnih recesija kada je korišten PRF. Neki od razloga za to mogu biti nepridržavanje standardizacije protokola pripreme PRF-a, različite korištene tehnike prekrivanja te nekvantificiranost bioaktivnog sadržaja PRF-a, što ukazuje na to da su moguće korišteni i preparati s različitim koncentracijama citokina, faktora rasta i sl. (23).

Kumar i suradnici (44) su u svom šestomjesečnom istraživanju uspoređivali prekrivenost recesije gdje su se koristili PRF, SVT i sami koronarno pomaknuti režanj. Potpuno prekrivanje recesije je postignuto u 60 % slučajeva uz korišten PRF, 20 % slučajeva uz korišten SVT te 27 % slučajeva uz sami koronarno pomaknuti režanj, dok je postotak djelomične prekrivenosti iznosio 75 % za PRF, 59 % za SVT te 53 % za koronarno pomaknuti režanj. Dobitak keratinizirane gingive je iznosio 1.1 mm za PRF (s 3.5 mm na 4.6 mm) i koronarno pomaknuti režanj (s 3.8 mm na 5.0 mm), a 1.2 mm za SVT (s 3.8 mm na 5.0 mm), što je statistički značajno. To istraživanje pokazuje drastično drugačije rezultate usporedbe uspješnosti liječenja SVT-om i PRF-om u odnosu na ostala istraživanja.

Šestomjesečno istraživanje koje je napravio Janković sa suradnicima (45) pokazuje statistički zanemarivu razliku u postotcima prekrivanja kada je korišten SVT naprema PRF-u. 76 % recesija je u potpunosti prekriveno koristeći PRF, a 79.5 % koristeći SVT. Djelomična prekrivenost korištena je pri korištenju PRF-a iznosila 89 %, a u slučajevima gdje je korišten SVT djelomična prekrivenost je iznosila 91 %. Dobitak keratinizirane gingive je bio statistički značajno veći kod korištenja SVT-a (dobitak keratinizirane gingive uz korištenje PRF-a je iznosilo 0.9 mm te 1.4

mm uz korištenje SVT-a). Postoperativna bol je bila manja u ispitanika kojima su se recesije prekrivale PRF-om od onih kod kojih je korišten SVT.

Meta analiza koja obuhvaća 9 različitih istraživanja gdje su korišteni razni krvni derivati (PRGF, PRF, PRP) je pokazala da oni ubrzavaju cijeljenje, olakšavaju postoperativnu nelagodu za pacijenta, inhibiraju razvoj *Staphylococcus aureus*, *Escherichie coli*, *Bacillus megaterium*, *Pseudomonas aeruginosa* i *Enterococcus faecalis*. PRF je pokazao poboljšanje u vidu uspješnosti prekrivanja recesija u odnosu na koronarno pomaknuti režanj, kao i povećanje pojasa keratinizirane gingive. PRF nije pokazao učinak u dobitku pričvrstva (46).

Castro sa suradnicima (47) je napravio meta analizu koja obuhvaća primjenu PRF-a u svim parodontološkim zahvatima. U parodontnoj plastičnoj kirurgiji koronarno pomaknuti režanj u kombinaciji s PRF-om je pokazao značajnu razliku u smanjenju recesije u usporedbi sa samim koronarno pomaknutim režnjem, a u ostalim izmjerenim parametrima (pojas širine keratinizirane gingive, dobitak pričvrstva) je pokazao bolje, ali statistički beznačajne rezultate. Nadalje, statistički beznačajna razlika je zamijećena u korištenju koronarno pomaknutog režnja u kombinaciji s PRF-om u odnosu na onda kada je isti režanj primijenjen u kombinaciji s SVT-om.

Morachinijeva meta analiza (48) je pokazala slične rezultate Castrovoj analizi: statistički beznačajne razlike u postotku prekrivanja korijena zuba uz razliku da korištenje PRF-a ima inferiorne rezultate naspram SVT-a kada govorimo o dobitku keratinizirane gingive.

Istraživanje koje je provela Aroca sa suradnicima pokazuje drugačije rezultate (49). Ona je uspoređivala postotak prekrivenosti zubnih korijena koristeći koronarno pomaknuti režanj s ili bez PRF-a. Nakon 6 mjeseci potpuno prekrivanje korijena je iznosilo 52 % tamo gdje je korišten PRF, a 74 % na mjestima gdje se prekrivanje postiglo isključivo režnjem. Postotak djelomične prekrivenosti je 80 % uz korištenje PRF-a, a 91 % bez primjene PRF-a. Uz korištenje PRF-a širina keratinizirane gingive je iznosila 2.6 mm, a bez PRF-a 2.3 mm.

Ako PRF uspoređujemo s derivatom matriksa cakline (EMD), PRF pokazuje manji dobitak keratiniziranog tkiva (0.6 mm iznosi dobitak keratiniziranog tkiva kada se koristio derivat caklinskog matriksa EMD, a 0.17 kada je korišten PRF), ali potpuna prekrivenost korijena je postignuta u većem postotku kada je korišten PRF (65 %) u odnosu na korišten EMD (60 %).

Smanjenje recesije uz korišten EMD iznosi 2.75 mm, a uz PRF 3.05, što je statistički nevažna razlika. (41)

Zaključno možemo reći da je, premda pojedina istraživanja jako odskaku dobivenim rezultatima, postotak prekrivenosti recesija značajno veći kada je korišten PRF u usporedbi sa samim koronarno pomaknutim režnjem, ali da je postotak prekrivenosti neznatno veći kada je korišten SVT u odnosu na PRF. Postotak dobivene keratinizirane gingive također varira u istraživanjima, ali u većini istraživanja PRF pokazuje veći dobitak keratinizirane gingive u odnosu na sami koronarno pomaknuti režanj, te najčešće manji dobitak keratinizirane gingive u odnosu na SVT.

5. ZAKLJUČAK

PRF kao sredstvo u terapiji gingivnih recesija pokazuje zadovoljavajuće rezultate. Premda zubi čije su recesije liječene prekrivanjem koristeći slobodni vezivni transplantat statistički imaju bolje rezultate, PRF će zasigurno ostati u primjeni. Njegova glavna prednost nad SVT-om leži u činjenici da su količine neograničene te da ne postoji drugo operacijsko polje u usnoj šupljini. To posljedično smanjuje mogućnost operativnih komplikacija, infekcije rane, skraćuje vrijeme potrebno za cijeljenje, ali i smanjuje postoperativnu bol. Njegova prednost nad ostalim metodama prekrivanja recesija, poput kolagenog matriksa ili EMD-a je relativno pristupačna cijena, ali i činjenica da se radi o vlastitom biološkom tkivu bez dodanih primjesa, što olakšava integraciju tkiva.

Za potpuna saznanja o učinku PRF-a na prekrivenost gingivnih recesija su potrebne kliničke studije s većim brojem ispitanika koji se prate kroz duži vremenski period.

6. LITERATURA

1. Dym H, Tagliareni JM. Surgical management of cosmetic mucogingival defects. *Dent Clin North Am.* 2012;56(1):267-79.
2. Merijohn GK. Management and prevention of gingival recession. *Periodontol* 2000. 2016;71(1):228-42.
3. Wennstorm JL, Pini Prato G. Mukogingivalna terapija- parodontna plastična kirurgija In: Lindhe J, Karring T, Lang NP. *Klinička parodontologija i dentalna implantologija*.4. Zagreb: Nakladni zavod Globus; 2004. 576-649.
4. Albandar JM, Kingman A. Gingival recession, gingival bleeding, and dental calculus in adults 30 years of age and older in the United States, 1988-1994. *J Periodontol.* 1999;70(1):30-43.
5. Fu JH, Yeh CY, Chan HL, Tatarakis N, Leong DJ, Wang HL. Tissue biotype and its relation to the underlying bone morphology. *J Periodontol.* 2010;81(4):569-74.
6. Roman A, Soancă A, Kasaj A, Stratul SI. Subepithelial connective tissue graft with or without enamel matrix derivative for the treatment of Miller class I and II gingival recessions: a controlled randomized clinical trial. *J Periodontol* 2013;48(5):563-72.
7. Pini-Prato G. The Miller classification of gingival recession: limits and drawbacks. *J Clin Periodontol.* 2011;38(3):243-5.
8. Chambrone L, Chambrone D, Pustiglioni FE, Chambrone LA, Lima LA. Can subepithelial connective tissue grafts be considered the gold standard procedure in the treatment of Miller Class I and II recession-type defects? *J Dent.* 2008;36(9):659-71.
9. Wolf HF, Rateitschak KH, Rateitschak-Pluss EM. *Parodontologija: Stomatološki atlas*. 1.izdanje. Darije Plančak. Zagreb: Nakladnik Slap;2009.532.
10. Bunaes DF, Mustafa M, Mohamed HG, Lie SA, Leknes KN. The effect of smoking on inflammatory and bone remodeling markers in gingival crevicular fluid and subgingival microbiota following periodontal therapy. *J Periodontal Res.* 2017;52(4):713-24.

11. Jones JK, Triplett RG. The relationship of cigarette smoking to impaired intraoral wound healing: a review of evidence and implications for patient care. *J Oral Maxillofac Surg.* 1992;50(3):237-9
12. Banihashemrad SA, Fatemi K, Najafi MH. Effect of smoking on gingival recession. *Dent Res J.* 2008;5(1):1-4.
13. Erley KJ, Swiec GD, Herold R, Bisch FC, Peacock ME. Gingival Recession Treatment With Connective Tissue Grafts in Smokers and Non-Smokers. *Journal of Periodontology.* 2006; 77(7):1148-55.
14. Siaili M, Chatzopoulou D, Gillam DG. An overview of periodontal regenerative procedures for the general dental practitioner. *The Saudi Dental Journal.* 2018;30(1);26-37.
15. Gonzalez AC de O, Costa TF, Andrade Z de A, Medrado ARAP. Wound healing - A literature review. *Anais Brasileiros de Dermatologia.* 2016;91(5):614-20.
16. Dohan DM, Choukroun J, Diss A, Dohan SL, Dohan AJ, Mouhyi J et al. Platelet-rich fibrin (PRF): a second-generation platelet concentrate. Part III: leucocyte activation: a new feature for platelet concentrates? *Oral Surg Oral Med Oral Pathol Oral Radiol Endod.* 2006;101(3):51-5.
17. Ramireddy S, Mahendra J, Rajaram V, Ari G, Kanakamedala AK, Krishnakumar D. Treatment of gingival recession by coronally advanced flap in conjunction with platelet-rich fibrin or resin modified glass-ionomer restoration: A clinical study. *J Indian Soc Periodontol.* 2018;22(1):45-9.
18. Lucchesi JA, Santos VR, Amaral CM, Peruzzo DC, Duarte PM. Coronally positioned flap for treatment of restored root surfaces: a 6-month clinical evaluation. *J Periodontol.* 2007;78(4):615-23.
19. Cairo F. Periodontal plastic surgery of gingival recessions at single and multiple teeth. *Periodontol 2000.* 2017;75(1):296-316.

20. Harris RJ, Miller R, Miller LH, Harris C. Complications with surgical procedures utilizing connective tissue grafts: a follow-up of 500 consecutively treated cases. *Int J Periodontics Restorative Dent.* 2005;25(5):449-59.
21. Yadav AP, Kulloli A, Shetty S, Ligade SS, Martande SS, Gholkar MJ. Sub-epithelial connective tissue graft for the management of Miller's class I and class II isolated gingival recession defect: A systematic review of the factors influencing the outcome. *J Investig Clin Dent.* 2018. doi: 10.1111/jicd.12325. [Epub ahead of print]
22. Langer B, Langer L. Subepithelial Connective Tissue Graft Technique for Root Coverage. *Journal of Periodontology* 1985;56(12):715-20.
23. Amine K, El Amrani Y, Chemlali S, Kissa J. Alternatives to connective tissue graft in the treatment of localized gingival recessions: A systematic review. *J Stomatol Oral Maxillofac Surg.* 2018;119(1):25-32.
24. Cardaropoli D, Tamagnone L, Roffredo A, Gaveglio L. Treatment of gingival recession defects using coronally advanced flap with a porcine collagen matrix compared to coronally advanced flap with connective tissue graft: a randomized controlled clinical trial. *J Periodontol.* 2012;83(3):321-8.
25. Hammarström L. Enamel matrix, cementum development and regeneration. *J Clin Periodontol.* 1997;24(9):658-68.
26. McGuire MK, Nunn M. Evaluation of human recession defects treated with coronally advanced flaps and either enamel matrix derivative or connective tissue. Part 1: Comparison of clinical parameters. *J Periodontol.* 2003;74(8):1110-25.
27. Borie E, Oliví DG, Orsi IA, Garlet K, Weber B, Beltrán V, Fuentes R. Platelet-rich fibrin application in dentistry: a literature review. *Int J Clin Exp Med.* 2015;8(5):7922-9.
28. Dohan DM, Choukroun J, Diss A, Dohan SL, Dohan AJ, Mouhyi J, et al. Platelet-rich fibrin (PRF): a second-generation platelet concentrate. Part II: platelet-related biologic features. *Oral Surg Oral Med Oral Pathol Oral Radiol Endod.* 2006;101(3):45-50.

29. Blair P, Flaumenhaft R. Platelet α -granules: Basic biology and clinical correlates. *Blood reviews*. 2009;23(4):177-89.
30. Dohan DM, Choukroun J, Diss A, Dohan SL, Dohan AJ, Mouhyi J, et al. Platelet-rich fibrin (PRF): a second-generation platelet concentrate. Part I: technological concepts and evolution. *Oral Surg Oral Med Oral Pathol Oral Radiol Endod*. 2006;101(3):37-44.
31. Lerrer S, Liubomirski, Y, Bott A, Abnaof K, Oren N, Yousaf A. et al. Co-Inflammatory Roles of TGF β 1 in the Presence of TNF α Drive a Pro-inflammatory Fate in Mesenchymal Stem Cells. *Frontiers in Immunology*. 2017;8:479.
32. Simon B, Zatcoff A, Kong JJ, O'Connell S. Clinical and Histological Comparison of Extraction Socket Healing Following the Use of Autologous Platelet-Rich Fibrin Matrix (PRFM) to Ridge Preservation Procedures Employing Demineralized Freeze Dried Bone Allograft Material and Membrane. *The Open Dentistry Journal*. 2009;3:92-9.
33. Naik B, Karunakar P, Jayadev M, Marshal VR. Role of Platelet rich fibrin in wound healing: A critical review. *Journal of Conservative Dentistry*. 2013;16(4):284-93.
34. Choukroun J, Diss A, Simonpieri A, Girard MO, Schoeffler C, Dohan SL, et al. Platelet-rich fibrin (PRF): a second-generation platelet concentrate. Part IV: clinical effects on tissue healing. *Oral Surg Oral Med Oral Pathol Oral Radiol Endod*. 2006;101(3):56-60.
35. Agrawal AA. Evolution, current status and advances in application of platelet concentrate in periodontics and implantology. *World Journal of Clinical Cases*. 2017;5(5):159-71.
36. Anitua E, Prado R, Sanchez M, Orive G. Platelet-Rich Plasma: Preparation and Formulation Operative Techniques in Orthopaedics. 2012;22(1):25-32.
37. Ghanaati S, Booms P, Orłowska A, Kubesch A, Lorenz J, Rutkowski J et al. Advanced Platelet-Rich Fibrin: A New Concept for Cell-Based Tissue Engineering by Means of Inflammatory Cells. *Journal of Oral Implantology*. 2014;40(6):679-89.

38. Tunalı M, Özdemir H, Küçükodacı Z, Akman S, Fıratlı E. In vivo evaluation of titanium-prepared platelet-rich fibrin (T-PRF): a new platelet concentrate. *Oral Maxillofac Surg.* 2013;51(5):438-43.
39. Mishra N, Narang I, Mittal N. Platelet-rich fibrin-mediated revitalization of immature necrotic tooth. *Contemp Clin Dent.* 2013;4(3):412-5.
40. Garg S, Arora SA, Chhina S, Singh P. Multiple Gingival Recession Coverage Treated with Vestibular Incision Subperiosteal Tunnel Access Approach with or without Platelet-Rich Fibrin - A Case Series. *Contemporary Clinical Dentistry.* 2017;8(3):464-68.
41. Jakovic S, Aleksic Z, Milinkovic I, Dimitrijevic B. The coronally advanced flap in combination with platelet-rich fibrin (PRF) and enamel matrix derivative in the treatment of gingival recession: A comparative study. *The European Journal of Esthetic Dentistry.* 2010; 5(3); 260-73.
42. Eren G, Kantarcı A, Sculean A, Atilla G. Vascularization after treatment of gingival recession defects with platelet-rich fibrin or connective tissue graft. *Clin Oral Investig.* 2016;20(8):2045-53.
43. Louis R, Mealey B, Genco R, Cohen D. *Periodontics: Medicine, Surgery and Implants.* 1st edition. St.Louis: Mosby; 2004. 1008.
44. Kumar A, Bains VK, Jhingran R, Srivastava R, Madan R, Rizvi I. Patient-centered Microsurgical Management of Gingival Recession using Coronally Advanced Flap with Either Platelet-rich Fibrin or Connective Tissue Graft: A Comparative Analysis. *Contemp Clin Dent.* 2017;8(2):293-304.
45. Jankovic S, Aleksic Z, Klokkevold P, Lekovic V, Dimitrijevic B, Kenney EB, et al. Use of platelet-rich fibrin membrane following treatment of gingival recession: a randomized clinical trial. *Int J Periodontics Restorative Dent.* 2012;32(2):41-50.
46. Luo HY, Li RM, Wang CL, Peng L, Ye L. The adjunctive use of platelet concentrates in the therapy of gingival recessions: a systematic review and meta-analysis. *J Oral Rehabil.* 2015;42(7):552-61.

47. Castro AB, Meschi N, Temmerman A, Pinto N, Lambrechts P, Teughels W, et al. Regenerative potential of leucocyte- and platelet-rich fibrin. Part A: intra-bony defects, furcation defects and periodontal plastic surgery. A systematic review and meta-analysis. *J Clin Periodontol* 2017;44(1):67-82.
48. Moraschini V, Barboza ES. Use of Platelet-Rich Fibrin Membrane in the Treatment of Gingival Recession: A Systematic Review and Meta-Analysis. *J Periodontol*. 2016;87(3):281-90.
49. Aroca S, Keglevich T, Barbieri B, Gera I, Etienne D. Clinical evaluation of a modified coronally advanced flap alone or in combination with a platelet-rich fibrin membrane for the treatment of adjacent multiple gingival recessions: a 6-month study. *J Periodontol*. 2009;80(2):244-52.

7. ŽIVOTOPIS

Franka Radić rođena je 11. 03. 1994. u Livnu. 2012. godine završava Opću gimnaziju u srednjoj školi Andrija Kačić Miošić u Makarskoj te se iste godine upisuje na Stomatološki fakultet Sveučilišta u Zagrebu.

Tijekom fakultetskog obrazovanja aktivan je član studentske organizacije „Zubić vila“ namijenjene učenju djece predškolske dobi o važnosti oralne higijene. Akademske godine 2015./2016. je demonstrator na predmetu Pretklinička i laboratorijska mobilna protetika, a akademske godine 2016./2017. na predmetu Pretklinička restaurativna dentalna medicina.