

# Upotreba diodnog lasera za meka tkiva kod malih kirurških zahvata

---

Milošević, Matija

Master's thesis / Diplomski rad

2018

Degree Grantor / Ustanova koja je dodijelila akademski / stručni stupanj: **University of Zagreb, School of Dental Medicine / Sveučilište u Zagrebu, Stomatološki fakultet**

Permanent link / Trajna poveznica: <https://um.nsk.hr/um:nbn:hr:127:286761>

Rights / Prava: [Attribution-NonCommercial 3.0 Unported](#) / [Imenovanje-Nekomercijalno 3.0](#)

Download date / Datum preuzimanja: **2025-02-09**



Repository / Repozitorij:

[University of Zagreb School of Dental Medicine Repository](#)





SVEUČILIŠTE U ZAGREBU  
STOMATOLOŠKI FAKULTET

Matija Milošević

# **UPOTREBA DIODNOG LASERA ZA MEKATKIVA KOD MALIH KIRURŠKIH ZAHVATA**

Diplomski rad

Zagreb, 2018.

Rad je ostvaren u: Zavodu za parodontologiju, Stomatološki fakultet Sveučilišta u Zagrebu  
Mentor rada: doc. dr. sc. Domagoj Vražić, dr. med. dent., Stomatološki fakultet Sveučilišta u Zagrebu, Zavod za parodontologiju

Lektor hrvatskog jezika: Ivana Pregelj, prof. hrvatskoga jezika i književnosti

Lektor engleskog jezika: Irena Smolčec, prof. mentor engleskoga i njemačkoga jezika

Sastav Povjerenstva za obranu diplomskog rada:

1. \_\_\_\_\_
2. \_\_\_\_\_
3. \_\_\_\_\_

Datum obrane rada: \_\_\_\_\_

Rad sadrži: 43 stranice  
4 tablice  
41 slika  
CD

Osim ako nije drukčije navedeno, sve ilustracije (tablice, slike i dr.) u radu su izvorni doprinos autora diplomskog rada. Autor je odgovoran za pribavljanje dopuštenja za korištenje ilustracija koje nisu njegov izvorni doprinos, kao i za sve eventualne posljedice koje mogu nastati zbog nedopuštenog preuzimanja ilustracija odnosno propusta u navođenju njihovog podrijetla.

## **Zahvala**

Zahvaljujem se svom mentoru doc. dr. sc. Domagoju Vražiću na iznimnoj susretljivosti i pomoći pri pisanju ovog rada.

Zahvaljujem se svojoj cijeloj obitelji koja je sa mnom dijelila lijepe i teške trenutke kroz koje sam prolazio tijekom studiranja.

Ovaj rad posvećujem svome pokojnom djedu Stjepanu – Štefu.

## **Upotreba diodnog lasera za meka tkiva kod malih kirurških zahvata**

### **Sažetak**

Ovaj rad se temelji na upotrebi diodnog lasera u stomatologiji. Laseri u stomatologiji su se proteklih desetljeća razvijali do razine kada danas stomatolog može izabrati i vrstu lasera i veliki raspon zahvata koje tim laserom odrađuje. Mana današnjeg lasera, za sada, je jedino skupoća koja će se vjerojatno u budućnosti također smanjiti te omogućiti laseru da bude još pristupačniji za rad. Osim same povijesti lasera, opisani su i učinci lasera na tkivo te podjela grana stomatologije koje se još bave upotrebom lasera u operacijama i zahvatima. Parodontologija se osim bolestima kao što su gingivitis i parodontitis razvila u sveobuhvatnu stomatološku specijalizaciju gdje osim parodontoloških pacijenata ima i ortodontskih pacijenata, kirurških pacijenata, pacijenata pod protetskom rehabilitacijom ili pacijenata pod općom stomatološkom rehabilitacijom kao što je liječenje zuba. Unutar parodontologije postoji estetska, mukogingivna ili kako je neki autori nazivaju, plastična kirurgija. Razlog razvitka su sve veći estetski zahtjevi pacijenata u sklopu crveno-bijele estetike. Od 19 navedenih zahvata koji se s dopuštanjem US Food and Drug Administration (FDA) obavljaju laserom, klinički će biti prikazano 5 slučajeva i to uklanjanje nepovoljno položenog i hipertrofičnog frenuluma, uklanjanje fibroma, kliničko produljenje krune, liječenje perikoronitisa te otvaranje implantata i liječenje periimplantitisa.

**Ključne riječi:** diodni laser; parodontologija; kirurgija; frenulum; perikoronitis; periimplantitis

## **The use of soft tissue diode laser in small surgical procedures**

### **Summary**

This thesis is based on the usage of diode lasers in dentistry. Lasers in dentistry have been developed for decades till today where the dentist can choose between the type of laser and the range of procedures to do with a specific laser. The disadvantage of today's lasers so far, is the high price that will probably be decreased in the future and be more available for usage in everyday practice. In addition to their history, the effects of lasers on tissues and areas in dentistry are described as well, along with the dental specialties that use lasers for surgeries and other procedures. Periodontology deals not only with diseases like gingivitis and periodontitis but has developed into a comprehensive profession where, besides periodontal patients, all orthodontic patients, surgical patients, patients that are kept under prosthetic therapy or endodontic treatment, are treated as well. Within periodontology exists esthetic, mucogingival or, as some authors call it, plastic surgery. The main reason of development of plastic surgery is the ever-growing patients' demands within the red-white esthetics. In this thesis five out of nineteen procedures allowed by the US Food and Drug Administration (FDA) to operate with lasers, will be clinical cases presented by order – removal of the adversely laid and hypertrophical frenulum, removal of a fibroma, clinical crown lengthening, treating of pericoronitis and healing protocol of peri-implantitis.

**Key words:** diode laser, periodontology, surgery, frenulum, pericoronitis, peri-implantitis

1. UVOD .....	1
2. PARODONTOLOŠKI ASPEKTI LIJEČENJA.....	2
3. LASERI U STOMATOLOGIJI .....	4
4. KLINIČKI SLUČAJEVI.....	14
1. Odstranjenje frenuluma .....	15
2. Odstranjenje fibroma .....	22
3. Kliničko produljenje krune.....	24
4. Liječenje perikoronitisa .....	27
5. Otvaranje implantata i liječenje periimplantitisa .....	28
5. RASPRAVA.....	32
6. ZAKLJUČAK .....	36
7. LITERATURA.....	38
8. ŽIVOTOPIS .....	42

## **Popis skraćenica**

CBCT – cone beam computerized tomography

CCS – caklinsko cementno spojište

ErCR:YSGG – Erbium-Chromium:Yttrium-Scandium-Gallium-Garnett

Er:Yag – Erbium:Yttrium-Aluminum-Garnett

FDA - US Food and Drug Administration

GTR - guided tissue regeneration

m. – musculus

Nd:Yag – Neodymium doped:Yttrium-Aluminum-Garnett

NUG - nektorizirajući ulcerativni gingivitis

NUP - nekrotizirajući ulcerozni parodontitis

SGT – slobodni gingivni transplantat



## **1. UVOD**

Parodontologija se, kao specijalistička grana dentalne medicine, neprekidno unaprjeđuje i uvodi novitete u terapiji bolesti usne šupljine. Osim klasičnih parodontnih bolesti, gingivitisa i parodontitisa, kojih se prvo sjetimo ukoliko pomislimo na parodontologiju, postoji još veliki niz operacija i zahvata koji se rješavaju unutar specijalizacije iz parodontologije. Tu spadaju i estetske operacije unutar usne šupljine čiji uspjeh doprinosi crveno-bijeloj estetici, zatim rješavanje funkcijskih tegoba kao što je npr. olakšavanje ortodontima zatvaranje *diasteme mediane* i razvoja recidiva uklanjanjem frenuluma te ugradnja implantata koje je osim fiksno-protetske terapije dio oralne rehabilitacije u pacijenata koji su ostali bez zuba. Tako da osim što parodontologija sama za sebe ne postoji bez drugih specijalnosti unutar stomatologije, tako ni druge specijalnosti ne mogu adekvatno funkcionirati bez znanja i napretka unutar parodontologije. Stoga je vrlo važan napredak i uvođenje novih terapijskih sredstava te tako laseri primjerice u budućnosti imaju potencijal postati obavezna stavka u svakoj stomatološkoj ordinaciji, te mogu biti korišteni od strane svih doktora dentalne medicine. Do sada su se već razvili do razine gdje upotpunjuju osnovnu terapiju kao pomoćno sredstvo, međutim upotrebu u mnogo većem obimu im koči trenutno cijena koja nije mala. Na tržištu postoji čitav niz lasera, s obzirom na vrstu, raspon valnih duljina te indikacije zahvata, no u ovome radu će najviše riječi biti o diodnom laseru i njegovim karakteristikama.

Svrha ovog rada je opisati utjecaj lasera na meka tkiva, napraviti podjelu vrsta lasera koji se koriste u stomatologiji te prikazati koji su sve zahvati odobreni od strane FDA za uporabu diodnog lasera.

## **2. PARODONTOLOŠKI ASPEKTI LIJEČENJA**

Parodontologija se kao znanost i grana stomatologije bavi bolestima potpornog aparata zuba – parodonta. U parodont ubrajamo 4 osnovna elementa: alveolarnu kost, cement, parodontni ligament te gingivu. Svaki od ta 4 elementa su zasebno različiti po lokaciji, građi, biomehaničkoj i kemijskoj strukturi, ali zajedno tvore cjelinu koja u fiziološkim zdravim uvjetima skladno sudjeluje u obavljanju normalne funkcije zubnog potpornog aparata. Stoga bilo kakva promjena, upala ili patološko stanje u samo jednom od ta 4 elementa dovodi do promjene u cjelokupnom parodontu (1).

Upalne i imunosne reakcije na mikroorganizme iz plaka su dominantne karakteristike gingivitisa i parodontitisa, dvije osnovne bolesti unutar parodontologije. Same upalne reakcije su vidljive kako mikroskopski tako i klinički u zahvaćenom parodontu te predstavljaju odgovor domaćina na mikroorganizme plaka i njihove produkte. Zadaća tih upalnih i imunosnih reakcija je zaštita protiv lokalnog napada mikroorganizama. Time se sprječava mikroorganizme da se prošire i invadiraju tkiva. Međutim, ti isti zaštitni mehanizmi, upala i imunosni odgovor, mogu paradoksalno biti odgovorni za većinu oštećenja tkiva kod gingivitisa i parodontitisa tako što upala oštećuje susjedne stanice i strukture vezivnog tkiva. Isto tako tijekom destruktivnog procesa upale, šireći se dublje u vezivno tkivo ispod dna džepa, može doći i do alveolarne kosti koja se potom destruiira (2).

Parodontna bolest se katkad naziva i "mješovita bakterijska infekcija" čime se naglašava razvoj bolesti iz više od jedne bakterije. Mikroorganizmi u parodontnom džepu su unutar kontinuiranog toka, a iste te bakterije za pojedinu fazu bolesti mogu biti bitne, dok za drugu postaju potpuno nebitne. To ukazuje na posebnost i složenost parodontne bolesti za razliku od većine drugih klasičnih zaraznih bolesti gdje se domaćin suprotstavlja jednom organizmu, a prisutnost upravo tog patogena uvjetuje dijagnozu. Patogenost mikroorganizama je, osim virulencije samih bakterija, ovisna i o prirođenoj i/ili inflamatornoj te/odnosno imunosnoj sposobnosti domaćina. Primjerice bi destruktivni odgovor mogao biti posljedica domaćinove upalne ili imunosne reakcije na normalne fiziološke komponente bakterija (2).

Epidemiološka istraživanja su pokazala kako čak i unutar pojedinca postoje razlike u jačini parodontne bolesti od zuba do zuba, pa čak i od površine zuba do površine zuba. Tako se može naći situacija u kojoj veliki broj zubi u ustima pojedinca imaju veliki gubitak pričvrstka i kosti dok neki zubi mogu biti netaknutog parodonta jer svaka zahvaćena površina korijena predstavlja "specifičnu" mikrookolinu. U Tablici 1. je vidljiv pregled parodontnih bolesti i stanja (2).

Tablica 1. Pregled parodontnih stanja i bolesti povezanih s parodontom (1).

Gingivne bolesti	gingivitis induciran plakom
	upalne lezije gingive koje nisu povezane plakom
Kronični parodontitis	lokalizirani
	generalizirani
Agresivni parodontitis	lokalizirani
	generalizirani
Parodontitis kao manifestacija sustavnih bolesti	nekrotizirajuće parodontne bolesti (NUG i NUP)
	parodontni apsces (gingivni, parodontni, perikoronalni apsces)
	parodontitis endodontskog podrijetla (endodontsko-parodontna lezija, parodontno-endodontska lezija, kombinirana lezija)
Razvojni poremećaji i stanja	lokalizirani faktori vezani uz zub koji predisponiraju pojedinca za razvoj parodontne bolesti
	mukogingivne abnormalnosti i stanja oko zuba
	mukogingivne abnormalnosti i stanja na bezubom grebenu
	okluzalne traume

Načela liječenja parodontne bolesti se svode na prevenciji same bolesti te da se po mogućnosti u potpunosti izliječi pojedinac u obliku *Restitutio ad integrum*. Međutim, trenutno se koriste načela liječenja koja eliminiraju upalu i zaustavljaju napredovanje bolesti. Uz to je moguće, do određenog stupnja, obnoviti izgubljeni pričvrstak (GTR – vođena regeneracija tkiva) (3).

Sljedeći načini liječenja su na raspolaganju:

1. zatvoreno ili otvoreno poliranje korjenova ("zlatni standard"),
2. regenerativno-kirurško liječenje,
3. resektivno-kirurško liječenje,
4. alternativa: ekstrakcija i dentalni implantati.

1. Poliranje korijena zuba (engl. "root planing") se koristi pri svakom parodontnom liječenju. To je kauzalno liječenje kojim se uklanja biofilm (plak) i subgingivni kamenac. Kod uznapredovalih slučajeva se daje prednost otvorenom pristupu nad zatvorenim budući da je džep dublji pa se pod kontrolom oka terapija bolje odradi.

2. Regenerativno-kirurško liječenje se sve više i značajnije uvodi u parodontnu terapiju. Materijali za GTR se sve brže razvijaju te bi u budućnosti mogli biti unaprijeđeni faktorom rasta.

3. Radikalni kirurški postupci za eliminaciju džepova su stavljeni u drugi plan, iako su pozitivno predvidivi, a recidivi neznatni.

4. Kod jako uznapredovalih i složenih parodontitisa se kao alternativa mora razmotriti ekstrakcija zuba ili nadomještanje dentalnim implantatom u zamjenu za resektivnu ili regenerativnu terapiju. Pretpostavka za uspješnu sanaciju i za implantat je dobra kontrola plaka i stvaranje koštanog ležišta (3).

Dio regenerativno-kirurškog liječenja jest i mukogingivna, plastična kirurgija. Zadnjih godina se sve više pridaje značaj indikacijama. Iako su zahvati plastične kirurgije od sekundarne važnosti za održanje parodontnog zdravlja, estetski zahtjevi pacijenata i morfološke osobitosti daju stomatologu povoda za sve češće provođenje takvog liječenja (3).

Ciljevi i zahvati mukogingivne, plastične kirurgije su dolje sažeti:

1. zaustavljanje recesije,
2. proširenje pričvrstne gingive,
3. produbljenje vestibuluma,
4. prekrivanje recesija.

Razvoj mukogingivne kirurgije je bio pod utjecajem estetskih problema kao i kombinacije genetskih i stečenih čimbenika koje zajedno možemo svrstati pod zajednički naziv – mukogingivni problem. Mukogingivni problem je definiran upalom te recesijama gingive u područjima s malo ili bez pričvrzne gingive. Važno za napomenuti je da niti jedna komponenta – upala, recesija gingive, malo ili nedostatak pričvrzne gingive, zasebno ne predstavlja dijagnozu mukogingivnog problema, već je za to potrebna kombinacija tih triju komponenti kako bi se upotpunila definicija (4).

Među najjednostavnije mukogingivne tehnike svrstavamo frenotomije i frenulektomije. Indikacije za navedene zahvate su hiperplastični labijalni frenulum s niskim hvatištem te prekomjerno povlačenje ruba gingive i interdentalne papile s posljedičnom pojavom recesija. Frenotomija je zahvat kojim se presiječe frenulum u gingivi i periostu te se pomakne u alveolarnu mukozu. Za razliku od te operacije, frenulektomija je zahvat kojim se u potpunosti presječe insercija frenuluma zajedno s pripadajućim tkivom. Kao komplikacija se najčešće navodi gubitak interdentalne papile (4). U kasnijem poglavlju će detaljnije biti opisani zahvati i tehnike uklanjanja frenuluma.

Još jedan način liječenja parodontne bolesti, ali i bezubosti, već je spomenut – dentalni implantati. Implantati kao terapija unutar parodontologije i općenito dentalne medicine nisu novost. Već desetljećima dentalni implantati mijenjaju život pacijenata, omogućujući im umjesto proteza da se opskrbe fiksno-protetskim radom. Oseointegracija implantata se ostvari unutar nekoliko mjeseci od ugradnje. Važna stavka pri procjeni ugradnje su kvaliteta kosti te širina i visina alveolarnog grebena. Pacijenti koji su izgubili zub zbog parodontne bolesti, također su izgubili i dio kosti budući da je parodontitis bolest koja zahvaća i meka i tvrda tkiva oko zuba. Stoga je planiranje implantata kod parodontoloških pacijenata često dodatno zahtjevan poduhvat te iziskuje pravilno planiranje i suradnju stomatologa i pacijenta (5).

Usporedbom prirodnog zuba i implantata možemo uočiti najbitniju razliku – parodontni ligament. Implantat se oseointegrira te sadrži onda i još neke druge anatomske značajke koje su međutim manje značajne od mogućih razlika između zdravog pacijenta i onog oboljelog od parodontitisa (4).

U istraživanju Kana i sur. navodi se kako dentogingivni kompleks implantata iznosi prosječno 3,63 mm, što je nešto viša vrijednost od histološki gledano dentogingivni kompleks zuba što Gargiulo i sur. navode da je prosječno 2,73 mm. Međutim, ta brojka je u korelaciji s ostalim

istraživanjima na implantatima te se dentogingivni kompleks implantata klasificira na nisko (>3 mm), normalno (3 mm) i visoko (<3 mm) postavljen vrh alveolarne kosti (6).

Kod zdravog pacijenta uspješnost implantata gledana kroz 15 godina iznosi 99 %, dok je kod pacijenta s komplikacijama uslijed sustavnih bolesti, primjerice agresivnog parodontitisa, taj postotak puno niži. Lokalni faktori (oralna higijena, suradnja i dr.) te prije svega opći i sustavni faktori rizika kao što su pušenje i sustavne bolesti, odlučujući su za donošenje odluke o tomu treba li pod svaku cijenu spašavati zub ili se odlučiti na ekstrakciju i ugradnju implantata. Zato je važno imati uvid u opće medicinsku anamnezu te specifične nalaze koji će nam pomoći pri takvoj odluci. Dalje je u kompetenciji stomatologa interpretirati sve aspekte i donijeti odluku kojoj je cilj dugotrajan funkcionalan rezultat (4).



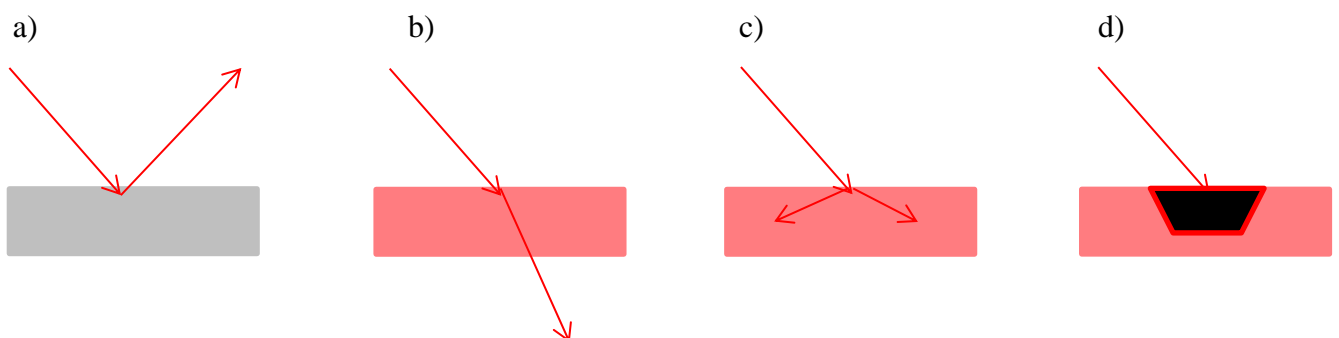
### **3. LASERI U STOMATOLOGIJI**

LASER je akronim za izraz na engleskom jeziku "*Light Amplification by Stimulated Emission of Radiation*" što bi na hrvatskom jeziku bilo prevedeno kao "Pojačanje svjetlosti s pomoću stimulirane emisije zračenja". Sam proces se pokreće stimuliranjem ekscitiranog atoma i emitiranjem fotona prije nego sve krene dalje spontano. Na to se dalje nadovezuju reakcije jedna za drugom gdje jedna stimulacija i emitiranje fotona stimulira drugi atom i tako dalje. Laseri, za razliku od prirodnog svjetla, mogu koncentrirati svjetlosnu energiju na puno manjoj energetskej razini što rezultira jakim efektom na ciljnom mjestu u tkivu (7).

Godine 1960. je dr. Maiman proizveo prvi prototip lasera za stomatološku struku te su kasnije Goldman i sur. prvi upotrijebili laser u stomatologiji. Od onda nadalje se u stomatologiji upotrebljavaju različite vrste lasera kao što su CO<sub>2</sub> laseri, Nd:YAG i Er:YAG laseri te diodni laseri (8).

Termin forma vala se koristi u opisivanju zraka koje laser emitira. Tako razlikujemo standardni laser s kontinuiranim ispuštanjem zraka te pulsirajuće lasere koji imaju dvije različite opcije: prva, slobodni puls, u kojoj se pulsacije izvode unutar lasera te druga, isprekidani puls, u kojoj se kontinuirana zraka isprekida u različitim razmacima (7).

Laser se u interakciji s tkivom može ponašati na 4 načina: može biti reflektiran, propušten, raspršen i apsorbiran u tkivo (Slika 1).



Slika 1. Ponašanje zrake lasera u interakciji sa tkivom – a) reflektirana zraka, b) propuštena zraka, c) raspršena zraka, d) apsorbirana zraka. Preuzeto s dopuštenjem autora: doc.dr.sc.

Domagoj Vražić.

Kako će laser reagirati na tkivo, ovisi i o valnoj duljini lasera i o kapacitetu apsorpcije tkiva (9).

Fotobiološki efekt laserskog zračenja se može podijeliti na:

- a) fotokemijski efekt – ovisi o apsorpciji svjetla da se pokrene kemijska reakcija u tkivu;
- b) fototermalni efekt – ostvari se na temelju pretvorbe energije apsorbiranog svjetla u toplinu, uzrokujući koagulaciju i destrukciju tkiva;
- c) fotomehanički efekt – čine sekundarna brza grijanja s kratkim pulsnim valovima koji proizvode mehaničke sile koje razaraju stanice i tkivo (10).

U stomatologiji su se prvobitno počeli koristiti u terapiji tvrdih zubnih tkiva uklanjajući karijes, no pokazalo se kako imaju ograničenu upotrebu te djeluju eventualno preventivno na sam karijes. Prijelomni trenutak u parodontologiji se dogodio 1965. godine kad su Kinersly i sur. pokazali mogućnost uklanjanja zubnog kamenca s korijena zuba. Navedeno se činilo mogućim, no klinički je pokazivalo male rezultate kako je laser djelovao i na tvrda i meka zubna tkiva te se više koristio u svrhu gingivektomije i frenektomije. Tek početkom 90-ih godina 20. stoljeća su Aoki i sur. te Keller i sur. počeli ozbiljnije ispitivati upotrebu Er:YAG lasera za skidanje zubog kamenca i za dekontaminaciju zaraženog korijena zuba. Istraživanja su također tekla *in vitro* te *in vivo*. Tako je i proizvodnja navedenog lasera unaprijedila parodontološko liječenje, isto tako i endodontsko liječenje zuba te se također počeo upotrebljavati u pedodonciji. Trenutno se diodni laser može koristiti pri postupku čišćenja parodontnih džepova, no dokazi u literaturi su kontradiktorni (7). Budući da se radi o velikom broju i vrsti lasera koji su u upotrebi u stomatologiji, u Tablici 2. je napravljena podjela vrsta i naziva lasera, dok su u Tablici 3. prikazane grane stomatologije i vrste lasera koje koriste.

Tablica 2. Podjela lasera. Preuzeto s dopuštenjem autora: doc.dr.sc. Domagoj Vražić.

<b>VRSTA</b>	<b>LASER</b>
Plinski	Argon
	Karbon-dioksidni
Tekući/obojeni	Dyes
Laser sa čvrstom jezgrom	Nd:Yag
	Er:Yag
	Diodni
Poluvodički	Hibridni silikonski laser
Ekscimerski	Argon-fluorid
	Kripton-fluorid
	Xenon-fluorid

Tablica 3. Vrste lasera u različitim granama stomatologije. Preuzeto s dopuštenjem autora: doc.dr.sc. Domagoj Vražić.

<b>GRANA STOMATOLOGIJE</b>	<b>VRSTA LASERA</b>
Oralna medicina	Helij-Neon, diodni
Fotodinamska terapija	ErCr:YSGG, diodni (keratoze, leukoplakija)
Parodontologija	kiretaže - Nd:Yag, diodni gingivektomija/gingivoplastika - CO2
Analgezija i biostimulacija	Helij Neon, diodni, Nd:YAG
Dijagnostika karijesa	Diodni

Diodni laser je poluvodički laser pobuđivan diodom koji najčešće koristi kombinaciju Galija (Ga) i Arsena (Ar) te druge metale kao što su Aluminijski (Al) i Indij (In). Raspon valnih duljina se nalazi između 800 i 980 nm. Slabije je apsorbiran u vodi, ali se jako apsorbira u hemoglobinu i drugim pigmentima. Najčešće se koristi metodom kontakta s tkivom i to sa specijaliziranim fiber-optičkim pomagalicama. Budući da ne dolazi u kontakt s tvrdim zubnim tkivima, indiciran je za upotrebu u mekotkivnoj kirurgiji kao što je rezanje i koagulacija gingive i oralne mukoze te za kiretažu mekog tkiva i debridmenta. FDA ga je 1995. godine

odobrila za mekotkivne zahvate te 1998. godine za upotrebu pri čišćenju sulkusa od upale (GaAlAs 810 nm).

Diodni laser koristi termalni efekt koristeći "hot-tip" ("vrući vrh") efekt koji se ostvaruje skupljanjem topline na samom vrhu optičkog vlakna i tako stvarajući koagulacijski sloj na tretiranoj površini. Sam postupak je sličan postupku elektrokauterizacije. Prednost diodnog lasera ispred drugih lasera bi bila manja veličina samog lasera te manja cijena (7).

Daljnji dio rada se bazira na kliničkim slučajevima upotrebe lasera u dentalnoj medicini i parodontologiji. Laser upotrebljavan na kliničkim slučajevima koji će biti prikazani na slikama je "Gemini 810 + 980" diodni laser kompanije Ultradent Products, Inc. Prednost ovog lasera je što u dvije valne duljine pokazuje optimalnu funkciju, a to je pri 810 nm apsorpcija melanina, a pri 980 nm apsorpcija vode.

Diodni laser je našao svoj spektar djelovanja i operacija u stomatologiji koji nije nimalo uzak. Kroz dugi niz godina se 19 različitih postupka unaprijedilo i omogućilo laserima njihov utjecaj i operacije na tkivima usne šupljine (Tablica 4).

Tablica 4. 19 postupaka odobreno od FDA za upotrebu u stomatologiji. Preuzeto s dopuštenjem autora: doc.dr.sc. Domagoj Vražić.

Opća stomatologija	Ortodoncija	Higijena
Priprema za otiskivanje	Ekspaniranje očnjaka	Sulkularno čišćenje
Gingivektomija	Ekspaniranje molara	Aftozni ulkus
Gingivoplastika klase V.	Hiperplazija	Herpetični ulkus
Otvaranje implantata	Otvaranje implantata	Hemostaza
Incizija / Ekscizija	Aftozni ulkus	
Operkulektomija	Frenulektomija	
Fibrom	Gingivoplastika	
Frenulektomija		

Sve navedene postupke je odobrila američka FDA. Od postupaka koji nisu dostupni laserskom tretmanu spadaju endodoncija, izbjeljivanje zubi te biostimulacija. Razlozi su što ne postoje klinički dokazi o izbjeljivanju zubi laserom te ne postoji dovoljno kliničkih dokaza i prednosti lasera u odnosu na klasično tradicionalno liječenje zuba.

#### **4. KLINIČKI SLUČAJEVI**

## 1. Odstranjenje frenuluma

Frenulum gornje usne (lat. *frenulum labii superior*) je, isto kao i bukalni nabori (lat. *plicae bucales*), donji labijalni frenulum (lat. *frenulum labii inferior*) te frenulum jezika (lat. *frenulum linguae*), udvostručenje oralne sluznice najčešće pričvršćeno nekoliko mm od slobodnog ruba gingive (11).

Maksilarni labijalni frenulum etiološki se razvija iz ostataka post eruptivne ektolabijalne trake tkiva koje povezuje tuberkul gornje usne s papilom incizivom. Ukoliko dva prva maksilarna sjekutića izrastu odvojeno, s razmakom između njih, kost se ne odlaže ispod frenuluma, ostaje na svojoj prvobitnoj poziciji, otežavajući da se nicanjem drugih trajnih sjekutića i očnjaka *diastema mediana* zatvori (12). Anatomski su to dva jednostavna sloja epitela koja zajedno labavo zatvaraju vaskularizirano i povezano tkivo nabora (11). Histološki se unutar frenuluma nalazi epitel te mišićna vlakna (13). Ukoliko ih bude, to su male insercije mišića *orbicularis oris*, ili u kombinaciji *m. orbicularis oris* s insercijama ostalih mimičnih mišića. Razlog izdizanja frenuluma je upravo taj što se ta mišićna vlakna rađe odignu od periosta i kosti nego od samog mišićnog vretena (11). Jedan vrlo jednostavan, a važan test nam pokazuje indikaciju za odstranjenje frenuluma. To je test po Graberu. Test se izvodi tako da se gornja usnica odize te se prati stanje frenuluma. Ukoliko frenulum postane ishemičan, test je pozitivan (14).

Najčešća podjela labijalnog frenuluma odnosi se prema lokaciji spojišta u odnosu na gingivu pa ga tako dijelimo na:

1. mukozni labijalni frenulum – vlakna frenuluma penetriraju u razini mukogingivnog spojišta,
2. gingivni frenulum – vlakna frenuluma penetriraju u razini pričvrstne gingive,
3. papilarni frenulum – vlakna frenuluma penetriraju u razini interdentalne papile,
4. penetrirajući papilarni frenulum – vlakna frenuluma penetriraju u razini papile incizive (12).

Visoko položen frenulum može uzrokovati štetne učinke na gingivu i okolno tkivo na jedan od sljedećih načina:

1. Pri četkanju može smetati samoj četkici da se položi u vestibulum usta u pravilan položaj. Kako se četkica položi u vestibulum, glava četkice rasteže usnu, a samim time za sobom vuče vlakna frenuluma te tako onemogućuje četkici da dosegne cervikalni dio zuba koji se mora

očetkati. Kao rezultat neadekvatne higijene, konstantno se nakupljaju ostaci hrane i plaka te nastaje kamenac na navedenim područjima što vodi nastanku kroničnog marginalnog gingivitisa.

2. Odmicanjem i natezanjem gornje usne prilikom funkcije žvakanja, pričanja i sl. dolazi do vlačne sile kroz frenulum koja želi odmaknuti i povući gingivu od površine zuba. To također omogućuje nakupljanje ostataka hrane na tim mjestima i zadržavanje istih što posljedično vodi nastanku upale.

3. Upaljen gingivni rub u koji je umetnuto hvatište frenuluma, ne može se proširiti do kraja i doseći svoju potpunu dimenziju nakon što bude liječeno struganjem i poliranjem korijena i nakon što se upala smiri (11).

4. Frenulum može biti problematičan pri izradi proteze u protetskih pacijenata. U takvih pacijenata pomično meko tkivo frenuluma predstavlja problem jer na tom mjestu mogu nastati ulceracije pritiskom baze proteze na tkivo ili pak pomičnost frenuluma može uzrokovati gubitak ventila koji je za gornju čeljust izrazito važan pri nošenju proteze (15).

4. Gornji labijalni frenulum se povezuje s nastankom *diasteme mediane*. Ukloni li se prije ortodontske terapije ili ne, najčešće je rezultat jednak – zatvaranje *diasteme mediane*. Međutim, katkad široka insercija frenuluma sprječava zatvaranje, stoga se u tom slučaju prije ortodontske terapije takav frenulum mora ukloniti ili pomaknuti (16).

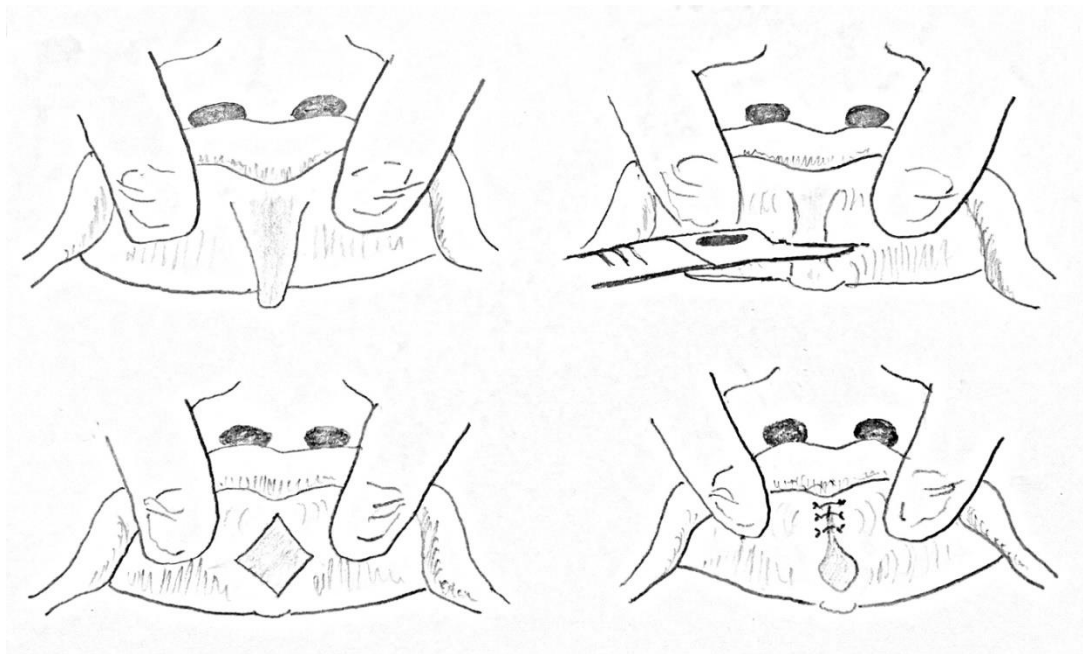
Zahvat kirurškog odstranjivanja frenuluma valja izbjegavati u dobi dok još nisu nikli trajni očnjaci. Iako, ukoliko postoji razmak veći od 2 mm između samih centralnih sjekutića, nije vjerojatno da će se nicanjem trajnih očnjaka prostor između njih spontano zatvoriti, već možemo unaprijed ocijeniti kako će se morati intervenirati ortodontskom terapijom zatvaranja diasteme te eventualno kirurškim uklanjanjem frenuluma (17).

Terapiju frenuluma dijelimo na kiruršku, elektrokiruršku te lasersku (14).

Klasično kirurški dijelimo osnovne kirurške principe odstranjenja frenuluma na incizijske, ekscizijske te transpozicijske kirurške tehnike.

Incizijska tehnika se izvodi tako da se podizanjem usnice nategne frenulum te horizontalno presiječe (Slika 2). Tim rezom nastaje romboidna površina koja se šiva pojedinačnim šavovima (14).

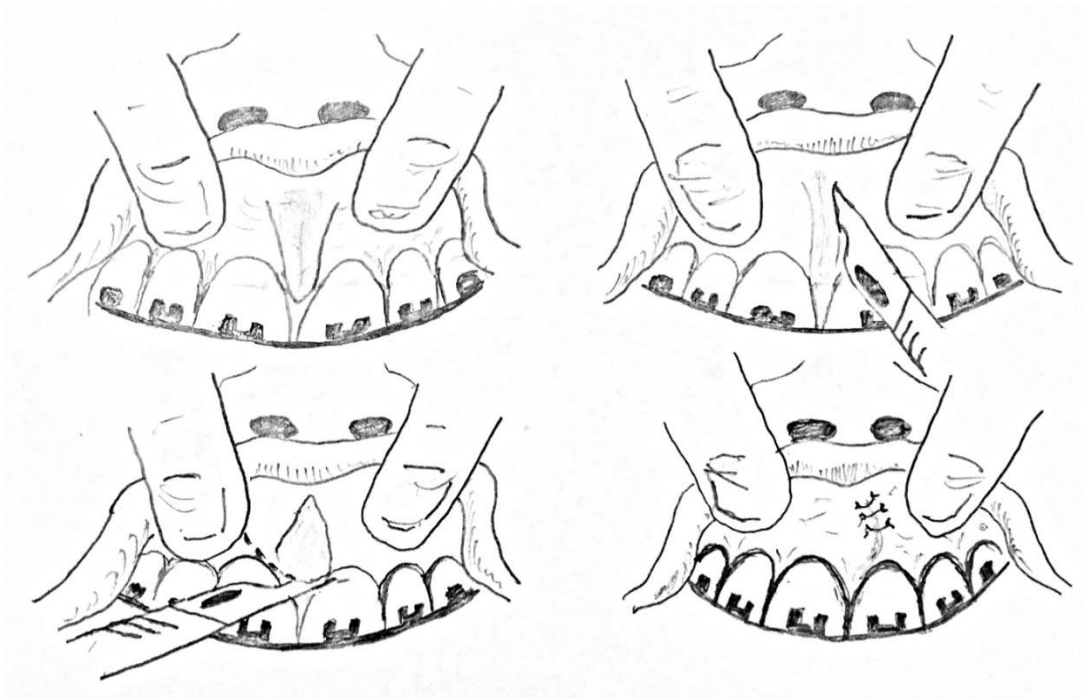




Slika 2. Odstranjenje frenuluma incizijskom metodom.

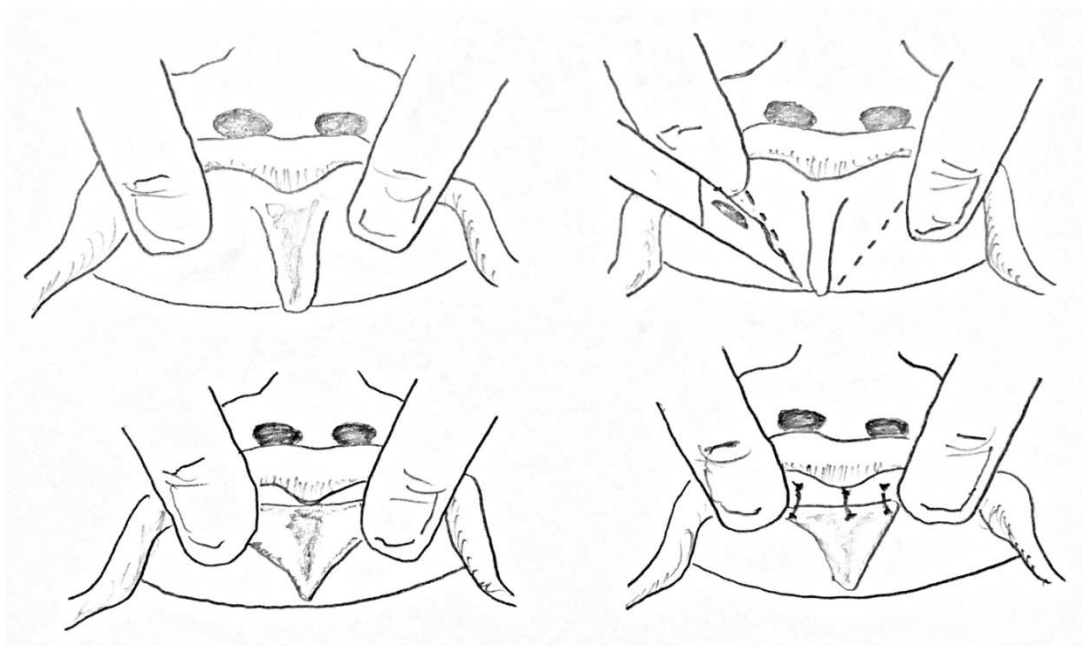
Ekscizijskim tehnikama se nabor sluznice u potpunosti ekscidira te se pritom odstrani frenulum, interdentalno tkivo te palatinalna papila. Na taj se način osigura odstranjenje vlakna koja spajaju mišić *orbicularis oris* s palatinalnom papilom. U ekscizijske tehnike spadaju sljedeće tehnike:

a) Millerova tehnika - spada u ekscizijske tehnike koje su indicirane nakon završene ortodontske terapije, ali prije skidanja ortodontske naprave. Tehnika se izvodi na način da se frenulum ekscidira, a potom se horizontalnim rezom interdentalna papila odvaja od frenuluma. Nakon toga se učini lateralni režanj koji se potom šiva preko središnje linije (Slika 3) (14).



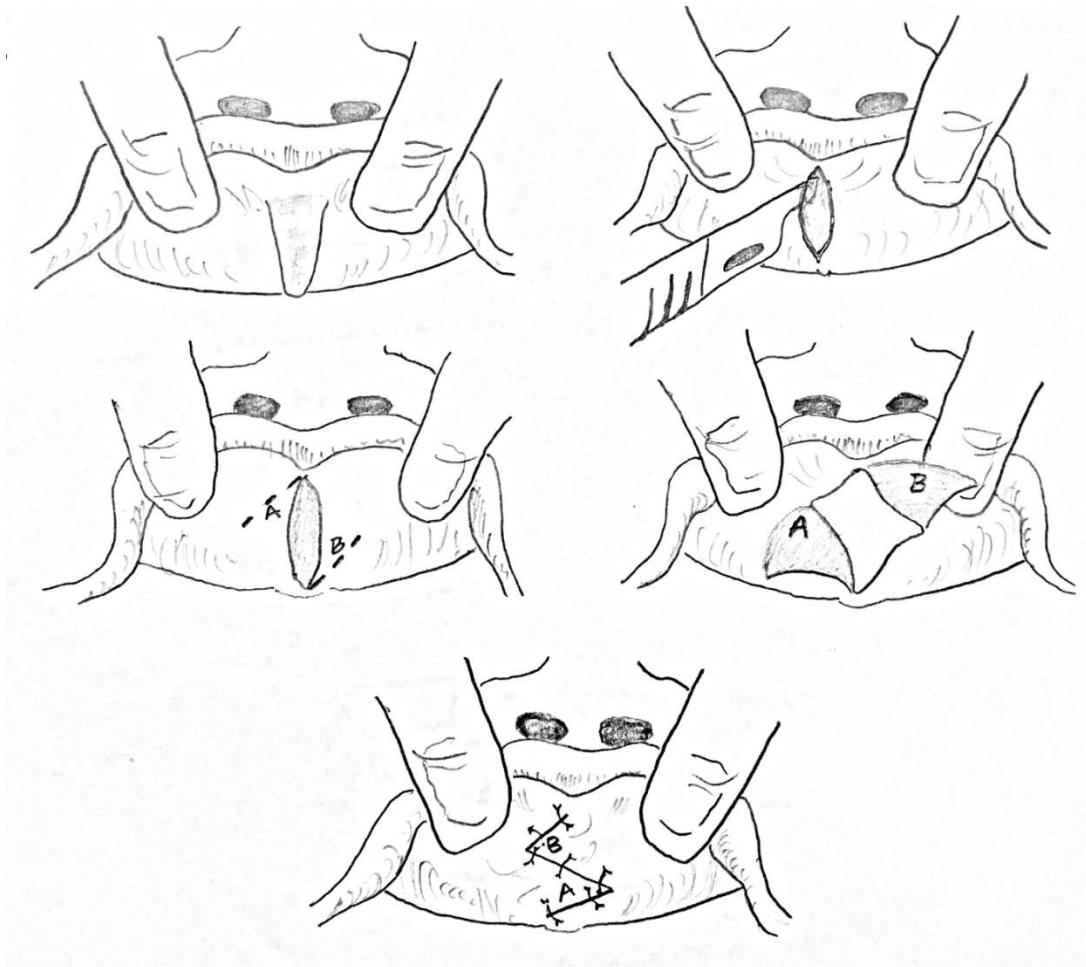
Slika 3. Odstranjenje frenuluma Millerovom tehnikom.

b) V-ekscizija - najkorištenija klasična tehnika ekscizije frenuluma. Insercija frenuluma se presiječe pomoću dva reza oblika slova V te se on odstrani škarama. Lateralni rubovi sluznice se moraju podminirati, mobilizirati te zašiti bez napetosti. Prvi šav određuje visinu vestibuluma te bi trebao biti postavljen visoko ukoliko želimo produbiti vestibulum, a ostali šavovi se zatim postavljaju pojedinačno (Slika 4) (14).



Slika 4. Odstranjenje frenuluma V-plastikom.

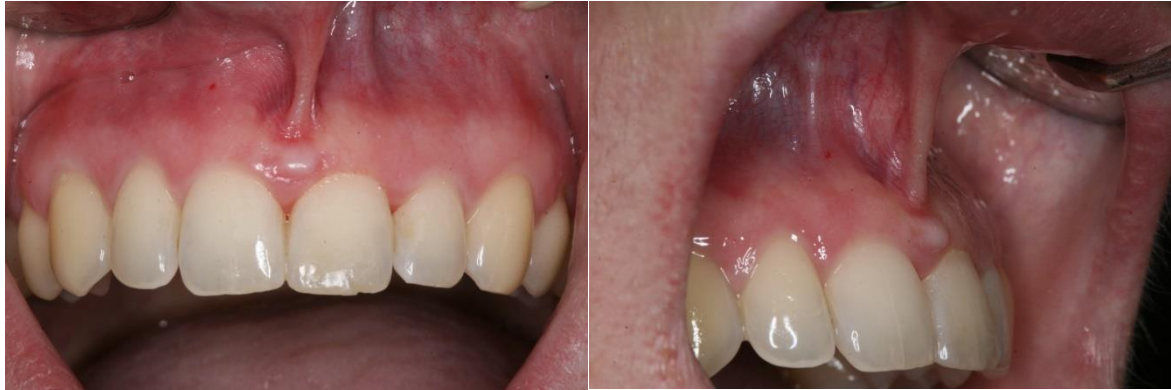c) Z-plastika - tehnika transpozicije koristeći dva trokutasta režnja. Indikacija je prekratki frenulum kojega je potrebno produžiti. Frenulum se ekscidira uz dva dodatna bočna reza jednake duljine pozicioniranih tako da tvore oblik slova Z. Potom se izvodi rotacija trokutastih režnjeva za 90° te šivanje u tom položaju (Slika 5). Važna stavka koju treba naglasiti je da se zbog dobivanja što veće dubine vestibuluma, rezovi naprave iste duljine te se otvaraju pod kutem od 60° (14).



Slika 5. Odstranjenje frenuluma Z-plastikom.

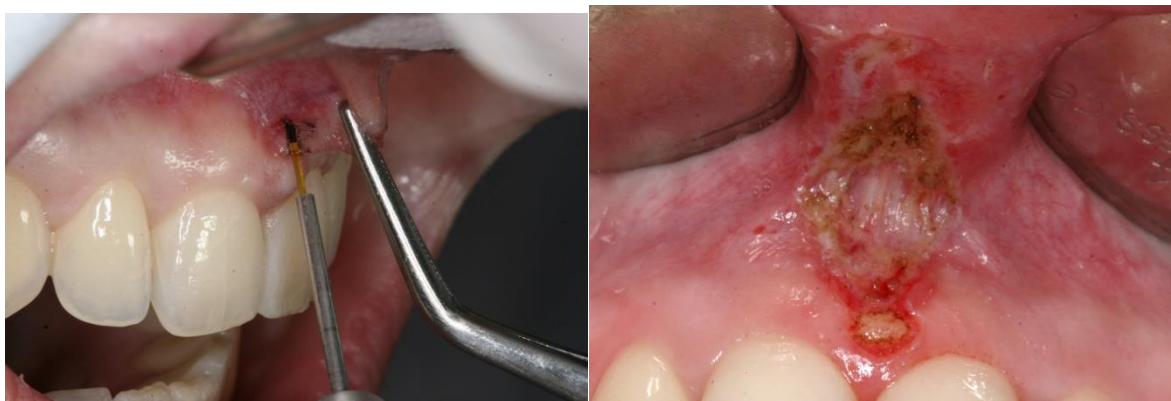Elektrokirurška terapija odstranjenja frenuluma je indicirana u slučajevima kada postoji mogućnost produljenog postoperativnog krvarenja. Područje ekscizije nije potrebno šivati budući da krvarenje prestane istog trenutka te rana cijeli *per secundam* (14).

Ranije je već opisan postupak uklanjanja frenuluma skalpelom. Vidljiva je upotreba šivanja u svakoj od tehnika odstranjenja ili pomaka frenuluma. Upotrebom lasera, manje je krvarenja i manje je postoperativnih komplikacija kao što su bol i otekline (Slike 6 – 17).



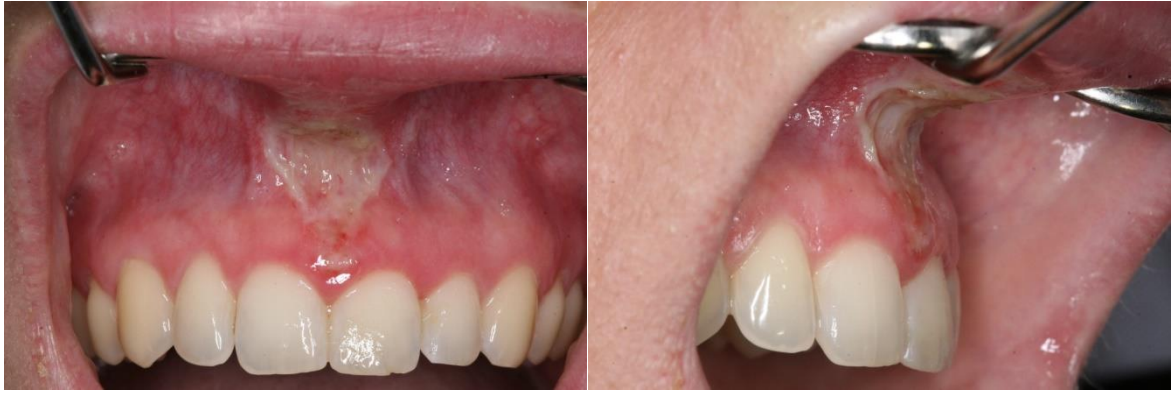Slika 6. (lijevo) Početno stanje frenuluma prije operacije (frontalno). Preuzeto s dopuštenjem autora: doc.dr.sc. Domagoj Vražić.

Slika 7. (desno) Početno stanje frenuluma prije operacije (lateralno). Preuzeto s dopuštenjem autora: doc.dr.sc. Domagoj Vražić.



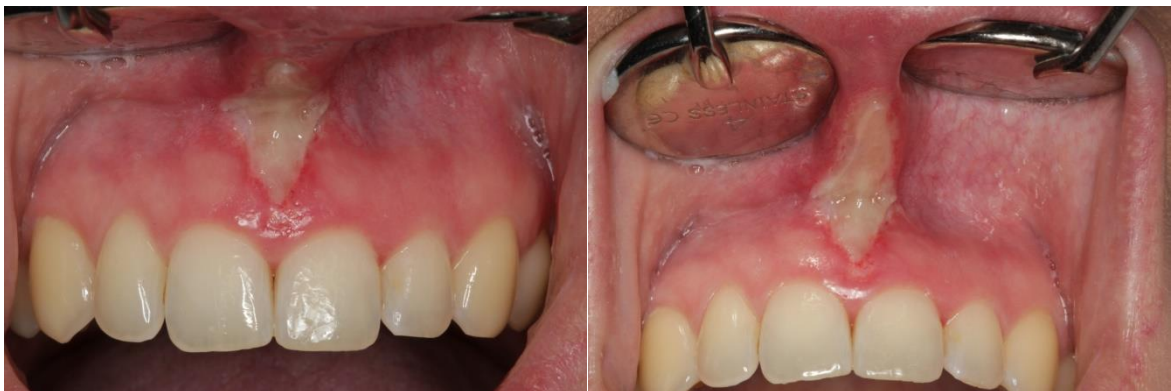Slika 8. (lijevo) Lasersko uklanjanje frenuluma. Preuzeto s dopuštenjem autora: doc.dr.sc. Domagoj Vražić.

Slika 9. (desno) Frenulum slikan nakon operativnog zahvata. Preuzeto s dopuštenjem autora: doc.dr.sc. Domagoj Vražić.



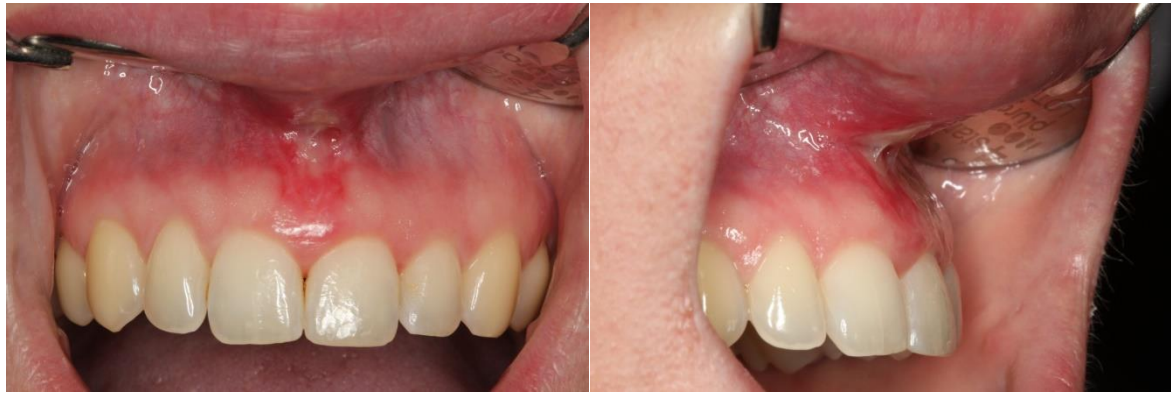Slika 10. (lijevo) Izgled rane nakon 24 sata (frontalno). Preuzeto s dopuštenjem autora:  
doc.dr.sc. Domagoj Vražić.

Slika 11. (desno) Izgled rane nakon 24 sata (lateralno). Preuzeto s dopuštenjem autora:  
doc.dr.sc. Domagoj Vražić.



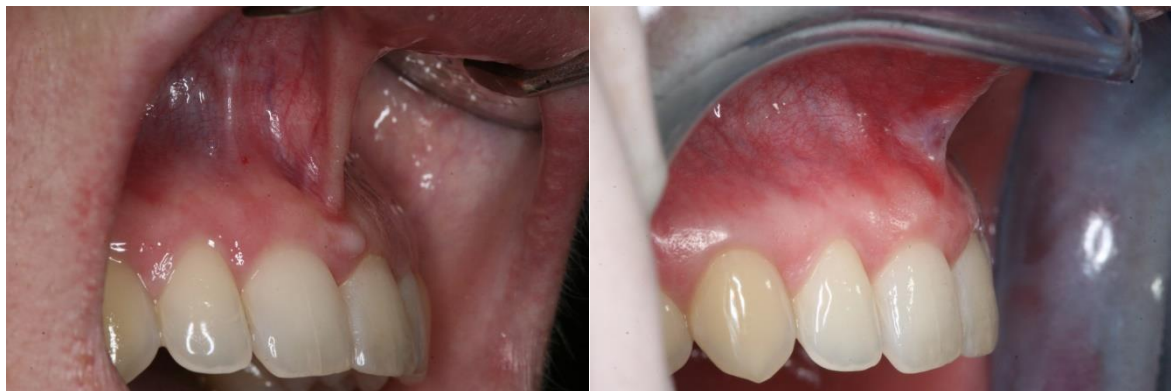Slika 12. (lijevo) Izgled rane nakon 5 dana (frontalno). Preuzeto s dopuštenjem autora:  
doc.dr.sc. Domagoj Vražić.

Slika 13. (desno) Izgled rane nakon 5 dana (lateralno). Preuzeto s dopuštenjem autora:  
doc.dr.sc. Domagoj Vražić.



Slika 14. (lijevo) Izgled rane nakon 14 dana (frontalno). Preuzeto s dopuštenjem autora: doc.dr.sc. Domagoj Vražić.

Slika 15. (desno) Izgled rane nakon 14 dana (lateralno). Preuzeto s dopuštenjem autora: doc.dr.sc. Domagoj Vražić.



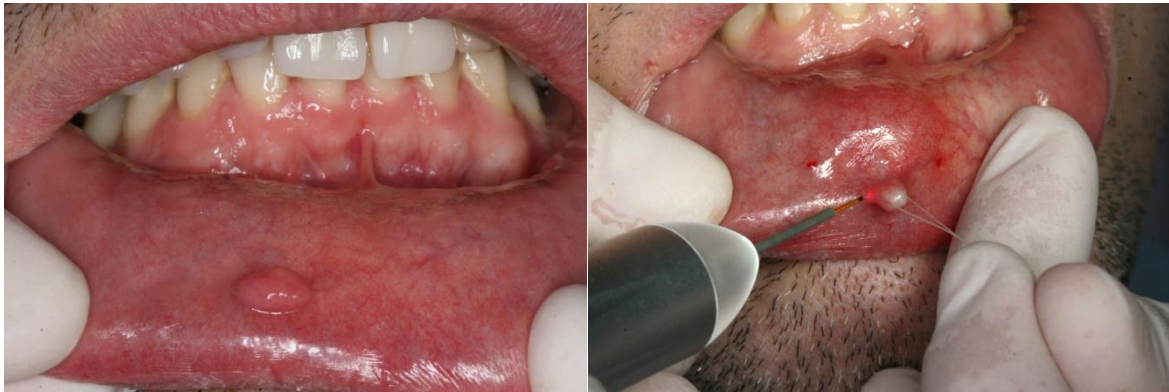Slika 16. (lijevo) Prikaz frenuluma prije operacije. Preuzeto s dopuštenjem autora: doc.dr.sc. Domagoj Vražić.

Slika 17. (desno) Prikaz frenuluma nakon operacije. Preuzeto s dopuštenjem autora: doc.dr.sc. Domagoj Vražić.

## 2. Odstranjenje fibroma

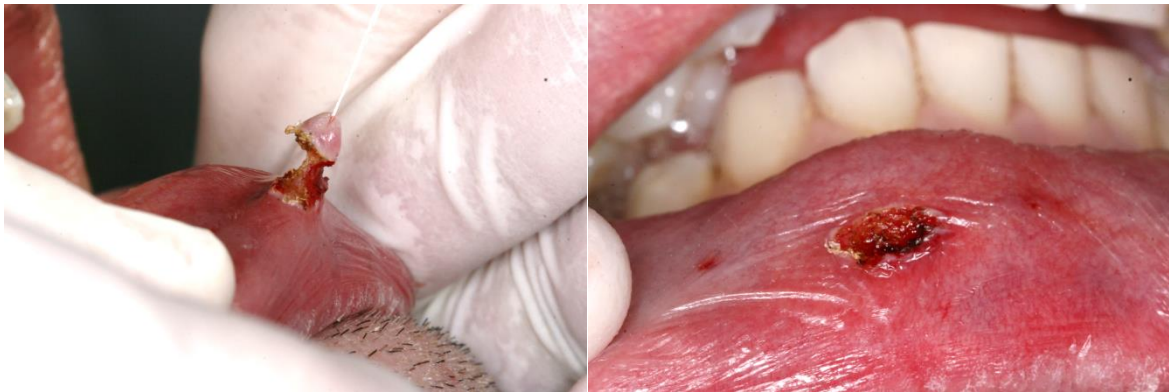Fibrom je masa vezivnog tkiva koja tipično raste egzofitično iznad površine sluznice. Histiološki se radi o kolagenom tkivu. Površina mu može biti tanja pa sve do oblika zadebljale površine, najčešće prekrivene parakeratinom ili ortokeratinom. Najčešća lokalizacija je oralna sluznica i to bukalna sluznica u području okluzalne linije, usne, lateralni dijelovi jezika te gingiva. Etiološki nastaje zbog djelovanja različitih iritansa, a najčešće dugotrajnim djelovanjem nepogodnih navika kao npr. griženje obraza ili usne. Liječenje se svodi na klasičnu operaciju ili lasersko uklanjanje frenuluma te uklanjanje nepogodnih navika

griženja obraza ili usana (Slike 18 – 23). Postotak recidiva ovisi o motivaciji pacijenta odnosno o tome jesu li se uklonile nepogodne navike (18).



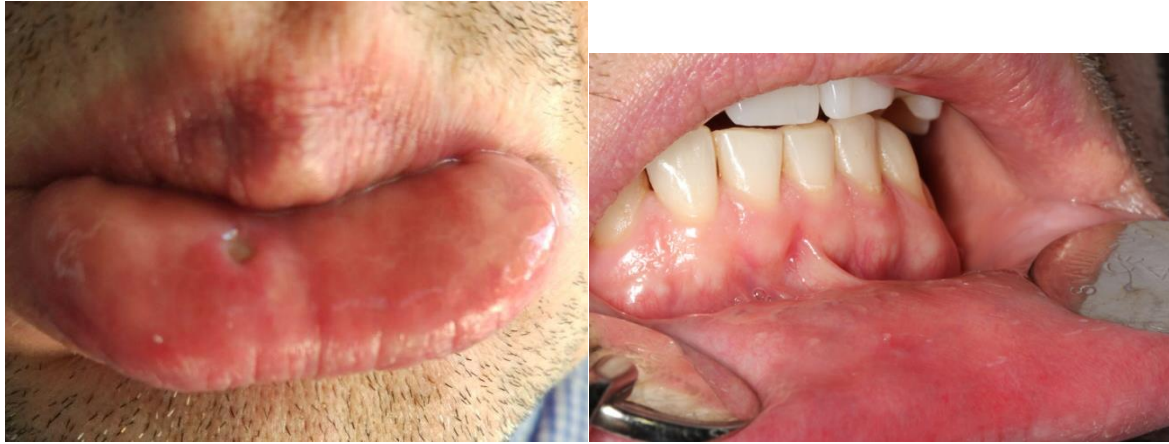Slika 18. (lijevo) Fibrom prije uklanjanja. Preuzeto s dopuštenjem autora: doc.dr.sc. Domagoj Vražić.

Slika 19. (desno) Lasersko uklanjanje fibroma. Preuzeto s dopuštenjem autora: doc.dr.sc. Domagoj Vražić.



Slika 20. (lijevo) Uklanjanje fibroma. Preuzeto s dopuštenjem autora: doc.dr.sc. Domagoj Vražić.

Slika 21. (desno) Izgled rane nakon operacije. Preuzeto s dopuštenjem autora: doc.dr.sc. Domagoj Vražić.



Slika 22. (lijevo) Izgled rane nakon 7 dana. Preuzeto s dopuštenjem autora: doc.dr.sc. Domagoj Vražić.

Slika 23. (desno) Izgled rane nakon 4 tjedna. Preuzeto s dopuštenjem autora: doc.dr.sc. Domagoj Vražić.

### **3. Kliničko produljenje krune**

Donedavno se estetika u poimanju lijepoga kod stomatologa kao i kod pacijenata bazirala na samom zubu. Kako zub izgleda, kakva mu je pozicija, kakva mu je veličina te kakva mu je boja. Međutim, sve više se počelo gledati i na sveukupnu tzv. crveno-bijelu estetiku, gdje crvena boja predstavlja zubno meso, a bijelo predstavlja zub. Samim time se počela ispravljati dužina zubi ili veličina gingive koja prekriva zub i to operacijom pod nazivom kliničko produljenje krune.

Kliničko produljenje krune se odnosi dakle na operacije kojima se otkriva supragingivni dio zuba u estetske ili protetske svrhe. U te svrhe spadaju sljedeće operacije:

- operacije koje se izvode kod pacijenata sa zadebljalom i previše vidljivom gingivom, stanjem koje zovemo "gummy smile" te je uklanjanje takvog viška gingive neophodno u poboljšanju estetike;
- operacije kod pacijenata kod kojih zubi kasno niču ili nisu iznikli do kraja;
- operacije kod pacijenata gdje je karijes zahvatio cervikalni dio zuba ili ispod ruba gingive pa čak i ispod ruba kosti ili furkaciju (19).



Budući da se radi o estetskoj operaciji, važno je prije bilo kakvog postupka porazgovarati i konzultirati se s pacijentom te čuti od samog pacijenta glavni problem ili smetnju s kojom je došao.

Nakon temeljito uzete anamneze, odlučuje se je li pacijent kandidat za forsiranu erupciju zuba ortodontskim izvlačenjem ili je za operaciju kliničkog produljenja krune rezanjem gingive i otklanjanjem viška kosti. Ortodontska forsirana erupcija ovisi o mnogim faktorima kao što su izgled zuba, izgled i duljina korijena te može rezultirati resorpcijom korijena ukoliko se primjeni prejaka sila izvlačenja. Također je potrebna naknadna retencija da se zub ne bi vratio u prvobitni položaj nakon izvlačenja. Zbog svega toga su mišljenja oko ortodontskog forsiranog izvlačenja podijeljena (19).

Dentofacijalne strukture na koje se mora obratiti pažnja prije same terapije kliničkog produljenja krune su:

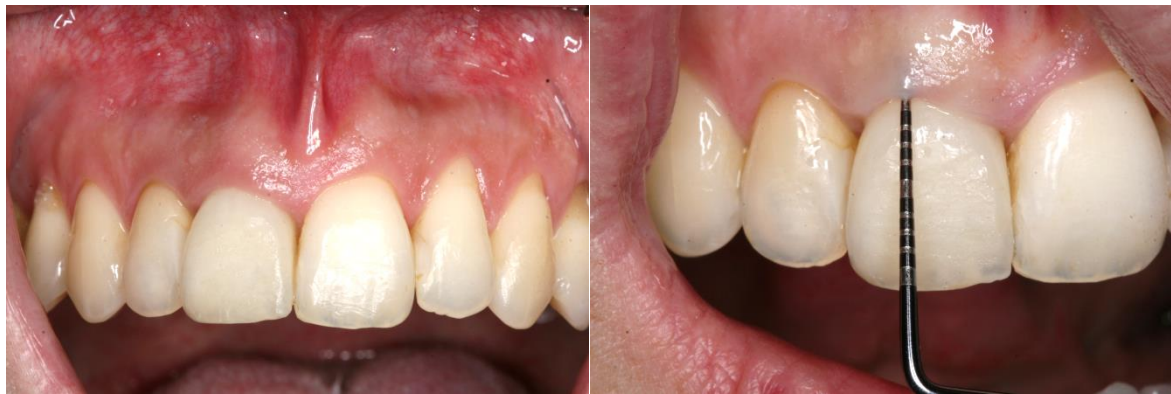- simetrija lica
- interpupilarna linija
- linija osmjeha
- incizalna i okluzalna ravnina
- središnja linija zuba u odnosu na središnju liniju lica
- vidljivost gingive tijekom govora i osmjeha
- sklad gingivnih rubova i smještaj u odnosu na CCS
- veličina zubi i proporcije/sklad (16).

U zdravom parodontu, alveolarna kost prati caklinsko cementno spojište te se iznad toga nalazi gingiva, gingivni sulkus, spojni epitel te vezivnotkivni pričvrstak. Ukoliko se na zub smješta protetski nadomjestak u obliku krune koji ide subgingivno, od velike je važnosti da se očuva zdravlje parodonta i tzv. biološka širina zuba (19).

Meko tkivo zuba koje je pričvršćeno uz zub se sastoji od dva dijela, fibroznog tkiva i epitelnog pričvrstka (spojni epitel). Duljina vezivnog tkiva u zdravom parodontu varira unutar uskih granica (1,06-1,08 mm), dok duljina spojnog epitela iznosi oko 1,4 mm. Drugim riječima, biološka širina pričvrstka iznosi oko 2,5 mm, a najvarijabilniji dio tog pričvrstka je

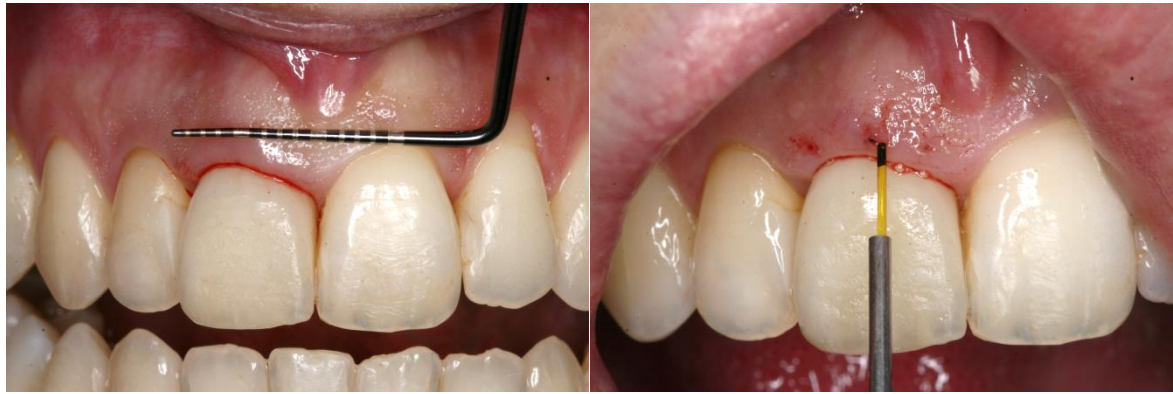duljina spojnog epitela. Duljina spojnog epitela kod umjerenog gubitka parodontnog tkiva iznosi 0,8 mm, a kod uznapredovalog 0,7 mm. To znači da s obzirom na duljinu spojnog epitela se biološka širina kreće unutar granica od 1,8 mm do 2,5 mm (2).

Sljedeći slučaj prikazan na Slikama 24 – 29 pokazuje u nekoliko postupaka mekotkivno produljenje krune zuba. Prije ovakvog postupka je obavezno sondiranje zuba i određivanje caklinsko cementnog spojišta (CCS) odnosno vrh alveolarne kosti. Iz toga se odlučujemo na veličinu i dimenziju odstranjenja gingive.



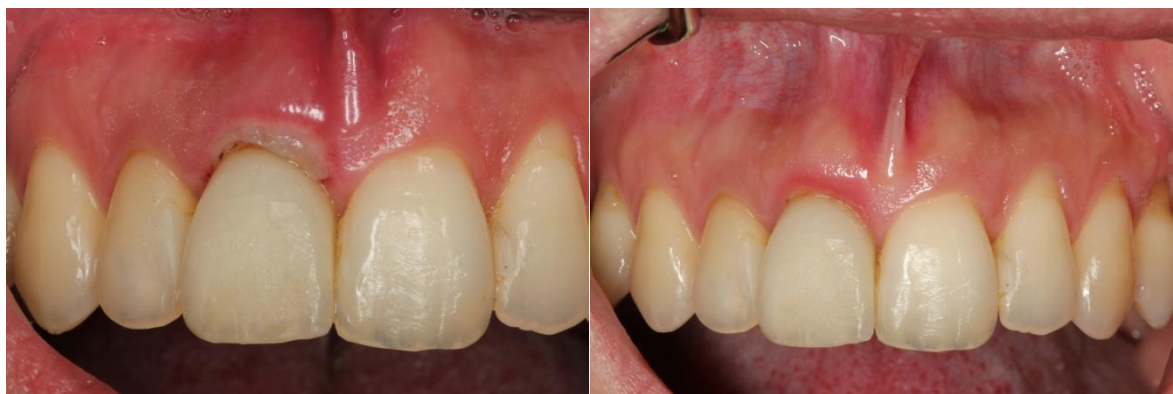Slika 24. (lijevo) Estetski neujednačena dužina krune prednjih gornjih inciziva. Preuzeto s dopuštenjem autora: doc.dr.sc. Domagoj Vražić.

Slika 25. (desno) Sondiranje sulkusa na problematičnom zubu. Preuzeto s dopuštenjem autora: doc.dr.sc. Domagoj Vražić.



Slika 26. (lijevo) Projekcija dubine sulkusa na zubnom mesu. Preuzeto s dopuštenjem autora: doc.dr.sc. Domagoj Vražić.

Slika 27. (desno) Lasersko uklanjanje mekog tkiva na gornjem desnom incizivu. Preuzeto s dopuštenjem autora: doc.dr.sc. Domagoj Vražić.



Slika 28. (lijevo) Cijeljenje gingive nakon 7 dana. Preuzeto s dopuštenjem autora: doc.dr.sc. Domagoj Vražić.

Slika 29. (desno) Cijeljenje gingive nakon 4 tjedna. Preuzeto s dopuštenjem autora: doc.dr.sc. Domagoj Vražić.

#### **4. Liječenje perikoronitisa**

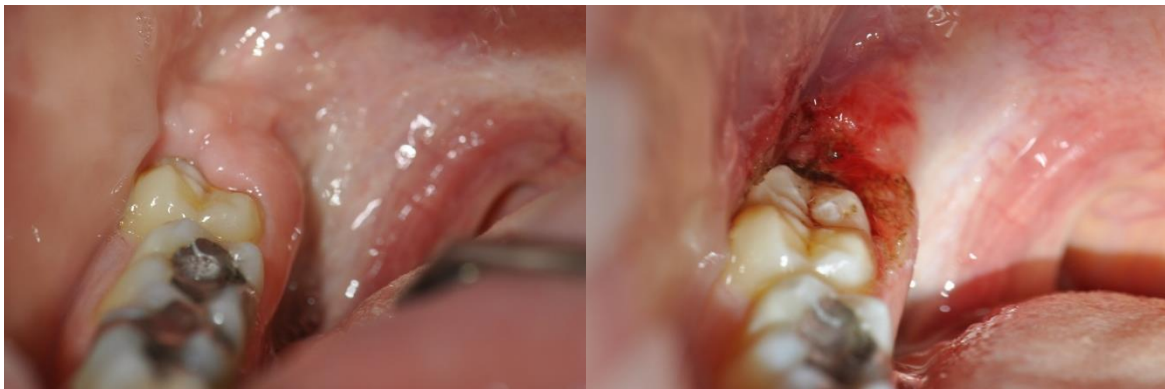Perikoronitis je infekcija oralne mukoze oko djelomično izniklog zuba. To je čest slučaj kod operkuluma, gingive koja priliježe na eruptirajući ili impaktirani umnjak. Najčešća manifestacija bolesti se javlja krajem adolescentnog razdoblja ili kasnije te se gotovo uvijek javlja oko donjih trećih molara tzv. donjih umnjaka. Iako se prije uspoređivao gingivni i parodontni džep s perikoronarnim džepom, danas se ova bolest izdvaja kao poseban entitet

budući da se razlikuje u nastanku, uvjetima i ekologiji unutar samog džepa te različitom kliničkom ponašanju (20).

Ovakva infekcija se anatomskim putevima može proširiti u vestibularni, bukalni, submaseterični, submentalni, submandibularni i pterigidni prostor. U istraživanju Beana i sur. navodi se kako 70 % pacijenata koji su imali perikoronitis su u anamnezi naveli kako su bili pod emotivnim ili fizikalnim stresom. Od toga se najčešće spominju ispiti u školi, financijski problemi i menstruacija. To je potvrda kako je bolest multifaktorske etiologije te se nikako ne smije olako shvatiti (21).

U istraživanju Osborna i sur. perikoronitis je stavka koja može komplicirati i postoperativni tijek cijeljenja alveole. U slučajevima s perikoronarnom infekcijom prije operacije ekstrakcije umnjaka, pojavio se 2 puta češće alveolarni osteitis nego u slučajevima gdje prije operacije nije bilo perikoronitisa (22).

Slike 30 i 31 opisuju stanje prije i nakon operacije učestalog perikoronitisa na donjem desnom trajnom molaru.



Slika 30. (lijevo) Perikoronarno meko tkivo iznad izniklog trećeg molara. Preuzeto s dopuštenjem autora: doc.dr.sc. Domagoj Vražić.

Slika 31. (desno) Izgled mekog tkiva distalno od trećeg molara nakon operacije. Preuzeto s dopuštenjem autora: doc.dr.sc. Domagoj Vražić.

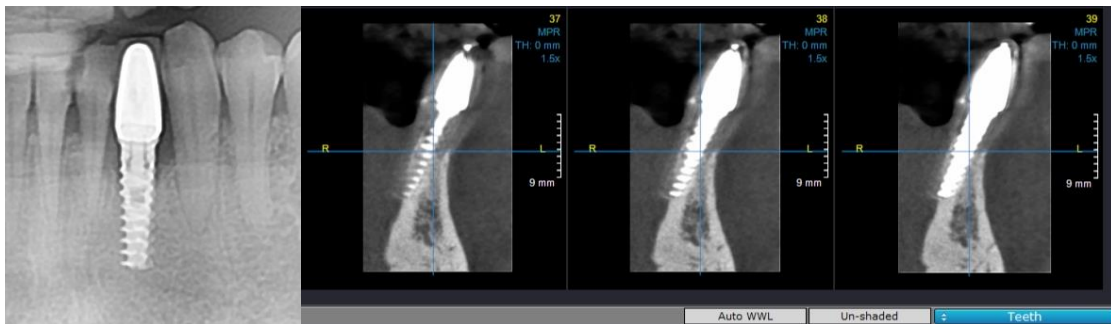
### **5. Otvaranje implantata i liječenje periimplantitisa**

Otvaranje implantata spada pod minimalno invazivne zahvate upotrebom lasera iz razloga što je zahvat brz, bezbolan i s minimalnim komplikacijama. U sklopu otvaranja implantata spada otvaranje healing abutmenta ukoliko gingiva preraste preko istoga te

liječenje periimplantitisa ukoliko neadekvatna higijena dovede do parodontne bolesti oko implantata.

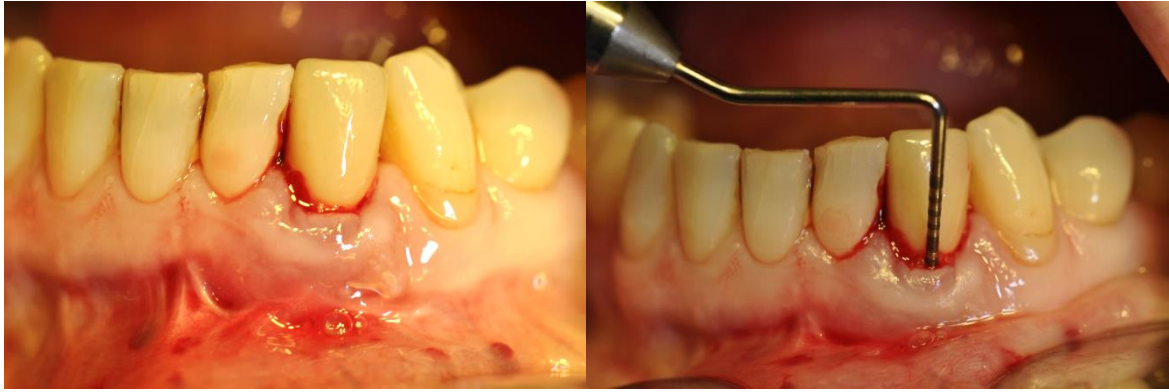Periimplantitis se definira kao bolest periimplantnog tkiva oseointegriranog implantata uzrokujući gubitak alveolarne kosti oko samog implantata (23). Danas postoje dokazi u povezanosti patogenezi gubitka implantata i mikrobiološke kolonizacije. Domaćin, pacijent, reagira na biofilm formiran na kosti i implantatu te se stvori niz upalnih reakcija koje su prvobitno ograničene na meko tkivo, gingivu, a kasnije, propagacijom upale, dovodi i do gubitka kosti. Tako upalu ograničenu na periimplantnu mukozu nazivamo periimplantni mukozitis, dok upalu oko implantata koja je napredovala do kosti, nazivamo periimplantitis (24).

U terapiji takvih lezija također pomaže upotreba diodnog lasera. Indikacija za upotrebu diodnog lasera je prokrvljeno područje, budući da se laser odlično upija u takvom mediju. Laser nam omogućuje da se naprave rezovi i debridment parodontnog džepa, vrlo slično kada se i skalpelom reže, zatim kontrolu krvarenja te bezbolnost samog zahvata. Uz to se odabere način i trajanje djelovanja lasera tako da ne dođe do kolateralne štete na pulpi ili kosti susjednih zubi (Slike 32 – 41) (25).



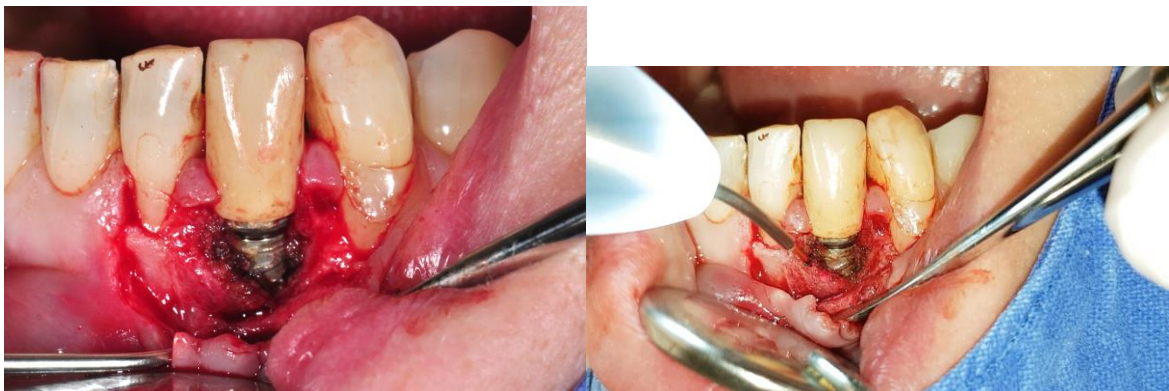Slika 32. (lijevo) RTG snimka implantata i vidljivog prosvjetljenja oko istog. Preuzeto s dopuštenjem autora: doc.dr.sc. Domagoj Vražić.

Slika 33. (desno) CBCT snimka implantata u 3 različite razine, vidljiv je proces uz implantat. Preuzeto s dopuštenjem autora: doc.dr.sc. Domagoj Vražić.



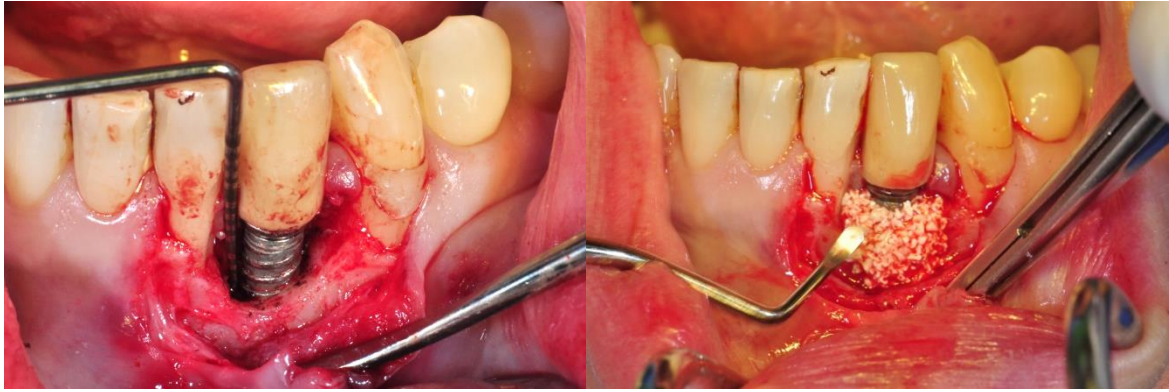Slika 34. (lijevo) Klinički vidljivo upaljeno tkivo oko implantata. Preuzeto s dopuštenjem autora: doc.dr.sc. Domagoj Vračić.

Slika 35. (desno) Sondiranje parodontnom sondom oko implantata. Preuzeto s dopuštenjem autora: doc.dr.sc. Domagoj Vračić.



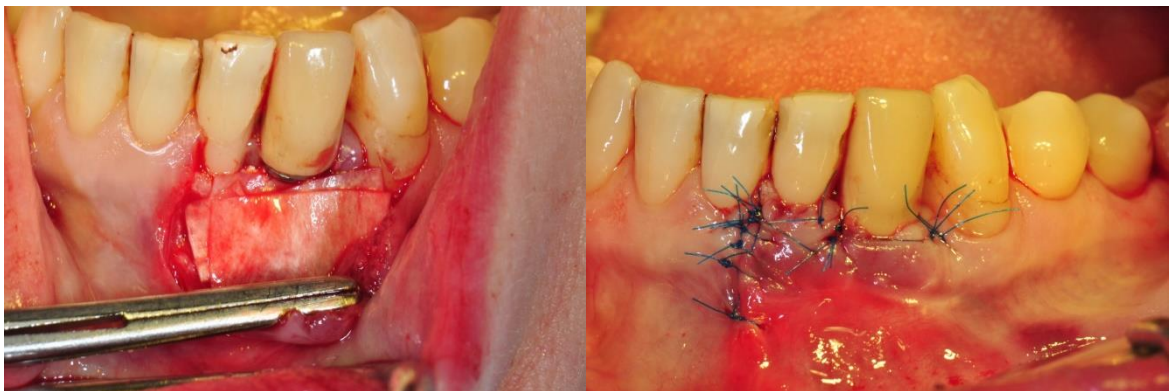
Slika 36. (lijevo) Otvaranje sluznice i uklanjanje upaljenog tkiva. Preuzeto s dopuštenjem autora: doc.dr.sc. Domagoj Vračić.

Slika 37. (desno) Lasersko uklanjanje mekog upaljenog tkiva. Preuzeto s dopuštenjem autora: doc.dr.sc. Domagoj Vračić.



Slika 38. (lijevo) Sondiranje zdrave kosti oko implantata. Preuzeto s dopuštenjem autora:  
doc.dr.sc. Domagoj Vražić.

Slika 39.(desno) Prekrivanje defekta kosti umjetnom kosti. Preuzeto s dopuštenjem autora:  
doc.dr.sc. Domagoj Vražić.



Slike 40. (lijevo) Prekrivanje defekta i umjetne kosti umjetnom membranom. Preuzeto s  
dopuštenjem autora: doc.dr.sc. Domagoj Vražić.

Slika 41. (desno) Šivanje rane koncem (Prolene 5-0). Preuzeto s dopuštenjem autora:  
doc.dr.sc. Domagoj Vražić.

## **5. RASPRAVA**



Iako su laseri još relativno novi i slabo korišteni u svakodnevnom radu, itekako su našli svoje mjesto u mnogim stomatološkim zahvatima. Imaju svojih prednosti i nedostataka te se zato moraju vrlo ozbiljno shvatiti i poštivati indikacije za upotrebu istih.

Značajne su se promjene i poboljšanja na laserima dogodila od početnih pokušaja uvođenja lasera u stomatologiju, stoga ne čudi činjenica da se kao pomoćno sredstvo uz osnovnu terapiju primjenjuju u velikom broju zahvata. Prednosti u odnosu na klasičnu operaciju skalpelom je bolja hemostaza, manje stvaranje ožiljka te čak mogućnost obavljanja pojedinih zahvata bez anestezije (26).

U svakodnevnoj praksi kirurzi i stomatolozi preferiraju upotrebu skalpela ispred lasera. To nimalo ne čudi jer uz to što se kod klasične kirurške operacije skalpelom operacija provede brzo, efikasno, precizno, s minimalnom traumom tkiva, još važnije i jeftino, a ni pacijent ni stomatolog ne trebaju zaštitu od zračenja koja im je potrebna kod upotrebe lasera. Međutim, bez obzira na svoje prednosti, veliki nedostaci skalpela su postoperativno produženo vrijeme oporavka, gubitak dubine vestibuluma, povećani edem uzrokovan ekstravazacijom iz krvnih i limfnih žila te uz sve još i nerijetko bolno skidanje šavova koji mogu urasti u oralnu mukozu nakon 7 dana. Dok je kod lasera glavni nedostatak taj što može uzrokovati apsolutnu štetu na tkivu zbog prevelike topline ukoliko se ne rukuje na propisani način (27).

Američka parodontološka akademija predlaže neke od predostrožnosti koje treba uzeti u obzir. Laseri djeluju na dva načina. Prvi je u kontaktnom načinu rada, a drugi način je da ne dodiruju tkivo. Stoga treba biti obziran da laser ne cilja prema očima, grlu ili delikatnim oralnim strukturama da ne dođe do oštećenja i komplikacija. Iz tog razloga je najvažnije tijekom upotrebe lasera da i pacijent i operater, stomatolog, nose zaštitne naočale. Zatim treba izbjegavati upotrebu sjajnih i zrcalnih predmeta tokom upotrebe lasera da se zrake ne odbiju na neko neželjeno mjesto. To uključuje izbjegavanje stomatološkog ogledala, retraktora ili malih ogledala za oralne snimke. Mokre gaze mogu biti korisne u pokrivanju i sprječavanju oštećenja okolne oralne mukoze (7). Stupanj apsorpcije svakog tkiva je individualan, stoga se valna duljina izlazne laserske zrake mora individualno namjestiti za svako tkivo (28). Ukoliko se ne poštuju uvjeti i indikacije djelovanja pojedinih valnih duljina, može doći do pretjerane ablacije korijena zuba te uz to i do daljnje destrukcije tkiva na netaknutom dnu džepa (7).

Diodni laser, za razliku od drugih na tržištu, u principu ne djeluje na tvrda zubna tkiva te se tako može koristiti u bliskom kontaktu i sa zubom. Također za razliku od Nd:YAG lasera, manje penetrira u tkivo, a generira veću toplinu. Zato se smatra optimalnim laserom za male mekotkivne kirurške zahvate u stomatologiji (28). No, bez obzira na prednosti diodnog lasera ispred ostalih, njegova učinkovitost na kraju krajeva ovisi i o kirurgu odnosno stomatologu koji laserom rukuje. To je osjetljiva tehnika u kojoj je potrebno vježbanje i konstantno učenje zbog toga što se nepravilnim rukovanjem može napraviti više štete nego koristi (7).

Kao elegantno rješenje pokazao se 810 nm diodni laser jer je omogućio inciziju gotovo bez krvarenja te bezbolnost pri samom zahvatu što je omogućilo odraditi cijeli zahvat bez upotrebe anestezije i bez upotrebe šavova (29). Daljnja prednost je ta što se klasičnim mehaničkim čišćenjem i instrumentacijom ne može skroz postići dezinfekcija i toaleta operacijskog polja kao s laserom. Uz to penetriranjem zračenja u tkivo, laser uzrokuje biostimulaciju stanica u i oko zahvaćenog područja zračenja te pomaže pri postoperativnom zacjeljenju rane tako što smanjuje upalu i potiče stanice na diferencijaciju. Tako laser, uz klasično mehaničko struganje i poliranje korijenova ili sam za sebe, ima veći potencijal poboljšati uvjete unutar paradontološkog džepa nego mehanička obrada sama za sebe. Isto tako uzimajući u obzir dokaze o invaziji bakterija na korijen i gingivu oko zuba, laser ne samo da pomaže pri struganju i poliranju nego uklanja i epitel i granulacije s gingive oko korijena zuba i unutar džepa, olakšavajući tako lakše stvaranje spojnog epitela. To je itekako primjenjivo kod rezidualnih džepova nakon inicijalne terapije i tijekom faze održavanja (7).

Široku upotrebu lasera u malim stomatološkim ustanovama trenutno sprječava visoka cijena samih uređaja. Međutim, očekuje se pad cijene razvojem unutar laserske tehnologije te sve većom potražnjom operatera, stomatologa (7). Razlog sve veće upotrebe lasera je i u tome što osim sve većeg broja zahvata laseri služe i za dijagnostiku. Sve je počelo argon laserom koji je emitirao plavo vidljivu zraku te omogućio stomatologu dijagnosticirati karijes na zubu s obzirom na eflorescenciju cakline zuba zaraženog karijesom s obzirom na zdravi zub. Istraživanjem i napretkom u tehnologiji se razvio i poluvodički diodni laser koji emitira crvenu vidljivu svjetlost te time potakne eflorescenciju bakterijskih naslaga i kamenca oko zuba. Danas se čak, koristeći laser, preciznije uočava i dijagnosticira karijes u fisurama nego koristeći se klasičnim, konvencionalnim metodama (24).

Za rutinske pa i kirurške zahvate u stomatologiji, najvažnije je zadovoljstvo pacijenta odrađenim, brzina, bol te postoperativni period. Međutim, još uvijek je premali broj stručnih dokaza i radova koji se baziraju na razlikama laser-skalpel u ocjenjivanju pacijentovog doživljaja i razlike. Iako ne postoje kliničke razlike u jačini upale tkiva kod lasera i klasične operacije skalpelom, iako rane puno brže cijele nakon upotrebe lasera (30). Dosadašnje studije pokazuju suprotne rezultate uspoređujući lasere s klasičnim tehnikama izvođenja zahvata i tako zbunjujući stomatologe i kirurge. Neke studije navode superiornost lasera u odnosu na klasične tehnike, dok druge daju prednost klasičnim tehnikama. Međutim, ta razlika je pripisana različitim faktorima kao što su razlike u postavkama lasera, valnim duljinama te vrsti i načinu provedenog istraživanja (31).

Laseri u budućnosti obećavaju puno više od svega navedenog, pogotovo u smislu fotokemijskih reakcija i targetiranja stanica, patogena ili molekula (24). Daljnja istraživanja i studije bi trebale potvrditi, unaprijediti te dokazati pozitivne, a i one negativne učinke lasera na tkiva te još više prikazati kliničke slučajeve ukoliko se želi poboljšati upotreba lasera te još više uvesti laser u kirurške zahvate u parodontologiji. Stomatolozi i kirurzi bi, naravno, morali te studije i radove pratiti ukoliko žele imati dobre rezultate svojih zahvata (7).

Već danas laseri imaju svoje mjesto u dijagnostici, kako klinički tako i u istraživačkom dijelu struke. Također se ulaže trud u sljedeće poglavlje lasera koje bi se trebalo bazirati na dijagnostici i terapiji unutar jedne laserske jedinice (engl. "all in one device"). Primjer toga bi bio detekcija i uklanjanje karijesa ili zubnog kamenca istovremeno. Već je i razvijen auto-pilot sustav za subgingivni debridment te se njegov potencijal i koncept i dalje istražuje i proširuje (24).

## **6. ZAKLJUČAK**

Iz svega navedenog u ovome diplomskom radu, možemo zaključiti kako se diodni laser polako, ali sigurno progurao u svijet dentalne medicine. Veliki broj zahvata se već odrađuje, a napretkom stomatologije će ih se još više u budućnosti odrađivati. Parodontologija i mikrokirurgija su najviše profitirali od ulaska lasera u medicinu i stomatologiju, no vidljiv je već napredak i u ortodontiji i u endodontiji, budući da se laser već primjenjuje kao nadopuna osnovnoj terapiji. U svakom zahvatu, bio on proveden klasično skalpelom ili diodnim laserom, gleda se zadovoljstvo i stomatologa i pacijenta. Što se stručne, stomatološke strane tiče, diodni laser uvelike pomaže pri kontroli krvarenja, toaleti operacijskog polja olakšavajući postupanje stomatologu i asistentu. Također se najčešće ne gubi vrijeme na kraju zahvata da se rana zašije, već se pacijent pušta doma uz jednake mjere kao i kod klasične operacije skalpelom kad je šivanje obavezno napravljeno. Pacijent kao krajnji korisnik nakon operacije biva zadovoljan odrađenim budući da zahvat čak ne zahtijeva ni upotrebu anestezije, uz što su još i smanjene postoperativne komplikacije kao što su bol i oticanje.

Možemo zaključiti da je diodni laser u stomatologiji uspio ujediniti zadovoljstvo stomatologa i pacijenta te makar u jednom dijelu struke olakšati izvođenje malih zahvata koji su se do sad odrađivali na klasičan način skalpelom te su po komplikacijama i bolnosti bili na nivou velikih kirurških zahvata u usnoj šupljini.

## **7. LITERATURA**

1. Newman MG, Takei HH, Klokkevold PR, Carranza FA. Carranza's Clinical Periodontology. 12th ed. St. Louis: Elsevier Saunders; 2015;904 p.
2. Lindhe J, Karring T, Lang NP. Klinička parodontologija i dentalna implantologija. 5th ed. Zagreb: Globus; 2010.;1:570 p.
3. Wolf HF, Rateitschak-Pluess EM, Rateitschak KH. Parodontologija: Stomatološki atlas. 3rd ed. Zagreb: Naklada SLAP; 2009.;532 p.
4. Slijepčević A, Slijepčević I, Božić D, Badovinac A. Mukogingivalna kirurgija. Sonda. 2010;11(20):82-6.;
5. Ellegaard B, Baelum V, Karring T. Implant therapy in periodontally compromised patients. Clin Oral Implants Res. 1997Jun;8(3):180-8.
6. Kan JY, Rungcharassaeng K, Umezu K, Kois JC. Dimensions of peri-implant mucosa: an evaluation of maxillary anterior single implants in humans. J Periodontol. 2003 Apr;74(4):557-62.
7. Aoki A, Sasaki KM, Watanabe H, Ishikawa I. Lasers in nonsurgical periodontal therapy. Periodontol 2000. 2004;36:59-97.
8. Sameera S, Aravind Kumar P, Nagasri M, Indeevar P, Raviraj K. ENAP vs LANAP: assessment of revascularization using ultrasound Doppler flowmetry-a split-mouth randomized controlled clinical trial. Lasers Med Sci. 2018;1:1-8.
9. Moritz A, Schoop U, Goharkhay K, Schauer P, Doertbudak O, Wernisch J, et al. Treatment of periodontal pockets with a diode laser. Lasers Surg Med. 1998;22(5):302-11.
10. Thomsen S. Pathologic analysis of photothermal and photomechanical effects of laser-tissue interactions. Photochem Photobiol. 1991 Jun;53(6):825-35.
11. Gottsegen R. Frenum position and vestibule depth in relation to gingival health. Oral Surg Oral Med Oral Pathol. 1954 Oct;7(10):1069-78.
12. Devishree G, Gujjari SK, Shubhashini PV. Frenectomy: a review with the reports of surgical techniques. J Clin Diagn Res. 2012 Nov;6(9):1587-92.

13. Iwanaga J, Takeuchi N, Oskouian RJ, Tubbs RS. Clinical Anatomy of the Frenulum of the Oral Vestibule. *Cureus*. 2017 Jun;9(6):e1410.
14. Čabov T, Ahel V, Kordić D, Morelato I. Učestalost frenulektomije u oralnokirurškoj sali na Klinici za maksilofacijalnu i oralnu kirurgiju Kliničkog bolničkog centra Rijeka. *Medicina fluminensis*. 2014;50(3):354-60.
15. Ellis E., Hupp JR, Tucker MR. *Contemporary oral and maxillofacial surgery*. 6th ed. St. Louis: Elsevier; 2014.
16. Lindhe J, Karring T, Lang NP. *Klinička parodontologija i dentalna implantologija*. 5th ed. Zagreb: Globus; 2010.;2:769 p.
17. Proffit WR, Fields HW, Jr., Sarver DM. *Ortodoncija*. 4th ed. Zagreb: Naklada SLAP; 2010.
18. Oda D. Soft tissue lesions in children. *Oral Maxillofac Surg Clin North Am*. 2005;17:383-402.
19. Mohan R, Soni PK, Krishna MK, Gundappa M. Proposed classification of medial maxillary labial frenum based on morphology. *Dent Hypotheses*. 2014;5:16-20.
20. Nitzan DW, Tal O, Sela MN, Shteyer A. Pericoronitis: a reappraisal of its clinical and microbiologic aspects. *J Oral Maxillofac Surg*. 1985 Jul;43(7):510-6.
21. Bean LR, King DR. Pericoronitis: its nature and etiology. *J Am Dent Assoc*. 1971 Nov;83(5):1074-7.
22. Osborn TP, Frederickson G Jr, Small IA, Torgerson TS. A prospective study of complications related to mandibular third molar surgery. *J Oral Maxillofac Surg*. 1985 Oct;43(10):767-9.
23. Mombelli A, Lang NP. The diagnosis and treatment of peri-implantitis. *Periodontol 2000*. 1998 Jun;17:63-76.
24. Walsh LJ. The current status of laser applications in dentistry. *Aust Dent J*. 2003 Sep;48(3):146-55.
25. Bach, G. Der Diodenlaser in der Zahnmedizin. *Laser Journal*. 2009;2:8-11.



26. Broccoletti R, Cafaro A, Gambino A, Romagnoli E, Arduino PG. Er:YAG laser versus cold knife excision in the treatment of nondysplastic oral lesions: a randomized comparative study for the postoperative period. *Photomed Laser Surg.* 2015;33(12):604-9.
27. Eroglu CN, Tunç SK, Elasan S. Removal of epulis fissuratum by Er,Cr:YSGG laser in comparison with the conventional method. *Photomed Laser Surg.* 2015 Nov;33(11):1-7.
28. Amid R, Kadkhodazadeh M, Talebi MR, Hemmatzadeh S, Refoua S, Iranparvar P, et al. Using Diode Laser for Soft Tissue Incision of Oral Cavity. *J Lasers Med Sci.* 2012;3(1):36-43.
29. Genovese MD, Olivi G. Use of laser technology in orthodontics: hard and soft tissue laser treatments. *Eur J Paediatr Dent.* 2010 Mar;11(1):44-8.
30. Kara C. Evaluation of Patient Perceptions of Frenectomy: A Comparison of Nd:YAG Laser and Conventional Techniques. *Photomed Laser Surg.* 2008 Mar;16:147-52.
31. Üstün K, Erciyas K, Sezer U, Şenyurt SZ, Gündoğar H, Üstün Ö, et al. Clinical and biochemical effects of 810 nm diode laser as an adjunct to periodontal therapy: a randomized split-mouth clinical trial. *Photomed Laser Surg.* 2014 Feb;32(2):61-6.

## **8. ŽIVOTOPIS**

Matija Milošević rođen je 07. rujna 1992. godine u Grazu, Austrija. Završio je srednju Opću gimnaziju u Karlovcu, nakon čega upisuje Stomatološki fakultet Sveučilišta u Zagrebu. Od početka studija se aktivirao u studentskim udrugama te je tokom svog studiranja bio redoviti član fakultetskog vijeća te član Studentskog zbora Stomatološkog fakulteta (2014.-2017.). Uz to je pohađao brojne edukacijske tečajeve i kongrese u Hrvatskoj i inozemstvu. Sve to mu je pomoglo u ostvarivanju vrlo visokog uspjeha te na kraju studija sveukupni prosjek ocjena premašuje 4,4. Tokom studija je volontirao i asistirao u stomatološkim ordinacijama u Zagrebu.