

Koncepcije postave stražnjih zubi u potpunim protezama

Hurčak, Jelena

Master's thesis / Diplomski rad

2015

Degree Grantor / Ustanova koja je dodijelila akademski / stručni stupanj: **University of Zagreb, School of Dental Medicine / Sveučilište u Zagrebu, Stomatološki fakultet**

Permanent link / Trajna poveznica: <https://um.nsk.hr/um:nbn:hr:127:956717>

Rights / Prava: [Attribution-NonCommercial-NoDerivs 3.0 Unported / Imenovanje-Nekomercijalno-Bez prerađivanja 3.0](#)

Download date / Datum preuzimanja: **2025-03-10**



Repository / Repozitorij:

[University of Zagreb School of Dental Medicine Repository](#)




1. UVOD

Potpuna bezubost još uvijek predstavlja široko rasprostranjeni problem oralnog zdravlja u svijetu. Unatoč tome što neke zemlje pokazuju trend opadanja potpune bezubosti, u većini svijeta se ne može u budućnosti očekivati smanjenje potrebe za potpunim protezama. Razlog tome je povećanje udjela starije populacije zbog produljenja životnog vijeka, šećerom bogata prehrana i loše socioekonomske prilike u mnogim zemljama. Zbog toga velik broj ljudi ne može pristupiti adekvatnoj dentalnoj njezi, potrepštinama za pravilno provođenje oralne higijene pa čak ni edukaciji o pravilnoj brizi za oralno zdravlje. Dok se u nekim razvijenim zemljama kao minimalni standard za terapiju potpune bezubosti, posebice bezubosti donje čeljusti, smatra totalna proteza na jednom ili dva oseointegrirana implantata, u većini je zemalja takva terapija pacijentima van dosega. Iz tog bi razloga trebalo više pažnje posvetiti unapređenju konvencionalnih metoda liječenja potpuno bezubih pacijenata, a to su potpune proteze (1,2).

Gubitak svih prirodnih zuba dovodi do gubitka ili smanjenja svih važnih funkcija stomatognatog sustava (žvakanje, gutanje, govor i izgled), a to dovodi i do smanjenja socijalnih funkcija. Te funkcije ponovno uspostavljamo pravilno izrađenom totalnom protezom. Ako je proteza pravilno izrađena, većina pacijenata će se dobro adaptirati na protezu (Slika 1). Glavnim čimbenikom prihvatanja proteze pretpostavlja se njena stabilnost s obzirom na to da pacijenti kao glavni razlog nezadovoljstva navode nestabilnost i neugodu tijekom nošenja, i to uglavnom donje potpune proteze. Problem nestabilnosti potpune proteze, posebice donje, u današnje vrijeme se sve više rješava oseointegriranim implantatima, a ako je to pacijentu preskupo ili pacijent ne želi takvu terapiju, preostaje upotreba adheziva za protezu (1,

2). U fazama izradbe na stabilnost proteza može se utjecati postavom zubi, odnosno odabirom okluzijske sheme. Važno je položajem zuba u svakom zubnom luku i razinom i nagibom okluzalne ravnine uspostaviti harmonične okluzijske odnose sa slobodnim funkcijskim kretnjama, bez preranih, odnosno inteferentnih dodira koji mogu destabilizirati proteze (3).

Svrha rada je bolje upoznavanje sa smjernicama za kvalitetniji odabir oblika, veličine i boja umjetnih zuba te s principima i zahtjevima postave zubi u potpunim protezama. Svrha postave zuba u potpunim protezama jest postizanje što boljeg protetskog nadomjeska kojim će se uspostaviti pravilna funkcija stomatognatog sustava i vratiti prirodan izgled pacijentu.



Slika 1. Zadovoljan pacijent s potpunim protezama (preuzeto iz 17)

2. PROTETSKA TERAPIJA POTPUNE BEZUBOSTI

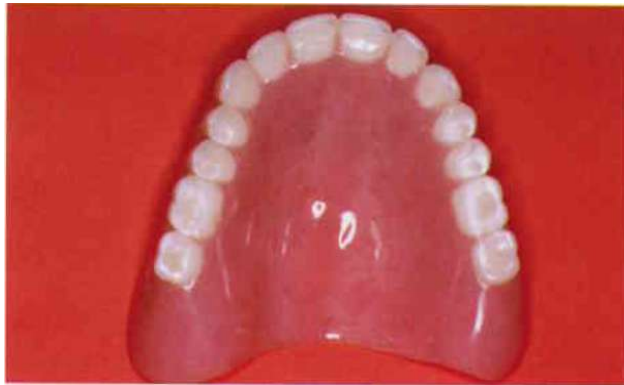U ovom poglavlju ćemo se osvrnuti na zahtjeve koje potpune proteze moraju zadovoljiti da bi se smatrale adekvatnima, a terapija njima uspješnom. Stomatognati sustav sastoji se od zubi gornje i donje čeljusti, mišića usne šupljine, temporomandibularnih zglobova, žlijezda te pripadajućih živaca i krvnih žila. Funkcija stomatognatog sustava jest mastikacija s gutanjem i fonacija. Svojim strukturama stvara fizionomiju, a time i estetiku svake osobe (4).

Bezubost je stanje u kojem je pacijent izgubio pojedine zube, skupinu zubi ili sve zube gornje i donje čeljusti. Kao najčešći razlozi gubitka i ekstrakcije zuba smatraju se karijes i parodontne bolesti. Međutim, postoje i brojni drugi faktori koji dovode do bezubosti. Neki od njih su trauma, loša oralna higijena, neredovite stomatološke kontrole, pušenje, zračenje, ostale sistemske bolesti, npr. dijabetes, zatim nedovoljna edukacija, kulturalna tradicija, ekonomija, sustav i dostupnost zdravstvene njege i ostali psihosocijalni faktori (2, 5).

Bezubi pacijenti zbog narušavanja funkcije i estetike mogu razviti sociopsihološke probleme koji se manifestiraju kao manjak sigurnosti i povlačenje u sebe, slabija društvena socijalizacija, opće nezadovoljstvo samim sobom i depresija. Depresija može biti jedan od razloga da proteza, iako savršeno funkcijski i estetski izrađena, bude neprihvatljiva za pacijenta (6). Iz tog razloga izrada proteza ne smije biti ograničena samo na tehnički dio izrade, već se mora shvatiti kao multidisciplinarnan pristup u kojem su osim tehnološkog dijela bitni i pacijent, njegovo psihološko stanje te socioekonomski aspekt terapije (1).

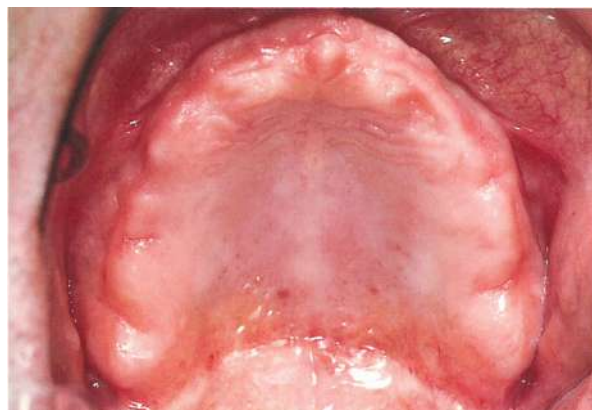Potpuna proteza je mobilni protetski nadomjestak kojim nadomještamo izgubljene žvačne jedinice, dijelove alveolarnog grebena te vraćamo izgubljene

funkcije stomatognatog sustava – mastikaciju, fonaciju, glutinaciju i estetiku (4) (Slika 2).

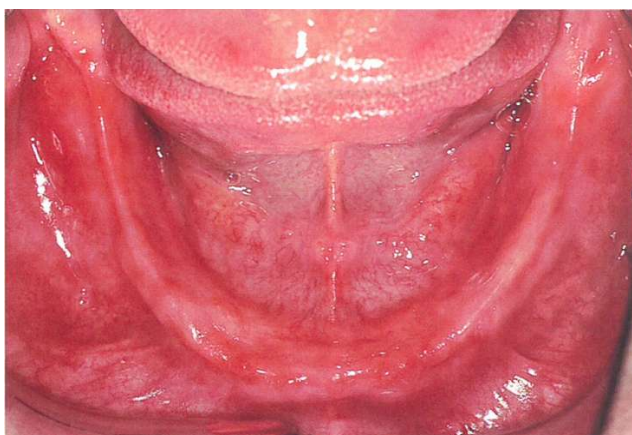

Slika 2. Gornja potpuna proteza (preuzeto iz 13)

Općenito se smatra da potpuna proteza, kako bi se uspješno nosila, mora zadovoljiti zahtjeve potpore, retencije i stabilizacije (6, 7). Potporu pruža ležište proteze koje čine kost i meko tkivo koje ju pokriva. Ležište baze gornje proteze čine alveolarni greben, tvrdo nepce, tuber maksile i krista zigomatiko-maksilaris, iza koje se u bezubim ustima nalazi paratubarni prostor koji je važan za retenciju totalne proteze (Slika 3). Ležište donje proteze čine alveolarni greben, milohioidni greben, linea oblikva eksterna, trigonum retromolare i fovea retromilohioidea (Slika 4) (4, 6, 7).



Slika 3. Ležište gornje proteze (preuzeto iz 17)



Slika 4. Ležište donje proteze (preuzeto iz 17)

Gubitak zuba neizbježno dovodi do resorpcije alveolarne kosti, no opseg resorpcije varira od osobe do osobe. Resorpcija je opsežnija u donjoj čeljusti nego u gornjoj zbog čega je teže izraditi dobru donju potpunu protezu i postići zadovoljstvo nošenja iste. Alveolarni greben može biti ravnomjerno i neravnomjerno resorbiran (može imati udubljenja i izbočenja koja mogu smetati stabilnosti i namještanju proteze na greben), a najteža je situacija kada je ekstremno atrofiran, odnosno postoji negativni alveolarni greben. Izgled i oblik grebena važni su nam za mogućnosti postave zuba i odabir oblika i veličine umjetnih zuba (6, 1).

Stabilizacija predstavlja otpor horizontalnim i rotacijskim silama. Ovisi o mišićnom balansu i okluzalnom odnosu, odnosno kontaktu između zubi gornje i donje čeljusti u fronti i lateralnom segmentu. Najvažnije svojstvo koje osigurava sigurnost u funkciji postiže se kombinacijom više čimbenika kao što su tehnika otiskivanja bezube čeljusti, tehnika registracije okluzalnih odnosa, odabir umjetnih zuba i neuromuskularna adaptacija pacijenta. Nestabilnost proteze štetno utječe na retenciju i ležište proteze. Zbog nestabilnosti nastaju sile koje dovode do promjena na tvrdom i mekom tkivu ležišta.

Retencija predstavlja otpor pomicanju baze proteze od njezinog ležišta u vertikalnom smjeru. Glavni čimbenik retencije gornje totalne proteze je ventilni učinak koji se osigurava postavljanjem rubova proteze u početnom dijelu pomične sluznice. Postava ruba proteze u područje nepomične sluznice ili u područje djelovanja, odnosno insercije mišića, imat će za posljedicu slabiji ventilni učinak i odizanje proteze od ležišta. To dovodi do loše funkcije proteze te ćemo imati pacijenta čije nezadovoljstvo nismo smanjili već smo ga, naprotiv, još više povećali. Osim ventilnog učinka, za retenciju gornje proteze važne su i sile adhezije. One nastaju između sluznice i baze proteze posredstvom sline, anatomske uvjetovane mehaničke retencije, neuromuskularne kontrole te psihičke adaptacije (7).

Ventilni učinak ima manji značaj u retenciji i stabilizaciji donje totalne proteze. Razlog je veći utjecaj mišića na donju protezu i manja baza donje totalne proteze u odnosu na gornju. Stabilnost i retencija donje proteze stoga ovise o dinamičnom položaju proteze između ležišta, okolnih mišića, zuba suprotne čeljusti ili zubi nadomještenih protezom, ali i povoljnim djelovanjem sile teže (3, 4, 6, 7).

3. TIJEK IZRADE POTPUNE PROTEZE – MEĐUČELJUSNI ODNOSI

Izrada totalnih proteza u najširem je smislu jedinstvena kombinacija umjetnosti i znanosti (6). Izradu proteze uvijek započinjemo anamnezom pacijenta i detaljnim ekstraoralnim i intraoralnim pregledom. Na taj način utvrđujemo pacijentovo fizičko, ali i psihičko zdravlje. Na osnovi prikupljenih podataka postavljamo dijagnozu i plan terapije. Važno je pacijentu predstaviti mogućnosti liječenja i kroz razgovor s njim utvrditi njegova očekivanja i saslušati mišljenje o planiranoj terapiji.

Tek kada je pacijent pristao na predstavljeni plan terapije, možemo započeti s daljnjim postupcima. Prvo se uzima anatomski otisak alginatom u konfekcijskoj žlici na temelju kojeg se u laboratoriju izrađuje studijski model. Na njemu se ucrtavaju granice pomične i nepomične sluznice prema kojima tehničar izrađuje individualnu žlicu za uzimanje funkcijskog otiska. Pravilno uzet funkcijski otisak predstavlja prvi preduvjet za dobivanje zadovoljavajuće funkcije, a očituje se u dobivanju kvalitetnog ventilnog učinka. Drugi preduvjet je pravilna postava zuba u neutralni prostor za što je potrebna pravilna registracija međučeljusnih odnosa.

Iz funkcijskog otiska izlijeva se radni model na kojemu se izrađuje zagrizna šablona. Ona se sastoji od akrilatne baze i voštanog bedema koji predstavlja buduće zube, a koristi se za rekonstrukciju međučeljusnih odnosa i ucrtavanje granica za postavu zuba (3, 6). Rekonstrukcijom međučeljusnih odnosa postizemo pravilnu visinu zagriza i određujemo položaj centralne okluzije.

Visinu zagriza određujemo pomoću nekoliko kriterija: fizionomije donje trećine lica i stanja fiziološkog mirovanja, fonacije, estetike i položaja lateralnog djela voštanog bedema. Položaj fiziološkog mirovanja je vezan uz uspravan položaj

glave i tijela i ne ovisi o dodiru zuba. U tom položaju usnice se lagano dodiruju, mišići nisu ni prenapeti ni prelabavi, a kondili se nalaze u nenasilnom, neutralnom položaju u zglobojnoj jamici. Gornji i donji zubi se u tom položaju ne dodiruju već postoji slobodan interokluzijski prostor koji omogućuje govor, žvakanje i gutanje. U tom položaju odredimo točke subnasale i gnation. Razmak između te dvije točke je 2-4 mm, u prosjeku oko 3 mm veći nego u centralnoj okluziji. S obzirom na to da se postava zubi u potpunim protezama vrši u centralnoj okluziji, razmak između točaka subnasale i gnation smanjujemo za 3 mm i na taj način dobijemo visinu zagriža (8-11).

Kriterij fonacije temelji se na pravilnom izgovoru glasova /f/, /v/, /m/, /p/, /s/, /o/. Kao najbolji fonetski kriterij smatra se izgovaranje /mi-mi/ ili /misisipi/ jer se pri izgovoru glasa /i/ mandibula nalazi u položaju fiziološkog mirovanja. Kriterij estetike jest da se kod opuštenih gornjih usnih usnica vidi 2 do 3 mm vestibularne plohe gornjeg središnjeg sjekutića, a da su donji sjekutići u razini ili ispod razine opuštenih donjih usnica (ovisi o starosti pacijenta i tonusu mišića). Kriterij položaja lateralnog dijela bedema zasniva se na položaju centralne okluzije u kojoj su voštani bedemi u lateralnom segmentu potpuno paralelni i dodiruju se čitavom svojom okluzalnom plohom (3, 4, 6, 12, 13).

Centralna okluzija se u potpunim protezama izjednačuje s centralnom relacijom kako bi se dobila što bolja stabilizacija proteze u funkciji. Centrična relacija predstavlja najretrudiraniji fiziološki odnos mandibule prema maksili iz kojega su moguće lateralne kretnje. U tom se položaju kondili nalaze u najdistalnijem i najkranijalnijem položaju u zglobojnoj jamici. Budući da ne ovisi o dodirima gornjih i donjih zuba, idealan je kod bezubih pacijenata. Postoji više

metoda određivanja centrične relacije. Za bezube pacijente najznačajnije su fiziološka metoda koja se zasniva na činu gutanja, registracija gotskog luka koja se zasniva na crtanju kretnji mandibule, metoda vođenja brade koja se zasniva na fizičkoj manipulaciji mandibule i metoda kod koje se postavlja kuglica voska na zagriznu šablonu koju pacijent dodiruje jezikom, dovodeći mandibulu u centričnu relaciju (3, 4, 13, 14).

Nakon što smo odredili međučeljusne odnose, treba izmodelirati voštani bedem u vestibulo-oralnom smjeru kako bi se dobio dovoljan jezični prostor i pravilna potpora usnica i obraza. Slijedi ucrtavanje granica na voštane bedeme: okluzalne ili protetske plohe, središnje ili medijalne linije, položaja očnjaka, linije smijeha i bukalnog koridora.

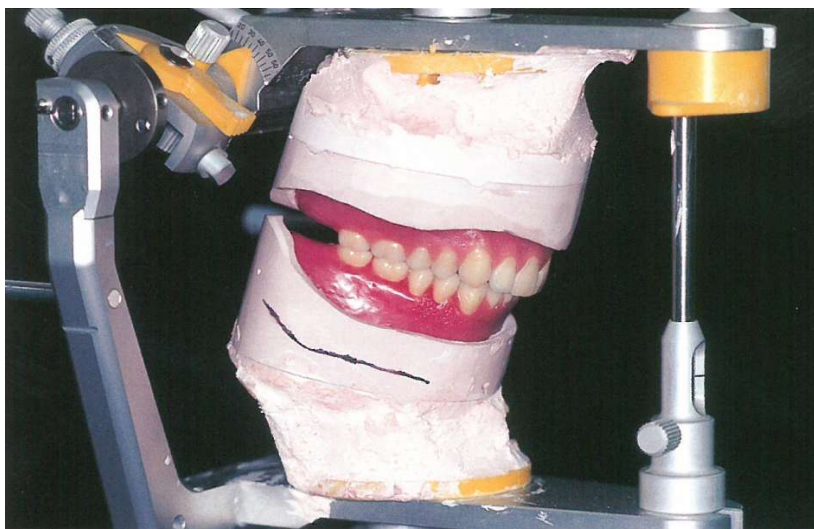
Protetska ploha predstavlja pomoćno sredstvo za postavljanje zuba. Leži na okluzalnim ploham lateralnih zubi i incizalnim bridovima prednjih zubi. Trebala bi biti smještena u razini ili malo ispod razine kutova usana, odnosno ispod razine jezičnog ekvatora radi bolje stabilizacije proteze. Ako je protetska ploha iz bilo kojeg razloga postavljena više ili niže, proteze će u funkciji interferirati s jezikom što će destabilizirati protezu. Određuje se tako da je frontalno paralelna s bipupilarnom linijom, a lateralno s Camperovom linijom. Protetska ploha je i orijentir za formiranje antero-posteriorne kompenzacijske krivulje (Speeova krivulja), odnosno okluzalne plohe koja se oformljuje postavom lateralnih zubi (4, 11).

Za ucrtavanje središnje linije kombiniramo nekoliko smjernica s obzirom na to da može postojati devijacija mekih tkiva lica. Kombiniramo sredinu lica, sredinu nosa, sredinu usnice, frenulum gornje i donje usnice i najpouzdaniji anatomske orijentir - papilu incizivu. Papila inciziva se u ozubljenosti nalazi palatinalno, u

sredini između središnjih sjekutića. Sukladno tomu, linija koja se povuče kroz sredinu papile incizive okomito na frontalnu regiju alveolarnog grebena predstavlja središnju liniju za postavu zuba.

Položaj očnjaka određujemo prema širini baze nosa, širini nosnih krila i prema oznaci na radnom modelu. Okomite linije koje polaze s lateralnih površina nosnih krila prolaze kroz vrškove lijevog i desnog očnjaka.

Nakon ucrtavanja granica, slijedi faza artikuliranja radnih modela, postave zuba, modeliranja umjetne gingive i proba u pacijentovim ustima (Slika 5). Ako je pacijent zadovoljan s izgledom buduće proteze, možemo krenuti sa završnom fazom – zamjenom voska akrilatom, obradom i predajom proteze pacijentu (6).



Slika 5. Modeli s protezama u vosku u artikulatoru (preuzeto iz 17)

4. ODABIR UMJETNIH LATERALNIH ZUBA

Prilikom odabira umjetnih zuba važno je uzeti u obzir fiziološke i biološke faktore pojedinog pacijenta kako bi umjetni zubi zadovoljili njihove individualne potrebe. Ova faza je važna kako bismo napravili protezu koja zadovoljava funkciju, omogućuje nesmetanu i pravilnu fonaciju, poboljšava estetiku pacijenta i ne oštećuje meka tkiva koja prekrivaju rezidualni greben (5, 8). Za odabir lateralnih zuba prethodno treba odrediti ispravan vertikalni i horizontalni odnos mandibule prema maksili i modele gornje i donje čeljusti postaviti u artikulaciju (3). Odabir lateralnih zuba vršimo s obzirom na boju, bukolingvalnu širinu, ukupnu meziodistalnu širinu, okluzocervikalnu visinu te materijal i inklinaciju kvržica s obzirom na koncept okluzije koji će se koristiti u tretmanu (5).

Veličina zuba mora biti u skladu s rezidualnim grebenom i raspoloživim međučeljusnim prostorom. Iz tog razloga je bukolingvalna širina umjetnih zuba manja od bukolingvalne širine prirodnih zuba. Uži lateralni zubi, posebice kod donje proteze, omogućuju jeziku i obrazu bolje održavanje proteze na ležištu. Zahvaljujući užim zubima, i modelacija poliranih površina proteze će pomoći mišićnoj kontroli održavanja proteze na ležištu.

Meziodistalnu širinu određuje dužina bezubog grebena od distalne plohe očnjaka do retromolarnog jastučića. Nakon što se postave prednji zubi, na modelu se označi položaj distalne plohe očnjaka. Druga oznaka na modelu je na mjestu gdje se greben počinje uzdizati prema retromolarnom jastučiću. Stražnji zubi se ne postavljaju na uzlazni dio grebena. Prema tome, raspoloživi prostor određuje hoćemo li koristiti tri ili četiri stražnja zuba. Češće se postavljaju samo tri lateralna zuba. Najčešće se izostavljaju drugi molari, a rjeđe prvi premolari. Ukoliko se lateralni

zubi u gornjoj protezi postave previše izvan sredine grebena u vetsibulum ili previše straga na bezubom grebenu (na distalnom dijelu tubera maksile), povećava se mogućnost ugrizanja obraza.

Okluzocervikalna visina određena je raspoloživim međučeljusnim prostorom i visinom prednjih zubi. Posebice je važno da prvi premolar bude usklađen s očnjakom sa svrhom boljeg estetskog izgleda.

S obzirom na materijal, umjetni zubi mogu biti izrađeni iz akrilata, kompozita ili keramike. Zahvaljujući tehnološkom unapređenju, akrilatni i kompozitni zubi su gotovo u potpunosti istisnuli keramičke zube iz upotrebe. Akrilatni zubi su indicirani kada su antagonistički zubi prirodni ili opskrbljeni metalnim nadomjeskom (posebice iz zlatne legure). Keramički zubi u tim bi slučajevima zbog svoje velike tvrdoće uzrokovali prekomjernu abraziju antagonističkih zuba. Također, keramički zubi lako pucaju zbog velike krhkosti. Umjetni keramički zubi su, osim toga, teži što nepovoljno utječe na retenciju gornje proteze. Akrilatni zubi također su poželjni kod smanjenih međučeljusnih odnosa jer se lako frezanjem smanjuje njihova visina. Za razliku od keramičkih zuba koji se za bazu proteze vežu samo mehanički, akrilatni zubi vežu se i kemijski zbog čega teže ispadaju iz proteze. Još jedna prednost akrilatnih zuba jest ta što se pri zagrizu osjeća mekoća te nema neugodnog lupanja pri žvakanju i govoru (3-5).

S obzirom na inklinaciju kvržica postoji nekoliko tipova lateralnih zubi. Lang ih dijeli na anatomske, neanatomske, zube s 0° inklinacije i zube bez kvržica. Anatomske zubi su dizajnirani radi funkcije mastikacije. Imaju nagib kvržica veći od 0° i repliciraju normalnu okluzalnu anatomiju. Proizvode se s nagibom od 20° , 30° , 33° ili 45° . Njihove prednosti su lakša uspostava bilateralne okluzijske ravnoteže,

odlična estetika i olakšavanje mastikacije. Nedostaci se očituju kod gubitka vertikalne dimenzije okluzije uslijed resorpcije u obliku oštećenja tkiva ležišta uzrokovanog nepravilnim kontaktima antagonističkih kvržica. Uslijed nepravilnog kontakta antagonističkih kvržica dolazi i do pomaka gornje proteze naprijed, a donje straga što uzrokuje neugodu i još više oštećuje tkiva ležišta.

Neanatomski zubi odstupaju od normalne morfologije zubne krune, točnije okluzalne plohe. Izrađeni su zbog pretpostavke da većina pacijenata žvače u položaju anteriornom od centričnog položaja zbog čega je potrebna određena sloboda u kretanju mandibule. Ovi zubi omogućuju interkuspidacijski položaj duž cijele okluzalne plohe anterioposteriornom. Omogućuju širok spektar položaja kod okluzije tipa II i III prema Angleu, stvaraju manji horizontalni pritisak i omogućuju izradu proteza jednostavnim tehnikama u jednostavnim artikulorima. Nedostatak tih zuba je što pacijenti ne mogu dobro sažvakati hranu te njihova skromna estetika.

Neanatomski zubi imaju smanjenu prominenciju kvržica, dok zubi s 0° inklinacije imaju nagib kvržica 0° u odnosu na horizontalnu okluzalnu površinu. Postavom takvih zubi nastoji se smanjiti resorpcija kosti bezubih grebena. Zubi bez kvržica imaju istrošen, abradiran izgled, stoga ne zadovoljavaju estetiku. Odsutnost kvržica onemogućuje uspostavu prave, balansirane okluzije. Prednost im je što zahtijevaju manje vremena za postavu.

Kod odabira lateralnih zuba u pravilu u obzir dolaze zubi s kvržicama, zubi bez kvržica i hibridni zubi. Hibridni zubi pokazuju obje karakteristike. Obično se kombiniraju gornji zubi s nagibom kvržica 20° i modificiranim bukalnim kvržicama i donji neanatomski zubi ili zubi bez kvržica. Postavljaju se po konceptu lingvalizirane

okluzije. Balansirana okluzija je moguća, a modificirane kvržice ne uzrokuju „zaključavanje“ kvržica, odnosno omogućuju slobodne kretnje.

Kod odabira nikako ne smijemo zaboraviti uzeti u obzir okluzalne faktore, faktore stabilizacije i estetski faktor. Ukoliko pacijent izvodi samo vertikalne mandibularne kretnje, zubi bez kvržica bit će zadovoljavajući. Međutim, najčešće se u funkciji izvode kombinirane vertikalne, horizontalne i kose kretnje te su potrebni zubi s kvržicama radi uspostave balansirane okluzije i stabilnosti proteze. S aspekta stabilizacije treba uzeti u obzir da zubi s kvržicama mogu destabilizirati protezu zbog sudaranja kvržica u lateralnim kretnjama, što je posebice izraženo kod jako atrofiranih rezidualnih grebena. Također, preširoki zubi u bukolingvalnom smjeru mogu interferirati s mišićima jezika i obraza što također nepovoljno utječe na stabilizaciju. Na nju utječe i broj postavljenih lateralnih zubi. Što se tiče estetike, uvijek trebamo uzeti u obzir mišljenje i želje pacijenta, kako kod odabira prednjih zubi, tako i kod odabira lateralnih zubi. Razlog tomu je što vidljivost zubi varira tako da je kod nekih osoba vidljiv samo manji dio lateralnih zubi pri normalnom govoru i funkciji, a kod izrazito jakog smijanja čak mogu biti vidljivi i svi lateralni zubi (3-5, 8).

5. PRAVILA POSTAVE ZUBI

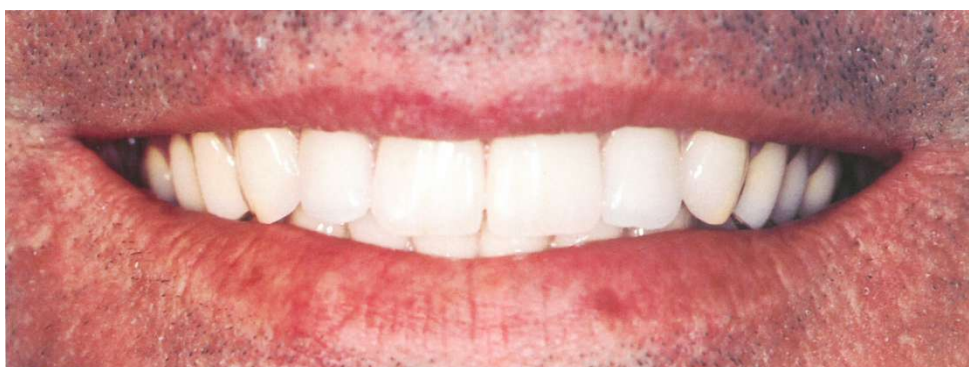Umjetne lateralne zube trebalo bi postaviti u poziciji koje su zauzimali prirodni zubi. Položaj prirodnih zubi određen je okolnim mišićima, veličinom, oblikom i čeljusnim odnosima te okluzalnim silama tijekom funkcije (9, 11). Kada se izgube svi prirodni zubi, u usnoj šupljini preostaje slobodan prostor determiniran maksilom i mekim nepcem, mandibulom i dnom usne šupljine te jezikom, obrazima i usnicama. Neutralni prostor ili zona je područje usne šupljine u kojemu se neutraliziraju sile jezika, koje guraju protezu prema van, i sile obraza i usana, koje guraju protezu prema unutra. Proteze i umjetni zubi trebali bi biti smješteni u tom prostoru. Na taj će način sile koje se razvijaju tijekom funkcije stomatognatskog sustava pomagati održavanje umjetnih zubi i proteze na njihovom ležištu proteze (10). Smještajem zuba u neutralni prostor zadovoljavamo i pravilo jezičnog prostora.

Pri postavi zuba treba pratiti i statička pravila. Po prvom se pravilu zubi postavljaju okomito na sredinu grebena. Statički je važno da okludira samo onaj dio žvačne plohe koji se nalazi iznad ili unutar sredine alveolarnog grebena. Da se takvom postavom ne bi smanjio jezični prostor, postavljaju se uži zubi od prirodnih. Također se može i bukalna kvržica postaviti van okluzije. Prema drugom statičkom pravilu okluzalna ploha zuba treba biti okomita na interalveolarnu liniju. Prema trećem statičkom pravilu anterioposteriorna okluzijska krivulja mora biti paralelna s bezubim grebenom. Za stabilizaciju je povoljnije ako je krivulja strmija, no otežava postavljanje zuba u artikulacijskoj ravnoteži (4). Najdublja točka na donjem grebenu je mjesto najstabilnije zone (žvačni centar). U ozubljenim ustima nalazi se u području drugog premolara i prvog molara. U bezubim ustima njegov položaj ovisi o

stupnju resorpcije, obliku i položaju donjeg grebena te se može poklapati sa žvačnim centrom ozubljene čeljusti. Češće je sprijeda, a rjeđe iza tog predjela (15).

Nadalje, važno je poštivati pravilo interkuspidacije. Prema tom pravilu svaki zub, osim donjih centralnih sjekutića i gornjih trećih molara, okludira s dva antagonista. Kako smještaj okluzijske plohe lateralnih zuba ispod jezičnog ekvatora smanjuje opasnost od destabilizacije i da žvačna ploha mora biti uža od širine grebena, iz estetskih i statičkih razloga zubni luk u predjelu molara ne smije biti preširok. Ukoliko prvi premolari smetaju jeziku mogu se zamijeniti očnjacima. Interkuspidacijski kutovi ne bi smjeli biti manji od 110° jer se time izbjegavaju smetnje pri kliznim kretnjama (4).

Što se tiče estetike postave lateralnih zuba, moramo poštivati bukalni koridor. Bukalni koridor je tamni prostor koji se formira između kutova usta i bukalnih ploha maksilarnih zuba tijekom smijanja (Slika 6). Važno ga je sačuvati pravilnim formiranjem zubnog luka jer daje dojam dubine, ali ne smije ostati prevelik jer ozbiljno narušava estetiku (16).



Slika 6. Osmijeh s protezama. Bukalni koridor je očuvan. (preuzeto iz 17)

Kako bismo si olakšali postavu, na modele možemo ucrtati linije koje nam služe kao smjernice. Na bazu gornjeg modela s voštanih bedema možemo prenijeti središnju liniju, širinu baze nosa, širinu nosnih krila te liniju osmijeha. Oznaku za položaj očnjaka možemo dobiti povlačenjem linije kroz sredinu papile incizive, paralelno s frontalnom regijom alveolarnog grebena. Mjesto gdje linija prolazi kroz alveolarni greben predstavlja približni položaj gdje su prije postojali prirodni očnjaci. Na gornjem modelu još označavamo i papilu incizivu (17).

Na bazi gornjeg i donjeg modela možemo ucrtati sredinu bezubog grebena. Odnos tih sredina će nam pružiti podatak o nagibu interalveolarne linije. Na donjem modelu ucrtavamo središnju liniju, anterioposteriornu krivulju koja prati zakrivljenost bezubog grebena i najdublju točku bezubog grebena. Ucrtavamo i Poundovu liniju. To je linija koja spaja meziincizalni brid očnjaka s unutrašnjom površinom trigonuma retromolare. Osim nje ucrtavamo i bukalnu liniju koja polazi s iste točke očnjaka, a završava na vanjskom rubu trigonuma. Svi donji lateralni zubi moraju se postaviti u prostor omeđen tim dvjema linijama (3, 4, 16).

6. SPECIJALNA PRAVILA ZA POSTAVLJANJE POJEDINIH ZUBA

Redoslijed postave zuba može biti različit. Mogu se postaviti gornji prije donjih zubi ili se mogu postaviti odgovarajući donji ili svi donji zubi te prema njima gornji zubi. Postavi stražnjih zuba uvijek prethodi postava prednjih zuba. Pri postavljanju zuba na jednoj strani, voštani bedemi na drugoj strani se ne smiju razmekšavati jer čuvaju vertikalnu dimenziju okluzije.

Prvi gornji premolar postavlja se tako da samo njegova bukalna kvržica dodiruje okluzalnu ravninu, dok je palatinalna kvržica udaljena 0,5-1,0 mm od okluzijske ravnine. Drugi gornji premolar dodiruje okluzijsku ravninu bukalnom i palatinalnom kvržiцом. Uzdužna osovina gornjih premolara je okomita na protetsku plohu i paralelna s osi očnjaka, a njihove bukalne površine trebaju biti poravnate s površinom očnjaka radi estetskog dojma.

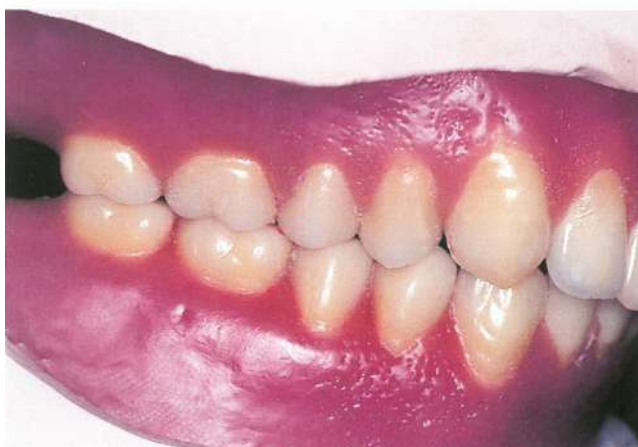Prvi gornji molar dodiruje okluzalnu ravninu samo mezipalatinalnom kvržiцом. Meziobukalna kvržica odstoji 0,5 mm, a distalne kvržiце 1,0 mm. Njegova meziobukalna površina prati bukalne površine premolara dok je distobukalna površina nagnuta lagano palatinalno kako bi pratila oblik alveolarnog grebena maksile. Osovina zuba nagnuta je u meziodistalnom i bukolingvalnom smjeru.

Drugi gornji molar postavlja se tako da mu sve kvržiće odstoje od okluzalne ravnine. Meziobukalna kvržica odstoji 1 mm, a distobukalna 1,5-2,0 mm. Njegova je uzdužna osovina nagnuta više bukalno i više distalno od osi prvog gornjeg molara. Anteroposteriorna i lateralna inklinacija molara osigurava kompenzacijske krivulje.

Nakon što su postavljeni svi gornji zubi i donji prednji zubi, postavlja se prvi donji molar u pravilnoj okluziji s gornjim drugim premolarom i prvim molarom. Centralna jamica prvog donjeg molara okludira s mezipalatinalnom kvržiцом prvog

gornjeg molara, a njegova meziobukalna kvržica okludira s aproksimalnim područjem između drugog gornjeg premolara i prvog gornjeg molara. Njegova uzdužna os nagnuta je prema jeziku promatrano sprijeda, a kada se gleda sa strane nagnuta je mezijalno. Bukalne i distalne kvržice nalaze se na višoj razini od mezijalnih i lingvalnih kvržica.

Nakon što smo pravilno postavili prvi donji molar, slijedi postava drugog donjeg premolara, zatim i prvog, a na kraju postavljamo drugi donji molar (Slika 7). Drugi donji premolar postavlja se tako da mu je uzdužna osovina okomita na okluzalnu ravninu. Bukalna i lingvalna kvržica se postavljaju 2 mm iznad okluzalne ravnine. Zub okludira s marginalnim bridovima gornjeg prvog i drugog premolara.



Slika 7. Završena postava svih zubi u gornjoj i donjoj potpunoj protezi (preuzeto iz 17)

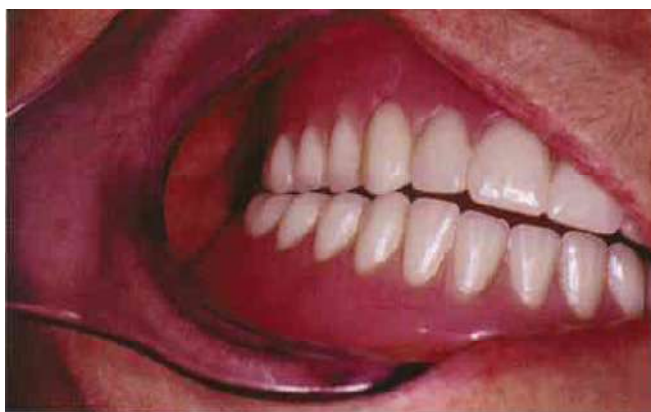Prvi donji premolar svojom bukalnom površinom postavlja se u liniju s očnjakom tako da mu je uzdužna osovina okomita na okluzalnu ravninu. Bukalna kvržica se nalazi 2mm iznad okluzalne ravnine i treba dodirivati mezijalni marginalni brid gornjeg prvog premolara, a lingvalna kvržica postavlja se ispod okluzalne ravnine.

Drugi donji molar postavlja se tako da mu centralna jamica okludira s mezipalatinalnom kvržicom drugog gornjeg molara, a meziobukalna kvržica dodiruje marginalni brid između prvog i drugog gornjeg molara. Uzdužna os zuba nagnuta je više lingvalno i mezijalno od uzdužne osi prvog donjeg molara. Sve kvržice nalaze se iznad okluzijske ravnine, a distalne i bukalne kvržice su na višoj razini od mezijalnih i lingvalnih kvržica. Takvom postavom drugog molara jače se izražavaju kompenzacijske krivulje (3, 4, 17, 18).

7. KONCEPCIJE OKLUZIJE

Umjetne lateralne zube trebamo birati prema koncepciji okluzije koju ćemo koristiti prilikom izrade potpune proteze. Dva su najčešće korištena koncepta: bilateralna okluzijska ravnoteža i lingvalizirana okluzija. Kod bilateralne okluzijske ravnoteže možemo koristiti anatomske zube, ali i neanatomske uz upotrebu kompenzacijskih krivulja, dok u slučaju lingvalizirane okluzije postoje posebno dizajnirani zubi ili se, pak, upotrebljava kombinacija anatomskih i neanatomskih zubi.

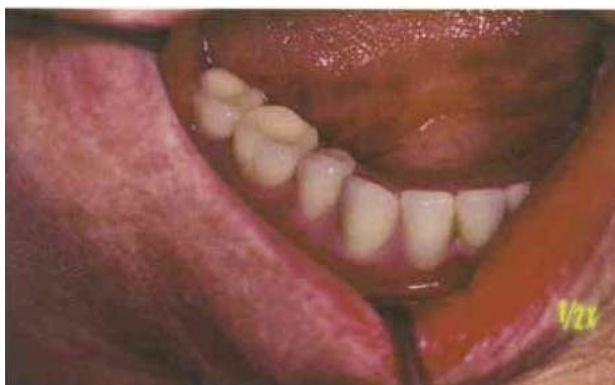Bilateralnu okluzijsku ravnotežu karakterizira postojanje harmoničnog odnosa gornjih i donjih zuba u svim centričnim i izvancentričnim položajima mandibule. Postoje stabilni, simultani dodiri gornjih i donjih zuba u maksimalnoj interkuspidaciji. Prilikom lateralnih kretnji zubi bi trebali ravnomjerno kliziti jedan preko drugog na radnoj strani. Kontakti na strani ravnoteže moraju postojati i ne smiju ometati klizne dodire na radnoj strani (Slika 8).



Slika 8. Kretanja mandibule u desnu stranu, zubi na radnoj strani klize jedan preko drugog (preuzeto iz 13)

U protruzijskoj kretnji u dodiru trebaju biti incizalni bridovi prednjih zubi i barem po jedan par lateralnih antagonista na lijevoj i desnoj strani. Kako bismo uspostavili okluzijsku ravnotežu, u obzir treba uzeti pet međusobno ovisnih čimbenika koje nazivamo artikulacijski kvint, a to su sagitalni i horizontalni nagib putanje kondila, incizalni nagib, nagib okluzijske ravnine, sagitalna i horizontalna kompenzacijska krivulja i nagib kvržica lateralnih zuba (13).

Lingvaliziranom okluzijom postizemo uspostavljanje slobodnih dodirnih kretnji mandibule uz zadovoljavanje zahtjeva funkcije i estetike. Upotrebljavaju se gornji zubi s prominentnim palatinalnim kvržicama koje okludiraju s proširenim jamicama na donjim lateralnim zubima (Slika 9).



Slika 9. Proširene udubine na donjim molarima karakteristika su lingvalizirane okluzije (preuzeto iz 13)

U interkuspidacijskom položaju bukalne kvržice molara i drugog premolara se ne dodiruju, dok bukalna kvržica donjeg prvog premolara okludira s mezijalnom udubinom gornjeg prvog premolara. Bukalne kvržice gornjih zubi i donjeg prvog premolara zadržavaju prirodan izgled zuba te na taj način zadovoljavaju potrebe

estetike. Kontakt bukalnih kvržica donjeg prvog premolara i kontakt palatinalnih kvržica molara dodaju radnju nalik škaricama činu žvakanja zbog čega je mastikacija ovakvim zubima zadovoljavajuća. Pri kretnjama mandibule za vrijeme dodira na radnoj strani okluzijske sile usmjerene su lingvalnije u odnosu na sredinu donjeg bezubog grebena čime se smanjuje djelovanje horizontalnih sila koje izvrću protezu. Time se povećava stabilnost proteza (3, 4, 5, 13).

8. RASPRAVA

Odluka o broju lateralnih zubi koji će se postaviti u potpunoj protezi ovisi o raspoloživom prostoru koji se prostire od distoaproksimalne površine očnjaka do prednje granice retromolarnog jastučića. Zadnji zub na donjoj protezi nikada se ne smije postaviti na retromolarni jastučić ili na uzlaznu kosinu bezubog grebena. Iz tog razloga ponekad nema mjesta za smještaj svih zubi te se najčešće iz postave izostavlja prvi premolar ili drugi molar.

Prema nekim mišljenjima praktičnije je izostaviti prvi premolar zbog manje okluzijske površine za mastikaciju te slobodni prostor popuniti drugim premolarom te prvim i drugim molarom. Drugi donji molar izostavlja se ako je jezik hipertrofičan, ako pacijent ne podnosi lingvalnu ekstenziju i ako je čeljust kratka. Izbacivanjem drugog molara iz postave gubi se artikulacijska ravnoteža, no to se može nadomjestiti produžetkom baze na kruškastoj izbočini, tako oblikovanoj da pri kliznim kretanjama održava artikulacijsku ravnotežu.

U slučaju vrlo kose interalveolarne linije, što je posljedica velike razlike u širini lukova, nastaju poteškoće u statičkom postavljanju pa je indicirano izostaviti drugi gornji molar iz postave.

Zubni luk u predjelu gornjih premolara iz statičkih i estetskih razloga ne smije biti preširok, no previše lingvalno postavljeni premolari mogu smetati jeziku i u tim slučajevima preporuča se zamijeniti prve premolare očnjacima (3, 4, 5).

9. ZAKLJUČAK

Uspješnost terapije potpunim protezama uvelike ovisi o postignutoj estetici i obnovljenoj funkciji stomatognatog sustava. Iznimno je važno da prilikom žvakanja i govora proteza zadržava tijesan dodir s podlogom, odnosno da se u funkciji ne destabilizira. Ukoliko su proteze nestabilne u funkciji, pacijent će biti nezadovoljan ne samo funkcijom, već i estetikom proteze. Nestabilna proteza slabi retenciju te takva proteza „pleše“ po ustima ili ispada iz njih. To pacijentu stvara velike neugodnosti i on to najčešće nastoji sakriti prekrivanjem usta rukom. Pacijenti često izbjegavaju nositi takve proteze ili izlaziti s njima u javnost.

Stabilnost proteze pod utjecajem je okluzije, stoga pravilnom odabiru i postavi zuba treba pružiti mnogo pažnje. Preduvjet za odabir i postavu zuba je pravilno određivanje međučeljsnih odnosa, visine zagriža i centrične relacije, zato tu moramo biti vrlo precizni. Pogreška u ovoj fazi utjecat će na izbor i postavu zubi i rezultirat će lošim radom. Greška može biti izbjegnuta ukoliko prilikom probe postave zubi uočimo gdje smo pogriješili te ponovimo postupak određivanja horizontalne i vertikalne relacije. Treba odabrati zube odgovarajuće veličine, oblika, visine, ali i boje. Često se boji stražnjih umjetnih zubi ne pridaje važnost što je pogrešno jer se tijekom funkcije vide i stražnji zubi. Naročito je važno da su prvi gornji premolari zadovoljavajuće boje jer zajedno s očnjacima čine prijelaz prema stražnjem segmentu čeljusti te su vrlo vidljivi u usnoj šupljini. Lateralne zube treba odabrati i u skladu s koncepcijom postave koju ćemo primijeniti. Postoje koncepcije koje zagovaraju upotrebu zubi s modificiranim kvržicama ili zubi bez kvržica. Treba procijeniti i broj zuba koje ćemo postaviti. Radi stabilizacije proteze bitno je da se zubi ne postavljaju na uzlazni dio rezidualnog grebena, odnosno retromolarni jastučić

u donjoj čeljusti te da se zubi ne postavljaju preblizu distalne granice proteze u gornjoj čeljusti. Iz tog se razloga često u postavi izostavljaju drugi molari ili prvi premolari. Nikako ne smijemo izuzeti mišljenje pacijenta o izgledu zuba i njihovoj postavi. Na kraju svega jest pacijent taj koji se mora saživjeti s protezom i svakodnevno s njom funkcionirati, a to će biti ozbiljno narušeno ukoliko je pacijent nezadovoljan estetikom ili funkcijom proteze.

10. SAŽETAK

Terapija potpuno bezubih pacijenata je totalna proteza koja zadovoljava funkcijske i estetske potrebe pacijenta što se postiže pravilnim odabirom i postavom zubi. Lateralni zubi odabiru se s obzirom na boju, bukolingvalnu širinu, ukupnu meziodistalnu širinu, okluzocervikalnu visinu, materijal i inklinaciju kvržica s obzirom na koncept okluzije koji će se koristiti u tretmanu. Pravilna postava lateralnih zuba ovisi o točno određenim međučeljskim odnosima, ali i o pravilnom smještaju prednjih zuba. Kvalitetna funkcija i dobra estetika potpune proteze ovise o dobroj provedbi svake faze izrade proteze i kvalitetnoj suradnji dentalnog tehničara i doktora dentalne medicine.

11. SUMMARY

THE CONCEPTS OF POSTERIOR TEETH POSITIONING IN COMPLETE DENTURES

The edentulous patient therapy entails the provision of complete dentures that meet functional and esthetic needs of the patient concerned. This is accomplished by the proper selection and positioning of the teeth. The posterior teeth are selected according to the color, buccolingual width, total mesiodistal width, cusp tip to cervical collar height, material and the cuspal inclination depending on the concept of occlusion to be used in the treatment. The posterior teeth proper positioning depends not only on the accurately determined jaw relations but also on the frontal teeth accurate positioning. The quality function and the good esthetic of a complete denture depend on the adequate completion of each phase in the prosthesis manufacturing process and the good cooperation between the dental technician and the doctor of dental medicine.

12. LITERATURA

1. Cooper LF. The Current and Future Treatment of Edentulism. *J Prosth Dent.* 2009;18:116-22.
2. Carlsson GE, Omar R. The future of complete dentures in oral rehabilitation. *J Oral Rehabil.* 2010;37:143-56.
3. Kraljević K. Potpune proteze. Zagreb: Areagrafika; 2001. pp.26-130.
4. Suvin M. Biološki temelji protetike-totalna proteza. Zagreb: Školska knjiga; 1984. pp.1-83.
5. Zarb GA, Bolender CL, Carlsson GE. Boucher's Prosthodontic Treatment for Edentulous Patients. 11th ed. St. Louis: Mosby-Year Book, Inc.; 1997. pp.67-89
6. Hurčak I, Badel T. Estetika i funkcija postave prednjih zubi u potpunim protezama [diplomski rad]. Zagreb: Stomatološki fakultet; 2011.
7. McCord FJ. Contemporary Techniques for Denture Fabrication. *J Prosth Dent.* 2009;18:106-11.
8. McCord FJ, Grant AA. Registration: Stage III-selection of teeth. *Brit Dent J.* 2000;18:660-6.
9. Basker RM, Davenport JC. Prosthetic treatment of the edentulous patient. Copenhagen: Blackwell Munksgaard; 2002. pp.123-156
10. Beresin VE, Schiesser FJ. The neutral zone in complete dentures. 1976. *J Prosthet Dent.* 2006;95:93-100.
11. Zarb GA, Bolender CL. Prosthodontic Treatment for Edentulous Patients. Complete Dentures and Implant-supported Protheses. St. Louis: Mosby; 2004. pp.89-101.

12. Badel T, Laškarin M, Carek V, Lajnert V. Govor bolesnika s mobilnim zubnim protezama. *Medicina*. 2008;44:241-7.
13. Devlin H. Complete Dentures: a clinical manual for the general dental practitioner. Berlin: Springer; 2002. pp.1-110.
14. Ćelić R. Gdje si se skrila, centrična relacija? *Sonda*. 2004;6:38-42.
15. Kurelec E, Suvin M. Neki aspekti postavljanja bočnih zuba. *Acta Stomatol Croat*. 1977;11:69-77.
16. Bhuvaneshwaran M. Principles of smile design. *J Conserv Dent* [Internet]. 2010; 13: 225-32. <http://www.ncbi.nlm.nih.gov/pmc/articles/PMC3010027/>. [pristup 24. 5. 2015]
17. Dapprich J, Oidtmann E. Totalprothetik: Klinik und Technik der weiterentwickelten Lauritzen-Methode. Berlin: Quintessenz Verlags-GmbH; 2001. pp.10-155.
18. Okeson JP. Temporomandibularni poremećaji i okluzija. Zagreb: Medicinska naklada; 2008. pp.551-608.

13. ŽIVOTOPIS

Jelena Hurčak rođena je 22. svibnja 1989. u Zagrebu. Osnovnu je školu završila u Zagrebu te 2003. godine upisuje srednju školu za zubne tehničare na Zdravstvenom učilištu u Zagrebu. Nakon završetka srednje škole 2007. godine upisuje Stomatološki fakultet Sveučilišta u Zagrebu. Stručni ispit za zubnog tehničara položila je 2013. godine. Integrirani preddiplomski i diplomski sveučilišni studij dentalne medicine završava 2015. godine. Od stranih jezika zna engleski, njemački i španjolski. Slobodno vrijeme provodi baveći se plesom i sportom.