

Suvremeni aspekti tehnike elevacija dna maksilarnog sinusa

Lokin, Antonia

Master's thesis / Diplomski rad

2017

Degree Grantor / Ustanova koja je dodijelila akademski / stručni stupanj: **University of Zagreb, School of Dental Medicine / Sveučilište u Zagrebu, Stomatološki fakultet**

Permanent link / Trajna poveznica: <https://um.nsk.hr/um:nbn:hr:127:585416>

Rights / Prava: [Attribution-NoDerivatives 4.0 International](#)/[Imenovanje-Bez prerada 4.0 međunarodna](#)

Download date / Datum preuzimanja: **2024-07-24**



Repository / Repozitorij:

[University of Zagreb School of Dental Medicine Repository](#)





SVEUČILIŠTE U ZAGREBU
STOMATOLOŠKI FAKULTET

Antonia Lokin

**SUVREMENI ASPEKTI TEHNIKE
ELEVACIJA DNA MAKSILARNOG SINUSA**

Diplomski rad

Zagreb, srpanj 2017.

Rad je ostvaren u: Stomatološki fakultet Sveučilišta u Zagrebu, Zavod za oralnu kirurgiju
Mentor rada: doc. dr. sc. Dragana Gabrić; Zavod za oralnu kirurgiju, Stomatološki fakultet
Sveučilišta u Zagrebu

Lektor hrvatskog jezika: mag. edu. philol. croat. i mag. ling. Hrvoje Kovač

Lektor engleskog jezika: mag. educ. philol. angl. i mag. neder. Ana Marija Žagar

Sastav Povjerenstva za obranu diplomskog rada:

1. _____

2. _____

3. _____

Datum obrane rada: _____

Rad sadrži: 48 stranica

13 slika

1 CD

Osim ako nije drugačije navedeno, sve ilustracije (slike) u radu su izvorni doprinos autora diplomskog rada. Autor je odgovoran za pribavljanje dopuštenja za korištenje ilustracija koje nisu njegov izvorni doprinos, kao i za sve eventualne posljedice koje mogu nastati zbog nedopuštenog preuzimanja ilustracija odnosno propusta u navođenju njihovog podrijetla.

Zahvala

Zahvaljujem onima koji su bili uz mene tijekom ovog studija.

Također zahvaljujem svojoj mentorici doc. dr. sc. Dragani Gabrić na pomoći i stručnim savjetima tijekom izrade diplomskog rada.

Suvremeni aspekti tehnike elevacija dna maksilarnog sinusa

Sažetak

Elevacija dna maksilarnog sinusa vrsta je operativnog zahvata kojim se premješta sinusno dno prema kranijalnoj kosti, uz istodobnu augmentaciju koštanog defekta, čime se postiže visina koštanog fundamenta neophodna za ugradnju implantata. Tehnike elevacije možemo podijeliti na klasične, u koje spadaju otvorena i zatvorena tehnika, te moderne tehnike, u koje spadaju elevacija dna maksilarnog sinusa balon-tehnikom i piezokirurgija..

Kod otvorene tehnike maksilarnom sinusu pristupamo s lateralne strane alveolarnog grebena. Ako je rezidualna visina alveolarne kosti manja od 5 mm, implantacija se odgađa za najmanje šest mjeseci. Zatvorena je tehnika minimalno invazivan zahvat sa transkrestalnim pristupom te je indicirana kad je visina alveolarne kosti 8–10 mm. Elevacija dna maksilarnog sinusa balon-tehnikom modifikacija je klasične zatvorene tehnike gdje se sinusna membrana podiže hidrauličkim tlakom upotrebom balona. Instrumenti u piezokirurgiji koriste ultrazvučne frekvencije koje omogućuju mikrometrijske rezove, koji su precizni i sigurni jer tretiraju samo mineralizirana tkiva.

Kontraindikacije su za sve zahvate imunokompromitirani pacijenti, lošeg općeg stanja. Komplikacije koje se tijekom zahvata mogu dogoditi jesu perforacija sinusne membrane te ozljede krvnih žila i živaca. Od postoperativnih komplikacija najčešće su sinusitis te oroantralna fistula, u slučaju kada nije pravodobno liječena perforirana membrana.

Ključne riječi: elevacija dna maksilarnog sinusa; klasične tehnike; moderne tehnike; kontraindikacije za elevaciju dna maksilarnog sinusa; komplikacije elevacije dna maksilarnog sinusa

Contemporary Aspects of Maxillary Sinus Floor Elevation Technique

Summary

Maxillary sinus floor elevation is an operative procedure that is used to move the sinus floor toward the cranial bone while simultaneously augmenting the bone defect with the purpose of creating sufficient height at the bone fundament, which is necessary for the placement of implants. The techniques for sinus elevation can be divided into the classic ones, which include the open and closed technique, and the modern ones, which include Balloon-Lift-Control sinus elevation technique and piezosurgery.

When performing the open sinus lift technique, the sinus is approached from lateral side of the alveolar ridge. If the height of the residual alveolar ridge is less than 5 mm, the implantation has to be delayed for at least 6 months. The closed technique is a minimally invasive procedure with a transcrestal approach and it is indicated where the height of the alveolar bone is between 8 and 10 mm. Balloon-Lift-Control technique is a modification of the classic closed technique where the sinus membrane is raised with hydraulic pressure using a balloon. Instruments in piezosurgery use ultrasonic frequencies that allow micrometer cuts, which are precise and safe because they only treat the mineralized tissue.

Contraindications for all techniques are immunocompromised patients with a poor general condition. Complications which can happen during the procedure are the sinus membrane perforation and the laceration of blood vessels and nerves. The most common post operation complications include sinusitis and oroantral fistula, which occur if the perforation of sinus membrane is not treated in time.

Key words: maxillary sinus floor elevation, classic techniques, modern techniques, contraindications for maxillary sinus floor elevation, complications of maxillary sinus floor elevation

SADRŽAJ

1. Uvod.....	1
1.1. Svrha rada.....	2
2. Anatomija i histologija maksilarnog sinusa	3
2.1. Anatomija maksilarnog sinusa	4
2.2. Histologija maksilarnog sinusa	5
2.3. Rast i razvoj maksilarnog sinusa.....	5
3. Tehnike elevacije dna maksilarnog sinusa	6
3.1. Klasične tehnike	14
3.1.1. Otvorena tehnika	14
3.1.1.1. Kirurški postupak	14
3.1.1.2. Indikacije.....	16
3.1.1.3. Kontraindikacije.....	16
3.1.2. Zatvorena tehnika.....	16
3.1.2.1. Kirurški postupak.....	17
3.1.2.2. Indikacije.....	19
3.1.2.3. Kontraindikacije.....	19
3.1.3. Prednosti i nedostaci klasičnih metoda	19
3.1.3.1. Prednosti.....	20
3.1.3.2. Nedostaci.....	20
3.2.1. Elevacija dna maksilarnog sinusa tehnikom balona.....	21
3.2.1.1. Kirurški postupak	21
3.2.1.2. Prednosti.....	23
3.2.1.3. Nedostaci.....	23
3.2.2. Piezokirurgija	23
3.2.2.1. Indikacije.....	25
3.2.2.2. Kontraindikacije.....	26
3.2.2.3. Upotreba kod elevacije dna maksilarnog sinusa	26
3.2.2.4. Prednosti.....	26
3.2.2.5. Skupljanje kosti	27
4. Komplikacije	28

4.1. Terapijski postupci u slučaju perforacije sinusne membrane.....	29
4.2. Postoperativne komplikacije	30
4.2.1. Odgođene komplikacije	31
7. Literatura	36
8. Životopis	39

Popis skraćenica

FDBA– Freeze–Dried Bone Allograft

DFDBA– Delcalcified Freeze–Dried Bone Allograft

PRGF– Plasma Rich in Growth Factors

1. UVOD

Elevacija dna maksilarnog sinusa vrsta je operativnog zahvata kojim se sinusno dno premješta prema kranijalnoj kosti, uz istodobnu augmentaciju koštanog defekta, čime se postiže dovoljna visina koštanog fundamenta neophodna za ugradnju dentalnog implantata (1). Prvi je takav zahvat izveo dr. Oscar Hilt Tatum 1976. godine, uz uspješnu ugradnju dvaju implantata, lateralnim pristupom (otvaranje prozora u anterolateralnom zidu sinusa). Između 1975. i 1979. godine većina elevacija dna sinusa izvodila se s pomoću napuhujućih katetera. Slijedi pronalazak instrumenata prikladnih za pristup kroz druge anatomske površine blizu sinusa (2). Danas postoji više tehnika elevacije dna maksilarnog sinusa, a izbor ovisi o visini alveolarne kosti te o individualnim sklonostima operatera.

Ugradnja dentalnih implantata ima sve veći značaj u suvremenoj stomatologiji i terapija je izbora onih pacijenata koji se ne mogu zbrinuti mobilnim protetskim nadomjescima ili žele fiksno-protetsku konstrukciju. U najvećem broju slučajeva u kojima dolazi do kompliciranijeg planiranja i ugradnje implantata riječ je o posteriornim regijama maksile. Razlog leži u tome što gubitkom zuba bezubo područje, odnosno alveolarni greben, podliježe resorpciji, koja u kombinaciji s pneumatizacijom maksilarnog sinusa rezultira smanjenjem visine kosti. U takvim je slučajevima indicirana elevacija dna maksilarnog sinusa te augmentacija kosti uz imedijatnu ili odgođenu implantaciju (1).

1.1. Svrha rada

Svrha je ovog rada prikazati i usporediti tehnike elevacije dna maksilarnog sinusa uz njihove indikacije i kontraindikacije te moguće komplikacije tijekom i nakon zahvata. Svrha je rada također olakšati potragu za najprihvatljivijim izborom tehnike u različitim indikacijama uspoređivanjem njihovih prednosti i nedostataka.

2. ANATOMIJA I HISTOLOGIJA MAKSILARNOG SINUSA

2.1. Anatomija maksilarnog sinusa

Paranasalni su sinusi zrakom ispunjene parne ekstenzije respiratornog dijela nosne šupljine u sljedeće kranijalne kosti: frontalnu, etmoidnu, sfenoidnu i maksilu. Imenuju se prema kostima u kojima se nalaze, stoga imamo: *sinus frontalis*, *cellulae ethmoidales*, *sinus sphenoidalis* i *sinus maxillaris* (3).

Maksilarni je sinus najveća paranasalna šupljina, smješten je u tijelu gornje čeljusti i ima izgled piramide. Bazu piramide čini medijalni zid sinusa, koja je ujedno i lateralni zid nosne šupljine, dok je vrh piramide okrenut prema zigomatičnoj kosti. Krov sinusa čini dno orbite, a dno sinusa tvore alveolarni nastavci gornje čeljusti (3).

Maksilarni sinus sačinjavaju četiri zatona, odnosno komore: *recessus alveolaris*, *recessus palatinus*, *recessus zygomaticus* i *recessus frontalis*. Sinus je sa svoje medijalne strane na nosnoj plohi gornje čeljusti u vezi s nosnom šupljinom, gdje se nalazi otvor *hiatus maxillaris*. Otvor sinusa gornje čeljusti u razini je gornjeg dijela sinusa i otvara se u srednji nosni hodnik (3).

Vaskularizacija sinusa potječe od maksilarne arterije te od prednje etmoidalne i gornje labijalne arterije, dok je samo dno sinusa vaskularizirano palatinalnom i sfenopalatinalnom arterijom. Venska se drenaža odvija putem sfenopalatinalne vene i pterigomaksilarnog spleta. Inervacija sinusa dolazi iz grana maksilarnog živca (nn. *alveolares superiores*), druge grane velikog trodijelnog živca *nervus trigeminus*, koji parasimpatičke niti dobiva od *nervus facialis* odnosno *nervus intermedius* (2, 3).

2.2. Histologija maksilarnog sinusa

Maksilarni sinus oblaže Schneiderova membrana, koju čini respiracijski epitel s malo vrčastih stanica, vezivo s malo malih tubularnih žlijezda i periost. Djelovanjem cilijarnog cilindričnog epitela, koji usmjerava bakterije prema ušću sinusa, te izlučivanjem sluzi koja sadrži lizozime i imunoglobuline sinus se samoodržava s pomoću stražnje drenaže (2, 4).

2.3. Rast i razvoj maksilarnog sinusa

Maksilarni se sinus počinje razvijati u trećem mjesecu intrauterinog života i u dobi od 12–14 godina dosegne volumen 15–20 ml. Nastavlja se širiti prema korijenima zubi gornje čeljusti, zbog čega može doći do njihove protruzije u sinus. Najčešće su to korijeni drugog kutnjaka, s prosječnom udaljenosti od 1,97 mm, slijede prvi kutnjaci, umnjaci, drugi pretkutnjaci i, konačno, prvi pretkutnjaci sa srednjom udaljenošću od 7,5 mm. Pneumatizacija maksilarnog sinusa – koja se manifestira širenjem stijenke prema dolje te lateralnim zidovima – uzrokuje smanjenje širine kosti, napose labijalne koštane lamele, koja je uzrokovana gubitkom distalnih maksilarnih zubi (3).

3. TEHNIKE ELEVACIJE DNA MAKSILARNOG SINUSA

Tehnike elevacije dna maksilarnog sinusa možemo podijeliti na:

- 1) *klasične tehnike* – u koje spadaju otvorena i zatvorena tehnika (lateralni i krestalni pristup);
- 2) *moderne tehnike* – u koje spadaju tehnika podizanja balonom (engl. *Balloon-Lift-Control*) i piezokirurgija.

Nakon elevacije sinusne membrane potrebno je koštani defekt – koji je veći od 3 cm u promjeru – nadomjestiti augmentacijskim koštanim materijalom. Razlikujemo autologne, homologne (alogeni), heterologne (ksenogeni) i aloplastične materijale (2, 5–7).

Autogeni ili autologni transplantati jesu transplantati koji se prenose na istoj osobi s jednog mjesta na drugo, a obuhvaćaju kortikalnu i spužvastu kost. Regeneraciju kosti potiču osteogeneza i/ili osteindukcijom, s vremenom se resorbiraju i postupno zamjenjuju novom, živom kosti. Ovi transplantati predstavljaju „zlatni standard“ zbog apsolutne biokompatibilnosti. Autogeni transplantati mogu biti intraoralni i ekstraoralni. Intraoralni autogeni transplantati najčešće se uzimaju s mandibularne simfize, tubera maksile i ramusa mandibule. Ekstraoralni autogeni transplantati uzimaju se iz srži ilijačne kosti, rebra i metafize tibije (2).

Homologni ili alogeni transplantati jesu transplantati koji se prenose između genetski nejednakih pripadnika iste vrste. U njih ubrajamo: zamrznutu spužvastu ilijačnu kost i srž, mineralizirani transplantat suho smrznute kosti (engl. *FDBA – Freeze-Dried Bone Allograft*) i dekalificirani suho smrznuti koštani transplantat (engl. *DFDBA – Decalcified Freeze-Dried Bone Allograft*). Iako se materijal prethodno zamrzne te se izloži radijaciji ili kemikalijama, njihova primjena nosi određen rizik zbog antigenosti i mogućeg prijenosa bolesti (2).

Heterologni augmentativni materijali ili ksenotransplantati uzeti su s jedinke neke druge vrste. Najčešće se koristi goveđa kost, koja se obrađuje, uklanjajući tako organski sadržaj, i sterilizira. Tako preostaje samo mineralna kristalna struktura koja je najbližnja građi ljudske kosti. U upotrebi je i koraljni greben kao koštani nadomjestak, ali je histološki u većoj mjeri riječ o vezivnom tkivu s vrlo malo novostvorene kosti (2, 7).

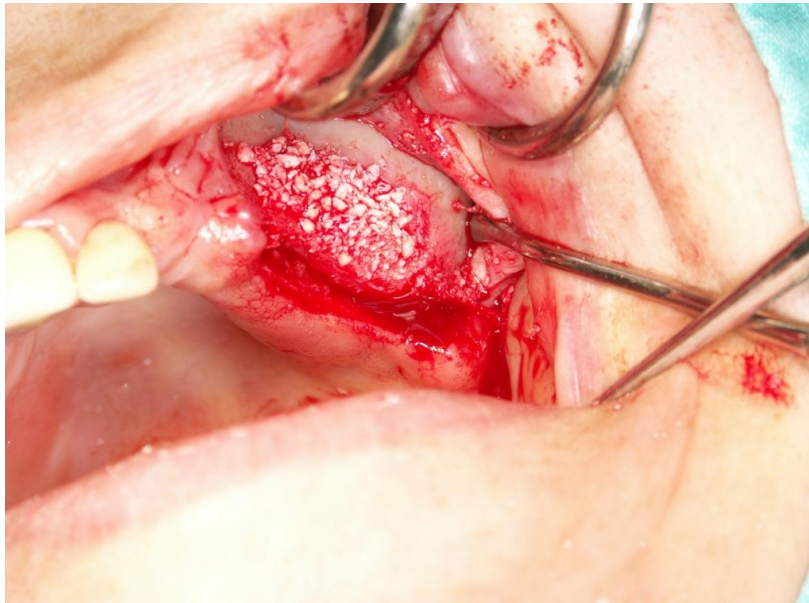Aloplastični materijali sintetski su, anorganski, biokompatibilni i/ili bioaktivni materijali. Djelujući osteoinduktivno potiču regeneraciju parodonta, no nije dokazano da stimuliraju stvaranje novog cementa. Razlikujemo četiri vrste:

1) *Hidroksiapatit* – dva oblika: resorptivni (OsteoGraf/LD®) i neresorptivni Periograf®, Calcitite®); u pitanju su inertni, biokompatibilni materijali;

2) *Beta-trikalcijev fosfat* (Synthograft®, CerosTPC®);

3) *Polimeri* – dva oblika: neresorptivni kopolimer od polimetilmetakrilata i polihidroksietilmetakrilata prekriven kalcij-hidroksidom (HTR®, Driloc®);

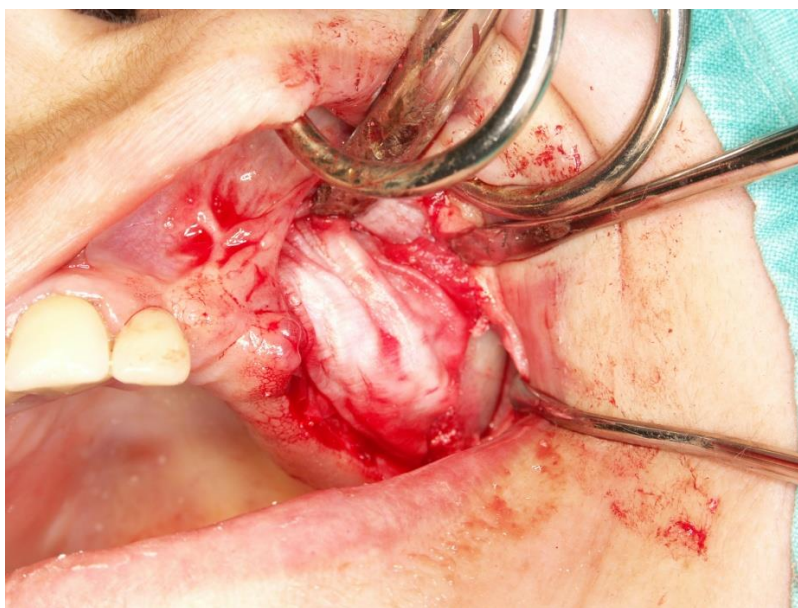4) *Bioaktivna stakla (biostakla)* – dva oblika: resorptivna i neresorptivna, ovisno o omjeru sastojaka (PerioGlass®, BioGran®); prilikom izlaganja tkivnim tekućinama na njihovoj se površini stvara dvostruki sloj silicijskog gela i kalcij-fosfata, koji potiče adsorpciju i koncentraciju proteina, koje nadalje koriste osteoblasti za stvaranje izvanstaničnog koštanog matriksa, koji bi mogao potaknuti stvaranje kosti (2, 5, 6).



Slika 1. Uporaba augmentacijskog ksenogenog koštanog materijala.
(Ljubaznošću doc. dr. sc. Dragane Gabrić)

Nakon ispunjavanja koštanog defekta nekim od augmentacijskih koštanih materijala, važno je postaviti membranu koja je temeljena na principu vođene koštane regeneracije (engl. *Guided Bone Regeneration*). Time osiguravamo mehaničku barijeru za nesmetano stvaranje koštanog tkiva i oseintegraciju implantata, a ujedno je spriječeno urastanje epitela i vezivnog tkiva gingive u područje kirurške rane (2, 7). Postoje dva oblika: resorptivne i neresorptivne.

Resorptivne membrane – imaju prednost jer ih nije potrebno uklanjati te time vršiti drugi kirurški zahvat, koji je ponovni stres za pacijenta te produžuje implanto-protetsku terapiju. Ostale su prednosti poboljšanje cijeljenja mekih tkiva i poboljšanje inkorporacije membrane u tkivo domaćina. Brzina resorpcije ovisi o tipu membrane. Membrane spadaju u skupinu prirodnih ili sintetičkih polimera, od kojih se najčešće koriste kolageni i alifatski poliesteri (2, 7, 8).



Slika 2. Uporaba resorptivne kolagene membrane.
(Ljubaznošću doc. dr. sc. Dragane Gabrić)



Slika 3. PRGF membrana.
(Ljubaznošću doc. dr. sc. Dragane Gabrić)

Neresorptivne membrane – nakon regeneracije tkiva membrana postaje suvišna te ju je potrebno ukloniti. Najbolje je rezultate pokazala membrana od ekspaniranog politetrafluoretilena. Indicirana u terapiji periimplantitisa, povećanja alveolarnog grebena i implantaciji aloplastičnih endosealnih implantata direktno u alveole ekstrahiranih zubi jer održava formu defekta, sve do potpunog ispunjenja novostvorenom kosti. Visoka stabilnost te otpornost na razaranje od strane domaćina i mikroba jesu ostale dobre karakteristike (2).

Tehnika elevacije dna sinusa ovisi o rezidualnoj visini alveolarne kosti. Vodeći se time, Misch (1) je 1985. godine objavio sljedeću subantralnu klasifikaciju kosti gornje čeljusti:

1. kod visine kosti od oko 12 milimetara elevacija nije potrebna;
2. visina kosti između 8 i 12 milimetara zahtijeva povećanje kosti pristupom kroz ležište implantata;
3. visina kosti između 5 i 8 milimetara zahtijeva povećanje grebena i istodobnu ugradnju implantata (jednofazni postupak);
4. visina kosti između 0 i 5 milimetara zahtijeva dvofazni postupak: u prvoj fazi elevaciju i subantralno povećanje kosti te implantaciju nakon 8 do 10 mjeseci.

Nova klasifikacija – iz 2003. godine, prema Chiapascu (27) – temelji se na trima varijablama: širini i visini rezidualne alveolarne kosti te na odnosu između grebena. Varijable su korištene da se definiira devet tipova alveolarnog grebena stražnjeg dijela gornje čeljusti. Klase A–D označavaju širinu i visinu, a ostale klase definiraju interokluzijski prostor.

Klasa A

- rezidualni alveolarni greben visine 4–8 mm
- širine minimalno 5 mm (odsutnost značajne horizontalne resorpcije s održanim i prihvatljivim horizontalnim intermaksilarnim odnosom)
- odsutnost vertikalne resorpcije alveolarnog grebena s održanim i prihvatljivim vertikalnim intermaksilarnim odnosom

- predloženi kirurški zahvat: elevacija dna maksilarnog sinusa otvorenom ili zatvorenom tehnikom

Klasa B

- rezidualni alveolarni greben visine 4-8 mm
- širine 5 mm (prisutnost horizontalne resorpcije s nepoželjnim intermaksilarnim odnosom)
- odsutnost vertikalne resorpcije alveolarnog grebena s održanom i prihvatljivom vertikalnom udaljenošću između zubnih lukova
- predloženi kirurški zahvati:
 - elevacija dna maksilarnog sinusa uz augmentaciju kosti
 - elevacija dna maksilarnog sinusa i vođena regeneracija kosti

Klasa C

- rezidualni alveolarni greben visine manje od 4 mm
- širine minimalno 5 mm (odsutnost značajne horizontalne resorpcije s održanim i prihvatljivim intermaksilarnim odnosom)
- odsutnost vertikalne resorpcije alveolarnog grebena s održanom i prihvatljivom vertikalnom udaljenošću između zubnih lukova
- predloženi kirurški zahvat: elevacija dna maksilarnog sinusa lateralnim pristupom

Klasa D

- rezidualni alveolarni greben visine manje od 4 mm
- širine manje od 5 mm (prisutnost horizontalne resorpcije s nepoželjnim horizontalnim intermaksilarnim odnosom)
- odsutnost vertikalne resorpcije alveolarnog grebena s održanom i prihvatljivom vertikalnom udaljenošću između zubnih lukova
- predloženi kirurški zahvati:
 - elevacija dna maksilarnog sinusa lateralnim pristupom uz augmentaciju kosti
 - elevacija dna maksilarnog sinusa i vođena regeneracija kosti

Klasa E

- iste karakteristike kao kod Klase A osim povećanog interokluzijskog prostora

- predloženi kirurški zahvati:
 - vertikalna augmentacija autogenim transplantatom
 - vođena regeneracija vertikalne kosti
 - bimaksilarna alveolarna augmentacija
 - vertikalna distrakcijska osteogeneza

Klasa F

- iste karakteristike kao kod Klase B osim povećanog interkluzijskog prostora
- predloženi kirurški zahvati:
 - vertikalna i horizontalna augmentacija kosti autogenim transplantatom
 - bimaksilarna alveolarna augmentacija bez elevacije dna maksilarnog sinusa
 - vertikalna i horizontalna vođena regeneracija kosti

Klasa G

- iste karakteristike kao kod Klase C osim povećanog interkluzijskog prostora
- predloženi kirurški zahvati:
 - elevacija dna maksilarnog sinusa lateralnim pristupom kombinirana s vertikalnom augmentacijom autogenim transplantatom
 - elevacija dna maksilarnog sinusa s vertikalnom vođenom regeneracijom kosti

Klasa H

- iste karakteristike kao kod Klase H osim povećanog interkluzijskog prostora
- predloženi kirurški zahvati:
 - elevacija dna maksilarnog sinusa lateralnim pristupom s vertikalnom i horizontalnom augmentacijom kosti
 - elevacija dna maksilarnog sinusa s vertikalnom i horizontalnom vođenom regeneracijom kosti

3.1. Klasične tehnike

3.1.1. Otvorena tehnika

Kod otvorene tehnike elevacije dna maksilarnog sinusa pristupamo s lateralne strane alveolarnog grebena, tvoreći na njemu prozorčić, odnosno četvrtasti ili ovalni koštani segment koji možemo, zajedno sa Schneiredovom membranom, podići apikalno te tako stvoriti novo dno sinusa (tehnika *vrata stupice*). Modifikacijom spomenute tehnike može se u potpunosti ukloniti koštani dio prozorčića, smanjujući tako rizik od perforacije membrane prilikom njene elevacije. Koštani se defekt ispunjava augmentacijskim materijalom te je preporučljivo postavljanje membrane (1).

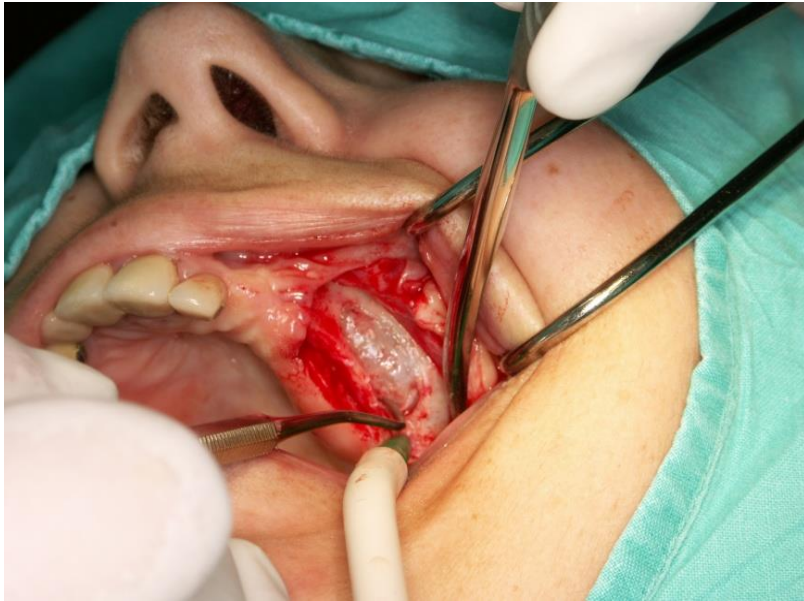
3.1.1.1. Kirurški postupak

Neposredno prije zahvata aplicira se lokalni anestetik. Horizontalni rez započinje sprijeda, iza prednje granice maksilarnog sinusa, i proteže se iza planirane osteotomije. Pomoću rasteretnih rezova odiže se režanj pune debljine. Nakon što se prikaže lateralni zid maksilarnog sinusa, okruglim karbidnim svrdlom uz vodeno hlađenje označi se kontura prozorčića. Preparacija se nastavlja okruglim dijamantnim svrdlom uz vodeno hlađenje sve dok se ne počne prosijavati membrana sinusa. Dobivena bukalna kortikalna kost može se koristiti na dva načina: kao novo dno sinusa (tehnika *vrata stupice*) ili se u potpunosti uklanja.

Ako je bukalni zid uklonjen, tada se tupim preparacijskim kiretama odiže membrana, a ako se radi tehnika *vrata stupice*, tada se membrana odvaja dok se ne osjeti pomak koštane ploče, zatim se u kombinaciji s podizanjem koštana ploča rotira unutra i gore te se dovodi u horizontalan položaj tvoreći novo dno sinusa, čime se dobiva dovoljno prostora za postavljanje augmentacijskog koštanog materijala te implantata (2, 9, 10).

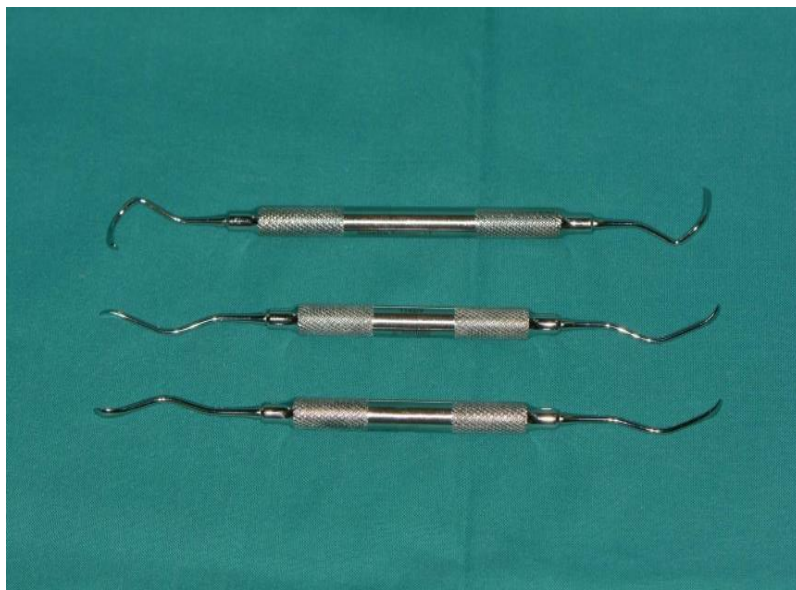
O početnoj debljini kosti ovisi hoće li se raditi imedijatna ili odgođena implantacija. Ako je riječ o debljini manjoj od 5 mm, implantacija će biti odgođena za najmanje šest

mjeseci (11). Razlog je tome što stabilnost implantata ovisi o kvaliteti kosti. U tom kontekstu razlikujemo primarnu i sekundarnu stabilnost. Primarna je stabilnost mehaničkog tipa, stabilnost je veća što je kost kompaktnija; sekundarna je stabilnost biološkog tipa, nastaje nakon što se uspostavi čvrsta veza implantat – kost (22).



Slika 4. Otvorena tehnika elevacije dna maksilarnog sinusa tehnikom lateralnog prozora.

(Ljubaznošću doc. dr. sc. Dragane Gabrić)



Slika 5. Instrumenti za podizanje sinusne membrane kod otvorene tehnike.

(Ljubaznošću doc. dr. sc. Dragane Gabrić)

3.1.1.2. Indikacije

Potreba za implantatom uz nedovoljnu visinu alveolarne kosti (između 6 i 8 milimetara) glavna je indikacija za spomenutu tehniku (1).

3.1.1.3. Kontraindikacije

Pacijenti bi trebali biti dobrog općeg zdravlja, stoga su imunokompromitirani pacijenti glavna kontraindikacija za zahvat, od eventualne kemoterapije i radioterapije glave i vrata potrebno je proći minimalno šest mjeseci da bi se smanjio rizik od nastanka osteoradionekroze. Nekontrolirani dijabetes smanjuje otpornost organizma na infekcije te se zahvat treba odgoditi dok rizik ne bude sveden na minimum. Također, pacijentova nesuradljivost te psihijatrijska stanja ovisnost o lijekovima i alkoholu mogu loše utjecati na sam zahvat i postoperativni ishod. Brojna su istraživanja provedena da bi se utvrdilo je li uživanje duhana apsolutna kontraindikacija (2). Jedno su takvo istraživanje proveli Mayfield i suradnici (14) 2001. godine te su utvrdili da je stopa preživljavanja implantata kod nepušača nakon 4–6,5 godina 100%-tna, dok je kod pušača samo 43%-tna. S druge strane, Peleg i suradnici (14) 2006. godine proveli su istraživanje u kojem su duže pratili pacijente, devet godina, te utvrdili da nema statistički značajne razlike između pušača i nepušača, a stopa preživljavanja implantata bila je 97,9%.

Sinusitisi spadaju u apsolutne kontraindikacije, bilo da je riječ o virusnom, bakterijskom, gljivičnom, alergijskom ili odontološkom sinusitisu ili pak sinusitisu uzrokovanom intrasinusnim stranim tijelom (2).

Osim sinusitisa, u apsolutne kontraindikacije ubrajamo još i lokalne agresivne benigne i maligne tumore te ožiljkastu i hipofunkcionalnu sluznicu, koji utječu na mukocilijarnu ravnotežu (2).

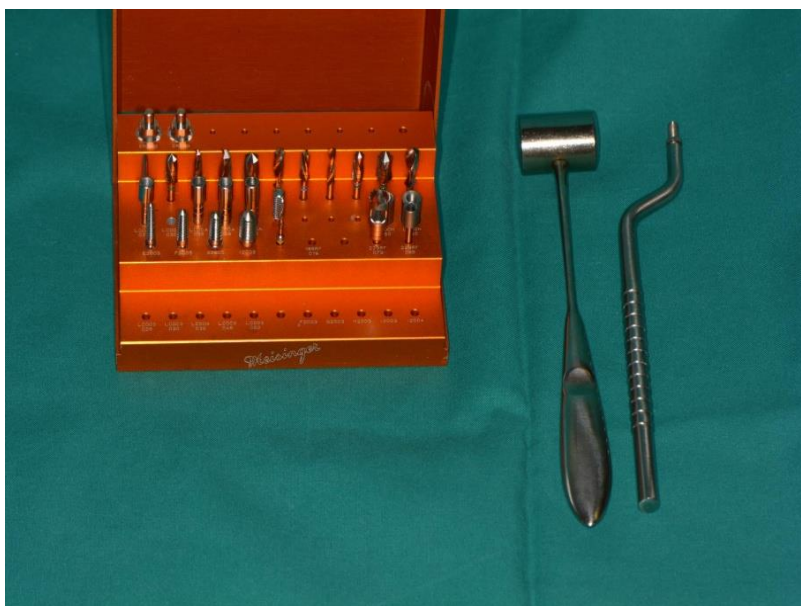
Također, eventualne odontološke, apikalne i radikularne ciste maksilarnog sinusa nužno je izliječiti prije zahvata (2).

3.1.2. Zatvorena tehnika

Tehniku je predstavio R. B. Summers 1994. godine. Indicirana je kada visina alveolarne kosti iznosi 8–10 milimetara. Primjenjuje se za ograničeno podizanje dna sinusa kroz samo ležište za implantat (1, 14). Istraživanje koje su 2005. godine proveli D. A. Depoter i suradnici (23) ide u prilog i manjem rezidualnom grebenu, 2–6,7 mm, a u istraživanju su se postavila 104 implantata dužine 7 mm kod 70 pacijenata uz elevaciju dna maksilarnog sinusa zatvorenim tehnikom. Nakon tri godine aktivnog funkcionalnog opterećenja samo su dva implantata bila izgubljena, oba kao rezultat neuobičajene okolnosti. Zaključeno je da se i kod nižih rezidualnih alveolarnih grebena može koristiti minimalno invazivna tehnika elevacije maksilarnog sinusa uz upotrebu kraćih implantata.

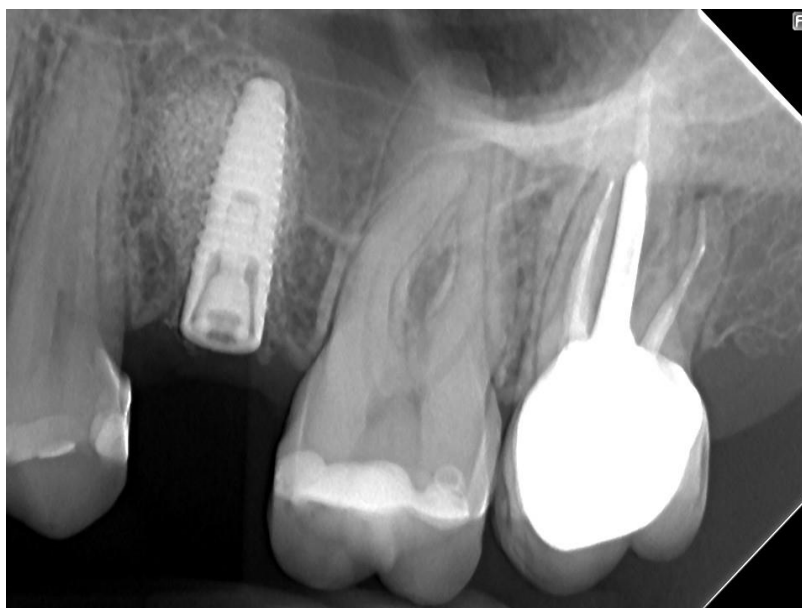3.1.2.1. Kirurški postupak

Neposredno prije zahvata aplicira se lokalni anestetik, horizontalnim rezom u sredini grebena prikaže se alveolarni greben. Rasteretni rezovi povećavaju preglednost i olakšavaju odizanje mukoperiostalnog reznja pune debljine. Na grebenu se obilježava mjesto buduće implantacije. Svrdlom koje je za 1–1,5 milimetara manje od promjera implantata trepanira se kroz alveolarnu kost do ispod koštanog dna sinusa, ostavljajući 1–2 mm kosti. U ležište se postavlja mjerač dubine, konični osteotom malog promjera, te se blagim udarcima čekićem odlomi dio koštanog dna sinusa. Odlomljeni koštani dio te pripadajuća sinusna membrana apikalno se potiskuju. Nakon provjere nepostojanja oroantralne komunikacije Valsalvin testom i provjere mobilnosti koštanog segmenta tupim instrumentom, defekt se puni augmentacijskim koštanim materijalom. Dobiva se visina potrebna za imedijatnu ugradnju implantata (1, 7, 9, 12).



Slika 6. Nastavci, osteom i čekić za zatvorenu tehniku elevacije dna maksilarnog sinusa transkrestalnim pristupom.

(Ljubaznošću doc.dr.sc. Dragane Gabrić)



Slika 7. Implantat postavljen nakon elevacije dna maksilarnog sinusa zatvorenom tehnikom, transkrestalnim pristupom.

(Ljubaznošću doc.dr.sc. Dragane Gabrić)

3.1.2.2. Indikacije

Tehnika je indicirana kada je za ugradnju implantata dno sinusa dovoljno podignuti 2–3 milimetara, što zahvat čini minimalno invazivnim (14).

3.1.2.3. Kontraindikacije

Opće se kontraindikacije ne razlikuju od kontraindikacija spomenutih kod otvorene tehnike, no moramo imati veći oprez kod pacijenata koji imaju komplikacije unutarnjeg uha.

U lokalne se kontraindikacije ubrajaju: koso dno sinusa ($>45^\circ$ inklinacije), jer povećava rizik od perforacije sinusne membrane (2, 14), te *Underwoodove septe*, koštane pregrade u sinusu koje ga dijele u manje odjeljke. Identificirane su u 48,1% sinusa, a 71,1% pregrada orijentirano je u bukalno-lingvalnom smjeru. Cjelokupna incidencija perforacija sinusne membrane u 22,8% slučajeva pokazuje povezanost s pregradom. Septe trebaju biti identificirane prije zahvata da bi se kirurški zahvat modificirao (24).

Zatvorena je tehnika efektivna jedino kada visina alveolarne kosti iznosi više od 6 milimetara, što sužuje njezinu indikaciju (15).

3.1.3. Prednosti i nedostaci klasičnih metoda

Obje tehnike imaju svoje različite indikacije, pa u nekim slučajevima prednost jedne tehnike ne dolazi do značaja. Stoga tehnike biramo ovisno o slučajevima.

3.1.3.1. Prednosti

Otvorena tehnika – zbog velikog augmentacijskog volumena koristi se kada je potrebna veća visina alveolarnog grebena za implantaciju, za razliku od zatvorene tehnike, gdje je volumen samo 3–4 mm. Zahvat se izvodi pod kontrolom oka, što olakšava identifikaciju i tretman eventualne rupture membrane sinusa.

Zatvorena tehnika – zahvat je minimalno invazivan, smanjuje se mogućnost nastanka postoperativnog hematoma i boli, što je čest slučaj kod otvorene tehnike (1, 14).

3.1.3.2. Nedostaci

U objema je tehnikama rizik ruptуре maksilarnog sinusa tijekom zahvata velik, iako je možda nešto veći kod otvorene tehnike zbog direktnog dodira instrumenta sa sinusnom membranom (13).

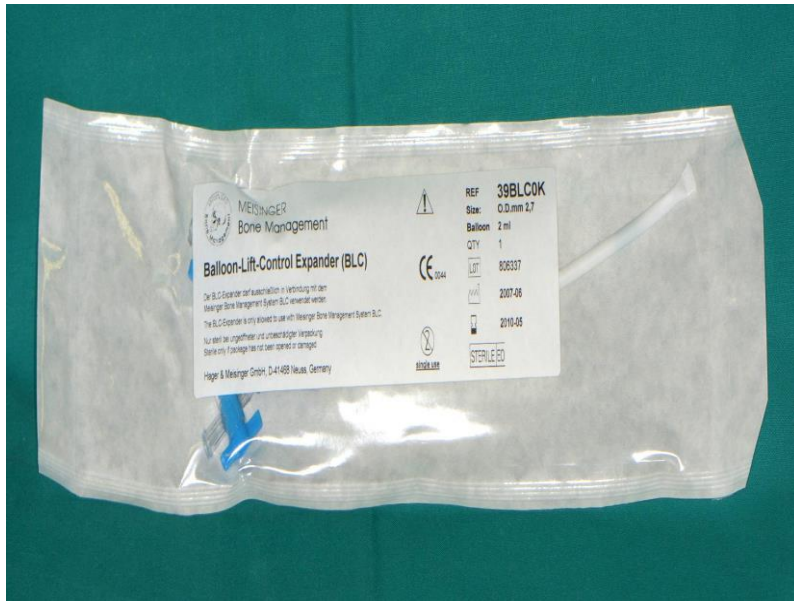
3.2. Suvremene tehnike

3.2.1. Elevacija dna maksilarnog sinusa tehnikom balona

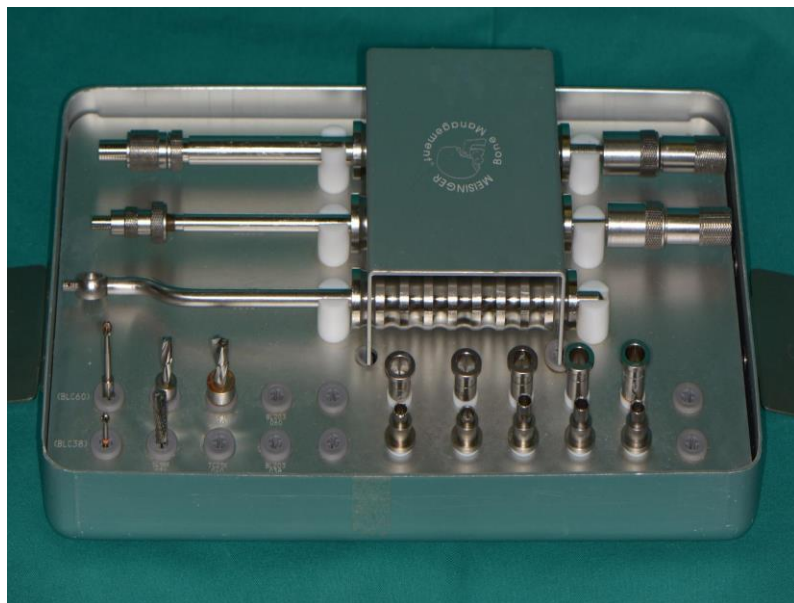
U pitanju je minimalno invazivna tehnika osmišljena kao alternativa lateralnom pristupu koja uključuje krestalni pristup, slično standardnoj zatvorenoj tehnici. K. Benner i F. Bauer 1999. godine osmislili su i patentirali upotrebu balona koji se puni fiziološkom otopinom te s pomoću hidrauličkog tlaka atraumatski podiže sinusnu membranu za 10 mm ili više. Istraživanja pokazuju da tehnika ima predvidljive rezultate, da je sigurna i efektivna te da eliminira komplikacije povezane s klasičnom otvorenom tehnikom. Ovisno o visini alveolarne kosti ispod sinusnog dna implantat se ugrađuje imedijatno ili odgođeno (16- 18).

3.2.1.1. Kirurški postupak

Neposredno prije zahvata aplicira se lokalni anestetik, sulkularnim rezom uz rasteretni rez ili bez njega odiže se mukoperiostalni režanj pune debljine. Kortikalna perforacija radi se koristeći okruglo dijamantno svrdlo uz vodeno hlađenje, nakon kojeg slijedi pilot-svrdlo debljine 2 milimetara kojim se doseže visina od 1 milimetra ispod sinusnog dna. Nakon radiografske verifikacije sinusnog dna sekvencionalna se ekspanzija koštanog dijela postiže korištenjem serije osteotoma. Sinusno je dno nježno napuknuto da se omogući pristup balon-sistemu. Balonski se kateter upuhuje zrakom i ispuhuje da se postigne preliminarno rastezanje prije insercije u koštani defekt. Tada se balon polako puni fiziološkom otopinom (jedan kubični centimetar otopine odgovara 6 milimetara elevacije membrane). Balon se nježno ispuhuje i izvadi iz koštanog defekta, koji se puni augmentacijskim koštanim materijalom te nadalje implantatom (16–18).



Slika 8. Kateter za transkrestalno podizanje dna maksilarnog sinusa tehnikom balona.
(Ljubaznošću doc.dr.sc. Dragane Gabrić)



Slika 9. Set za tehniku elevacije dna maksilarnog sinusa balon tehnikom.
(Ljubaznošću doc.dr.sc. Dragane Gabrić)

3.2.1.2. Prednosti

Riječ je o minimalno invazivnom zahvatu kojim je moguće postići elevaciju dna maksilarnog sinusa 10 milimetara ili više. Indikacije klasičnih tehnika ovdje su spojene u jednu (14).

3.2.1.3. Nedostaci


Zahvat nije pod kontrolom oka, stoga je teže identificirati eventualnu perforaciju sinusne membrane, ali i nije vidljivo kolika se površina sinusne membrane apikalno pomaknula, za razliku od lateralnog otvorenog pristupa. Kontraindikacije su iste kao i kod klasičnih metoda (1, 14).

3.2.2. Piezokirurgija

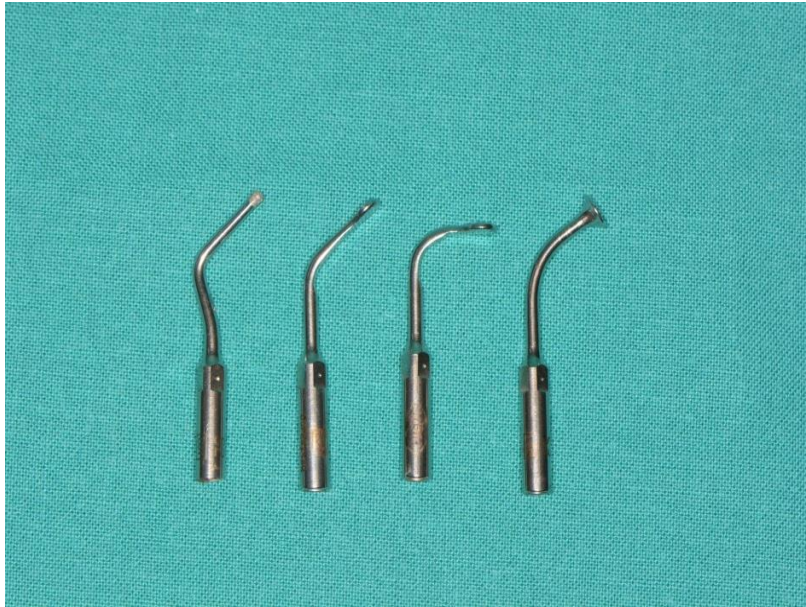Piezoelektrična kirurgija relativno je nova i moderna tehnika za kirurgiju kosti u parodontologiji i implantologiji. Piezotomi su instrumenti koji iskorištavaju tzv. piezoelektrični efekt pojedinih materijala kao što su kvarc i keramika. Kristali keramike polariziraju se pod djelovanjem mehaničke sile, u suprotnom smjeru kada se kristali stave u električno polje oni se ekspandiraju ili kontrahiraju, a upravo se taj efekt koristi prilikom konstrukcije spomenutih instrumenata. Ultrazvučni longitudinalni titraji pojavljuju se zbog kinetičke energije koja nastaje deformacijom prstenova zbog struje u uključenom uređaju. Tehnologija omogućuje mikrometrijske rezove koji su precizni i sigurni, smanjujući tako rizik od oštećenja tkiva, posebice okolnih mekih tkiva. Selektivan je rez moguć zbog različitih ultrazvučnih frekvencija (28–36 kHz) koje pogađaju samo mineralizirana tkiva (18, 19).

Piezoelektrični uređaj sastoji se od glavne jedinice s peristaltičkom pumpom za irigaciju s protokom tekućine od 0-60 ml/min te ručne jedinice i nožne pedale. Uređaj ima dva

programa, za kost i za korijen. Za obradu kosti moguće je koristiti četiri jačine, ovisno o kvaliteti kosti, dok je obrada korijena moguća uz dva potprograma, Perio i Endo. Uz jedinice dolaze i radni nastavci te setovi za osteoplastiku, osteotomiju, razdvajanje mekih tkiva od kosti i rezanje kosti (20).



Slika 10. Set nastavaka za transkrestalni pristup podizanja dna maksilarnog sinusa.
(Ljubaznošću doc.dr.sc. Dragane Gabrić)



Slika 11. Set nastavaka za lateralni pristup podizanja dna maksilarnog sinusa.
(Ljubaznošću doc.dr.sc. Dragane Gabrić)

3.2.2.1. Indikacije

Prilagođavanjem postavki radne frekvencije te različitim nastavcima pomažu u adaptiranju sistema različitim kirurškim tehnikama:

- ekstrakcije zuba;
- nadomještanje kosti;
- osteogena distrakcija;
- endodontska kirurgija;
- dekompresija alveolarnog živca;
- cistektomija;
- implantološki zahvati;
- elevacije dna maksilarnog sinusa (19).

3.2.2.2. Kontraindikacije

U slučajevima kada bolesnik ili operater imaju ugrađen *pacemaker* uporaba je piezokirurškog pristupa kontraindicirana (18).

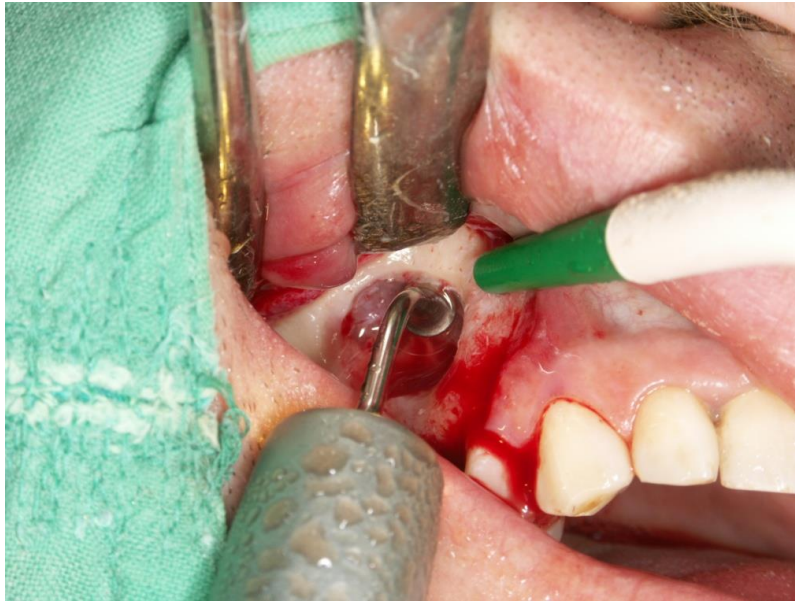3.2.2.3. Upotreba kod elevacije dna maksilarnog sinusa

Perforacija membrane sinusa najveći je rizik kod tradicionalnih zahvata tijekom preparacije prozorčića ili tijekom samog podizanja membrane. Piezokirurgija taj rizik smanjuje na minimum.

Pristup piezotomom može biti, kao i kod klasičnih tehnika, lateralan ili krestalni. Kost se reže ultrazvučnim vibracijama. Kada se prikaže sinusna membrana, pristupa se upotrebi posebnog radnog nastavka, tzv. slonove noge (engl. *Elefant Foot*), koja stvara vodeni sprej visoke kinetičke energije koji podiže membranu apikalno. Koštani se defekt, standardno, puni augmentacijskim materijalom (18, 19).

3.2.2.4. Prednosti

Osim smanjenog rizika perforacije sinusne membrane, sile koje nastaju za vrijeme podizanja membrane ravnomjerno se prenose na cijelu njezinu površinu. Osim toga, hidrodinamičko podizanje zahtijeva manju silu od hidrauličkog podizanja (tehnika *Balloon-Lift-Control*; 18).



Slika 12. Uporaba piezotoma, nastavak "slonova noga", kod lateralnog pristupa podizanja dna maksilarnog sinusa.

(Ljubaznošću doc.dr.sc. Dragane Gabrić)

3.2.2.5. Skupljanje kosti

Koštane su strugotine prikladan materijal za osteokondukcijsku koštanu regeneraciju. Mogu se koristiti u kombinaciji s augmentacijskim koštanim materijalima. Piezokirurgija se pokazala vrlo prikladnom za skupljanje autogenih koštanih strugotina (19).

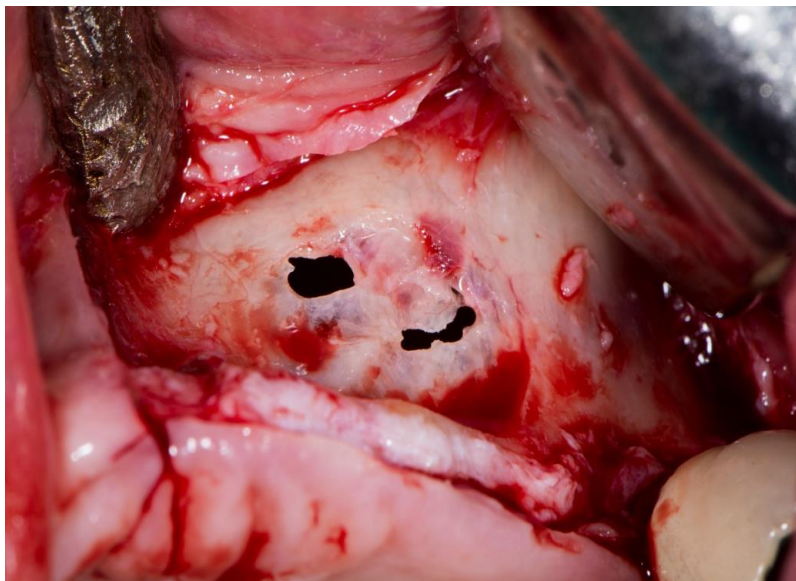
4. KOMPLIKACIJE

Da bi se smanjio rizik od operativnih i postoperativnih komplikacija, važno je voditi brigu o općem stanju pacijenta, koje u velikoj mjeri utječe na oporavak. To se posebno odnosi na imunokompromitirane pacijente, koji imaju veći rizik od razvoja infekcija, usporenog cijeljenja rana i produženog krvarenja, koji, u većoj ili manjoj mjeri, zahtijevaju bolničko liječenje. S druge strane, operaterovo iskustvo, uzimanje opširne anamneze, prepoznavanje mogućeg rizika za nastanak komplikacija te stručnost tijekom zahvata također pridonose kvaliteti zahvata i postoperativnom oporavku. Nažalost, komplikacije se mogu dogoditi i kada je sve učinjeno *lege artis*. Najčešća je komplikacija tijekom zahvata perforacija sinusne membrane. Do nje može doći prilikom otvaranja prozorčića oštrim svrdlima ili pri elevaciji membrane. Povećan rizik od perforacije imaju pacijenti s nježnijom membranom te pacijenti kojima je potrebna veća visina elevacije. Taj se rizik smanjuje na minimum korištenjem piezokirurških instrumenata (19, 21).

4.1. Terapijski postupci u slučaju perforacije sinusne membrane

Kod perforacija manjih od 5 mm preporučuje se nastavak elevacije membrane u suprotnom smjeru da se izbjegne daljnje povećanje perforacije te se preporučuje njezino zatvaranje pomoću tkivnog fibrinskog ljepila, prekrivanje resorptivnom membranom ili membranom načinjenom od autoloških faktora rasta. Kod većih perforacija zatvara se većom membranom i koštanom amelarnom pločom ili se pak šiva membrana u kombinaciji s tkivnim fibrinskim ljepilom (25). Slijedi punjenje koštanog defekta augmentacijskim materijalom. Ako je defekt veći i ne obećava brzo cijeljenje, preporučuje se odustati od augmentacije te nakon šest do devet mjeseci pristupiti drugoj operaciji jer se povećava rizik od infekcije augmentacijskim materijalom. Inficirani se augmentat liječi odmah i agresivno uklanjanjem augmentata i propisivanjem visokih doza antibiotika zbog mogućih dodatnih komplikacija kao što su parasinusitis s proširenjem membrane u orbitu ili čak u mozak. Poželjno je pripisati antibiotike i nosne dekongestive u obliku kapi pri svakoj perforaciji sinusne membrane (6, 21).

Tijekom operacije mogu se ozlijediti susjedna anatomska područja, počevši od aplikacije infiltracijske anestezije te instrumentima za cjelokupni zahvat, pri čemu može doći do laceracije ogranaka gornjeg alveolarnog živaca i ogranaka maksilarne arterije s posljedičnim neurološkim ispadima, hematomom i boli te mogućom infekcijom. Prevenirira se poznavanjem anatomskih struktura i pažljivim radom operatera (26).



Slika 13. Perforacija sinusne membrane, kod lateralnog pristupa podizanja dna maksilarnog sinusa.

(Ljubaznošću doc.dr.sc. Dragane Gabrić)

4.2. Postoperativne komplikacije

Od postoperativnih se komplikacija najčešće susreće sinusitis, u 26% slučajeva. U prilog sinusitisu idu anatomska i morfološka odstupanja kao što su devijacije septuma ili koštana krista u maksilarnom sinusu jer one uzrokuju neadekvatnu drenažu, koja je od iznimne važnosti nakon zahvata. Preoperativno ispiranje usne šupljine 0,12%-tnim klorheksidinom smanjuje se rizik od nastanka sinusitisa. Bol, edem i crvenilo sluznice te prisutnost mukopurulentnog sadržaja u okolici ostiuma od iznimne su važnosti u dijagnosticiranju maksilarnog sinusitisa. Terapija se sastoji od obaveznog propisivanja antibiotika kroz 14

dana, primjene nosnih dekonjestiva u obliku kapi, a po potrebi i topikalnih kortikosteroida. Ukoliko nakon pet dana nema poboljšanja, odnosno fiziološka drenaža nije uspostavljena, potrebno ju je osigurati kirurški (21).

4.2.1. Odgođene komplikacije

Pojavljaju se u obliku kroničnih infekcija, ekspanzije augmentata te njegov gubitak, oroantralne fistule ako perforirana membrana nije pravodobno uočena i liječena te u obliku urastanja mekog tkiva kroz lateralni prozor. Posljedično se gubi čvrst oslonac za implantat, koji s vremenom postaje mobilan te povećava rizik od pojave perimplantitisa, što dovodi do potrebe za njegovom eksplantacijom (2, 6, 18, 21).

5. RASPRAVA

Uz velik broj stručne literature, klasifikacija i smjernica danas je jednostavnije okvirno odrediti tehniku elevacije dna maksilarnog sinusa ovisno o indikaciji i statusu pacijenta, kako lokalnom tako i općem.

Kao i svaki kirurški zahvat, i spomenuti zahvati donose određene komplikacije i rizike, no postoje komplikacije koje se mogu prevenirati pravilno uzetom anamnezom, rendgenskom snimkom te oralnim pregledom. Tu je bitna operaterova stručnost, kako u implantologiji i kirurgiji tako i u dobrom poznavanju anatomskih struktura i komplikacija kod rizičnih pacijenata. Upotrebom modernih instrumenata (poput piezokirurških) na minimum smanjujemo intraoperativne komplikacije, koje se događaju i iskusnim operaterima, tako da moderne instrumente svakako treba primjenjivati. Što se tiče tehnika, otvorena tehnika iziskuje najviše operativnog vremena, ali zbog rada pod kontrolom oka lakše se identificiraju pogreške te ih se lakše rješava. Kad se jednom savlada takva tehnika, svakako se pacijentu, a i samom operateru, treba olakšati zahvat korištenjem jednostavnije tehnike transkrestalnog pristupa, poput elevacije sinusa balonom. No to ne znači da otvorena tehnika neće još uvijek naići na svoje indikacije, poput netipične anatomske građe gornje čeljusti i prisutnosti sinusnih pregrada, gdje je onda otvorena tehnika jednostavnija i sigurnija metoda kirurškog pristupa.

6. ZAKLJUČAK

Elevacija dna maksilarnog sinusa danas je zbog velike potražnje za ugradnjom dentalnih implantata postala rutinska operacija; no ne smije joj se tako i pristupati. Bezbroj razlika u građi gornje čeljusti, kako koštanog dijela tako i vaskularnog i inervacijskog dijela, prisiljava operatore na individualni pristup svakom pacijentu. Bez kontinuiranog stručnog usavršavanja i opetovane težnje savršenom zahvatu, operater se ne bi trebao upuštati u bilo koji kirurški zahvat, pa tako ni u elevaciju dna maksilarnog sinusa.

7. LITERATURA

1. Gabrić D, Katanec D. Elevacija dna maksilarnog sinusa. *Acta Stomatol Croat.* 2007;41(1):57-65.
2. Lindhe J, Lang NP, Karring T. *Klinička parodontologija i dentalna implantologija.* Zagreb: Nakladni zavod Globus; 2010. 1100-1.
3. Krmpotić Nemanić J, Marušić A. *Anatomija čovjeka.* Zagreb: Medicinska naklada; 2004. 273-274.
4. Junqueira LC, Carneiro J. *Osnove histologije.* Zagreb: Školska knjiga; 2005. 353.
5. Solar P, Geyerhofer U, Traxler H, Windisch A, Ulm C, Watzek G. Blood supply to the maxillary sinus relevant to sinus floor elevation procedures. *Clin Oral Implants Res.* 1999;10(1):34-44.
6. Garg AK. Augmentation grafting of the maxillary sinus for placement of dental implants: anatomy, physiology and procedures. *Implant Dent.* 1999;8(1):36-46.
7. Jensen J, Sindet-Pedersen S, Oliver AJ. Varying treatment strategies for reconstruction of maxillary atrophy with implants; results in 98 patients. *J Oral Maxillofac Surg.* 1994;52(3):210-6.
8. Buser D, Hirt HP, Dula K, Berthold H. Membrane technique/oral implantology: The simultaneous use of membranes in implants with peri-implant bone defects. *Schweiz Monatsschr Zahnmed.* 1992;102(12):1490-505.
9. Stajčić Z, Stojčev Lj. *Atlas oralne implantologije.* Beograd: Stojčev; 2001. 174p.
10. Panarrocha-Diago M, Uribe-Origone R, Guarinos-Carbo J. Implant-supported rehabilitation of the severely atrophic maxilla: a clinical report. *J Prosthodont.* 2004;13(3):187-91.
11. Krhen J. Kirurški postupci podizanja dna sinusa (sinus lifting) s ugradnjom usatka u području gornje čeljusti. *Acta Stomatol Croat.* 2005;39(3):257-8.
12. Woo I, Le BT. Maxillary sinus floor elevation: review of anatomy and two techniques. *Implant Dent.* 2004;13(1):28-32.
13. Troedhan A, Kurrek A, Wainwright M. Intralift: The replacement of open sinus lift procedures by a new atraumatic ultrasound based hydrodynamic sinus-floor-elevation technique featuring scaleable augmentation volumes of any size [Internet]. 2007; [about 74p.]. Available from: www.iausi.org/Powerpoints/Eng_INTRALIFTEperiments.ppt.

14. Chanavaz M. Maxillary sinus. Anatomy, physiology, surgery and bone grafting related to implantology: eleven years of surgical experience 1979-1990. *J Oral Implantol.* 1990;16(3):199-209.
15. Kfir E, Kfir V, Eliav E, Kaluski E. Minimally invasive antral membrane balloon elevation: Report of 36 procedures. *J Periodontol.* 2007;78(10):2035-5.
16. Dhandapani RB, Baskaran S, Kumar TSS, Minimally invasive maxillary sinus elevation using ballon system: A case series. *J Indian Soc Periodontol.* 2016; 20(4):468-471.
17. Bieker W. Balloon-assisted sinus floor elevation - an alternative to open sinus elevation. *EDI Journal.* 2006;1(1):26-30.
18. Katanec D, Gabrić Pandurić D. Podizanje dna maksilarnog sinusa: BalloonLift-Control I piezokirurgija. *Sonda.* 2011;12(21):32-5.
19. Schlee M. Piezosurgery precizna i sigurna nova oralno-kirurška tehnika. *Dental Tribune Croatian&BiH Edition.* 2009;2:24-5.
20. Gabrić Pandurić D, Alfrević T, Balać D, Sušić M. Upotreba piezoelektričnog uređaja u oralnoj kirurgiji. *Medix.* 2010;16(91):142-45.
21. Katanec D, Gabrić D. Implantacija u izraženo pneumatiziranoj gornjoj čeljusti - sinus lifting tehnike. *Sonda.* 2004;6(11):86-89.
22. Granić M, Katanec D. Praćenje cijeljenja dentalnih implantata. *Sonda.* 2007;8(14-15):72-74.
23. Deporter DA, Caudry S, Kermalli J, Adegbembo A. Further data on the predictability of the indirect sinus elevation procedure used with short, sintered, porous-surfaced dental implants. *Int J Periodontics Restorative Dent.* 2005;25(6):585-93.
24. Irinakis T, Tabuleanu V, Aldahlawi S. Complication during maxillary sinus augmentation associated with interfering septa: A new classification of septa. *Open Dent J.* 2017;11:140-50.
25. Kim YK, Hwang JW, Yun PY. Closure of large perforation of sinus membrane using pedicled buccal fat pad graft: A case report. *Int J Oral Maxillofac Implants.* 2008;23(6):1139-42.
26. Kuna T. Lokalne komplikacije pri anesteziji. *Sonda.* 2002;4(6):44-6.
27. Chiapasco M, Zaniboni M, Rimondini L. Dental implants placed in grafted maxillary sinuses: a retrospective analysis of clinical outcome according to the initial clinical situation and a proposal of defect classification. *Clin Oral Impl Res.* 2008;19(4):416-28.

8. ŽIVOTOPIS

Antonia Lokin rođena je 14. ožujka 1991. godine u Zagrebu. Nakon završene osnovne škole, upisuje Gimnaziju Vladimira Nazora, smjer opća gimnazija, u Zadru. Studij dentale medicine upisuje na Stomatološkom fakultetu Sveučilišta u Zagrebu 2010. godine. Tijekom studiranja volontirala je u dvjema privatnim stomatološkim ordinacijama u Zagrebu te je bila demonstratorica na vježbama iz Pretkliničke i laboratorijske fiksne protetike.