

Cementirani i vijcima retinirani implanto-protetski radovi: za i protiv.

Briški, Antonija

Master's thesis / Diplomski rad

2017

Degree Grantor / Ustanova koja je dodijelila akademski / stručni stupanj: **University of Zagreb, School of Dental Medicine / Sveučilište u Zagrebu, Stomatološki fakultet**

Permanent link / Trajna poveznica: <https://um.nsk.hr/um:nbn:hr:127:431499>

Rights / Prava: [Attribution-NoDerivatives 4.0 International/Imenovanje-Bez prerada 4.0 međunarodna](#)

Download date / Datum preuzimanja: **2025-04-02**



Repository / Repozitorij:

[University of Zagreb School of Dental Medicine Repository](#)





SVEUČILIŠTE U ZAGREBU
STOMATOLOŠKI FAKULTET

Antonija Briški

**CEMENTIRANI I VIJCIMA RETINIRANI
IMPLANTO-PROTETSKI RADOVI:
ZA I PROTIV**

Diplomski rad

Zagreb, 2017.

Rad je ostvaren na Stomatološkom fakultetu Sveučilišta u Zagrebu, na Zavodu za mobilnu protetiku.

Voditelj rada: prof. dr. sc. Robert Čelić, Zavod za mobilnu protetiku Stomatološkog fakulteta Sveučilišta u Zagreb.

Lektor hrvatskog jezika: Krunoslava Paripović, prof. povijesti i hrvatskog jezika i knjiž.

Lektor engleskog jezika: Željka Zappalorto Pisk, dipl. anglist i diplomirani germanist

Sastav Povjerenstva za obranu diplomskog rada:

1. _____

2. _____

3. _____

Datum obrane rada: _____

Rad sadrži: 40 stranice

10 slika

CD

Osim ako drugačije nije navedeno, sve ilustracije (tablice, slike i dr.) u radu izvorni su doprinos autora diplomskog rada. Autor je odgovoran za pribavljanje dopuštenja za korištenje ilustracijama koje nisu njegov izvorni doprinos, kao i za sve eventualne posljedice koje mogu nastati zbog nedopuštenog preuzimanja ilustracija odnosno propusta u navođenju njihova podrijetla.

Zahvaljujem svom mentoru prof. dr. sc. Robertu Čeliću na pomoći, strpljenju i korisnim savjetima tijekom izrade diplomskog rada.

Zahvaljujem svim liječnicima koji su mi nesebično prenosili svoje znanje i ljubav prema stomatologiji.

Zahvaljujem obitelji i prijateljima koji su mi tijekom studiranja pružili bezuvjetnu ljubav, razumijevanje i potporu.

Zahvaljujem Ivanu na strpljenju, podršci i ljubavi sve ove godine.

Cementirani i vijcima retinirani implanto-protetski radovi: za i protiv

Sažetak:

Implanto-protetski radovi su mobilni i fiksni protetski radovi poduprti dentalnim implantatima. Odluka o vrsti protetskog nadomjeska donosi se u fazi predterapijskog procjenjivanja, a ovisi o koštanom obujmu, vrsti okluzije, protetskim zahtjevima i o estetskim željama pacijenta.

Protetski radovi nošeni implantatima mogu se pričvrstiti na implantate s vijcima (vijčano retinirani) ili se mogu cementirati na nadogradnje koji su vijcima pričvršćeni na implantate.

Izbor bilo koje od ove dvije metode retencije proturječan je. Kliničari zauzimaju različite stavove o načinu retiniranja, a to zapravo ovisi o samom iskustvu i radu stomatologa ili čitavog stomatološkog tima, razini stručnosti i opremljenosti zubotehničkog laboratorija, ali i o željama pacijenta.

Cementirani i vijčano retinirani implanto-protetski radovi pokazuju da u određenim kliničkim situacijama svaka metoda retencije ima određene prednosti i nedostatke, međutim postoje neke kliničke situacije u kojima je bolje odabrati jednu metodu retencije naspram druge.

U ovom radu bit će opisani i uspoređeni cementirani ili vijkom retinirani implanto-protetski radovi, njihove prednosti i nedostaci, te prikazani klinički slučajevi. Također, prikazat će se rezultati kliničkih istraživanja; preživljavanje i prijavljene komplikacije vijčanih i cementno retiniranih fiksnih rekonstrukcija poduprtih dentalnim implantatima te istraživanje mikrobne kolonizacije periimplantiranog sulkusa.

Ključne riječi: dentalni implantati; vijkom retinirani protetski radovi; cementirani protetski radovi.

Screw- and Cement-Retained Implant Prosthetic Restorations: Pros and Cons

Summary:

Implant prosthetic restorations are removable and fixed prostheses supported by dental implants. The decision on the selection of type of implant prosthetic is made in the phase of pre-therapeutic evaluation. It depends on the bone volume, type of occlusion, prosthetic requirements and patient's aesthetic preferences.

Prosthetic restorations secured by implants can be attached to implants with screws (screw-retained) or can be cemented to abutments which are attached to implants with screws.

The choice of using either of these two retention methods is still controversial. Dental clinicians take the opposite views regarding the retention method, which primarily depends on the actual experience and practice of the dentist or the entire dental team, the level of expertise and equipment of the dental technical laboratory as well as on patient's desires.

Cement- and screw-retained implant prostheses demonstrate that in some clinical situations each retention method has certain advantages and disadvantages over the other, however, there are some situations in which it is better to select one method of retention rather than the other.

This paper will describe and compare cement- and screw-retained implant prosthetic restorations, their advantages and disadvantages, and demonstrated clinical case studies. The written results of clinical studies; survival and reported complications of screw-retained and cement-retained fixed reconstructions supported by dental implants and study of microbial colonization of the peri-implant sulcus.

Key words: dental implants; screw-retained prosthetic restorations, cement-retained prosthetic restorations

SADRŽAJ

1. UVOD	1
2. USPOREDBA IZMEĐU CEMENTIRANIH I VIJCIMA RETINIRANIH IMPLANTO- PROTETSKIH RADOVA	5
2. 1. Jednostavnost izrade i troškovi.....	6
2. 2. Estetika	6
2. 3. Pristup i okluzija.....	7
2. 4. Retencija	8
2. 4. 1. Neke situacije preferiraju jednu metodu retencije više od druge	10
2. 4. 2. Situacije koje preferiraju retenciju vijkom	10
2. 4. 3. Situacije koje preferiraju retiniranje cementom	11
2. 5. Incidencija gubitka retencije.....	12
2. 6. Zamjenjivost	12
2. 7. Kliničko postavljanje protetskog rada	13
2. 8. Važnost položaja ugradnje implantata.....	14
2. 9. Učinak na zdravlje periimplantatnog tkiva.....	14
2. 10. Privremeni nadomjestak i neposredno opterećenje	15
2. 11. Prijelom keramike	16
3. KLINIČKA ISPITIVANJA.....	17
3. 1. Procjena ishoda preživljavanja i komplikacija vijčanih i cementno retiniranih fiksnih rekonstrukcija poduprtih dentalnim implantatima	18
3. 2. Mikrobnna kolonizacija periimplantiranog sulkusa	18
4. POSTUPAK PRIČVRŠĆIVANJA FIKSNIH IMPLANTO-PROTETSKIH RADOVA	20
4. 1. Postupak pričvršćivanja implanto-protetskih radova cementom.....	21
4. 1. 1. Prikaz slučaja	22
4. 2. Postupak pričvršćivanja fiksnih implanto-protetskih radova vijkom.....	26
4. 2.1. Prikaz slučaja	26
5. RASPRAVA.....	31
6. ZAKLJUČAK	34
7. LITERATURA.....	36
8. ŽIVOTOPIS	39

Popis skraćenica:

CAD/CAM – računalno potpomognuti dizajn/računalno potpomognuta izrada

3D printanje – trodimenzionalno printanje

1. UVOD

Napredak i klinička istraživanja u tehnologiji biomaterijala posljednjih desetljeća pružila su stomatologu učinkovita sredstva u terapiji nadoknade izgubljenih zuba. Terapijske opcije u situacijama gubitka zuba od nadoknade djelomičnom protezom i različitim klasičnim ili adhezivnom mosnim konstrukcijama proširile su se na nadoknadu krunicom nošenom implantatima.

Dokazana uspješnost dentalnih osteointegrirajućih implantata revolucionirala je protetsku terapiju i znatno pridonijela funkcijskoj, estetskoj i psihološkoj rehabilitaciji pacijenta nakon gubitka zuba. Brojne su prednosti implanto-protetske terapije u usporedbi s klasičnim postupcima nadoknade izgubljenih žvačnih jedinica izradom mostova i/ili proteza, a čine ih mogućnost rekonstrukcije prirodnog položaja, oblika, izgleda i funkcije zuba bez potreba za brušenjem susjednih zuba, pri čemu se oni nepovratno oštećuju; funkcijski podražaj kosti alveolarnog nastavka, čime se sprječava njihova resorpcija kao posljedica gubitka zuba; zadržavanjem kosti zadržava se i arhitektura mekih tkiva čime se zub nadomješta na način blizak prirodnom te nemogućnost nastanka karijesa uporišnog zuba.

Dentalni implantati ili, preciznije, tijela dentalnih implantata dolaze obično u dvama oblicima, cilindričnom ili vijčanom, a najčešće su građeni od komercijalno čistog titana. Zadaća im je biti analog zubnom korijenu u čiju se svrhu ugrađuju u preparirano koštano ležište i postupkom osteointegracije tvore čvrsti spoj s okolnom kosti. Osteointegracija može se definirati kao biološki proces pri kojem se klinička asimptomatska rigidna fiksacija aloplastičnog materijala postiže i održava u kosti tijekom funkcijskog opterećenja.

Brojne su prednosti implanto-protetske terapije u usporedbi s konvencionalnim rješenjem u terapiji gubitka jednog zuba te pri djelomičnoj ili potpunoj bezubosti brojne, a moguće ih je sažeti u tri osnovne stavke.

1. Stabilizacijom i retencijom protetskog nadomjeska moguće je eliminirati većinu simptoma povezanih sa stvarnom ili prividnom pomičnošću mobilnih proteza. Stabilnost koju pruža spoj protetskog nadomjeska s implantatom, po pravilu, pacijentu omogućuje funkciju neugodnog pritiska na sluznicu ispod baze proteze, čime je izbjegnuto stvaranje ulkusa, preosjetljivost i oštećenje mekog tkiva.
2. Fiksnoprotetski nadomjestak nošen implantatima ograničen je na područje gubitka zuba, čime je smanjen ili potpuno izbjegnuta rizik od oštećenja preostalih zuba ili mekih

tkiva u kontaktu s konvencionalnom protezom ili kao posljedica brušenja uporišnih zuba.

3. U potpuno bezubih pacijenata kojima je zubni niz rekonstruiran fiksnom implanto-protetskom terapijom postiže se, kroz sustav retencije nadomjeska na implantatima, znatna sigurnost uz samo djelomičnu pokrivenost mekih tkiva. Takva terapija pruža pacijentu zamjetnu sociološku i psihološku korist (1).

Implanto-protetski radovi su mobilni i fiksni protetski radovi poduprti implantatima. Mobilne implanto-protetske radove pacijent može i mora skidati radi higijene nadogradnje implantata, kao i mobilnog protetskog rada. Fiksne implanto-protetske radove pacijent ne može skinuti te obavlja higijenu kao i kod konvencionalnih fiksnih protetskih radova.

Svaki implanto-protetski rad sastoji se od oseointegriranog implantata, nadogradnje implantata te mobilnog ili fiksnog protetskog rada. Nadogradnja implantata pričvršćuje se za implantat vijkom, a kod nekih sustava i mehaničkim zavarivanjem (kod implantoloških sustava koji imaju konusni dosjed nadogradnje na implantat).

Mobilni implanto-protetski radovi pričvršćuju se različitim retencijskim i stabilizacijskim pričvrsnim sustavima (kugla, Locator, konus ili teleskop, prečka). Svi se sastoje od dva dijela: patrice i matrice. U najvećem broju slučajeva, patrica je ujedno i nadogradnja implantata te može biti prefabricirana odnosno konfekcijska ili individualno izrađena te pojedinačna ili povezana s drugim nadogradnjama (npr. prečka). Patrica se za implantat pričvršćuje vijkom. Matrica je neodvojivi dio mobilnog protetskog rada i spaja se (uglavnom lijepljenjem kompozitnim ljepilima) za metalnu ili akrilatnu osnovu mobilnog protetskog rada.

Fiksni implanto-protetski radovi pričvršćuju se na nadogradnje implantata vijkom ili cementom.

Pričvršćivanje vijkom je spajanje fiksnog protetskog rada (krunica, most) s nadogradnjom implantata. Vijak može prolaziti kroz okluzalnu ili palatinalnu plohu protetskog rada. Prednost pričvršćivanja fiksnih implanto-protetskih radova vijkom je upravo mogućnost skidanja rada koju vrši terapeuta kod tehničkih ili bioloških komplikacija. Nedostatak takve vrste pričvršćivanja je neestetski izgled i tehnološki složena izrada u dentalnom laboratoriju.

Pričvršćivanje fiksnih implanto-protetskih radova cementom je postupak njihova povezivanja s nadogradnjom implantata uz ispunjavanje mikropukotine između njih (rubno zatvaranje). Prednost je mogućnost izrade visoko estetskih radova dok je nedostatak mogućnost nastanka bioloških komplikacija (periimplantitis zbog zaostatnog cementa) te nemogućnost skidanja rada kod tehničkih komplikacija (pucanje keramičke ljuske, metalne osnove ili vijka) (2).

Svrha rada je prikazati prednosti i nedostatke cementiranih i vijkom retiniranih implanto-protetskih radova. Prikazati će se rezultati kliničkih ispitivanja; preživljavanje i prijavljene komplikacije vijčanih i cementno retiniranih fiksnih rekonstrukcija poduprtih dentalnim implantatima te istraživanje mikrobne kolonizacije periimplantiranog sulkusa.

**2. USPOREDBA IZMEĐU CEMENTIRANIH I VIJCIMA RETINIRANIH
IMPLANTO-PROTETSKIH RADOVA**

2. 1. Jednostavnost izrade i troškovi

Izrada cementno retiniranih protetskih radova jednostavnija je od vijčano retiniranih jer se koriste konvencionalne laboratorijske i kliničke protetske tehnike za izradu cementiranih protetskih radova (3).

Vijčano retinirani protetski radovi obično su skuplji zbog potrebnih dodatnih komponenti, kao što su plastični profili, laboratorijski vijci za pričvršćivanje i sami pričvrtni vijci.

Unatoč tome, povećani trošak vijčano retinirani protetski rad koji omogućava predvidivu ponovljivost mora se uspoređivati s potencijalnim troškovima oštećenja cementiranog protetskog rada ako dođe do biološke ili tehničke komplikacije(4).

2. 2. Estetika

Kada se implantat postavi u idealnu poziciju, predvidljiva estetika može se postići s vijčanim ili cementnim retiniranjem (4).

Jedna od rasprava o upotrebi vijčano retiniranih protetskih radova je kanal za pristup vijcima koji se može staviti u estetsko područje (3).

Kada postoji poteškoća u postavljanju implantata u idealan položaj za bilo koje anatomske ograničenje, mogu se upotrijebiti zakrivljene ili prilagođene nadogradnje tako da se pristupni kanal za vijak premjesti dalje od estetskog područja.

Upotreba opakera u kombinaciji s kompozitom ponudila je značajno estetsko poboljšanje implantatnog protetskog rada.

Estetika je važan čimbenik koji treba uzeti u obzir prilikom odlučivanja između vijkom retiniranih i cementom retiniranih krunica. U prednjim vijkom retiniranim krunama, implantat se postavlja lingvalno kako bi se omogućila vijčana pojava kroz područje cingulum. Platforma protetskog rada je labijalno od tijela implantata, što rezultira protutežom opterećenju implantata. Lingvalno postavljanje implantata prekriva veću površinu grebena što pak ugrožava higijenu.

Implantat za prednje cementirani protetski rad nalazi se ispod incizivnog ruba. Potom se upotrebljava kutna nadogradnja, koja eliminira preklapanje grebena i replicira prirodni profil.

U stražnjim vijkom retiniranim protetskim radovima, pristupna rupa izlazi kroz središnju udubinu protetskog zuba. To nije samo kozmetički kompromis nego i okluzijski.

Cementizirana kruna nema ulazni kanal, dopušta da se sile okluzije raspoređuju duž aksijalnog nagiba, sukladno s dužom osovinom zuba.

Otvori za vijke mogu ometati uzajamno zaštićenu okluziju to jest habitularnu okluziju, laterotruziju, protruzijsku kretnju mandibule. Otvor vijka može zahvaćati više od 50 % površine krune. Novi modalitet ide u smjeru pomaka s okluzalne površine na palatinalnu i upotrebu kosih nadogradnji (3).

2. 3. Pristup i okluzija

Cementno retinirani protetski radovi omogućuju lakši pristup stražnjem dijelu usta, osobito kod protetskih pacijenata s ograničenim otvaranjem čeljusti (5).

Uz teškoće u pristupu, rizik kod upotrebe vijčanih protetskih radova u stražnjem dijelu usta je i gutanje ili udisanje vijka ili protetskog ključa (4).

Idealni i stabilni okluzijski kontakti mogu se uspostaviti cementnim retiniranjem jer nema okluzalnih vijčanih pristupnih otvora (3).

Ovi otvori za pričvršćivanje vijaka također će ometati protruzivne i lateralne kretnje pa stoga prednje vođenje može biti ugroženo.

Vijčano retinirani protetski radovi, gdje otvori za pristup vijcima zauzimaju više od 50 % interkuspalnog okluzalnog prostora, zahtijevaju okluzalni gradivni materijal da pokrije otvor za pristup vijcima. Ti gradivni materijali podložni su trošenju pod funkcionalnim silama pa će tako okluzijski kontakti biti manje sačuvani nego kada se koriste cementno retinirani protetski radovi s netaknutom okluzalnom površinom (3).

Štoviše, poteškoća u postizanju stabilnih okluzalnih kontakata pri upotrebi vijčano retiniranih protetskih radova zbog prisutnosti gradivnog materijala utjecat će na smjer okluzalnog

opterećenja koje će se distribuirati kao bočne sile na implantat umjesto da se aksijalno usmjeravaju (5).

2. 4. Retencija

Sigurnost retencije smatra se jednim od najvažnijih čimbenika koji utječu na dugovječnost protetskih radova nošenih implantatima.

Postoji nekoliko čimbenika koji utječu na retenciju cementno zadržanih protetskih radova kao što su konusni oblik nadogradnji, površina i visina nadogradnji, površinska hrapavost i vrsta cementa.

Konus uvelike utječe na jačinu retencije u cementom retiniranim protetskim radovima.

Strojno oblikovane nadogradnje uglavnom imaju konus, ovisno o konceptu idealnog sužavanja što ih je Jorgensen predložio za prirodne zube.

Što se tiče površine i visine, subgingivno postavljanje implantata daje dulje zidove nadogradnja implantata i obično ima veću površinu od brušenih prirodnih zuba.

Najmanja visina nadogradnji za upotrebu cementirano retiniranih protetskih radova s predvidivom retencijom dokumentirana je na 5 mm.

Stoga, kada je interokluzalni prostor malen poput 4 mm, mogu se koristiti vijčano retinirani protetski radovi, budući da se ti protetski radovi mogu izravno vezati na implantate.

Povećana hrapavost površine nadogradnje ponudit će povećanu mehaničku retenciju cementa, tako da će hrapavost nadogradnje pomoću dijamantnih svrdla ili pjeskarenja omogućiti veću retenciju. Izbor cementa jedan je od najvažnijih faktora koji kontroliraju količinu retencije postignute za cementom retinirane protetske radove.

Cement koji će se rabiti za implantatske protetske radove može biti privremeni ili trajni, a na kliničaru je da izabere onaj tip cementa koji odgovara određenoj kliničkoj situaciji.

Privremeni cement koristimo kako bismo postigli mogućnost skidanja protetskog rada bez ugrožavanja komponenti implantata kada se pojavi labavljenje protetskog rada ili vijka nadogradnje.

Što se tiče vijkom retiniranih protetskih radova, zadržavanje se dobiva pričvršnim vijkom. Gubitak retencije u vijčano retiniranim protetskim radovima javlja se kao popuštanje vijaka.

Čimbenici koji uključuju nedovoljnu sila zatezanja, biomehaničko preopterećenje, sile izvan aksijalne osi (sile koje nisu usmjerene po dužinskoj osovini implantata), komponente implantata i nepravilnosti u protezama, razlike u materijalu i izvedbi vijaka i, konačno, visina šesterokuta i promjer implantata utječu na količinu retencije vijčano retiniranih protetskih radova (4).

Da bi se postigla dostatna snaga pričvršćivanja, vijci bi trebali biti zategnuti od 50 % do 75 % njihove snage pričvršćivanja, stoga je neophodno da se sve vijke pričvršćuje prema specifikacijama proizvođača pomoću ključa sa zakretnim momentom u početnoj fazi zatezanja vijaka (3).

Preporučuje se ponovno zatezanje vijaka 5 minuta nakon inicijalnog zatezanja i ponovo nekoliko tjedana kasnije (4).

Tijekom funkcije i biomehaničkog preopterećenja, obje tlačne i vlačne sile uzrokovat će popuštanje vijka. Tlačne sile uzrokovat će popuštanje vijaka za spajanje kada se primjenjuju sile u količini jednakoj ili većoj od zatezanja, a vlačne sile mogu uzrokovati plastičnu deformaciju vijka čime se smanjuje snaga zatezanja koja zajedno drži komponente (6).

Sile koje su izvan aksijalne osi štetne su za vijčano retinirane protetske radove. Stoga prekomjerni kutovi implantata, prevjesi protetskih radova i povezivanje implantata na prirodne zube pomoću fiksnih protetskih radova valja procijeniti i ukloniti kad god je to moguće kako bi se spriječilo popuštanje vijka (7).

Do popuštanja vijka dolazi pod utjecajem komponenti implantata i neprilagođenih protetskih radova. Loš dosjed između implantata i komponenti mogao bi povećati naprezanje u vijku što dovodi do popuštanja vijaka (6).

Kako bi se spriječilo popuštanje vijaka, postoje različite modifikacije vijka i implantata. Utvrđeno je da zlatni vijci mogu biti efektivnije zategnuti od titanskih i time osigurati bolju retenciju.

Dizajn vijka utjecat će na vijčanu retenciju pa je dokazano da glava vijka s unutarnjim šesterokutom i dalje jača od onih s utorima.

Sužene glave vijaka odbačene su zbog toga što je omjer opterećenja glave/osovine 4:1, za razliku od vijaka s ravnim glavama, omjerom glave/osovine 1:1, što će dovesti do napetih sučelja pri upotrebi konusnih vijaka koji će povećati osjetljivost na popuštanje vijka.

Osim toga, povećanje promjera vijka povećat će prenaprežanje i stoga retenciju vijčano retiniranih protetskih radova. Također, povećanje dizajna implantata povećanjem visine šesterokuta i promjera platforme implantata može povećati stabilnost i otpornost na popuštanje vijaka (4).

2. 4. 1. Neke situacije preferiraju jednu metodu retencije više od druge

Ustanovljeno je da je odabir sustava implantata prvi korak u određivanju izvedivosti ili cementne ili vijčane retencije za protezu (8).

Sadašnji sustavi implantata koji koriste konusno sučelje između implantata i nadogradnje ili drugih interno dizajniranih značajki veze, smanjile su učestalost popuštanja vijaka i druge probleme povezane s tradicionalnim sustavima sa šesterokutom. Stoga se vjeruje da je lakše i jednostavnije koristiti tradicionalne metode cementacije s tim postojećim sustavima za retenciju konačnih proteza. Međutim, postoje neke situacije u kojima je bolje ili prikladnije koristiti jednu metodu retencije umjesto druge (4).

2. 4. 2. Situacije koje preferiraju retenciju vijkom

Poželjno je za velike, potpune protetske radove poduprte implantatima da su vijčano retinirani jer su komplikacije u protetskim radovima velikih raspona češće od onih malih raspona.

Preporuča se da protetski radovi budu retinirani vijkom jer će održavanje struktura protetskog rada ili implantata vjerojatno biti potrebno tijekom njihova životnog vijeka (8).

Kod pacijenata koji su pod visokim rizikom od razvoja gingivne recesije poželjni su vijčano retinirani protetski radovi. Vijčano će retiniranje omogućiti njihovo jednostavno uklanjanje, a zatim prilagodbu protetskog rada prema novoj situaciji.

Kod pacijenata kod kojih se očekuje da će više zuba izgubiti u budućnosti, poželjni su protetski radovi retinirani vijkom. To omogućuje lako uklanjanje nadomjestaka, čime se modificira protetski rad.

U situacijama gdje postoji minimalan interokluzalni prostor, možda neće biti moguće postići odgovarajuće zadržavanje za protetske radove retinirane cementom jer ti protetski radovi zahtijevaju vertikalnu komponentu od najmanje 5 mm za osiguravanje retencije i rezistencije.

Međutim, samo 4 mm interokluzalnog prostora dovoljno je za upotrebu vijkom retiniranih protetski radova. Osim toga, vijčano retinirani protetski radovi mogu se vezati izravno na implantate bez nadogradnji; terapija smanjenja interokluzalnog prostora potrebna je za ove protetske radove.

U situacijama u kojima je uklanjanje prekomjernog cementa teško ili nemoguće (npr. ako je marginalni rub protetskog rada veći od 3 mm subgingivno, upotreba vijčano retiniranog protetskog rada je indicirana).

Kod kliničkih slučajeva u kojima se predviđaju tehničke ili biološke komplikacije poželjni su protetski radovi vijčano retinirani koji omogućuju jednostavno uklanjanje nadomjestaka, čime se lakše upravlja problemom (4).

2. 4. 3. Situacije koje preferiraju retiniranje cementom

Jednokomadni i kratkotrajni protetski radovi nošeni implantatima, pod pretpostavkom da se može optimizirati veličina implantata, promjer implantata i vijak nadogradnje, poželjno je da budu retinirani cementom (8).

Predmeti koji uključuju krune uskog promjera u kojima pristup vijka može ugroziti cjelovitost krunice poželjno je retinirati cementom.

Preferira se u situacijama u kojima će estetika okluzalne površine biti ugrožena zbog dodavanja gradivnog materijala koji zatvara pristup vijcima (9).

U situacijama obnavljanja nepravilnih implantata, ako je divergencija osi implantata i pričvrsnog vijka koja će primiti protetski rad manja od 17 stupnjeva, nije moguće fiksirati protetski rad upotrebom vijka na prethodno individualiziranu nadogradnju (8).

2. 5. Incidencija gubitka retencije

Popuštanje vijka glavni je problem kod vijčano retiniranih protetskih radova.

Učestalost popuštanja vijaka bila je 65 % za pojedinačne (nadoknada jednog zuba) protetske radove implantata u jednom istraživanju, dok je učestalost cementiranih implantatskih nadomjestaka bila manje od 5 % u drugim istraživanjima.

Poboljšanja u sustavima implantata, uključujući pojavu unutarnjih spojeva implantata, povećanje vektora zakretnog momenta te vijčanih materijala i dizajna, dovela su do smanjenja učestalosti popuštanja vijaka (4).

S druge strane, popuštanje vijaka protetskih radova nošenih implantatima može se smatrati važnom prednošću. Najslabija komponenta unutar protetskog rada podržanog implantatom bit će protetski vijak. To će omogućiti procjenu implantatom poduprtog protetskog rada prije nego što se pojave ozbiljnije komplikacije, kao što je prijelom implantata, posebno u sustavima implantata koji koriste unutarnje spojeve (10).

Pomoću vijčanih protetskih radova omogućit će se procjena pričvršćivanja kroz vrijeme jer pričvršćivanje nije konstantno s kontinuiranom primjenom sila povezanih s okluzijom (4).

2. 6. Zamjenjivost

Glavna prednost vijčano retiniranih protetskih radova je predvidljiva zamjenjivost koja se može postići bez oštećenja protetskog rada. Stoga se protetske komponente mogu prilagoditi, vijci se mogu popraviti, a slomljene komponente mogu se reparirati u manje vremena i po nižoj cijeni nego što bi to bio slučaj s cementno retiniranim protetskim radovima (11).

Uvedeno je nekoliko prijedloga i tehnika za olakšavanje uklanjanja protetskih radova retiniranih cementom.

Jedna od opisanih tehnika je ugradnja vijka u cementirani protetski rad koja će se naknadno upotrijebiti za podizanje protetskog rada s nadogradnje. U usporedbi s konvencionalnim zadržavanjem vijaka ova tehnika poboljšava estetiku i okluziju jer se pristupna rupa može postaviti u najbolji položaj bez obzira na položaj implantata.

Predložena druga metoda je priprema cilindrične vodilice na jezičnoj površini nadogradnje i pristupni otvor na jezičnoj strani protetskog rada. Umetanjem pomičnog odvijača u otvor vodilice kroz pristupnu rupu i okretanjem kako bi se stvorila sila smicanja, cement će se razgraditi, a zauzvrat, protetski rad moći će se lako ukloniti.

Druge predložene tehnike ovise uglavnom o položaju pristupnog otvora vijčane nadogradnje u cementno retiniranim protetskim radovima, kako bi se ubuduće omogućio pristup vijku nadogradnje s najmanje oštećenja.

Privremeni cement često se koristi kao konačni cement za cementno retinirane protetske radove poduprte implantatima kako bi bilo moguće buduće vađenje.

Unatoč svim predloženim tehnikama za poboljšanje nadoknade cementno retinirane protetske radove, vijčana retencija postaje neophodna u opsežnim slučajevima gdje je protetskom radu potrebno više održavanja, tako da protetski radovi nošeni implantatima najbolje podnose retenciju vijkom (4).

2. 7. Kliničko postavljanje protetskog rada

Pasivni dosjed protetskog rada na implantatima naglašen je zbog karaktera nadogradnje implantata, što se povezuje s pojavnošću bioloških i mehaničkih komplikacija.

Mnogi autori smatraju da je vjerojatnije da će cementno retinirani protetski radovi postići pasivnije sjedenje od vijčano retiniranih protetskih radova (3).

Ova povećana pasivnost cementom retiniranih protetskih radova počiva na pretpostavci da cement može djelovati kao amortizer i smanjiti stres na strukturu kosti i implantata(12).

Obrnuto, vijčano retinirane proteze bez preciznog dosjeda između krunice i nadogradnja mogu stvoriti znatan stres unutar protetskog rada, implantata i okolne kosti.

Međutim, glavni čimbenici koji utječu na dosjed protetskog rada ovise o točnosti postignutoj u procesu izrade, uključujući tehniku utiskivanja, točnost glavnog lijevanja, toleranciju komponenti, toleranciju lijevanja i vještinu tehničara, dok vrsta retencije nema važnu ulogu u prijenosu ili kompenziranju netočnosti izrade proteza.

Utvrđeno je da vijčano retinirani protetski radovi stvaraju oštre granice od njihovih cementiranih duplikata. Kao posljedica kod cementom retiniranih protetskih radova uvijek postoji rizik od kolonizacije prostora s mikroflorom koja može rezultirati razgradnjom cementa i upalom gingive.

Pasivni dosjed vijkom retiniranih protetskih radova može se poboljšati laserskim zavarivanjem okvira skeleta protetskog rada (4).

Jedan od najnovijih pristupa poboljšanja pasivnosti dosjeda protetskog rada nošenog dentalnim implantatima je upotreba CAD/CAM tehnologije (frezani titan) ili 3D printanja (printani titan) (13).

2. 8. Važnost položaja ugradnje implantata

Vijčano retinirani protetski radovi zahtijevaju precizno postavljanje implantata kako bi se postigla predvidljiva estetika. Međutim, upotreba cementiranih retencija omogućuje veću slobodu u pozicioniranju implantata.

Budući da proizvođači nisu do sada imali kose nadogradnje manje od 17 stupnjeva za vijčanu retenciju, krivo postavljeni implantati s osi divergencije manje od 17 stupnjeva moraju biti obnovljeni cementnim retiniranim protetskim radovima. Općenito s dobrim planiranjem i preciznim kirurškim zahvatom pomoću kirurških vodilica, implantat se može postaviti u svoj idealan položaj (4).

2. 9. Učinak na zdravlje periimplantatnog tkiva

Neki su autori zabilježili gingivnu upalu pri upotrebi protetskih radova retiniranih cementom zbog poteškoća u uklanjanju viška cementa, osobito kada je marginalni rub protetskog rada veći od 3 mm subgingivalno. To je osobito vidljivo u prednjoj regiji gdje se preporuča postavljanje implantata 3 do 4 mm apikalno do cemento-caklinskog spoja ili na facijalni rub gingive susjednih zuba kako bi se razvio odgovarajući vanjski profil.

Pokazalo se da nepotpuno uklanjanje cementa može rezultirati pojavom periimplantitisa, oteklinom mekog tkiva, bolovima, krvarenjem, pojavom gnoja prilikom sondiranja i resorpcijom periimplantirane kosti.

Rješenje za ove kliničke situacije je upotreba vijčano retiniranih protetskih radova ili individualnih nadogradnji za cementne protetske radove s marginalnom stepenicom koja prati prednje gingivalne konture (14).

Jedna od tehnika predviđenih za uklanjanje viška cementa je upotreba plastičnih dlijeta, ali čak i to može rezultirati ogrebotinama na površinama implantata koje mogu potaknuti akumulaciju plaka i ugroziti zdravlje mekog tkiva (15).

Smanjenje količine cementa stavljenog u protetski rad prije cementiranja može se postići stavljanjem izolacijskog sredstva (npr. vazelina) samo na okluzalnu polovicu ureza protetskog rada. Uz to, smanjenju viška cementa pridonosi smještanje protetskog rada nakon što se cement postavlja na odgovarajuću površinu na paralelnu nadogradnju ekstraoralno prije nego što se protetski rad cementira intraoralno (14).

Stvaranje lingvalnog otvora za ozračivanje u krunicama poduprtim implantatima još je jedna tehnika za smanjenje količine prekomjernog cementa koji se nalazi u sulkusu (15).

Utvrđeno je da je odgovor gingive bolji kada se koriste vijčano retinirane krune jer se ne koristi cement. Međutim, ako se protetski pričvrtni vijci i vijci nadogradnje popuštaju, granulacijsko se tkivo nakuplja između protetskog rada i nadogradnje te između implantata i nadogradnje što dovodi do stvaranja fistula, taloženja plaka i prijeloma vijaka. Stoga se preporučuje da se svake pete godine ponovno učvrsti vijak u protetskom radu (4).

2. 10. Privremeni nadomjestak i neposredno opterećenje

Privremeni nadomjestak često se koristi za neposredno ili rano opterećenje implantata kako bi se postigla bolja estetika i oblikovanje mekog tkiva radi pravilnog izlaznog profila za konačne protetske radove.

Upotreba vijčano retiniranog privremenog protetskog rada poželjna je u odnosu na cementno retinirane protetske radove jer se vijak može koristiti za postavljanje privremenog protetskog rada i proširenje periimplantne sluznice.

Također, protetski rad retiniran vijkom može se uvijati u glavni otisak kako bi tehničaru poslali dodatne informacije o konturama. Glavni nedostatak privremeno cementiranog protetskog rada povezan je s uklanjanjem viška cementa i istodobnom kontrolom krvarenja. Štoviše, ostaci cementa mogu uzrokovati upalu gingive (4).

Vijčano retiniran protetski rad smatra se najboljim izborom za neposredno opterećenje jer se upotrebom vijčanog protetskog rada eliminira potreba za cementom kao i povezane poteškoće u uklanjanju viška iz područja oko implantata koji mogu ometati cijeljenje i integraciju implantata.

Dokazano je da je strojno obrađeno gingivalno područje nadogradnje bolje jer je bolje zatvaranje stepenice.

Retiniranje vijkom pruža najdjelotvornija i najkruća vezivanja kada se koristi veći broj implantata i stoga pridonosi primarnoj stabilnosti implantata (4).

2. 11. Prijelom keramike

Prijelom keramike česta je komplikacija primijećena u protetskim radovima poduprtim implantatima. To se najčešće vidi u vijčano retiniranom protetskom radu jer otvor za pričvršćivanje vijka remeti kontinuitet strukture keramike ostavljajući podminirani dio keramike na otvoru za pričvršćivanje vijaka (16).

3. KLINIČKA ISPITIVANJA

3. 1. Procjena ishoda preživljavanja i komplikacija vijčanih i cementno retiniranih fiksnih rekonstrukcija poduprtih dentalnim implantatima

Medline (PubMed), Embase i Cochrane pretražili su elektronsku bazu podataka od 2000. godine do rujna 2012. Svrha istraživanja bila je usporedba vijčanih i cementiranih fiksnih protetskih radova, solo krunica i mostova.

Od 4332 sažetaka pregledan je 321 članak punog teksta. Utvrđeno je da se 73 članka kvalificiraju za istraživanje. Petogodišnja stopa preživljavanja od 96,03 % i 95,55 % izračunata je za cementirane i vijčano retinirane rekonstrukcije. Usporedba retiniranja cementom i vijkom nije pokazala nikakvu razliku kada su grupirane kao solo krunice ili fiksni protetski rad u obliku mosta. Petogodišnja stopa preživljavanja za rekonstrukcije s vijčanim retiniranjem bila je 96,71 %. Potpuno keramički materijali za rekonstrukciju pokazali su znatno viši stupanj neuspjeha nego keramika spojena s metalom u cementiranim rekonstrukcijama, ali ne i kod uspoređivanja protetskih radova retiniranih vijkom. Tehničke i biološke komplikacije koje ukazuju na statistički značajnu razliku uključuju gubitak retencije, popuštanje nadogradnji, fraktura keramike, prisutnost fistula i gnoja.

Nije pronađena statistička razlika između cementom i vijkom retiniranih protetskih radova za preživljavanje ili stope neuspjeha, a vijkom retinirane rekonstrukcije pokazale su manje tehničkih i bioloških komplikacija. Nije bilo statistički značajnih razlika između stopa neuspjeha različitih tipova rekonstrukcije ili materijala nadogradnji (titan, zlato, keramika). Neuspjeh učvršćivanja cementiranih rekonstrukcija nije bio pod utjecajem odabira specifičnog cementa, iako je tip cementa utjecao na gubitak zadržavanja(18).

3. 2. Mikrobna kolonizacija periimplantiranog sulkusa

Cilj ove studije bio je istražiti periimplantatno tkivo i unutarnju vezu mikroflore zdravih implantata obnovljenih cementiranim i vijčanim strukturama.

Pacijenti s dva do tri implantata rehabilitirani su s cementiranim ili vijčano retiniranim protetskim radovima i praćeni su 5 godina. Uzorci su uzeti iz periimplantskih sulkusa, susjednih zuba i unutarnjeg dijela veza. Prevalencija pozitivnih mjesta i bakterijskih opterećenja za 10 mikroorganizama dobivena je kvantitativnom reakcijom lanca polimeraze u realnom vremenu.

Propusnost veze implantata na proučavane mikroorganizme procijenjena je pomoću standardiziranog indeksa bakterijske kontaminacije

Konačan uzorak sastojao se od 18 pacijenata (55 implantata) u cementiranoj skupini i 22 pacijenta (46 implantata) u skupini vijkom retiniranih. Što se tiče prevalencije pozitivnih mjesta, značajne razlike između skupina pronađene su samo za *Tannerella forsythia*, što je bilo 8,7 puta češće kod periimplantatnih sulkusa cementiranih nego kod vijčano retiniranih radova. Bakterijska opterećenja *Porphyromonas gingivalis*, *Tannerella forsythia*, *Parvimonas micra* i ukupnog bakterijskog opterećenja bili su značajno viši kod perimplantnih sulkusa za cementiranu skupinu; na unutarnjem dijelu veza, vrijednosti su bile značajno veće za *Parvimonas micra* i *Fusobacterium nucleatum* za skupinu vijčano retiniranih. Vrijednosti indeksa kontaminacije pokazale su veću propusnost za većinu mikroba u cementiranoj skupini.

Unutarnje plohe implantata bile su mikrobiološki kontaminirane i za cementirane i vijčano retinirane superstrukture. Pronađene su razlike između dviju metoda protetske retencije: cementirana skupina imala je znatno veće bakterijsko opterećenje u periimplantološkom sulkusu, ali značajno niže bakterijsko opterećenje na unutarnjem dijelu veze implantata (19).

4. POSTUPAK PRIČVRŠĆIVANJA FIKSNIH IMPLANTO-PROTETSKIH RADOVA

4. 1. Postupak pričvršćivanja implanto-protetskih radova cementom

Ležište nadogradnje u implantatu ispire se klorheksidin gelom kako bi se smanjile bakterije.

Nadogradnja implantata pričvršćuje se vijkom za implantat primjenom sile sukladno uputama dobavljača (25 – 45 Ncm).

Šupljina iznad vijka u nadogradnji implantata zatvara se pomoću teflonske trake ili sterilne vate koje se prekrivaju kompozitnim materijalom s malo punila ili tvrdim silikonom za uzimanje registrata. Teflonom ili vatom štiti se vijak nadogradnje implantata, a kompozitnim materijalom ili silikonom onemogućuje se odvijanje vijka te prodor bakterija.

Postavlja se retrakcijski konac u početni dio sulkusa uz nadogradnju implantata kako bi se spriječilo prodiranje cementa u periimplantatno tkivo.

Cementi koji se koriste za cementiranje fiksnih implanto-protetskih radova moraju zadovoljavati potrebu za retencijom, tvrdoćom i stabilnošću te potrebu za mogućnost skidanja rada u slučaju tehničkih komplikacija.

Najveću retenciju imaju kompozitni cementi, ali se radovi tako cementirani teško skidaju s nadogradnji implantata. Nasuprot njima, radovi cementirani cink-oksidi non-eugenol cementima lako se skidaju, ali postoji i mogućnost njihova odcementiranja. Ostali konvencionalni cementi (staklenoionomerni i cinkoksifosfatni cementi) imaju karakteristike između dva opisana ekstrema. Stoga je u novije vrijeme na tržištu više tzv. implant cemenata. Njihova karakteristika je da imaju dovoljnu tvrdoću kojom pružaju dobru retenciju fiksnog implanto-protetskog rada te izvrsno rubno zatvaranje, a radove je moguće relativno jednostavno skinuti kod tehničkih i bioloških komplikacija.

Nadogradnju implantata i fiksni implanto-protetski rad potrebno je dezinficirati te posušiti.

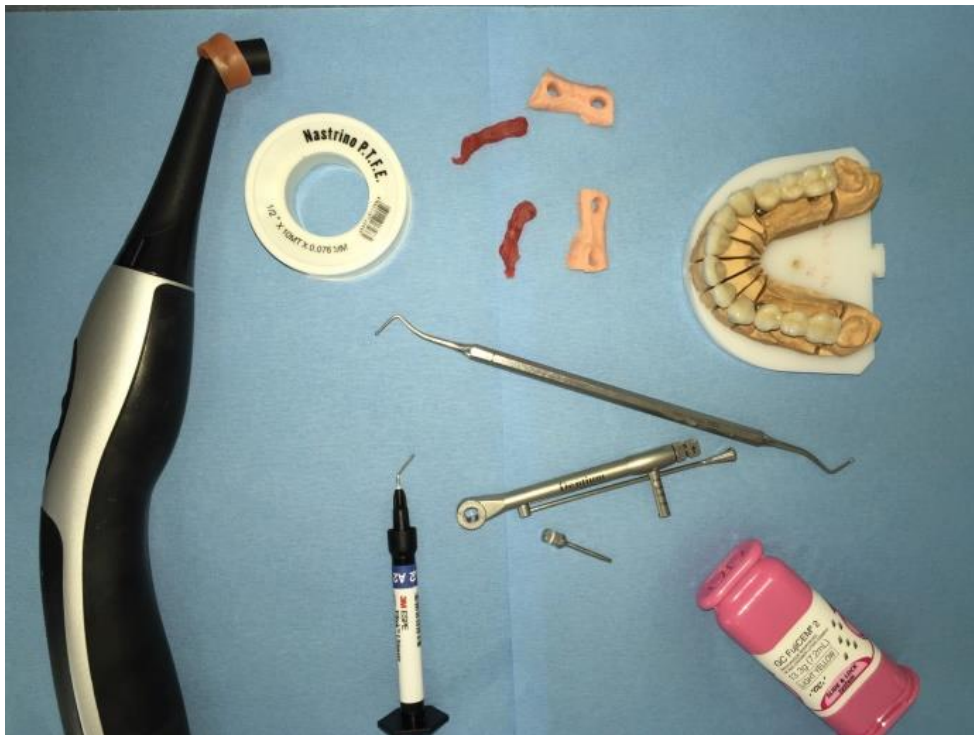
Cement treba zamiješati prema uputama proizvođača te ga nanijeti u fiksni implanto-protetski rad u tankom sloju (50 – 80 µm). Važno je da se cementa ne nanese previše jer to otežava njegovo odstranjivanje te povećava mogućnost njegova prodora u periimplantatno tkivo (biološke komplikacije).

Zatim je potrebno pričekati stvrdnjavanje cementa sukladno uputama proizvođača (kemijski ili svjetlosno ili oboje) te se suvišak odstranjuje titanskim strugačem ili sondom. Bitno je skinuti

sav cement s rubova nadogradnje implantata i marginalne gingive. Na kraju se odstranjuje retrakcijski konac (2).

4. 1. 1. Prikaz slučaja

Cementiranje fiksnog implanto-protetskog rada predstavlja minuciozan posao u kojem su potrebne koncentracija i vrijeme kako bi se izbjegao nastanak bioloških komplikacija. Izrazito je važna priprema ovog postupka. Na Slici 1. prikazan je pribor potreban za provođenje trajnog cementiranja fiksnog protetskog rada nošenog dentalnim implantatima (lampa za polimerizaciju, kompozitni materijal, teflonska traka, nabijač, protetski ključ, moment ključ, trajni cement (u ovom slučaju staklenoionomerni)).

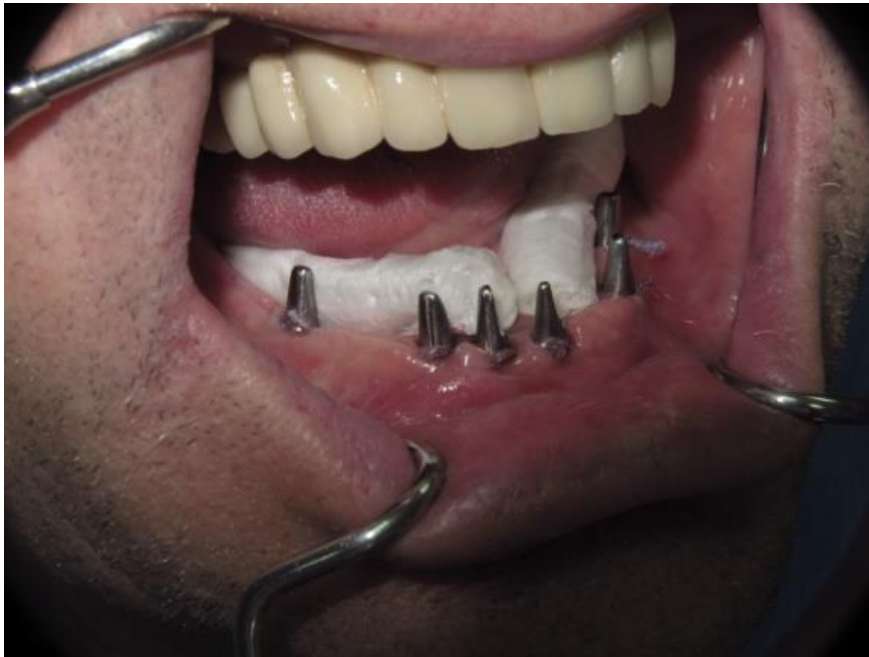

Slika 1. Pribor potreban za trajno cementiranje fiksnog implanto-protetskog rada.

Preuzeto s dopuštenjem autora: Robert Ćelić.

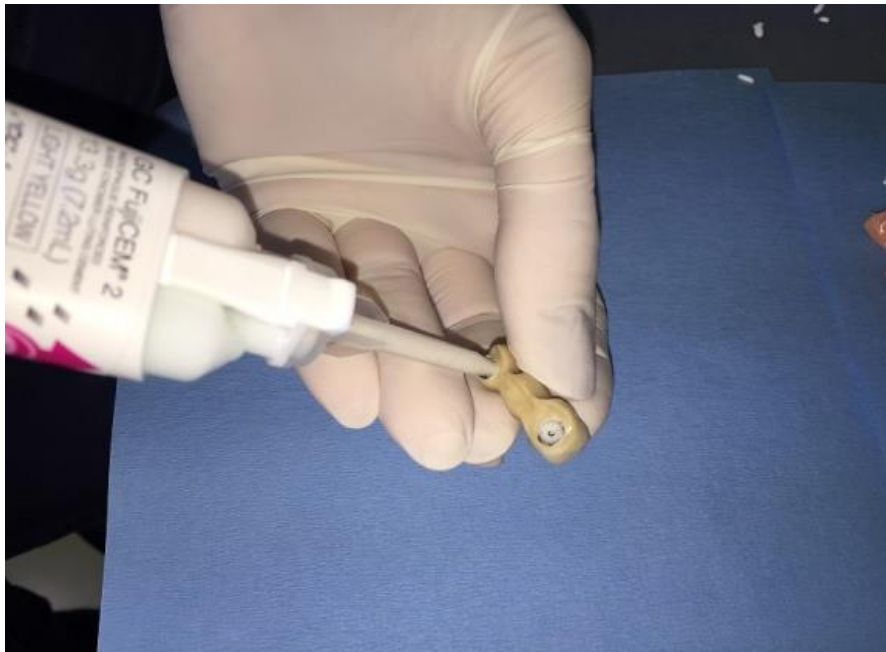Nakon pričvrščivanja individualiziranih nadogradnji u implantate vijcima pomoću protetskog ključa i moment ključa, slijedi dezinfekcija i zatvaranje nadogradnji (najčešće se koristi teflonska traka (koja se pomoću nabijača prilagođava u otvor nadogradnje i glavu vijka nadogradnje) te tekući kompozitni materijal). Postupak miješanja trajnog cementa bio je klasičan što podrazumijeva upotrebu standardne kartuše gdje su omjeri baze i katalizatora cementa automatski podstavljeni. Treba naglasiti da se krunice ne bi smjele puniti u suvišku čime se kontrolira količina cementa i smanjuje zaostatak cementa koji je glavni uzrok nastanka bioloških komplikacija.

Slika 2. prikazuje individualizirane titanske nadogradnje fiksirane u dentalnim implantatima. Nakon provedenog čišćenja i dezinfekcije nadogradnje te unutrašnjim površinama fiksnog protetskog rada, slijedi aplikacija trajnog cementa (Slika 3.). Kako bi se što bolje očistio trajni ili privremeni cement nakon cementiranja fiksnog implanto-protetskog rada u sulkus oko nadogradnji mogu se postaviti končići (s adekvatnim instrumentom).



Slika 2. Priprema individualiziranih nadogradnji za cementiranje fiksnog protetskog rada (suho radno polje)

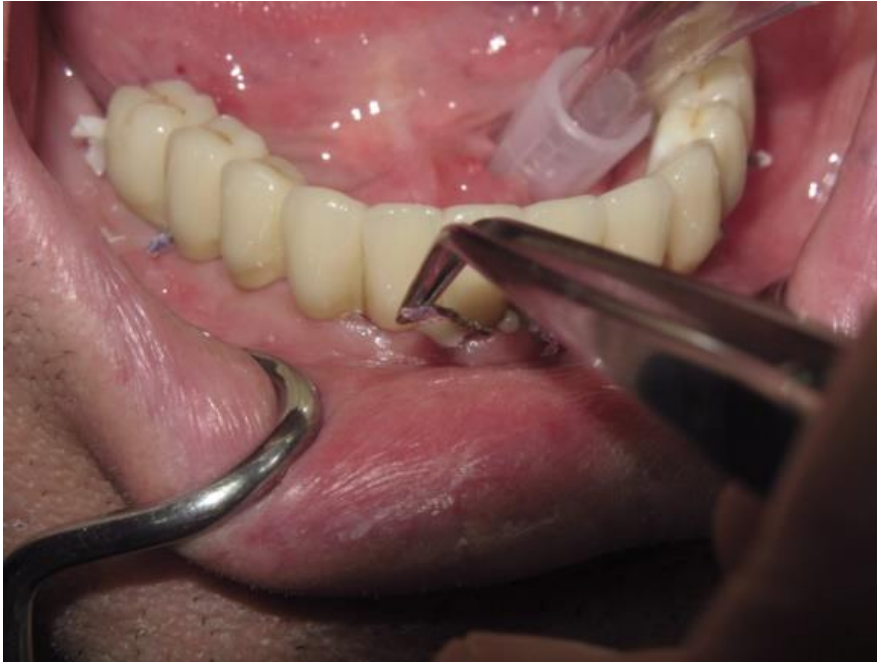Preuzeto s dopuštenjem autora: Robert Čelić



Slika 3. Punjenje fiksnog protetskog rada trajnim cementom.

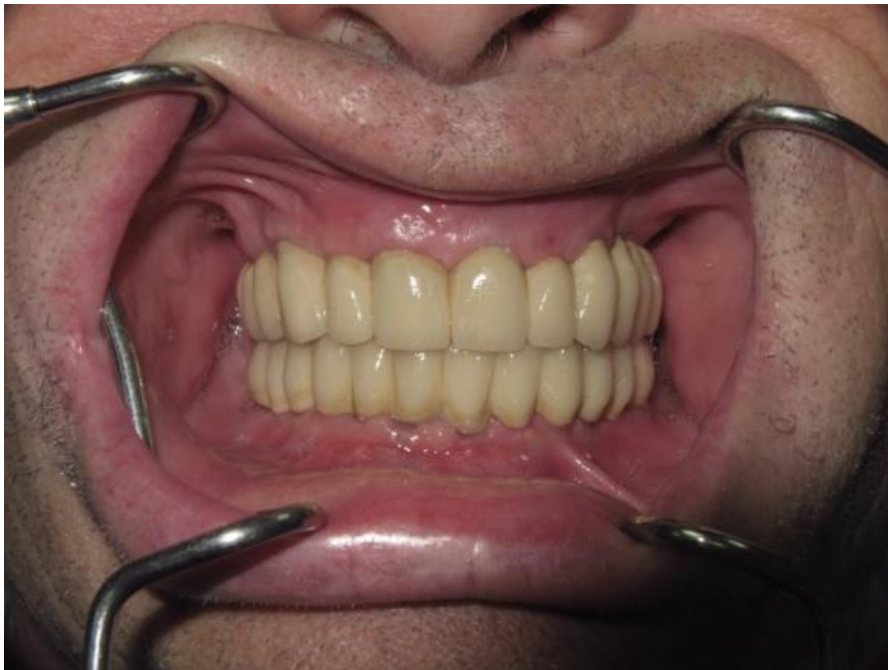Preuzeto s dopuštenjem autora: Robert Ćelić

Ukoliko se radi s trajnim cementom poput staklenoionomernog cementa treba dobro paziti na vrijeme i trenutak njegova uklanjanja. Staklenoionomerni cement uklanja se u trenutku prije svog definitivnog stvrdnjavanja (kad je u fazi između mekše i tvrde konzistencije) pogotovo ako fiksni protetski rad nosi više nadogradnji. U toj fazi uklanjanju se i postavljene končiče iz sulkusa (Slika 4.) na kojima se „zalijepu“ dijelovi trajnog cementa čime se umanjuje mogućnost zaostalog cementa. Na Slici 5. prikazan je završni izgled fiksnog protetskog rada nošenog dentalnim implantatima.



Slika 4. Skidanje končića nakon trajnog cementiranja staklenoionomernim cementom.

Preuzeto s dopuštanjem autora: Robert Čelić



Slika 5. Završni izgled fiksnog implanto-protetskog rada nakon cementiranja.

Preuzeto s dopuštanjem autora: Robert Čelić

4. 2. Postupak pričvršćivanja fiksnih implanto-protetskih radova vijkom

Ležište nadogradnje u implantatu ispire se klorheksidin gelom kako bi se smanjile bakterije.

Nadogradnja implantata pričvršćuje se vijkom za implantat, primjenom sile sukladno uputama proizvođača (25 – 45 Ncm).

Šupljina iznad vijka u nadogradnji implantata zatvara se pomoću teflonske trake ili sterilne vate koje se prekrivaju malom količinom kompozitnog materijala s malo punila ili tvrdim silikonom za uzimanje registrata (BlueMousse, Regiseal).

Teflonom ili vatom štiti se vijak nadogradnje implantata, a kompozitnim materijalom ili silikonom onemogućuje se odvijanje vijka te prodor bakterija.

Kompozitni materijal ili silikon ne smije dosezati razinu navoja na nadogradnji implantata, kako ne bi onemogućavali pričvršćenje protetskog rada vijkom.

Nadogradnja implantata dezinficira se klorheksidin gelom te se fiksni protetski rad zavija na nadogradnju implantata.

Kod pojedinačnih krunica vijci za pričvršćivanje protetskog rada pričvršćuju se za nadogradnju implantata maksimalnim zatezanjem prema uputama proizvođača (15 – 40 Ncm). Kod mostova se najprije postavljaju svi vijci i zavijaju do prvog navoja nadogradnje implantata. Tek kada se potvrdi da su svi vijci za pričvršćivanje protetskog rada u početnim navojima bez naprezanja, zateže se jedan po jedan i to najprije minimalnom silom (5 – 10 Ncm), a zatim maksimalnom (15 – 40 Ncm) (prema uputama proizvođača).

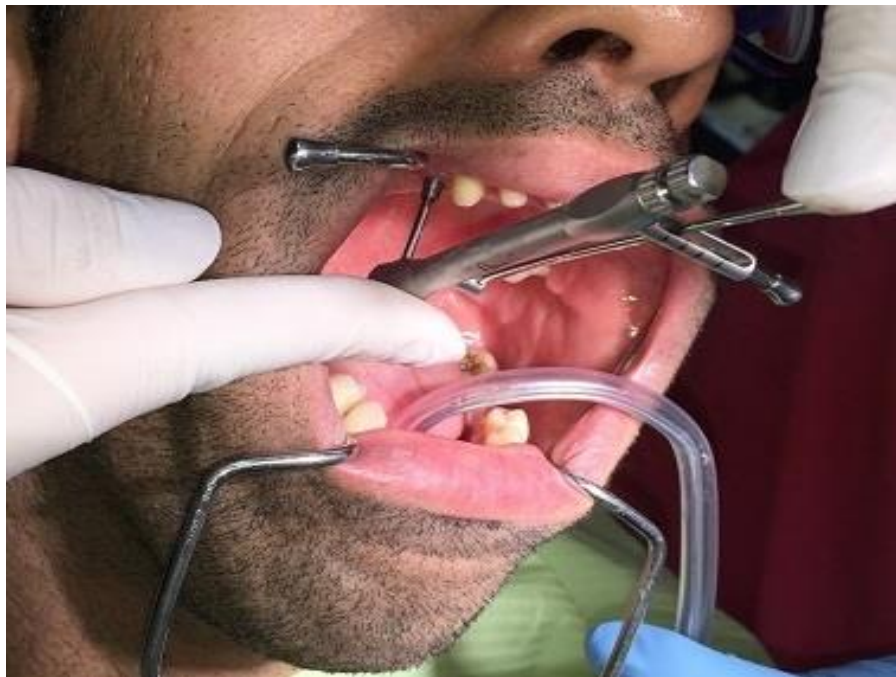Nakon pričvršćivanja vijkom, vijak se okluzalno ili palatinalno prekriva svjetlosno polimerizirajućim kompozitom s malo punila. Time se postiže zaštita vijka od mehaničkog oštećenja, sprječava zadržavanje hrane te poboljšava estetika protetskog rada (2).

4. 2.1. Prikaz slučaja

Za postavljanje fiksnih protetskih radova pomoću vijaka u dentalne implantate potreban je isti pribor kao što se vidi na Slici 1. Specifičnost ovog postupka je upotreba protetskog ključa i

moment ključa (Slika 6.) koji za svaki implantološki sustav ima svoju vrijednost zatezanja vijka koji pak prvenstveno ovisi o njegovoj veličini i dizajnu.

Valja napomenuti da se gotov fiksni protetski rad može izravno fiksirati vijkom u implantat ili da između implantata i fiksnog protetskog rada postoji nadogradnja (npr. „multiunit“ nadogradnja kod all-on-4 sustava) koja se također vijkom fiksira u implantat, a gotov protetski rad pak vijkom u tu nadogradnju.

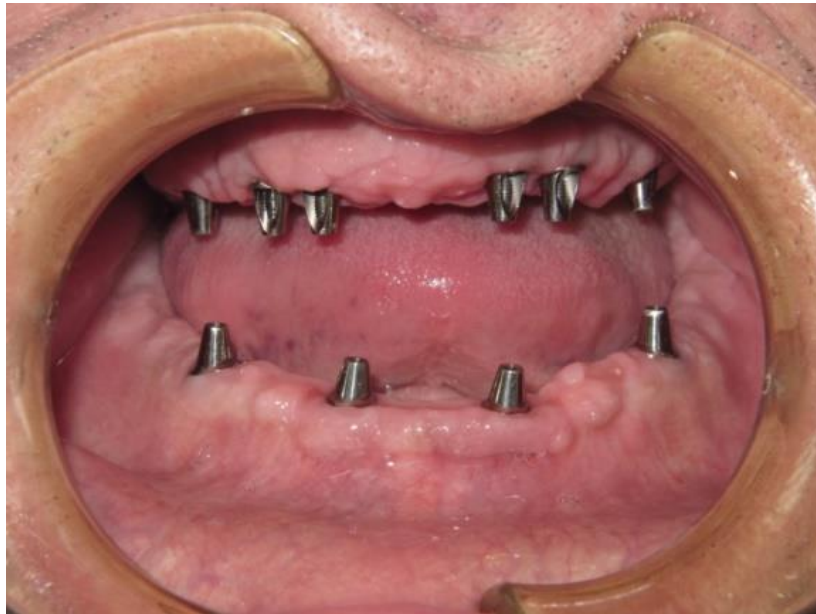

Slika 6. Upotreba protetskog ključa i moment ključa za fiksiranje protetskog rada ili nadogradnje u implantat.

Preuzeto s dopuštenjem autora: Robert Čelić

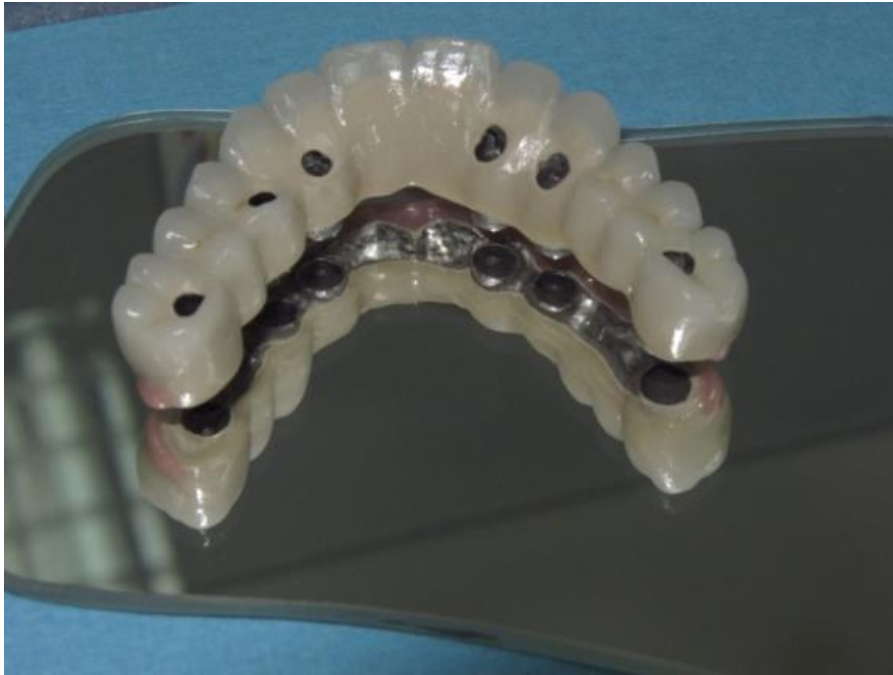Na Slikama 7. – 10. prikazan je fiksni protetski rad koji je retiniran vijcima. Prvo su nadogradnje fiksirane vijcima u dentalne implantate (Slika 7.), a potom je fiksni protetski rad (Slika 8.) vijcima pomoću protetskog i moment ključa (Slika 6.) fiksiran u te nadogradnje. Slijedi postupak zatvaranja otvora za vijke na definitivnom fiksnom protetskom radu na isti način kako se zatvaraju titanske nadogradnje kod postupka cementiranja. Koristi se teflonska traka koja se

komprira uz zidove rupe vijka i kojom se prekriva glava vijka kako materijal za zatvaranja rupe (najčešće kompozitni materijal) ne bi sprječavao u budućnosti mogućnost ponovnog skidanja fiksnog protetskog rada. Prije otpuštanja pacijenta, treba provjeriti okluzijske odnose, provjeriti njegovo zadovoljstvo s izgledom protetskog rada i dati mu upute o održavanju i važnosti redovitih kontrola.



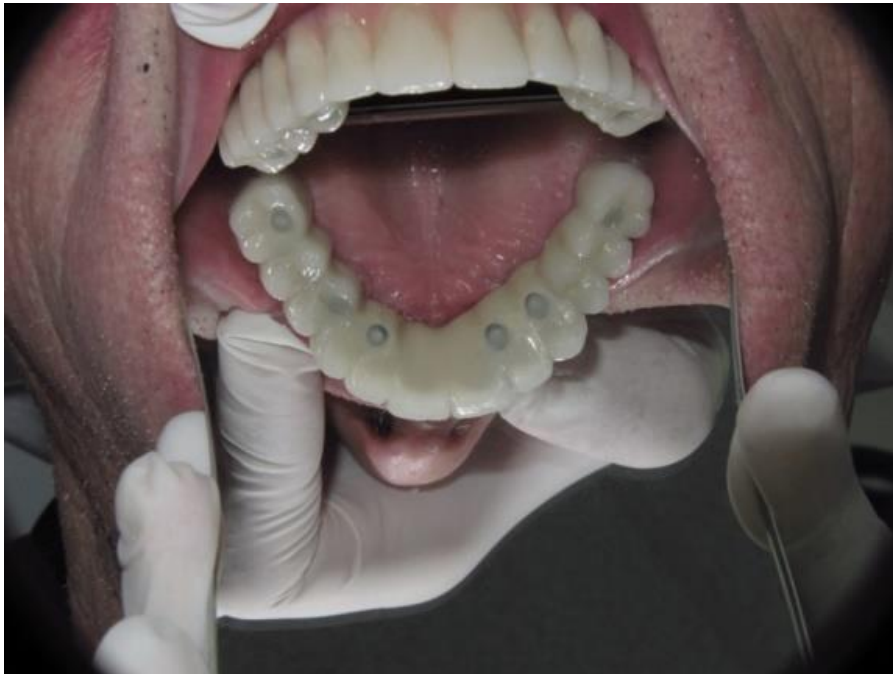Slika 7. „Multi-unit“ nadogradnje kod all-on-4 i all-on-6 sustava fiksirane vijcima u dentalnim implantatima prije postavljanja definitivnog fiksnog rada (također se fiksira vijcima u „multi-unit“ nadogradnjama).

Preuzeto s dopuštenjem autora: Robert Čelić



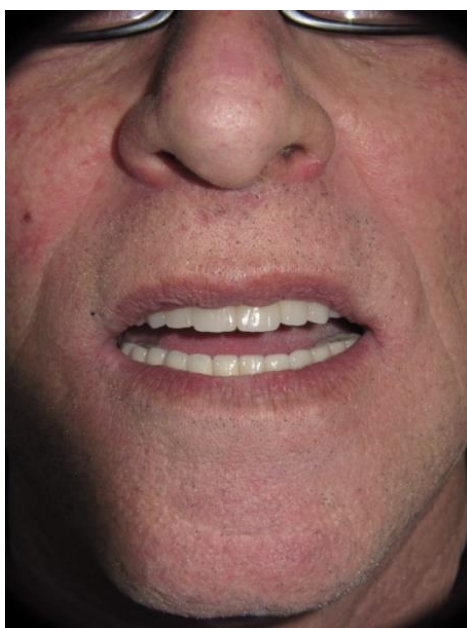Slika 8. Izgled definitivnog fiksnog protetskoga rada koji se fiksira vijcima.

Preuzeto s dopuštenjem autora: Robert Ćelić.



Slika 9. Zatvoreni otvori (rupe) za vijke (teflonska traka i tekući kompozit) na fiksnom protetskom radu nošenom dentalnim implantatima.

Preuzeto s dopuštenjem autora: Robert Ćelić



Slika 10. Završni izgled pacijenta.

Preuzeto s dopuštanjem autora: Robert Čelić

5. RASPRAVA

Odluka o vrsti protetskog nadomjeska donosi se u fazi planiranja terapije. Čimbenici koji utječu na različite metode retencije proteza na implantatima jesu jednostavnost izrade i troškovi, estetika i estetske želje samog pacijenta, koštani obujam, vrsta okluzije, retencija, učestalost gubitka retencije, nadoknadivosti, protetski zahtjevi, ograničenje položaja implantata, učinak na zdravlje periimplantiranog tkiva, neposredno opterećenje, postupci otiskivanja, stomatološki tim te znanje stomatologa i tehničara.

Cementirani i vijčano retinirani protetski radovi nošeni implantatima imaju različite prednosti i nedostatke i u nekim situacijama jedne imaju prednost nad drugima.

Glavna prednost vijčano retiniranih radova je predvidivi oporavak i nadoknadivost. To omogućuje provjeru stanja tijekom nošenja protetskog rada. Krunica nije samo nadoknadiva, već nema oštećenja nakon uklanjanja. U slučaju popuštanja ili loma, krunica se uz pravilno rukovanje lako može ukloniti. Također je moguće čišćenje, zamjena vijaka i procjena okolnog tkiva. Mnogi stručnjaci smatraju da je pametan pristup jednom godišnje očistiti i zamijeniti vijke. Što je duži raspon, to je važnije praćenje. Većina stomatoloških stručnjaka vjeruje da protetski radovi s dugim rasponom nadogradnji ili cijeli luk zahtijevaju vijčano zadržane krunice. Da bi se obnovila krunica ili promijenio vijak za održavanje, uklanja se protetski rad i pamučna kuglica pa je vijak dohvatljiv. Nakon završetka popravaka i/ili izmjena, vijak se zakreće, postavlja se nova pamučna kuglica, a za brtvljenje otvora koristi se kompozit ili akril.

Vijčano retinirani radovi isto tako zahtijevaju precizno postavljanje implantata radi optimalnog položaja otvora za pričvršćivanje vijaka. Upravo ti otvori za pričvršćivanje vijaka mogu ugroziti estetiku samoga rada, oslabiti keramiku oko samoga otvora i na vrhovima kvržica. Također se na taj način mogu uspostaviti nestabilni okluzijski kontakti. Estetika samog protetskog rada dodatno može biti ugrožena ako je otvor obučen u metal. Vijkom retinirani radovi također zahtijevaju da vijci za nadogradnje i vijci za most budu pričvršćeni pomoću ključa za učvršćivanje vijaka. Takvo zatezanje smanjuje, ali ne eliminira učestalost popuštanja vijaka. Protetski radovi retinirani vijcima također ostavljaju mikroprazninu oko gingivalnog ruba, što može rezultirati kroničnom upalom gingive.

Cementirane protetske restauracije su jednostavnije, koriste konvencionalne laboratorijske i kliničke protetske tehnike te eliminiraju neestetske otvore za vijak. Cementirani protetski radovi mogu nadoknaditi svaka manja dimenzijska odstupanja u postavi protetskog rada na nadogradnju, međutim to smanjuje pasivnost sjedenja.

Glavni nedostatak cementiranih radova je teško otklanjanje zaostalog cementa iz periimplantiranog prostora. To može uzrokovati mukozitis i periimplantitis što može dovesti do gubitka samog implantata.

Veliki nedostatak cementno retiniranih implantatskih protetskih radova je poteškoća u ponavljanju restauracija. Ako popusti nadogradnja ili je potreban popravak protetskog rada prilikom odcementiranja može doći do ireverzibilnog oštećenja rada (20).

6. ZAKLJUČAK

Fiksna suprastruktura može biti pričvršćena vijcima ili cementirana. Oba načina imaju svoje prednosti i nedostatke. Bez obzira o kojoj vrsti se radi, iznimno je važan pasivan dosjed. Svaka napetost dovodi do komplikacija, popuštanja vijaka, lomova, kompromitiranja oseointegracije.

Vijčano spajanje omogućuje skidanje rada uslijed tehničkih ili bioloških komplikacija, ali zahtijeva tehnološki složeniju izradu u laboratoriju te estetika nije na najvišem nivou. Također, mnogo je važniji precizan položaj i nagib implantata nego kod cementiranja. Veća je učestalost pucanja keramike, posebno kada se vijak nalazi blizu okluzalne plohe. Teže je usklađivanje okluzije brušenjem. Vijci s vremenom popuštaju pa ih je potrebno zatezati.

Cementiranje fiksnog rada omogućuje rubno zatvaranje te visoku estetiku. Pasivan dosjed je lakše ostvariv te je manja učestalost popuštanja i lomova vijaka. Sam laboratorijski postupak je jednostavniji i manja je mogućnost pogrešaka. Nedostatak je nemogućnost skidanja uslijed komplikacija te zaostajanja cementa oko nadomjeska što može izazvati periimplantitis.

Općenit zaključak je da bi pojedinačne krunice i manje mostove trebalo cementirati, a veće i semicirkularne mostove pričvrstiti vijcima. Vijčano pričvršćivanje omogućava skidanje nadomjeska te čišćenje koje bi se trebalo provoditi jednom godišnje. Time se osigurava prevencija komplikacija te dugotrajnost implantata i protetskog nadomjeska.

7. LITERATURA

1. Čatović A, Komar D, Čatić A, et.al. Klinička fiksna protetika: krunice: 1.izd. Zagreb: Medicinska naklada; 2015. 200 p.
2. Dulčić N. Pričvršćivanje implantoprotetskih radova. Sonda. 2013;14(25):38-40.
3. Hebel KS, Gajjar RC. Cement-retained versus screw-retained implant restoration: achieving optimal occlusion and esthetics in implant dentistry. J Prosthet Dent. 1997;77:28-35.
4. Shadid R, Sadaqa N. A comparison between screw- and cement-retained implant prostheses. J Oral Implantol. 2012;38(3):298-307.
5. Misch CE. Dental Implant Prosthetics. St Louis, Mo: Mosby; 2005:414-420.
6. Taylor TD, Agar JR, Vogiatzi T. Implant prosthodontics: current perspective and future directions. Int J Oral Maxillofac Implants. 2000;15:66–75.
7. McGlumphy EA, Mendel DA, Holloway JA. Implant screw mechanics. Dent Clin North Am. 1998;42:71–89.
8. Chee W, Felton DA, Johnson PF, Sullivan DY. Cemented versus screw-retained implant prostheses: which is better? Int J Oral Maxillofac Implants. 1999;14:137-141.
9. Stanford CM. Application of oral implants to the general dental practice. J Am Dent Assoc. 2005;136:1092-1100.
10. Zarb GA, Smith A. The longitudinal clinical effectiveness of osseointegrated dental implants: the Toronto study. Part III: problems and complications encountered. J Prosthet Dent. 1990;64:185-194.
11. Uludag B, Celik G. Fabrication of a cement- and screw-retained multiunit implant restoration. J Oral Implantol. 2006;32:248-250.
12. Pietrabissa R, Gionso L, Quaglini V, Di Martino E, Simion M. An in vitro study on compensation of mismatch of screw versus cement-retained implant supported fixed prostheses. Clin Oral Implants Res. 2000;11:448-457.
13. Eisenmann E, Mokabberi A, Walter MH, Freesmeyer WB. Improving the fit of implant-supported superstructures using the spark erosion technique. Int J Oral Maxillofac Implants. 2004;19:810-818.

14. Dumbrigue HB, Abanomi AA, Cheng LL. Techniques to minimize excess luting agent in cement retained implant restorations. *J Prosthet Dent.* 2002;87:112-114.
15. Schwedhelm ER, Lepe X, Aw TC. A crown venting technique for the cementation of implant supported crowns. *J Prosthet Dent.* 2003;89:89-90.
16. Torrado E, Ercoli C, Al Mardini M, Graser GN, Tallents RH, Cordaro L. A comparison of the porcelain fracture resistance of screw-retained and cementretained implant-supported metal–ceramic crowns. *J Prosthet Dent.* 2004;91:532-537.
17. Chee W, Jivraj S. Screw versus cemented implant supported restorations. *Br Dent J.* 2006;201:501-507.
18. Wittneben JG, Millen C, Brgäger U. Clinical performace of screw-versus cement-retained fixed implant-supported reconstructions :a systematic review. *Int J Oral Maxillofac Implants.* 2014;29:84-98.
19. Penarrocha-Oltra D, Monreal-Bello A, Penarrocha-Diago M, Alonso-Perez-Barquero J, Botticelli D, Canullo L. Microbial colonization of the peri-implant sulcus and implant connection of implants restored with cemented versus screw-retained superstructures: a cross-sectional study. *J Periodontol.* 2016;87(9):1002-11.
20. Chee W, Felton DA, Johnson PF, Sullivan DY. Cemented versus screw-retained implant prostheses: which is better? *Int J Oral Maxillofac Implants.* 1999 Jan-Feb;14(1):137-41.

8. ŽIVOTOPIS

Antonija Briški rođena je 18. siječnja 1987. u Karlovcu gdje završava Osnovnu školu Dubovac i srednju Medicinsku školu Karlovac. Poslije srednje škole radi kao medicinska sestra. Stomatološki fakultet Sveučilišta u Zagrebu upisuje 2006. godine.