

# Nove metode u mukogingivalnoj kirurgiji

---

**Miličević, Mihaela**

**Master's thesis / Diplomski rad**

**2017**

*Degree Grantor / Ustanova koja je dodijelila akademski / stručni stupanj:* **University of Zagreb, School of Dental Medicine / Sveučilište u Zagrebu, Stomatološki fakultet**

*Permanent link / Trajna poveznica:* <https://um.nsk.hr/um:nbn:hr:127:967378>

*Rights / Prava:* [Attribution-NoDerivatives 4.0 International/Imenovanje-Bez prerada 4.0 međunarodna](#)

*Download date / Datum preuzimanja:* **2024-08-25**



*Repository / Repozitorij:*

[University of Zagreb School of Dental Medicine Repository](#)





SVEUČILIŠTE U ZAGREBU  
STOMATOLOŠKI FAKULTET

Mihaela Miličević

# **NOVE METODE U MUKOGINGIVALNOJ KIRURGIJI**

Diplomski rad

Zagreb, 2017.

Rad je ostvaren u: Zavod za parodontologiju Stomatološkog fakulteta Sveučilišta u Zagrebu

Mentor rada: izv. prof. dr. sc. Darko Božić, Zavod za parodontologiju Stomatološkog fakulteta Sveučilišta u Zagrebu

Lektor hrvatskog jezika: Ivančica Kovačić, prof. hrvatskog jezika i književnosti

Lektor engleskog jezika: Martina Matijašević, prof. hrvatskog i engleskog jezika

Sastav Povjerenstva za obranu diplomskog rada:

1. \_\_\_\_\_

2. \_\_\_\_\_

3. \_\_\_\_\_

Datum obrane rada: \_\_\_\_\_

Rad sadrži: 43 stranice

8 slika

1 CD

## **Zahvala**

Zahvaljujem svima, a posebno svojoj obitelji i prijateljima, na ljubavi, vjeri i podršci tijekom cijeloga mog dosadašnjeg obrazovanja.

Zahvaljujem mentoru izv. prof. dr. sc. Darku Božiću na pomoći u izradi diplomskog rada.

## **Nove metode u mukogingivalnoj kirurgiji**

### **Sažetak**

Mukogingivalni problem je anatomska – morfološki nesklad u mukogingivalnom kompleksu kojeg čine keratinizirana gingiva, alveolarna mukoza i mukogingivalna granica. Uzroci nesklada često su kombinacija genetskih i stečenih čimbenika, a to su dehiscencije i fenestracije, koronalno hvatište frenuluma, plitki vestibulum, loša oralna higijena i gruba tehnika četkanja zubi. Zbog narušene estetske i funkcionalne vrijednosti, mukogingivalni nesklad, odnosno gingivalna recesija najčešće se liječi kirurškim postupkom prekrivanja ogoljenog korijena zuba. Postoje brojne tehnike prekrivanja recesija, a to su tehnike peteljkastih transplantata mekih tkiva, tehnike vezivnih transplantata mekih tkiva, vođena tkivna regeneracija, primjena derivata proteina caklinskog matriksa i faktora rasta. Cilj tih terapijskih postupaka je potpuno prekrivanje ogoljenog korijena zuba i regeneracija svih izgubljenih parodontalnih tkiva zuba sa gingivalnom recesijom. Pošto je regeneracija parodontalnog tkiva najviše postignuta primjenom derivata caklinskog matriksa i faktora rasta, oni se u današnje vrijeme sve više istražuju i primjenjuju. Na tržištu postoji produkt Emdogain® koji sadrži derivate proteina matriksa cakline. Ti su proteini izdvojeni iz zubnih vrećica mladih zubi svinja. Oni ostvaruju regeneraciju parodontalnih tkiva imitirajući biološki slijed događaja za vrijeme razvoja parodonta. U terapiji gingivalnih recesija pokazala se i važnost rekombinantnog humanog trombocitnog čimbenika rasta (rhPDGF), koji stimulira proliferaciju i kemoaksiju stanica za razvoj parodontalnog tkiva.

**Ključne riječi:** recesija; peteljkasti transplantat mekog tkiva; vezivni transplantat mekog tkiva; vođena tkivna regeneracija; derivati caklinskog matriksa; faktori rasta

## **New methods in mucogingival surgery**

### **Summary**

The mucogingival problem is anatomical – morphological discrepancy in the mucogingival complex formed by keratinized gingiva, alveolar mucosa and mucogingival line. The causes of such discrepancy are often a combination of genetic and acquired factors, such as dehiscence and fenestration, high coronal attached frenulum, shallow vestibulum, poor oral hygiene and overly aggressive brushing. Due to impaired aesthetic and functional values, the mucogingival discrepancy, or gingival recession is most often treated by a surgical procedure of covering the root. There are many techniques which can be used to overcome the recession such as pedicle soft tissue grafts techniques, free soft tissue grafts techniques, guided tissue regeneration, enamel matrix derivatives and growth factors. The goal of these therapeutic procedures is to completely cover the exposed root and regenerate all the lost periodontal tissue teeth with gingival recession. As the regeneration of periodontal tissue is mostly achieved by applying the enamel matrix derivatives and growth factors, they are increasingly being explored and applied today. There is an Emdogain® product on the market containing the enamel matrix protein derivatives. These proteins are extracted from the toothpickets of young pig teeth. They make the regeneration of periodontal tissues by imitating the biological sequence of events during the periodontal development. In the therapy of gingival recessions there is a significant importance of recombinant human platelet-induced growth factor (rhPDGF), which stimulates proliferation and chemotaxis of cells for the development of periodontal tissue.

Keywords: recession; pedicle soft tissue graft; free soft tissue graft; guided tissue regeneration; enamel matrix derivatives; growth factors

## SADRŽAJ

<b>1. UVOD .....</b>	<b>1</b>
<b>1.1. Svrha rada .....</b>	<b>2</b>
<b>2. ANATOMIJA PARODONTA .....</b>	<b>3</b>
<b>2.1. Gingiva .....</b>	<b>4</b>
<b>2.1.1. Makroskopska anatomija .....</b>	<b>4</b>
<b>2.1.2. Mikroskopska anatomija .....</b>	<b>5</b>
<b>2.2. Parodontalni ligament .....</b>	<b>6</b>
<b>2.3. Cement korijena .....</b>	<b>6</b>
<b>2.4. Alveolarna kost – alveolarni nastavak .....</b>	<b>7</b>
<b>3. RECESIJE .....</b>	<b>8</b>
<b>3.1. Indikacije za prekrivanje recesija .....</b>	<b>10</b>
<b>3.2. Millerova klasifikacija recesija .....</b>	<b>10</b>
<b>4. PREKRIVANJE RECESIJA .....</b>	<b>11</b>
<b>4.1. Zahvati peteljkastog reznja mekog tkiva .....</b>	<b>13</b>
<b>4.2. Zahvati sa slobodnim transplantatom mekog tkiva .....</b>	<b>17</b>
<b>4.2.1. Slobodni gingivalni transplantat (SGT) .....</b>	<b>17</b>
<b>4.2.2. Slobodni vezivni transplantat (SVT) .....</b>	<b>22</b>
<b>4.3. Vođena regeneracija tkiva – „guided tissue regeneration“ (GTR) .....</b>	<b>27</b>
<b>4.4. Emdogain ® .....</b>	<b>29</b>
<b>4.5. Faktori rasta .....</b>	<b>31</b>
<b>5. KLINIČKI ISHOD POSTUPAKA PREKRIVANJA KORIJENA .....</b>	<b>32</b>
<b>6. RASPRAVA .....</b>	<b>35</b>

<b>7. ZAKLJUČAK .....</b>	<b>37</b>
<b>8. LITERATURA .....</b>	<b>39</b>
<b>9. ŽIVOTOPIS .....</b>	<b>42</b>



## **Popis skraćenica**

GTR – guided tissue regeneration

SGT – slobodni gingivalni transplantat

SVT – slobodni vezivni transplantat

ePTFE – ekspanzirani politetrafluoretilen

EMP – enamel matrix protein

END – enamel matrix derivatives

PDGF – platelet derived growth factor

EDTA – etilendiaminotetraoctena kiselina

PRP – platelet rich plasma

PRF – platelet rich fibrin

TGF- $\beta$  – transformirajući faktor rasta

RhPDGF – recombinant human PDGF

$\beta$ -TCP –  $\beta$  trikalcijfosfat

## 1. UVOD

Mukogingivalna kirurgija je pojam koji opisuje terapijske zahvate čiji je glavni cilj zaustavljanje recesija, proširivanje pričvrzne gingive, produbljenje vestibuluma i prekrivanje recesija. Na razvoj mukogingivalne kirurgije utjecao je sve veći broj estetskih problema do kojih je dovela kombinacija genetskih i stečenih čimbenika. Te čimbenike nazivamo zajedničkim imenom mukogingivalni problem. U morfološke, genetski predodređene čimbenike, ubrajaju se tanka ili potpuno nepostojeća vestibularna koštana lamela, odnosno dehiscencije i fenestracije zbog bukalnog položaja zubi u čeljusti, zatim širina i debljina pričvrzne gingive (fenotip), koronalno hvatište frenuluma i dubina vestibuluma. Uz morfološke preduvjete do estetskih problema dovodi i nepravilna oralna higijena, nepravilni pokreti pri četkanju te prekomjerna snaga koja se pri tome koristi.

Stoga terapija mukogingivalnih problema uključuje konzervativni postupak koji podrazumijeva objašnjenje etiologije problema, mijenjanje tehnike oralne higijene, i mukogingivalni kirurški zahvati.

### **1.1. Svrha rada**

Budući da gingivalne recesije predstavljaju najčešće mukogingivalne anomalije i da ih sve veći broj ljudi ima, svrha rada je pobliže opisati što su gingivalne recesije, što im je uzrok i koje su operativne metode koje se koriste u njihovoj terapiji.

## **2. ANATOMIJA PARODONTA**

Naziv parodont dolazi od grčkih riječi perí, što znači uokolo i odús, što znači zub. Sastoji se od mekih i tvrdih tkiva koja podupiru zub, a to su gingiva, parodontalni ligament, cement korijena i alveolarna kost.

Glavna je funkcija parodonta pričvršćivanje zuba uz koštano tkivo čeljusti, zbog čega i ima drugi naziv „pričvrtni aparat“. Uz to, funkcija parodonta je da zadržava integritet površine mastikatorne sluznice usne šupljine (1).

## **2.1. Gingiva**

### **2.1.1. Makroskopska anatomija**

Gingiva je dio mastikatorne sluznice koja se proteže od slobodnog gingivalnog ruba do mukogingivalnog spojišta (linea girlandiformis). Na području nepca nema mukogingivalne granice jer je gingiva dio keratinizirane nepomične nepčane sluznice.

Postoje dva dijela gingive, a to su slobodna gingiva i pričvrtna gingiva. Slobodna gingiva proteže se od slobodnog gingivalnog ruba prema apikalno do gingivalne brazde koja je u razini caklinsko-cementnog spojišta, a iznosi 1,5 – 2 milimetra. Obuhvaća vestibularni i lingvalni dio gingive od zuba i interdentalnu papilu. Pričvrtna gingiva počinje od gingivalne brazde i proteže se do mukogingivalnog spojišta gdje prelazi u alveolarnu mukožu.

Širina pričvrtna gingive proširuje se s dobi. U gornjoj je čeljusti vestibularna gingiva obično najšira kod inciziva, a najuža kod premolara. U donjoj čeljusti je lingvalna gingiva u području inciziva uska, a kod molara široka. Vestibularno je gingiva u području očnjaka i premolara uska, a u području lateralnih sjekutića široka. Za parodontalnu kirurgiju široki pojas pričvrtna gingive ima terapijsku i estetsku vrijednost (1,2).

### **2.1.2. Mikroskopska anatomija**

Epitel koji pokriva slobodnu gingivu dijeli se na oralni epitel, koji je okrenut prema usnoj šupljini, oralni sulkusni epitel, koji je okrenut prema zubu, ali nije u dodiru s površinom zuba i spojni epitel, koji osigurava čvrst kontakt između gingive i zuba (1).

Spojni epitel okružuje zubni vrat, stvara epitelni pričvrstak i tako stvara vezu sa zubom. Budući da je propustan, difuzijom do spojnog epitela mogu doći brojni bakterijski produkti metabolizma. Isto tako, ali u suprotnom smjeru, od spojnog epitela prema sulkusu, putuju brojne komponente vlastite obrane, kao što su eksudat seruma i antitijela. Polimorfonuklearni granulociti prolaze kroz spojni epitel u smjeru sulkusa i u stanju bez kliničke upale. Na taj način spojni epitel ostvaruje veliku ulogu u očuvanju zdravlja parodonta (2).

Uz epitelni pričvrstak, važnu ulogu ima i vezivni pričvrstak kojeg čine gingivalni i parodontalni snopovi vlakana.

Gingivalna vlakna nalaze se u supraalveolarnom području i pružaju se u različitim smjerovima. Oni gingivi pružaju postojanost i stabiliziraju zub. U gingivalne snopove pripadaju i periostogingivalna vlakna koja učvršćuju pričvrstnu gingivu za alveolarni nastavak.

Epitelni i vezivni pričvrstak zajedno čine biološku širinu, a sa sulkusom tvore dentogingivalni kompleks, koji najčešće iznosi 3 milimetra.

Za očuvanje parodontalnog zdravlja važno je poštivanje biološke širine i dentogingivalnog kompleksa, naročito u protetici. Ako se tijekom preparacije ozlijede vlakna vezivnog pričvrstka, doći će do ireverzibilnog apikalnog pomaka dentogingivalnog kompleksa, uključujući i resorpciju alveolarne kosti, kako bi se ponovno uspostavila “no-entry” zona (3).

## **2.2. Parodontalni ligament**

Parodontalni ligament nalazi se između površine korijena i alveolarne kosti. Sastoji se od vlakana vezivnog tkiva, stanica, žila, živaca i osnovne tvari (4).

Temeljna jedinica snopova vlakana je kolagenska fibrila koju proizvode fibroblasti. Ti snopovi kolagenih vlakana na jednoj se strani hvataju na alveolarnu kost, a na drugoj za cement korijena. Oni se nazivaju Sharpeyeva vlakna.

## **2.3. Cement korijena**

Postoje četiri vrste cementa:

1. Acelularni nevlaknati cement; nalazi se na cervikalnom rubu cakline i stvaraju ga cementoblasti.
2. Acelularni cement s ekstrinzičnim vlaknima; najviše odgovoran za sidrenje zuba u alveoli, nalazi se u cervikalnoj trećini zuba i stvaraju ga fibroblasti.
3. Celularni cement s intrinzičnim vlaknima; ne sadrži Sharpeyeva vlakna i stvaraju ga cementoblasti, reparatorni je cement koji može ispuniti resorptivne šupljine korijena i frakturne pukotine.
4. Celularni cement s mješovitim vlaknima; mješavina je celularnog cementa s intrinzičnim vlaknima i acelularnog cementa s ekstrinzičnim vlaknima, nalazi se u apikalnim dijelovima korijena (2).

#### **2.4. Alveolarna kost - alveolarni nastavak**

Alveolarni nastavak sastoji se od vanjske kompaktne kosti koja na ulazu u alveolu prelazi u laminu cribriformis, pravu alveolarnu kost. Prava alveolarna kost sadrži brojne Volkmannove kanale, kroz koje u parodontalni ligament ulaze i izlaze žile i živci. Uz to, dio alveolarnog nastavka čini i spongiozna kost, koja se nalazi između prave alveolarne i kompaktne kosti (2).



### **3. RECESIJE**

Recesija marginalnog tkiva pomicanje je ruba mekog tkiva apikalno od caklinsko-cementnog spojišta uz izlaganje površine korijena. Smatra se da je trauma tkiva uzrokovana snažnim četkanjem zubi sa tvrdim četkicama glavni uzrok razvoju recesija. Drugi faktori koji se povezuju sa recesijom su dehiscencija i fenestracija alveolarne kosti, neadekvatna gingivalna dimenzija, visoko hvatište frenuluma, kamenac, iatrogeni faktori vezani sa restorativnim i parodontnim zahvatima.

Na temelju uzročnih faktora recesije su podijeljene na:

1. Recesije povezane sa mehaničkim faktorima, pretežno traumom pri četkanju. Takve se recesije obično mogu naći na mjestima klinički zdrave gingive. Također se mogu naći i klinasti defekti na površini korijena.
2. Recesije vezane s lokalnim upalnim lezijama uzrokovanim plakom. Takve se recesije obično nađu kod tanke alveolarne kosti i tankog gingivalnog tkiva.
3. Recesije povezane s generaliziranim oblicima destruktivne parodontne bolesti. Kod takvog oblika, recesije ne nalazimo samo na vestibularnoj strani zuba, nego i na aproksimalnim stranama. Kod ovakvih recesija ishod nije prevedljiv i često je nemoguće tkivo rekonstruirati (5).

### **3.1. Indikacije za prekrivanje recesija**

1. Estetski zahtjevi
2. Preosjetljivost površine korijena
3. Karijesne lezije na površini korijena
4. Klinasti defekti na površini korijena (5).

### **3.2. Millerova klasifikacija recesija**

1. I. klasa: uske ili široke potpuno vestibularno smještene recesije, bez gubitka kosti i interdentalnih papila. Marginalno tkivo ne doseže mukogingivalno spojište.
2. II. klasa: uske ili široke vestibularno smještene recesije koje dosežu ili prelaze mukogingivalnu granicu, a interdentalna papila je očuvana.
3. III. klasa: recesija marginalnog tkiva doseže ili prelazi mukogingivalno spojište. Vrh kosti ili mekog tkiva u interdentalnom prostoru nalazi se apikalnije od caklinsko-cementnog spojišta, ali koronalnije od apikalnog dosega recesije marginalnog tkiva.
4. IV. klasa: recesija marginalnog tkiva prelazi mukogingivalno spojište. Vrh kosti u interdentalnom prostoru nalazi se apikalnije od ruba recesije marginalnog tkiva.  
  
Gubitak tkiva može biti zbog parodontitisa ili radikalnog resektivnog liječenja parodontitisa (1,2).

Faktor koji utječe na stupanj prekrivenosti korijena, tj. uspjeh zahvata, jest dimenzija recesije. Kod širokih dimenzija (više od 3 mm) i dubokih dimenzija (5mm i više) opisani su manje uspješni rezultati terapije. Kod recesija prve i druge klase po Milleru očekuje se potpuno prekrivanje korijena, kod recesija klase tri očekuje se djelomično prekrivanje. Recesije četvrte klase ne podliježu prekrivanju korijena jer regeneracija tkiva jedva da je moguća.

#### **4. PREKRIVANJE RECESIJA**

Tehnike koje se primjenjuju u terapiji recesija:

1. Tehnike peteljkastih transplantata mekog tkiva:

a) zahvati rotacije reznja: lateralno ključni reznj

reznj dvostruke papile

zaobljeni rotacijski reznj

b) zahvati mobilizacije reznja: koronalno pomaknuti reznj

polumjesečasti koronalno pomaknuti reznj

c) zahvati vođene regeneracije tkiva : postavljanje membrane između transplantata i

korijena zuba kod zahvata rotacijskog i

mobiliziranog reznja (1).

2. Tehnike slobodnih transplantata mekih tkiva:

a) epitelizirani transplantat

b) subepitelni transplantat vezivnog tkiva (1).

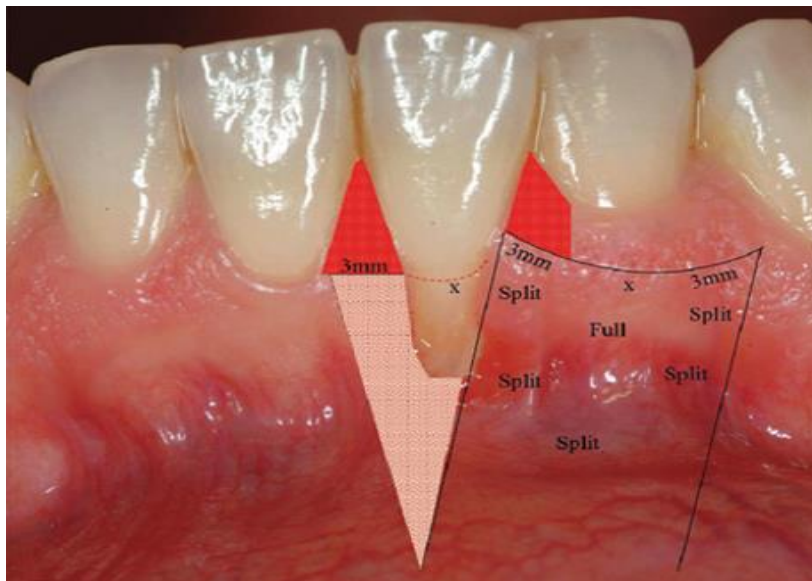
#### 4.1. Zahvati peteljkastog režnja mekog tkiva

Zahvati peteljkastog režnja mekog tkiva međusobno se razlikuju prema smjeru pomaka režnja, vrsti rezova i šavova. Princip tehnike im je isti, a to je postavljanje mekog tkiva oko područja recesije preko samog defekta, dok jedan dio režnja ostaje vezan za okolno tkivo (6, 7,8).

Kod lateralno pomaknutog režnja (Grupe-Warrenova tehnika) napravi se incizija oko recesije i preparira se kombinirani režanj (Slika1., Slika2.). Jedan dio toga režnja je pune debljine i on prekriva recesiju. Drugi dio režnja je režanj poludebljine, tako da distalno ogoljeno područje, koje ostane nakon lateralnog pomaka režnja, bude prekriveno periostom. Komplikacija koja može nastati kod lateralno pomaknutog režnja jest recesija susjednog zuba s kojeg je pomaknuta marginalna gingiva zajedno s režnjem (2, 6).

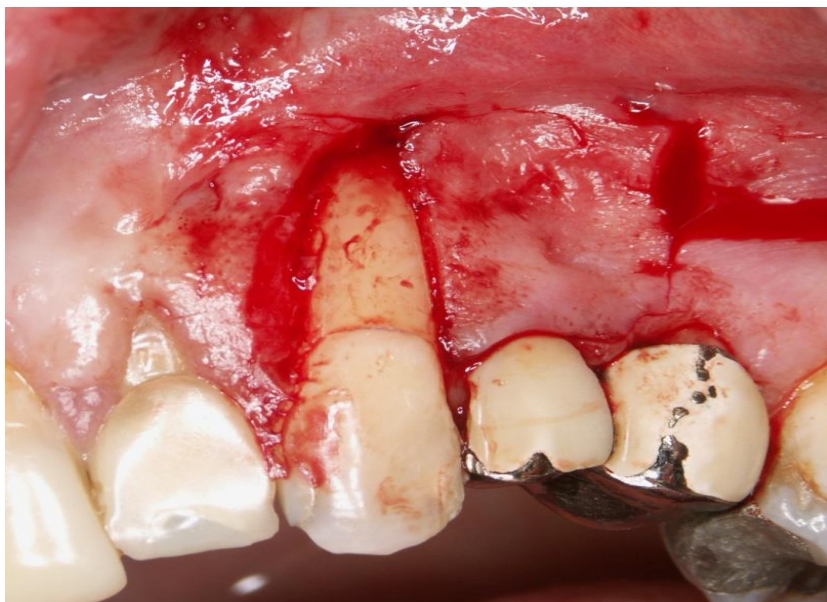Kod polumjesečastog, koronalno pomaknutog režnja (Tarnowljeva tehnika) ispreparira se režanj poludebljine koji se pomakne koronarno. Kod ove tehnike postoji opasnost da se eksponira dehiscencija korijena koja nije pokrivena košću. Zbog toga je indiciran u slučajevima s plitkom recesijom i minimalnom dubinom sondiranja labijalno.

Koronalno pomaknuti režanj može se iskoristiti za prekrivanje korijena jednog ili više zuba, ako postoji dovoljno tkiva koje će se mobilizirati (1). Kod ove tehnike mezijalno i distalno od recesije preparira se režanj poludebljine, a apikalno od recesije podiže se režanj pune debljine, kako bi se zadržala maksimalna debljina tkiva koja prekriva korijen (Slika3., Slika4.). Zucchelli je opisao tehniku koronalno pomaknutog režnja za prekrivanje više recesija odjednom. Karakteristika te tehnike je da incizija ide preko interdentalnih područja tako da se naprave „kirurški stvorene papile“ (2).



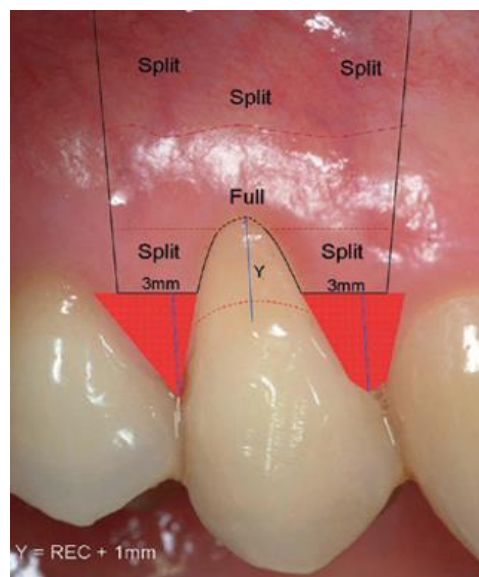
Slika 1. Tehnika lateralno pomaknutog reznja. Preuzeto s dopuštenjem autora:

izv. prof. dr. sc. Darko Božić.



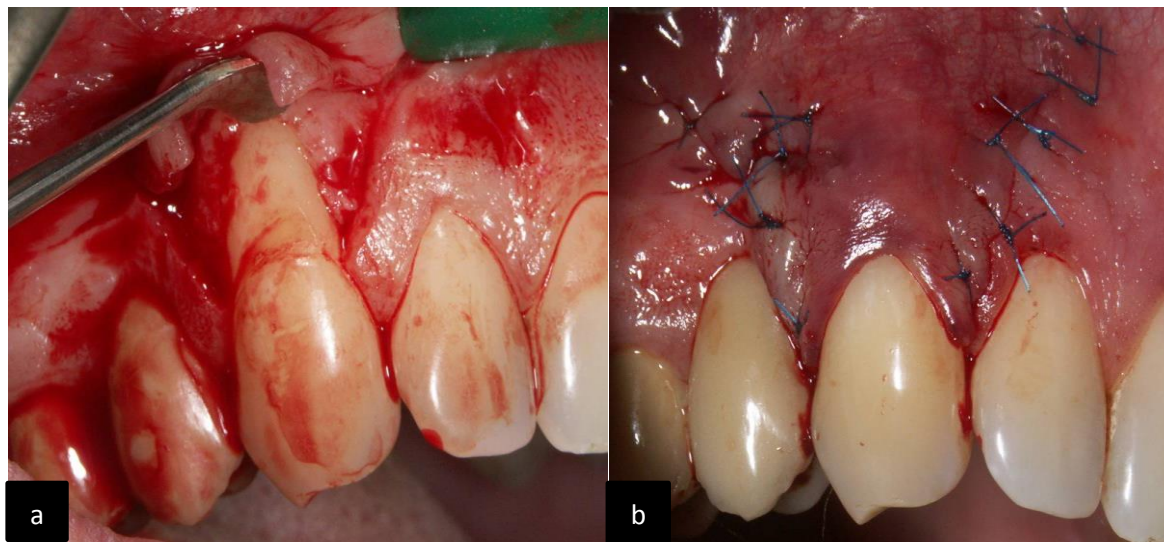
Slika 2. Preparirani lateralni rezanj. Preuzeto s dopuštenjem autora:

izv. prof. dr. sc. Darko Božić.



Slika 3. Tehnika koronalno pomaknutog režnja. Preuzeto s dopuštenjem autora:

izv. prof. dr. sc. Darko Božić.



Slika 4. Preparirani koronalni režanj (a) i prekrivanje recesije koronalno pomaknutim režnjem (b). Preuzeto s dopuštenjem autora: izv. prof. dr. sc. Darko Božić.



Cijeljenje peteljkastog transplantata mekog tkiva prema Wildermanu i Wentzu može se podijeliti u četiri stupnja:

Stupanj adaptacije ( od 0 do 4 dana)

Režanj je tankim fibrinskim slojem odvojen od površine korijena. Epitel koji prekriva transplantirano tkivo proliferira i doseže površinu zuba na koronalnome kraju režnja (1).

Stupanj proliferacije (od 4 do 21 dan)

U fibrinski sloj, koji se nalazi između površine zuba i režnja, ulazi vezivno tkivo iz režnja. Nasuprot cijeljenju između dva vezivna tkiva, ovdje se urastanje veziva događa samo s jedne strane. Nakon 6-10 dana vidi se sloj fibroblasta, za koje se vjeruje da se u kasnijoj fazi cijeljenja diferenciraju u cementoblaste. Na kraju stupnja proliferacije stvorene su tanke kolagene niti na površini korijena i još nema fibrozne veze između veziva i korijena (1).

Stupanj pričvršćivanja (od 27 do 28 dana)

Tanka kolagena vlakna umeću se u novostvoreni cement, koji se nalazi na apikalnom i lateralnim dijelovima korijena (1).

Stanje sazrijevanja

Snopovi kolagenih vlakana usidreni su u ostruganoj površini korijena u apikalnom i lateralnim dijelovima recesije (1).

U istraživanju Wildermana i Wentza došlo je do stvaranja novog vezivnog pričvrstka na 2 mm, a u jednakom dijelu defekta došlo je do stvaranja epitelnog pričvrstka, što znači da je 50% uspješno prekrivenog defekta imalo vezivni pričvrstak.

## **4.2. Zahvati sa slobodnim transplantatom mekog tkiva**

### **4.2.1. Slobodni gingivalni transplantat (SGT)**

Slobodni gingivalni transplantat je epitelizirano, keratinizirano meko tkivo, koje se najčešće uzima sa nepčane sluznice. Postoje posebni instrumenti kojima se taj zahvat izvodi. Jedan od njih je ručni mukotom. Oni su različite širine, pa određeni ručni mukotom biramo ovisno o tome koju širinu transplantata trebamo. Debljina transplantata može varirati, budući da ona nije prethodno određena na instrumentu.

Nasuprot ručnom mukotomu, postoje mukotomi na strojni pogon koji omogućuju uzimanje transplantata s nepca uvijek jednake širine i debljine.

Ukoliko se treba uzeti transplantat individualne debljine i oblika, to se može pomoću skalpela i noževa za gingivektomiju.

Budući da je vezivnotkivna donja strana transplantata vrlo glatka i lako se može zamijeniti sa epiteliziranom gornjom stranom, preporuča se prije zahvata obilježiti gornju stranu npr. vodootpornom bojicom. Tako će se spriječiti postavljanje epitelizirane strane transplantata na periosit i njegovo nesraštanje.

Tijekom samog zahvata treba se paziti da se tkivo ne preparira previše duboko kako se ne bi ugrozila arterija a.palatina (2). Isto tako, važno je da transplantat bude 1 mm debljine, odnosno da ima subepitelno vezivno tkivo jer je ono nužno za ostvarenje cijeljenja s ležištem. Mjesto uzimanja transplantata jest nepce u području pretkutnjaka i kutnjaka.

Indikacije za zahvat su:

1. uska ili nepostojeća pričvrсна gingiva kod mukogingivalnog problema
2. nepostojeća ili tanka pričvrсна gingiva prije ortodontske terapije i pomaka zuba vestibularno
3. marginalno inserirani labijalni frenulumi i bukalne plike kod plitkog vestibuluma
4. tanka ili nepostojeća pričvrсна gingiva prije subgingivne preparacije
5. nepostojeća pričvrсна keratinizirana sluznica prije implantacije ili na implantatima
6. recesije klase I i II po Milleru, kada nije moguće primijeniti trasplantat vezivnog tkiva
7. prije prekrivanja korijena koronalno pomaknutim režnjem (6).

Kontraindikacije:

1. stacionirane recesije koje ne pokazuju perzistirajuću upalu i ne predstavljaju estetske probleme
2. prekrivanje recesija. Prekrivanje recesija je kontraindikacija jer se gingivalnim transplantatom ponajprije zaustavljaju recesije i proširuje pojas pričvrсне gingive. Vezivni transplantat je bolji izbor za prekrivanje recesija jer nije keratiniziran i blijede boje kao SGT, što daje bolje estetske rezultate.

Načela SGT-operacije za zaustavljanje recesija i proširivanje pojasa pričvrstne gingive:

- Najprije se anesteziraju područja primanja i uzimanja transplantata
- Nakon toga, apikalno od recesije se preparira područje primanja transplantata.  
Horizontalni rez teče uzduž mukogingivalne linije. Ukoliko ne postoji pričvrstna gingiva, rez ide 1-2 mm ispod ruba gingive. Rez prolazi kroz mukozu i submukozu, uklone se mišići, a periost se ne dira. Na taj se način pripremi ležište prekriveno periostom za primanje SGT-a (2).
- Uzima se šablona za prenošenje veličine transplantata te se postavlja na tvrdo nepce. Preparira se transplantat debljine 1 mm sa subepitelnim vezivnim tkivom.
- Transplantat se postavlja u ležaj, komprimira tupferom natopljenim NaCl. Kompresija je važna da se izbjegne stvaranje hematoma. Na koronarnom rubu fiksira se atraumatskim šavovima, a apikalno jedan rub mora ostati slobodan (6).

Cijeljenje SGT-a:

Cijeljenje u pravilu protječe bez komplikacija, ako transplantat, osim epitela ima i vezivno tkivo, odnosno dijelove sloja lamine proprije (2). Dva dana nakon operacije, epitel transplantata je deskvamiran i izgleda nekrotično. Nova epitelizacija se događa s gingivalnog ruba ležišta transplantata. Epitel koji s mukoze prerasta preko SGT-a također se diferencira u keratinizirani epitel. Nakon tjedan dana transplantat zacjeljuje, a u potpunosti keratinizira nakon 4 tjedna (2).

### SGT-operacije za direktno prekrivanje recesija SGT-om

Iako se SGT koristi za zaustavljanje recesija, ponekad se mogu koristiti i za prekrivanje recesija. Prednost slobodnog gingivalnog transplantata u odnosu na subepitelni vezivni, koji se najčešće koristi kao tehnika za prekrivanje recesija, je u tome što SGT osigurava bolje povećanje apikokoronarne debljine pričvrstne gingive. Danas se koriste najčešće 2 tehnike presađivanja SGT-a, a to su izravna i neizravna tehnika(6).

#### 1. Izravna (jednofazna) tehnika po Milleru

Najprije se anesteziraju područja prihvata i uzimanja transplantata.

Zatim se supragingivno i subgingivno strugaju i poliraju korijenovi. Pravilnom pripremom površine korijena osigurava se bolji kontakt korijena i transplantata. Tim postupkom omogućuje se stvaranje biološkog pričvrstka tkiva tijekom cijeljenja, što rezultira plitkim postoperativnim sulkusom.

Kako bi se uklonio zaostatni sloj, koji je nastao mehaničkom obradom korijena, korijen se kondicionira tetraciklinskom otopinom ili limunskom kiselinom tijekom jedne minute.

Nakon toga se naprave intrasulkularna incizija, horizontalna incizija koja ide na dvije susjedne interdentalne papile uz područje recesije. Ti horizontalni rezovi su u razini caklinsko-cementnog spojišta. Zatim, dva vertikalna reza naprave se na distalnim krajevima horizontalnih rezova i idu preko mukogingivalne linije. Na taj način se dobije režanj poludebljine i pripremi se ležište za SGT.

Tada se pristupi uzimanju transplantata s nepca, koji je debljine 2 mm, prilagodi se ležištu i fiksira šavovima (2,6).

## 2. Neizravna (dvofazna) tehnika po Bernimoulinu

Ova tehnika obuhvaća postavljanje slobodnog gingivalnog transplantata u pripremljeno ležište, nakon čega slijedi koronalno pomicanje sada debljeg tkiva kako bi se prekrila recesija gingive. Obično se izvodi 8 tjedana nakon postavljanja SGT-a (6). Zbog drugog zahvata operacija se danas rijetko provodi.

### Prednosti i nedostaci SGT-a

#### Prednosti:

1. zadržavanje/zaustavljanje recesija
2. produbljenje vestibuluma
3. proširenje pojasa pričvrzne gingive (2).

#### Nedostaci:

1. blijedo bijela boja zbog keratiniziranog epitela, ona odudara od nekeratinizirane boje mukoze
2. rugae, nabori; oni se mogu pojaviti na mjestu presađivanja transplantata, ako je transplantat uzet sa područja nabora na nepcu
3. egzostoze ispod slobodnog gingivalnog transplantata koje mogu biti uzrokovane traumatiziranjem periosta na ležištu tijekom operacije, a to može dovesti do stvaranja nove kosti (2).

#### 4.2.2. Slobodni vezivni transplantat (SVT)

Prekrivanje recesija SGT-om ima estetski nedostatak zadržavanja blijede boje nepčane sluznice pa radi toga nisu prikladni za primjenu u vidljivom području. Stoga su razvijeni postupci koji za prekrivanje recesija primjenjuju subepitelno vezivno tkivo. Operacije sa SVT-om u prosjeku ostvaruju 90%-tno estetski nekompromitirano prekrivanje recesija što je dovelo do toga da je SVT zlatni standard za prekrivanje recesija (2).

Vezivotkivni transplantat uzima se najčešće sa nepca. Transplantat mora biti udaljen od gingive 2 mm da bi se izbjeglo stvaranje recesija. Pri tome, SVT se treba uzimati iz područja očnjaka-pretkutnjaka da se izbjegne ozljeda nepčane arterije.

Postoje više tehnika uzimanja transplantata s nepca.

Jedna od njih je tehnika prema Brunu. Kod te tehnike naprave se dva reza bez odizanja režnja. Jedan rez je horizontalni, otprilike 3 mm apikalno od ruba gingive na premolarima. Dužina reza odgovara željenoj dužini transplantata. Drugi rez je usporedan horizontalnom i on se vertikalno podvlači pod sluznicu. On određuje širinu SVT-a. Nakon vertikalne incizije mezijalno i distalno se raspatorijem oslobodi i odstrani klinasti transplantat (2).

Druga tehnika je tehnika „otvorenih vrata“ - široka baza peteljke. Prvo se napravi horizontalni rez paramarginalno. Nakon toga se na njega naprave dva kraća okomita reza koji formiraju otvorena vrata. Poslije „otvaranja vrata“ skalpelom ili mukotomom se uzima debeli SVT, a „vrata“ se ponovo zatvaraju (2).

Harrisova tehnika opisuje uzimanje SVT-a dvostrukim skalpelom sa dvije usporedne oštrice čiji razmak se može podesiti, ovisno o debljini željenog SVT-a, a debljina može iznositi između 0,5 i 3mm.

Slobodni vezivni transplantat se može postaviti izravno preko eksponirane površine korijena i nakon toga se mobilizira režanj koronalno ili lateralno kako bi se prekrio transplantat.

## Tehnike primjene vezivnotkivnog transplantata

### 1. Transplantat vezivnog tkiva prekriven koronalno pomaknutim režnjem

Prvo se napravi horizontalna incizija na vestibularnoj površini sa svake strane zuba. Nakon prve incizije naprave se dvije divergentne vertikalne incizije i preparira se režanj poludebljine i ležište. Uzima se SVT sa nepca i postavlja se u pripremljeno ležište (Slika5.). Preko njega povlačimo režanj, te ga zašijemo (1).

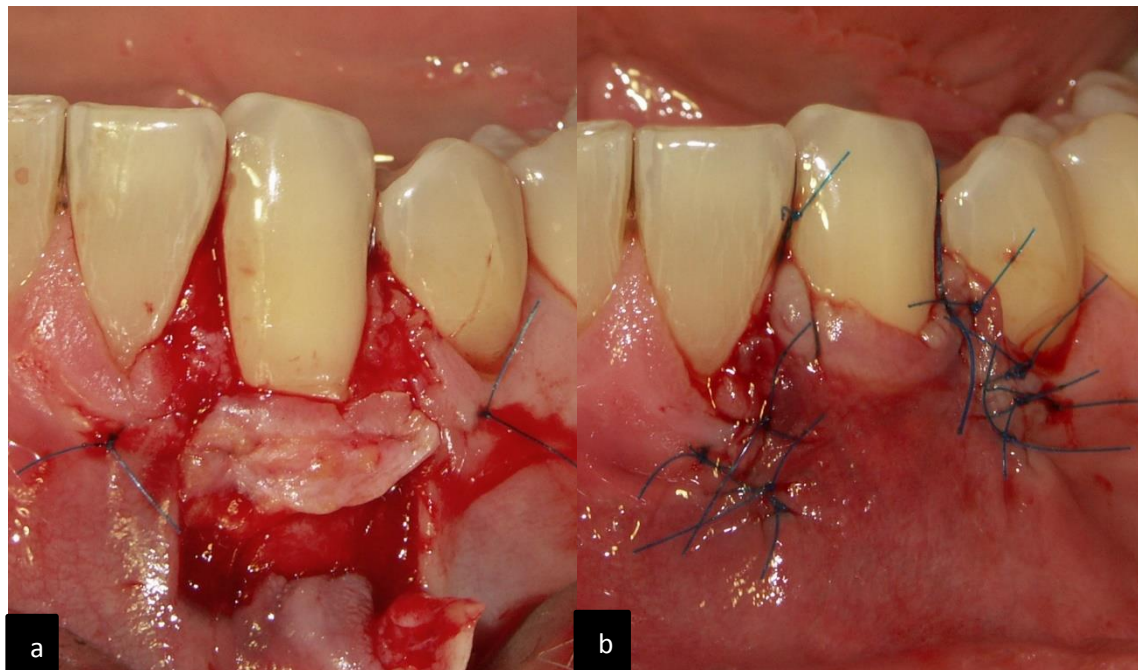
### 2. Tehnika „tobolca“

Ležište se pripremi tako da se obrnutom kosom incizijom ukloni sulkusni epitel. Nakon toga se preparira „tobolac“ apikalno i lateralno od recesije incizijama u vezivo i treba biti dubine 3 mm u svim smjerovima. U pripremljeni „tobolac“ umeće se transplantat koji prekriva površinu korijena i sa svake strane recesije postavljaju se šavovi koji drže transplantat na mjestu (Slika6.) Potrebno je primijeniti pritisak 5 minuta kako bi se transplantat priljubio uz vezivo (Slika7.).

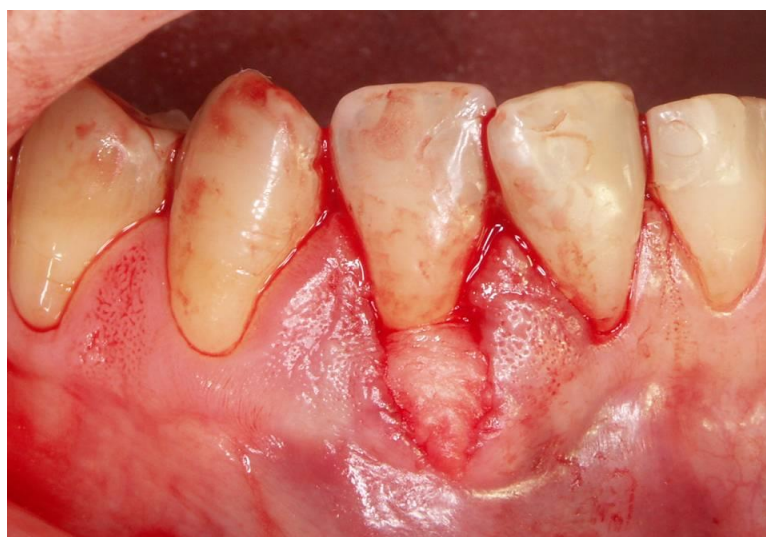### 3. „Tunelska“ tehnika

Ova tehnika primijenjuje se kod višestrukih recesija. Naprave se „tobolci“ smješteni jedan do drugog koji mezijalno i distalno međusobno komuniciraju tvoreći mukozni tunel (Slika8.). Transplantat se postavi u tunel, na krajevima se učvrsti šavovima i potreban je pritisak tijekom 5 minuta da se transplanat što više priljubi uz površinu korijena i meko tkivo (1).



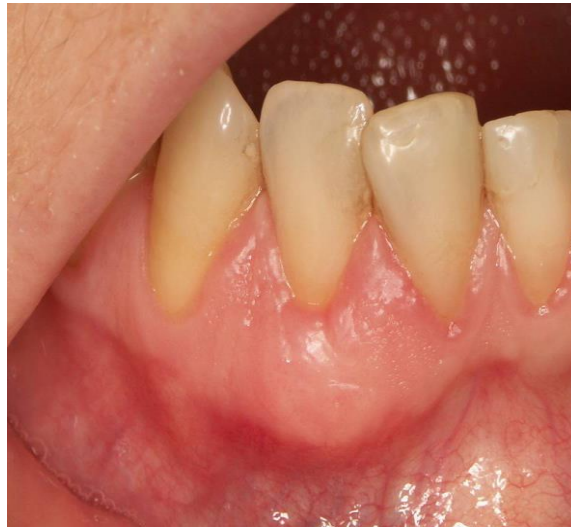

Slika 5. Slobodni transplantat vezivnog tkiva u pripremljenom ležištu (a) i slobodni transplantat vezivnog tkiva prekriven koronalno pomaknutim režnjem (b). Preuzeto s dopuštenjem autora: izv. prof. dr. sc. Darko Božić.

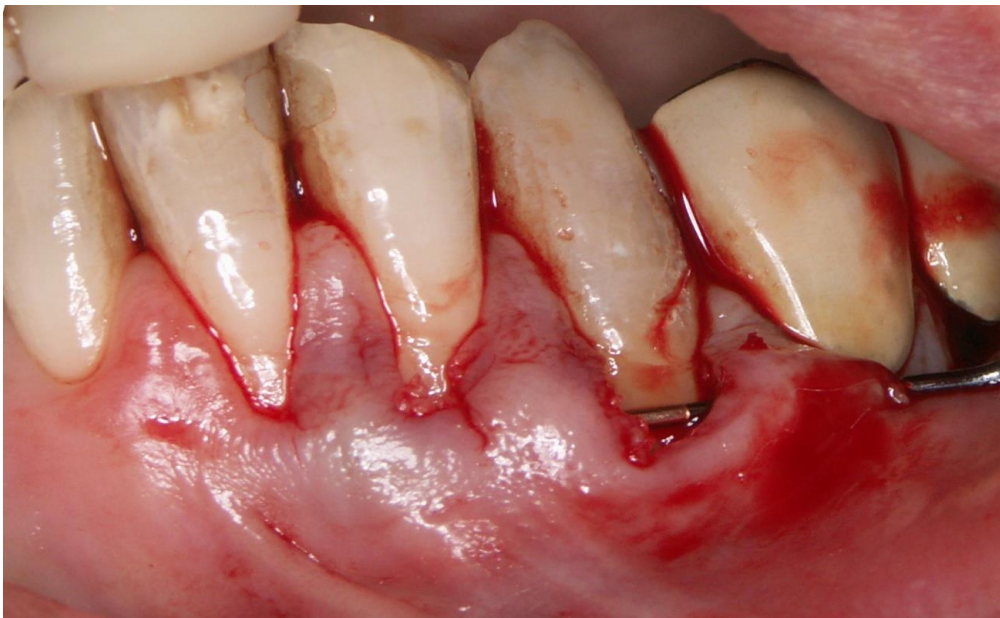

Slika 6. Umetnuti transplantat u pripremljeni tobolac. Preuzeto s dopuštenjem autora:

izv. prof. dr. sc. Darko Božić.



Slika 7. Rezultat prekrivanja korijena tehnikom „tobolca“. Preuzeto s dopuštenjem autora:  
izv. prof. dr. sc. Darko Božić.



Slika 8. Tunelska tehnika. Preuzeto s dopuštenjem autora: izv. prof. dr. sc. Darko Božić.

### Cijeljenje slobodnih transplantata mekog tkiva

Preživljavanje transplantata mekog tkiva na ogoljenoj površini korijena ovisi o difuziji plazme i revaskularizaciji iz dijelova vezivnog tkiva koji su u dodiru sa transplantatom. Uspostavljanje kolateralne cirkulacije iz područja ležišta transplantata omogućava fenomen cijeljenja zvan „premošćivanje“. Drugi fenomen koji se vidi nakon zahvata slobodnim transplantatom jest „puzeći pričvrstak“. Radi se o koronalnoj migraciji ruba mekog tkiva, a događa se kao posljedica zrenja tkiva u vremenu od godine dana nakon zahvata (1).

Histološka karakteristika cijeljenja je stvaranje vezivnotkivnog pričvrstka u apikalnom i lateralnim dijelovima recesije, dok se u koronalnom i bukalnom dijelu stvara epitelni pričvrstak (1).

Faze cijeljenja:

#### *Inicijalna faza (od 0 do 3 dana)*

Unutar prvih par dana cijeljenja, između transplantata i mjesta primanja nalazi se tanki sloj eksudata. Transplantirano tkivo preživljava zahvaljujući avaskularnoj „plazmatskoj cirkulaciji“ iz mjesta primanja (1). Kada bi bio debeli sloj eksudata ili hematoma, došlo bi do odbacivanja transplantata jer „plazmatska cirkulacija“ se ne bi dogodila. Da bi se to spriječilo, odmah nakon šivanja transplantata primjenjuje se pritisak na nj.

#### *Faza revaskularizacije (od 2 do 11 dana)*

Nakon 4 do 5 dana cijeljenja uspostavljaju se anastomoze između krvnih žila ležaja i transplantata (1). Ovo razdoblje karakterizira proliferacija kapilara i stvaranje guste mreže krvnih žila u transplantatu. U isto vrijeme dolazi do fibroznog spajanja transplantata i vezivnog tkiva ispod njega (1).

#### *Faza sazrijevanja tkiva (od 11 do 42 dana)*

Tijekom ovog razdoblja postupno dolazi do smanjivanja broja krvnih žila u transplantatu i nakon 14 dana vaskularizacija transplantata je normalna (1).

#### **4.3. Vođena regeneracija tkiva – „guided tissue regeneration“ (GTR)**

Vođena regeneracija tkiva pojavila se kao sljedeći korak u parodontološkoj i mukogingivalnoj terapiji. Ovom terapijom želi se postići idealni cilj, a to je „restitutio ad integrum“, tj. potpuna anatomska, morfološka i histološka regeneracija izgubljenih parodontalnih tkiva. Nakon kirurške parodontne terapije, defekt zacjeljuje preko dugog spojnog epitela. Iako cijeljenje s pomoću dugog spojnog epitela može pokazivati klinički dobre rezultate, poželjno je stvoriti vezivno-tkivni pričvrstak (9).

GTR tehnika primjenom fizičke membrane izolira stanice epitelnog i vezivnog tkiva i osigurava prostor oko zuba za stanice parodontalnog ligamenta, osteoblaste i cementoblaste kako bi regenerirale parodontalni pričvrstak na površini korijena (10).

Postoje nekoliko vrsta membrana, a to su sintetske neresorptivne, sintetske resorptivne i prirodne (biorazgradive membrane). Optimalna membrana treba biti sigurna, tj. da ne prenosi bolest, biokompatibilna, čvrsta da ne kolabira u defekt, treba integrirati s tkivom, držati mjesto, sadržavati antimikrobne, biostimulirajuće i druge dodatke (11).

Sintetske neresorptivne membrane najčešće su sastavljene od ekspandirajućeg poli-tetrafluoro-etilena (ePTFE). Značajke tih membrana su da dobro drže mjesto i da ne kolabiraju u defekt, kruti su i budući da su neresorptivni, potrebno ih je drugom operacijom ukloniti, nakon 5 do 6 tjedana. Tvornički proizvodi su Gore-Tex®, Gore-Tex-Ti®, koji je ojačan titanom (11).

Sintetske resorptivne, bioapsorptivne membrane obično su načinjene od poliaktične kiseline ili kopolimera poliaktične i poliglikolne kiseline. Budući da su resorptivne, nije ih potrebno uklanjati drugom operacijom. Razgrađuju se hidrolizom, a iz organizma se izlučuju Krebsovim ciklusom u obliku vode i ugljikova (IV) oksida (11). Tvornički proizvodi su Vicryl®, Resoult®, Atrisorb®.

Prirodne biorazgradive membrane su također resorbirajuće. Resorbiraju se zbog enzimatske aktivnosti makrofaga i polimorfonuklearnih leukocita. Te prirodne membrane mogu biti građene od svinjskog kolagena, tj. svinjske kože (Bio-Gide®), od goveđe tetive (Biomend®) te od ljudske kože (Alloderm®).

Vođenu tkivnu regeneraciju, kao terapijski izbor pokrivanja gingivalnih recesija, prvi su primjenili Tinti i Vincenci, 1990.g.. Kao barijeru su koristili neresorptivnu membranu od ekspaniranog politetrafluoretilena (ePTFE) koju su u potpunosti pokrili koronalno pomaknutim režnjem pune debljine (12). Prema Tinti i Vincenci, prosječno pokrivanje korijena ovom tehnikom iznosila je 54-87,1% (12).

Danas se kod GTR metode pokrivanja recesija češće primjenjuju prirodne, biorazgradive, kolagene, resorbirajuće membrane. One ne zahtijevaju uklanjanje drugim operacijskim zahvatom. Uz to, sve se više istražuje njihov terapijski rezultat pokrivanja recesija kao zamjena za slobodni transplantat mekog tkiva.

#### **4.4. Emdogain®**

Proteini matriksa cakline (eng. enamel matrix proteins, EMP) čine najveći dio matriksa cakline. Obuhvaćaju 90% amelogenine i 10% neamelogenine, tufelin i ostale serumske proteine (13).

Emdogain® (Straumann AG, Basel, Switzerland) je produkt koji sadrži derivate proteina matriksa cakline (engl. enamel matrix derivatives, EMD). Ti su proteini životinjskog podrijetla i izdvojeni su iz zubnih vrećica mladih zubi svinja (14).

Matriksni proteini cakline imaju veliku ulogu u razvoju acelularnog cementa. Za vrijeme nicanja zubi, stanice Hertwigove ovojnice na površinu dentina odlažu proteine caklinskog matriksa. Ti proteini potiču diferencijaciju matičnih stanica u cementoblaste koji stvaraju acelularni cement. Paralelno s time, fibroblasti stvaraju kolagena vlakna koja se sidre u acelularni cement. Dakle, proteini caklinskog matriksa tijekom primjene imitiraju biološki slijed događaja za vrijeme razvoja parodonta (15).

Osim toga, ustanovljeno je da amelogenin dovodi do povećanja koncentracije faktora rasta porijeklom iz trombocita (eng. platelet derived growth factor, PDGF) koji inhibira proliferaciju epitela što doprinosi regeneraciji parodontalnih tkiva (12).

Amelogenini su otopljeni u kiseloj vodenoj otopini propilenglikol alginata što održava gel tekućim za lakšu primjenu. Nakon što su se aplicirali na željeno mjesto, dolazi do neutralizacije gela i porasta temperature. To rezultira otpuštanjem amelogenina koji dovodi do precipitacija na eksponiranu površinu zuba. Razgrađuju se matriksnim proteazama otpuštajući biološki aktivne tvari u okolno tkivo i na taj način potiče procese regeneracije (16).

### Režanj s Emdogainom-operacijski protokol

- Anestezija operacijskog područja
- Naprave se incizije i odiže se trapezoidni režanj pune debljine
- Nakon toga, mehanički se instrumentira površina korijena
- Slijedi biomodificiranje površine korijena 24% EDTA-om 2 minute
- Ispire se 0,9% NaOCl
- Aplikira se Emdogain na površinu korijena (bez krvi) i preko njega se repositionira režanj koji se zašije

#### 4.5. Faktori rasta

Trombocitima obogaćena plazma (eng. Platelet Rich Plasma, PRP) i trombocitima obogaćen fibrin (eng. Platelet Rich Fibrin, PRF) je preparat nastao centrifugiranjem krvi pacijenta (17). Humani krvni ugrušak sastoji se od oko 95% crvenih krvnih stanica, 5% trombocita i manje od 1% bijelih krvnih stanica. Za razliku od toga, PRP/PRF ugrušak sadrži 4% bijelih krvnih stanica, 95% trombocita i 1% bijelih krvnih stanica (17).

Trombociti imaju alfa granule koje sadrže određene faktore rasta: faktor rasta podrijetlom iz trombocita (PDGF), transformirajući faktor rasta  $\beta$  (TGF- $\beta$ ), i brojni drugi.

Ti faktori rasta upravljaju proliferacijom, kemotaksijom, sintezom ekstracelularnog matriksa i morfogeneza tkiva (17). Radi tih svojstava, u kirurškim zahvatima koriste se PRF i PRP jer imaju višestruko veći broj faktora rasta od humanog krvnog ugruška.

Razlika između PRF-a i PRP-a je ta što PRF ima fibrinsku mrežicu koja se postepeno razgrađuje a i time postepeno otpuštaju faktori rasta. Kod PRP-a nema fibrinske mrežice zbog čega se faktori rasta jednokratno i nekontrolirano otpuštaju (17).

Važnost PDGF-a u parodontalnoj kirurgiji su pokazala brojna istraživanja koja su dokazala da stanice parodontalnog ligamenta i alveolarne kosti imaju receptore za PDGF. Preko tih receptora PDGF, tj. visoko pročišćeni rekombinantni humani trombocitni čimbenik rasta (rhPDGF), koji se primjenjuje u parodontalnoj terapiji, ostvaruje stimulirajući učinak na proliferaciju i kemotaksiju tih stanica.

Tvornički proizvod faktora rasta GEM-21S® kombinacija je rhPDGF-a i osteokonduktivnog matriksa  $\beta$ -trikalcij fosfat ( $\beta$ -TCP). Proizvod dovodi do stimulacije stvaranja nove kosti, cementa i parodontalnog ligamenta pa se koristi kod intrakoštanih defekata, furkacijskih defekata i gingivalnih recesija povezanih sa parodontnim defektom (11).



## **5. KLINIČKI ISHOD POSTUPAKA PREKRIVANJA KORIJENA**

Podatci raznih studija o količini postignutog prekrivanja korijena:

- Rotacijski režnjevi – 68%
- Koronalno pomaknuti režnjevi – 80%
- Vođena tkivna regeneracija – 75%
- Slobodni transplantat vezivnog tkiva – 86%
- Epitelizirani transplantat mekog tkiva – 63% (1).

Podatci o predvidljivosti potpunog prekrivanja korijena:

- Rotacijski režnjevi – 43%
- Koronalno pomaknuti režnjevi – 50%
- Vođena tkivna regeneracija – 36%
- Slobodni transplantat mekog tkiva – 61%
- Epitelizirani transplantat mekog tkiva – 28% (1).

Iz navedenih podataka vidi se da se najbolji rezultati postignu terapijskim zahvatom koji primjenjuje slobodni transplantat vezivnog tkiva.

S ciljem pojednostavljenja kirurških zahvata prekrivanja recesija, sve se više istražuju metode primjene Emdogaina, PRF-a i kolagenih membrana. Za razliku od metode primjene SVT-a, kod ovih metoda nema dodatnog kirurškog zahvata uzimanja transplantata.

Rezultati istraživanja liječenih recesijskih defekata sa Emdogainom i koronalno pomaknutim režnjem pokazali su da se tom terapijskom metodom dobiva veće stvaranje kosti, parodontnog ligamenta i cementa. Međutim, pokazalo se da nema velikih razlika u prekrivenosti korijena između koronalno pomaknutog režnja u kombinaciji sa Emdogainom i samog koronalno pomaknutog režnja (13).

Za usporedbu terapijskih rezultata jedno istraživanje koristilo je dvije različite metode prekrivanja lokaliziranih gingivalnih recesija klase I i II po Milleru. Jedna metoda bila je primjena PRF-a sa koronalnim režnjem, a druga metoda primjena subepitelnog vezivnog transplantata sa koronalnim režnjem. Rezultati istraživanja bili su sljedeći: postotak prekrivanja korijena kod metode sa PRF-om iznosio je 92,7%, a 94,2% kod metode sa SVT-om. Potpuna prekrivenost korijena sa PRF-om bila je u 72,7%, a kod SVT-a 77,3%. Debljina gingive i širina keratiniziranog tkiva u obje terapijske metode bili su povećani i nije bilo statistički značajnih razlika između njih. Zaključak istraživanja jest da je prekrivanje ogoljenog korijena više postignuto sa slobodnim transplantatom (18).

Istraživanje koje je za cilj imalo utvrditi da li dodatak PRF-a u koronalni režanj ima bolji klinički ishod u usporedbi sa samim koronalnim režnjem kod multiplih recesija dobilo je sljedeće rezultate: prosječna prekrivenost korijena nakon 6 mjeseci kod primjene PRF-a iznosila je  $80,7\% \pm 14,7\%$ , a kod samog koronalnog režnja  $91,5\% \pm 11,4\%$ . Potpuna prekrivenost korijena sa PRF-om bila je u 52,2%, a sa samim koronalnim režnjem u 74,6%. Zaključno, bolji klinički rezultati dobiveni su bez primjene PRF-a. Jedina prednost PRF-a je postignuta veća debljina tkiva (za 0,3 mm) (19).

Također, provedeno je istraživanje s ciljem saznanja da li ksenogeni kolageni matriks sa koronalno pomaknutim režnjem djelotvoran kao vezivni transplantat sa koronalnim režnjem u liječenju gingivalnih recesija. Rezultati istraživanja nakon godine dana pokazuju da je sa kolagenim matriksom postignuta prekrivenost korijena 88,5%, a sa vezivnim transplantatom 99,3%. Na temelju rezultata, zaključak istraživanja jest da je kolageni matriks adekvatna alternativna metoda u liječenju gingivalnih recesija (20).

Nadalje, istraživanje koje je uspoređivalo rezultate prekrivanja recesija (Miller klasa I i klasa II) koronalnim pomaknutim režnjem sa i bez svinjskog kolagenog matriksa zaključilo je da prekrivanje recesija sa svinjskim kolagenim matriksom nije superiornije od prekrivanja recesija samo koronalno pomaknutim režnjem. Prekrivenost korijena kod terapije sa koronalno pomaknutim režnjem i svinjskim kolagenim matriksom bilo je 77,2%, dok kod terapijske metode bez svinjskog kolagenog matriksa 72,1%. Ali, kod terapijske metode sa svinjskim kolagenom dobila se malo veća debljina keratiniziranoga tkiva (0,26mm više) (21).

## **6. RASPRAVA**

Mukogingivalni problem može se okarakterizirati kao anatomska – morfološki nesklad u mukogingivalnom kompleksu kojeg čine keratinizirana gingiva, alveolarna mukoza i mukogingivalna granica. Gingivalne recesije narušavaju funkcionalnu i estetsku vrijednost, zbog čega se danas sve više ljudi odlučuje za terapiju samih recesija. Na temelju uzročnih faktora razlikuju se recesije uzrokovane grubim i traumatiziranim četkanjem, recesije vezane s lokalnim upalnim lezijama uzrokovanim plakom i recesije povezane sa generaliziranim parodontitisom. Odabir terapijske metode prekrivanja recesija ovisi o uzročnom faktoru recesija, o samoj veličini recesija te o cilju zahvata. Postoje brojne tehnike prekrivanja recesija, a to su tehnike peteljkastih transplantata mekih tkiva, tehnike vezivnih transplantata mekih tkiva, vođena tkivna regeneracija, primjena derivata proteina caklinskog matriksa i faktora rasta.

Ono što je zajedničko svim terapijskim postupcima je cilj koji žele postići, a to je potpuna regeneracija svih izgubljenih parodontalnih tkiva zuba sa gingivalnom recesijom i potpuno prekrivanje ogoljelog korijena. Potpuna regeneracija parodontalnog tkiva (cementa, parodontalnog ligamenta, kosti i gingive) zahtjeva suradnju pluripotentnih stanica, izvanstaničnog matriksa i proteina matriksa, sistemskih hormona, te faktora rasta i diferencijacije (2). Iz toga razloga, sve više se istražuju derivati proteina matriksa i faktora rasta, koji imaju sposobnost regeneracije parodontalnog tkiva. Dosadašnja istraživanja pokazuju da su relativno učinkoviti u tome, ali da prekrivanje korijena nema uspješnijih rezultata od onih koji se postignu slobodnim vezivnim transplantatom, koji je zlatni standard u terapiji gingivalnih recesija.

## **7. ZAKLJUČAK**

Razvojem suvremenih parodontoloških terapijskih postupaka dovelo je do sve većeg očekivanja u postignutim terapijskim rezultatima. Pacijenti sa gingivalnim recesijama žele što jednostavniji terapijski postupak prekrivanja gingivalnih recesija. Uz to, žele da kirurški zahvati imaju odlične estetske rezultate.

To dovodi do brojna istraživanja novih metoda terapija mukogingivalnih problema. Cilj je otkriti metodu koja ispravlja nedostatke prethodnih metoda. Prvotnim metodama se nije moglo postići estetski predvidljivo 100%-tno prekrivanje recesija. Isto tako nije postignuta regeneracija izgubljenog parodontalnog tkiva, već histološki pokazuju većinom cijeljenje dugim spojnim epitelom.

Uvođenjem derivata proteina caklinskog matriksa, novih membrana, punila, faktora rasta nastoje se ispraviti nedostatci dosadašnjih terapijskih tehnika.

## **8. LITERATURA**



1. Lindhe J, Karring T, Lang NP. Klinička parodontologija i dentalna implantologija. Zagreb: Nakladni zavod Globus; 2004.
2. Wolf HF, Ratetischak-Plüss EM, Ratetitschak KH. Parodontologija. 3rd ed. Zagreb: Naklada Slap; 2009.
3. Drobec I, Hulenčić K, Jakovac M, Aurer A. Važnost parodontološke terapije u izradi fiksno-protetskog rada (1.dio). Sonda. 2014;15(28):40-42.
4. Delija B, Puhar I. Biološka širina-kako je definirati i čemu služi?. Sonda. 2008;9(17):40-42
5. Hrvatsko parodontološko društvo. Parodontna plastična kirurgija [Internet]. Zagreb: Hrvatsko parodontološko društvo;c2017 [cited 2017 Sep 5]. Available from: <http://www.croperio.com/130-parodontna-plasticna-kirurgija/>
6. Slijepčević A, Slijepčević I, Božić D, Badovinac A. Mukogingivalna kirurgija. Sonda. 2010;11(20):82-86.
7. Bouchard P, Malet J, Borghetti A. Decision-making in aesthetics: root coverage revisited. Periodontol 2001;27:97-120.
8. Kassab MM, Badawi H, Dentino AR. Treatment of gingival recession. Dental Clinics of North America. 2010;54(1):129-140.
9. Srdjak-Jorgić K, Plančak D, Potočki-Tukša K. Vođena tkivna regeneracija u rekonstruktivnoj parodontnoj kirurgiji. Acta Stomatol Croat.1996;30(3):207-214.
10. Pavić S, Aurer A. Guided tissue regeneration. Sonda. 2009;10(19):109-111.
11. Bićanić M, Vražić D. Regenerativni materijali u parodontologiji. Sonda. 2011;12(22):48-54.
12. Bajić MM. Primena savremenih hirurških procedura u terapiji gingivalnih recesija [dissertation]. Beograd: Univezitet u Beogradu, Stomatološki fakultet;2012.
13. Sculean A, Kašaj A, Willershausen B. Primjena proteinskog derivata matriksa cakline (Emdogain®) pri regenerativnom liječenju parodonta: koji se oblici primjene zasnivaju na dokazima?. Acta Stomat Croat 2004;38(3):215-222.

14. Ciglar I, Najžer-Fleger D. Razvoj zuba. In: Šutalo J. Patologija i terapija tvrdih zubnih tkiva. Zagreb: Naklada Zadro; 1994.
15. Hammarström L. Enamel matrix, cementum development and regeneration. *J Clin Periodontol*. 1997; 24(9).
16. Lyngstadaas SP, Wohlfahrt JC, Brookes SJ, Paine ML, Snead ML, Reseland JE. Enamel matrix proteins; old molecules for new applications. *Orthod Craniofac Res*. 2009; 12(3).
17. Blašković M, Gabrić Pandurić D, Katanec D, Brozović J, Gikić M, Sušić M. Primjena trombocitima obogaćenog fibrinima u oralnoj kirurgiji. *Medix* 2012;18(103):121-126.
18. Eren G, Atilla G. Platelet-rich fibrin in the treatment of localized gingival recessions: a split-mouth andomized clinical trial. *Clin Oral Invest* 2014;18:1941-1948.
19. Aroca A, Keglevich T, Barbieri B, gera I, Etienne D. Clinical Evaluation of a Modified Coronally Advanced Flap Alone or in Combination With a Platelet-Rich Fibrin Membrane for the Treatment of Ajacent Multiple Gingival Recessions: a 6-Months study. *J Periodontol* 2009;80(2):244-252.
20. McGuire MK, Scheyer ET. Xenogeneic Collagen Matrix With Coronally Advanced Flap Compared to Connective Tissue with Coronally Advanced Flap for the Treatment of Dehiscence-Type Recession Defects. *J Periodontol* 2010;81:1108-1117.
21. Moreira ARO, Santamaria MP, Silverio KG, Casati MZ, Nociti Junior FH, Sculean A et al. Coronally advanced flap with or without porcine collagen matrix for root coverage:a randomized clinical trial. *Clin Oral Invest* 2016;20:2539-2549.

## **9. ŽIVOTOPIS**

Mihaela Miličević rođena je 8. lipnja 1992. godine u Zagrebu. Osnovnu školu i opću gimnaziju završila je u Zagrebu. Studij dentalne medicine upisuje na Stomatološkom fakultetu Sveučilišta u Zagrebu 2011. godine. Za vrijeme studija asistirala je u dvjema privatnim stomatološkim ordinacijama u Zagrebu.