

Primjena samojetkajućih kompozita u dječjoj stomatologiji

Vražić, Tara

Master's thesis / Diplomski rad

2015

Degree Grantor / Ustanova koja je dodijelila akademski / stručni stupanj: **University of Zagreb, School of Dental Medicine / Sveučilište u Zagrebu, Stomatološki fakultet**

Permanent link / Trajna poveznica: <https://um.nsk.hr/um:nbn:hr:127:700415>

Rights / Prava: [Attribution-NonCommercial-NoDerivs 3.0 Unported / Imenovanje-Nekomercijalno-Bez prerađivanja 3.0](#)

Download date / Datum preuzimanja: **2023-06-09**



Repository / Repozitorij:

[University of Zagreb School of Dental Medicine Repository](#)



SVEUČILIŠTE U ZAGREBU

STOMATOLOŠKI FAKULTET ZAGREB

Tara Vražić

**PRIMJENA SAMOJETKAJUĆIH
KOMPOZITA U DJEČJOJ
STOMATOLOGIJI**

DIPLOMSKI RAD

Zagreb, lipanj 2015.

Rad je izrađen na Zavodu za dječju i preventivnu stomatologiju Stomatološkog fakulteta Sveučilišta u Zagrebu

Voditelj rada: Doc.dr.sc. Kristina Goršeta, Stomatološki fakultet Sveučilišta u Zagrebu

Lektor hrvatskog jezika: Zvezdana Grah, profesor hrvatskog jezika i književnosti,
Ive Režeka 5/1, 42 000 Varaždin, 098 588 655

Lektor engleskog jezika: Natalija Ređep, profesor engleskog jezika i književnosti i francuskog jezika i književnosti, Koprivnička 7, 42 000
Varaždin, 098 907 7678

Rad sadrži: 34 stranice

7 slika

1 CD

Zahvaljujem mentorici rada, doc. dr. sc. Kristini Goršeta, na strpljenju, trudu, raspolaganju i susretljivosti prilikom izrade ovog rada te riječima podrške i ohrabrenja koje ću zauvijek upamtiti.

Zahvaljujem mami Vesni i tati Nevenu, na bezuvjetnoj ljubavi i podršci koju mi pružaju ne samo tijekom mog školovanja, već tijekom čitavog života.

Od srca Vam hvala!

Također, zahvaljujem sestri Dominiki, i dragom Filipu, koji su uvijek uz mene, i bez kojih pisanje ovog rada, kao ni sve drugo, ne bi bilo isto.

SADRŽAJ

| | | |
|-------------|---|-----------|
| 1. | UVOD | 1 |
| 2. | SVRHA RADA | 3 |
| 3. | POVIJEST PRIMJENE KOMPOZITNIH SMOLA U DENTALNOJ MEDICINI | 4 |
| 4. | TIPOVI KOMPOZITA | 6 |
| 5. | TEKUĆI KOMPOZITI | 9 |
| 6. | NAČELA ADHEZIJE | 10 |
| 6.1. | SASTAV ADHEZIJSKIH SUSTAVA | 10 |
| 6.2. | KLASIFIKACIJA ADHEZIJSKIH SUSTAVA | 11 |
| 7. | SAMOJETKAJUĆI ADHEZIJSKI SUSTAVI | 13 |
| 7.1. | APLIKACIJA U DVA KORAKA | 14 |
| 7.2. | APLIKACIJA U JEDNOM KORAKU | 14 |
| 8. | SAMOJETKAJUĆI KOMPOZITI | 16 |
| 9. | INDIKACIJE ZA PRIMJENU SAMOJETKAJUĆIH KOMPOZITA .. | 20 |
| 10. | POSTUPAK PEČAĆENJA FISURNOG SUSTAVA | 21 |
| 11. | KLINIČKI POSTUPAK PEČAĆENJA FISURA SAMOJETKAJUĆIM KOMPOZITOM | 23 |
| 12. | PREDNOST PRIMJENE SAMOADHEZIJSKIH KOMPOZITNIH SMOLA U DJEČJOJ DENTALNOJ MEDICINI | 26 |

| | | |
|------------|-------------------------|-----------|
| 13. | RASPRAVA | 28 |
| 14. | ZAKLJUČAK | 29 |
| 15. | SAŽETAK | 31 |
| 16. | SUMMARY | 32 |
| 17. | LITERATURA | 34 |
| 18. | ŽIVOTOPIS | 37 |

POPIS KRATICA

PMMA – poli – metil – metakrilat

BIS – GMA – bisfenol A – glicidil – metakrilat

1. UVOD

Najučestalija kronična bolest tvrdih zubnih tkiva, zubni karijes, rasprostranjena je diljem svijeta kao vodeći uzročnik orofacijalne boli i gubitka zahvaćenog zuba (1).

Zubni karijes višefaktorska je bolest, usko povezana s protokom sline u usnoj šupljini, sastavom sline, količinom fluoridnih iona u slini s mogućnošću inkorporacije unutar kristalne rešetke zubne cakline te dostupnom količinom ugljikohidrata dopremljenih prehrambenim namirnicama (1,2,3). Ravnoteža između antimikrobne flore smještene unutar kavitacije na tvrdom zubnom tkivu, koju čini glavni bakterijski uzročnik *Streptococcus Mutans*, i zubnih minerala ugrađenih u kristalnu rešetku je narušena (1). Pad pH vrijednosti unutar usne šupljine pospješuje proces demineralizacije tvrdih zubnih tkiva – difuzija iona kalcija, fosfata i karbonata izvan tvrdih zubnih tkiva ne prestaje (1,4).

Retencijsko mjesto za razvoj karijesne lezije fisurni je sustav okluzalnih ploha premolara i molara gornje i donje čeljusti. Specifična morfologija fisurnog sustava, kojeg čine brojne, fino oblikovane i različito razvedene jamice, udubine, žljebovi i brazde, uvjetuje rano razvijanje karijesne lezije u tim područjima. Najdublji dijelovi fisura često su teško dostupni odgovarajućem mehaničkom čišćenju, onemogućen je dotok sline i fluoridnih iona pri čemu je inhibirana njihova zaštitna uloga, a to ih čini idealnim mjestom za nakupljanje ostataka hrane, dentalnog plaka i kolonizaciju kariogenim mikroorganizmima (5).

Terapijski postupak karijesne lezije uključuje odstranjenje karijesom destruiranog tvrdog zubnog tkiva i restauraciju dentalnim materijalima poput

amalgama, staklenoionomernih cemenata, kompozitnih materijala, ali uključuje i primjenu endodontskih terapijskih postupaka i postupak ekstrakcije zuba.

Primjena kompozitnih materijala u dentalnoj medicini omogućila je estetsku restauraciju karijesne lezije. Međutim, treba napomenuti, da danas kompozitne smole nisu samo materijal izbora prilikom nadoknade izgubljene estetike tvrdog zubnog tkiva – primjenjuju se kao materijal izbora i za restauracije u distalnom segmentu zubnog niza, u području većih žvačnih opterećenja. Posjeduju i kliničke prednosti pred dentalnim amalgamom, materijalom koji se godinama primjenjivao u svakodnevnoj praksi, u području većih žvačnih opterećenja (1).

Osnovna prednost kompozitnih smola je mikromehanička veza s caklinom. Klinička primjena i laboratorijska istraživanja pokazala su da se jednostavno postiže, a ujedno je i jedna od najsnažnijih adhezija na tvrdo zubno tkivo. Rezultat ovog tipa retencije materijala jest manji gubitak tvrdog zubnog tkiva tijekom preparacije kaviteta, odnosno odstranjenja karioznog tkiva (1).

Suvremene kompozitne smole odlikuju se svojstvom izdržljivosti (trajnosti) materijala, jednostavne su za rukovanje, imaju dobru mogućnost poliranja, poboljšana im je adhezija na tvrda zubna tkiva te su izvrstan materijal za estetsku restauraciju izgubljenog tvrdog zubnog tkiva. Međutim, tehnika izrade kompozitnih ispuna i dalje je vrlo osjetljiva, a određuje uspjeh terapije. Također, postpolimerizacijsko skupljanje i dalje može biti problem (6).

2. SVRHA RADA

Svrha ovog rada pregled je povijesnog razvoja i različitih tipova kompozitnih materijala te definicija značenja adhezijskog sustava u ostvarivanju veze kompozitnih materijala s površinom tvrdih zubnih tkiva.

Također, svrha rada je i predstaviti indikacije za primjenu te prednosti primjene novih samoadhezijskih kompozitnih smola u odnosu na klasične kompozitne smole, osobito kod primjene u dječjoj dentalnoj medicini.

Uz navedeno, prikazati će se klinički postupak aplikacije samoadhezijskih kompozitnih smola na površinu tvrdih zubnih tkiva te razlika u broju kliničkih koraka u odnosu na postupak aplikacije klasičnih kompozitnih smola. Uz to će se usporediti prednosti i eventualne mane novih samoadhezijskih kompozitnih smola u odnosu na klasične kompozitne smole te razlika u načinu primjene svakog pojedinog materijala, to jest razlika u broju kliničkih koraka prilikom aplikacije.

Na temelju opisanih karakteristika i svojstava materijala navesti će se indikacije za primjenu ovih materijala u dječjoj dentalnoj medicini kao i opravdanost njihove primjene.

3. POVIJEST PRIMJENE KOMPOZITNIH SMOLA U DENTALNOJ MEDICINI

Povijesno gledano, 1936. godine, prvi puta u kliničku primjenu ulazi metoda primjene poli-metil-metakrilata (PMMA), što otvara nove mogućnosti u dentalnoj restauraciji (1,7). Ubrzo nakon primjene ove metode, slijedi novo otkriće : auto – polimerizirajuće akrilno punilo. Problem prilikom primjene bio je ograničeno vrijeme manipulacije materijalom, koje završava neposredno nakon početka miješanja (1,7).

Produljenje vremena manipulacije potaknulo je daljnja, nova istraživanja na temelju novih tehnoloških otkrića, kao što je halogena lampa, izvor plavog svjetla. Upravo će plavo svjetlo omogućiti inicijaciju reakcije svjetlosne polimerizacije novih svjetlosno polimerizirajućih kompozitnih materijala na tržištu (1,7). Primjena ovih materijala omogućava produljenje vremena manipulacije, od samog trenutka aplikacije materijala, pa do početka reakcije stvrdnjavanja – plavim svjetlom kontrolira se početak reakcije polimerizacije (stvrdnjavanje kompozitnih smola) (1).

Koristeći se identičnim principima reakcije polimerizacije kompozitna smola napokon dolazi na tržište (BIS-GMA ili Bowen-ova smola), pri čemu se akrilno punilo koristi tijekom aplikacije kao baza materijala (1,7).

Kompozitne smole ubrzo postaju jedan od osnovnih materijala izbora za restauraciju karijesom destruiranih tvrdih zubnih tkiva.

Izvrсна svojstva kojima se odlikuju, posljedica su karakteristične strukture koju čine organski polimerni matriks, anorganske čestice punila, svezujuće sredstvo: silani, te inicijatori ili akceleratori reakcije polimerizacije i pigmenti (1).

Jedna od najvažnijih prednosti kompozitnih smola visoka je estetika restaurativnog postupka, koja omogućava gotovo nevidljive restauracije tvrdog zubnog tkiva, destruiranog više ili manje opsežnom karijesnom lezijom. Upravo pigmenti koji se dodaju u sastav kompozitnih smola, omogućavaju stapanje nijanse materijala s nijansom cakline. Prosuđivanje terapijskog postupka vizualnom metodom izuzetno je važno u anteriornom području zubnog luka: nastoji se utvrditi jednostavnost uočavanja restaurativnog zahvata na zubu, odnosno, koliko je zahvat vidljiv golim okom (1,8).

Tip anorganskih čestica punila kao i odnos čestica punila i organskog matriksa određuju svojstva kompozita. Pritom razlikujemo dva tipa čestica punila: makrofilne i mikrofilne. Makrofilne čestice daju svojstvo čvrstoće, snage, što dokazuje mogućnost primjene ovih materijala u posteriornom segmentu zubnog niza, a mikrofilne čestice omogućavaju jednostavnost postupka poliranja materijala i postupak završne obrade – bolji estetski završetak. Kombinacijom makrofilnih i mikrofilnih čestica dobivaju se hibridne kompozitne smole (1,9).

Posebnu skupinu čine nanopunjene kompozitne smole, koje sadrže nanopunilo i formu klastera, aglomerata čestica, zvanih nanoklasteri. Nanoklasteri su identični mikropunilu te se zbog toga mogu izvrsno polirati tijekom završne obrade (1,10).

4. TIPOVI KOMPOZITA

Današnje kompozitne smole sastoje se od nekoliko karakterističnih dijelova: organske smolaste matrice, anorganskih čestica punila i svezujućeg sredstva: silana. Osim karakterističnih komponenti kompozitne smole u sastav materijala često se dodaju stabilizatori boje, aktivator / inhibitor, i pigmenti.

Svojstva kojima se ovi materijali odlikuju su biokompatibilnost materijala i izuzetno dobro svezivanje za tvrda zubna tkiva: caklinu i dentin (6,11).

Ubrajamo ih u visoko estetske restaurativne materijale dugog vijeka trajanja, koji se primjenjuju u raznovrsnoj paleti indikacija (6,12). Ukoliko je njihova primjena indicirana kao zamjena za dentalni amalgam, moraju biti jednostavni za primjenu (6,11).

Na tržištu materijala koji se primjenjuju u dentalnoj medicini postoji nekoliko tipova kompozita, karakteristične strukture i sastava, koji ujedno određuju svojstva svakog materijala kao i mogućnost primjene – indikacije za primjenu.

Mikropunjeni kompoziti su kompozitni materijali koji sadrže 35 % do 50 % udjela anorganskog punila, čiji promjer čestica iznosi 0.02 – 0.04 mikrometra. Mikropunilo najvećim je dijelom silicij – dioksid (6,12). Posjeduju svojstvo translucencije nalik caklini zuba i dobru sposobnost poliranja materijala. Primjena ovih kompozitnih materijala indicirana je prilikom restauracije prednjih zuba u zubnom nizu (anteriorni zubi) i za terapiju cervikalnih abfrakcija. U području većih žvačnih sila, koje se razvijaju u distalnom segmentu zubnog niza (posteriorni zubi), mikropunjeni kompoziti nastoje se izbjeći, zbog povećane mogućnosti razvoja

opsežne frakture materijala. Uzrok fraktura je sveza prepolimeriziranih čestica i organske matrice (6,12).

Kompozitni materijali čija veličina čestica anorganskog punila iznosi 20 – 50 mikrometara nazivaju se makropunjeni kompoziti. Punilo čine iregularne čestice stakla ili kvarca, koje čine 77 – 80 % udjela punila. Danas se ovaj tip kompozita rijetko primjenjuje zbog lošije mogućnosti poliranja, nestabilnosti materijala i sklonosti diskoloracijama (13).

Sljedeći tip kompozitnih materijala čine hibridni kompoziti. Sadrže 70 – 80 % udjela anorganskog punila, sastavljenog od heterogenih nakupina čestica veličine 0.04 mikrometra i 1 – 5 mikrometara. Odlikuju se svojstvom izdržljivosti materijala i inicijalne visoke mogućnosti poliranja, međutim ne mogu održati sjaj, što je posljedica različite veličine i oblika čestica punila (6,12). Daljnjim istraživanjem, na tržištu se pojavljuje posebna skupina kompozitnih materijala: mikrohibridni kompoziti. Sadrže reducirane dijelove veličine 0.04 – 1 mikrometar, što omogućuje jednostavnije rukovanje ovim materijalima i inicijalno poliranje (6,12). Hibridne kompozite karakterizira čvrstoća, svojstvo koje omogućava primjenu i u anteriornom i u posteriornom segmentu zubnog niza. Odlikuju se svojstvom otpornosti na frakture, manjim marginalnim stresom te boljom kvalitetom rubnog zatvaranja (6,12).

Na tržištu se pojavljuju nanopunjeni kompozitni materijali, koji se sastoje se od čestica nanomera (veličine 5 – 75 nanometara) i nanoklastera (aglomerati) veličine 0.6 – 1.4 mikrometra. (6,14). Čine ih nano – dijelovi cirkonij – silikata veličine 5 – 20 nanometara, gradeći poroznu strukturu koju popunjavaju silani. Struktura ovih materijala pokazuje mehanička i fizikalna svojstva slična svojstvima hibridnih

kompozitnih materijala što istovremeno omogućava restaurativne postupke i u anteriornom i u posteriornom segmentu zubnog niza (6,14).

Obzirom na postotak skupljanja materijala, posljedično rubno propuštanje materijala i pojavu dentinske preosjetljivosti zuba, javila se potreba za daljnjim unapređenjem strukture i svojstava kompozitnih materijala. Rezultat istraživanja su kompoziti s niskim postotkom polimerizacijskog skupljanja.

5. TEKUĆI KOMPOZITI

Posebnu skupinu kompozitnih materijala čine tekući kompoziti. Svojstva koja ova skupina materijala posjeduje su niska viskoznost i modul elastičnosti, veće polimerizacijsko skupljanje i slabija otpornost na trošenje. Sukladno tome, indikacija za primjenu tekućih kompozita su cervikalne preparacije kaviteta, terapija abfrakcijskih defekata, ispuni u mliječnoj denticiji te ispuni minimalno invazivnih preparacija smještenih u području koje nije izloženo okluzalnom stresu. (15)

Sastoje se od dimetakrilatne smole i anorganskih čestica punila veličine 0.4 – 3.0 mikrometara, volumnog udjela 42- 53 %.

6. NAČELA ADHEZIJE

Adhezivi su skupina materijala koji se primjenju u dentalnoj medicini s ciljem ostvarivanja veze kompozitnih smola s tvrdim zubnim tkivima. Njihova uloga vidljiva je u svakom restaurativnom zahvatu koji nema mikromehaničku retenciju. Također, primjenom adhezijskih sustava i odgovarajuće tehnike aplikacije na površinu cakline i dentina, osigurava se veza bez odvajanja slojeva i adekvatna distribucija sila u kliničkoj primjeni (16,17).

Površina kompozitnih materijala i površina cakline te dentina razlikuju se po kemijsko – fizikalnim svojstvima, što otežava uspostavu veze između tih površina. To je razlog uvođenja adheziva u kliničku primjenu: omogućavaju povezivanje površina različitih kemijsko-fizikalnih svojstava (17).

6.1. SASTAV ADHEZIJSKIH SUSTAVA

Svaki adhezijski sustav sastoji se od tri komponente. Prvu komponentu čini otopina za jetkanje, a najčešće je to 35 % ortofosforna kiselina. Drugu komponentu čini promotor adhezije, primer. To je tekućina na bazi smole s visoko hidrofilnim svojstvima, infiltrira ogoljena kolagena vlakna te izbacuje vodu. Treću komponentu adhezijskog sustava čini bond, pravi adheziv, koji infiltrira intratubularni i intertubularni dentin, a omogućava formiranje kemijske veze (16).

6.2. KLASIFIKACIJA ADHEZIJSKIH SUSTAVA

Čaklinsko – dentinski adhezijski sustavi klasificiraju se u dvije grupe: jetkajuće – ispirući adhezijski sustavi (Etch & Rinse) i samojetkajući adhezijski sustavi (Self Etch) (16).

Jetkajuće – ispiruće adhezive karakterizira postupak jetkanja površine tvrdih zubnih tkiva 35 % ortofosfornom kiselinom u trajanju od 20 – 30 sekundi, nakon čega slijedi postupak ispiranja i sušenja površine. Nakon ovih postupaka slijedi aplikacija primera i bonda na demineraliziranu caklinu i dentin koji nema zaostatnog sloja (16) (Slika 1).

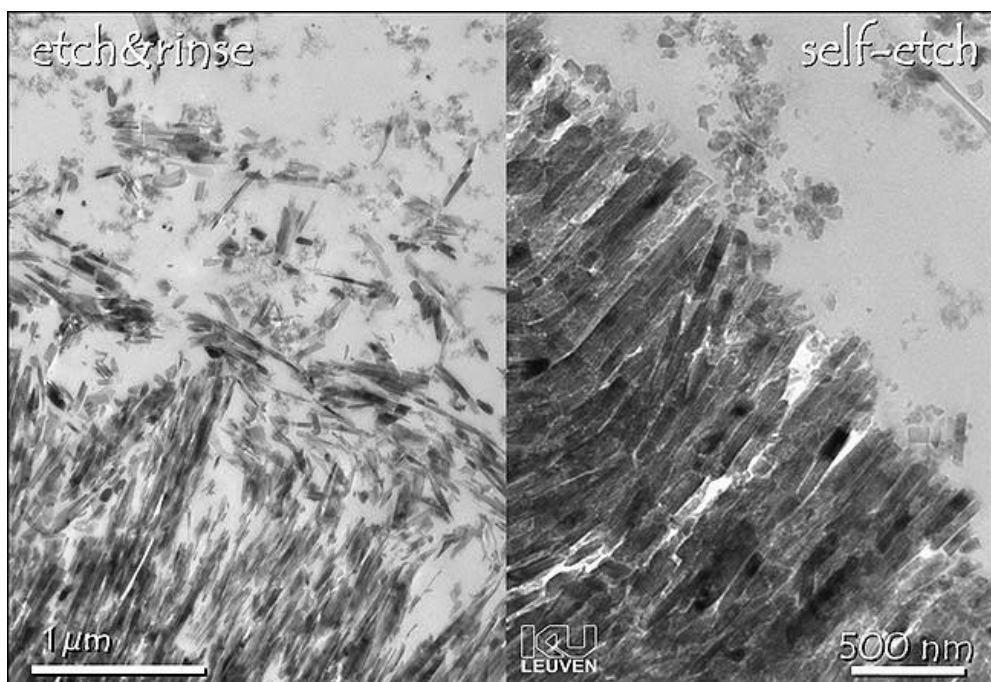
Ovaj adhezivni sustav možemo primijeniti u tri koraka, na način da svaku komponentu apliciramo zasebno. Međutim, ovisno o proizvođaču materijala možemo ga aplicirati i u dva koraka. Pritom prvi korak čini aplikacija jetkajuće otopine, a drugi čini aplikacija primera i bonda zajedno (16) (Slika 2).

Samojetkajući adhezijski sustav (Self Etch) povezuje dvije komponente u jednu – i to jetkajuću otopinu i primer. Nakon aplikacije jetkajuće otopine i primera u istoj komponenti, primjenjuje se bond na demineraliziranu caklinu i dentin sa zaostatnim slojem (Slika 1). Postupak demineralizacije cakline i penetracija smole odvija se simultano, neovisno o broju koraka u kliničkoj primjeni (16).

Klasifikacija samojetkajućih adheziva prema broju koraka u kliničkom radu može biti na jedan korak, u kojem se istovremeno apliciraju sve tri komponente adhezijskog sustava. Druga mogućnost prema broju koraka u kliničkom radu je

primjena u dva koraka: prvi označava aplikaciju jetkajuće otopine i primera istovremeno, a zatim slijedi aplikacija bonda (16) (Slika 2).

Potrebno je napomenuti da broj komponenti adhezijskog sustava nije povezan s brojem koraka u kliničkom postupku. Na tržištu postoje jednokomponentni adhezijski sustavi koji zahtijevaju miješanje nekoliko bočica neposredno prije primjene (16).



Slika 1. Prikaz izgleda površine dentina nakon jetkajuće – ispirućeg postupka

nakon samojetkajućeg postupka. Preuzeto: (18)

7. SAMOJETKAJUĆI ADHEZIJSKI SUSTAVI

Glavna razlika samojetkajućih (Self Etch) adhezijskih sustava u odnosu na jetkajuće – ispiruće (Etch & Rinse) adhezijske sustave je različiti efekt na zaostatni sloj, koji se formira na samoj površini dentina. Sadrži anorganske i organske sastojke tkiva, bakterije, stanice hematogenog porijekla, slinu, vodu i mjehuriće zraka (16).

Jetkajuće – ispirući sustav ga uklanja, dok ga samojetkajući adhezijski sustav modificira: zaostatni sloj će se uklopiti u budući hibridni sloj koji predstavlja interdifuzijsko područje smole, kolagenih niti i djelomično demineraliziranog intertubulusnog i intratubulusnog dentina (16).

Efekt postupka jetkanja bazira se na kiselinskim monomerima, koji otpuštaju protone u kontaktu s vodom, što inicira proces jetkanja. Dodatna kemijska interakcija između monomera i zaostalog hidroksiapatita može objasniti zadovoljavajuću svezu samojetkajućih adheziva. Monomeri bazirani na fosfatima imaju potencijal kemijskog svezivanja, a obično se koriste u samojetkajućim adhezivima. Sposobnost stvaranja veza ovisi o hidrolitičkoj stabilnosti veze kalcij-monomer (18).

7.1. APLIKACIJA U DVA KORAKA

Prvi korak je aplikacija komponente koja sadrži jetkajuću otopinu i primer, na cjelokupnu površinu kaviteta. Ovaj korak modificira zaostatni sloj te djeluje kao promotor postupka adhezije. Potrebno je napomenuti da ispiranje kaviteta nije potrebno, već se kavitet samo osuši. U drugom koraku aplicira se bond (16).

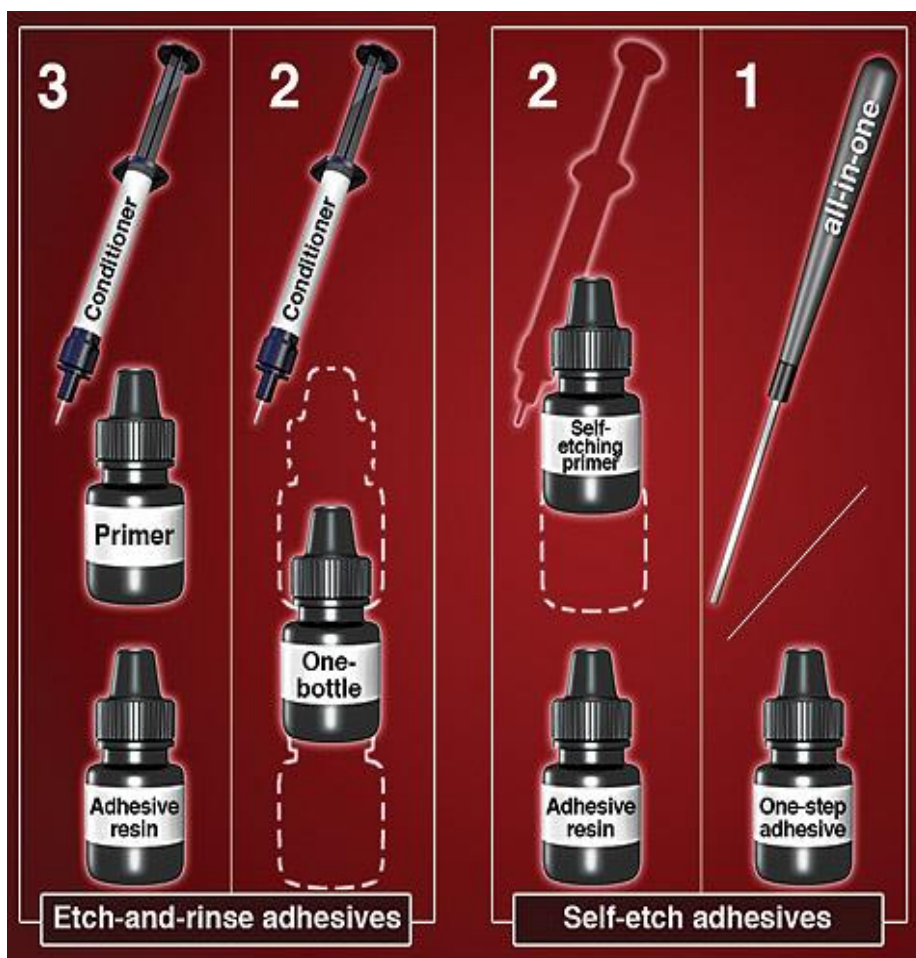Prednosti ovog postupka su optimalni učinak na površinu dentina, manji broj kliničkih koraka tijekom aplikacije i nastanak kemijske veze s dentinom. Međutim, ovaj postupak ima i nedostatak, a to je prije svega nemogućnost postizanja optimalnog efekta na površinu cakline, koja nije prethodno pripremljena postupkom jetkanja (16).

7.2. APLIKACIJA U JEDNOM KORAKU

Aplikacija samoadhezijskog sustava u jednom koraku reducira mogućnost pogreške prilikom aplikacije, odnosno reducira varijablu uspješnosti postupka ovisnu o terapeutu: doktoru dentalne medicine.

Najčešće se aplicira istovremeno na caklinu i dentin, nakon čega se na površini dentina formira hibridni sloj (16).

Prednosti ovog načina aplikacije su jednostavnost primjene, izvrsno djelovanje na površinu dentina, nastanak kemijske veze s dentinom te dostupnost u malom pakiranju za jednokratnu primjenu. Nedostaci aplikacije u jednom koraku su nemogućnost postizanja optimalnog učinka na površinu cakline, nemogućnost primjene kod kompozita s dualnim načinom stvrdnjavanja, potreba aplikacije u više slojeva te postizanje učinka jedino na prethodno pripremljenu caklinu (16).



Slika 2. Klasifikacija adhezijskih sustava. Preuzeto: (18)

8. SAMOJETKAJUĆI KOMPOZITI

Samojetkajući kompoziti revolucionarna su nova kategorija kompozita, koja se javlja na tržištu kao rezultat dugogodišnjih kliničkih i laboratorijskih istraživanja kompozitnih smola i različitih tipova adhezijskih sustava (19).

U ovu skupinu materijala ubrajamo „Vertise Flow“ (Kerr) samojetkajući kompozit. Važna karakteristika ovog materijala, a ujedno i prednost, jest pojednostavljeni postupak primjene koji daje izvrsne rezultate. Pojednostavljenje je posljedica inkorporacije klinički ispitanog i dokazanog samoadhezijskog sustava „OptiBond“, koji omogućava odličnu vezu s tvrdim zubnim tkivima, a dio je strukture samojetkajućeg kompozita (Slika 3). Drugim riječima, primjena „Vertise Flow“ kompozita ne zahtijeva prethodnu primjenu adhezijskog sustava (19,20).

„Vertise Flow“ samojetkajući kompozit ostvaruje vezu s tvrdim zubnim tkivima na dva načina. Primarno, nastaje kemijska veza između fosfatnih skupina monomera i kalcijevih iona koji su dio kristalne rešetke zuba. Sekundarno, nastaje mikromehanička veza kao rezultat inter – penetracijske mreže oblikovane između polimeriziranih monomera same kompozitne smole, i kolagenih vlakana dentina (kao i zaostatnog sloja (19,20).

Jednostavno rukovanje ovim materijalom također ističe se kao prednost prilikom odabira materijala za izradu restaurativnih zahvata. Odlikuje se izvrsnim mehaničkim svojstvima, te izvrsno reducira post – operativnu osjetljivost zuba (slično karakteristikama samojetkajućih adhezijskih sustava) (19,20).

Zbog navedenih prednosti i idealne viskoznosti, „Vertise Flow“ samojetkajući kompozit indiciran je za izradu manjih kaviteta klase I i klase II, kao podloga za velike ispune klase I i klase II, za izradu pečata fisurnog sustava, te reparaciju keramičkih protetskih radova (19,20).

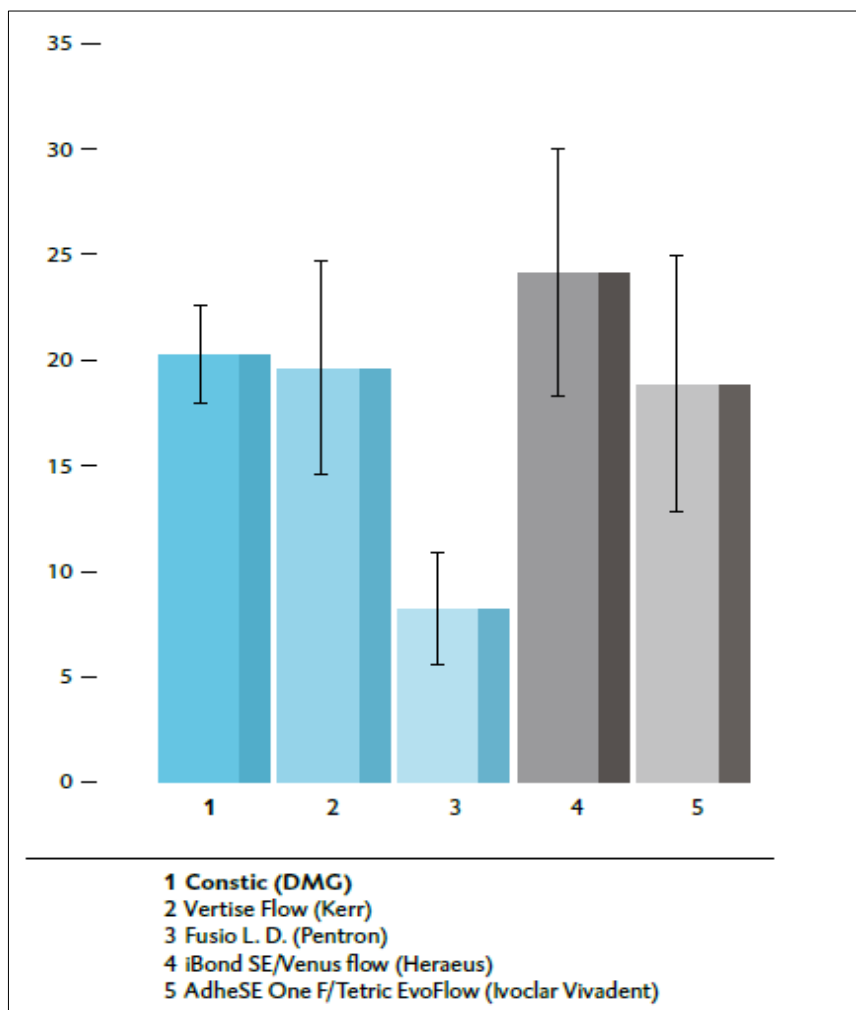
U grupu samojetkajućih, i samoadhezijskih kompozita ubrajamo i tekući kompozit pod nazivom „Constic“ (DMG). Osnovna prednost ovog materijala baš kao i kompozita „Vertise Flow“ (Kerr), je pojednostavljenje postupka, tj smanjenje broja kliničkih koraka prilikom aplikacije na tvrda zubna tkiva, te snaga veze na površinu cakline i dentina (21) (Slika 3).

Pojednostavljenje kliničkog postupka reducira mogućnost nastanka pogreške u radu, a time se smanjuje mogućnost nastanka rubnog propuštanja. Naime, jedan od glavnih problema u kliničkoj primjeni materijala koji se koriste za izradu ispuna ili pečata je rubno propuštanje, odnosno mikropropuštanje. Definiira se kao klinički nemjerljiv prolaz bakterija, tekućina, molekula ili iona kroz šupljinu između zuba i restaurativnih materijala (22,23). Postizanje dobre adaptacije na stjenke zuba, kvalitetnog i dobrog brtvljenja kao i sprečavanje prodora oralnih tekućina i mikroorganizama izazov je za svakog kliničara (22).

Postupak pečačenja ili izrade ispuna primjenom „Constic“ samojetkajućeg tekućeg kompozita brži je, jednostavniji, a ujedno i efikasniji. Naime, zbog idealne viskoznosti te ukoliko se primjeni pomoću specijalno konstruiranog kista, materijal može prodrijeti u najdublje područje fisure, što rezultira izvrsnim rezultatima postupka pečačenja i izrade ispuna ovim materijalom (21).

U strukturi se nalaze specijalne molekule koje omogućavaju samoadheziju. Bazirano na uspješnim adhezijskim sustavima, ove molekule mogu jetkati caklinu i dentin, vezati se na njih poput staklenoionomera, i kopolimerizirati s kompozitom. Samo - neutralizirajuće kiselinske grupe reagiraju s vlažnom caklinom i dentinom te formiraju čvrstu kemijsku vezu (21) (Slika 3).

Navedena svojstva ovog samojetkajućeg i samoadhezijskog tekućeg kompozita, „Constic“-a, definiraju indikacije za primjenu, koje su identične indikacijama za primjenu „Vertise Flow“ kompozita koji se također svrstava u ovu skupinu materijala (21).



Slika 3. Prikaz snage svezivanja različitih kompozitnih smola i adheziva na površinu cakline. Preuzeto: (21)

9. INDIKACIJE ZA PRIMJENU SAMOJETKAJUĆIH KOMPOZITA

Postoji nekoliko indikacija za primjenu samojetkajućih kompozita, koje se određuju na temelju svojstava samih materijala, odnosno njihovih prednosti i nedostataka. Isto tako, indikacije se određuju na temelju laboratorijskih i kliničkih istraživanja, koje omogućavaju procjenu uspješnosti primjene svakog pojedinačnog materijala.

Prednosti samojetkajućih kompozita su jednostavnost i brzina primjene te veća efikasnost. Uspješnost terapijskog postupka jednake je kvalitete, ili čak veća. Mogućnost pogreške tijekom aplikacije materijala smanjuje se na minimum, tj. varijabla mogućnosti pogreške terapeuta smanjuje se na minimum (20).

Navedene prednosti samojetkajućih kompozita, određuju njihovu primjenu (indikacije) za izradu malih ispuna klase I i klase II, kao podloga za veliki ispun klase I i klase II, za pečaćenje fisurnog sustava okluzalnih ploha premolara i molara, i za reparaciju keramike (19,20,21).

Klinička i laboratorijska istraživanja ovih materijala primijenjenih u definiranoj indikaciji dala su izvrsne rezultate, i opravdala primjenu ovih materijala.

10. POSTUPAK PEČAĆENJA FISURNOG SUSTAVA

Doktori dentalne medicine provode neinvazivni postupak - ne zahtijeva uklanjanje tvrdih zubnih tkiva, na tek izniklim premolarima i molarima, a to je postupak pečaćenja fisurnog sustava, odnosno, drugim riječima, postupak zalijevanja fisurnog sustava, s ciljem učinkovite i potpune zaštite od pojave karijesne lezije. U prethodno očišćeni i priređeni fisurni sustav unose se odgovarajući stomatološki materijali, tzv. pečatne smole, što predstavlja učinkovitu kliničku intervenciju koja omogućava odgovarajuće čišćenje okluzalnih ploha te onemogućuje nakupljanje dentobakterijskog plaka unutar fisurnog sustava (5,24).

Tijekom proteklih pedeset godina, došlo je do mnogih promjena u razvoju i dostupnosti restaurativnih materijala. Suvremena dentalna medicina u svakodnevnu uporabu uvodi primjenu kompozitnih smola, kao primarni materijal izbora za postupak pečaćenja fisurnog sustava. Odlika kompozitnih smola su izvrsna fizikalna i mehanička svojstva, a jedini nedostatak je potreba aplikacije materijala u više kliničkih koraka kako bi se ostvarila dobra površinska sveza (25).

Stalnim poboljšanjem svojstava materijala i tehnika rada nastoji se osigurati dobro prijanjanje na strukturu zuba. Pojava rubnog propuštanja neželjena je pojava koja ukazuje na neuspjeh primjenjenog terapijskog postupka, te se u znanstveno-istraživačkim radovima koristi kao mjera kojom znanstvenici mogu predvidjeti kliničko ponašanje materijala (23).

Mikropropuštanje dentalnih restaurativnih materijala glavni je problem u kliničkoj dentalnoj medicini. Definiira se kao klinički nemjerljiv prolaz bakterija, tekućina, molekula ili iona kroz šupljinu između zuba i restaurativnih materijala (23).

Postizanje dobre adaptacije materijala na stjenke zuba, kvalitetnog i dobrog brtvljenja, te sprečavanje prodora oralnih tekućina i mikroorganizama izazov je za svakog kliničara (23).

Prodiranje koje se javlja kao posljedica neodgovarajućeg rubnog zatvaranja može izazvati preosjetljivost zuba, diskoloracije i razvoj sekundarnog karijesa.

Klasične kompozitne smole dio su svakodnevne kliničke primjene u dječjoj dentalnoj medicini, kao materijal izbora za postupak pečačenja fisurnog sustava okluzalnih ploha distalnih zubi i u gornjoj, i u donjoj čeljusti.

Jedini nedostatak klasičnih kompozitnih smola koje primjenjujemo kao materijal za izradu pečata, je sama postava materijala u fisurni sustav, koja zahtijeva više koraka, što često predstavlja problem u radu s pacijentima dječje dobi, osobito s pacijentima potencijalno nekooperativnog ponašanja. Upravo to je razlog veće mogućnosti pogreške u radu, a samim tim povećava se mogućnost nastanka rubnog propuštanja.

Postupak pečačenja fisurnog sustava okluzalnih ploha premolara i molara, najčešća je indikacija za primjenu novih samoadhezijskih kompozitnih smola u dječjoj dentalnoj medicini.

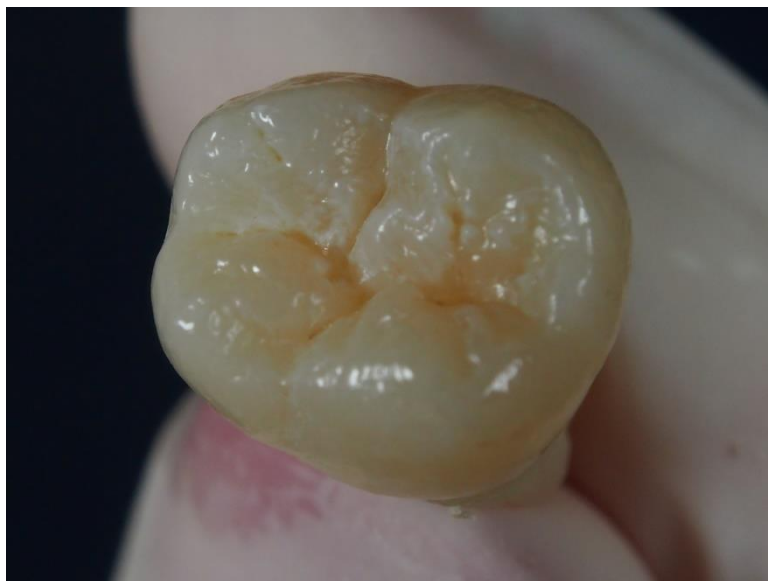11. KLINIČKI POSTUPAK PEČAĆENJA FISURA SAMOJETKAJUĆIM KOMPOZITOM

Intaktna okluzalna ploha premolara i molara mehanički se očisti četkicom i abrazivnom pastom u vremenskom periodu od jedne minute. Nakon završetka mehaničkog čišćenja, doktor dentalne medicine osigura suho radno polje svicima staničevine i sisaljkom te se okluzalna ploha dodatno osuši mlazom zraka.

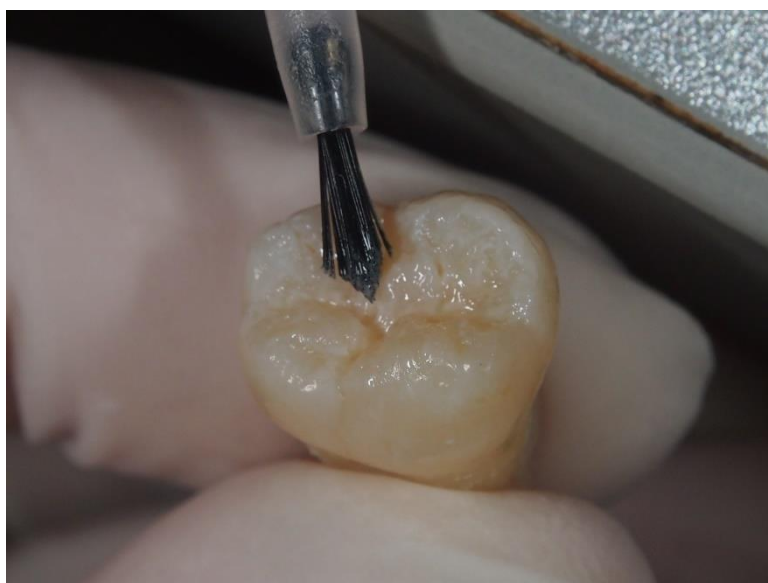Prvi tanak sloj samoadhezijske kompozitne smole postavlja se unutar fisurnog sustava posebnim suhim kistom. Slijedi postupak polimerizacije prvog sloja materijala plavim svjetlom, u vremenskom periodu od 20 sekundi (21).

Nakon završenog postupka polimerizacije prvog sloja, slijedi popunjavanje jamica i fisura drugim slojem samoadhezijske kompozitne smole, koji se aplicira izravno iz štrcaljke u kojoj smola dolazi na tržište. Ponovi se postupak polimerizacije plavim svjetlom u trajanju od 20 sekundi (21).

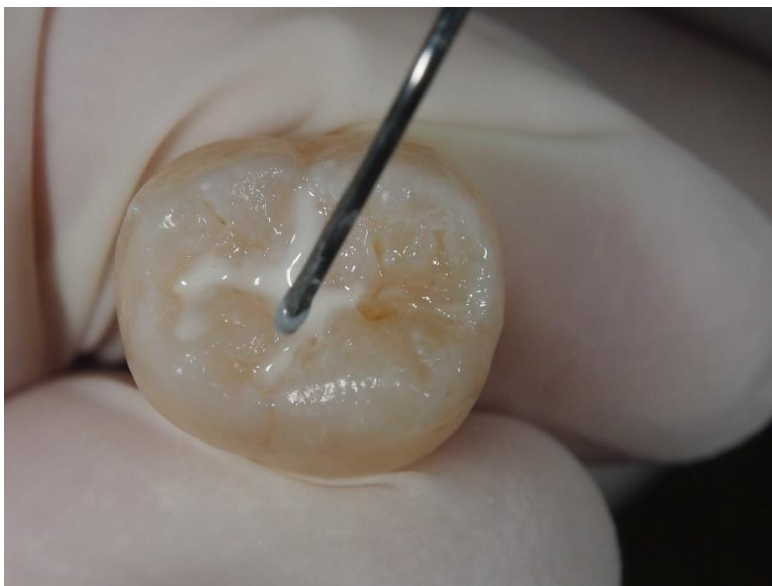Postupak pečačenja fisurnog sustava prikazan je na fotografijama 4 - 7.



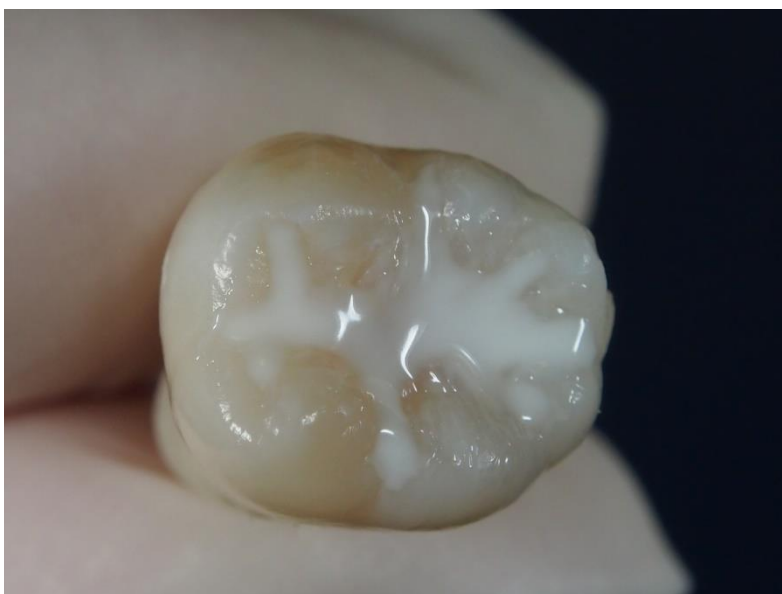Slika 4. Intaktna očišćena okluzalna ploha molara



Slika 5. Postavljanje prvog tankog sloja Constic-a



Slika 6. Popunjavanje fisura s drugim slojem Constic-a



Slika 7. Završni izgled pečata nakon postupka polimerizacije

12. PREDNOST PRIMJENE SAMOADHEZIJSKIH KOMPOZITNIH SMOLA U DJEČJOJ DENTALNOJ MEDICINI

Klasične kompozitne smole dio su svakodnevne primjene u dječjoj dentalnoj medicini. Odlikuju se izvrsnim fizikalnim i mehaničkim svojstvima, a jedini nedostatak koji se primjećuje u svakodnevnom kliničkom radu s pacijentima dječje dobi jest postupak rada, koji zahtijeva nekoliko koraka (19). To može predstavljati problem kod djece potencijalno nekooperativnog ponašanja, kao i kod djece s nešto izraženijim strahom ili kod djece s poteškoćama u razvoju.

Upravo iz tog razloga manji je broj kliničkih koraka u postupku aplikacije novih samoadhezijskih kompozitnih smola kod pacijenata dječje dobi važan faktor koji se ističe kao prednost prilikom izbora materijala za pečačenje ili postavu ispuna (19,20).

Time, manji broj koraka u radu smanjuje mogućnost nastanka pogreške te istovremeno smanjuje mogućnost nastanka rubnog propuštanja (19).

Postupak jetkanja koji se primjenjuje kao predtretman cakline kod izrade pečata s klasičnim kompozitnim smolama, osim što produljuje postupak pečačenja, može kod djece izazvati neugodan osjećaj zbog gorkog okusa kiseline u ustima. To nerijetko dovodi do potrebe za prekidom terapijskog postupka, zbog posljedice nekooperativnosti djeteta.

Navedeno su prednosti novog samoadhezijskog materijala, pri izboru odgovorajućeg materijala za kliničku primjenu u dječjoj dentalnoj medicini, a da

pritom ne postoji razlika u kvaliteti rubnog zatvaranja. Naime, nove samoadhezijske kompozitne smole odlikuju se svojstvom dobre kvalitete rubnog zatvaranja. (19,20,21)

13. RASPRAVA

Suvremene kompozitne smole koje se danas primjenjuju u svakodnevnoj kliničkoj praksi pokazuju veću trajnost (izdržljivost) materijala, jednostavnije su za rukovanje, imaju manje polimerizacijsko skupljanje, bolju mogućnost poliranja, poboljšano prijanjanje uz tvrda zubna tkiva primjenom adhezijskog sustava, a pokazuju visoko estetske rezultate (6). Međutim, tehnika izrade kompozitnog ispuna i dalje je vrlo osjetljiva, upravo zbog potrebe zasebne aplikacije adhezijskog sustava prije aplikacije samog kompozita, što povećava mogućnost razvoja pogreške (16,17,18).

Upravo to su razlozi zbog kojih su provedena daljnja istraživanja, s ciljem pronalaska materijala s pojednostavljenim rukovanjem, tj smanjenim kliničkim brojem koraka, a jednako dobrih, ili čak boljih svojstava (18,19,20).

Najnoviju generaciju kompozitnih smola čine samoadhezijske kompozitne smole, koje se pojavljuju na tržištu kao rezultat istraživanja klasičnih kompozitnih smola koje su u svakodnevnoj primjeni, i pokušaja ispravljanja njihovih nedostataka.

Jednostavnija i brža primjena samojetkajućih i samoadhezijskih kompozitnih smola kao i veća efikasnost postupka, rezultat su vrlo čestog odabira upravo ovih materijala za izradu pečata i ispuna kod pacijenata dječje dobi. Smanjuje se vrijeme trajanja zahvata i za terapeuta: doktora dentalne medicine, a time i za pacijenta: dijete, što može biti od velike važnosti kod djece potencijalno nekooperativnog ponašanja ili kod djece s poteškoćama u razvoju (19,20,21).

Istraživanje Dagher-a i njegovih suradnika prikazuje usporednu kliničku evaluaciju samojetkajućih kompozitnih smola za pečačenje fisura i tradicionalnog protokola koji koristi odvojeno samojetkajući adhezijski sustav i tekući kompozit (19).

Rezultati istraživanja nisu pokazali razliku u kvaliteti rubnog zatvaranja, anatomskoj formi, rubnoj diskoloraciji i boji između uspoređivanih skupina tijekom sedam dana, tri mjeseca, šest mjeseci i nakon jedne godine na kontrolnom pregledu. Uporaba koferdama (gumene plahtice) nije utjecala na ishod kliničkih rezultata testiranih materijala. Klinička ocjena samojetkajućeg kompozita Vertise Flow vrlo je slična klasičnom tekućem kompozitu Premise Flow koji je korišten u kombinaciji sa samojetkajućim adhezivom (OptiBond All-In-One) (19).

Izuzetno dobre rezultate laboratorijskih istraživanja novih samoadhezijskih kompozitnih smola, kao što su „Vertise Flow“ (Kerr) i „Constic“ (DMG), potkrepljuju i klinički uspjesi primjene ovih materijala, što definitivno potvrđuje opravdanost primjene.

Jednostavnost primjene, brzina primjene i efikasnost, samo su neke od prednosti novih kompozitnih smola uz izvrsna mehanička svojstva i idealnu viskoznost. Upravo navedene prednosti potvrđuju opravdanost primjene u dječjoj dentalnoj medicini. Na taj se način ujedno smanjuje mogućnost pogreške prilikom aplikacije, što rezultira uspjehom terapije.

14. ZAKLJUČAK

Uspjeh preventivnog postupka pečačenja fisurnog sustava i restaurativnih postupaka na mliječnim i mladim trajnim zubima, osobito kod pacijenata dječje dobi

ne ovisi samo o sposobnosti terapeuta da uspostavi dobru komunikaciju, a samim tim i suradnju s djetetom, već ovisi i o spretnosti u radu te o odgovarajućoj primjeni materijala za određeni postupak.

Dentalni materijali koji se primjenjuju u svakodnevnoj kliničkoj praksi, osobito u radu s djecom, moraju zadovoljiti specifične zahtjeve, ne samo što se tiče fizikalnih i mehaničkih svojstava materijala, već i u pogledu jednostavnog i brzog rukovanja, tj aplikacije materijala, i postizanje uspješnosti terapijskog postupka.

Jednostavnija i brža primjena novih samoadhezijskih kompozitnih smola, te kvaliteta ispuna usporediva s klasičnim kompozitima, opravdava odabir upravo ovih materijala za izradu pečata i ispuna kod pacijenata dječje dobi.

Uspjeh terapijskog postupka objedinjuje trajnost ispuna, dobru kvalitetu rubnog zatvaranja koja će spriječiti razvoj sekundarnog karijesa i dentinske preosjetljivosti te rezultirati očuvanjem zdravlja tvrdih zubnih tkiva.

15. SAŽETAK

Najučestalija kronična bolest tvrdih zubnih tkiva, zubni karijes, rasprostranjena je diljem svijeta kao vodeći uzrok orofacijalne boli, i gubitka zahvaćenog zuba. Retencijsko mjesto za razvoj karijesne lezije je fisurni sustav okluzalnih ploha distalnih zuba. Doktori dentalne medicine u svojoj svakodnevnoj kliničkoj praksi provode preventivni postupak pečačenja fisurnog sustava mladih trajnih, tek izniklih zuba, čime se prevenira razvoj karijesne lezije. Sama terapija karijesne lezije sastoji se od odstranjenja karioznog zubnog tkiva i restauracije izgubljenog tkiva dentalnim materijalima.

Za postupak pečačenja fisurnog sustava i restauraciju karijesom destruiranog tvrdog zubnog tkiva danas se sve više primjenjuju nove samoadhezijske kompozitne smole, čija primjena ne zahtijeva predtremanje površine cakline i dentina postupkom jetkanja 35 % ortofosfornom kiselinom. Na taj se način primjenom samoadhezijskih sustava smanjuje klinički broj koraka u radu, što uvelike pojednostavljuje postupak primjene i olakšava rad s djecom u ordinaciji, zbog brzine i jednostavnosti postupka koji ne uključuje gorak okus kiseline u ustima, a koji se javlja prilikom primjene klasičnih kompozitnih smola.

Svojstva novih samoadhezijskih kompozitnih smola jednako su dobra, ili čak bolja, u odnosu na klasične kompozitne smole koje se primjenjuju za istu indikaciju. Za uspjeh terapije važna je trajnost ispuna, i dobra kvaliteta rubnog zatvaranja u svrhu prevencije dentinske preosjetljivosti i razvoja sekundarnog karijesa. Zbog izvrsnih svojstava i jednostavnosti primjene, potvrđuje se opravdanost primjene samoadhezijskih kompozitnih smola u dječjoj dentalnoj medicini.

16. SUMMARY

The use of selfadhesive composite in pediatric dentistry

The most common chronic disease of hard dental tissues, dental caries, is widespread throughout the world as the leading cause of orofacial pain, and loss of the affected teeth. Pit and fissures of occlusal surface are retention place for the development of caries lesion. In their everyday clinical practice dentists implement preventive procedure of sealing fissure system of young permanent, just erupted teeth, thus preventing the development of caries lesions. The therapy of caries lesions consists of removal of carious tooth structure and restoration of lost tissue with dental materials.

In the process of fissure sealing and restoration of hard dental tissue destroyed by caries, today what is increasing is applying new selfadhesive composite resin, the use of which does not require pre-treatment of the surface of hard dental tissues with etching process 35% with phosphoric acid. Thus using of selfadhesive system reduces the number of steps in the clinical work, which greatly simplifies the implementation and makes it easier to work with children in clinical practice, due to the speed and simplicity of this method.

The properties of new selfadhesive composite resins are just as good, or even better, than traditional composite resins which are used for the same indication. For the successful therapy, durability of fillings is very important, and also a good quality of marginal seal, in order to prevent dentinal hypersensitivity and the development of secondary caries. Due to the excellent performance and ease of handling, confirmed the justifiability of selfadhesive composite resins in pediatric dentistry.

17. LITERATURA

1. Keith H. S. Chan, Yanjie Mai, Harry Kim , Keith C. T. Tong , Desmond Ng Jimmy C. M. Hsiao. Review: Resin Composite Filling. *Materials* 2010, 3, 1228-43.
2. Kidd, E.A., Giedrys-Leeper, E.; Simons, D. Take two dentists: a tale of root caries. *Dent. Update* 2000, 27, 222–30.
3. Selwitz, R.H, Ismail, A.I.; Pitts, N.B. Dental caries. *Lancet* 2007, 369, 51–9.
4. Caufield, P.W, Griffen, A.L. Dental caries. An infectious and transmissible disease. *Pediatr.Clin. North Am.* 2000, 47, 1001–19.
5. Kristina Goršeta (2015). Fissure Sealing in Occlusal Caries Prevention, *Emerging Trends in Oral Health Sciences and Dentistry*, Prof. Mandeep Viridi (Ed.), ISBN: 978-953-51-2024-7.
6. Milnar F. The evolution of direct composites. *Compendium* 2011; 32(1):2-3.
7. Rueggeberg, F.A. From vulcanite to vinyl, a history of resins in restorative dentistry. *J. Prosthet.Dent.* 2002, 87, 364–79.
8. Fahl Junior, N. The aesthetic composite anterior single crown restoration. *Pract. Perio. Aesthet.Dent.* 1997, 9, 59–70.
9. Roeters, J.J.; Shortall, A.C.; Opdam, N.J. Can a single resin composite serve all purposes? *Br.Dent. J.* 2005, 23, 73–9.
10. Beun, S.; Glorieux, T.; Devaux, J.; Vreven, J.; Leloup, G. Characterization of nanofilled compared to universal and microfilled composites. *Dent. Mater.* 2007, 23, 51–9.

11. Kugel G, Perry R. Direct composite resins:an update. *Compend Contin Educ Dent.* 2002;23(7):593-608.
12. Sensi LG, Strassler HE, Webley W. Direct composite resins. *Inside Dentistry.* 2007;3(7):76.
13. Hickel R, Dasch W, Janda R, Tyas MJ, Anusavice K. New direct restorative materials. *Int Dent J* 1998;43;3-16.
14. Hervas-Garcia AH, Martinez-Lozano MA, Cabanes-Vila JC, et al. Composite resins. A review of the materials and clinical indications. *Med Oral Patol Oral Cir Bucal.* 2006;11(2):215-20.
15. Beun S, Bailly C, Devaux J, Leloup G. Rheological properties of flowable resin composites and pit and fissure sealants. *Dent Mater.* 2008;24;548-55.
16. De Munck J., Van Landuyt K., Peumans M., Poitevin A., Lambrechts P., Braem M., Van Meerbeek B. A critical review of the durability of adhesion to tooth tissue: methods and results. *J Dent Res.* 2005;84(2):118–32.
17. J. D. Eick, A. J. Gwinnett, D. H. Pashley, S. J. Robinson. Current concepts on adhesion to dentin, *Crit Rev Oral Biol Med.* 8 (1997) 306–35.
18. Van Meerbeek B. Mechanisms of Resin Adhesion-Dentin and Enamel Bonding. *FERD – Adhesion*, 2008, Volume 2, Issue 1. Available from: www.dentalaegis.com/special-issues/2008/02/mechanisms-of-resin-adhesion-dentin-and-enamel-bonding.
19. Dagher S, Souhaid P, Sabbagh J. Clinical Trial Using Vertise Flow vs. Premise Flowable on Permanent Molars of Pediatric Patients : One-Year Report. [Internet]. Kerr Corporation; 2011 [cited 2015 Jun 10]. Available from: www.kerrdental.com/cms.../vertiseflow_psr_35010rev2_web.pdf.

20. Vertiseflowsalessheet.pdf . [Internet]. Kerr Corporation; 2011 [cited 2015 Jun 10]. Available from: www.kerrdental.com.
21. PB_Constic_E_000807 [Internet]. Hamburg; 2015 [cited 2015 Jun 10]. Available from: <http://www.dmg-dental.com/index.php>
22. Mali P, Deshpande S, Singh A. Microleakage of restorative materials: An in vitro study. J Indian Soc Pedod Prev Dent. 2006;March:15-18.
23. Bonifacio CC, Navarro RS, Sardenberg F, Imparato JC, de Carvalho RC, Raggio DP. Microleakage of an adhesive system used as a fissure sealant. J Contemp Dent Pract. 2009 Mar 1;10(2):26-33.
24. Welbury R, Raadal M, Lygidakis N. Guidelines on the use of Pit and Fissures Sealants in Paediatric Dentistry. An EAPD policy document. Eur J Paediatr Dent. 2004;3:179-84.
25. Ferracane JL. Resin composite--state of the art Dent Mater. 2011;27(1):29-38.

18. ŽIVOTOPIS

Tara Vražić rođena je 01.01. 1991. godine u Varaždinu. Djetinjstvo provodi u rodnom gradu, gdje završava II. Osnovnu školu Varaždin, prosjekom ocjena 5.0 u svih osam godina, uz aktivno bavljenje ritmikom i baletom te dodatnim usavršavanjem engleskog jezika. Završetkom osnovne škole, upisuje Prvu gimnaziju Varaždin, koju završava 2009.godine, s prosjekom ocjena 5.0 te je oslobođena polaganja mature. Tijekom gimnazijskih dana aktivno sudjeluje u izvannastavnim radionicama, natjecanjima, radu učeničkog vijeća, razmjenama, uz aktivno bavljenje ritmikom i baletom. Godine 2009., odmah nakon završetka gimnazije, upisuje Stomatološki fakultet Sveučilišta u Zagrebu, na kojem i apsolvira 2015. godine. Težinski prosjek ocjena u svih 6 godina studija iznosi 4.2, a prosjek ocjena četvrte, pete i šeste godine studija iznosi 4.5. Tijekom studija aktivna je sudionica projekta za edukaciju učenika osnovnih škola grada Zagreba o oralnom zdravlju. Autorica je članaka za akademski časopis Sonda. Na Zavodu za dječju i preventivnu stomatologiju Stomatološkog fakulteta provodi znanstveno istraživanje u trajanju od četiri mjeseca, prijavljuje se na natječaj za Rektorovu nagradu i ulazi u 5 najbolje ocijenjenih radova. Članica je projekta za promociju oralnog zdravlja slijepih i slabovidnih osoba. Za isti projekt, kao najistaknutija članica, godine 2015. dobiva Dekanovu povelju za poseban doprinos i izvrsnost.