

# Komplikacije tijekom i nakon dovršetka različitih postupaka izbjeljivanja

---

Vrbić, Ivana

Master's thesis / Diplomski rad

2015

Degree Grantor / Ustanova koja je dodijelila akademski / stručni stupanj: **University of Zagreb, School of Dental Medicine / Sveučilište u Zagrebu, Stomatološki fakultet**

Permanent link / Trajna poveznica: <https://um.nsk.hr/um:nbn:hr:127:682121>

Rights / Prava: [Attribution-NonCommercial-NoDerivs 3.0 Unported](#)

Download date / Datum preuzimanja: **2022-01-27**



Repository / Repozitorij:

[University of Zagreb School of Dental Medicine Repository](#)



SVEUČILIŠTE U ZAGREBU

STOMATOLOŠKI FAKULTET

Ivana Vrbić

**KOMPLIKACIJE TIJEKOM I NAKON  
DOVRŠETKA RAZLIČITIH POSTUPAKA  
IZBJELJIVANJA**

DIPLOMSKI RAD

Zagreb, srpanj 2015.

Rad je ostvaren na Zavodu za mobilnu protetiku Stomatološkog fakulteta Sveučilišta  
u Zagrebu.

Voditelj rada: prof. dr. sc. Dubravka Knezović Zlatarić, Zavod za mobilnu protetiku  
Stomatološkog fakulteta Sveučilišta u Zagrebu

Lektor hrvatskog jezika: Karlo Kobaš, mag. educ. philol. croat., Umaška 1, 31 000  
Osijek, 098/964 12 36

Lektor engleskog jezika: Tatyana Butorac, prof., Širinečka 48, 10 040 Zagreb,  
091/622 88 99

Rad sadrži: 29 stranica

12 slika

1 CD

*Zahvaljujem mentorici prof. dr. sc. Dubravki Knezović Zlatarić na pomoći prilikom izrade ovoga rada.*

*Veliko hvala mojoj obitelji na podršci tijekom školovanja.*

## SADRŽAJ

|  |    |
|--|----|
| 1. UVOD.....   | 1  |
| 2. SVRHA RADA.....   | 2  |
| 3. UZROCI OBOJENJA ZUBI.....   | 3  |
| 3.1. UNUTARNJA OBOJENJA.....   | 3  |
| 3.2. VANJSKA OBOJENJA.....   | 5  |
| 4. MATERIJALI ZA IZBJELJIVANJE .....   | 6  |
| 4.1. VODIKOV PEROKSID .....  | 7  |
| 4.2. KARBAMIDOV PEROKSID.....  | 7  |
| 4.3. MEHANIZAM IZBJELJIVANJA.....  | 8  |
| 5. POSTUPCI IZBJELJIVANJA ZUBI.....  | 11 |
| 5.1. INTENZIVNO IZBJELJIVANJE U ORDINACIJI - IN OFFICE BLEACHING                   | 11 |
| 5.2. IZBJELJIVANJE KOD KUĆE - HOME BLEACHING.....                                  | 12 |
| 5.3. IZBJELJIVANJE AVITALNIH ZUBI - WALKING BLEACH.....                            | 13 |
| 6. INDIKACIJE I KONTRAINDIKACIJE ZA RAZLIČITE POSTUPKE<br>IZBJELJIVANJA ZUBI ..... | 15 |
| 7. KOMPLIKACIJE IZBJELJIVANJA.....   | 17 |
| 7.1. NUSPOJAVE NA GINGIVI .....  | 17 |
| 7.2. NUSPOJAVE NA ZUBIMA .....   | 19 |
| 7.3. NUSPOJAVE NA SLUZNICI USNE ŠUPLJINE .....                                     | 21 |
| 8. RASPRAVA .....  | 22 |
| 9. ZAKLJUČAK.....  | 23 |
| 10. SAŽETAK .....  | 24 |
| 11. SUMMARY .....  | 25 |
| 12. LITERATURA .....   | 26 |
| 13. ŽIVOTOPIS.....   | 29 |

## 1. UVOD

Sve više pacijenata obraća pažnju na estetiku zubi i osmijeha te se sve više primjenjuju postupci izbjeljivanja zubi u stomatološkim ordinacijama. Slijedom toga, komplikacije tijekom i nakon dovršetka različitih postupaka izbjeljivanja zubi sve su češće i opsežnije. Materijali za izbjeljivanje koji se danas koriste na bazi su vodikovog peroksida. Prilikom izbjeljivanja događa se reakcija oksidacije, obojani pigmenti postaju sve manje vidljivi te je sam mehanizam izbjeljivanja temeljen na toj reakciji. Najčešće tehnike izbjeljivanja vitalnih zubi su izbjeljivanje kod kuće i u ordinaciji te njihova kombinacija. Avitalni zubi izbjeljuju se postavljanjem sredstva za izbjeljivanje privremeno u kavitet. Različite tehnike izbjeljivanja zahtijevaju različite koncentracije sredstva za izbjeljivanje koje može uzrokovati različite posljedice, kako na gingivi, tako i na zubima. Stoga se postupku izbjeljivanja zubi treba pristupiti krajnje oprezno te slijediti upute proizvođača (1).

## 2. SVRHA RADA

Komplikacije tijekom i nakon dovršetka različitih postupaka izbjeljivanja su brojne. Svrha ovog rada je prikazati najčešće komplikacije do kojih može doći prilikom rada sa sredstvima za izbjeljivanje te ukazati na oprez pri njihovom korištenju.

### 3. UZROCI OBOJENJA ZUBI

Uzroci obojenja zubi mogu biti raznoliki. Vrste obojenja koje nastaju unutarjom ugradnjom u zubnu strukturu i ne mogu se ukloniti jednostavnim površinskim postupcima poliranja nazivaju se unutarnjim (1). Ukoliko se ugradnja odvija tijekom odontogeneze obojenje se naziva preeruptivnim, a nakon odontogeneze posteruptivnim unutarnjim obojenjem (1). One vrste obojenja koje nastaju nakupljanjem i taloženjem tvari na površinu zuba nazivaju se vanjskima (1).

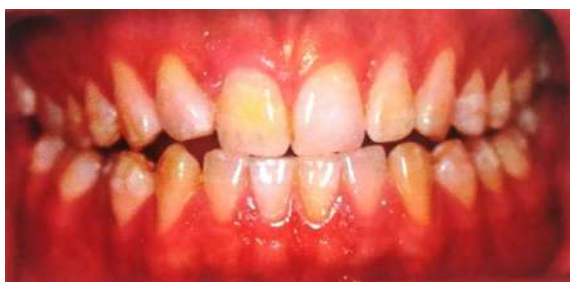#### 3.1. UNUTARNJA OBOJENJA

Razlikujemo preeruptivna unutarnja obojenja koja nastaju tijekom razvoja i nastanka zubne cakline i dentina te posteruptivna unutarnja obojenja uzrokovana različitim čimbenicima. Unutarnje preeruptivno obojenje mogu uzrokovati neke sistemske bolesti, poput hematoloških i jetrenih (porfirija, hemolitička anemija, fenilketonurija), razvojne bolesti cakline i dentina (amelogenesis imperfecta- Slika 1, dentinogenesis imperfecta, caklinska hipoplazija) te unos nekih lijekova i tvari tijekom odontogeneze (tetraciklin, natrijev fluorid) (2,3).

Obojenja zubi uzrokovana sistemskim bolestima, pri čemu zubi poprimaju plavkasto-smeđu ili plavo-zelenu boju, gotovo je nemoguće izbijeliti. Obojenja nastala tijekom razvojnih bolesti cakline i dentina te odlaganja nekih lijekova ili tvari moguće je, ovisno o stupnju obojenja, više ili manje uspješno riješiti (2). Promjene boje cakline



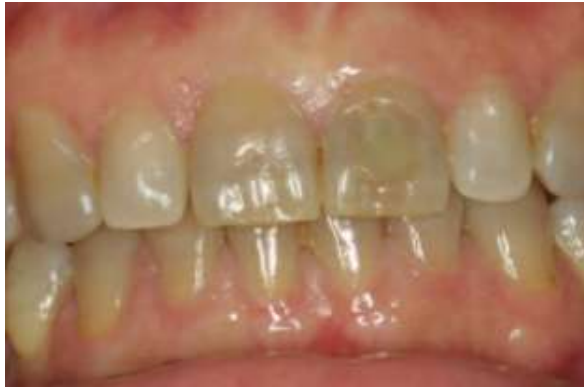nastale tijekom odontogeneze klinički se mogu očitovati u obliku hipokalcifikacije ili hipoplazije (2). Najčešći razvojni poremećaj cakline koji uzrokuje obojenje zuba jest amelogenesis imperfecta (2).



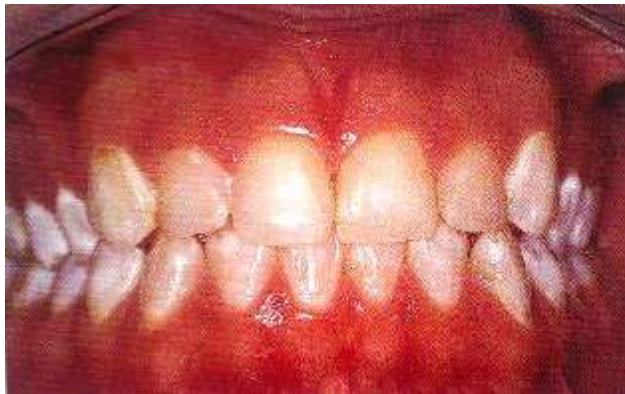Slika 1. Hipomaturacijski oblik amelogenesis imperfecta. Preuzeto iz: (2)

Tetraciklinska obojenja i dentalna fluoroza pripadaju skupini unutarnjih preeruptivnih obojenja zuba (Slika 2). Tetraciklinska obojenja nastaju unošenjem tetraciklina za vrijeme odontogeneze. Ovisno o količini i vrsti lijeka te trajanju terapije, zubi poprimaju žućkastu ili smeđe-sivu boju. Obojenje je najjače izraženo odmah nakon erupcije, a s godinama se smanjuje (4).

Dentalna fluoroza nastaje zbog prevelikog sistemskog unosa fluora (Slika 3). Pojavljuje se u obliku bijelih ili smeđih opalescencija i erozija caklinske površine (5). Unutarnja posteruptivna obojenja mogu biti uzrokovana karijesom, pulpnim promjenama, kao što su nekroza ili krvarenje uzrokovano traumom, nepravilno provedenim endodontskim postupkom i dentalnim materijalima (2).



Slika 2. Tetraciklinsko obojenje zubi. Preuzeto iz: (6)

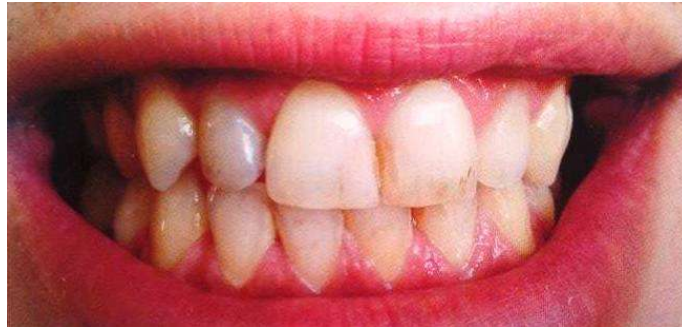

Slika 3. Fluoroza. Preuzeto iz: (1)

### 3.2. VANJSKA OBOJENJA

Vanjska su obojenja ona do kojih dolazi nakupljanjem određenih tvari na vanjskoj površini zubi, a pritom se ne mogu ukloniti provođenjem redovite oralne higijene. Najčešće se radi o plaku zbog loše oralne higijene, pušenju, unosu hrane i pića (kava, čaj, crno vino) (Slika 4). Za uklanjanje vanjskih obojenja provode se

profilaktički postupci u ordinaciji poput pjeskarenja, poliranja zubi i čišćenja kamenca (2).



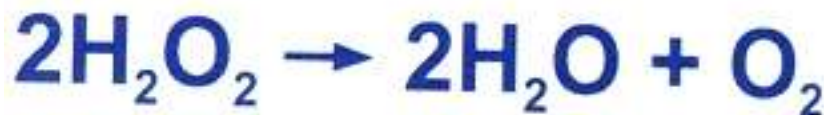Slika 4. Vanjsko obojenje zubi uzrokovano nikotinskim pigmentom.  
Preuzeto iz: (2)

#### 4. MATERIJALI ZA IZBJELJIVANJE

Osnovu materijala za izbjeljivanje čine oksidirajuća sredstva: vodikov peroksid, karbamidov peroksid i natrijev perborat. Vodikov i karbamidov peroksid uglavnom se koriste za vanjsko izbjeljivanje, dok se natrijev perborat u kombinaciji s destiliranom vodom ili vodikovim peroksidom (3% do 38%) koristi za unutarnje izbjeljivanje zubi (7).

#### 4.1. VODIKOV PEROKSID

Vodikov peroksid oksidirajuća je tvar, vrlo je nestabilan i raspada se na vodu i kisik prilikom kemijske reakcije oksidacije (Slika 5). Sredstva za izbjeljivanje sadrže različite koncentracije čistog vodikovog peroksida od 3 do 38%. Ovisno o koncentraciji može uzrokovati vrlo teška oštećenja tkiva te je potreban oprez prilikom korištenja. Zbog toga se u visokim koncentracijama koristi kao sredstvo za intenzivno izbjeljivanje u ordinaciji pod kontrolom stomatologa u točno kontroliranim uvjetima (2,8).

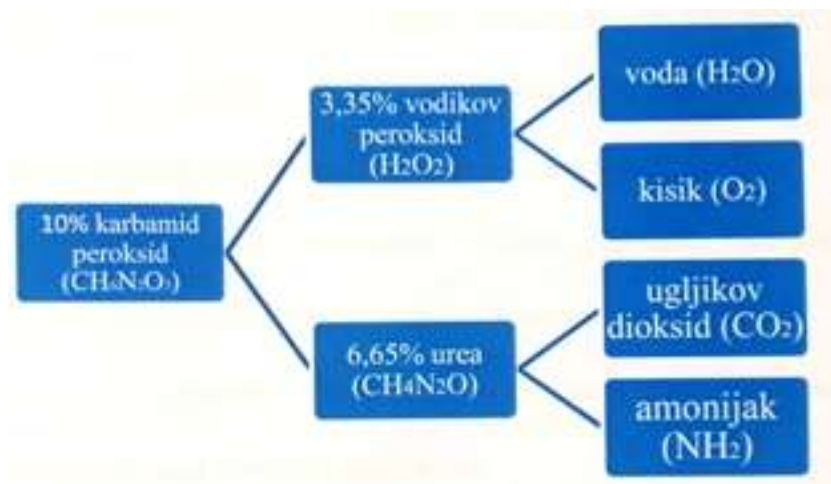


Slika 5. Kemijska reakcija oksidacije vodikovog peroksida. Preuzeto iz: (2)

#### 4.2. KARBAMIDOV PEROKSID

Karbamidov peroksid tijekom oksidacije razlaže se na vodikov peroksid i ureu (Slika 6). U sredstvima za izbjeljivanje je u koncentraciji od 3 do 45%. U određenoj koncentraciji karbamidovog peroksida obično se nalazi tri puta manja koncentracija vodikovog peroksida. Sredstva za izbjeljivanje s visokim

koncentracijama karbamidovog peroksida koriste se kod intenzivnog izbjeljivanja u ordinaciji, a ona s nižim koncentracijama za izbjeljivanje udlagom (2).

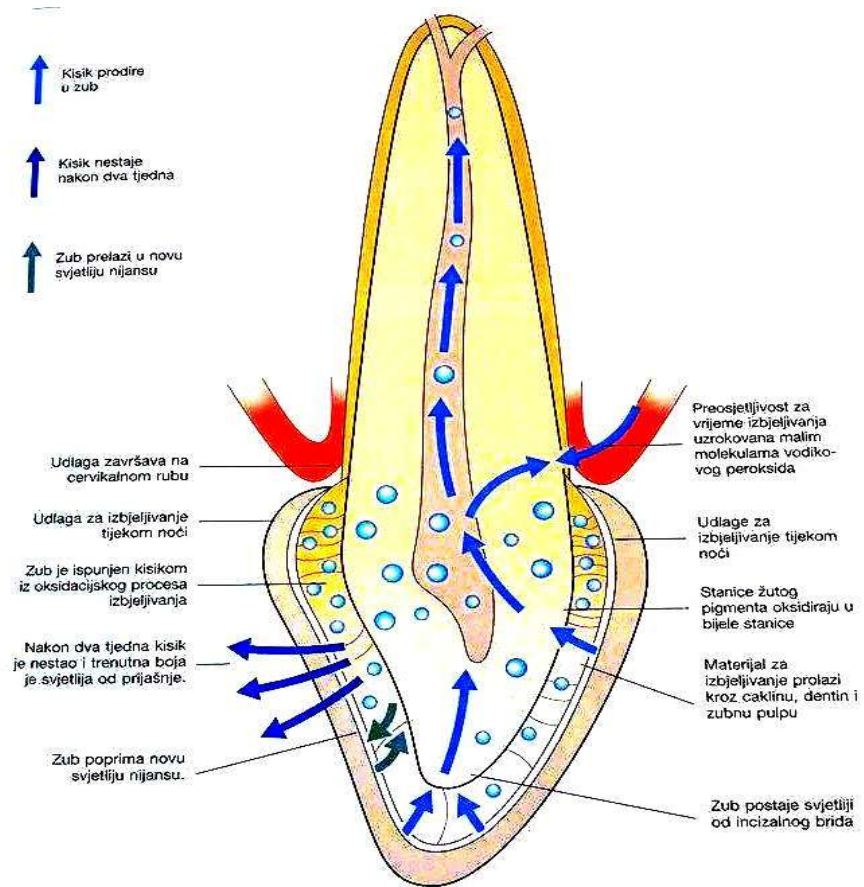


Slika 6. Razlaganje karbamidovog peroksida. Preuzeto iz: (9)

#### 4.3. MEHANIZAM IZBJELJIVANJA

Osnovni je mehanizam izbjeljivanja oksidacija pigmenata koji su inkorporirani u strukturu zubi (Slika 7). Velike obojene molekule koje reflektiraju svjetlost vidljive valne duljine cijepaju se na manje nebojane koje reflektiraju u nevidljivom dijelu spektra (10). Molekula kisika, koja je aktivna tvar vodikovog peroksida, slobodno prolazi kroz caklinu. Prodorom određene količine kisika

mijenjaju se optička svojstva zubi te oni postaju opakniji. Njegovim otpuštanjem, koje može trajati i do 2 tjedna, zubi postaju transparentniji i stabilizira im se boja. Preporučuje se pričekati s adhezivnim cementiranjem estetskih nadomjestaka dok se sav vodikov peroksid raspadne i sve molekule kisika difuzijom izađu iz zubne strukture (2). Za učinak vodikovog peroksida prilikom izbjeljivanja bitna je njegova koncentracija, trajanje postupka i temperatura. Što su koncentracija i temperatura više, postiže se brže izbjeljivanje. Isti učinak možemo postići s nižim koncentracijama vodikovog peroksida i dužom aplikacijom (11,12,13). Međutim, treba ograničiti djelovanje materijala za izbjeljivanje. Reakcija oksidacije odvija se do *točke zasićenja* nakon čega može doći do potpune razgradnje tvrdog zubnog tkiva (14).



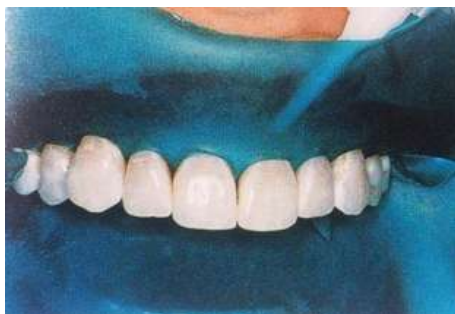Slika 7. Mehanizam izbjeljivanja zubi. Preuzeto iz: (1)

## 5. POSTUPCI IZBJELJIVANJA ZUBI

### 5.1. INTENZIVNO IZBJELJIVANJE U ORDINACIJI - *IN OFFICE BLEACHING*

Intenzivno izbjeljivanje zubi u stomatološkoj ordinaciji obavlja se pod strogim nadzorom stomatologa. Koriste se sredstva visokih koncentracija na bazi vodikovog peroksida od 25 do 40 % ili karbamidovog peroksida od 35 do 45 % (2). Tako visoke koncentracije sredstava nisu pogodne za kućnu uporabu. Da bi spriječili oštećenja mekih zubnih tkiva, obavezno je korištenje koferdama ili drugih zaštitnih sredstava pomoću kojih ćemo u potpunosti izolirati radno polje (Slika 8). Nakon što su zaštićene sve okolne strukture, može se započeti s postupkom izbjeljivanja. Sredstvo za izbjeljivanje nanosi se na zube, ostavlja se 10 do 20 minuta na zubima, a potom se uklanja. Postupak se može ponoviti u nekoliko intervala ovisno o stupnju obojenja zubi (2). Tijekom jedne posjete postupak se može ponavljati do četiri puta (2). Kao dopuna izbjeljivanju i za ubrzanje postupka, danas se najčešće koriste LED lampe koje aktiviraju sastojke gela za izbjeljivanje. Kontradiktorna su mišljenja o učinkovitosti dodatne energije kojom bi se ubrzao postupak izbjeljivanja. Znanstvena istraživanja još uvijek nisu razjasnila utjecaj dodatnog izvora energije u postupku izbjeljivanja (15-20). Ovaj postupak izbjeljivanja može prethoditi postupku izbjeljivanja udlagom kao motivacija pacijentu i za skraćivanje vremena izbjeljivanja.





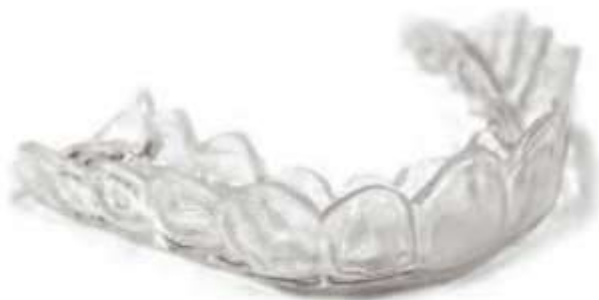Slika 8. Izolirano radno polje pomoću koferdama i zaštitnog sredstva.

Preuzeto iz: (1)

## 5.2. IZBJELJIVANJE KOD KUĆE - *HOME BLEACHING*

Izbjeljivanje udlagom kod kuće pokazalo se kao najjednostavnije rješenje za terapeuta i za pacijenta. Nakon početnih konzultacija i objašnjavanja postupka pacijentu, izrađuje se individualna udlaga (Slika 9). Sredstvo za izbjeljivanje je vodikov peroksid (oko 10 %) ili karbamidov peroksid (10 do 20 %) čija je koncentracija znatno niža u odnosu na izbjeljivanje u ordinaciji (1). Pacijent sam nanosi sredstvo za izbjeljivanje u udlagu te ju postavlja u usta. Pritom liječnik dentalne medicine daje jasne upute o načinu kako se to izvodi (1). Veliku ulogu kod ove tehnike ima pacijentova spremnost na suradnju, ali i procjena liječnika dentalne medicine tko je dobar kandidat za ovu tehniku izbjeljivanja. Udlagu je moguće nositi i po danu i po noći. Udlage s višim koncentracijama aktivne tvari nose se po danu, oko sat vremena, a one s nižim koncentracijama tijekom noći (1). Bitno je naglasiti pacijentu da ukloni višak materijala koji iscure iz udlage pri postavljanju kako bi spriječili oštećenje mekih tkiva. Zbog niže koncentracije aktivne tvari u sredstvu za

izbjeljivanje, postupak izbjeljivanja je duži. Udlaga se može nositi od tjedan dana pa sve do 6 mjeseci kod teških obojenja zubi poput tetraciklinskih (1). Nakon što se postigne željeni rezultat od pacijenta se zatraži vraćanje udlage da ne bi došlo do prekomjernog izbjeljivanja. To je potrebno jer pacijenti postanu opsjednuti izbjeljivanjem i nastave ga provoditi bez obzira na upute (1).

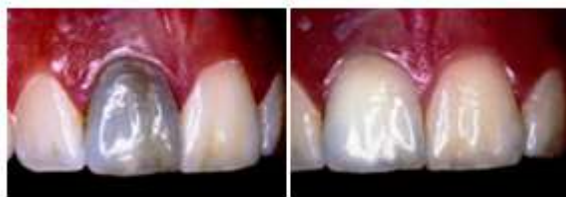

Slika 9. Udlaga za izbjeljivanje zubi. Preuzeto iz: (14)

### 5.3. IZBJELJIVANJE AVITALNIH ZUBI - *WALKING BLEACH*

Brojni su razlozi promjene boje avitalnih zubi. Neki od njih su krvarenja uzrokovana traumom zubi, nekrotično pulpno tkivo te ostaci endodontskog materijala u pulpnoj komorici (21,22). Glavna karakteristika ovog načina izbjeljivanja je da se sredstvo za izbjeljivanje unosi u pulpnu komoricu. Osnovni preduvjet za provođenje ovog postupka je pravilno endodontski liječen zub (2). U razini caklinsko-cementnog spojišta potrebno je staviti podlogu debljine 2 mm koja

može biti cinkoksifosfatni ili staklenoionomerni cement (23). Podloga služi kao zaštitna barijera od prodiranja sredstva za izbjeljivanje visoke koncentracije u korijenski kanal. Za izbjeljivanje avitalnih zubi koristi se 35% vodikov peroksid ili 95% natrijev perborat koji se postavljaju u predhodno očišćenu pulpnu komoricu (2). Kavitet se zatvori privremenim ispunom te se pacijenta naručuje najduže za tri dana (*Walking Bleach*). Postupak se ponavlja dok ne dobijemo željeni rezultat te se može kombinirati s drugim tehnikama izbjeljivanja (1) (Slika 10).



Slika 10. Prije i poslije izbjeljivanja avitalnog zuba. Preuzeto iz: (6)

## 6. INDIKACIJE I KONTRAINDIKACIJE ZA RAZLIČITE POSTUPKE IZBJELJIVANJA ZUBI

Kako bi postupak izbjeljivanja bio što uspješniji, svakom pacijentu treba pristupiti individualno. Budući da postoje različiti uzroci obojenja, potrebno je primijeniti različite tehnike izbjeljivanja. Tehniku izbjeljivanja zubi treba pomno odabrati za svakog pacijenta individualno, a često ih je potrebno i kombinirati (2,24). Treba uzeti u obzir i vrijeme koje je potrebno da se postigne određeni rezultat. Mora se postići kompromis između pacijentovih želja da što brže izbijeli zube i sprječavanja komplikacija produljivanjem vremena izbjeljivanja.

Izbjeljivanje u ordinaciji indicirano je kod blagih caklinskih obojenja, umjerenih tetracaklinskih obojenja, fluoroza i staračkih obojenja. Kontraindikacije su: jača tamnija obojenja, karijes, oštećenje cakline, velika pulpna komorica, veći gubitak cakline, osjetljivi zubi i odstojeći ispuni (2).

Postupak izbjeljivanja udlagom kod kuće primjenjuje se kada postoje umjerena žuta obojenja, površinska caklinska obojenja te fluoroza i staračka obojenja. Kontraindiciran je kod većeg gubitka cakline, osjetljivih zubi, karijesa, odstojećih ispuna, alergija na sredstva za izbjeljivanje i bruksizma (2).

Indikacije za izbjeljivanje nevitalnih zubi su: obojenja pulpne komorice, dentinska obojenja i obojenja koja nisu uklonjena ekstrakoronarnim postupcima izbjeljivanja. Kontraindikacije su: površinska caklinska obojenja, poremećaji razvoja cakline, karijes, odstojeći ispuni i veći gubitak dentina (2).

Prilikom odabira tehnike izbjeljivanja zubi bitno je procijeniti pacijentovo oralno zdravlje, koliko je motiviran i kooperabilan te ima li nerealna očekivanja. Trudnoća i dojenje također pripadaju u kontraindikaciju za izbjeljivanje zubi zbog nedovoljnog istraživanja o djelovanju na plod (1,25).

## 7. KOMPLIKACIJE IZBJELJIVANJA

Komplikacije prilikom izbjeljivanja zubi su česte, no srećom većina nuspojava slabog je intenziteta i kratkotrajne su. Liječnici dentalne medicine prije svega trebaju biti upoznati s mogućim nuspojavama prilikom izbjeljivanja zubi da bi ih u konačnici sveli na minimum. Također, pacijenta moraju upoznati s mogućim nuspojavama. Provedena su brojna istraživanja kako bi se dokazalo je li postupak izbjeljivanja zubi štetan. Jedini univerzalni zaključak bio bi da su gelovi s niskom koncentracijom karbamidovog peroksida, koji se koriste pod nadzorom liječnika i uz osobi prilagođene udlage, u cijelosti sigurni u smislu toksičnosti, mutagenosti i rizika od malignih bolesti (1).

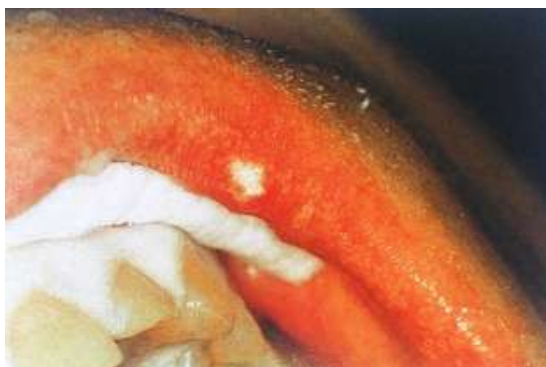S obzirom na lokalizaciju, komplikacije se mogu podijeliti na one koje se pojavljuju na gingivi, zubima i sluznici usne šupljine.

### 7.1. NUSPOJAVE NA GINGIVI

Prilikom uporabe sredstva za izbjeljivanje visoke koncentracije, treba biti iznimno oprezan. Može doći do nastanka ulceracije na mjestu gdje je sredstvo za izbjeljivanje došlo u dodir sa gingivom. Također, može doći do kemijskih opekline gingive, ali i kože terapeuta (1) (Slika 11). Zbog kemijskih opekotina može doći do povlačenja zubne papile, što otežava postizanje estetskog osmijeha. Omekšanje gingive, promjene u teksturi gingive i osjetljivost blaže su nuspojave koje su

moгуće prilikom rada sa sredstvom za izbjeljivanje, ali ih treba imati na umu (1). Kako bismo spriječili nuspojave na gingivi, nužna je upotreba koferdama ili drugih zaštitnih sredstava za gingivu. Nažalost, opekotine gingive su česte. Nestaju nakon nekoliko minuta, tkivo brzo ozdravi i ne nastaju trajna oštećenja, ali pacijenta na to treba upozoriti i pripremiti (1). Ukoliko dođe do oštećenja gingive tijekom intenzivnog izbjeljivanja, postupak je potrebno prekinuti.

Uporabom nižih koncentracija sredstva za izbjeljivanje, također će se smanjiti nuspojave gingive (1). Treba obratiti pažnju na količinu sredstva koje pacijent nanosi u udlagu i objasniti pacijentu da se višak materijala mora ukloniti kako bi se spriječila iritacije mekih tkiva. Zaglađivanjem i poliranjem rubova udlage preventivno se djeluje na iritaciju gingive (1,26). Tijekom postupka važno je upozoriti pacijenta na iznimnu važnost održavanja oralne higijene.



Slika 11. Kemijska opeklina. Preuzeto iz: (1)

## 7.2. NUSPOJAVE NA ZUBIMA

Preosjetljivost zubi česta je i gotovo neizbježna pojava prilikom intenzivnog izbjeljivanja zubi. Ponekad pacijenti ne mogu izdržati bol koja se javlja tijekom postupka pa se isti mora prekinuti. Primjenom fluorida ili kalijevih nitrata kao predtretman na samom početku pojave simptoma možemo djelovati na smanjenje preosjetljivosti zubi (1). Prolazna preosjetljivost uobičajena je te se smatra normalnom nuspojavom pri izbjeljivanju (1). Nastaje kao posljedica prodiranja materijala kroz dentinske tubuluse do pulpe gdje izaziva njezine reverzibilne promjene (1,27). Materijal do zubne pulpe može prodrijeti u roku od 15 minuta (1). Oštećenje pulpe ovisi o poroznosti i prolasku kroz caklinu i dentin. Vodikov peroksid ima tendenciju dubljeg prodiranja nego karbamid peroksid te se pri odabiru materijala za izbjeljivanje mora uzeti u obzir i ta činjenica (1). Kako bi se zaštitila pulpa i spriječio prodor materijala, potrebno je provjeriti kvalitetu cakline i ispuna. Intenzivno izbjeljivanje ne provodi se kod oštećene ili hipomineralizirane cakline niti kod ispuna s postojećim pukotinama (2). Istraživanja su dokazala da se prilikom izbjeljivanja ne uništava tvrdo zubno tkivo (2). Znanstvena istraživanja dokazuju kako vodikov peroksid prodorom kroz caklinu djeluje na organsku fazu unutrašnjeg sloja cakline gdje je njezina prisutnost veća te povećava caklinsku poroznost (2). Neka mjerenja su pokazala kako izlaganje zubne strukture karbamidovom peroksidu kroz 6 sati izaziva prosječno gubitak kalcija od 1,06 mikrograma po mm<sup>2</sup> (2). Međutim, izlaganje zubi dvominutnom djelovanju narančinom ili jabučnom soku te slatkim gaziranim pićima također uzrokuje jednaki gubitak kalcija (2). Ovaj iznos

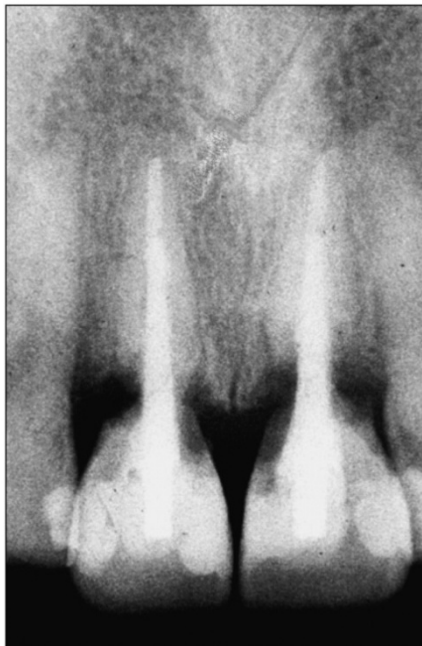


gubitka kalcija je vrlo mali i klinički gotovo beznačajan (2). Kod postupaka izbjeljivanja udlagom, osjetljivost se pojavljuje rjeđe zbog nižih koncentracija materijala. Kraćim vremenom nošenja udlage i nižom koncentracijom materijala za izbjeljivanje smanjujemo mogućnost pojave preosjetljivosti.

Postoji opasnost da pacijenti koji pretjerano koriste materijale za izbjeljivanje izazovu neželjene posljedice, stoga je važno kontrolirati količinu materijala koji oni koriste. Da bi spriječili pretjerano korištenje sredstva za izbjeljivanje i neželjene komplikacije, treba ograničiti vrijeme nošenja udlage i količinu materijala koja je pacijentu na raspolaganju. Pacijenta treba češće naručivati na kontrole da bismo na vrijeme uočili eventualne nuspojave.

Vanjska ili unutarnja resorpcija korijena jako je neugodna komplikacija koja se pojavljuje kod izbjeljivanja avitalnih zubi, prvenstveno zato što se lako može spriječiti stavljanjem podloge cinkoksifosfatnog ili staklenoionomernog cementa prilikom unutarnjeg izbjeljivanja zubi. Pri vanjskoj resorpciji korijena dolazi do nekroze, upalne resorpcije i trajnog oštećenja zuba (1,28,29,30) (Slika 12).

Ponekad zubi nakon izbjeljivanja nisu jednolične boje. Ako su postojali kalcifikati u zubu, oni mogu postati jače vidljivi te rezultat izbjeljivanja može biti neestetski.



Slika 12. Vanjska resorpcija korijena uzrokovana izbjeljivanjem. Preuzeto iz:  
(6)

### 7.3. NUSPOJAVE NA SLUZNICI USNE ŠUPLJINE

Prilikom uporabe sredstva za izbjeljivanje moguća je neugodna pojava promjene okusa. Pacijenta treba upozoriti na moguću komplikaciju i objasniti mu da je ta nuspojava prolaznog karaktera. Također, pacijent može imati osjećaj gorećeg nepca ili upale grla. Bitno je razlikovati alergijsku reakciju od tih prolaznih nuspojava. Pacijenti s dokazanim alergijama ili preosjetljivošću na bilo koji sastojak ne bi smjeli upotrebljavati sredstva za izbjeljivanje (1).

## 8. RASPRAVA

Estetika zubi je postala imperativ sve većeg broja pacijenata te se postupak izbjeljivanja rutinski obavlja u većini modernih stomatoloških ordinacija. Različite metode izbjeljivanja omogućuju bolju estetiku zuba, ali i veću mogućnost pojave različitih komplikacija. S obzirom da se postupak izbjeljivanja zubi u današnje vrijeme sve češće koristi dolazi do pojave da se taj postupak smatra apsolutno sigurnim za obavljanje, pa ga čak i dio ljudi izvan stomatološke profesije obavlja. Komplikacije koje se javljaju svakako nisu bezazlene. Da bi ih se izbjeglo potrebno ih je prvenstveno znati, a u konačnici i spriječiti njihov nastanak adekvatnim postupcima tijekom izbjeljivanja. Prednosti izbjeljivanja zubi su brojne, ali također postoje i mane samog postupka, kao i komplikacije. Preosjetljivost zubi je često uzrok boli za vrijeme izbjeljivanja. Unutarnja i vanjska resorpcija korijena, kao najteži oblici komplikacija, svakako trebaju ukazati na oprez prilikom korištenja sredstva za izbjeljivanje. Samo izbjeljivanje zubi ne oštećuje trajno zubnu caklinu već se komplikacije događaju zbog nestručnog provođenja samog postupka izbjeljivanja (2).

## 9. ZAKLJUČAK

Izbjeljivanje zubi sve se češće primjenjuje u stomatološkim ordinacijama. Moderna stomatologija nezamisliva je bez postupaka izbjeljivanja zubi. Potrebno je educirati liječnike dentalne medicine o načinu provođenja postupka, ali i o komplikacijama te njihovom sprječavanju. Materijali i njihove koncentracije koje se koriste prilikom izbjeljivanja nisu bezazleni. Uporaba tih materijala može uzrokovati čak i trajne posljedice poput unutarnje ili vanjske resorpcije korijena s posljedičnim gubitkom zuba. Ne smiju se smatrati kozmetičkim proizvodima, nego isključivo medicinskim sredstvima koja se koriste uz strogi nadzor. Samo pravilnom uporabom i primjenom odgovarajuće tehnike izbjeljivanja postiže se zadovoljavajući rezultat terapije. Smanjenje mogućih nuspojava pacijentu olakšava sam postupak izbjeljivanja i u konačnici dovodi do njegovog zadovoljstva.

## 10. SAŽETAK

Uzroci obojenja zubi mogu biti unutarnji ili vanjski. Materijali koji se danas koriste za izbjeljivanje zubi su vodikov peroksid i karbamid peroksid koji djeluju procesom oksidacije. Postoje različite tehnike izbjeljivanja zubi. Razlikujemo izbjeljivanje vitalnih zubi u ordinaciji i kod kuće te izbjeljivanje avitalnih zubi. Različite tehnike izbjeljivanja mogu se kombinirati kako bi se postigao bolji učinak. Jasno su određene indikacije i kontraindikacije za različite postupke izbjeljivanja. Komplikacije koje se mogu pojaviti mogu biti na gingivi, zubima ili sluznici usne šupljine. Na gingivi može doći do kemijskih opekotina i nastanka ulceracija prilikom rada s materijalima za izbjeljivanje. Zubi prilikom postupka izbjeljivanja mogu biti preosjetljivi te mogu nastati oštećenja zubne pulpe. Vanjska resorpcija korijena najteža je komplikacija prilikom izbjeljivanja zubi i može dovesti do trajnog gubitka zuba. Od mogućih komplikacija pojavljuju se još i promjena okusa, osjećaj gorućeg nepca ili upala grla. Nuspojave su česte, ali srećom većina ih je prolaznog karaktera. Tijekom rada s materijalima za izbjeljivanje treba biti oprezan da bi terapija bila uspješna.

## 11. SUMMARY

### COMPLICATIONS DURING AND AFTER COMPLETION OF DIFFERENT TOOTH BLEACHING TECHNIQUES

Reasons for tooth discoloration can be both internal or external. Modern materials used for tooth bleaching are hydrogen peroxide and carbamide peroxide which both act on the process of oxidation. There are several tooth bleaching techniques, such as “in- office bleaching“ or “at home bleaching“ techniques for vital teeth and “the walking bleach“ technique for non- vital teeth. Various techniques can be combined in order to achieve better results. Indications and contraindications for dental bleaching techniques have been clearly determined. Complications may occur on the gingiva, on the teeth or on the oral mucosis. The gingiva may be chemically burned or suffer from ulcerosis during the chemical process of dental bleaching materials. Teeth can become hyper-sensitive or the teeth pulp can be damaged during the same process. External root resorption is the worst complication which may occur during the dental bleaching process. This could lead to permanent teeth loss. In reference to other possible complications, there is also the change in taste, a burning palate sensation or sore throat. Side effects often occur. Luckily, most of them are only temporary. However, it is necessary to be extremely careful during the tooth bleaching process in order to complete a successful therapy.

## 12. LITERATURA

1. Greenwall L. Bleaching techniques in restorative dentistry: An illustrated guide. London: Martin Dunitz Ltd; 2001.
2. Knezović Zlatarić D. Osnove estetike u dentalnoj medicini. Zagreb: Hrvatska komora dentalne medicine; 2013.
3. Sulieman M. An overview of tooth discoloration; extrinsic, intrinsic and internalized stains. Dental Update. 2005; 463- 71.
4. Crawford PJM, Aldered M, Bloch- Zupan A. Amelogenesis imperfecta. Orphanet J Rare Dis. 2007; 2:17.
5. Šutalo J. Patologija tvrdih zubnih tkiva. Zagreb: Naklada Zadro; 1994. p. 90-1.
6. Dahl JE. Tooth bleaching- a critical review of the biological aspects. NIOM-Scandinavian Institute of Dental Materials. 2003;14:292-304.
7. Walton ER, Torabinejad M, et al. Principles and practice of endodontics. Philadelphia: Saunders; 2002. p. 385-99.
8. Crawford PJM, Aldered M, Bloch- Zupan A. Amelogenesis imperfecta. Orphanet J Rare Dis. 2007; 2:17.
9. Kwon S, Ko S, Greenwall L. Tooth whitening in esthetic dentistry: Principles and techniques. London: Quintessence Publishing Co; 2009.
10. Taher NM. The Effect of Bleaching Agents on Surface hardness of Tooth Colored Restorative Materials. I Contemp Dent Pract. 2005; 2(6): 18-26.

11. Haywood VB. Achieving, maintaining, and recovering successful tooth bleaching. *J Esthet Dent.* 1996;8:31-8.
12. Arens D. The role of bleaching in aesthrtics. *Dent Clin North Am.* 1989;33:319-36.
13. Christensen GJ. Tooth Bleaching, state of art. *CRA Newsletter.* 1997;21:1-3.
14. Fearon J. Tooth whitening: concepts and controversies. *International dentistry SA.* 2007; 11(2): 24-38.
15. Goldstein RE. In-office bleaching: where we came from, where we are today. *J Am Dent Assoc Suppl.* 1997; 128:15-11.
16. D'Arce MB, Lima DA, Aguiar FH, Ambrosano GM, Munin E, Lovadino JR. Evaluation of ultrasound and light sources as bleaching catalysts- and in vitro study. *Eur J Esthet Dent.* 2012; 7:176-84.
17. Bernardin JK, Sartori N, Ballarin A, Perdigao J, Lopez G, Baratieri LN. Clinical performance of vital bleaching techniques. *Oper Dent.* 2010; 35:3-10.
18. Joiner A. The bleaching of teeth: a review of the literature. *J Dent.* 2006; 34:412-9.
19. Ontiveros JC, Paravina RD. Color change of vital teeth exposed to bleaching performed to bleaching performed with and without light. *J Dent.* 2009; 37:840-7.
20. Buchalla W, Attin T. External bleaching therapy with activation by heat, light or laser- a systematic review. *Dent Mater.* 2007; 23:586-96.
21. Maleknejd F, Ameri H, Kianfar I. Effect of intracoronal bleaching agents. *J Conserv Dent.* 2012;15:174-7.



22. Abbott P, Heah SY. Internal bleaching of teeth: an analysis of 255 teeth. *Aust dent J.* 2009;54:326-33.
23. Attin T, Paque F, Ajam F, Lennon AM. Review of the current status of tooth whitening with the walking bleach technique. *Int Endod J.*2003; 36: 313-29.
24. Joiner A. The bleaching of teeth: a review of the literature. *J Dent.* 2006; 34:412-9.
25. Sueliman M. An overview of bleaching techniques: I. History, chemistry, safety and legal aspects. *Dent Update.* 2004; 31:608-16.
26. Fischer D. The need for dentist supervision when tooth bleaching. *Restor Aesthet Prac.* 2000;2:98-9.
27. Costa CA, Riehl H, Kina JF, Sacono NT, Hebling J. Human pulp responses to in-office tooth bleaching. *Oral Surg Oral Med oral Pathol Oral Radiol Endod.* 2010; 109:59-64.
28. Al Shethri S, Matis BA, Cochran MA, Zekonis R, Stropes M. A clinical evaluation of two in-office bleaching products. *Oper Dent.* 2003; 28:488-95.
29. Zimmerli B, Jeger F, Lussi A. Bleaching of nonvital teeth. A clinically relevant literature review. *Schweiz Monatsschr Zahnmed.* 2010;120:306-20.
30. Cvek M, Lindvall AM. External root resorption following bleaching of pulpless teeth with oxygen peroxide. *Endodont Dent Traumatol.* 1985;1:56-60.

### 13. ŽIVOTOPIS

Ivana Vrbić rođena je 22. lipnja 1989. godine u Zenici, Bosna i Hercegovina. Osnovnu školu završila je 2004. godine u Zaprešiću te upisala Opću gimnaziju „Ban Josip Jelačić“ u Zaprešiću. Maturirala je 2008. godine te iste upisuje Stomatološki fakultet Sveučilišta u Zagrebu. Diplomirala je 2015. godine.