

Bioaktivni materijali za retrogradno punjenje korijenskih kanala

Jurič, Irena Ana

Master's thesis / Diplomski rad

2017

Degree Grantor / Ustanova koja je dodijelila akademski / stručni stupanj: **University of Zagreb, School of Dental Medicine / Sveučilište u Zagrebu, Stomatološki fakultet**

Permanent link / Trajna poveznica: <https://um.nsk.hr/um:nbn:hr:127:133997>

Rights / Prava: [Attribution-NonCommercial 4.0 International](#)/[Imenovanje-Nekomercijalno 4.0 međunarodna](#)

Download date / Datum preuzimanja: **2024-10-03**



Repository / Repozitorij:

[University of Zagreb School of Dental Medicine Repository](#)





SVEUČILIŠTE U ZAGREBU
STOMATOLOŠKI FAKULTET

Irena Ana Jurič

**BIOAKTIVNI MATERIJALI ZA
RETROGRADNO PUNJENJE KORIJENSKIH
KANALA**

Diplomski rad

Zagreb, 2017.



SVEUČILIŠTE U ZAGREBU
STOMATOLOŠKI FAKULTET

Irena Ana Jurič

**BIOAKTIVNI MATERIJALI ZA
RETROGRADNO PUNJENJE KORIJENSKIH
KANALA**

Diplomski rad

Zagreb, 2017.

Rad je ostvaren u: Stomatološki fakultet, Zavodu za endodonciju i restaurativnu stomatologiju, Sveučilište u Zagrebu.

Mentor rada: prof.dr.sc. Ivana Miletić, Stomatološki fakultet, Sveučilište u Zagrebu.

Lektor hrvatskog jezika: Marija Keža Pavlović, prof. hrvatskog jezika i književnosti.

Lektor engleskog jezika: Marija Keža Pavlović, prof. engleskog jezika i književnosti.

Sastav Povjerenstva za obranu diplomskog rada:

1. _____
2. _____
3. _____

Datum obrane rada: _____

Rad sadrži: 30 stranica

4 tablice

9 slika

1 CD

Osim ako nije drukčije navedeno, sve ilustracije (tablice, slike i dr.) u radu su izvorni doprinos autora diplomskog rada. Autor je odgovoran za pribavljanje dopuštenja za korištenje ilustracija koje nisu njegov izvorni doprinos, kao i za sve eventualne posljedice koje mogu nastati zbog nedopuštenog preuzimanja ilustracija odnosno propusta u navođenju njihovog podrijetla.

Zahvaljujem mentorici prof. dr. sc. Ivana Miletić na povjerenju, podršci i uloženom trudu tijekom izrade ovog diplomskog rada.

Hvala svim mojim prijateljima i dragim ljudima koji su mi najljepše godine odrastanja učinili nezaboravnima. Hvala Vam na zajedničkim trenucima, razgovorima i iskustvima koji su od mene načinili osobu.

Najviše zahvaljujem svojim roditeljima, kojima i posvećujem ovaj diplomski rad. Hvala Vam na beskonačnom strpljenju, razumijevanju i ljubavi.

Bioaktivni materijali za retrogradno punjenje korijenskih kanala

Sažetak

Endodontsko liječenje zuba je terapijski postupak obrade korijenskog kanala u cilju uklanjanja patološki promijenjenog tkiva i patogenih mikroorganizama. Kod neuspjeha endodontske terapije pristupa se kirurškom postupku uklanjanja vrška korijena zuba zajedno s patološki promijenjenim tkivom. Na korijenskom kanalu na mjestu resekcije izrađuje se retrogradni kavitet i ispunjava se s materijalom koji hermetički brtvi, u cilju sprječavanja prodora iritirajućih tvari iz korijenskog kanala u periapikalno područje.

Za retrogradno punjenje korijenskih kanala mogu se rabiti brojni materijali, u novije vrijeme prednost imaju bioaktivni materijali. Kvaliteta konačnog punjenja korijenskih kanala bit će uspješnija ukoliko odaberemo materijal s dobrim biološkim, kemijskim i mehaničkim svojstvima. U tu skupinu spadaju Mineral trioksid agregat, Biodentin i biokeramika.

Prednost bioaktivnih materijala je njihova biokompatibilnost, potiču reparaciju i regeneraciju paradontnih tkiva, ostvaruju kemijsku vezu sa dentinom, a nakon stvrdnjavanja lagano ekspandiraju čime osiguravaju dobro brtvljenje korijenskog kanala.

Ključne riječi: bioaktivni materijali; MTA; Biodentin; biokeramika,; retrogradno punjenje

Bioactive materials for the retrograde filling of root canals

Summary

Endodontic treatment of a tooth is a therapeutic procedure of root canal management with the aim to remove pathologically altered tissue and pathogenic microorganisms. Surgical removal of a root apex and pathologically altered tissue around it is applied in case of endodontic therapy failure. After the resection, root-end cavity on the root canal is prepared and filled with a material that enables hermetic sealing, with the aim to prevent penetration of irritating substances from root canal into the periapical area.

Many materials may be used for retrograde root canal filling and in recent times, bioactive materials are preferred. Final root canal filling will be all the more successful if we choose a material with good biological, chemical and mechanical properties. Among the materials with such properties are the Mineral trioxide aggregate, Biodentine and bioceramics.

The main advantage of bioactive materials is their biocompatibility and the fact that they stimulate reparation and regeneration of periodontal tissues. In addition, they form chemical bonds with dentin and after hardening, they slightly expand, thus ensuring good sealing of the root canal.

Key words: bioactive materials, MTA, Biodentine, bioceramics, retrograde filling

SADRŽAJ

1. UVOD.....	1
2. MATERIJALI ZA RETROGRADNO PUNJENJENJE KORIJENSKOG KANALA.....	6
2.1. Mineral trioksid agregat - MTA.....	7
2.1.1. Sastav MTA.....	10
2.1.2. Stvrdnjavanje i svojstva MTA.....	11
2.2. Biodentin.....	12
2.2.1. Sastav Biodentina.....	13
2.2.2. Stvrdnjavanje i svojstva Biodentina.....	13
2.3. Biokeramika.....	14
2.3.2. Stvrdnjavanje i svojstva biokeramičkih materijala.....	16
3. RASPRAVA.....	17
4. ZAKLJUČCI.....	21
5. LITERATURA.....	23
6. ŽIVOTOPIS.....	29

Popis kratica:

MTA – mineral trioksid agregat, engl. Mineral Trioxide Aggregate

GMTA – sivi mineral trioksid agregat, engl. Gray Mineral Trioxide Aggregate

WMTA – bijeli mineral trioksid agregat, engl. White Mineral Trioxide Aggregate

IRM – posredni restaurativni materijal, engl. Intermediate Restorative Material

ZOE – cink oksid eugenol, engl. Zinc Oxide Eugenol

Super EBA – super etoksi benzoična kiselina, engl. Super Ethoxy Benzoic Acid

FDA – Food and Drug Administration

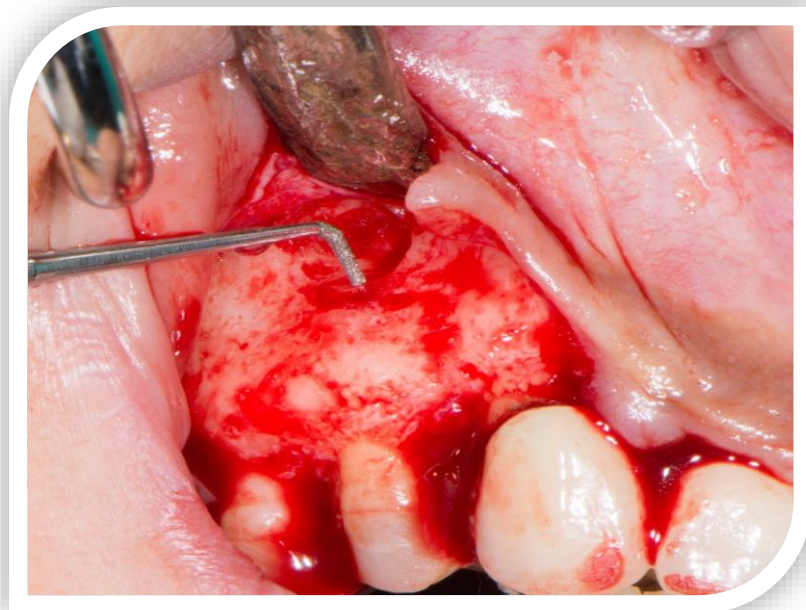
1. UVOD

Endodontsko liječenje zuba je složeni mikrokirurški zahvat koji podrazumijeva uklanjanje svih iritansa, nekrotičnog tkiva, patogenih mikroorganizama i ostataka zubne pulpe u cilju očuvanja zuba u njegovoj žvačnoj, estetskoj i fonetskoj ulozi. Prema Sjogrenu i sur. (1) ishod endodontskog liječenja ovisi o preoperativnom statusu zubne pulpe i periapikalnog tkiva. Prema autorima uspjeh terapije kod primarnog endodontskog liječenja bez periapikalnih promjena iznosi 96%, u slučaju nekroze zubne pulpe s periapikalnom radiolucencijom uspjeh je 86%. Kod revizije cijeljenje periapikalnih lezija iznosi 62%. Prema sustavnom preglednom članku i meta-analizi u razdoblju od 1950. do 2000. godine uspjeh primarnog endodontskog liječenja iznosi od 82,1% do 90,1% kod zuba bez periapikalne radiolucencije i 69,6% do 81,4% s periapikalnom radiolucencijom (2).

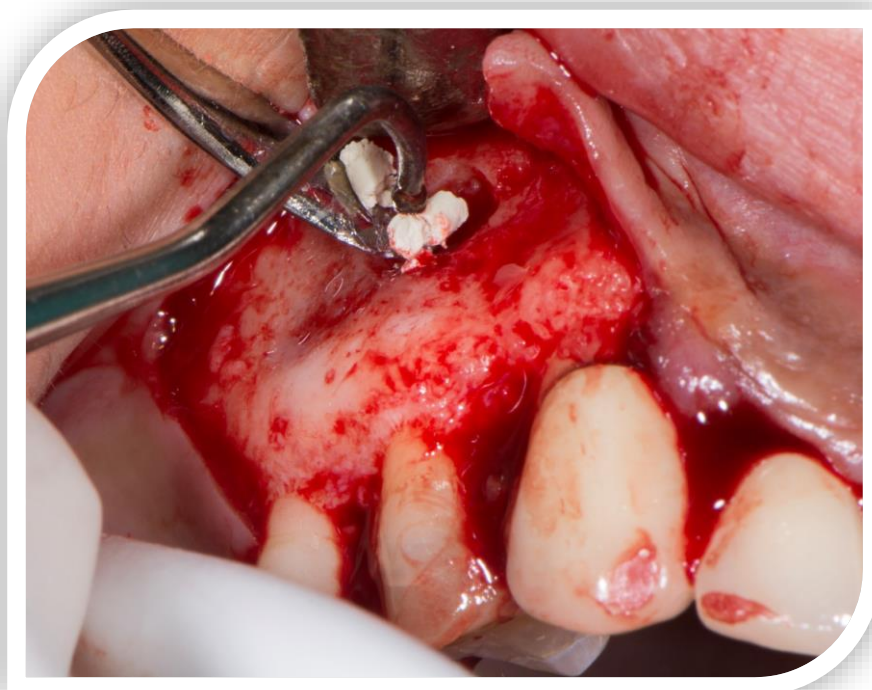
U slučaju neuspjeha revizije korijenskog kanala indiciran je kirurški zahvat (apikotomija).

Apikotomija je postupak kojim se obično odstranjuje vršak korijena i postavlja materijal za retrogradno punjenje korijenskog kanala (Slika 1 i 2). Svrha materijala za retrogradno punjenje je zabrtviti korijenski kanal kako bi se spriječio prodor bakterija i bakterijskih toksina iz korijenskog kanala u periradikularno područje (3). Materijali za retrogradno punjenje dolaze u direktni kontakt s vitalnim periapikalnim tkivom i stoga odgovor tkiva na postavljeni materijal može utjecati na ishod zahvata (3).

Indikacije i kontraindikacije za endodontsku kirurgiju su prikazane u tablici 1.



Slika 1. Prikaz izrade retrogradnog kaviteta. Preuzeto s dopuštenjem autora: Doc.dr.sc. Dragana Gabrić.



Slika 2. Prikaz postavljanja materijala za retrogradno punjenje kaviteta. Preuzeto s dopuštenjem autora: Doc.dr.sc. Dragana Gabrić.

Tablica 1. Indikacije i kontraindikacije za apikotomiju. Preuzeto i obrađeno iz (4).

Indikacije za endodontsku kirurgiju	Kontraindikacije za endodontsku kirurgiju
Kod nemogućnosti provedbe endodontskog liječenja	Mogućnost konzervativnog endodontskog liječenja
Slomljeni instrument u korijenskom kanalu	Nekontrolirane sistemske bolesti
Perforacija korijena	Fraktura korijena u cervikalnoj trećini
Fraktura korijena u apikalnoj trećini	Ugroženost anatomskih struktura (živčani snopovi, maksilarni sinus)
Prepunjenje korijenskog kanala koje ometa cijeljenje	Resorpcija veće od polovice korijena
Protetski razlozi	
Radikularna cista	
Fokalno žarište u ustima (apikotomija ili vađenje)	
Resorpcija korijena zuba	
Zubi s nezavršenim rastom i razvoj korijena s nekrotičnom pulpom	
Opstrukcije korijenskog kanala	
Morfološke anomalije korijenskog kanala	

Svrha izrade ovog rada je prikazati bioaktivne materijale za retrogradno punjenje korijenskih kanala te opisati njihove prednosti i nedostatake.

2. MATERIJALI ZA RETROGRADNO PUNJENJE KORIJENSKOG KANALA

Tijekom godina u kliničku praksu uvedeni su brojni materijali za punjenje korijenskog kanala, kao što su amalgam, cink-oksidi eugenolni cementi (IRM, Super EBA), staklenoionomerni cementi, polikarboksilatni cementi, gutaperka, kompozitne smole i brojni drugi.

Amalgam spada u najduže upotrebljavani materijal za retrogradno punjenje. Prednosti su mu dostupnost, dobra radioopaknost te jednostavna upotreba. Amalgam se sve manje koristi za retrogradno punjenje zbog svojih brojnih nedostataka kao što su osjetljivost na vlagu, duže vrijeme stvrdnjavanja, bojanje zubne strukture, dimenzijska nestabilnost te neadaptibilnost odnosno mogućnost toksičnosti zbog korozije (5,6).

IRM-cement je prema sastavu cink-oksidi eugenol pojačan polimetil metakrilatom smolom u svrhu smanjenja topljivosti materijala i povećanja čvrstoće (7). Za ovaj materijal dokazano je dobro brtvljenje. Nedostatci su mu osjetljivost na vlagu odnosno neadhezivnost i brzo vrijeme stvrdnjavanja što otežava manipulaciju tijekom kliničkog rada.

Super EBA je modificiran cink-oksidi eugenol cement s dodatkom ortobenzoične kiseline. Materijal se veže u vlažnom mediju, lakše se rukuje u usporedbi s IRM-om i minimalno iritira tkiva. Najveći nedostatak je neadhezivnost na dentin (8).

Staklenoionomerne cemente čine prah i tekućina. Prah sadrži čestice kalcijsko-aluminijskog-fluoro-silikatnog stakla a tekućinu, uglavnom, kopolimer poliakrilne kiseline. Zbog svojih pozitivnih svojstva kao što su biokompatibilnost, otpuštanje fluorida i svezivanje za tvrda zubna tkiva predloženi su kao materijali za retrogradno punjenje korijenskih kanala.

U novije vrijeme u dentalnu medicinu uvedeni su bioaktivni materijali koji u kontaktu s vitalnim tkivom dovode do interakcije i stvaranja novog tkiva pogotovo dentina i cementa. 1969. godine Hench je definirao bioaktivnost kao: "Bioaktivni materijal je onaj koji potiče specifični biološki odgovor na površini materijala i rezultira stvaranjem veze između tkiva i materijala (9).

Klasifikacija bioaktivnih materijala predložena je 1994. godine (10) prema kojoj se bioaktivni materijali dijele u dvije skupine: osteoproduktivne i osteoinduktivne materijale. Razlika između dvije skupine je u tome što osteoproduktivni materijali potiču intracelularni i

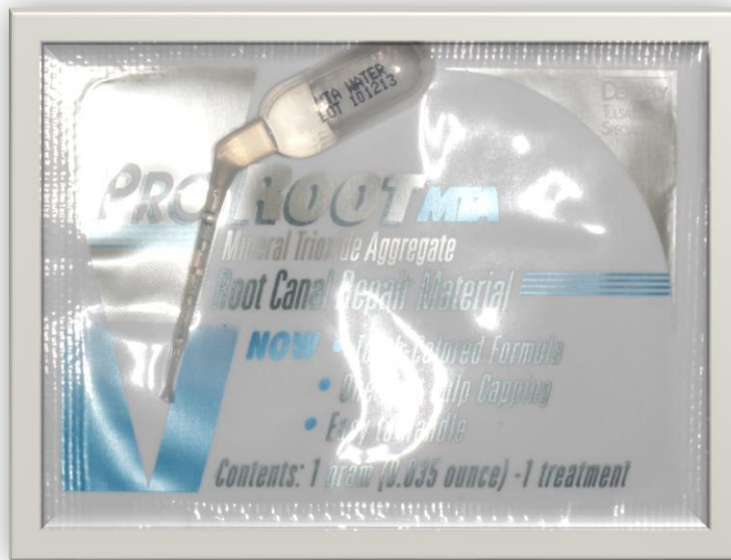ekstracelularni odgovor dok kod osteoinduktivnih imamo samo ekstracelularni odgovor. U bioaktivne materijale spadaju MTA, Biodentin te biokeramika.

2.1. Mineral trioksid agregat - MTA

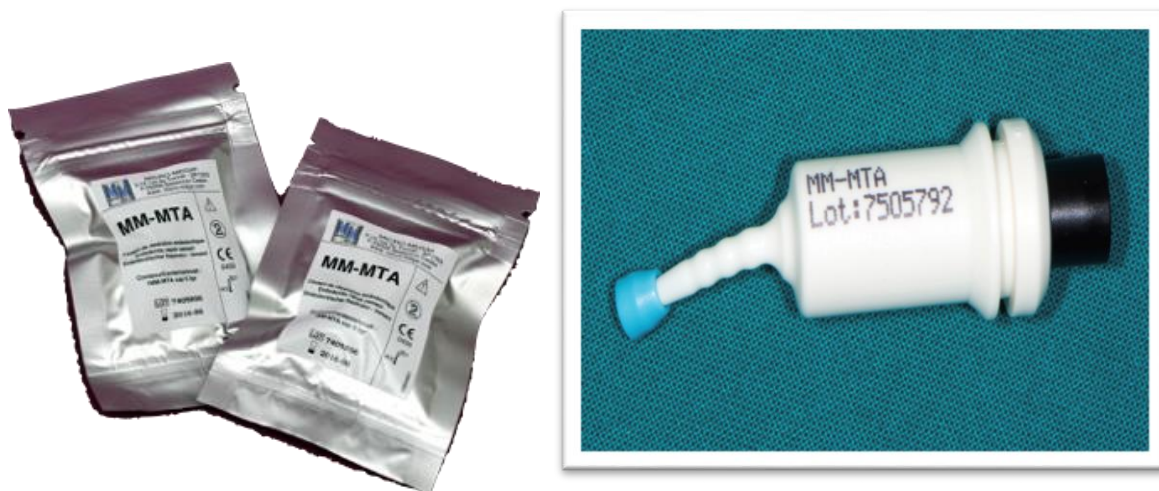Godine 1993. Dr. Mahmoud Torabinejad zajedno sa svojim suradnicima je razvio materijal pod nazivom mineral trioksid agregat (MTA) kako bi otklonio glavne nedostatke kalcijevog hidroksida, a istovremeno sačuvao njegovu kvalitetu. Od tada je bio predmet mnogih istraživanja i 1998. godine FDI odobrava upotrebu MTA u endodonciji. Postoje dva oblika MTA-a, sivi (engl. Gray MTA, GMTA) (Slika 3) i bijeli (engl. White MTA, WMTA) (Slika 4). Na tržištu MTA dolazi kao dvokomponentni sastav u obliku praška i tekućine. Neki od komercijalno dostupnih materijali su ProRoot MTA (Dentsply, Tulsa, SAD) ili MM-MTA (Micro Mega, Besançon Cedex, Francuska). MM MTA dolazi u kapsuliranom obliku da bi se olakšala aplikacija mineral trioksida (Slika 5). Zbog dobrih svojstva MTA-a razvijeni su i tvornički preparati MTA za ortogradno punjenje korijenskih kanala kao što je MTA Fillapex (Angelus Solucoes Odontologicas, Londrina, Brazil) koji dolazi na tržište kao dvije paste koje se miješaju.



Slika 3. Sivi «ProRoot» MTA.

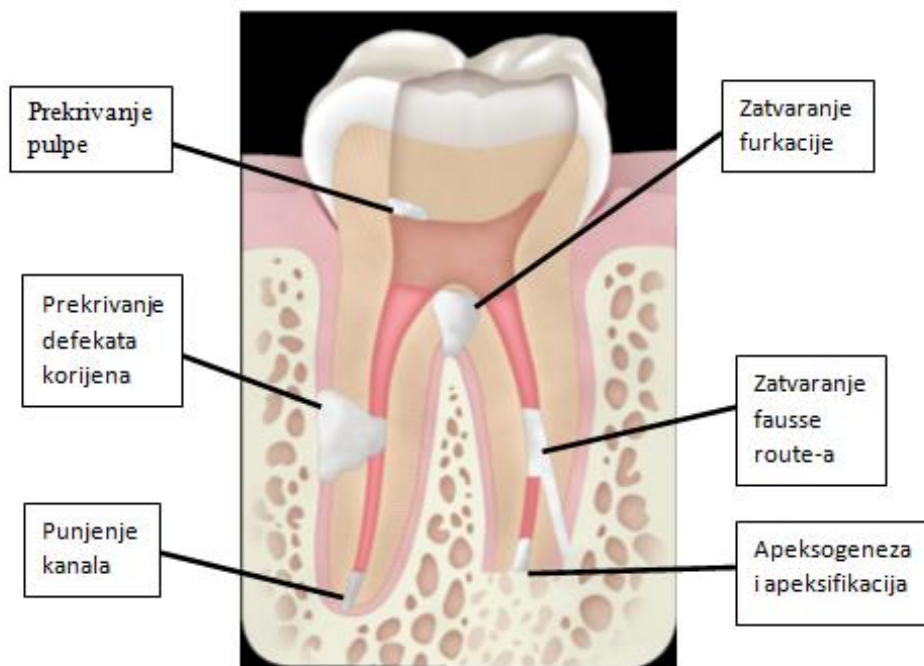


Slika 4. Bijeli MTA



Slika 5. Kapsulirani oblik MTA

MTA-a se koristi kao materijal za retrogradno punjenje korijenskih kanala prilikom apikotomije, međutim njegova primjena je proširena i koristi se za prekrivanje pulpe u svrhu apeksogeneze kod zuba s nezavršenim rastom i razvojem korijena ili očuvanja vitaliteta zuba sa završenim razvojem korijena. Za apeksifikaciju kod mladih trajnih zuba kod kojih je došlo do odumiranja pulpe, za ortogradno punjenje te za zatvaranje perforacija korijena zuba ili otvorenih furkacija. Pokazuje dobre rezultate i kod vertikalne ili horizontalne frakture korijena (11,12) (Slika 6).



Slika 6. Indikacije za primjenu MTA. Preuzeto iz: (13).

2.1.1. Sastav MTA

MTA sadrži oko 75% Portland cementa, 20% bizmutovog oksida i 5% kalcijevog sulfata (14). Portland cement sastoji se uglavnom od kalcijevog oksida i silicijevog dioksida. Njihovim miješanjem dobiva se proizvod koji se sastoji od dikalcij silikata, trikalcij silikata, trikalcij aluminata te tetrakalcij aluminoferitata (15). Bizmutov oksid dodaje se kao radiokontrastno sredstvo (16). U tablici 2. je prikazan kemijski sastav dvaju oblika MTA-a.

Tablica 2 . Kemijski sastav bijelog MTA i sivog MTA. Preuzeto iz: (17)

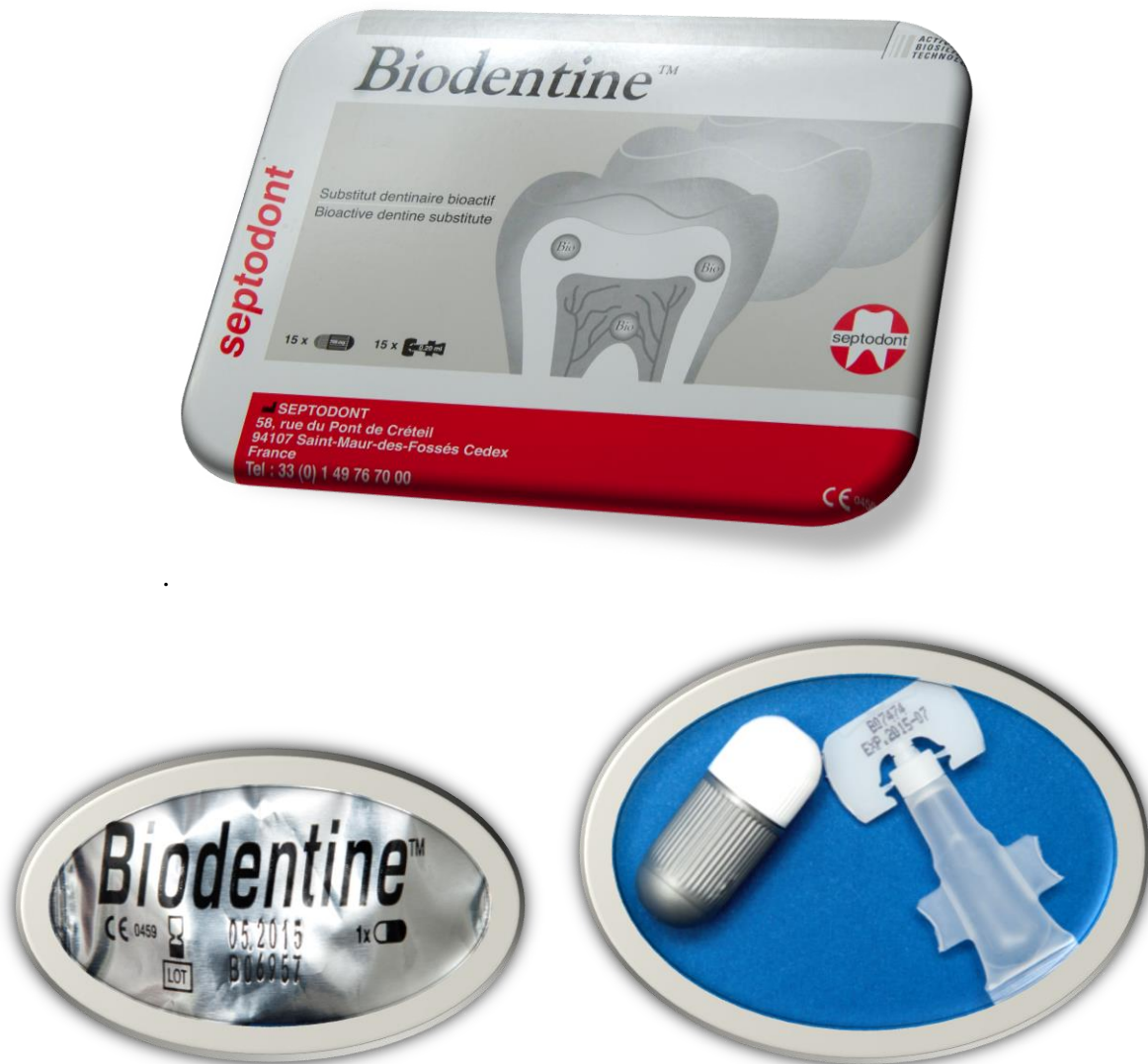Kemijski sastav WMTA i GMTA %		
Spoj	WMTA	GMTA
CaO	44.23	40.45
SiO₂	21.20	17.00
Bi₂O₃	16.13	15.90
Al₂O₃	1.92	4.26
MgO	1.35	3.10
SO₃	0.53	0.51
Cl	0.43	0.43
FeO	0.40	4.39
P₂O₅	0.21	0.18
TiO₂	0.11	0.06
H₂O + CO₂	14.49	13.72

2.1.2. Stvrđnjavanje i svojstva MTA

MTA se stvrđnjava reakcijom hidratacije dikalcijeva i trikalcijeva silikata, pri čemu se stvara hidrirani oblik kalcijevog silikata i kalcijevog hidroksida. Odnosno hidrofilne čestice koje čine prah se miješaju s vodom u omjeru 1:3, a u sustavu pasta/pasta potrebno je odmjeriti jednake količine dviju pasta. Tijekom miješanja dolazi do stvaranja koloidne gel-mase koja kada dođe u dodir s vlagom oslobađa kalcij-hidroksid koji s fosfatima tkivne tekućine stvara hidroksilapatit (18). Prednosti su da nije osjetljiv na vlagu, dimenzijski je stabilan, ekspandira lagano tijekom stvrđnjavanja što pridonosi dobrom brtvljenju materijala, izvrsne je biokompatibilnosti te je trajno netopljiv (19). Osim toga MTA se smatra bioaktivnim materijalom tako da nakon primjene omogućava reparaciju i regeneraciju parodontalnog ligamenta (20), potiče cementogenezu, osteogenezu i proliferaciju svih stanica te djeluje protuupalno (21-26). Nedostatci su produženo vrijeme stvrđnjavanja koje traje najmanje 3 sata, otpornost na lom postiže se i do 21. dana (27), otežana manipulacija, diskoloracija dentina te teško uklanjanje iz korijenskog kanala (11). Prema nekim istraživanjima bizmutov oksid, koji se MTA-u dodaje kao radiokontrastno sredstvo, povećava citotoksičnost (28, 29).

2.2. Biodentin

Biodentin je najnoviji cement na temelju kalcijevog silikata koja ima slična mehanička svojstva kao dentin. Nakon deset godina istraživanja, pojavljuje se na stomatološkom tržištu 2009. godine u obliku kapsule koja sadrži prah i jednodozne bočice s tekućinom. Prah se miješa s tekućinom pomoću miješalice tijekom 30 sekundi (Septodont, Saint-Maur-des-Fosses, Francuska) (Slika 7). Retrogradno punjenje korijenkih kanala nije im jedina indikacije, također se mogu koristiti za zatvaranje perforacija korijena, kod intrakanalne resorpcije, apeksifikacije te u restaurativnoj stomatologiji za prekrivanje pulpe (30).



Slika 7. Biodentin

2.2.1. Sastav Biodentina

Biodentin je dvokomponentni bioaktivni materijal koji se sastoji od praha i tekućine. Prah sadrži trikalcijev i dikalcijev silikat, kalcijev karbonata i cirkonijev dioksid. Cirkonijev dioksid se dodaje radi radioopaktnosti. Tekućina sadrži kalcijev klorid koji služi za ubrzavanje reakcije stvrdnjavanja i polimer (premium 150) koji smanjuje sadržaj vode u cementu (31). Detaljan prikaz sastava Biodentina prikazan je u tablici 3.

Tablica 3 . Kemijski sastav biodentina u postocima. Preuzeto iz (31).

Kemijski sastav Biodentina			
Prašak		Tekućina	
Trikalcijev silikat C₃S	80,75 %	Kalcijev klorid CaCl₂·2 H₂O	14,70 %
Kalcijev karbonat CaCO₃	14,25 %	Premium 150	3 %
Cirkonijev dioksid ZrO₂	5 %	Pročišćena voda	100 %

2.2.2. Stvrdnjavanje i svojstva Biodentina

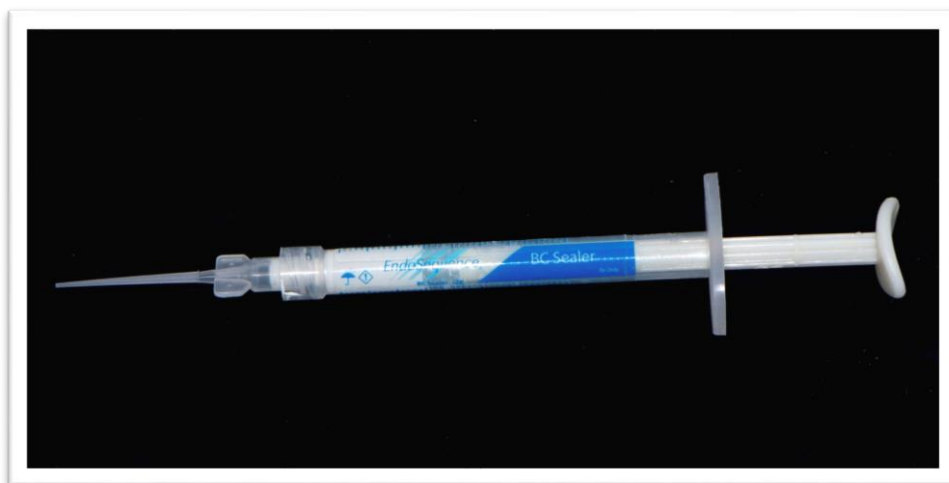Stvrdnjavanje materijala započinje reakcijom hidratacije pri čemu se stvara kalcijev silikatni gel i kalcijev hidroksid. Biodentin se brzo stvrdnjava te ima bolja mehanička svojstva u usporedbi sa drugim cementima (32). Inicijalno vezivanje materijala iznosi od 6 do 12 minuta (33,34). Cement je konačno stvrdnut nakon dva tjedna. Kod adhezije sa dentinom dolazi do otpuštanja kalcijevih i hidroksilnih iona i stvaranje kristalne mreže između Biodentina i tvrdog zubnog tkiva. Također, zbog svoje molekularne veličine ima sposobnost prodiranja u dentinske tubuluse (35). Zbog visoke pH vrijednosti pokazuje antimikrobnu aktivnost (36).

2.3. Biokeramika

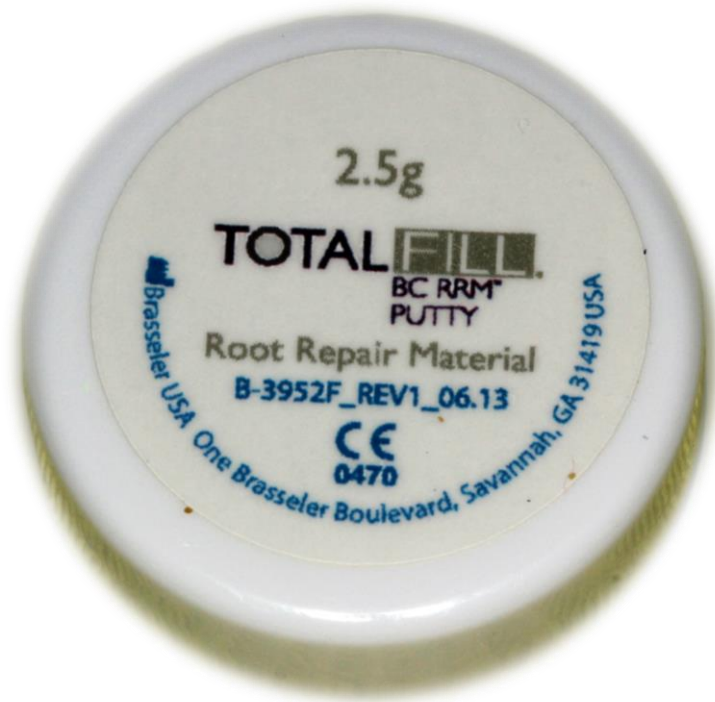Biokeramika se definira kao anorganski, nemetalni biokompatibilni materijal s približno sličnim mehaničkim svojstvima kao tvrdo zubno tkivo. Sastoji se od aluminija i cirkonija, bioaktivnog stakla, staklo-keramike, kompozita, hidroksiapatita, resorptivnog kalcijevog fosfata i kalcijevog silikata (37,38).

Danas se koriste u medicini za nadomještanje zglobova, koštane pločice, umjetne ligamente, umjetne krvne žile i brojne druge svrhe. U dentalnu medicinu primjenjuju se ne samo za ortogradno i retrogradno punjenje korijenskih kanala nego i za direktno prekrivanje pulpe, za brtvljenje perforacija korijena, za internu i eksternu resorpciju te za apeksifikaciju.

Na američkom tržištu 2007. godine pojavio se prethodno zamiješani materijal temeljen na kalcij silikatu od strane tvrtke Innovative Bioceramic inc. pod nazivom iRoot SP Injectable Root Canal Sealer (Innovative Bioceramic inc. Vancouver, Kanada). Od 2008. godine biokeramički materijali na tržištu u SAD-u su: Endosequence BC Sealer (Slika 8), Endosequence Root Repair Material (RRM) Paste i Endosequence Root Repair Material Putty (Brasseler, USA Dental LLC, Savannah, SAD). Trenutno materijali dostupni na europskom tržištu su: TotalFill BC Sealer, TotalFill BC RRM Paste i TotalFill BC RRM Putty (Brasseler, USA Dental LLC, Savannah, SAD) (Slika 9). Biokeramički cementi koriste se u kombinaciji s gutaperka štapićima impregniranim česticama biokeramike koji omogućuju stvaranje monobloka između cementa i dentina te cementa i gutaperka štapića.



Slika 8. «Endosequence» biokeramičko punilo



Slika 9. TotalFill punilo za retrogradne kavite

2.3.1. Sastav Biokeramičkih materijala

Biokeramički materijali u endodonciji prema uputama proizvođača imaju sličan kemijski sastav odnosno sadrže kalcijev silikat, cirkonijev oksid, kalcijev fosfat, tantalov oksid te ostala punila (tablica 4).

Tablica 4. Sastav biokeramičkih punila.

Kalcijev fosfat

Kalcijev silikat

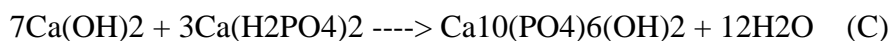
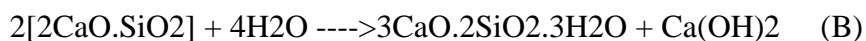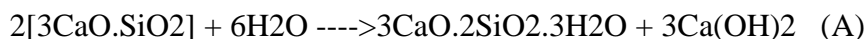Cirkonijev oksid

Tantalov oksid

Sredstvo za zgušnjavanje

2.3.2. Stvrđnjavanje i svojstva biokeramičkih materijala

Proces stvrđnjavanje započinje reakcijom hidratacije kalcijeva silikata pri čemu se stvara kalcijev silikatni gel i kalcijev hidroksid. Kalcijev hidroksid, uz prisustvo fosfata stvara hidroksiapatit i vodu. Voda i dalje reagira sa ostalim kalcij silikatom pri čemu nastaje dodatni kalcijev silikatni gel (39,40). Reakcija stvrđnjavanja biokeramičkih punila prikazana je na slici 8.



Slika 8. (A) i (B) Proces hidratacije kalcijeva silikata i stvaranja kalcijevog hidroksida;

(C) kalcijev hidroksid uz prisustvo fosfata stvara hidroksiapatit. Preuzeto iz:(41, 42).

Za razliku od MTA Fillapex-a, biokeramička punila oslobađaju kalcij hidroksid tijekom stvrđnjavanja (43). Postupak pripreme iznosi više od 30 minuta, a vrijeme stvrđnjavanje je oko 4 sata (44).

Biokeramički endodontski materijali su jednostavni za rukovanje, imaju dobra mehanička i biološka svojstva. Hidrofilni su i voda im je potrebna za stvrđnjavanje, netopljivi su, radioopakni te ne sadrže aluminij. Prednosti punila temeljenih na biokeramici su da tijekom vezivanja imaju visoku pH vrijednost 12,7 te zbog toga djeluju antibakterijski (45), kemijska veza s dentinom koja se ostvaruje pomoću kristala hidroksiapatita, biokompatibilnost te ako dođe do prepunjavanja korijenskog kanala ne uzrokuje upalni proces periapikalnog tkiva (46,47). Dodatna prednost ovih punila je njihova lagana ekspanzija nakon stvrđnjavanja što omogućuje dobro brtvljenje korijenskih kanala.

3. RASPRAVA

Prema Gartneru i Dornu (48) idealni materijal za retrogradno punjenje trebao bi biti jednostavan za uporabu, radioopak, dimenzijski stabilan, ne resorptivan, neosjetljiv na vlagu, adherirati na dentin, biokompatibilan i netoksičan. Danas na tržištu postoje brojni materijali za retrogradno punjenje, međutim još uvijek nije pronađen materijal koji bi potpuno zadovoljavao sva poželjna svojstva.

Upravo ta činjenica je dovela do razvoja bioaktivnih materijala za koje se navodi da su biokompatibilni, djeluju osteoinduktivno i dobro brtve korijenske kanale. U bioaktivne materijale koji se danas preporučuju kao izbor za retrogradne kavitete spadaju MTA, biokeramika i Biodentin. Sarkar i sur. (49) u svojoj studiji proučavali su osnovnu fizikalno-kemijsku interakciju između MTA i oralne šupljine. Uočili su da nakon aplikacije MTA u korijenski kanal materijal postupno disocira, stvaraju se kristali hidroksiapatita koji ispunjavaju prostor između materijala i stijenke dentina korijenskog kanala. Početno brtvljenje je mehaničko, ali s vremenom dolazi do stvaranja kemijske sveze. Zaključili su da MTA nije inertan materijal nego bioaktivan, i da oslobađanjem svojih komponenti dovodi do precipitacije hidroksiapatita na površini i u okolnim strukturama i time do integracije materijala u okolinu u kojoj je postavljen. Međutim odgovor domaćina ovisi o inicijalnom i nespecifičnom imunom odgovoru u tkivu. Reyes-Carmona i sur. (50) koji su proučavali odgovor tkiva na djelovanje MTA zaključili su da biomineralizacija se pojavljuje zajedno s akutnim upalnim odgovorom.

Iako MTA ima pozitivna biološka svojstva, da bi se uklonili nedostaci kao što je produženo vrijeme stvrdnjavanja razvijeni su biokeramički materijali i biodentin. Biokeramički materijali razvijeni su kao jednokomponentni materijali da bi se postigla konzistentnost i homogenost materijala. Za razliku od MTA imaju manje čestice koje pridonose čvrstoći. Biodentin je brzo stvrdnjavajući kalcij silikatni materijal koji ne sadrži kalcij sulfat, aluminijski. Specifičnost za Biodentin je njegova sposobnost da mu se tijekom vremena poboljšavaju fizičko mehanička svojstva te nakon mjesec dana postiže kompresivnu čvrstoću od 300 Mpa.

Pregledom literature vidljivo je da postoje brojna *in vitro* i *in vivo* istraživanja bioaktivnih materijala posebno MTA. Još uvijek nema dovoljno znanstvenih dokaza za novije biokeramičke materijale i Biodentin. Istraživanja su usmjerena na ispitivanje kvalitete brtvljenja pojedinih bioaktivnih materijala, njihova fizičko-mehanička svojstva, kako se materijali ponašaju pri različitim postupcima izrade retrogradnih kaviteta u usporedbi s

materijalima koji se nalaze duže u primjeni. Od svih bioaktivnih materijala, MTA se nalazi najduže na tržištu i time je najviše ispitivani bioaktivni materijal. MTA materijali dobro brtve, dimenzijski su stabilni i potiču cementogenezu. Pokazuju antibakterijsku aktivnost na bakterije *E. faecalis*, *S. aureus* i *P. aeruginosa* (51). Ispitivanja novijih bioaktivnih materijala su najčešće u usporedbi s MTA-om. Tako su Ravichandra i sur. (52) konfokalnom lasersko pretražnim mikroskopom utvrdili bolju marginalnu adaptaciju Biodentina u usporedbi s MTA i staklenoionomernim cementom. Nadalje, materijali za retrogradno punjenje nalaze se u direktnom kontaktu s vitalnim periapikalnim tkivom te postoje istraživanja koja su usmjerena na ispitivanje biokompatibilnosti ovih materijala i njihovu interakciju sa stanicama periapikalnog tkiva. Lee i sur. (53) su ispitivali biokompatibilnost tri bioaktivna cementa. Ispitivali su utjecaj MTA-a, Bioaggregata i Biodentina na diferencijaciju mezenhimalnih matičnih stanica. Utvrdili su da svi ispitivani materijali imaju učinak na diferencijaciju osteoblasta. Zaključak njihovog istraživanja je da svi ispitivani materijali mogu biti učinkoviti za primjenu u retrogradnim kavitetima. Naime, odlaganje cementa na reseciranu površinu zuba je potrebno da bi se obnovilo parodontno tkivo (54). Odlaganje cementa započinje na rubu reseciranog korijena i napreduje prema središtu gdje se nalazi izlaz korijenskog kanala. Tako stvoreni cement osigurava «biološko brtvljenje» uz postojeće “mehaničko brtvljenje” materijala za retrogradno punjenje korijenskog kanala. Time se postiže “dvostruko brtvljenje” resecirane površine korijena (55).

Rezultati kliničkih studija su najrelevantniji za procjenu učinkovitosti materijala. U prospektivnoj randomiziranoj studiji Song i sur. (56) su uspoređivali MTA sa Super EBA cementom i nisu pronašli razlike kod primjene oba materijala. Suprotno tome rezultati Chong i sur. (57) i Lindeboom i sur. (58) koji su ispitivali IRM i MTA na jednokorijenskim zubima i meziobukalnom korijenu gornjih kutnjaka, pokazali su bolje rezultate kada je MTA rabljen kao materijal za retrogradne kavitete iako nije bilo statistički značajne razlike. Super EBA i IRM spadaju u skupinu modificiranih cink oksid-eugenol cemenata. Iako su isti po osnovnom sastavu i pokazuju dobro brtvljenje korijenskih kanala za razliku od bioaktivnih materijala ne djeluju na reparatorne mehanizme te i tu činjenicu treba uzeti u obzir pri izboru materijala za retrogradno punjenje korijenskih kanala. Saunders je u svom istraživanju prikazao 88,8% klinički i radiološki uspjeh nakon 4 do 72 mjeseca (59). Zaključili su da kombinacija pažljive

mikrokirurške tehnike i uporabe MTA kao materijala za retrogradno punjenje ima visoku stopu uspjeha endodontske kirurgije.

Zhou i sur. (60) su nedavno objavili rezultate istraživanja randomizirane kliničke studije gdje su uspoređivali iRoot BP Plus temeljen na biokeramici s MTA-om koje su rabili kao materijale za retrogradno punjenje kaviteta. Istraživanje je uključivalo 240 zuba i praćenje kliničkog i radiološkog ishoda terapije je provedeno do 12 mjeseci. Kriteriji koje su promatrali bili su vrsta zuba, kvaliteta endodontskog liječenja i veličina lezije. Na temelju rezultata zaključili su da iRoot BP punilo pokazuje iste rezultate kao i MTA.

Iako novi materijali za retrogradno punjenje korijenskih kanala pokazuju obećavajuće rezultate za njihovu konačnu procijenu potrebna su daljnja klinička istraživanja koja uključuju duže vremensko razdoblje evaluacije.

4. ZAKLJUČCI

1. U skupinu bioaktivnih materijali za retrogradno punjenje korijenskih kanala ubrajaju se MTA, Biodentin i biokeramika.
2. Zajedničko svojstvo svim bioaktivnim materijalima je biokompatibilnost, odnosno pri kontaktu s tkivom ne uzrokuju upalnu reakciju.
3. Potiču reparaciju i regeneraciju defekata tvrdog zubnog tkiva.
4. Zbog visoke pH vrijednosti pokazuju antimikrobnu aktivnost.
5. Hidrofilni su i voda im je potrebna za stvrdnjavanje.
6. Ostvaruju kemijsku vezu s dentinom pomoću kristala hidroksiapatita.

5. LITERATURA

1. Sjogren U, Hagglund B, Sundqvist G, Wing K. Factors affecting the long-term results of endodontic treatment. *J Endod.* 1990 Oct;16(10):498-504.
2. Ng YL, Mann S, Rahbaram S, Lewsey J, Gulabivala K. Outcome of primary root canal treatment: systematic review of the literature – part I. Effects of study characteristic on probability of success. *Int End J.* 2007 Dec;40(12):921-39.
3. Saxena O, Kumar Gupta S, Newaskar V. Biocompatibility of root-end filling materials: recent update. *Restor Dent Endod.* 2013 Aug;38(3):119-27.
4. Cohen S, Burns RC. *Pathway of the pulp: Apicoectomy.* 8. izd. St.Louis: CV Mosby; 2002. p. 683-725.
5. Torabinejad M, Seung-Jong, Chuan-ui Hong. Apical marginal adaptation of orthograde and retrograde root end fillings. A dye leakage and SEM study. *J Endod.* 1994 Aug;20(8):402-7.
6. Anderson RW, Pashley DH, Pantera EA. Microleakage of amalgam bond as retrograde fillings in endodontic therapy. *J Endod.* 1983;8:551-3.
7. Fitzpatrick EL, Steiman HR. Scanning electron microscopic evaluation of finishing techniques on IRM and EBA retrofillings: *J Endod.* 1997 Jul;23(7):423-7.
8. Kearney WW. *IRM: A tissue tolerance study [Thesis].* Detroit: University of Detroit MI;1988.
9. Hench LL, Splinter RJ, Allen WC, Greenlee TK. Bonding mechanisms at the interface of ceramic prosthetic materials. *J Biomed Mater Res.* 1971;2:117-41.
10. Hench LL. Bioactive ceramics: Theory and clinical applications. In Andersson OH, Yli-Urpo A editors; *Bioceramics. Volume 7.* Oxford: Butterworth-Heinemann; 1994. p. 3-14.
11. Pairokh M, Torabinejad M. Mineral trioxide aggregate: a comprehensive literature review Part III – Clinical applications, drawbacks and mechanisms of action. *J Endod.* 2010 Mar;36(3):400-13.
12. Torabinejad M, Chivian N. Clinical applications of mineral trioxide aggregate. *J Endod.* 1999 Mar;25(3):197-205.
13. Vandžić M. *Primjena mineral trioksida u endodonciji [Diplomski rad].* Zagreb: Stomatološki fakultet Sveučilišta u Zagrebu; 2013. p. 14.
14. Bodrumlu E. Biocompatibility of retrograde root filling materials: A review. *Aust J. Endod.* 2008 avr;34(1):30-5.

15. Parirokh M, Torabinejad M. Mineral trioxide aggregate: A comprehensive literature review part I: Chemical, physical and antibacterial properties. *J Endod.* 2010 Jan;36(1):16-27.
16. Camilleri J. Mineral trioxide aggregate: present and future developments. *Endod Topics.* 2015 May;32(1):31-46.
17. Roberts HW, Toth JM, Berzins DW, Charlton DG. Mineral trioxide aggregate material in use in endodontic treatment: A review of the literature. *Dent Mater.* 2008 Feb;24(2):149-64.
18. Manjusha R, Kavita V, Shweta S, Swapna M, Sheeba K. MTA-root canal based sealers. *JOFR.* 2013 Jan;3(1):16.
19. Parirokh M, Torabinejad M. Mineral trioxide aggregate: a comprehensive literature review Part II – Leakage and biocompatibility investigations. *J Endod.* 2010 Feb;36(2):190-202.
20. Bogen G, Kuttler S. Mineral trioxide aggregate obturation: A review and case series. *J Endod.* 2009 Jun;35(6):777-90.
21. Torabinejad M, Hong CU, Lee SJ, Monsef M, Pitt Ford TR. Investigation of mineral trioxide aggregate for root-end filling in dogs. *J Endod.* 1995 Dec;21(12):603-8.
22. Torabinejad M, Hong CU, Pitt Ford TR, Kariyawasam SP. Tissue reaction to implanted Super-EBA and mineral trioxide aggregate in the mandible of guinea pigs: A preliminary report. *J Endod.* 1995 Nov;21(11):569-71.
23. Pitt Ford TR, Torabinejad M, McKendry DJ, Hong CU, Kariyawasam SP. Use of mineral trioxide aggregate for repair of furcal perforations. *Oral Surg Oral Med Oral Pathol Oral Radiol Endod.* 1995 Jun;79(6):756-63.
24. Economides N, Pantelidou O, Kokkas A, Tarifas D. Short-term periradicular tissue response to mineral trioxide (MTA) as root-end filling material. *Int Endod J.* 2003 Jan;36(1):44-8.
25. Yaltirik M, Ozbas H, Bilgic B, Issever H. Reactions of connective tissue to mineral trioxide aggregate and amalgam. *J Endod.* 2004 Feb;30(2):95-9.
26. Baek SH, Plenck H Jr, Kim S. Periapical tissue responses and cementum regeneration with amalgam, Super-EBA, and MTA as root-end filling materials. *J Endod.* 2005 Jun;31(6):444-9.

27. Sluyk SR, Moon PC, Hartwell GR. Evaluation of setting properties and retention characteristics of mineral trioxide aggregate when used as a furcation perforation material. *J Endod.* 1998 Nov;24(11):768-71.
28. Camelli J, Montesin FE, Brady K, Sweeney R, Curtis RV, Ford TR. The constitution of mineral trioxide aggregate. *Dent Mater.* 2005 Apr;21(4):297-303.
29. Park JW, Hong SH, Kim JH, Lee SJ, Shin SJ. X-Ray diffraction analysis of white ProRoot MTA and Diadent BioAggregate. *Oral Surg Oral Med Oral Pathol Oral Radiol Endod.* 2010 Jan;109(1):155-8.
30. Malkondu O, Kazandag MK, Kazazoglu E. A review on biodentine, a contemporary dentine replacement and repair material. *Biomed Res Int.* 2014 Jun;2014:1-10.
31. Semennikova K, Colon P, Pradelle-Plasse N. Les ciments tricalciques. *Bio-materiaux cliniques* [Internet]. 2016 Oct [cited 2017 Jun 3]; Dostupno na: <http://wala.elteg.net/id/media/bmc-1-2-p16-25.pdf>.
32. Nayak G, Hasan MF. Biodentine - a novel dentinal substitute for single visit apexification. *Restor Dent Endod.* 2014;39(2):120-5.
33. Dammaschke T. Septodont case studies collection [Internet]. 2003 [cited 2017 Jun 3]; Dostupno na: http://www.septodont.it/sites/default/files/Case%20Studies%2003_0.pdf
34. Septodont [Internet]. Biodentine-active biosilicate technology, scientific file. Saint-Maur-des-Fosses Cedex, France: R&D Department, Septodont; 2010 [cited 2017 Jun 3]; Dostupno na: http://www.plandent.no/images/Marketing/Infosenter/Biodentine%20Scientific%20File_web_dokumentasjon.pdf
35. Shayegan A, Jurysta C, Atash R, Petein M, Abbeele AV. Biodentine used as a pulp-capping agent in primary pig teeth. *Ped Dent.* 2012 Jun;34(7):202-8.
36. Grech L, Mallia B, Camilleri J. Characterization of set Intermediate Restorative Material, Biodentine, BioAggregate and a prototype calcium silicate cement for use as root-end filling materials. *Int Endod J.* 2013 Jul;46(7):632-41.
37. Best SM, Porter AE, Thian ES, Huang J. Bioceramics: Past, present and for the future. *J Eur Ceram Soc.* 2008;28:1319-27.
38. Hench L. Bioceramics: From concept to clinic. *J Am Ceram Soc.* 1991 Jul;74(7):1487-510.

39. Koch K, Brave D, Nasseh A. A review of bioceramic technology in endodontics. *Roots* [Internet]. 2012 [cited 2017 Jun 6]; Dostupno na: http://www.dentaltribune.com/htdocs/uploads/printarchive/editions/60f01a2ff396414f6815530033a55bf8_6-12.pdf.
40. Koch K, Brave D. A new day has dawned the increased use of bioceramics in endodontics. *Dent Mater*. 2009;10:39-43.
41. Richardson IG. The calcium silicate hydrates. *Cem Concr Res*. 2008 Feb;38(2):137-58.
42. Yang Q, Troczynski T, Liu D. Influence of apatite seeds on the synthesis of calcium phosphate cement. *Biomaterials*. 2002 Aug;23(13):2751-60.
43. Camilleri J. Sealers and warm gutta-percha obturation techniques. *J Endod*. 2015 Jan;41(1):72-8.
44. Koch KA, Brave DG, Nasseh AA. Bioceramic technology: closing the endo-restorative circle, Part I. *Dent Today*. 2010 Feb;29(2):100–5.
45. Zhang H, Shen Y, Ruse ND, Haapasalo M. Antibacterial activity of endodontic sealers by modified direct contact test against enterococcus faecalis. *J Endod*. 2009 Jul;35(7):1051-5.
46. Kossev D, Stefanov V. Ceramics-based sealers as new alternative to currently used endodontic sealers. *Roots*. 2009 Mar;1:42-8.
47. Koch K, Brave D. Bioceramic technology- the game changer in endodontics. *Endodontic Practice* [Internet]. 2009 Apr [cited 2017 Jun 8]; Dostupno na: http://www.ibioceramix.com/files/endodontic_practice.pdf.
48. Gartner AH, Dom SO. Advances in endodontic surgery. *Dent Clin North Am*. 1992 April;36(2):357–78.
49. Sarkar NK, Caicedo R, Ritwik P, Moiseyeva R, Kawashima I; Physicochemical basis of the biologic properties of mineral trioxide aggregate. *J Endod*. 2005 Feb;31(2): 97-100.
50. Reyes-Carmona JF, Santos AS, Figueiredo CP, Baggio CH, Felipe MC, Felipe WT; Host– mineral trioxide aggregate inflammatory molecular signaling and biomineralization ability. *J Endod*. Aug;36(8):1347-53.
51. Divya D, Vedavathi B, Roopa R, Nadig, Preeti M. All is well that ends well. A review on root end filling materials. *J Dent Sci Res*. 2014 Sep;5(2):12-5.

52. PVR, Vemisetty H, KD, Reddy SJ, DR, Krishna MJN et al. Comparative evaluation of marginal adaptation of Biodentine™ and other commonly used root end filling materials-an In vitro study. *J Clin Diagn Res.* 2014 Mar;8(3):243-5.
53. Lee BN, Lee KN, Koh JT, Min KS, Chang HS, Hwang IN, Hwang YC, Oh WM. Effects of 3 endodontic bioactive cements on osteogenic differentiation in mesenchymal stem cells. *J Endod.* 2014 Aug;40(8):1217-22.
54. Andreasen JO. Cementum repair after apicoectomy in humans. *Acta Odontol Scand.* 1973 Oct;31(4):211-21.
55. Regan JD, Gutmann JL, Witherspoon DE. Comparison of Diaket and MTA when used as root-end filling materials to support regeneration of the periradicular tissues. *Int Endod J.* 2002 Oct;35(10):840-7.
56. Song M, Kim E. A prospective randomized controlled study of mineral trioxide aggregate and super ethoxybenzoic acid as root-end filling materials in endodontic microsurgery. *J Endod.* 2012 Jul;38(7):875-9.
57. Chong BS, Pitt Ford TR, Hudson MB. A prospective clinical study of mineral trioxide aggregate and IRM when used as root-end filling materials in endodontic surgery. *Int Endod J.* 2003 Aug;36(8):520-6.
58. Lindeboom JA, Frenken JW, Kroon FH, van den Akker HP. A comparative prospective randomized clinical study of MTA and IRM as root-end filling materials in single-rooted teeth in endodontic surgery. *Oral Surg Oral Med Oral Pathol Oral Radiol Endod.* 2005 Oct;100(4):495-500.
59. Saunders WP. A prospective clinical study of periradicular surgery using mineral trioxide aggregate as a root-end filling. *J Endod.* 2008 Jun;34(6):660-5.
60. Zhou W, Zheng Q, Tan X, Song D, Zhang L, Huang D. Comparison of Mineral trioxide Aggregate and iRoot BP Plus root repair material as root-end filling materials in endodontic microsurgery: a prospective randomized controlled study. *J Endod.* 2017 Jan;43(1):1-6.

6. ŽIVOTOPIS

Irena Ana Jurič rođena je 20. siječnja 1986. u Beauvais-u, Francuska, gdje završava osnovnu i srednju školu. Godine 2005. upisuje hrvatski jezik i kulturu za strane studente na odsjeku za kroatistiku na Filozofskom fakultetu Sveučilišta u Zagrebu kojeg završava 2006. godine. Iste godine upisuje studij dentalne medicine na Stomatološkom fakultetu Sveučilišta u Zagrebu. Za vrijeme studija radila je kao instruktor francuskog jezika u školi stranih jezika u Zagrebu.