

Kratki dentalni implantati u implantoprotetici

Šimović, Viktorija

Master's thesis / Diplomski rad

2017

Degree Grantor / Ustanova koja je dodijelila akademski / stručni stupanj: **University of Zagreb, School of Dental Medicine / Sveučilište u Zagrebu, Stomatološki fakultet**

Permanent link / Trajna poveznica: <https://um.nsk.hr/um:nbn:hr:127:800573>

Rights / Prava: [Attribution-NonCommercial 4.0 International](#)/[Imenovanje-Nekomercijalno 4.0 međunarodna](#)

Download date / Datum preuzimanja: **2025-01-15**



Repository / Repozitorij:

[University of Zagreb School of Dental Medicine Repository](#)





SVEUČILIŠTE U ZAGREBU
STOMATOLOŠKI FAKULTET

Viktorija Šimović

KRATKI DENTALNI IMPLANTATI U IMPLANTOPROTETICI

Diplomski rad

Zagreb, 2017.

Rad je ostvaren na Zavodu za mobilnu protetiku Stomatološkog fakulteta Sveučilišta u Zagrebu.

Voditelj rada: prof. dr. sc. Robert Čelić, Zavod za mobilnu protetiku Stomatološkog fakulteta Sveučilišta u Zagrebu.

Lektor hrvatskog jezika: Marta Dubravčić, profesorica hrvatskog i engleskog jezika i književnosti.

Lektor engleskog jezika: Marta Dubravčić, profesorica hrvatskog i engleskog jezika i književnosti.

Sastav Povjerenstva za obranu diplomskog rada:

1. _____

2. _____

3. _____

Datum obrane rada: _____

Rad sadrži:

30 stranica

7 slika

CD

Osim ako nije drukčije navedeno, sve ilustracije (tablice, slike i dr.) u radu su izvorni doprinos autora diplomskog rada. Autor je odgovoran za pribavljanje dopuštenja za korištenje ilustracija koje nisu njegov izvorni doprinos, kao i za sve eventualne posljedice koje mogu nastati zbog nedopuštenog preuzimanja ilustracija odnosno propusta u navođenju njihovog podrijetla.

Zahvaljujem svome mentoru, prof. dr. sc. Robertu Čeliću na strpljenju i razumijevanju te pomoći i stručnim savjetima prilikom izrade ovog rada.

Hvala mojim roditeljima, sestri i braći na ukazanom povjerenju, bezuvjetnoj podršci i ljubavi.

Zahvaljujem svim svojim kolegama i prijateljima, koje sam upoznala tijekom studiranja, što su svojom nazočnošću uljepšali moje studentsko razdoblje. Hvala Marinu.

Ponajviše zahvaljujem dragome Bogu na svim darovima koje mi je dao.

Kratki dentalni implantati u implantoprotetici

Sažetak

Zbog raznih fizioloških i/ili patoloških procesa prije, a osobito nakon gubitka zubi, dolazi do resorpcije kosti. Rehabilitacija jedne tako opsežno resorbirane čeljusti implantatima predstavlja kirurški i protetski izazov. Dugo godina, kliničari su nastojali smjestiti najduže moguće implantate. Kako bi se to postiglo, razvijene su mnogobrojne složene kirurške tehnike za povećanje volumena kosti i smještaj dentalnih implantata. Primjerice, podizanje dna maksilarnog sinusa, augmentacijske tehnike, transpozicija donjeg alveolarnog živca ili distrakcijska osteogeneza. Ovakve složene kirurške tehnike često su povezane s komplikacijama. Upravo kako bi se to izbjeglo izumljeni su kratki dentalni implantati koji imaju smanjeni rizik interferencije s anatomskim strukturama poput alveolarnog živca i maksilarnog sinusa. Kako s kliničke tako i iz perspektive pacijenta ovi implantati nude brojne prednosti: jednostavniji su za ugradnju, mogu se ugraditi na brojna mjesta gdje ostali implantati ne mogu, lakše ih je ukloniti u slučaju neuspjeha te nude brže i jeftinije tretmane. Kratki implantati su dugo godina, zbog smanjene kontaktne površine između implantata i kosti ili preopterećenja izazvanog prevelikim omjerom kruna-implantat, bili povezivani s neuspjehom. Danas je to promijenjeno poboljšanjem dizajna implantata i terapijskih protokola. Tako se u posljednjih desetak godina uočava porast korištenja kratkih implantata u svim tipovima nadomjestaka i fiksnim i mobilnim.

Ključne riječi: resorpcija; uvećanje kosti; kratki implantat

Short dental implants in Implant Prosthetic Rehabilitation

Summary

Jaw bone resorption occurs due to many physiological and/or pathological processes, before, and especially after losing teeth. Rehabilitation of such a severely resorbed jaw with dental implants remains a surgical and a prosthetic challenge. For many years, the clinicians tried to put the longest implants there are. To gain enough alveolar bone height, many advanced surgical techniques such as maxillary sinus floor grafting, block grafting, nerve repositioning and distraction osteogenesis have been developed. These advanced surgical techniques are usually associated with many complications. In order to avoid these problems, short dental implants have been invented. They have a reduced risk of interference with anatomic structures such as maxillary sinus and inferior alveolar. From both the clinical and the patient's perspective, short dental implants offer a number of clinical advantages: less skill necessary to perform the surgical intervention, increased number of sites available for implant therapy, easier removal in case of failure, and predominantly faster and cheaper treatment. Because of the reduced surface contact between an implant and a bone or overloading caused by an increased crown to implant ratio, short implants were usually associated to less success. That has been changed nowadays due to improvement of implant design and therapeutic protocols. In the last ten years, there has been an increase in the use of short implants in all the types of replacements, whether fixed or removable.

Keywords: resorption; bone augmentation; short implants

SADRŽAJ

| | |
|---------------------------------|----|
| 1. Uvod..... | 1 |
| 1.2 Svrha rada..... | 4 |
| 2. Kratki implantati | 5 |
| 2.1 Dužina i promjer | 6 |
| 2.2 Makro i mikro dizajn | 7 |
| 2.3 Omjer kruna implantat..... | 8 |
| 2.4 Kvaliteta kosti..... | 9 |
| 2.5 Kirurški postupak | 10 |
| 2.6 Protokol opterećenja..... | 10 |
| 2.7 Protetski nadomjestak | 12 |
| 2.8 Klinički slučaj | 14 |
| 3. Rasprava | 19 |
| 4. Zaključak..... | 22 |
| 5. Literatura | 24 |
| 6. Životopis..... | 29 |

Popis skraćenica:

SLA površina- pjeskarena i kiselinom nagrižena površina

SLA aktivna- kemijski modificirana SLA površina

1. UVOD

U potrazi za vraćanjem izgubljene žvačne funkcije i estetike, djelomično ozubljeni ili potpuno bezubi pacijenti kako u prošlosti tako i danas dobivaju fiksne, fiksno-mobilne ili mobilne protetske radove. Od navedenih protetskih radova, potpune mobilne proteze kod potpuno bezubih pacijenata vrlo često vode do osjećaja nesigurnosti, smanjenog žvačnog kapaciteta i osjeta okusa te do niskog samopouzdanja. Upravo zato su sredinom prošlog stoljeća, s ciljem poboljšanja kvalitete života ne samo bezubih, već i djelomično ozubljenih pacijenata, "izmišljeni" dentalni implantati kao nosači različitih vrsta fiksnih i mobilnih protetskih radova (1).

Dentalni implantat je u široj definiciji strano tijelo ugrađeno u ljudski organizam, trajno ili privremeno (2). Od samog početka dentalne implantologije pa sve do danas, prisutni su stalni napori istraživača i kliničara da se implantoprotetska terapija unaprijedi što je rezultiralo stalnim inovacijama na polju dizajna implantata, materijala za implantate, protetskih komponenti, kao i terapijskih, kirurško-protetskih protokola (3).

Standardnim implantatima se smatraju oni s dužinom > 8 mm i širinom ≥ 3.75 mm. Implantati s promjerom < 3.5 mm su reducirani, a oni s promjerom manjim od 2.7 se nazivaju mini-implantatima. Angulirani implantati su smješteni pod određenim kutom s namjerom da se poveća kontaktna površina između implantata i kosti izbjegavajući vitalne strukture, primjerice, foramen mentale u donjoj ili maksilarni sinus u gornjoj čeljusti. Implantati s duljinom ≤ 8 mm i promjerom ≥ 3.75 mm se smatraju kratkim, a oni s duljinom manjom od 6 mm ekstra kratkim dentalnim implantatima. Kratki implantati se prvenstveno koriste u stražnjim bezubim područjima maksile i mandibule s reduciranim alveolarnim grebenom ili pneumatizacijom maksilarnog sinusa kada je širina alveolarnog grebena dovoljna za njihovu ugradnju (4).

Resorpcija kosti je termin koji predstavlja smanjenje kosti u kvalitativnom i kvantitativnom smislu zbog različitih fizioloških i/ili patoloških procesa, odnosno stanja. Čimbenici resorpcije alveolarnog grebena mogu biti razni. Patološka stanja poput periapikalne ili paradontne infekcije, traume zubi, neoplazme te traume pri ekstrakciji utječu na gubitak kosti (5).

Gubitkom zubi dolazi do gubitka stimulacije alveolarne kosti (6), do opadanja metabolizma u alveolarnome grebenu te do biokemijske reakcije resorpcije kosti uzrokovane čimbenicima aktivacije osteoklasta, prostaglandinima te humanim stimulirajućim čimbenicima resorpcije (7). U kojoj mjeri će resorpcija biti izražena nakon vađenja zuba ovisi o brojnim čimbenicima. Od lokalnih čimbenika najvažniji su kakvoća, veličina i oblik rezidualnog grebena, hvatište mišića te trajanje bezubosti. Sustavni čimbenici su dob, spol, poremećaj metabolizma kalcija i fosfata te hormonska neuravnoteženost (8). Osim toga, resorpcija je različita ovisno o lokaciji. Uglavnom je horizontalna i centrifugalna u gornjoj čeljusti s ranom resorpcijom bukalne kosti, u donjoj je uglavnom horizontalna i centripetalna u interkaninom sektoru, dok je straga vertikalna i centrifugalna (6). Umjerena ili opsežna resorpcija alveolarne kosti vode u stanje nazvano „atrofija alveolarnog grebena“ (9).

Rehabilitacija opsežno resorbirane čeljusti implantatima predstavlja kirurški i protetski izazov za kliničare (10). Godinama su stomatolozi pokušavali smjestiti najduže moguće implantate kako bi povećali kontaktnu površinu implantata i kosti te povećali primarnu stabilnost (11). Kako bi se to postiglo, razvijene su mnogobrojne složene kirurške tehnike za povećanje volumena kosti i smještaj dentalnih implantata poput podizanja dna maksilarnog sinusa, augmentacijske tehnike, transpozicije donjeg alveolarnog živca ili distrakcijske osteogeneze (12). Ovakve složene kirurške tehnike često su povezane s komplikacijama i zahtijevaju 4-5 kirurških postupaka (13). Komplikacije se mogu pojaviti tijekom operacije (krvarenje, perforacija Schneiderove membrane, ili ozljeda živca) ili nakon (prolazno ili trajno promijenjen osjet u donjoj čeljusti, ekspozicija koštanog presatka ili membrane, infekcija ili povećani gubitak kosti oko implantata) (11). Sve i kada je rizik od komplikacija smanjen, kod nekih pacijenata složene kirurške tehnike mogu biti ograničene zbog medicinskih, anatomskih ili financijskih razloga (13). Uz to, smještaj najdužih mogućih implantata donosi i dodatne rizike. Potrebna je opsežnija preparacija kosti čime raste rizik od pregrijavanja kosti i nastanak grešaka u preparaciji. Također je povećan rizik ozljede živca ili perforacije dna sinusa (14). Današnji pacijenti zahtijevaju minimalno invazivne postupke, manji rizik od komplikacija te jeftinije i brže tretmane.

1.2 Svrha rada

Svrha rada je prikazati novi modalitet u implantoprotetskoj terapiji koji se temelji na primjeni kratkih dentalnih implantata kao nositelja protetskih radova. Iz znanstvenih i stručnih publikacija podastrijeti će se podaci koji podržavaju ili odbacuju tezu o opravdanosti primjene kratkih dentalnih implantata u svakodnevnoj kliničkoj praksi. Prikazat će se klinički slučaj djelomično ozubljenog pacijenta kod kojeg je provedena implantoprotetska rehabilitacija ugradnjom standardnih i kratkih dentalnih implantata te izradom fiksnog protetskog rada.

2. KRATKI IMPLANTATI

Implantati se smatraju uspješnima ako su zadovoljeni sljedeći kriteriji prema Albrektssonu :

1. implantat ne smije uzrokovati bol i paresteziju,
2. ne smije biti pomičan,
3. rendgenska snimka ne smije prikazivati prozračnosti,
4. gubitak kosti do 0,2 mm godišnje nakon prve godine (15).

Kako bi se izbjegli složeni kirurški postupci izumljeni su kratki dentalni implantati koji imaju smanjeni rizik interferencije s anatomskim strukturama poput donjeg alveolarnog živca i maksilarnog sinusa (16).

Kako s kliničke tako i iz perspektive pacijenta ovi implantati nude brojne prednosti: jednostavniji su za ugradnju, donose manji rizik od komplikacija izbjegavajući složene tehnike povećanja dimenzija kosti, u slučaju neuspjeha lakše se uklanjaju te se mogu ugraditi na brojna mjesta gdje ostali implantati ne mogu. Uz njihovu jednostavnost dolaze brži i jeftiniji tretmani (17).

Iako se zbog navedenog korištenje kratkih implantata čini logičnim u atrofičnim stražnjim područjima, neka su istraživanja pokazala da imaju veći postotak neuspjeha od standardnih dentalnih implantata (18). Novija postignuća u dizajnu implantata, modifikaciji površine te izmijenjeni kirurški protokoli su ovaj rizik smanjili na najmanju moguću mjeru (19). Stoga, brojne novije studije pokazuju da su rezultati kratkih implantata slični onim duljim (20).

2.1 Dužina i promjer

Različita istraživanja su uzimala različite dužine u definiciji kratkih implantata od 6 do 10 mm. Dužina sama po sebi nije važna, već koliki je dio implantata smješten u kosti budući da je taj dio zaslužan za podnošenje opterećenja i prijenos sila na kost (13). Tako prema posljednjim uputama kratkim implantatima se smatraju oni s intrakoštanim djelom ≤ 8 mm i promjerom $\geq 3,75$ mm (4). Mnoge su studije ukazale na povećani neuspjeh kratkih implantata zbog smanjene dužine i posljedičnog preopterećenja (13).

Međutim, biomehaničko obrazloženje za korištenje ovih implantata leži u tome da je za prijenos sila najodgovorniji krestalni dio implantata dok se jako malo sila prenosi u apikalni dio (21). Povećanje duljine implantata poboljšava samo primarnu stabilnost. S druge strane, povećanje promjera poboljšava ne samo primarnu stabilnost, već i funkcionalnu

površinu za prijenos sila na okolnu kost. Stoga, kratki implantati šireg promjera mogu podnositi okluzalne sile poput dugih (22).

2.2 Makro i mikro dizajn

Kao jedan od razloga povećanog neuspjeha kratkih implantata se navodi smanjena kontaktna površina između implantata i kosti koja je rezultat smanjene dužine ovih implantata. Međutim, posljednja istraživanja pokazuju da se to može poboljšati modifikacijom makro i mikro dizajna (11).

Makro-dizajn implantata definira njegovu geometriju tijela, dužinu i promjer. Tijekom godina razvoja oralne implantologije, mogao se vidjeti širok dijapazon ideja o najpogodnijem obliku endosealnog zubnog implantata (npr. oblik oštrice noža, oblik diska, igličasti, oblik korijena zuba, oblik vijka itd.), od kojih većina danas ima samo povijesni značaj. Iako se na tržištu nalazi veliki broj različitih implantoloških sustava, „vijak oblik“ implantata s tzv. „press-fit“ koničnim ili cilindričnim tijelom daleko je najzastupljeniji u kliničkoj praksi današnjice. Najvažnija uloga makro-dizajna implantata je osigurati adekvatnu stabilnost nakon ugradnje, ali i promovirati interakciju s koštanim tkivom kroz proces oseointegracije. Navoji na tijelu implantata igraju veoma značajnu ulogu u inicijalnoj stabilizaciji implantata. Naime, promjer prepariranog ležišta za implantat manji je od promjera samog implantata. Na taj način prilikom ugradnje navoji implantata ostvaruju pritisak na okolnu kost (press-fit) te omogućavaju mehaničku stabilnost implantata. Također, implantati s navojima imaju veću ukupnu površinu što potencijalno omogućava i veću kontaktnu površinu između implantata i kosti. Nekoliko karakteristika navoja na implantatu ima utjecaj na uspješnost makro-dizajna, uključujući nagib navoja, visinu navoja, kao i njihovu konfiguraciju (oblik slova V, oblik kvadrata itd.) (23).

Odabirom kvadratičnog dizajna navoja te povećanjem njihova broja i dubine povećava se kontaktna površina (12).

Sama površina, odnosno mikro-dizajn je tijekom razvoja implantologije pretrpjela brojne modifikacije. U početku je osnovna bila polirana površina. Međutim, istraživanja su pokazala da je osteoplastna aktivnost mnogo izraženija na hrapavoj površini u odnosu na poliranu (24). U cilju postizanja hrapavosti, različiti površinski tretmani su opisani u literaturi. Primjerice

raspršivanje plazmom (titanom, kalcij-fosfatom ili hidroksiapatitom), pjeskarenje, nagrizanje kiselinom, anodizacija, tretman laserom itd.

Od kada je 1994. godine pokazano da je pjeskarena i kiselinom nagrižena površina (SLA) osteokonduktivna, to je postao industrijski standard tretiranja površine implantata. Istraživanja su dalje pokazala da modifikacija SLA površine, u smislu povećanja površinskog napona, omogućava bolje vlaženje implantata, a samim tim može utjecati pozitivno na koštano-implantatni kontakt. Kemijski modificirana SLA površina (SLA-aktivna) u osnovi je iste topografije kao i SLA, ali je, za razliku od nje, hidrofilna. U studiji Busera i suradnika, o apoziciji kosti na SLA-aktivnoj površini ističe se da je ona značajno veća u ranim fazama zarastanja. Ista studija pokazuje da, u usporedbi sa SLA površinom, SLA-aktivna površina ima čak 60% više kontaktne površine između implantata i kosti nakon prva dva tjedna zarastanja. Zaključak ovih autora je da SLA aktivna površina skraćuje period zarastanja nakon ugradnje implantata (25).

I druge studije su pokazale da kratki implantati s poliranom površinom pokazuju veći stupanj neuspjeha od pjeskarenih i jetkanih kiselinama (13).

2.3 Omjer kruna implantat

Omjer kruna–korijen je definiran kao odnos između dijela zuba u alveolarnoj kosti i dijela iznad kosti što se određuje na radiografskoj snimci (26).

Taj se odnos koristi kao važan prognostički faktor za dugoročnu prognozu određenog zuba i u utvrđivanju mogućnosti zuba da bude nosač fiksnih ili mobilnih protetskih nadomjestaka. Kliničari često koriste upute za prirodne zube i primjenjuju ih na implantate (27). Zbog toga se kao drugi važan razlog smanjenog korištenja i uspjeha kratkih implantata navodi povećan omjer kruna-implantat (11).

Međutim, Misch u svojoj studiji navodi da omjer kruna-implantat ne treba promatrati jednako kao omjer kruna-korijen. Prirodni zub se rotira oko centra smještenog u središnjem dijelu zuba uronjenog u kost dok isto ne vrijedi za implantat (28). U mnogim primjerima, zub s odnosom kruna-korijen 2:1 bio bi preporučan za ekstrakciju. Dok omjer kruna-implantat 2:1 ili čak i više dovodi do povoljnih ishoda (27) . To potvrđuje da dužina implantata nije povezana s pojačanom pokretljivošću i ne utječe na otpornost lateralne sile (28). I druga istraživanja pokazuju da gubitak kosti oko implantata, postotak preživljenja i komplikacije nisu toliko povezane s omjerom kruna- implantat (11).

2.4 Kvaliteta kosti

Poznato je da je aspekt mehaničke stabilnosti implantata izuzetno važan za uspješnost implantološke terapije. Svrsihodno tome kost u koju se implantat ugrađuje mora biti odgovarajuće kvalitete. Mnoge studije su pokazale veći stupanj neuspjeha u maksili nego u mandibuli (29). Relativno veći postotak neuspjeha u gornjoj čeljusti se povezuje s lošijom kvalitetom kosti te manjom primarnom stabilnošću implantata (30).

Oblik i kvaliteta kosti direktno ovise o stupnju resorpcije kosti. Kvaliteta kosti se odnosi na gustoću postojeće kosti. Lekholm i Zarb su 1985. godine definirali 4 tipa kvalitete kosti. Tip 1 je gusta kost koja pruža odlično kortikalno sidrenje, no prokrvljenost je ograničena. Tip 2 je najadekvatnija kost za oseintegraciju implantata jer pruža dovoljno kortikalno sidrenje, a više je prokrvljena od kosti tipa 1. Tip 3 i 4 su tzv. „meke” kosti, najmanje povoljne za implantaciju. Isti autori su napravili i podjelu kosti po obliku na 5 tipova. Tipovi A i B su najpovoljniji za implantaciju, a predstavljaju intaktne ili minimalno resorbirane grebene dok tipovi C (uznapredovala resorpcija grebena do baze čeljusnog luka), D (početna resorpcija baze čeljusnog luka) i E (uznapredovala resorpcija baze čeljusnog luka) zahtijevaju neki oblik rekonstrukcije kosti kako bi implantacija bila moguća. Kost u mandibuli je klase 1 i 2 i predstavlja povoljne uvjete za implantaciju dok kost u stražnjim područjima maksile spada u „meke“ kosti obiljujući rastresitom spongiozom uz neznatno prisustvo ili odsustvo kompakte (31).

Prema istraživanju Jain-a i suradnika, područja s III. i IV. tipom kosti pokazivala su više neuspjeha bez obzira na modifikaciju površine (12).

Najnovija istraživanja pokazuju da pacijenti s opsežno resorbiranim stražnjim maksilarnim područjem mogu biti uspješno tretirani kratkim implantatima pod pretpostavkom da je izvršena adekvatna preoperativna priprema (npr. standardni klinički i radiografski pregled, analiza tomografskog snimka sa ciljem egzaktne procjene koštanih dimenzija rezidualnog alveolarnog grebena, analizu modela za studije i izradu odgovarajućih kirurških folija-vodica) uključujući i izbor materijala. Također je važno napomenuti da uporaba kratkih implantata predstavlja jedinu opciju kod osoba s medicinskim, psihološkim ili financijskim restrikcijama koje onemogućavaju složene kirurške tehnike povećanja kosti (32).

2.5 Kirurški postupak

Kada su Albrektsson i suradnici definirali faktore koji utječu na oseointegraciju (3), faktor kirurške tehnike odnosio se na potrebu minimalno traumatizirajućeg kirurškog rada. Preporučeno je da mehanička trauma prilikom ugradnje implantata bude svedena na minimum, pažljivim kirurškim radom, uz konstantno hlađenje fiziološkom otopinom prilikom prepariranja ležišta u čeljusti.

Ovakav rad se u implantološkoj praksi u današnje vrijeme podrazumijeva. Međutim, mora se napomenuti da su u međuvremenu razvijene različite kirurške tehnike ugradnje implantata i to naročito u kosti slabije kvalitete s ciljem povećanja inicijalne stabilnosti implantata kao važne determinante uspjeha implantološke terapije. Neki autori preporučuju završnu preparaciju ležišta svrdlom manjeg promjera od promjera samog implantata kako bi se omogućio što je moguće veći pritisak na okolnu kost (33). U istraživanju Degidi i sur. ispitivan je utjecaj preparacije ležišta manjeg promjera na primarnu stabilnost implantata u područjima sa slabijom kvalitetom kosti i zaključili da smanjenje promjera ležišta od 10% u odnosu na regularan protokol preparacije ima bitan utjecaj na primarnu stabilnost (34). Koštana kondenzacija, uz primjenu specijalnih instrumenata (osteotoma), također je preporučena u područjima čeljusti sa slabijom kvalitetom kosti. Naime, nakon preparacije ležišta inicijalnim borerom osteotomima se vrši kondenziranje (potiskivanje) kosti u stranu što rezultira povećanjem gustoće buduće peri-implantne kosti (35).

2.6 Protokol opterećenja

Dugo vremena je bio zastupljen konvencionalni protokol opterećenja koji je podrazumijevao određeni period mirovanja nakon ugradnje implantata prije protetskog opterećenja. Težnja da se implantat u što kraćem vremenskom roku optereti protetskim nadomjestkom prisutna je od samog početka suvremene implantologije. U tom smislu, prva istraživanja datiraju još iz sedamdesetih godina prošlog stoljeća kada makro- i mikro-dizajn implantata još uvijek nisu bili u dovoljnoj mjeri unaprijeđeni te je njihov uspjeh bio ograničen (36).

U međuvremenu je održano nekoliko konsenzus konferencija s ciljem definiranja protokola opterećenja i davanja kliničkih preporuka osnovanih na znanstvenim dokazima. U dostupnoj literaturi najnoviji podatak vezan za definiciju protokola opterećenja implantata je članak Webera i suradnika (2009) (37) koji su objavili stavove s četvrte ITI konsenzus konferencije održane 2008. godine, u Njemačkoj i to sa sljedećim definicijama:

- **Imedijatno opterećenje:** definirano kao funkcionalno opterećenje implantata ranije od 7 dana nakon ugradnje;
- **Rano opterećenje:** definirano kao funkcionalno opterećenje implantata između 7 dana i 2 mjeseca nakon ugradnje;
- **Konvencionalno opterećenje:** definirano kao opterećenje implantata u periodu kasnijem od 2 mjeseca;
- **Odgođeno opterećenje:** definiranje nije neophodno.

Koji protokol će se upotrijebiti uvelike ovisi o primarnoj stabilnosti implantata. Naime, stabilnost implantata se sastoji od dvije faze koje nisu strogo odvojene jedna od druge. Nakon ugradnje implantata govorimo o primarnoj stabilnosti, a tijekom procesa osteointegracije razvija se sekundarna stabilnost (38). Primarna ili mehanička stabilnost implantata je dokazano bio-mehanički fenomen i odražava nepostojanje mobilnosti implantata u kosti neposredno nakon ugradnje dok je sekundarna ili biološka stabilnost implantata rezultat kaskade bioloških procesa poput koštane regeneracije i remodelacije na razini koštano-implantološke zone. Proporcija mehaničke i biološke komponente implantološke stabilnosti varira tijekom perioda zarastanja. Štoviše, nakon ugradnje, implantološka stabilnost je bazirana isključivo na mehaničkoj komponenti da bi tijekom perioda zarastanja došlo do sukcesivnog smanjenja udjela mehaničke i povećanja udjela biološke komponente. Na kraju, implantološka stabilnost uspješno osteointegriranog implantata bazirana je isključivo na biološkoj komponenti. Adekvatna primarna stabilnost vodilja je predvidljivoj sekundarnoj stabilnosti implantata (39).

Na polju kratkih dentalnih implantata neki autori zbog manjih dimenzija preporučuju isključivo konvencionalni protokol opterećenja. Vrijeme proteklo prije opterećenja trebalo bi biti 2-4 mjeseca u mandibuli i 4-6 mjeseci u maksili (12).

S druge strane, rađena je procjena uspjeha imedijatnog opterećenja kratkih implantata. Kratki implantati postavljeni su u stražnje područje maksile, imedijatno su opterećeni te periodično procjenjivani. Procjenjivani su stopa preživljavanja implantata i periimplantološko remodeliranje kosti, zatim komplikacije te preživljavanje protetičkih nadomjestaka. Zaključeno je da imedijatno opterećenje kratkih implantata koji su u ovom slučaju bili postavljeni u područje stražnje maksile kao potporanj višejedinim protetičkim radovima, nije ugrozilo ni implantat ni marginalnu kost (40). U literaturi se navodi vrijednost od 60 ISQ kao minimalna vrijednost stabilnosti implantata neophodna za provođenje protokola imedijatnog opterećenja (41).

2.7 Protetski nadomjestak

Kratki implantati se mogu koristiti u svim tipovima nadomjestaka i fiksnim i mobilnim:

1. krunice i mostovi u stražnjim područjima čeljusti
2. u bezuboj opsežno resorbiranoj donjoj čeljusti s četiri kratka implantata i protezom ili šest kratkih implantata i mostom
3. u bezuboj maksili dva kratka implantata se dodatno ugrađuju u distalno područje zajedno s dužim implantatima u području premaksile kao potpora protezi ili fiksnom nadomjesku (12).

Za smanjenje opterećenja na stražnjim implantatima preporučuje se uspostava prednjeg vođenja (42). Dodatno smanjenje utjecaja ekscentričnih sila se postiže prilagodbom morfologije okluzalne plohe, odnosno reduciranjem kvržica te povezivanjem implantata u blok. Povezivanje implantata omogućuje bolji prijenos sila na kost i izbjegava se preopterećenje, osobito u područjima s lošom kvalitetom kosti. Misch upravo splintiranje tj. povezivanje preporučuje kao jednu od mjera za bolji uspjeh kratkih implantata (43). U istraživanju Mendonca i suradnika (44) nisu pronađene klinički značajne razlike u uspjehu i razini kosti povezanih i nepovezanih implantata. Uz to, splintiranje otežava uspostavu odgovarajućeg izlaznog profila i adekvatnu higijenu. Stoga, iako je splintiranje implantata prema nekim autorima preporučeno, kliničarima još uvijek predstavlja nedoumicu.

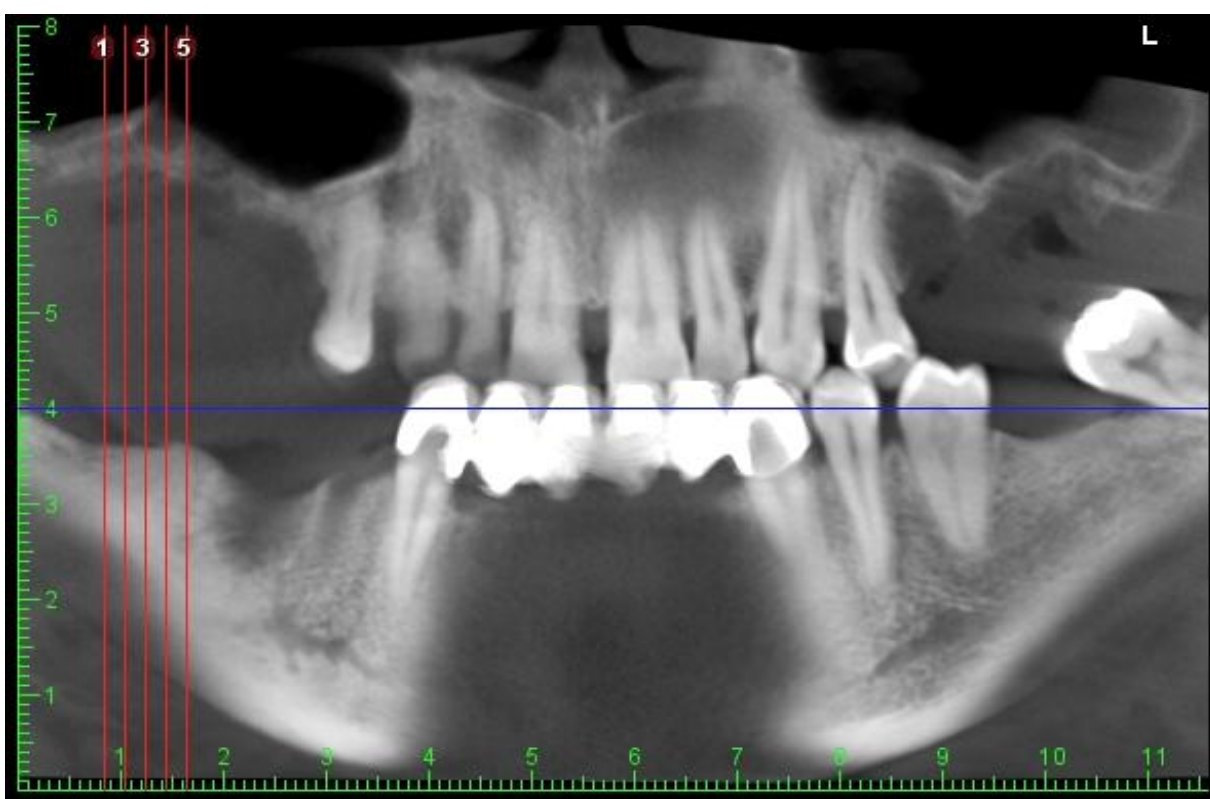
Kod odluke o korištenju kratkih implantata treba koristiti brojne parametre. Između ostalog, treba uzeti u obzir i znanstvene dokaze, iskustva i vještine kirurga te želje pacijenata. Godine 2014., Nisand i Renourd su izdali smjernice za smještaj kratkih implantata te drugih

terapijskih opcija na temelju dužine i kvalitete kosti te određenih faktora rizika poput pušenja, povijesti parodontalne bolesti i dobi. Tako, u gornjoj čeljusti kada preostala visina alveolarnog grebena iznosi 7 mm preporučuje se uporaba kratkih implantata. Ako je preostala visina kosti 5-6 mm odluku o korištenju kratkih implantata treba donijeti na temelju kvalitete kosti te čimbenika rizika koji bi u budućnosti mogli pospješiti resorpciju marginalne kosti kao što su parodontitis, pušenje te dob pacijenta. Kada je u premolarnom i molarnom maksilarnom području preostalo manje od 5 mm visine preporučuje se podizanje dna sinusa.

U mandibuli osnovni ograničavajući čimbenik je blizina donjeg alveolarnog živca. Kratki implantati se mogu koristiti kada je preostalo minimalno 8 mm visine alveolarnog grebena, uzimajući u obzir 2 mm potrebne udaljenosti između implantata i donjeg alveolarnog živca. Kada je preostalo manje od 8 mm alveolarnog grebena preporučuju se složene kirurške tehnike uvećanja kosti (11).

2.8 Klinički slučaj

Pacijent, 50 godina starosti, muškog spola, prisutan je obostrani gubitak zubi u gornjoj čeljusti. Proveden je detaljan klinički pregled, te radiološke dijagnostika (ortopantomogram i 3D CBCT snimke) gdje je procijenjena kvaliteta (gustoća) i kvantitete (širina i dužina) kosti. Na temelju toga se pristupilo implantoprotetskoj terapiji u obje čeljusti. Radiološki nalaz pokazuje izraziti gubitak koštanog alveolarnog grebena nastao kao posljedica kronične upale oko izvađenih zuba u bočnim područjima gornje čeljusti (Slika 1.).

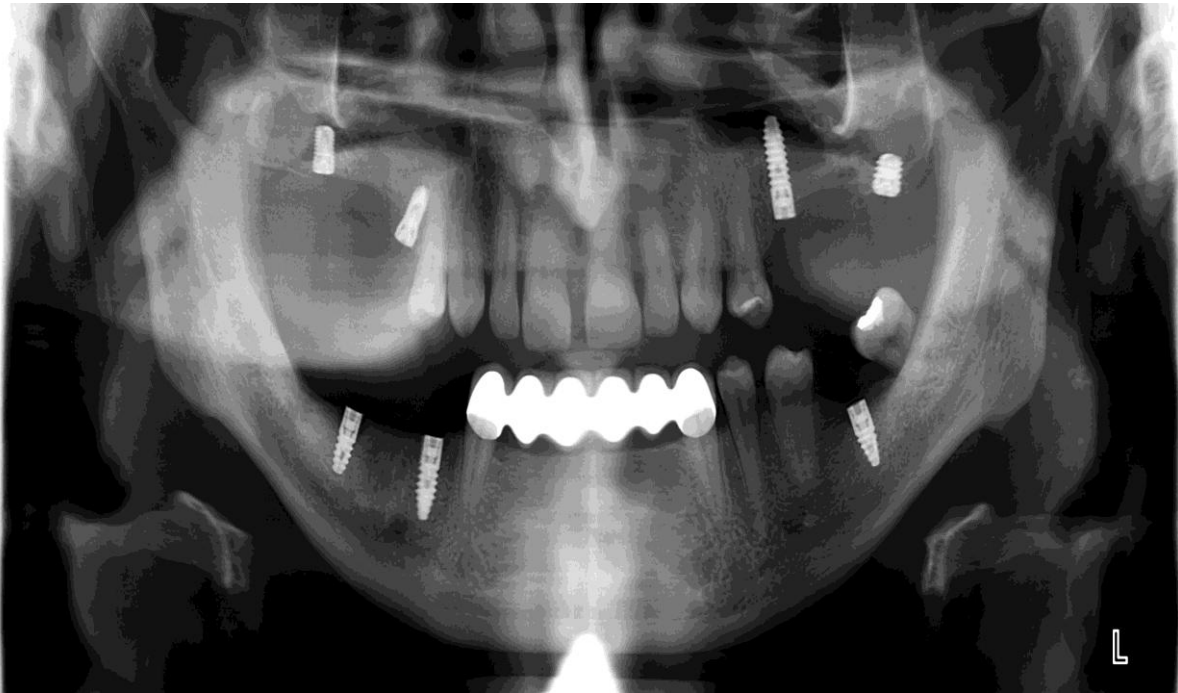


Slika 1. Početno stanje – obostrani gubitak kosti u gornjoj čeljusti.

Preuzeto s dopuštenjem autora: Robert Čelić

U gornjoj čeljusti su ugrađeni standardni i kratki dentalni implantati (BTI; Biotechnology Institute, Vitoria, Španjolska).

Jedan standardni implantat promjera 3,5 i dužine 13 mm ugrađen je na poziciju 25. Tri kratka implantata ugrađena su na poziciju 17(promjer 4.5mm/dužine 6.5 mm), 15(promjer 4.0 mm dužina 7.5 mm) i 27(promjer 5.0 mm/dužina 5.5 mm) (Slika 2.).

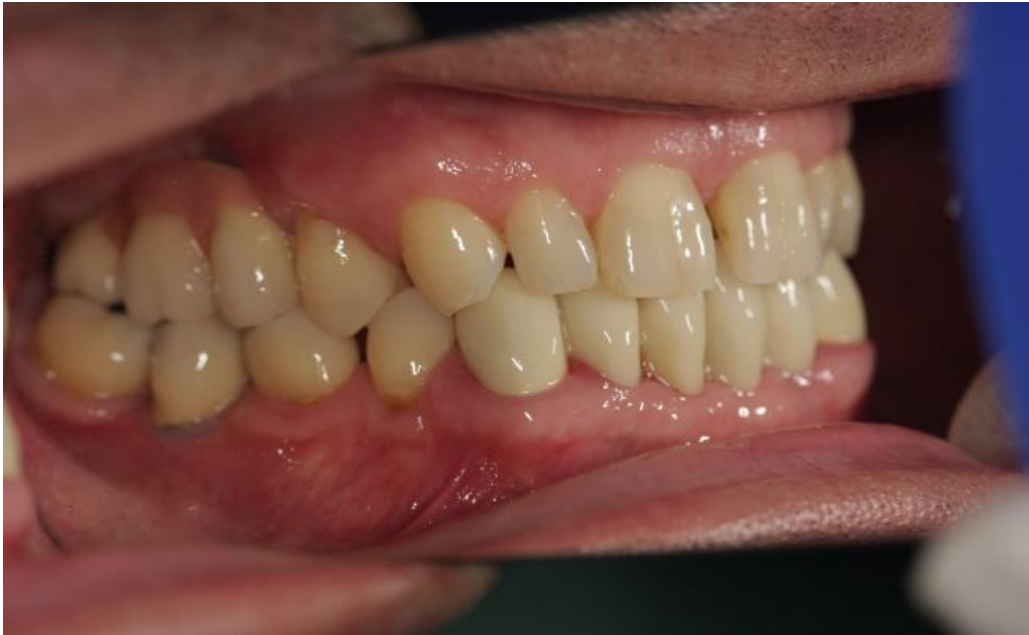

Slika 2. Ortopantomogram nakon ugradnje implantata.

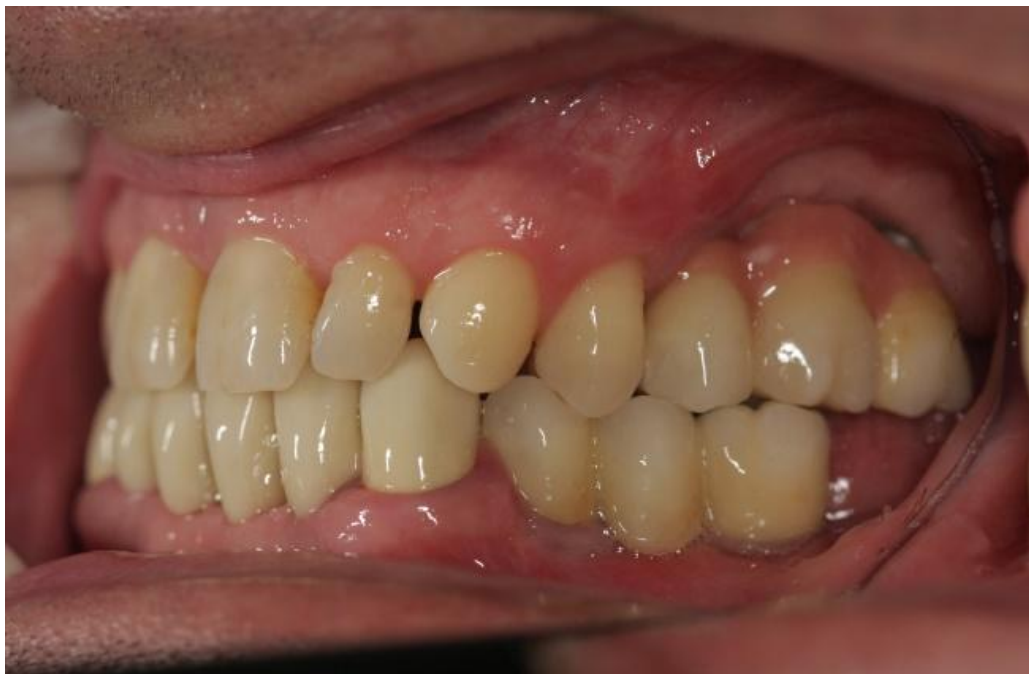Preuzeto s dopuštenjem autora: Robert Čelić

Nakon razdoblja oseintegracije (3 mjeseca - konvencionalni protokol opterećenja) u gornjoj čeljusti su izrađeni fiksni metalokeramički mostovi retinirani vijcima (Slike 3. – 6.).

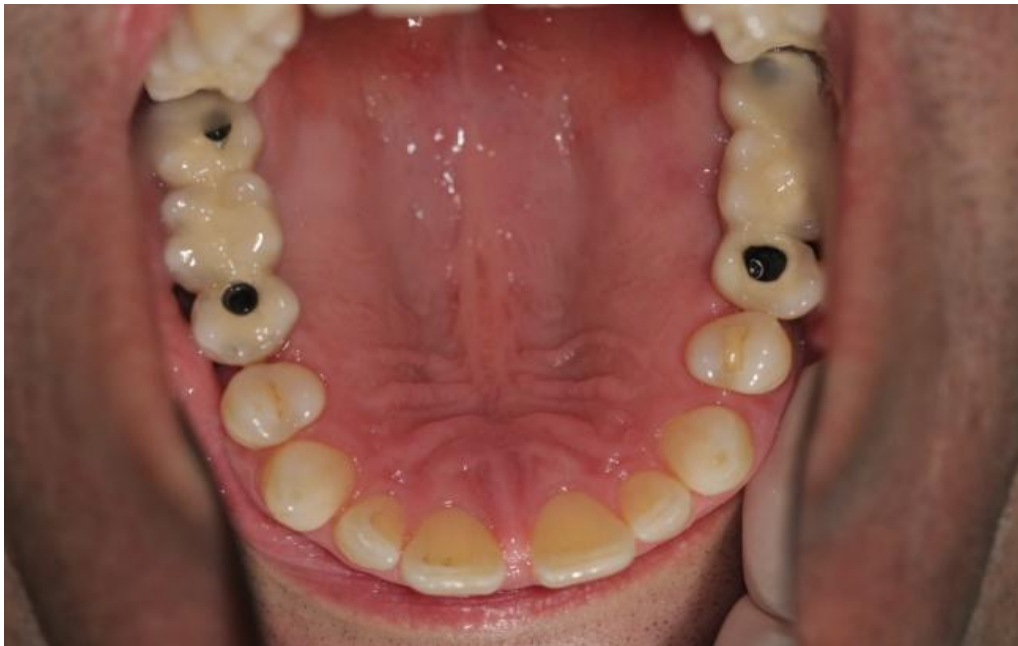Razlog fiksacije protetskog rada vijcima je smanjena mogućnost bioloških komplikacija (primjerice periimplantitis zbog cementiranja) i disparalitet ugrađenih dentalnih implantata. U donjoj čeljusti su ugrađeni implantati standardnih promjera i dužina (ICX, Medentis, Dahau, Njemačka), a u protetskoj fazi terapije izrađeni su fiksni metalokeramički protetski radovi koji su cementirani na nadogradnjama.



Slika 3. Završni izgled fiksnih mostova metalkeramičkog rada – desna strana.
Preuzeto s dopuštenjem autora: Robert Čelić

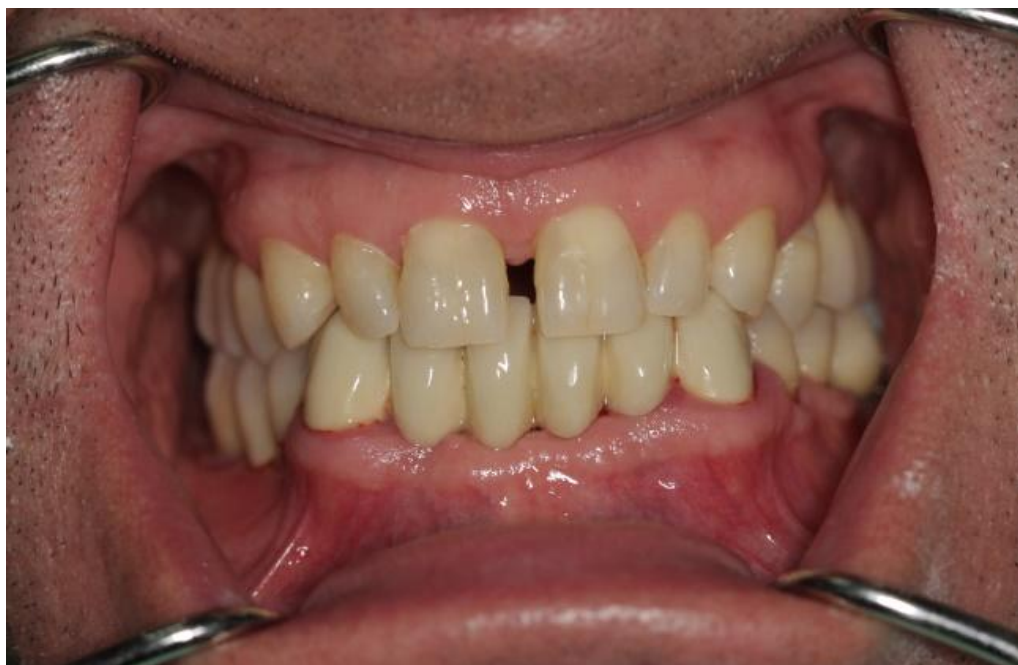

Slika 4. Završni izgled fiksnih mostova metalkeramičkog rada – lijeva strana.
Preuzeto s dopuštenjem autora: Robert Čelić



Slika 5. Završni izgled fiksnih mostova metalkeramičkog rada – okluzalno.

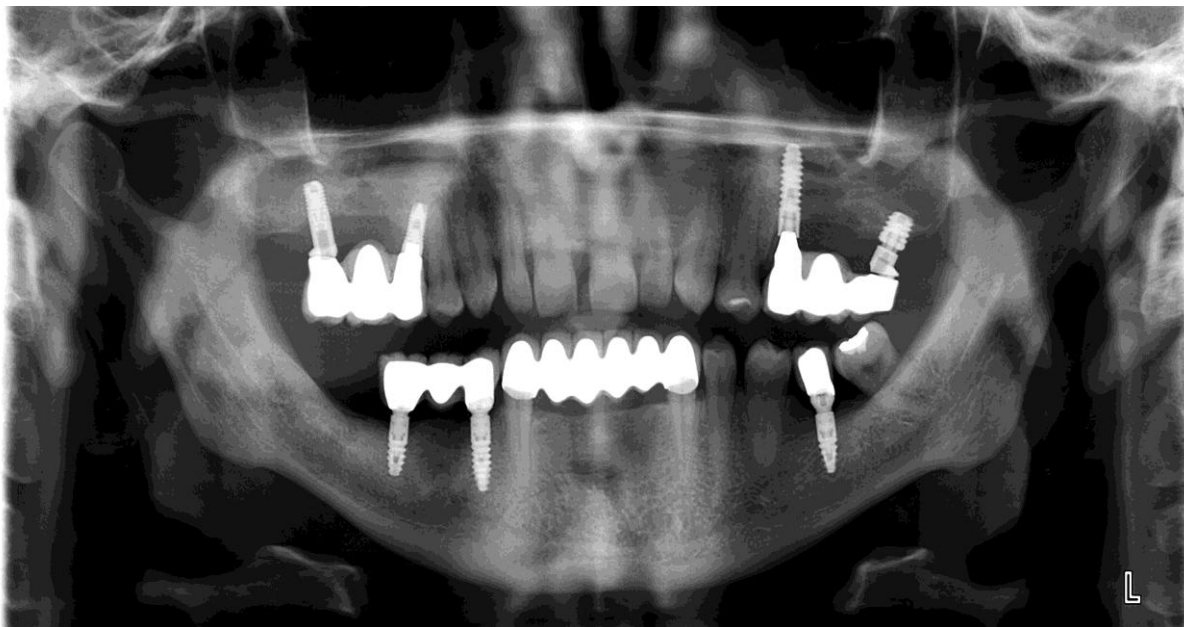
Preuzeto s dopuštanjem autora: Robert Čelić



Slika 6. Završni izgled fiksnih mostova metalkeramičkog rada – enface.

Preuzeto s dopuštanjem autora: Robert Čelić

Nakon dvije godine urađen je kontrolni ortopantomogram koji ne pokazuje marginalnu resorpciju kosti oko implantata (Slika 7.). Također, nisu zabilježene tehničke i biološke komplikacije oko ugrađenih standardnih i kratkih dentalnih implantata.



Slika 7. Kontrolni OPG nakon 2 godine nošenja fiksnog protetskog rada.

Preuzeto s dopuštenjem autora: Robert Čelić

3. RASPRAVA

Postavlja se pitanje mogu li kratki implantati biti adekvatna zamjena augmentacijskim tehnikama i dugim implantatima u područjima s opsežno resorbiranom kosti. Uzimajući u obzir mnogobrojne komplikacije koje dolaze sa složenim kirurškim tehnikama, kratki implantati su se pokazali dostojnom zamjenom (20).

Prema brojnim studijama u prošlosti, preživljenje kratkih implantata je bilo niže od onih standardne dužine u istim kliničkim situacijama. Razvojem dizajna i hrapave površine postignut je stupanj preživljenja te biološki rezultati slični onim drugim. Također je povećana njihova uporaba kod potpuno i djelomično bezubih pacijenata (11).

Bočna područja gornje čeljusti se tradicionalno smatraju anatomske nepovoljnim područjem za ugradnju implantata. Remodelacija kosti nakon vađenja zuba u bočnoj regiji gornje čeljusti uobičajeno rezultira nedovoljnim koštanim dimenzijama. To područje pripada kategoriji tzv. "meke kosti" obiljujući rastresitom spongiozom uz neznatno prisustvo ili odsustvo kompakte što može predstavljati problem kod postizanja adekvatne stabilnosti implantata (12). Međutim, najnovija istraživanja pokazuju da pacijenti s opsežno resorbiranim stražnjim maksilarnim područjem mogu biti uspješno tretirani kratkim implantatima pod pretpostavkom da je izvršena adekvatna predoperativna priprema (32).

Kod pitanja hoće li se više uzastopnih implantata opskrbiti zasebnim krunicama ili krunicama povezanim u blok, omjer dužine krunice i dužine osteointegriranog implantata najvažniji je kriterij odluke. Prema nekim smjernicama ako je omjer dužine krunice i dužine implantata veći ili jednak 0.8 krunice se moraju povezati, dok se kod manjeg omjera mogu primijeniti zasebne krunice. No, ta pretpostavka nije znanstveno potkrijepljena. Štoviše, pregledni rad o toj temi navodi da nadomjesci s omjerom dužina krunice i implantata većim od 2 imaju vrlo dobre stope preživljenja (27). Niti kod tehničkih problema nisu pronađene razlike u usporedbi s manjim omjerima dužina krunica i implantata. Tek je morfologijom kosti u jednom od istraživanja zabilježen povećan gubitak krestalne kosti kod omjera dužine krunice i implantata većeg od dva (12).

Ti dobri rezultati se ne mogu objasniti isključivo mehaničkim pristupom, već nekim hipotetskim razmatranjima. U načelu postoji korelacija između gustoće koštanih trabekula i djelovanja vanjske sile na kost. Time upravljaju uzajamni proces koštane resorpcije s pomoću

osteoklasta i koštane formacije s pomoću osteoblasta. Na ta dva uravnotežena procesa ugradnje utječe djelovanje mehaničke sile. Što je sila veća, gušća je trabekularna struktura. S druge strane, jačanje trabekularne kosti dovodi do poboljšanja sidrenja implantata, a time se povećava i vjerojatnost njegova preživljavanja. Takvo stajalište proturječi stajalištu da se implantati moraju „zaštititi“ od djelovanja sile. Time bi se moglo objasniti zašto kratki implantati i implantati s nepovoljnim omjerom dužine u odnosu na krunicu biološki bolje funkcioniraju nego što bi se moglo pretpostaviti s čisto mehaničkog stajališta.

Kod pitanja protokola opterećenja implantata mnogi još uvijek preporučuju konvencionalno opterećenje (dulje od 2 mjeseca od ugradnje) (12). Razvoj makro-dizajna implantata omogućio je postizanje dobre primarne stabilnosti čak i kada je riječ o implantatima nestandardnih dužina poput kratkih implantata dok je razvoj mikro-dizajna povoljno utjecao na proces oseintegracije i bržu zamjenu primarne, mehaničke stabilnosti sekundarnom, biološkom. U tom smislu je i primjena protokola imedijatnog opterećenja postajala sve predvidljivija mogućnost. Tako novija istraživanja pokazuju da se kratki implantati mogu imedijatno opteretiti s rezultatima sličnim dugim (40).

4. ZAKLJUČAK

Kratki implantati predstavljaju adekvatnu zamjenu složenim kirurškim tehnikama uvećanja kosti i postavljanja dugih implantata. Augmentacijske tehnike pacijenti teško prihvaćaju zbog potrebe za dodatnom kirurškom intervencijom i očekivanog morbiditeta, mogućih komplikacija, kao i prolongiranja definitivne rehabilitacije. Kako s kliničke tako i iz perspektive pacijenta ovi implantati nude brojne prednosti: jednostavniji su za ugradnju, donose manji rizik od komplikacija izbjegavajući složene tehnike povećanja dimenzija kosti, u slučaju neuspjeha lakše se uklanjaju te se mogu ugraditi na brojna mjesta gdje ostali implantati ne mogu. S druge strane, kliničari mogu biti zabrinuti zbog nedostataka, primjerice, povećanog omjera kruna-implantat i komplikacija povezanih s preopterećenjem. Prema brojnim pretkliničkim i kliničkim studijama te sistematskim osvrtima, ovi nedostaci nisu klinički značajni. Iznimka je blago povećan neuspjeh u stražnjem maksilarnom području s mekom kosti u usporedbi s mandibulom. Dugoročne studije su pokazale da kratki implantati imaju stupanj preživljenja i biološke rezultate slične standardnim dentalnim implantatima.

5. LITERATURA

1. Quirynen M, Naert I, Van Steenberghe D. Fixture design and overload influence marginal bone loss and fixture success in the Branemark system. *Clin Oral Implants Res.* 1992;3:104–11.
2. Ludwig B, Lietz T, Bowman SJ, Baumgaertel S. Introduction. U: Ludwig B, Baumgaertel S, Böhm B, Bowman SJ, Glasl B, Johnston LE, i sur. *Mini-Implants in Orthodontics: Innovative Anchorage Concepts.*, ur: Ludwig B, Baumgaertel S, Bowman SJ. 1. izd. London etc: Quintessence Publishing Co Ltd; 2008, str 2.
3. Albrektsson T, Branemark PI, Hansson HA, Lindstrom J. Osseointegrated titanium implants. Requirements for ensuring a long-lasting, direct bone-to-implant anchorage in man. *Acta orthop Scand.* 1981;52:155-70.
4. Neugebauer J, Nickenig HJ, Zöllner JE. Update on short, angulated and diameter-reduced implants. 11th European Consensus Conference in Cologne. 2016;1-8.
5. Sethi A., Kaus T. *Praktična implantologija; Dijagnostički, kirurški, protetski i tehnički aspekti estetskog i funkcijskog sklada.* Zagreb: Medicinska naklada; 2009. str. 39.
6. Misch CE, Judy KW. Classification of partially edentulous arches for implant dentistry. *Int J Oral Implantol.* 1987; 4:7–13.
7. Klemetti E. A review of residual ridge resorption and bone density. *J Prosthet Dent.* 1996;75: 512-4.
8. Devlin H, Ferguson MWJ. Alveolar ridge resorption and mandibular atrophy. A review of the role of local and systemic factors. *Br Dent J.* 1991; 170: 101-4.
9. Atwood DA. Bone loss of edentulous alveolar ridges. *J Periodontol.* 1979; 50:11–21.
10. Chaushu G, Taicher S, Halamish-Shani T, Givol N. Medicolegal aspects of altered sensation following implant placement in the mandible. *Int J Oral Maxillofac Implants.* 2002; 17: 413–15.
11. Nisand D, Renouard F. Short implant in limited bone volume. *Periodontol* 2000. 2014;66:72–96.
12. Jain N, Gulati M, Garg M, Pathak C. Short Implants: New Horizon in Implant Dentistry. *J Clin Diagn Res.* 2016; 10:14-17.
13. Neldam CA, Pinholt EM. State of the Art of Short Dental Implants: A systematic Review of the Literature. *Clin Implant Dent Relat Res.* 2012; 14:622-32.
14. Balleri P, Cozzolino A, Ghelli L, Momicchioli G, Varriale A. Stability measurements of osseointegrated implants using Osstell in partially edentulous jaws after 1 year of loading: a pilot study. *Clin Implant Dent Relat Res.* 2002; 4: 128–32.

15. Albrektsson T, Jansson T, Lekholm U. Osseointegrated dental implants. *Dent Clin North Am.* 1986; 30:151–74.
16. Renouard F, Nisand D. Short implants in the severely resorbed maxilla: a 2-year retrospective clinical study. *Clin Implant Dent Relat Res.* 2005; 7:104–10.
17. Thoma DS, Cha JK, Jung UW. Treatment concepts for the posterior maxilla and mandible: short implants versus long implants in augmented bone. *J Periodontal Implant Sci.* 2017;47:2-12.
18. Winkler S, Morris HF, Ochi S. Implant survival to 36 months as related to length and diameter. *Ann Periodontol.* 2000;5: 22–31.
19. Deporter D. Short dental implants: what works and what doesn't? A literature interpretation. *Int J Periodontics Restorative Dent.* 2013; 33:457-64.
20. Brocard D, Barthet P, Baysse E, Duffort JF, Eller P, Justumus P, i sur. A multicenter report on 1022 consecutively placed ITI implants: a 7-year longitudinal study. *Int J Oral Maxillofac Implants.* 2000; 15: 691–700.
21. Annibali S, Cristalli MP, Dell'Aquila D, Bignozzi I, i sur. Short dental implants: a systematic review. *J Dent Res.* 2012; 91: 25-32.
22. Raviv E, Turcotte A, Harel-Raviv M. Short dental implants in reduced alveolar bone height. *Quintessence Int.* 2010;41:41-45.
23. Lee JH, Frias V, Lee KW, Wright RF. Effect of implant size and shape on implant success rates: a literature review. *J Prosthet Dent.* 2005;94:377-81.
24. Gaviria L, Salcido JP, Guda T, Ong JL. Current trends in dental implants. *J Korean Assoc Oral Maxillofac Surg.* 2014;40:50-60.
25. Buser D, Brogini N, Wieland M, Schenk RK, Denzer AJ, Cochran DL, i sur. Enhanced bone apposition to a chemically modified SLA titanium surface. *J Dent Res.* 2004;83:529-33.
26. Ferro KJ, Morgano SM, Driscoll CF, Freilich MA, Guckes AB, Knoernschild KL i sur. The glossary of prosthodontic terms, 8th ed. *J Prosthet Dent.* 2005;94:28.
27. Birdi H, Schulte J, Kovacs A, Weed M, Chuang SK. Crown-to-implant ratios of short-length implants. *J Oral Implantol.* 2010;36:425-33.
28. Misch CE. *Contemporary Implant Dentistry.* 3rd ed. St. Louis, Mo: Elsevier; 2008:264–66.
29. Cochran DL. A comparison of endosseous dental implant surfaces. *J Periodontol.* 1999; 70:1523–39.

30. Garces MA, Berenguer X, Escoda C. Short Implants: A Descriptive Study of 273 Implants. *Clin Imp Dent*. 2012;14:508-16.
31. Lekholm U, Zarb GA. Patient selection and preparation. U: Brånemark PI, Zarb GA, Albrektsson T, ur. *Tissue integrated Prostheses: Osseointegration in Clinical Dentistry*. Quintessence Int. 1985;199-209.
32. Alqutaibi AY, Altaib F, Short Implants (5 to 8 mm) Versus Longer Implants (> 8 mm) with Sinus Lifting in Atrophic Posterior Maxilla: A Meta-Analysis of RCTs. *J Evid Based Dent Pract*. 2016;16:173-75.
33. Friberg B, Ekestubbe A, Sennerby L. Clinical outcome of Branemark System implants of various diameters: a retrospective study. *Int J Oral Maxillofac Implants*. 2002;17:671-7.
34. Degidi M, Daprile G, Piattelli A. Influence of underpreparation on primary stability of implants inserted in poor quality bone sites: an in vitro study. *J Oral Maxillofac Surg*. 2015;73:1084-8.
35. Summers RB. A new concept in maxillary implant surgery: the osteotome technique. *Compendium*. 1994;15:152-6.
36. Todorović VS. Klinička procena uspešnosti imedijatno opterećenih kratkih samourezujućih implantata ugrađenih u bočnu regiju gornje vilice. Doktorska disertacija. Beograd: Univerzitet u Beogradu, Stomatološki fakultet. 2016. Str 23-24.
37. Weber HP, Morton D, Gallucci GO, Rocuzzo M, Cordaro L, Grutter L. Consensus statements and recommended clinical procedures regarding loading protocols. *Int J Oral Maxillofac Implants*. 2009;24:180-3.
38. Javed F, Romanos GE. The role of primary stability for successful immediate loading of dental implants. A literature review. *J Dent*. 2010;38:612-20.
39. Davies JE. Mechanisms of endosseous integration. *Int J Prosthodont*. 1998;11:391-401.
40. Eduardo A. Imedijatno opterećenje kratkih implantata u stražnjem dijelu gornje čeljusti: prikazi slučajeva. *Acta stomatol Croat*. 2017;51:157-162.
41. Glauser R, Sennerby L, Meredith N, Ree A, Lundgren A, Gottlow J, i sur. Resonance frequency analysis of implants subjected to immediate or early functional occlusal loading. Successful vs. failing implants. *Clin Oral Implants Res*. 2004;15:428-34.
42. Misch CE, Steingra J, Barboza E, Misch-Dietsh F, Cianciola LJ, Kazor C. Short dental implants in posterior partial edentulism: A multicenter retrospective 6-year case series study. *J Periodontol*. 2006;77:1340-47.

43. Misch CE. Short dental implants: a literature review and rationale for use. *Dent Today*. 2005;24:64–6,68.
44. Mendonça JA, Francischone CE, Senna PM, Matos de Oliveira AE, Sotto-Maior BS. A retrospective evaluation of the survival rates of splinted and non-splinted short dental implants in posterior partially edentulous jaws. *J Periodontol*. 2014;85:787-94.

6. ŽIVOTOPIS

Viktorija Šimović rodila se 17. studenog 1992. godine u Metkoviću. Osnovnu školu Vladimira Pavlovića te Opću gimnaziju završila je u Čapljini. Godine 2011. maturirala je s odličnim uspjehom nakon čega je iste godine upisala studij dentalne medicine na Stomatološkom fakultetu Sveučilišta u Zagrebu. Položila je sve ispite u roku. Tijekom studiranja je zbog odličnog uspjeha primala stipendiju za izvrsnost Sveučilišta u Zagrebu.