

Nadogradnje u fiksoprotetskoj terapiji

Fabijanović, Anto

Master's thesis / Diplomski rad

2017

Degree Grantor / Ustanova koja je dodijelila akademski / stručni stupanj: **University of Zagreb, School of Dental Medicine / Sveučilište u Zagrebu, Stomatološki fakultet**

Permanent link / Trajna poveznica: <https://um.nsk.hr/um:nbn:hr:127:521287>

Rights / Prava: [Attribution-NonCommercial 4.0 International/Imenovanje-Nekomercijalno 4.0 međunarodna](#)

Download date / Datum preuzimanja: **2024-06-29**



Repository / Repozitorij:

[University of Zagreb School of Dental Medicine Repository](#)





SVEUČILIŠTE U ZAGREBU
STOMATOLOŠKI FAKULTET

Anto Fabijanović

**NADOGRADNJE
U FIKSNOPROTETSKOJ TERAPIJI**

DIPLOMSKI RAD

Zagreb, lipanj 2017.

Rad je ostvaren na Zavodu za fiksnu protetiku Stomatološkog fakulteta Sveučilišta u Zagrebu.

Mentor rada: prof. dr. sc. Ketij Mehulić, Zavod za fiksnu protetiku Stomatološkog fakulteta Sveučilišta u Zagrebu.

Lektor hrvatskog jezika: Iva Popovački Kramarić, prof. hrvatskog i engleskog jezika i književnosti.

Lektor engleskog jezika: Iva Popovački Kramarić, prof. hrvatskog i engleskog jezika i književnosti.

Sastav Povjerenstva za obranu diplomskog rada:

1. _____
2. _____
3. _____

Datum obrane rada: _____

Rad sadrži: 38 stranica

3 slike

1 CD

Osim ako nije drukčije navedeno, sve ilustracije (tablice, slike i dr.) u radu su izvorni doprinos autora diplomskog rada. Autor je odgovoran za pribavljanje dopuštenja za korištenje ilustracija koje nisu njegov izvorni doprinos, kao i za sve eventualne posljedice koje mogu nastati zbog nedopuštenog preuzimanja ilustracija odnosno propusta u navođenju njihovog podrijetla.

Zahvala

Zahvaljujem svojoj mentorici prof. dr. sc. Ketij Mehulić na pomoći, strpljenju, ljubaznosti i stručnim savjetima tijekom izrade diplomskog rada, kao i za vrijeme studija.

Posebno zahvaljujem svojoj obitelji, djevojci i prijateljima koji su me podržavali i nisu odustajali od mene.

Nadogradnje u fiksno protetskoj terapiji

Sažetak

Nadogradnje su fiksno protetsko terapijsko sredstvo pomoću koje se nadomješta dio ili kompletna zubna kruna. Osnovni preduvjet nadogradnje je avitalnost zuba. Na tržištu postoje različiti sustavi nadogradnja koje danas rabimo.

Glavna podjela nadogradnji je s obzirom na način njihove izrade. Mogu biti individualne i konfekcijske. Kod izrade individualne nadogradnje, potrebna je suradnja sa zubotehničkim laboratorijem što produžuje postupak izrade i poskupljuje terapiju. Konfekcijske nadogradnje omogućuju sanaciju zuba jednim posjetom, ali su također strogo indicirane i uvjetovane prisustvom određene količine zubnog tkiva u gingivalnom dijelu zuba.

Prilikom preparacije zuba za nadogradnju, mora se paziti na endodontsko punjenje. Apikalna trećina korijenskog kanala mora ostati netaknuta. Širina preparacije može iznositi maksimalno 1/3 ukupne širine zubnog korijena. Preparacija je ovalnog oblika kako bi se spriječila rotacija nadogradnje unutar kanala. Slijedeći ove postulate, sprječavamo popuštanje brtvljenja ili frakturu korijena.

Cementiranje nadogradnje izuzetno je važan postupak. Na tržištu postoji velik broj cemenata. Kod cemenata je najvažnije da djeluju bakteriostatski i da su postojani, a da nadogradnju vežu čvrsto s okolnim zubnim strukturama.

Za kvalitetnu izradu nadogradnje potrebno je veliko znanje i vještina stomatologa.

Ključne riječi: konfekcijske nadogradnje, individualne nadogradnje, cementiranje nadogradnja

Dental Post and Cores in a Fixed Prosthetic Treatment

Summary

Dental post and core are types of a fixed prosthetic treatment appliance by which a part or a complete dental crown is replaced. The main prerequisite for a dental post and core is a lack of tooth vitality. There are various types of dental post and cores on the market that we use today.

The main classification of dental post and cores is according to the way they are made. They can be custom made or prefabricated. When making a individual post and core, a collaboration with dental laboratory is needed, which makes the procedure last longer and increases the cost of a treatment.

Prefabricated posts allow tooth consolidation in one visit but are also strictly indicated and conditioned by the presence of a certain amount of dental tissue in the gingival part of a tooth.

When preparing a tooth for a dental post and core, one must take care of an endodontic filling. The apical third of the root canal must remain intact. The width of the preparation can be up to 1/3 of the total width of the dental root. The preparation is oval in order to prevent the rotation of the dental post and core within the canal. By following these postulates, we prevent the release of the sealing or a root fracture.

Cementing the posts is an extremely important procedure. There is a large number of cements on the market. The most important thing about cements is for them to act bacteriostatically, to be stable and to firmly tie the dental post and core with the surrounding dental structures.

To build up a quality post and core, a dentist should possess a great knowledge and skills.

Key words: dental post and core, custom made post and core, cementing

SADRŽAJ

1. Uvod.....	1
2. Endodontski liječeni zubi	3
3. Nadogradnje	4
3.1. Indikacije i kontraindikacije za izradu nadogradnja	4
3.1.1. Indikacije za izradu nadogradnja.....	5
3.1.2. Relativne kontraindikacije za izradu nadogradnje	6
3.1.3. Apsolutne kontraindikacije za izradu nadogradnje	6
4. Podjela nadogradnja	7
4.1. Konfekcijske (tvornički izrađene) nadogradnje	7
4.1.1. Metalne konfekcijske nadogradnje.....	8
4.1.1.2. Metalne nadogradnje neravnih površina (aktivne).....	9
4.1.1.3. Karakteristike metalnih konfekcijskih nadogradnja.....	10
4.1.1.4. Vađenje metalnih konfekcijskih nadogradnja iz korijenskog kanala.....	11
4.1.2. Bezmetalne konfekcijske nadogradnje.....	11
4.1.2.1. Kompozitne konfekcijske nadogradnje ojačane karbonskim vlaknima	11
4.1.2.2. Kompozitne konfekcijske nadogradnje ojačane staklenim vlaknima	12
4.1.2.3. Cirkonijev oksidne nadogradnje.....	13
4.1.3. Odabir i postavljanje konfekcijskih nadogradnja.....	15
4.2. Individualne (laboratorijski izrađene) nadogradnje	17
4.2.1. Metalne lijevane individualne nadogradnje	17
4.2.2. Estetske individualne nadogradnje.....	18
4.3. Tijek izrade individualne nadogradnje	18
4.4. Prednosti i nedostaci individualnih nadogradnja	21

5. Cementiranje nadogradnja.....	22
5.1. Svezivanje cementa	22
5.1.1. Mikromehaničko svezivanje cementa	22
5.1.2. Adhezije na mikromolekularnoj razini.....	22
5.2. Klasifikacija cemenata	23
5.2.1. Trajni cementi	23
5.2.1.1. Cinkfosfatni cementi	23
5.2.1.2. Staklenoionomerni cementi.....	24
5.2.1.3. Kompozitne smole.....	24
5.2.1.4. Hibridne smole	25
6. Neuspjesi terapijom nadogradnjama	26
6.1. Lomovi nadogradnje zuba.....	26
6.2. Mikropropusnost poslijeendodontskog sustava	27
7. Rasprava	28
8. Zaključak.....	31
9. Popis literature.....	33
10. Životopis.....	37

Popis skraćenica

Rtg – radiotomografija

GPa – gigapaskal

MPa – megapaskal

SRS – standardna retroalveolarna slika

1. UVOD

Gubitak većeg dijela zubnog tkiva uslijed karijesa, abrazije ili frakture dovodi do gubitka kontaktnih točaka i nepravilnih okluzijskih odnosa što dovodi do promjene položaja zuba i nepravilne raspodjele žvačnog tlaka (1). Protetskom terapijom nastoji se nadoknaditi izgubljene strukture, dovesti zub u kontakt s antagonistom i susjednim zubima te omogućiti normalnu funkciju rekonstruiranog zuba i stomatognatog sustava.

Nadogradnja je fiksno protetsko terapijsko sredstvo kojim se djelomično ili u potpunosti nadoknađuje izgubljena ili oštećena kruna zuba. S obzirom na način proizvodnje, razlikuju se individualne i konfekcijske nadogradnje, koje, s obzirom na gradivni materijal, mogu biti metalne ili bezmetalne. Osnovna zadaća ovog terapijskog sredstva je štititi preostali dio endodontski izliječenog zuba od opterećenja funkcijskim ili parafunkcijskim silama, osigurati retenciju trajnom nadomjestku te tako zubu vratiti funkcijsku i estetsku vrijednost (2). Tijekom preparacije korijena za nadogradnju, mora se voditi računa o dužini korijenskog dijela nadogradnje koja ne smije biti kraća od polovice korijenskog kanala. Kratke nadogradnje zbog nedostatka stabilnosti uzrokuju frakture korijena, dok preduge uzrokuju oštećenje brtvljenja korijenskog ispuna, uzdužni lom korijena ili perforaciju korijena tijekom same preparacije za nadogradnju (3). Širina preparacije mora biti usklađena s promjerom korijena, morfologijom korijenskog kanala i preostalim zubnim tkivom. Pri preparaciji zubne krune za nadogradnju potrebno je odstraniti sve tanke i podminirane dijelove krune. Zidovi koji ostaju moraju biti široki najmanje jedan milimetar. Cilj je tijekom preparacije maksimalno poštediti tvrdo zubno tkivo (1).

Prema načinu proizvodnje nadogradnje se dijele na konfekcijske i individualne. Prema načinu retencije u korijenskom kanalu, konfekcijske nadogradnje dijele se na aktivne i pasivne. Aktivne se retiniraju navojima uvrnutim u dentin i cementom koji ih dodatno učvršćuje. Pasivne se retiniraju samo cementom. Prema svome obliku nadogradnje se dijele na konusne i cilindrične, a prema konfiguraciji površine na glatke i neravne. Nadogradnje neravnih površina dijele se na one s navojima te one s brazdama i usjecima (4). Odabir funkcionalne i estetske restauracije treba biti pažljivo proveden te zasnovan na ispravnim načelima ako se želi zub zadržati kao dugotrajnu funkcionalnu jedinicu (5).

Svrha rada bio je opisati vrste nadogradnji koje se primjenjuju u kliničkoj praksi, njihova indikacija, način primjene kao i komplikacije u terapiji s njima.

2. ENDODONTSKI LIJEČENI ZUBI

Endodontska terapija je osnovni preduvjet za izradu nadogradnje i uključuje uklanjanje sadržaja pulpne komorice te korijenskog kanala, eliminaciju eventualnih infekcija, čišćenje i širenje korijenskog kanala te, na kraju, punjenje kanala koje osigurava brtvljenje i sprječava protok bakterija kroz kanal. Stoga je cilj endodontske terapije potpunim brtvljenjem korijenskog kanala smanjiti ili potpuno zaustaviti iritaciju te omogućiti cijeljenje periapikalnog tkiva (6).

Endodontsko liječenje je uspješno ako ne postoje znakovi upale poput osjetljivosti na pritisak u području apeksa, osjetljivost na vertikalnu perkusiju te rendgenski vidljivo smanjenje ili potpuna regeneracija periapikalnog procesa ili zatvaranje fistule (2). Endodontski liječen zub mehaničkim, biološkim i estetskim svojstvima bitno se razlikuje od zdravog zuba. Zbog gubitka tvrdog zubnog tkiva i narušene prirodne morfologije, dolazi do smanjenja biomehaničke otpornosti zuba pri funkcijskim i parafunkcijskim opterećenjima. Raspadanjem eritrocita u dentinskim tubulusima dolazi do promjene boje zuba. Odstranjivanje zubne pulpe dovodi do isušavanja dentina što rezultira smanjenjem njegove elastičnosti te dentin postaje krut i podložan lomu. Dentin devitaliziranog zuba sadrži 10 % manje vode vezane za kolagen (7). U devitaliziranim zubima metabolička izmjena odvija se preko cementa i krvnih žila parodonta tako da intenzitet metaboličke izmjene ovisi o stanju parodonta. Smanjena je kod zuba s proširenom parodontnom pukotinom (8).

3. NADOGRAĐNJE

Nadogradnje su fiksnoprotetski radovi kojima se nadomješta dio krune zuba potreban za izradu konačnog protetskog nadomjestka. Sastoje se od korijenskog i krunskog dijela. Zub nosač mora osigurati dovoljnu retenciju za nadogradnju te tako rekonstruiran mora poslužiti kao nosač trajnog protetskog rada. Nadogradnja mora zadovoljiti pravilo „3R“.

1. „Retain“ – dostatno se učvrstiti.
2. „Reinforce“ – pojačati otpornost tvrdih zubnih tkiva prema lomu.
3. „Restore“ – nadoknaditi tvrdo zubno tkivo.

Nekada se smatralo da se nadogradnjom očvršćuje avitalan zub koji s vremenom postaje neelastičan i krut zbog gubitka vode i promjena u anorganskom i organskom matriksu dentina. Smatralo se da „ferule effect“ značajno utječe na funkciju i trajnost nadogradnje (9). Neke studije opovrgavaju tu tvrdnju, odnosno tvrde da njihov značaj nije toliko velik koliko se smatralo (9).

Danas u stomatologiji nadogradnje predstavljaju zlatni standard u produljivanju krune avitalnih zubi i njihovu opskrbu s krunicom.

3.1. INDIKACIJE I KONTRAINDIKACIJE ZA IZRADU NADOGRAĐNJA

Detaljno poznavanje indikacija i kontraindikacija za nadogradnju je uvjet njihove pravilne primjene i garancija uspješne terapije. Masivni i u presjeku okrugli korijeni pogodniji su za preparaciju i izradu nadogradnji. Masivnost korijena smanjuje mogućnost perforacije stijenke pri samom postupku preparacije, a kasnije i vertikalne frakture kod funkcijskih i parafuncijskih kretnji.

Kod višekorijenskih zubi, u slučaju da se ne mogu koristiti svi korijeni ili više njih, treba nadogradnju izvoditi u najmasivnijem korijenu, a u ostale kanale samo retinirati. Veliku

mehaničku podršku u donjoj čeljusti može osigurati distalni korijen, a u gornjoj čeljusti palatinalni korijen jer su u prosjeku veći (10).

3.1.1. Indikacije za izradu nadogradnja

a) Profilaktička indikacija:

- I. Avitalni zubi s opsežnim gubitkom tvrdog zubnog tkiva i preostalim tankim postraničnim stijenkama te nedostatnom dentinskom potporom cakline.
- II. Zubi s dubokim cirkularnim ispunom u predjelu zubnog vrata kod kojih postoji opasnost od frakture zubne krune s mogućim zahvaćanjem korijena (11).

b) Estetska indikacija:

- I. Ispravljanje manjih položajnih anomalija zuba u pacijenta koji se ne žele podvrgnuti ortodontskoj terapiji.
- II. Promjena boje avitalnih zuba.

c) Funkcijska indikacija:

- I. Nedostatak krune zuba koji otežava funkciju žvakanja hrane.

d) Fonetska indikacija:

- I. U slučaju nedostatka krune prednjih zubi, dolazi do otežane fonetske funkcije.

e) Protetska indikacija:

- I. Nedostatak čitave krune zuba ili preostali bataljak koji nije dostatan da osigura dovoljno dobru retenciju za fiksni rad.
- II. Ispravljanje neparalelnosti zuba nosača mosta (10, 12).

3.1.2. Relativne kontraindikacije za izradu nadogradnje

a) Anatomsko-morfološke kontraindikacije:

Gracilni, savijeni ili izrazito spljošteni korijeni.

b) Endodontske kontraindikacije:

- I. Neadekvatna endodoncija i punjenje, ali periapikalni proces ne postoji.
- II. Ispravno proveden endodontski postupak i punjenje, ali postoji periapikalni proces.

c) Parodontološke kontraindikacije:

Relativnim kontraindikacijama za nadogradnju smatraju se parodontopatije I. i II. stupnja (10, 12).

3.1.3. Apsolutne kontraindikacije za izradu nadogradnje

- Vitalan zub.
- Parodontopatije III. i IV. stupnja (zub s pomičnošću u aksijalnom smjeru i parodontni džep koji seže do periapiksa).
- Fraktura krune zuba koja seže dva milimetra u alveolu.
- Neliječeni nevitalni zubi.

Prije izrade same nadogradnje potrebno je napraviti dobru pripremu, a to znači obavezni RTG snimak kojim će se provjeriti kvaliteta punjenja korijenskog kanala i ustanoviti postoji li kakav patološki proces. Osim rendgenskog pregleda, potreban je i intraoralni pregled (10, 12, 13)

4. PODJELA NADOGRAĐNJA

Osnovna podjela nadogradnja je na konfekcijske (tvorničke) odnosno, nadogradnje kojima se preparacijom prilagođava korijenski kanal za njihovu ugradnju te individualne koje se izrađuju laboratorijski prema otisku preparacije koji smo uzeli neposredno nakon same preparacije ili kombinacijom prema akrilatnom ili voštanom modelatu učinjenom u ordinaciji i izradom u zubnom laboratoriju. Nadogradnje se dijele i prema njihovom gradivnom materijalu te je osnovna podjela na metalne i bezmetalne.

4.1. Konfekcijske (tvornički izradene) nadogradnje

Konfekcijske nadogradnje su gotovi tvornički proizvodi koji se sidre u korijenski kanal. Krunski dio zuba se izrađuje direktno u ustima, a najčešće iz kompozitnog, staklenoionomernog i amalgamskog materijala.

Intraradikularni dio konfekcijske nadogradnje specifično je oblikovan tako da osigurava retenciju i odgovarajuće prilijevanje uz stijenke kanala. Izvodi se predviđenim svrdlima. Supraradikularni dio se oblikuje u bataljak i čini dio krunske jezgre (11).

Konfekcijske nadogradnje s obzirom na gradivni materijal dijele se na:

1. Metalne

- a. zlatne,
- b. pozlaćene,
- c. titanske,
- d. čelične,
- e. mjedene.

2. Bezmetalne

- a. kompozitne ojačane karbonskim vlaknima,
- b. kompozitne ojačane staklenim vlaknima,
- c. YZrO, itrijem stabilizirane cirkonijev oksidne (9).

Prema načinu fiksiranja u korijenskom kanalu, konfekcijske nadogradnje dijele se na:

1. Aktivne; retencija nadogradnje, osim cementom, postiže se i navojima koji se nalaze na samoj nadogradnji.
2. Pasivne; nadogradnje koje retenciju postižu pasivno cementiranjem.

4.1.1. Metalne konfekcijske nadogradnje

Metalne konfekcijske nadogradnje su gotovi tvornički proizvodi čije su dimenzije normirane, postoje u različitim veličinama koje bira liječnik s obzirom na izgled korijena zuba i njegovog kanala. Isporučuju se u setovima koji sadrže svrdla za preparaciju kanala. Veličina i dimenzija svrdla usklađena je s oblikom nadogradnje iz tog seta (11).

Metalne konfekcijske nadogradnje se prema obliku i površinskoj obradi dijele u nekoliko skupina (pasivne):

1. Metalne nadogradnje glatkih površina:
 - a. konusne,
 - b. cilindrične.
2. Metalne nadogradnje neravnih površina (aktivne):
 - a. konusne s navojima,
 - b. konusne s brazdama i usjecima,
 - c. cilindrične s navojima,
 - d. cilindrične s brazdama i usjecima.

4.1.1.1 Metalne konfekcijske nadogradnje glatkih površina (pasivne)

Kod konusnih metalnih nadogradnji ostvaruje se pasivna retencija preko tankog sloja cementa. Iz tog razloga osnovni preduvjet je da nadogradnja tijesno priliježe uz stijenku kanala. Preparacija se izvodi posebno normiranim svrdlima koje kanal prilagođavaju obliku nadogradnje.

Prednost konusnih nadogradnji je relativno jednostavna i brza preparacija kanala, a kod same ugradnje ne dolazi do naprezanja dentina. Nedostatak je djelovanje nadogradnje poput klina kod jakih intraoralnih sila, što dovodi do raspuknuća korijena. Zbog niske otpornosti na vlačne sile, preporuka je da se ugrađuju u zube koji nisu pod velikim opterećenjima.

Cilindrične nadogradnje imaju veću retencijsku sposobnost, ali zahtijevaju opsežniju preparaciju te treba biti posebno oprezan prema apikalnoj trećini korijena (11).

4.1.1.2. Metalne nadogradnje neravnih površina (aktivne)

Metalne nadogradnje neravnih površina imaju brazde i/ili usjeke. Mogu biti konusne, cilindrične ili cilindrične s konusnim završetkom. Takav oblik nadogradnje povećava retencijsku površinu između nadogradnje i cementa te takve nadogradnje imaju bolju retenciju od glatkih (14).

Cilindrične nadogradnje s konusnim završekom ne uzrokuju naprezanje dentina, ali njihov konusni vrh može djelovati poput klina.

Metalne nadogradnje s navojima mogu biti konusne, cilindrične ili cilindrične s konusnim završetkom. Najčešće se izrađuju od kobalt-krom slitine, titana i nehrđajućeg čelika.

Retencija se ostvaruje aktivno pomoću navoja koji se urezuju u dentin, a cement služi kao dodatna retencija. Intenzitet naprezanja dentina ovisi o gustoći navoja nadogradnja i njihovoj dubini.

Kod uvijanja nadogradnja vrši se velik pritisak i opterećenje na zidove kanala, što može uzrokovati frakturu korijena. Zbog toga je jako važna adekvatna priprema korijenskog kanala za nadogradnju odgovarajućim svrdlima te nakon toga cementiranje nadogradnje.

Ukoliko se koristi svrdlo većeg promjera od same nadogradnje, cementu se omogućuje prodiranje u navoje, što poboljšava retenciju. Sile se prenose ravnomjerno, bez velikih naprezanja, a cement amortizira pritisak.

4.1.1.3. Karakteristike metalnih konfekcijskih nadogradnja

Pozitivne karakteristike metalnih konfekcijskih nadogradnja iskazuju se u tome da, za razliku od individualnih, metalne konfekcijske nadogradnje omogućuju izradu nadogradnje u jednom posjetu. Metalne konfekcijske nadogradnje imaju odličnu retenciju, osobito nadogradnje s neravnom površinom. Zbog širokog izbora kvalitetnih materijala, visokog modula elastičnosti gradivnog materijala te izražene čvrstoće, mogu podnijeti velika opterećenja (11).

Negativne karakteristike metalnih konfekcijskih nadogradnji iskazuju se mogućnošću korozije, oslabljenju korijena i estetici. Korozija metala nekih metalnih konfekcijskih nadogradnja uzrokuje povećanje volumena nadogradnje te deponiranjem produkata korozije na površinu nadogradnje može rezultirati lomom korijena (15).

Pri uvijanju samonarezujućih nadogradnja znatno se opterećuju zidovi kanala pa može doći do loma korijena.

Metalnim konfekcijskim nadogradnjama ne mogu se postići estetski rezultati kakvi se postižu kompozitnim konfekcijskim nadogradnjama te se izbjegava korištenje u rekonstrukciji prednjih zubi.

Metalna konfekcijska nadogradnja sastoji se od dva različita materijala te je nemoguće postići efekt monobloka (11).

4.1.1.4. Vađenje metalnih konfekcijskih nadogradnja iz korijenskog kanala

Nadogradnje se vade iz kanala zbog potrebe za ponovnim endodontskim liječenjem zuba ili zbog loma nadogradnje unutar kanala. Pacijentu je potrebno objasniti da se radi o riskantnom postupku kod kojeg može doći do loma korijena. Taj postupak se ne preporuča kod voluminoznih i duboko sidrenih nadogradnja. Nadogradnja se može izvaditi kliještima ukoliko se dovoljna dužina nadogradnje nalazi izvan korijena, a vrlo plitko je sidrena u kanalu. Može se pokušati i rasklimati ultrazvučnim instrumentom, ali to često dovodi do pukotina u dentinu i posljedično do loma korijena (16). Drugi način uklanjanja nadogradnja je opisao Maserann 1966. godine, a radi se o primjeni specijalnih šupljih cijevi koje narezuju dentin oko nadogradnje i tako je obuhvaćaju i vade (17).

4.1.2. Bezmetalne konfekcijske nadogradnje

Na tržištu postoji velik broj bezmetalnih nadogradnji. One se prema materijalu dijele na:

- a) kompozitne ojačane karbonskim vlaknima,
- b) kompozitne ojačane staklenim vlaknima,
- c) cirkonijev oksidne nadogradnje.

4.1.2.1. Kompozitne konfekcijske nadogradnje ojačane karbonskim vlaknima

Konfekcijski kolčići temelje se na kompozitnim smolama. Sastoje se od vlakana u smolastoj matrici koja osnovnom gradivnom materijalu daju čvrstoću i elastičnost. Vlakna mogu biti radioneprozirna karbonska ili karbon-kvarc vlakna (13). Kolčići s karbonskim vlaknima (C-Post) su vrlo čvrsta i gotovo neslomljiva. Karbonski snopovi su umreženi u kompozitni materijal i pojačani epoksi smolom. Biokompatibilni su i otporni na koroziju. Moguće ih je ukloniti iz kanala uz pomoć posebnih otapala i svrdla prilagođenih toj namjeni. Velik nedostatak kompozitnih nadogradnja ojačanih karbonskim vlaknima je crna boja koja otežava njihovu primjenu u estetskoj regiji.

Karbonska vlakna se mogu pojačati cirkonijevim oksidom ili staklokeramikom. Adhezijski cementiran kolčić s kompozitnim cementom ostvaruje snažnu svezu tako da je moguće od kompozitnog materijala napraviti nadogradnju i potpunu rekonstrukciju zuba koja će minimalno prenositi sile na korijen. Ako se ukaže potreba, moguće je kroz sredinu kolčića svrdlom doći do gutaperke i ponoviti liječenje kanala (13).

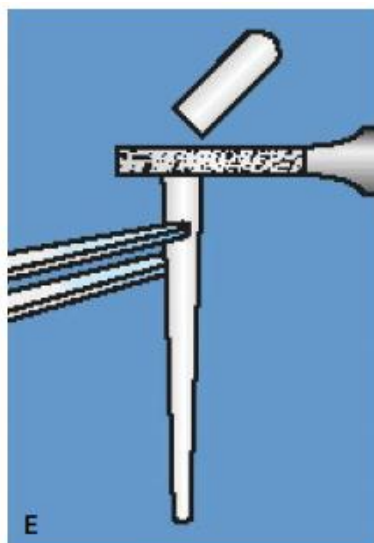
4.1.2.2. Kompozitne konfekcijske nadogradnje ojačane staklenim vlaknima

Kolčići ojačani staklenim vlaknima imaju bolja mehanička i estetska svojstva od kompozitnih kolčića ojačanih karbonskim vlaknima (npr. FRC Postec, FRC Postec Plus, Ivoclar Vivadent, Schaan). Sastav FRC Postec Plus-a čini dimetacitrat 21 %, flourid 9 %, staklena vlakna 70 % te katalizatori i stabilizatori manje od 0,5 %. Imaju visoku vrijednost radioneprozirnosti kao i metalni intrakanalni kolčići (Slika 1.).

Kolčići posjeduju sličan modul elastičnosti kao dentin jer su staklena vlakna umetnuta u kompozitni matriks. Retencija kolčića cementiranih adhezivnim tehnikama je 3 – 4 puta veća od konvencionalno cementiranih kolčića (13).

Prednosti su:

1. superiorna radioneprozirnost,
2. preparacija koja štedi tkivo kanala,
3. visoka retencija adhezivnim cementiranjem,
4. klinički dokazana metoda,
5. lako se uklanjaju.



Slika 1. Staklom ojačana konfekcijska nadogradnja. Preuzeto s dopuštenjem autora: prof. dr. sc. Ketij Mehulić (18)

Mehaničke značajke kompozitnih nadogradnja.

Kolčići s karbonskim vlaknima (C-Post) imaju modul elastičnosti sličan dentinskom. Modul elastičnosti dentina iznosi 18,6 – 19,2 GPa, kompozitnog cementa 6,8 – 10,8 GPa, kompozitnog kolčića 16 – 40 GPa, a kompozitnog materijala 5,7 – 25 GPa.

Oko 50 % volumnog udjela FRC Postec Plus kolčića su vlakna. Otporni su na koroziju i imaju svojstva slična dentinu. Snaga savitljivosti im je 1050 MPa (13).

4.1.2.3. Cirkonijev oksidne nadogradnje

Zbog odličnih estetskih svojstava cirkonijev oksidnih kolčića, mnogi ih smatraju idealnima za estetske rekonstrukcije ispunom ili potpuno keramičkom krunicom.

Nedostatak cirkonijev oksidnih nadogradnja je što ne amortiziraju sile naprezanja u korijenu, nego ih prenose na zub i sklone su lomovima. Cirkonijev oksidne nadogradnje imaju veliku kliničku primjenu zbog dobrih estetskih i mehaničkih svojstava te dimenzionalne stabilnosti. Osim optimalne estetike, od cirkonijev oksidne nadogradnje očekuje se i funkcijska trajnost, a

od cirkonijev oksidne keramike općenito i saniranje većeg broja zuba polukružnim konstrukcijama (19). Glavni nedostatak cirkonijev oksidnih nadogradnja jest krhkost koja je povezana s velikim modulom elastičnosti te ovaj tip nadogradnja treba izbjegavati kod pacijenata s bruksizmom. Nekoliko studija je pokazalo da cirkonijev oksidne osnovne fiksnoprotetske konstrukcije i kolčići pokazuju manju otpornost na lom, a kada se lom dogodi, teško ih je ukloniti iz kanala zuba, što na kraju dovodi do gubitka zuba (19, 20). Nedostatak cirkonijev oksidnih nadogradnja je ograničena ili nikakva mogućnost obrade površine nadogradnje jetkanjem ili silanizacijom (11).

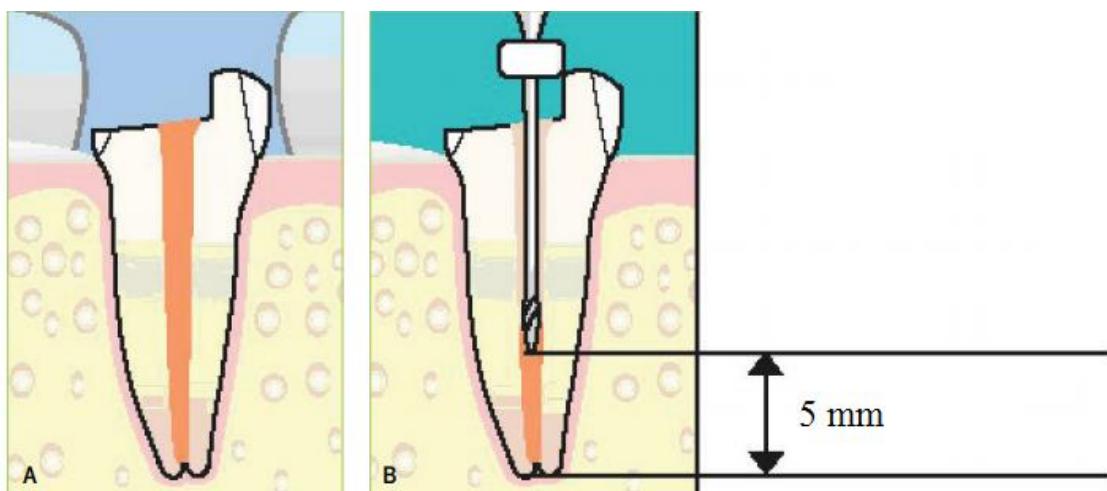
Mehaničke značajke cirkonijev oksidnih nadogradnja su drugačije od ostalih. Cirkonijev oksidni kolčić je izrazito krut i ima visok modul elastičnosti. Pod opterećenjem se ponaša homogeno. Cirkonijev oksidna keramika, koja se još naziva i keramički čelik, ima bolja biomehanička svojstva od ostalih biomaterijala, primjerice aluminijev oksidne keramike. Ima najveću vrijednost čvrstoće loma ($\sigma = 913 - 1000$ Mpa), ali i Weibull modula ($m = 18,4$). Zbog toga ima veću kliničku trajnost nego In-Ceram keramika, koja ima veliku čvrstoću loma, ali manju vrijednost Weibullova modula. To znači da će u In-Ceram keramici doći do loma pri manjim opterećenjima. Youngov modul elastičnosti cirkonijev oksidne keramike je isti kao i kod neplemenitih slitina (19, 21). Cirkonijev oksidna keramika ima veliku tvrdoću (HV 1200), savojnu čvrstoću 1000 – 1300 MPa (pokus savijanja u tri točke) i lomnu žilavost od 9 – 10 MPa. Za visoke vrijednosti mehaničkih svojstava zaslužna je čistoća praha cirkonijevog dioksida, određene veličine i raspodjele čestica, industrijsko sinteriranje vrućeg izostatičnog prešanja („hot isostatic pressed“ – HIP) i finoiznate metastabilne mikrostrukture. HIP pojačani cirkonijev dioksid otporan je na žvačne sile do 1000 N. Vanjsko opterećenje uzrokuje faznu transformaciju i povećanje volumena do 4 %. Ta dimenzijska promjena tlačenjem sprječava širenje napuklina i time očvršćuje materijal. Pjeskarenje također pozitivno utječe na ovaj materijal. Galvanizacija kovinske površine cirkonijevim dioksidom smanjuje otpuštanje iona kovine. Termocikliranje poboljšava vezu kompozita i cirkonijeve keramike. Biokompatibilnost cirkonijev oksidne keramike slična je titanovoj (19, 21). Kao prvi sloj voštanog objekta, cirkonijev dioksid smanjuje reakciju titana u uložnim materijalima.

4.1.3. Odabir i postavljanje konfekcijskih nadogradnja

Prije postavljanja kolčića potrebno je odrediti:

1. dužinu kolčića,
2. promjer kolčića,
3. anatomske i strukturne čimbenike,
4. vrstu kolčića koja će se rabiti,
5. u koji korijen će se postaviti odabrani intrakanalni kolčić,
6. vrstu konačne restauracije zuba.

Da bi se odredila dužina kolčića, zbog osiguravanja dobrog apeksnog brtvljenja, potrebno je ostaviti gutaperku u kanalu barem pet milimetra (radiografski mjereno) kod jednokorijenskih zuba (Slika 2.). Kod višekorijenskih zubi odabire se morfološki najpogodniji korijen (u mandibuli distalni, a u maksili palatinalni korijen), a preparacija ne bi smjela biti duža od 7 milimetra mjereno od dna pulpne komorice zbog mogućnosti perforacije stijenke korijena (22).



Slika 2. Preparacija za nadogradnju. Preuzeto s dopuštenjem autora: prof. dr.sc. Ketij Mehulić

(18)

Promjer kolčića ne smije prelaziti jednu trećinu ukupne širine korijena zuba. Veća širina kolčića, a samim time i preparacije, izrazito oslabljuje korijen i povećava mogućnost vertikalne frakture korijena (23).

Anatomski i strukturalni čimbenici zuba bitni su za trajnost fiksno-protetskog rada. Najbolje je da ugradnju intraradikularnog kolčića učini stomatolog koji je i endodontski liječio sam zub. Ukoliko je stomatolog uočio pukotine koje predstavljaju mjesto oslabljenog dentina, treba upozoriti pacijenta da može doći do frakture, a samim time i do gubitka zuba. U tim slučajevima bolje je izbjegavati izradu nadogradnje. Anatomski čimbenici kanala i korijena utječu na samu izradu nadogradnje ukoliko, primjerice, zavijaju. Tada se kanal obrađuje do mjesta do kojeg zavija.

Vrsta intrakanalnih konfekcijskih kolčića određuje se prema potrebi. Osnovna podjela je na metalne i bezmetalne te one koji imaju pasivnu ili aktivnu površinu (urezuju se u dentin) (9).

Izbor korijena kod višekorijenskih zuba je veoma važan. Kod višekorijenskih zuba kolčić se postavlja u korijen s najviše dentina. Kod donjih kutnjaka najčešće su to distalni, a kod gornjih kutnjaka palatinalni. Mezijalni donji i bukalni gornji korijen kutnjaka nisu adekvatni. U slučaju da se ipak u njih stavlja kolčić, preparacija je kraća i najčešće se koriste užji kolčići (preparacija 3 – 4 milimetra).

Vrsta konačne restauracije također igra ulogu u izboru materijala nadogradnje. Konačna restauracija može biti u obliku krunice ili ispuna. Cilj terapije krunicom je nadomještanje prirodnog zuba pa treba zadovoljavati oblik, veličinu, položaj i boju zuba. Krunica s kojom se može opskrbiti tako sanirani zub je potpuno metalna, metalna fasetirana polimerom, akrilatna, metal-keramička i bezmetalna krunica. Podizanjem svijesti o oralnoj estetici, danas se uvelike koriste bezmetalni sustavi koji najbolje oponašaju oblik i boju prirodnih zuba.

4.2. Individualne (laboratorijski izrađene) nadogradnje

Osnovna podjela individualnih nadogradnja prema gradivnom materijalu je na metalne i estetske.

Metalne:

- a. nadogradnje od plemenitih slitina (platina-zlato),
- b. nadogradnje od poluplemenitih slitina (paladij-srebro),
- c. nadogradnje od neplemenitih slitina (kobalt-krom).

Estetske:

- a. kompozitne nadogradnje ojačane staklenim vlaknima izrađene u laboratoriju,
- b. keramičke nadogradnje bazirane na cirkonijev oksidnoj kreamici.

4.2.1. Metalne lijevane individualne nadogradnje

Individualne metalne nadogradnje su oblikovane i izrađene na način da svojim oblikom i dimenzijama odgovaraju obliku preparacije korijenskog kanala (Slika 3.). Za izradu individualnih nadogradnja nužno je surađivati sa zubotehničkim laboratorijem, što produžuje terapiju, za razliku od terapije konfekcijskim nadogradnjama.



Slika 3. Metalna individualna nadogradnja. Preuzeto s dopuštenjem autora: prof. dr. sc. Ketij Mehulić (24)

Mogu se izraditi direktnom i indirektno-direktnom metodom. U prvoj fazi liječnik, nakon što ispreparira korijenski kanal, modelira kolčić i nadogradnju (direktna metoda); ukoliko je riječ o indirektnoj metodi, uzima se otisak kanala alopastičnim materijalima. Nadogradnja se tada izrađuje u laboratoriju, a u oba slučaja lijeva se u zubnom laboratoriju. Gotova nadogradnja se cementira na uporišni zub u ordinaciji. Nadogradnje su najčešće jednokomadne, što znači da je intraradikularni i krunski dio povezan u jednu cjelinu (13). Ukoliko je riječ o višekorijenskom zubu i neparalelnim kanalima, potrebno je izraditi dvodijelnu nadogradnju. Postupak izrade je isti kao kod jednokomadnih nadogradnji, izrađuju se dvije nadogradnje s maksimalno preciznim spojem. Za ovu vrstu nadogradnje potrebno je strpljenje, vrlo vješto izvođenje i preciznost.

4.2.2. Estetske individualne nadogradnje

Estetska (bezmetalna) individualna nadogradnja također se izrađuje uz suradnju sa zubotehničkim laboratorijem u sustavu kolčić-nadogradnja, a mogu biti keramički prešani, glodani, izrađeni „slip cast“ tehnikom i infiltracijom lantanovim staklom (9, 24).

4.3. Tijek izrade individualne nadogradnje

Izrada individualne nadogradnje složen je proces koji se sastoji od interdisciplinarnе suradnje endodoncije, fiksne protetike, parodontologije. Izrađuje se kroz više faza rada.

Priprema za rad

Prije pristupanja izradi individualne nadogradnje, kako na jednokorijenskim, tako i na višekorijenskim zubima, potreban je rendgenogram. Najčešće se koristi standardna retroalveolarna snimka (SRS) određenog zuba. Pomoću SRS-a provjerava se uspješnost endodontskog liječenja, eventualno prisustvo periapikalnog procesa, stanje parodonta te se određuje dužina i veličina svrdla za preparaciju samog kanala (24).

Tijek izrade individualne nadogradnje u ordinaciji; tehnike izrade

Ukoliko kruna zuba nije ulomljena do gingive, ostatak krune oblikuje se u bataljak pomoću dijamantnog svrdla. Važno je ukloniti stare ispune, karijese i podminirana mjesta koja bi se mogla ulomiti pod opterećenjem krunice. Ako je moguće, oblikuje se stepenica.

Nakon oblikovanja krunskog dijela zuba, ulazi se u kanal svrdlom koji smo odabrali pomoću SRS-a, prateći gutaperku. Ulaz u korijenski kanal blago se proširi, pri čemu je bitno da širina kanala ne bude prevelika, optimalno jedna trećina, a mora se osigurati najmanje jedan milimetar debljine tvrdih zubnih tkiva sa svih strana. Dužina preparacije treba iznositi najmanje jednu polovinu (1 : 1), a optimalno dvije trećine, čime se postiže omjer intraradikularnog i krunskog djela (2 : 3). Na kraju, ukoliko kruna zuba nije ulomljena do gingive, a izrađuje se individualna metalna nadogradnja, ubrusi se obrnuta kosina uzduž vanjskog ruba bataljka, osiguravajući time metalni ovratnik u tom području koji dodatno štiti zub od loma.

Sama izrada individualne nadogradnje izvodi se direktnom ili indirektnom metodom. Češće se primjenjuje direktna. Ona predstavlja oblikovanje željenog oblika nadogradnje od autoakrilata ili voska. Izrada pomoću autoakrilata znatno je jednostavnija. Kod jednokorijenskih zubi prvo se izradi intraradikularni dio nadogradnje, zatim krunski, a ta je tehnika moguća i kod višekorijenskih zuba koji imaju usporedne korijene. Kod zuba s divergentnim korijenima radi se višedijelna nadogradnja te se spaja kod cementiranja (24).

Za izradu višedijelnih individualnih nadogradnja koriste se dvije metode.

1. Kod višekorijenskih zubi s korijenovima relativno pravilnog oblika, ali jače divergencije, modeliraju se višedijelne nadogradnje podjednakih dužina intraradikularnih dijelova.
2. Kod izrazito divergentnih korijena nemoguće je dobiti višedijelnu nadogradnju s podjednakim dužinama intraradikularnog dijela pa se tada rabi morfološki najjači korijen, a to je kod mandibularnih molara distalni, a kod maksilarnih molara palatinalni. Ako situacija dozvoljava, u ostalim se kanalima mogu napraviti kratki intraradikularni dijelovi za dodatnu retenciju (24).

Tijek izrade individualne nadogradnje u zubnom laboratoriju

Modelat koji je oblikovan u akrilatu u ordinaciji šalje se u laboratorij. Postavlja se na gumeni konus. Postavlja se uljevni sustav, oblaže kivetom, ulaže s odgovarajućim uložnim materijalom i izlijeva iz željene legure. Nakon hlađenja i otvaranja kivete, reže se uljevni kanal te se nadogradnja polira i šalje stomatologu u ordinaciju.

Indirektna metoda sastoji se od uzimanja otiska intraradikularne preparacije pomoću novih otisnih materijala. Tehničar sam modelira nadogradnju od autoakrilata ili voska.

Cirkonijev oksidne nadogradnje dobivaju se glodanjem tako da se izradi jednokomadni dio ili intraradikularni dio od cirkonijev oksidne keramike, a krunski dio od drugog materijala (18, 24).

Završna obrada

Dobivena nadogradnja testira se u ustima, a ukoliko se ukaže potreba, dodatno se ubrusi i polira, osobito ako je riječ o metalnoj nadogradnji.

Metalne nadogradnje cementiraju se konvencionalnim, a keramičke adhezivnim tehnikama cementiranja. Adhezivno cementiranje je znatno složeniji postupak. Važno je znati da se tijekom cementiranja nadogradnja čvrsto drži u željenoj poziciji, savladavajući otpor cementa. Stoga će se lateralna nadogradnja čije je usmjerenje paralelno aksijalnom opterećenju, cementirati ugrizom u svitak staničevine, dok se prednja nadogradnja mora pridržavati. Višekomadne nadogradnje spajaju se tijekom cementiranja i cementiraju se u istom aktu (9, 24).

4.4. Prednosti i nedostaci individualnih nadogradnja

Prednosti individualnih nadogradnja:

1. Oblik korijenskog dijela nadogradnje prilagođen je obliku korijenskog kanala. Cilindrične konfekcijske nadogradnje često se ne mogu adekvatno prilagoditi zakošenim kanalima.
2. Intraradikularni i krunski dio spojeni su u jedan komad, tvoreći tako funkcijski monoblok s uporištem na zubu. Postiže se ravnomjerna raspodjela sila na okolne strukture i fundament, kao i bolje podnošenje opterećenja.

Nedostaci individualnih nadogradnja:

1. nemogućnost izrade u jednom posjetu,
2. korištenje usluga zubotehničkog laboratorija,
3. viša cijena,
4. veća mogućnost raskola korijena ukoliko se zub adekvatno ne preparira.

Činjenica na koju se često zaboravlja u terapiji nadogradnja, ali i u brušenju uporišnog zuba, je efekt obruča, „ferrule effect“. Fenomen obruča podrazumijeva paraleliziranje nasuprotnih strana zuba u gingivalnom dijelu. Da bi se postigao, uvjet je prisustvo 1,0 – 2,0 milimetra tvrdog zubnog tkiva gingivalno. Takav oblik preparacije je potreban kako bi se osiguralo poništenje djelovanja kosih sila koje nastoje izvrnuti nadomjestak, odnosno, takav oblik preparacije pridonosi otpornosti krunice (9, 18).

5. CEMENTIRANJE NADOGRAĐNJA

Cementi su sredstva koja popunjavaju prostor između intraradikularnog dijela nadogradnje i stijenke korijenskog kanala. Mehanizmi retencije mogu biti mehanički, mikromehaničko ljepljenje i molekularna adhezija. Najčešće se koristi kombinacija mehanizama (25).

5.1. Svezivanje cementa

5.1.1. Mikromehaničko svezivanje cementa

Cementi na bazi smole imaju 4 – 5 puta veću vlačnu čvrstoću od cinkfosfatnih cementa i ona iznosi između 30 i 40 MPa. Vežu se uz pomoć dubokih mikropukotina u površini cakline koje se dobivaju jetkanjem površine preparatima fosforne ili ortofosforne kiseline koji dolaze u obliku tekućine ili gela. Mikropukotine na keramičkim materijalima postižu se jetkanjem fluorovodičnom kiselinom, a na metalu elektronskim, kemijskim jetkanjem te pjeskarenjem (26).

5.1.2. Adhezije na mikromolekularnoj razini

Molekularna adhezija uključuje fizikalne sile (bipolarne, Van der Waalsove, ionske, kovalentne) između molekula dviju ili više različitih tvari. Noviji cementni sustavi kao što su polikarboksilatni cementi, staklenoionomerni i kompozitne smole imaju mogućnost stvaranja adhezije na molekularnoj razini s tvrdim zubnim tkivom s jedne strane i s različitim materijalima od kojih su izrađeni fiksno protetski radovi s druge strane (27).

Zahtjevi koje dobar cement mora ispunjavati su:

1. biokompatibilnost,
2. netopljivost u slini i drugim tekućinama u usnoj šupljini,
3. dobra mehanička svojstva,
4. adhezija na tvrda zubna tkiva, jednako kao i na metalne slitine, keramičke materijale i akrilate,
5. bakteriostatsko djelovanje,
6. dobra reološka svojstva.

5.2. Klasifikacija cemenata

Osnovna klasifikacija cemenata je na:

1. privremene cemente (25),
2. trajne cemente.

Nadogradnje se uvijek trajno cementiraju pa se stoga u ovom radu smatra da nije potrebno objašnjavati privremene cemente.

5.2.1. Trajni cementi

1. Cinkfosfatni cement.
2. Staklenoionomerni cement.
3. Kompozitne smole.
4. Hibridni ionomerni cementi.

5.2.1.1. Cinkfosfatni cementi

Cinkfosfatni cementi imaju dugu primjenu u stomatologiji. Sredstvo su za ispunje i pričvršćivanje fiksnoprotetskih radova. Sastoje se od praška (ZnO, MgO, SiO₂, CaO, BaO, Ba₂SO₄) i tekućine (H₃PO₄, H₂PO₄, Al, Zn, H₂O).

Pripremaju se miješanjem na rashlađenoj staklenoj pločici tako da se male količine praška dodaju u tekućinu.

Vrijeme vezanja ovog cementa ovisi o više čimbenika, ali u prosjeku iznosi 20 minuta. Osnovni preduvjet za ostvarivanje dobre veze je suho radno polje. Slina trenutno prekida vezivanje cinkfosfatnog cementa. Debljina sloja ovog cementa trebala bi iznositi 10 – 40 mikrometara.

5.2.1.2. Staklenoionomerni cementi

Također se sastoje od praška i tekućine. Posjeduju brojne karakteristike idealnog cementa. Prašak je sastavljen uglavnom od kalcijevog fluor-aluminosilikatnog stakla, a 10 – 16 % masenog udjela zauzima flour. Tekućina je 50 %-tna vodena otopina poliakrilne, itakonske, tatarne i vinske kiseline. Staklenoionomerni cementi posjeduju tlačnu čvrstoću od 127 MPa i vlačnu 8 MPa. Svezuju se s caklinom i dentinom stvaranjem kovalentnih i međumolekulskih veza. Djeluju bakteriostatski, otpuštaju fluor i manje su topljivi od cinkfosfatnih cemenata. Otpornost na topljenje ovih cemenata se pripisuje reakciji između poliakrilne kiseline i fluor-aluminosilikatnog stakla.

Staklenoionomerni cementi se dijele u tri skupine:

- a) tip I. za cementiranje,
- b) tip II. za ispune, estetski i pojačani,
- c) tip III. za podloge.

5.2.1.3. Kompozitne smole

Kemijski sastav kompozitnih cemenata za lijepljenje fiksnoprotetskih radova čini oligomerna matrica (npr. Bis-Gama ili uretan dimetaakrilat), finoizrano punilo i spojni međusloj (29, 30).

Gotovo su identični restaurativnim kompozitima, a razlika je u punilu kojeg imaju manje pa im je, logično tome, viskoznost niža. Kompozitni cementi su netopljivi u slini. Ostvaruju visoku mikromehaničku vezu s caklinom i fiksnoprotetskim nadomjestkom, dok s dentinom ostvaruju nešto slabiju vezu. Kompozitne smole, osim mikromehaničke veze, ostvaruju i adhezivnu vezu na molekularnoj razini između adheziva (ljepila) i adherenta (bataljka i nadomjestka). Uvjet za

ovu vrstu veze je kemijska priprema dentina. Kemijska priprema dentina se može postići pomoću nekoliko mehanizama:

- a) penetracijom adheziva u dentinske tubuluse,
- b) lijepljenjem s precipitatima kemijski pripremljenog dentina,
- c) molekularnom svezom na anorganskoj razini,
- d) stvaranjem smolom impregniranog sloja dentina (31-33).

Što se estetike tiče, važno svojstvo kompozitnih materijala je širok spektar boja te se može u potpunosti uklopiti u boju bataljka i kasnije u boju protetskog rada. Problem su velika debljina potrebnog sloja te rubno popuštanje usred kontrakcije tijekom polimerizacije.

5.2.1.4. Hibridne smole

Hibridne smole objedinile su pozitivna svojstva trenutno najboljih materijala za cementiranje pa su od kompozitnih smola preuzeli svojstva netopljivosti i čvrstoće, a od staklenoionomernih bakteriostatski učinak otpuštanja fluora. Za razliku od kompozitnih smola, ovdje stakleno punilo reagira s tekućinom tijekom stvrdnjavanja.

6. NEUSPJESI TERAPIJOM NADOGRAĐNJOM

6.1 Lomovi nadogradnje i zuba

Idealan sustav nadogradnja bio bi onaj koji bi ostvarivao otpornost na lom veću od veličine prosječne mastikatorne sile. Lomovi zuba iznad caklinsko-cementnog spojišta i razine alveolarne kosti smatraju se povoljnim jer se zub može sanirati, a ispod razine alveolarne kosti smatraju se nepovoljnim jer se zub mora u tom slučaju izvaditi.

Rezultati nekih istraživanja tvrde da nadogradnje izrađene iz materijala koji imaju sličan modul elastičnosti kao dentin, pokazuju manju otpornost na lom, ali su lomovi takvih nadogradnja povoljniji (34). Kod metalnih i lijevanih nadogradnja otpornost na lom je velika, ali lomovi su najčešće nepovoljni.

Lomovi mogu biti reparabilni i ireparabilni.

U reparabilne lomove ubrajaju se lomovi iznad caklinsko-cementnog spojišta i razine alveolarne kosti i označavaju se s F1 ili F2.

F1 predstavlja lom nadogradnje.

F2 predstavlja lom korijena do ili iznad alveolarnog grebena.

U ireparabilne lomove ubrajaju se oni lomovi koji nastaju ispod razine alveolarnog grebena i označavaju se s F3 ili F4.

F3 predstavlja lom korijena jedan milimetar ispod razine alveolarnog grebena.

F4 predstavlja lom korijena veći od jednog milimetra ispod razine alveolarnog grebena.

6.2. Mikropropusnost poslijeendodontskog sustava

Neuspjesi poslijeendodontskih sustava, koji se s vremenom javljaju kao posljedica izlaganja cikličkim opterećenjima žvačnih sila, jesu propusnost koja se može očekivati na spojevima različitih materijala poput cement-dentina, cement-kolčića, ekstra i intraradikularnog dijela nadogradnje i preostalog zubnog tkiva. Cementiranje je ključno jer mora osigurati dobro brtvljenje skaćenog punjenja i retenciju nadogradnje (35).

7. RASPRAVA

Protetskom terapijom nastoje se nadoknaditi izgubljena tkiva zuba, dovesti zub u kontakt s antagonistom i susjednim zubima te omogućiti normalnu funkciju rekonstruiranog zuba i stomatognatog sustava. Nadogradnja je fiksno protetsko terapijsko sredstvo kojim se djelomično ili u potpunosti nadoknađuje izgubljena ili oštećena kruna zuba. Prema načinu proizvodnje razlikuju se individualne i konfekcijske nadogradnje koje s obzirom na gradivni materijal mogu biti metalne ili bezmetalne. Osnovna zadaća ovog terapijskog sredstva je štititi preostali dio endodontski izliječenog zuba od opterećenja funkcijskim ili parafunkcijskim silama, osigurati retenciju trajnom nadomjestku te tako zubu vratiti funkcijsku i estetsku vrijednost (2).

Endodontska terapija je osnovni preduvjet za izradu nadogradnje i uključuje uklanjanje sadržaja pulpne komorice te korijenskog kanala, eliminaciju eventualnih infekcija, čišćenje i širenje korijenskog kanala te, na kraju, punjenje kanala koje osigurava brtvljenje i sprječava prolaz bakterija kroz kanal. Stoga je cilj endodontske terapije potpunim brtvljenjem korijenskoga kanala smanjiti ili potpuno zaustaviti iritaciju te omogućiti cijeljenje periapikalnog tkiva (6).

Nekada se smatralo da se pomoću nadogradnje očvršćuje avitalan zub koji s vremenom postaje neelastičan i krut zbog gubitka vode i promjena u anorganskom i organskom matriksu dentina. Smatralo se da efekt ojačanja jezgrom utječe značajno na funkciju i trajnost nadogradnje (9). Nakon znanstvenog testiranja tih dviju teza, pokazalo se da njihov značaj nije tako velik kao što se smatralo (9).

Konfekcijske nadogradnje su gotovi tvornički proizvodi koji se sidre u korijenski kanal. Krunski dio zuba se izrađuje direktno u ustima, a najčešće iz kompozitnog, staklenoionomernog i amalgamskog materijala.

Intraradikularni dio konfekcijske nadogradnje specifično je oblikovan tako da osigurava retenciju i odgovarajuće prilijezanje uz stijenke kanala. Izvodi se predviđenim svrdlima. Supraradikularni dio se oblikuje u bataljak i čini dio krunske jezgre (11).

Individualne metalne nadogradnje su oblikovane i izrađene na način da svojim oblikom i dimenzijama odgovaraju obliku preparacije korijenskog kanala (13).

Prednost individualnih nadogradnja jest njihova mogućnost prilagođavanja korijenskom kanalu, ali je za njihovu izradu potreban zubotehnički laboratorij koji poskupljuje i produžuje terapiju. Za razliku od individualnih, konfekcijske nadogradnje omogućuju restauraciju krune zuba u jednom posjetu (9, 11, 13, 15, 24).

Estetske nadogradnje osiguravaju estetsku opskrbu zuba. Primjena potpune keramike u izradi krunice cementirane na metalnoj nadogradnji nema smisla jer metal blokira prolaz zraka svjetlosti i na taj način fiksno protetski rad ne postiže optimum estetskih zahtjeva koji je nužan u suvremenoj ordinaciji dentalne medicine. S druge pak strane, primjena individualnih keramičkih nadogradnji još je uvijek upitna jer je njihova obrada površine jetkanjem ili silanizacijom ograničena. Ovdje je teško postići stvaranje monobloka zub-nadogradnja. Opterećenje se direktno prenosi na zubno tkivo te dolazi do naprezanja koje može uzrokovati lom korijena. Cirkonijev oksidna keramika je materijal iz kojeg se pokušalo izrađivati individualne nadogradnje. Druge potpune keramike poput staklokeramike i aluminijev oksidnih keramika infiltriranih staklom, pokazale su preveliku krhkost i njihova uporaba u izradi nadogradnja nije preporučljiva, osobito za stražnje regije zubnog niza gdje su opterećenja velika. Razvojem dentalnih materijala i tehnologija sigurno će se riješiti i ovaj problem.

8. ZAKLJUČAK

1. Nadogradnje mogu biti konfekcijske i individualne.
2. Prije preparacije korijenskog kanala za nadogradnju potrebno je izbrusiti preostali dio dio kliničke krune i osigurati kvalitetan dosjed nadogradnje na uporišni zub.
3. Potrebno je odabrati odgovarajuće brusno sredstvo za preparaciju korijenskog kanala i preparaciju izvesti precizno.
4. Nadogradnja se izrađuje ili cementira odabranom tehnikom rada.
5. Danas se za cementiranje nadogradnja najčešće koriste staklenoionomerni, kompozitni ili hibridni cementi.

9. POPIS LITERATURE

1. Rosenstiel SF, Land MF, Fujimoto J. Contemporary Fixed Prosthodontics. 4th ed. St Louis-London: C V Mosby Company; 2006;12: p.336-8.
2. Johnson JK, Schwartz NL, Blackwell RT. Evaluation of restoration of endodontically treated posterior teeth. J Am Dent Assoc. 1976;93:597-605.
3. Kurer HG, Combe EC, Grant A. Factors influencing the retention of dowels. J Prosthet Dent. 1987;58:161-5.
4. Brandal JL, Nicholls JI, Harrington GW. A comparison of three restorative techniques for endodontically treated anterior teeth. J Prosthet Dent. 1987;58:161-5.
5. Messer HH, Goodacare CJ. Priprema za restauraciju. In: Torabinejad M, Walton RE, editors. Iowa City: Endodoncija. 4th ed. Zagreb: Naknada Slap; p. 2009; p.287-95.
6. Njemirovski Z. Klinička endodoncija. Zagreb: Globus; 1987.p. 152-9.
7. Helfer AR, Melnick S, Shiller H. Determination of the moisture content of vital and pulpless teeth. Oral Surg Oral Med Oral Pathol. 1972;34:661-70.
8. Choen S, Burnes RC. Pathways of the pulp. St Louis-Toronto: C V Mosby Company; 1984;701-19.
9. Illeš D. Nadogradnje. Sonda. 2009;10(18):38-41.
10. Ahmetović A. Istraživanje dinamičke čvrstoće zuba opskrbljenog konfekcijskim i ljevanim nadogradnjama [Magistarski rad]. Zagreb: Stomatološki fakultet Sveučilišta u Zagrebu; 2000 p. 20-7.
11. Čatović A, Komar D, Čatić A i sur. Klinička fiksna protetika - krunice: Zagreb: Medicinska naklada; 2015 p. 21-30.
12. Čatović A et al. Klinička fiksna protetika: Ispitno štivo. Zagreb: Stomatološki fakultet Sveučilišta u Zagrebu; 1999 65-80.
13. Negovetić-Mandić V, Pandurić V. Estetski interkanalni kolčići. Sonda. 2003;8/9:50-2.

14. Ruemping DR, et al. Retention of dowels subjected to tensile and torsional forces. *J Prosthet Dent.* 1979;41:159.
15. Rud J, Omnel KA. Root fracture due to corrosion. Diagnostic aspects. *Scand J Dent Res.* 1970;78:397-403.
16. Altshul J H, Marshall G, Morgan L A, Baumgartner J C. Comparison of dental crack incidence and of post removal time resulting from post removal by ultrasonic or mechanical force. *J Endod.* 1997;23:683-6.
17. Williams V D, Bjorndal A M. The Masserann technique for the removal of fractured posts in endodontically treated teeth. *J Prosthet Dent.* 1983;49:46-8.
18. Mehulić K, Šuligoj B. Protetska sanacija endodontski liječenih zuba. *Sonda.* 2009;9(17):23-5.
19. Živko Babić J, Carek A, Jakovac M. Cirkonijeva keramika u stomatološkoj protetici. *Acta Stomat Croat.* 2005;39:19-23.
20. Toksavul S, Turkun M, Toman M. Esthetic enhancement of ceramic crowns with zirconia dowls and cores: a clinical report. *J Prosthet Dent.* 2004;92(2):116-9.
21. Živko Babić J, Jerolimov V. Metali u stomatološkoj protetici. Zagreb: Školska knjiga; 2005 p. 136-42.
22. Ingle JI, Taintor JF. Ured: *Endodontics.* 3rd ed. Philadelphia: Lea & Febinger; 2002 p. 81-96.
23. Deutsch AU, Musikant BL, Cavallari J et al. Root fracture during insertion of prefabricated posts related to root size. *J Prosthet Dent.* 1985;53:786-9.
24. Mehadžić K, Mehulić K. Individualne nadogradnje na višekorjenskim zubima. *Sonda.* 2014;15(27):54-7.
25. Lazić B, Komar D, Čatić A. Cementi i cementiranje u fiksnoprotetskoj terapiji. *Sonda.* 2004;6(11):62-6.

26. LaBarre E, Belser U, Mayer JM. Shear strength of resins bonded to a precious alloy. *J Dent Res.* 1990;69:359.
27. Matsumura H, Kawahara M, Tanaka T, Atsuta M. A new porcelain repair system with a silane coupler, ferric chloride, and adhesive opaque resin. *J Dent Res.* 1989;68:813-8.
28. Pameijer H. Review Article A Review of Luting Agents Cornelis. *Int J Dent.* 2012;2012:752-861.
29. Ozuturk N, Aykent F. Dentin bond strength of two ceramic inlay systems after cementation with three different techniques and one bond system. *J Prosthet Dent.* 2003;89:275-81.
30. Šutalo J. Patologija i terapija tvrdih zubnih tkiva. Zagreb: Naknada Zadro; 1994 p. 112-30.
31. Lutiz F, Phillips RW. A classification and evaluation of composite resin systems. *J Prosthet Dent.* 1993;4:480-8.
32. Peutzfeld A. Resin composites in dentistry: the monomer systems. *Eur J Oral Sci.* 1997;105:97-116.
33. Šutalo J. Kompozitni materijali u stomatologiji. Zagreb: Grafički Zavod Hrvatske; 1988 p. 42-55.
34. Rippe MP, Santini MF, Bier CAS, Baldissara P, Valandro LF. Effect of root canal preparation, type of endodontic post and mechanical cycling on root fracture strength. *J Appl Oral Sci.* 2014;22(3):165-73.
35. Šegović S, Anić I, Stipetić-Ovčariček J, Galić N, Pavelić B. Mikropropusnost poslijeendodontskih sustava. *Acta Stomatol Croat.* 2003;37:211-5.

10. ŽIVOTOPIS

Anto Fabijanović rođen je 8. kolovoza 1990. godine u Zagrebu. Osnovnu i srednju školu završio je u Zagrebu. Opću gimnaziju „Ivan Supek“ završio je 2009. godine te iste godine upisuje Stomatološki fakultet Sveučilišta u Zagrebu.