

Hallove krunice i ostale metode prevencije ortodontskih anomalija

Raič, Nina

Master's thesis / Diplomski rad

2015

Degree Grantor / Ustanova koja je dodijelila akademski / stručni stupanj: **University of Zagreb, School of Dental Medicine / Sveučilište u Zagrebu, Stomatološki fakultet**

Permanent link / Trajna poveznica: <https://um.nsk.hr/um:nbn:hr:127:647204>

Rights / Prava: [Attribution-NonCommercial-NoDerivs 3.0 Unported / Imenovanje-Nekomercijalno-Bez prerađivanja 3.0](#)

Download date / Datum preuzimanja: **2024-09-07**



Repository / Repozitorij:

[University of Zagreb School of Dental Medicine Repository](#)



SVEUČILIŠTE U ZAGREBU
STOMATOLOŠKI FAKULTET

Nina Raič

**HALLOVE KRUNICE I OSTALE METODE
PREVENCIJE ORTODONTSKIH ANOMALIJA**

DIPLOMSKI RAD

Zagreb, srpanj 2015.

Rad je ostvaren na:

Zavodu za dječju i preventivnu stomatologiju Stomatološkog fakulteta Sveučilišta u Zagrebu

Voditelj rada:

Doc.dr.sc. Walter Dukić, Stomatološki fakultet Sveučilišta u Zagrebu

Lektor hrvatskoga jezika:

Dr. sc. hrv. jez. i knjiž. Vlasta Markasović, D. Žanića-Karle 5, Vinkovci (091/580-9305)

Lektor engleskoga jezika:

Prof. eng. jez. i knjiž. Irena Tomić, H. D. Genschera 71, Vinkovci (098/629-905)

Rad sadrži: 49 stranica

3 tablice

13 slika

1 CD

ZAHVALA

Zahvaljujem se mentoru doc. dr. sc. Walteru Dukiću na iznimnoj susretljivosti, ljubaznosti, stručnom vodstvu i korisnim savjetima tijekom izrade ovoga rada. Također se zahvaljujem za motivaciju, strpljenje i pomoć tijekom kliničkih vježbi te na svom prenesenom znanju bez kojega ovaj diplomski rad ne bi bio moguć.

Posebna zahvala i mojoj obitelji na razumijevanju, moralnoj podršci te povjerenju koje su mi ukazali tijekom cijeloga školovanja.

Sadržaj

| | |
|---|----|
| 1. UVOD | 1 |
| 2. SVRHA RADA | 2 |
| 3. NIKANJE ZUBI..... | 3 |
| 3.1. Kronologija nicanja mliječnih zubi | 3 |
| 3.1.1. Karakteristike mliječne denticije | 4 |
| 3.2. Mješovita denticija..... | 5 |
| 3.2.1. Karakteristike mješovite denticije | 7 |
| 3.3. Trajna denticija | 8 |
| 3.3.1. Karakteristike trajne denticije..... | 8 |
| 4. ETIOLOGIJA ORTODONTSKIH ANOMALIJA | 12 |
| 4.1. Opći uzroci malokluzija..... | 12 |
| 4.1.1. Poremećaji embrionalnog razvoja | 12 |
| 4.1.2. Poremećaji skeletnog rasta | 13 |
| 4.1.2.1. Fetalno oblikovanje i porođajne povrede..... | 13 |
| 4.1.2.2. Frakture čeljusti u djetinjstvu..... | 14 |
| 4.1.3. Mišićna disfunkcija..... | 14 |
| 4.1.4. Endokrine disfunkcije i kronične upale | 14 |
| 4.1.5. Poremećaji razvoja denticije..... | 15 |
| 4.1.5.1. Kongenitalni nedostatak zuba | 15 |
| 4.1.5.2. Prekobrojni zubi..... | 15 |
| 4.1.5.3. Poremećaj erupcije (nicanja)..... | 16 |

| | |
|---|----|
| 4.2. Lokalni uzroci malokluzija | 17 |
| 4.2.1. Rani gubitak mliječnih zubi..... | 17 |
| 4.2.2. Nepodesne navike..... | 17 |
| 4.2.2.1. Sisanje i infantilno gutanje..... | 18 |
| 4.2.2.2. Disanje na usta | 18 |
| 4.2.3. Karijes..... | 19 |
| 4.2.4. Trauma..... | 19 |
| 4.2.5. Ostali uzroci..... | 19 |
| 5. PREVENTIVNE MJERE..... | 20 |
| 5.1. Anatomske dude varalice..... | 20 |
| 5.2. Prevencija karijesa | 21 |
| 5.2.1. Edukacija roditelja i djece | 22 |
| 5.2.2. Topikalna fluoridacija..... | 23 |
| 5.2.3. Pečaćenje fisura | 24 |
| 5.3. Eliminiranje nepodesnih navika..... | 25 |
| 5.3.1. Vestibularna ploča | 26 |
| 5.3.2. Terapija cementiranim napravama | 27 |
| 5.3.3. Miofunkcijske vježbe..... | 28 |
| 5.4. Držači mjesta | 29 |
| 5.4.1. Mobilni držači mjesta | 30 |
| 5.4.2. Fiksni držači mjesta | 31 |
| 5.5. Endodontski postupci u mliječnoj denticiji | 34 |
| 5.5.1. Indirektno prekrivanje pulpe..... | 35 |

| | |
|--|----|
| 5.5.2. Vitalna pulpotomija | 35 |
| 5.5.3. Devitalizacijska pulpotomija | 36 |
| 5.5.4. Mortalna pulpotomija | 36 |
| 5.5.5. Pupektomija | 36 |
| 6. HALLOVE KRUNICE | 37 |
| 6.1. Postupak Hallove tehnike | 38 |
| 6.2. Remineralizacija karijesne lezije | 39 |
| 7. RASPRAVA | 40 |
| 8. ZAKLJUČAK | 42 |
| 9. SAŽETAK..... | 43 |
| 10. SUMMARY | 44 |
| 11. LITERATURA..... | 45 |
| 12. ŽIVOTOPIS | 49 |

1. UVOD

Učestalost ortodontskih anomalija u svijetu, pa i kod nas je u porastu te je veća od 50%. Takvo stanje zahtijeva primjenu intenzivnih preventivnih mjera u jedinicama stomatološke skrbi, kao i edukacijskih programa u odgojno-obrazovnim ustanovama (1).

Uloga prevencije ortodontskih anomalija kod djece je sprječavanje nastanka karijesa, kao i svih stanja koja mogu onemogućiti ili usporiti pravilan rast i razvoj stomatognatog sustava te uzrokovati ortodontske anomalije. Treba ju razlikovati od interceptivne ortodoncije kojoj je zadatak da korigira već nastale, početne ortodontske anomalije. Dakle, razlika ove dvije discipline je samo u vremenu kada se primjenjuju.

Nepравilan položaj zubi i ortodontske anomalije uzrok su različitih problema kao što su:

- narušena estetska komponenta
- poremećaj oralne funkcije (žvakanje, gutanje i govor)
- povećana sklonost nastanku traume, parodontne bolesti i karijesa (2).

Doktor dentalne medicine, kao osoba koja je u neprekidnom kontaktu s djetetom, dužan je na vrijeme primijetiti i prevenirati malokluzije u mliječnoj, mješovitoj i trajnoj denticiji te educirati djecu i roditelje o pravilnoj oralnoj higijeni.

2. SVRHA RADA

Svrha ovoga diplomskog rada je prikazati što doktor dentalne medicine, koji nije specijalist ortodoncije, može učiniti u pogledu prevencije budućih ortodontskih problema, koji ukoliko se ne spriječe ili na vrijeme ne saniraju sa sobom nose različite posljedice, od psihičkih, fizičkih, zdravstvenih do financijskih tegoba.

Rad će se baviti razvojem okluzije, etiologijom ortodontskih anomalija, kao i preventivnim metodama koje se primjenjuju od razdoblja dojenčeta pa sve do adolescencije.

3. NICANJE ZUBI

Poznavanje normalne kronologije nicanja mliječne i trajne denticije te razvoja okluzije općenito iznimno je bitno za doktora dentalne medicine, kako bi na vrijeme uočio odstupanja te u skladu s njima intervenirao.

3.1. Kronologija nicanja mliječnih zubi

Formiranje mliječne denticije započinje od 5. do 8. mjeseca života i traje prosječno do 2.- 2,5. godine života.

Kod neke djece nicanje može započeti ranije, a kod druge kasnije. Ukoliko nicanje zubi kasni više od 6 mjeseci od prosječnog vremena nicanja, postoji razlog za sumnju da se radi o patološkom procesu. Prijevremena erupcija i izmjena mliječnih zuba puno je češća nego zakašnjela erupcija i izmjena, a najčešće ju uzrokuju kromosomske aberacije. Uzroci zakašnjele erupcije mogu biti rahitis, slaba uhranjenost, niska porođajna težina i teže bolesti djeteta te neke bolesti majke, kao što je rubeola (3).

Smatra se da je kašnjenje u erupciji u mliječnoj denticiji povezano s kašnjenjem erupcije u trajnoj denticiji (4).

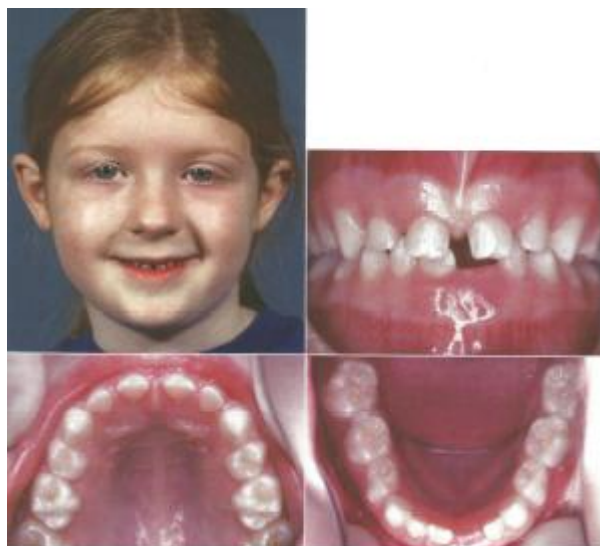Tablica 1. Kronologija nicanja mliječnih zubi. Preuzeto: (5)

| Mliječni zubi | I | II | III | IV | V |
|----------------|-----|-----|-----|-----|-----|
| Maksila (mj.) | 10. | 11. | 19. | 16. | 29. |
| Mandibula (mj) | 8. | 13. | 20. | 16. | 27. |

3.1.1. Karakteristike mliječne denticije

Mliječna denticija broji 20 zuba, po 10 u svakoj čeljusti, odnosno 5 u svakom kvadrantu (2 sjekutića, 1 očnjak i 2 kutnjaka). Zubi su bijele boje, koja je pokazatelj sabije mineralizacije u odnosu na trajne, kraćih i širokih kruna, a zubni lukovi su polukružnog oblika.

Nalaz dijastema je normalan i potreban kako bi se trajni zubi pravilno postavili u niz tijekom nicanja. Razlikujemo *primatne dijasteme*, u gornjoj čeljusti između lateralnog sjekutića i očnjaka, a u donjoj čeljusti između očnjaka i prvih kutnjaka te *frontalne dijasteme*, koje su prisutne već pri nicanju sjekutića, ali se povećavaju tijekom rasta i razvoja djeteta. Njihova učestalost i veličina varira; one mogu biti prisutne u obje čeljusti, samo u jednoj čeljusti ili samo u jednom dijelu čeljusti. Iz mliječnih denticija s dijastemama u fronti razvija se pravilna postava trajne fronte, dok se kod slučajeva bez dijastema u 40% djece javlja zbijenost u trajnoj fronti(6).



Slika 1. Dijasteme. Preuzeto: (5)

Bitan, lateralni segment mliječne denticije je *zona odupiranja*, koju čine mliječni očnjak i oba mliječna kutnjaka. Ona nam osigurava prvo, fiziološko podizanje zagriža te usmjerava postavu prvog trajnog kutnjaka i očnjaka. Najčešći poremećaji u tijeku mijene zubi događaju se baš u tom segmentu.

Prerani gubitak zone odupiranja ili sužavanje tog prostora zbog karijesa krune mliječnih zubi, prerane ekstrakcije ili resorpcije mogu dovesti do sekundarne kompresije kod trajnih zubi, gubitka medijalne linije zubnog niza te poremećenog rasta i razvoja denticije u sve tri prostorne ravnine (7).

Ekvidistalna ravnina je ravnina koju tvore distalne plohe gornjeg i donjeg drugog mliječnog kutnjaka u položaju maksimalne interkupidacije. Razlog njezina postojanja u mliječnoj denticiji leži u činjenici da je gornji 2. mliječni kutnjak u meziodistalnom smjeru mnogo uži od donjeg. Ona je najčešće ravna i predstavlja privremeni, prijelazni oblik u ranoj mliječnoj denticiji.

3.2. Mješovita denticija

Stadij mješovite denticije traje u prosjeku od 6. do 12. godine. Počinje nicanjem prvog trajnog kutnjaka, a ponekad donjih centralnih sjekutića i traje do ispadanja posljednjeg mliječnog zuba. Kako su trajni zubi veći i za njihov smještaj potrebno je više prostora u čeljustima, mijeni zuba uvijek će prethoditi rast obiju čeljusti.

Kretanjem trajnog zuba prema površini, događa se resorpcija koštanog tkiva iznad njega te tvrdog zubnog tkiva (korijena) mliječnog zuba.

Resorpcija najčešće nastupa na onom dijelu korijena mliječnog zuba koji je najbliži zametku trajnog. Kod mliječne fronte to se događa većinom s oralne strane, budući da su ondje najčešće smješteni zameci trajnih sjekutića, dok se kod mliječnih kutnjaka događa s unutrašnje strane korjenova, gdje se nalaze krune trajnih pretkutnjaka.

Tablica 2: Kronologija nicanja trajnih zubi. Preuzeto: (13).

| TRAJNI ZUBI | I. | II. | III. | IV. | V. | VI. | VII. |
|------------------|-------|-------|---------|---------|------------|-------|---------|
| Maksila (god.) | 7 - 8 | 8 - 9 | 11 - 12 | 10 - 11 | 10 – 12 | 6 - 7 | 12 - 13 |
| Mandibula (god.) | 6 - 7 | 7 - 8 | 9 - 10 | 10 - 12 | 11 – 12 | 6 - 7 | 11 - 13 |

Nicanje trajnih zubi može se podijeliti u dvije faze. U prvoj, koja traje od 6. do 8. godine, niču prvi trajni kutnjaci i sjekutići. Slijedi međufaza u 9. godini u kojoj većinom nema izmjene, a nakon nje u drugoj fazi s 10 do 12 godina djetetu niču očnjaci i premolari. Smjena zubi u donjoj čeljusti počinje nešto ranije nego u gornjoj.

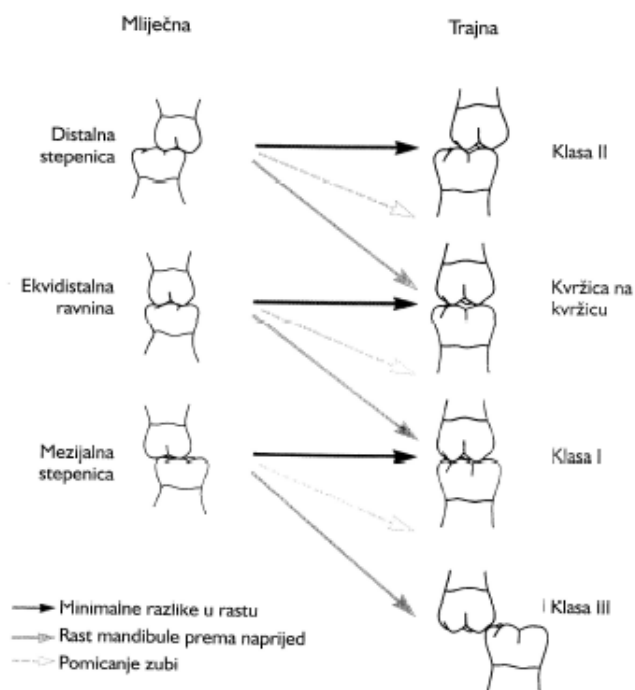
Redoslijed nicanja je za obje čeljusti isti od prvog trajnog kutnjaka do lateralnog sjekutića, a nakon toga se mijenja. Drugo fiziološko povisivanje zagriža događa se završenim nicanjem prvih trajnih kutnjaka. U donjoj čeljusti niču zatim redom očnjak, a potom prvi i drugi pretkutnjak, a u gornjoj prvi i drugi premolar te na kraju očnjak. Nicanje se završava u obje čeljusti s drugim kutnjakom i time je uspostavljeno konačno, treće fiziološko povisivanje zagriža.

Prosječno vrijeme između ispadanja mliječnog zuba i nicanja trajnog iznosi oko pola mjeseca, a maksimalno trajanje izmjene je 2 mjeseca.

Izuzetak je gornji lateralni sjekutić kod kojeg to može trajati dulje. Ukoliko izmjena pojedinog zuba potraje dulje od prosječnog vremena, treba posumnjati na manjak ili krivi položaj trajnog zametka (3).

3.2.1. Karakteristike mješovite denticije

Zbog postojanja ekvidistalne ravnine tek iznikli prvi trajni molari dodiruju se da okludira kvržica s kvržicom. To je tzv. *singularni antagonizam* (8). Pomicanjem donje čeljusti prema naprijed, rastom čeljusti te abrazijom mliječnih zuba oni se smještaju u normalnu okluziju. Prisutnost ekvidistalne ravnine, bitna je i u prevenciji budućih kompresija trajnih zubi. Naime, dokazano je da je pojava kompresija u trajnoj denticiji povezana s ranim gubitkom ekvidistalne ravnine (9).



Slika 2. Ekvidistalna ravnina. Preuzeto: (5)

Zona odupiranja bitna je i za ovaj period razvoja djeteta, budući da su širine mliječnih kutnjaka zajedno sa očnjacima i dijastemama veće nego širine nicajućih trajnih pretkutnjaka. Razlika u širini ova dva prostora u meziodistalnom smjeru naziva se *leeway space*. On u gornjoj čeljusti iznosi 1,5 mm, a u donjoj 2,5 mm. Značaj *leeway spacea* je u tome što omogućava mezijalni pomak donjih kutnjaka za uspostavljanje pravilne interkuspidacije te osigurava mjesto za smještaj pretkutnjaka i trajnih očnjaka, a može se koristiti i kao dodatni prostor tijekom ortodontske terapije (4).

3.3. Trajna denticija

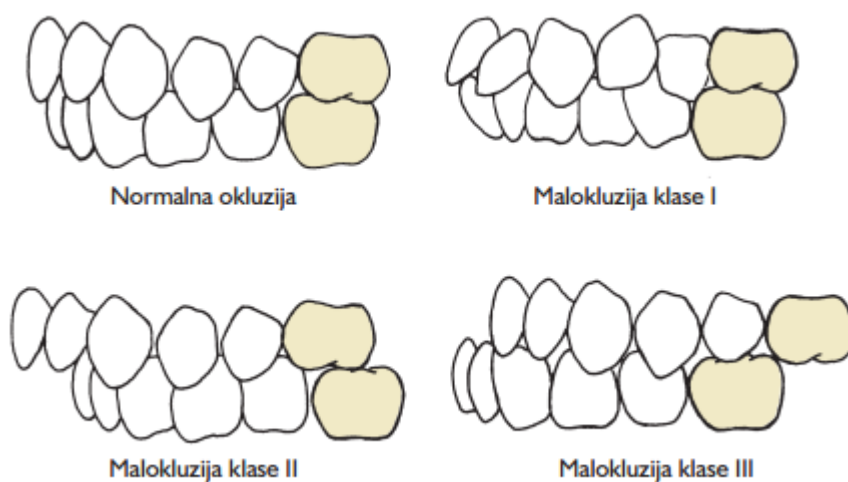
Razdoblje od 12. godine djeteta i nadalje predstavlja razdoblje trajne denticije. Nicanje zuba će biti završeno nicanjem 3. trajnih kutnjaka, koji varijabilno niču, prosječno između 17.-25. godine, a njihovo nicanje katkada i izostane. Trajna denticija broji ukupno 32 zuba.

3.3.1. Karakteristike trajne denticije

Oblik gornjeg zubnog luka, prema Angleu je poluelipsa, a donjeg parabola. On je također smatrao da su gornji prvi trajni kutnjaci ključ okluzije te je po njima definirao tri tipa okluzije:

1. Neutro-okluzija (klasa I) = meziobukalna kvržica gornjeg prvog kutnjaka okludira s bukalnom fisurom donjeg prvog kutnjaka, a gornji očnjak okludira s donjim očnjakom i prvim donjim pretkutnjakom.

2. Disto-okluzija (klasa II), prognathia = odnos u kojemu je donja čeljust u odnosu na gornju pomaknuta prema distalno (unatrag) za širinu ili polovicu širine pretkutnjaka.
 - a) Klasa II/1 = gornji prednji zubi su protrudirani u odnosu na donje te postoji duboki zagriz (retrognati profil).
 - b) Klasa II/2 = gornji središnji sjekutići su u normalnom položaju ili retudirani, a lateralni su protrudirani ili preklapaju središnje. Također, prisutan je duboki zagriz (mezognati profil).
3. Mezio-okluzija (klasa III), progenia = odnos u kojem je donja čeljust u odnosu na gornju pomaknuta prema mezijalno (naprijed) za širinu ili polovicu širine pretkutnjaka.

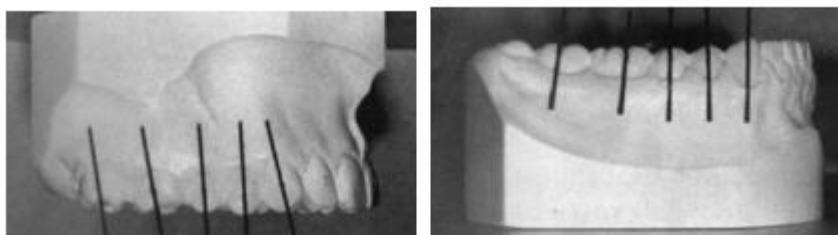


Slika 3. Prikaz klasa po Angleu. Preuzeto: (5)

Andrews je još 1972. godine definirao 6 ključeva okluzije, koji su do danas ostali mjerilo za normookluziju:

1. Odnos molara = trebao bi biti u klasi I
2. Angulacija krune u meziodistalnom smjeru (eng. tip) =
 - pozitivna - gingivalni dio krune zuba nalazi se distalnije od incizalnog
 - negativna - gingivalni dio krune zuba nalazi se mezijalnije od incizalnog

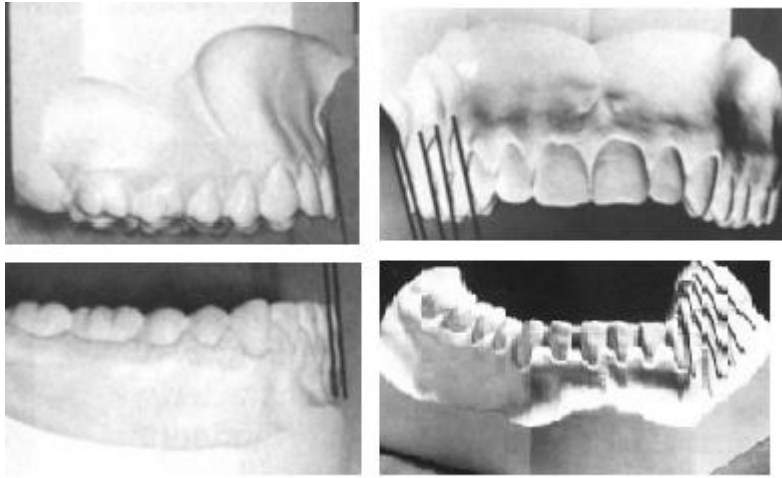
U idealnoj okluziji svi zubi bi trebali imati pozitivan tip.



Slika 4. Angulacija krune zubi u gornjoj i donjoj čeljusti. Preuzeto: (10)

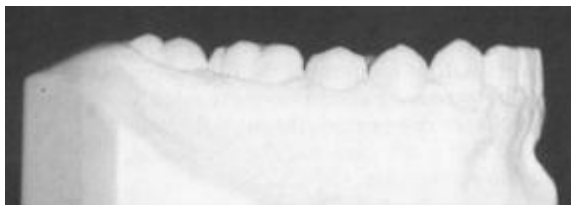3. Inklinacija krune u vestibulo - oralnom smjeru (eng. torque) =
 - pozitivna - gingivalni dio krune zuba nalazi se oralnije od incizalnog
 - negativna - gingivalni dio krune zuba nalazi se vestibularnije od incizalnog

Maksimalni incizivi jedini trebaju imati pozitivan torque dok bi kod svih ostalih zubi torque trebao biti negativan.



Slika 5. Inklinacija kruna zubi u gornjoj i donjoj čeljusti. Preuzeto: (10)

4. Odsutstvo rotacija unutar zubnog niza
5. Odsutstvo dijastema unutar zubnog niza
6. Speeova krivulja bi trebala biti izravnata ili blago konkavna.



Slika 6. Speeova krivulja donjeg zubnog luka. Preuzeto: (10)

4. ETIOLOGIJA ORTODONTSKIH ANOMALIJA

Etiologija ortodontskih anomalija je multikauzalna. Prevenzijske metode u većoj mjeri ne mogu utjecati na formiranje malokluzija koje su uzrokovane genetskim čimbenicima. Međutim, na razvoj malokluzije uzrokovane lokalnim čimbenicima prevenzijske su se mjere pokazale vrlo djelotvornima (1).

Pravilan položaj zubi u čeljusti ima izrazito veliko funkcijsko, estetsko, profilaktičko i psihološko značenje za pojedinca. Iz tog razloga bitno je poznavati etiologiju malokluzija, kako bi se potonje na vrijeme prepoznale, prevenirale, izliječile ili korigirale.

4.1. Opći uzroci malokluzija

Mnogi su opći uzroci koji mogu uzrokovati poremećaje u zubnom nizu, jedan od njih je i sama evolucija čovjeka. Mijenjanjem prehrambenih navika, prelaskom s tvrde, konzistentne hrane na mekšu, uočeno je da čeljusti postaju sve manje, pa i broj i veličina zubi. Ostali uzroci bit će objašnjeni u daljnjem tekstu.

4.1.1. Poremećaji embrionalnog razvoja

Greške tijekom embrionalnog razvoja mogu biti uvjetovane genetskim čimbenicima ili različitim teratogenim čimbenicima.

U genetski uzrokovane anomalije ubrajaju se različiti sindromi od kojih se ističu Treacher-Collinsov sindrom (mandibulofacijalna disostoza) i hemifacijalna mikrosomija u 3. fazi embrionalnog razvoja. Treacher-Collinsov sindrom karakteriziraju nedovljno razvijene maksila i mandibula kao rezultat nedostatka mezenhimalnog tkiva dok je hemifacijalna mikrosomija unilateralan poremećaj.

Nastaje zbog ranog gubitka stanica neuralne kreste, a očituje se deformacijom vanjskog uha i nedostatkom tkiva ramusa mandibule te okolnih mekih tkiva zahvaćene strane (5).

U završnoj fazi embrionalnog razvoja najčešći su kraniosinostozni sindromi, od kojih je najpoznatiji Crouzonov sindrom. On je posljedica ranog srašćivanja kranijalnih i facijalnih kostiju zbog čega se posljedično javlja nerazvijenost srednje trećine lica i hipertelorizam (5).

Teratogeno djelovanje na embrio može imati korištenje aspirina ili pušenje u trudnoći, što se najčešće očituje rascjepom usnice i nepca. Konzumacija alkohola dovodi do deficijencije srednjeg lica djeteta. Infekcije majke (rubeola, citomegalovirus, toxoplazmoza), metabolički poremećaji majke (dijabetes, fenilketonurija, endemski kretinizam), steroidni hormoni, lijekovi (kemoterapeutici, antikonvulzivi, tetraciklini, talidomid) također ostavljaju teške posljedice na dijete.

4.1.2. Poremećaji skeletnog rasta

4.1.2.1. Fetalno oblikovanje i porođajne povrede

Pritisak na lice koje se razvija prenatalno može dovesti do distorzije područja koja se rapidno razvijaju. Kao posljedica javlja se maksilarna ili mandibularna deficijencija često udružena s rascjepom nepca, koja je uvjetovana samim položajem fetusa, npr. pritisak ruke fetusa na lice ili savijena glava koja pritišće o prsa, a naziva se Robinov sindrom (5).

Porođajne povrede mandibule danas su rjeđe, budući da je primjena forcepsa pri porođaju gotovo iskorijenjena.

4.1.2.2. Frakture čeljusti u djetinjstvu

Zaigranost i nepažnja djece često dovodi do fraktura čeljusti, a najčešće su u području kondila mandibule. Posljedica je asimetričan rast mandibule. Zanimljiva je činjenica da se kod 75% djece s ranom frakturom mandibularnog kondilarnog nastavka pojavljuje normalan mandibularni rast i ne razvija se malokluzija (5). Razlog tome je vjerojatno veći potencijal rasta u ranijoj životnoj dobi.

4.1.3. Mišićna disfunkcija

Bilo da se radi o pretjeranoj aktivnosti, odnosno kontrakciji mišića (tortikolis) ili je riječ o smanjenoj aktivnosti istih (npr. cerebralna paraliza), rezultat je uvijek asimetrija lica s posljedičnim razvojem malokluzija.

4.1.4. Endokrine disfunkcije i kronične upale

Akromegalija je poremećaj uzrokovan viškom hormona rasta, a očituje se između ostalog i povećanim rastom mandibule, proliferacijom kondilarne hrskavice, asimetrijom lica i poremećajima okluzije. Hemimandibularna hipertrofija se slično manifestira, ali je zahvaćeno i tijelo mandibule (5).

Zbog poremećenog metabolizma kalcija i fosfora nastaje rahitis, koji se manifestira hipoplastičnim defektima na trajnim zubima, otvorenim zagrizom, gotskim nepamcem i V-oblikom čeljusti. Poremećaji, najčešće štitnjače, paratiroidne žlijezde i hipofize također utječu na rast i razvoj čeljusti.

Kronične upale čeljusti poput osteomijelitisa dovode do teških malokluzija.

Liječenjem osnovnog poremećaja najčešće se ne mogu ispraviti i posljedice u usnoj šupljini, ali se zato pravilnom prevencijom može spriječiti nastanak simptoma u usnoj šupljini, a time i malokluzije.

4.1.5. Poremećaji razvoja denticije

Kako im samo ime kaže, uzrok ovih poremećaja su ili kongenitalni defekti ili se radi o poremećajima koji se javljaju tijekom samog razvoja zuba ili njegovog nicanja.

4.1.5.1. Kongenitalni nedostatak zuba

Razlikujemo anodonciju koja je najteži poremećaj u ovoj grupi. Radi se o potpunom nedostatku zubi, a obično se pojavljuje u sklopu ektodermalne displazije. Oligodoncija predstavlja nedostatak mnogih, ali ne i svih zuba. Etiologija joj može biti jednaka kao kod anodoncije, ali zabilježeni su i slučajevi gdje se pojavljuje kao slučajna pojava, kod ljudi bez sistemskih ili kongenitalnih poremećaja. Nedostatak manjeg broja zubi je hipodoncija i kod nje vrijedi pravilo: ako nedostaje samo jedan ili nekoliko zubi, zub koji nedostaje bit će najdistalniji zub u grupi (5).

4.1.5.2. Prekobrojni zubi

Hiperodoncija predstavlja problem s ortodontskog gledišta, budući da prekobrojni zubi mogu dovesti do zbijenosti unutar zubnog luka, impakcije trajnog zuba ili će sami ektopično nicati. U slučaju navedenih problema poželjno ih je ekstrahirati

Najčešći prekobrojni zubi su meziodens, distomolar i paramolar. Meziodens najčešće ostane impaktiran između gornjih središnjih sjekutića ali katkad može i niknuti između njih.

Distomolar je prekobrojan zub koji se pojavljuje distalno od 3. gornjeg ili donjeg molara, a paramolar je prekobrojan zub u području premolara bukalno ili lingvalno (11).

4.1.5.3. Poremećaj erupcije (nicanja)

Djeca oboljela od kleidokranijalne displazije imaju problema s nicanjem zubi zbog prisutstva prekobrojnih zubi, sklerotične kosti i fibrozne gingive. Uklanjanjem tih prepreka trajni zub će niknuti.

Zakašnjelo nicanje zuba može biti problem ukoliko se već perzistirajući zubi pomaknu iz svog ležišta pa mu priječe put nicanja i mogu biti razlog malokluzija ili impakcije trajnog nasljednika.

Ektopičnim nicanjem smatra se svako nicanje zuba izvan njegovog uobičajenog položaja unutar zubnog luka. Uzroci mogu biti nedovoljan prostor za nicanje, malpozicija zubnog zametka, trauma i retencija fragmenta korijena mliječnog zuba (12).

Ankiloza zuba predstavlja spajanje cementa zuba i alveolarne kosti. Uzroci su joj mnogobrojni, a sama može biti uzrok malokluzija. Karakterizira ju infraokluzalni položaj ankiloziranog zuba, nagnjanje susjednih zubi nad ankiloziranim zubom, čime se gubi mjesto za normalnu erupciju trajnog nasljednika i supraerupcija antagonističkog zuba (13).

4.2. Lokalni uzroci malokluzija

U lokalne uzroke ubrajamo sve one koji su doveli do abnormalnog položaja pojedinog zuba ili skupine zuba, a nisu vezani uz određene razvojne procese.

4.2.1. Rani gubitak mliječnih zubi

Pod ranim gubitkom mliječnih zubi podrazumijevamo svaki gubitak koji je nastupio u razdoblju dok nije završen rast i razvoj čeljusti te nicanje svih zubi. Posebno nam je bitan gubitak zubi u zoni odupiranja jer on dovodi do velikih posljedica:

1. mezijalizacija susjednog zuba, njegovo naginjanje, gubitak paralelnosti
2. smanjenje prostora za nicanje, kompresijske anomalije, distopične erupcije, impakcije
3. izrastanja antagonista, dolazak u položaj suprapozicije
4. pomak sredine zubnog luka
5. razvoj štetnih navika (guranje jezika u prazan prostor).

Etiologija ranog gubitka mliječnih zubi je najčešće karijes, trauma, preuranjena ekfolijacija mliječnih zubi ili njihove ekstrakcije (14).

4.2.2. Nepodesne navike

Nepodesne navike kod djece treba ukloniti što prije budući da one uzrokuju pritisak usana, jezika i obraza na zube te mogu dovesti do anomalija u njihovom položaju. Eksperimenti sugeriraju da čak i jako slabe sile uspješno pomiču zube, ako traju dovoljno dugo, prosječno 6 mjeseci (5).

4.2.2.1. Sisanje i infantilno gutanje

Pritisak (dude, palca) uzrokuje pomak gornjih inciziva vestibularno i razvoj dijastema, a donjih lingvalno. Budući da stražnji zubi tijekom trajanja nepodesne navike nisu u kontaktu, oni će izrastati dok ne budu ponovno u okluziji i to će dovesti do nastanka otvorenog zagriža. Maksilarni luk poprima V-oblik zbog kontrakcije obraznih mišića tijekom sisanja.

Kao posljedica sisanja donje usne, može se razviti distalni zagriz ili on može biti uzrok sisanju donje usne.

Infantilno gutanje smatra se normalnim do treće godine života. Prelaskom djece na krutu hranu trebalo bi prestati. Ukoliko perzistira i dalje također će rezultirati otvorenim zagrizom zbog guranja jezika prema naprijed.

4.2.2.2. Disanje na usta

Pri disanju na usta spuštaju se mandibula i jezik. Ukoliko ova navika perzistira duže vrijeme, doći će do izrastanja stražnjih zubi, povećanja visine lica, mandibula će rotirati prema dolje i natrag čime će se povećati pregriz i otvoriti zagriz, a ponekad razviti i distalni zagriz. Povećan pritisak obraza rezultira sužavanjem maksilarnog zubnog luka i slabijim razvojem maksile. Zbog suhoće usne šupljine javljaju se i karijes i parodontopatije.

Uzroci ove navike većinom leže u kroničnoj respiratornoj opstrukciji koja može biti uzrokovana kroničnim infekcijama, alergijama, mehaničkom opstrukcijom ili pak povećanim faringealnim tonzilama ili žlijezdama što je normalna pojava kod djece. Uklanjanjem opstrukcije navika većinom prestaje.

Katkad se javlja i kod djece koja spavaju sa zabačenom glavom unatrag.

4.2.3. Karijes

Karijes ranog djetinjstva i predškolske djece uzrokovan je produljenim obrocima i noćnim hranjenjem fermentabilnim ugljikohidratima. Na ovaj način uzrokovane karijesne lezije vrlo se brzo šire i dovode do destrukcije velikog dijela zubnog tkiva mliječnih zubi (15). Posljedično, smanjuje se prostor zone odupiranja koji je zbog gubitka aproksimalnih kontakata ugrožen i povećava se rizik od nastanka ortodontskih anomalija.

4.2.4. Trauma

Blizak odnos vrška korijena mliječnog zuba i trajnog zuba u fazi razvoja razlog je što razni oblici trauma mliječnih zuba uzrokuju raznovrsna oštećenja trajnih nasljednika. Najčešće posljedice traume mliječnih zuba koje se očituju u promjeni položaja trajnih nasljednika su: angulacije korijena (vestibularna, lateralna), dilaceracije korijena, zastoj razvoja korijena, sekvestracija trajnog zametka i poremećeno nicanje zuba.

Traume trajnih zuba mogu dovesti do promjene položaja traumatiziranog zuba i njegovih susjeda i to u obliku intruzije, ekstruzije i egzartikulacije.

4.2.5. Ostali uzroci

Ciste, odontomi, tumori, hipertrofije gingive i različiti ožiljci također predstavljaju uzroke položajnih anomalija. Uklanjanjem postojećeg uzroka često se i bez ikakve druge intervencije mogu uspostaviti skladni odnosi u zubnom luku.

5. PREVENTIVNE MJERE

Zadatak preventivne ortodoncije je, kako je već navedeno, ne dopustiti stvaranje uvjeta za nastanak anomalije.

Održavanje normalne okuzije i pravilne mastikatorne funkcije u djece prevenirat će ortodonske zahvate u kasnijoj dobi, razvoj karijesne ili parodontne lezije, abnormnosti lica te psihološke tegobe koje se mogu javiti zbog govornih smetnji i dentofacijanih anomalija.

Preventivne ortodonske metode biti će objašnjene u potonjem tekstu.

5.1. Anatomske dudu varalice

Dojenje je funkcija koju dijete usvaja već nakon poroda i neophodna je za pravilan rast i razvoj orofacijalnog sustava. Akt dojenja ima dvije faze – statičku i dinamičku.

U statičkoj fazi dijete usnicama obuhvati mamillu i zatvara usta, čime stvara negativni tlak za izvlačenje mlijeka iz žljezdanog tkiva u duktuse. Obuhvaćanje mamille važno je za transverzalni rast čeljusti, posebno maksile.

U dinamičkoj fazi dijete bez pritiska pomiče mandibulu prema naprijed, pritisne mamillu alveolarnim grebenima i kliže mandibulom straga. Pritiskom mamille o incizalni plato maksile izvlači se mlijeko iz duktusa u usta. Ta je faza važna za sagitalni rast mandibule i korekciju distalnog zagriža.

Ukoliko majka iz bilo kojeg razloga ne može dojiti dijete, trebala bi rabiti fiziološke, anatomske dude - sisače na bočicu. Najpoznatije fiziološke dude su NUKove (Nuk USA LLC; Reedsburg, Wisconsin, SAD), čiji oblik simulira izgled bradavice tijekom izdavanja i iziskuje veliki angažman dojenčeta u procesu hranjenja, što pridonosi razvoju orofacijalnog sustava i akta gutanja (16).

Otvor na dudi mora biti što manji kako bi dijete aktiviralo snagu mišića usne šupljine, a sam položaj prilikom hranjenja djeteta treba biti u naprijed nagnutom položaju dok se bočica drži što više horizontalno (17).

Spojni dio ekstraoralnog i oralnog dijela dude je širok i plosnat. On omogućuje djetetu da nesmetano i prirodno zatvara usta dovodeći alveolarne nastavke u kontakt, omogućuje i potpunu okluziju usnica u istoj ravnini te onemogućuje oralnu, a stimulira nazalnu respiraciju. Time se smanjuje gutanje zraka pri hranjenju (16).

Naravno, predugo korištenje i ovih duda može dovesti do pojave otvorenog zagriža, perzistiranja infantilnog gutanja i samim time i poremećaja u govoru. Zbog toga se preporuča, već izrastanjem mliječnih molara, djecu postupno odvikavati od dude jer su tada već spremna za žvakanje hrane.

5.2. Prevencija karijesa

Karijes i malokluzije su usko povezane. Poremećen položaj zuba u zubnom nizu može biti uzrok nastanku karijesa, kao plak retentivno mjesto. Jednako tako, karijes može biti uzrok nastanku ortodontskih anomalija, budući da destruiira krunu zuba i na taj način uzrokuje pomicanje susjednih zubi u slobodan prostor, a time je smanjen prostor za nicanje trajnog nasljednika.

5.2.1. Edukacija roditelja i djece

Bitnu ulogu u prevenciji karijesa ima edukacija roditelja i djece o pravilnom načinu četkanja zubi i ishrane.

Prehrambene navike majke za vrijeme trudnoće, kao i prehrana samog djeteta tijekom odrastanja može prevenirati nastanak karijesa. Preporuča se savjetovati roditelje da djeca u svoju prehranu uvrste što više voća i povrća, koji osim što sadrže vitamine, potiču i lučenje sline koja pomaže u čišćenju zubi.

Trebaju izbjegavati ljepljivu hranu, budući da ona ulazi u fisure zubi i ostaje na jeziku te ju slina teže odstranjuje. Slatki obrok bi trebao biti dio glavnog obroka, a trebalo bi izbjegavati njegovo posluživanje kao međuobroka, kada je veća vjerojatnost da nakon njega djeca neće oprati zube, a kariogena hrana će na zubima perzistirati dulje vrijeme. Također, trebalo bi poticati konzumaciju mlijeka i vode, a konzumaciju sokova koji su bogati šećerom svesti na minimum (18).

Modificirana tehnika četkanja po Bassu danas se smatra zlatnim standardom održavanja oralne higijene skupa s pastom obogaćenom fluoridima. Jednako tako, bitno je ispiranje vodicama za ispiranje usta te korištenje zubnog konca ili interdentalnih četkica.

Tablica 3: Preporučena količina dnevne doze fluora u djece; Preuzeto (19)

| Godine | Koncentracija fluora | Dnevna upotreba | Dnevne količina |
|----------------------|----------------------|-----------------|-----------------|
| 6 mjeseci - <2godine | 500 ppm | 2 puta | Zrno graška |
| 2 - <6 godina | 1000 (+) ppm | 2 puta | Zrno graška |
| 6 godina i više | 1450 ppm | 2 puta | 1-2 cm |

5.2.2. Topikalna fluoridacija

Topikalna fluoridacija uz korištenje zubnih pasta s fluorom danas igra veliku ulogu u borbi protiv karijesa. Preparati fluora djeluju kao rezervoar fluoridnih iona unutar sline i plaka koji može poslužiti za sazrijevanje cakline nakon nicanja zuba. Oni potiču i ubrzavaju remineralizacijske procese unutar rane karijesne lezije, interferiraju s bakterijskim metabolizmom smanjujući stvaranje njihovih produkata (kiseline) te djeluju kariostatski.

Njihovom primjenom na površini cakline se stvara zaštitni sloj kalcijeva fluorida koji je vrlo otporan na djelovanje kiselina, a tijekom kiselinskog ataka postaje biološki aktivan djelujući kao rezervoar koji oslobađa važne remineralizacijske ione (kalcij i fluor), a koji će ponovno biti sposobni remineralizirati ranu karijesnu leziju.

Najčešće korišteni preparati mogu biti anorganskog porijekla (natrijev fluorid, zakiseljeni fosfatni fluorid, kositreni fluorid) ili organskog porijekla (aminofluorid), a primjenjuju se u obliku otopina, gelova ili lakova.

Kod topikalne primjene fluorida treba paziti na rizik od nastajanja dentalne fluoroze, koji je najčešće uzrokovan korištenjem fluoridnih nadomjestaka iznad preporučene, dopuštene količine u prvih 6 godina starosti djeteta dok traje maturacija cakline (19).

5.2.3. Pečaćenje fisura

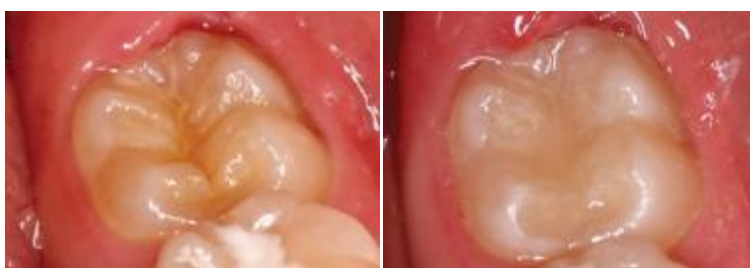Na okluzalnim plohama pretkutnjaka i kutnjaka nalaze se brojne jamice, udubine, žljebovi i brazde, koje zajedno tvore fisurni sustav. Zbog svojih dimenzija i anatomskeg oblika najdublji dijelovi fisurnog sustava su teško dostupni vlaknima četkice za zube, što ih čini idealnim mjestom za nakupljanje ostataka hrane i bakterija, a samim tim i iznimno pogodnom lokacijom za nastanak karijesa.

Cilj pečaćenja je upravo zatvoriti ta plak retentivna mjesta i na taj način prevenirati karijes i buduće malokluzije. Pečate se uvijek zdrave, duboke i uske fisure. Kontraindicirano je pečatiti zube s karijesom dentina te aproksimalnim karijesom, budući da on pokazuje sklonost širenju na okluzalne plohe. Nije potrebno pečatiti ni plitke i široke fisure zbog mogućnosti njihovog lakog čišćenja.

Od pečatnih materijala najčešće se rabe niskoviskozne smole (poliuretani, cijalnoakrilati, bisfenoli-A-glicidilmetakrilati), staklenoionomerni, kompomerni i kompozitni materijali.

U istraživanju doc. Dukića i sur., materijal Tetric Flow (tekući kompozit) pokazao je najbolje rezultate očuvanosti i retencije u fisurama te kod njega nije zabilježen gubitak veći od 1/3 materijala niti nakon 18 mjeseci korištenja (20). Također, u istraživanju prof. Gillet D. i sur., Tetric Flow, pokazuje 100%-tnu penetraciju, ne pokazuje mikropropuštanje i zatvara fisure bolje u usporedbi s druga dva materijala (Helioseal, Tetric) (21).

Sam postupak izrade sastoji se od osiguravanja suhog radnog polja, mehaničkog čišćenja zuba, jetkanja, ispiranja, sušenja i aplikacije te polimerizacije materijala za pečaćenje. Naknadno je potrebno provjeriti okluziju artikulacijskim papirićem i nanijeti sredstvo za topikalnu fluoridaciju (22).



Slika 7. Fisure zuba 47, prije i nakon pečaćenja. Preuzeto: (22)

5.3. Eliminiranje nepodesnih navika

Pravovremenim uočavanjem nepodesnih navika i njihovim uklanjanjem mogu se spriječiti sve posljedice koje one mogu izazvati. Ukoliko je formiranje ortodontske anomalije na samom početku, uklanjanjem nepodesne navike malokluzija se može spontano povući bez poduzimanja dodatnih mjera.

U nedentalne intervencije možemo ubrojiti više metoda. Izravan razgovor djeteta i stomatologa je najučinkovitiji kod starije djece. Primjenjuje se i metoda nagrađivanja te terapija podsjećanjem koja se sastoji od lijepljenja flastera na prst kod navike sisanja, koja će dijete podsjetiti da se radi o štetnoj navici i motivirati ga da prestane.

5.3.1. Vestibularna ploča

Jednostavna je pasivna funkcijska naprava, aktivirana samo snagom mišića, koja se primjenjuje u mliječnoj i ranoj fazi mješovite denticije.

Indicirana je za uklanjanje nepodesnih navika (disanje na usta, sisanje prsta, infantilno gutanje) ili njihovih posljedica. Primjenjuje se i kao jedino ili pomoćno sredstvo u ispravljanju početnih ortodontskih anomalija (kompresija s protruzijom fronte bez/s blagim distalnim zagrizom, otvoreni zagriz, progenija), bilo da su one posljedica nepodesnih navika ili neke druge geneze (npr. otvoreni zagriz kod početne mijene zubi). Našla je svoju primjenu i kao pomoćno sredstvo u mioterapiji, budući da je kod mnogih nepodesnih navika m.orbicularis oris hipotoničan (23). U modificiranom obliku sa štitom se primjenjuje kod guranja jezika, gdje štit sprječava interpoziciju jezika među zubne lukove.

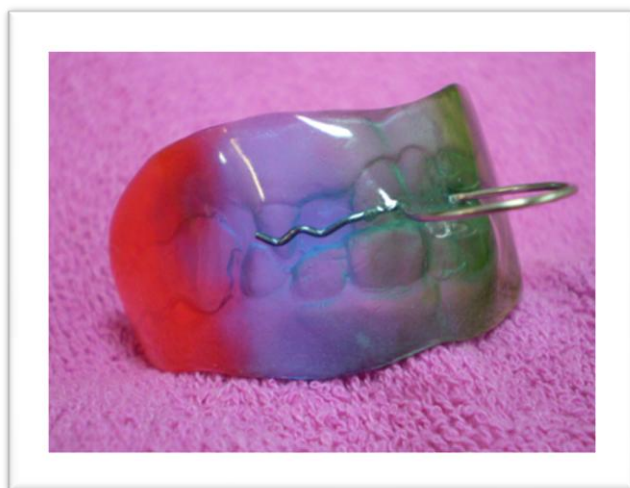Budući da je pri njenoj primjeni moguće samo nazalno disanje, kontraindicirana je kod bilo kakve zapreke dišnih putova.

Mehanizam njenog djelovanja leži u činjenici da je ona odmaknuta od lateralnih zubi i alveolarnog grebena. Na taj način drži mišiće obraza na odstojanju i napinje ih, a oni se nastoje vratiti u početni položaj.

Tako izazvana mišićna sila prenosi se preko ploče na protrudirane frontalne zube te potiče njihovu retruziju i zatvaranje dentoalveolarnog otvorenog zagriža. Može biti konfekcijska ili individualno izrađena.

Kod klase II/1 vestibularna ploča priliježe uz gornje frontalne zube i s oralne strane može imati akrilatnu nagriznu vodilju koja omogućava držanje mandibule u mezijalnom položaju.

Kod klase III vestibularna ploča odmaknuta je od gornje fronte, a priliježe na donje frontalne zube te ima u akrilatu otisnut njihov labijalni reljef kako bi stimulirala njihovu retruziju (16).

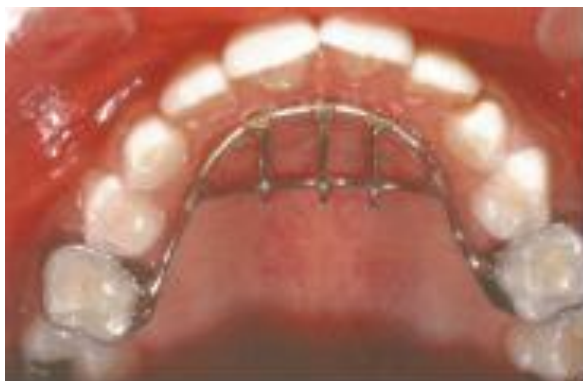

Slika 8. Vestibularna ploča. Preuzeto: (24)

5.3.2. Terapija cementiranim napravama

Terapija ovim napravama indicirana je ukoliko prijašnje metode nisu bile dovoljne da se navika ukloni ili ukoliko dijete ne surađuje pa vestibularna ploča ne pomaže.

Izrađuje se od žice, cementira na mliječne ili trajne kutnjake pomoću prstenova, položena je s palatinalne strane gornjih zuba i naslonjena na nepce te se produžuje prema naprijed da ometa položaj prsta tijekom sisanja (5).



Slika 9. Fiksna naprava za uklanjanje nepodesnih navika. Preuzeto: (5)

5.3.3. Miofunkcijske vježbe

Miofunkcijska terapija predstavlja dodatnu terapiju, gdje nastojimo iskoristiti kontrakciju mišića kako bi se korigirali poremećeni okluzijski odnosi ili prevenirale anomalije uzrokovane nepodesnim navikama.

Vježbe svih muskulatura usne šupljine koje se provode skupa s ortodontskom terapijom igraju veliku ulogu u korekciji otvorenog zagriža i sprječavanju recidiva nakon završetka ortodontske terapije u usporedbi s ortodontskom terapijom provedenom bez vježbi.

Kod infantilnog gutanja indicirane su miofunkcijske vježbe usmjerene na stabilizaciju vrška jezika, orijentaciju jezika gore i straga, stiskanje zubi pri gutanju, smanjenje korištenja donje usnice te pojačavanje korištenja gornje usnice pri žvakanju i gutanju.

Jačanje tonusa orbikularisa orisa, koji je obično hipotoničan kod otvorenog zagriža, progenije ili protruzije gornje fronte, može se postići obostranim razvlačenjem rubova usnica malim prstima, čemu se suprotstavljamo voljnim stezanjem usana.

Razvijen je i cijeli niz trenažera (Trainers, Myofunctional Research Co., Helensvale, Australia), naprava koje se koriste kao štitnici za zube pri bavljenju sportom, ali mogu sadržavati i štitnik za jezik i odbojnik usana. Na taj način potpomažu mioterapiju, uklanjanje nepogodnih navika disanja na usta i infantilnog gutanja te omogućuju uspostavu normalne funkcije i pravilnog smještaja zubi u zubni luk (16).

5.4. Držači mjesta

Držači mjesta su naprave koje se primjenjuju kod preuranjenog gubitka zone odupiranja, kako bi se prevenirala sekundarna zbijenost, ektopična nicanja ili impakcija trajnih nasljednika te pomak sredine. Mogu se primjenjivati i u slučaju hipodoncije ili traumom uzrokovanog gubitka zuba, kada želimo sačuvati prostor za izradu fiksno-protetskog nadomjestka ili implantata.

Kontraindicirani su ako je već prisutna ozbiljna zbijenost, ukoliko ima dovoljno mjesta za nicanje trajnog nasljednika ili se očekuje njegovo skoro nicanje. Razlikujemo mobilne i fiksne držače mjesta.

5.4.1. Mobilni držači mjesta

Kao mobilni držač mjesta najčešće se primjenjuje modificirana Schwartzova ploča koja se retinira Adamsovim kvačicama, a na koju se na mjesto izgubljenog zuba može umetnuti akrilat ili umjetni zub.

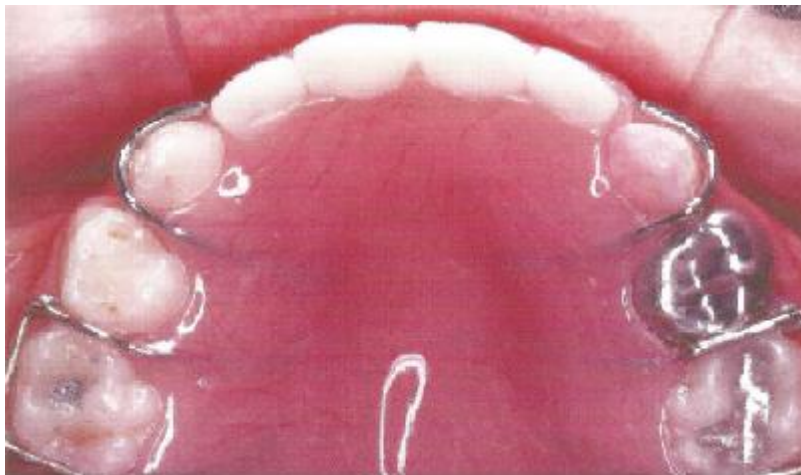Indicirana je za obostrano očuvanje prostora kad je izgubljeno više od jednog zuba po kvadrantu i trajni incizivi još nisu iznikli. Može poslužiti i kada do nicanja trajnih nasljednika ima više od 6 mjeseci te kod traumatskog gubitka mliječnih inciziva ili prirođenog nedostatka trajnog/-ih zametaka. U tim slučajevima, zbog dužine bezubog prostora, naprave od omči i prstenova su kontraindicirane, a lingvalno pozicionirani zameci trajnih inciziva onemogućuju upotrebu lingvalnog luka.

Prednost mobilnih proteza je nadoknada žvačne funkcije, ali i estetski nadomjestak prednjih zuba. One restauriraju vertikalnu dimenziju, stimuliraju erupciju trajnih zuba, a moguća je i njihova kombinacija s drugim preventivnim postupcima/napravama. Vrlo važan segment je i pregled zubi zbog karijesa, koji je u odnosu na fiksne držače mjesta olakšan (14).

Pacijenti s ovim napravama moraju dolaziti redovito na kontrole, kako bi se na vrijeme uočila erupcija zuba nasljednika te izbrušavanjem dijela akrilata omogućilo njegovo nicanje (3).

Budući da se mobilne proteze retiniraju kvačicama, a one ne smiju smetati lateralnom pomaku mliječnog očnjaka pri erupciji trajnih inciziva, potrebno ih je na kontrolama prilagođavati novoj situaciji.

Teško privikavanje i iritacija mekih tkiva su jedini nedostaci ovih naprava.



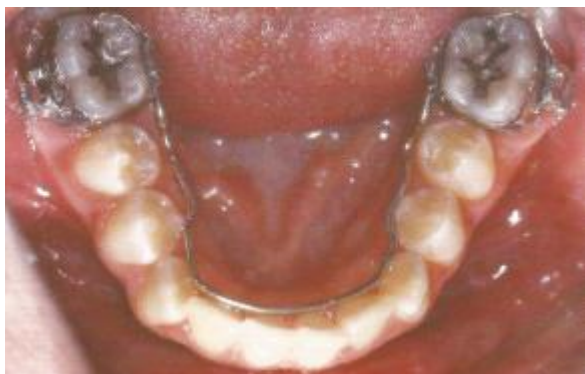Slika 10. Mobilna djelomična proteza kao držač mjesta. Preuzeto: (5)

5.4.2. Fiksni držači mjesta

Lingvalni (palatinalni) luk je indiciran kod obostranog nedostatka većeg broja zubi u lateralnim segmentima, pod uvjetom da su trajni incizivi izniknuli (14).

Fiksira se prstenovima za molare, ali može se upotrebljavati i kao mobilna naprava ukoliko očekujemo da će biti potrebne naknadne prilagodbe. Za prstenove drugih mliječnih molara ili prvih trajnih molara fiksirana je čelična žica koja dodiruje cingulum frontalnih zubi oko 1- 1,5 mm iznad gingive i u području očnjaka se spušta prema dolje, kako bi ostala udaljena od mliječnih molara i neizniklih premolara. Lingvalni luk sprječava pomak prednjih zubi prema natrag i stražnjih prema naprijed.

U slučaju dubokog zagriža gdje postoji mogućnost da pacijent donjim incizivima dodiruje žicu, koriste se modifikacije: Nanceov luk i transpalatinalni luk (5).



Slika 11. Lingvalni luk kao držač mjesta. Preuzeto: (5)

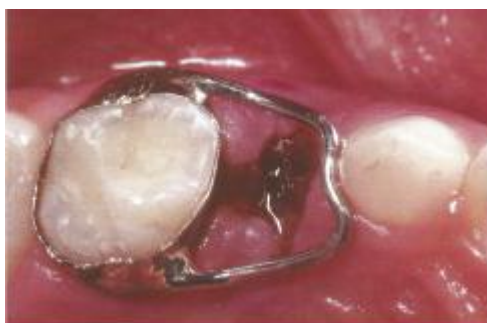Band and loop držači mjesta, kako im i samo ime navodi, sastoje se od prstena koji se cementira na zub i petlje koja priliježe uz gingivu i naslanja se na aproksimalnu plohu susjednog zuba. To su najčešće upotrebljavani držači mjesta, indicirani za unilateralno očuvanje prostora u lateralnim segmentima.

Nedostatak ove naprave je što može držati mjesto samo za jedan zub zbog limitirane snage. Najčešće se upotrebljava za očuvanje prostora prvog mliječnog molara prije nicanja prvog trajnog molara, ali također se može rabiti i za očuvanje prostora, bilo prvog ili drugog mliječnog molara, nakon erupcije prvog trajnog molara (14).

Ako su mliječni kutnjaci obostrano izgubljeni prije nicanja trajnih sjekutića preporučljivo je upotrijebiti dva držača mjesta umjesto lingvalnog luka koji bi se upotrijebio kod starijih pacijenata. Takva terapija omogućuje neometanu erupciju trajnih zuba, a kasnije se može zamijeniti lingvalnim lukom (5).

Prsten može biti konfekcijski ili laboratorijski i može se smjestiti i na trajni i na mliječni molar. Mnogi kliničari daju prednost mliječnim molarima zbog moguće dekalifikacije trajnog molara zbog prstena. Ukoliko se stavlja na mliječni zub, prethodno je potrebno rendgenografski utvrditi očekuje li se uskoro njegova eksfolijacija prije nicanja zuba za koji se održava prostor za nicanje.

Petlja treba biti dovoljno široka da dozvoli erupciju trajnog premolara, ne smije oštećivati meko tkivo ili ograničavati fiziološki pomak ili prilagodbu susjednog zuba. Može joj se dodati i okluzalni upirač s kojim sprječavamo gingivalnu iritaciju. Nedostatak ovih držača mjesta je taj što ne postoji funkcionalni nadomjestak za zub koji nedostaje i što ne prevenira izrastanje antagonista iz suprotnog zubnog luka.

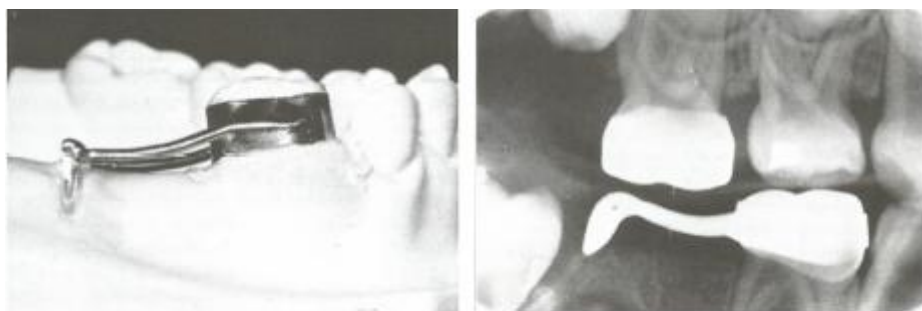

Slika 12. Prsten i petlja kao držači mjesta. Preuzeto: (5)

Distal shoe držač mjesta ili distalni upirač je naprava izbora u slučaju kada je drugi mliječni molar izgubljen prije erupcije prvog trajnog molara. Sastoji se od metalne ili plastične plohe vodilje koja usmjerava rast prvog trajnog molara kako se ne bi mezijalizirao i zauzeo mjesto drugom premolaru, a pričvršćena je za fiksnu ili mobilnu napravu. Vrh vodeće plohe seže subgingivno, do alveolarnog nastavka tako da dodiruje mezijalni rub prvog trajnog molara.

Ukoliko nedostaje samo 2. mliječni molar, ploha vodilja je fiksirana za prsten koji je cementiran na zub. No, ako nedostaju i prvi i drugi mliječni molar, naprava mora biti mobilna (mobilna parcijalna proteza) zbog dužine bezubog dijela.

Nedostaci ove naprave su što je kontraindicirana pacijentima s rizikom od bakterijskog endokarditisa zbog nepotpune epitelizacije intraalveolarnog dijela. Kod fiksnog oblika ove naprave nema adekvatne funkcionalne zamjene za zub koji nedostaje, a najveći problem predstavlja pravilno pozicionirati plohu vodilicu subgingivno (14).



Slika 13. Distalni upirač kao držač mjesta. Preuzeto: (5)

5.5. Endodontski postupci u mliječnoj denticiji

Endodontski postupci mliječnih zubi provode se u svrhu očuvanja njihove žvačne, fonetske, razvojne i estetske funkcije te prevencije malokluzija u slučaju njihova preuranjenog gubitka. Indicirani su i kako bi se spriječilo oštećenje trajnog zametka širenjem infekcije iz nekrotične pulpe mliječnog zuba u alveolarnu kost (25).

5.5.1. Indirektno prekrivanje pulpe

Indicirano je u slučaju reverzibilnog pulpitisa, kad zub reagira s boli samo na podražaj. Cilj ovog terapijskog postupka je osigurati uvjete za oporavak pulpe nakon iritacije koja je nastala tijekom karijesnog procesa i postupka njegovog uklanjanja (26).

Karijes se uklanja postupno tijekom više posjeta uz tretman jednokomponentnim kalcijevim hidroksidom. Ukoliko se postupak želi obaviti u jednoj posjeti, stavlja se zavoj od dvokomponentnog kalcijevog hidroksida i definitivni ispun.

5.5.2. Vitalna pulpotomija

Primjenjuje se u slučaju otvorene pulpe i prisutnog jačeg krvarenja iz potonje. Pulpa može biti otvorena zbog samog karijesnog procesa ili jatrogeno, tijekom njegovog uklanjanja. Pri ovom zahvatu uklanja se samo koronarni dio pulpe, uz očuvanje vitalnosti radikularnog dijela.

Postupak uključuje anesteziju, osiguravanje suhog radnog polja, uklanjanje koronarnog dijela pulpe do ulaska u korijenske kanale. Slijedi fiksacija radikularnog dijela pulpe sa sterilnom vaticom natopljenom željeznim sulfatom tijekom 5 minuta. Krvarenje više ne bi trebalo perzistirati pa je moguće postaviti zaštitni zavoj od cink-oksidi-eugenolnog cementa i postupak završiti izradom trajnog ispuna (26).

Budući da vitalna pulpotomija spada u biološke metode liječenja zubi, danas joj dajemo prednost nad devitalizacijskom i mortalnom pulpotomijom.

5.5.3. Devitalizacijska pulpotomija

Ukoliko imamo nekooperativnog pacijenta pa nije moguće izvesti vitalnu pulpotomiju, primjenjuje se devitalizacijska pulpotomija, gdje se također uklanja koronarni dio pulpe, ali nakon njene devitalizacije.

Na pulpu se kroz trepanacijski otvor aplicira pasta na bazi paraformaldehida. Nakon 7-14 dana se u drugoj posjeti uklanja koronarni dio devitalizirane pulpe, a preostali radikularni dio se mumificira preparatom na bazi paraformaldehida ili jodoforma. Na kraju se postavlja podloga i definitivni ispun (26).

5.5.4. Mortalna pulpotomija

Terapijski postupak indiciran kod nekroze ili gangrene pulpe.

Nakon uklanjanja nekrotičnog sadržaja iz kavuma pulpe, on se ispire fiziološkom otopinom, dezinficira natrijevim hipokloritom te se u kavum postavlja antiseptički uložak na bazi fenolkamfora i zub se zatvara privremenim ispunom. Ukoliko nakon 7-14 dana pacijent nema objektivnih niti subjektivnih smetnji, postupak se nastavlja kao kod devitalizacijske pulpotomije (26).

5.5.5. Pupektomija

Postupak se kod mliječnih zubi rijetko izvodi zbog svoje zahtjevnosti i kompleksnosti. Zahtijeva potpuno kooperativnog pacijenta, anesteziju, RTG-snimanje te više posjeta ordinaciji. Razlikuje se od endodoncije u trajnoj denticiji u tome što se korijenski kanali pune materijalom koji se resorbira (paste na bazi kalcijeva hidroksida ili cink-oksida-eugenola) (26).

6. HALLOVE KRUNICE

Hallove tehnika predstavlja novi pristup zbrinjavanja karijesa na molarima mliječne denticije, a time je ujedno i jedna od važnijih preventivnih metoda preuranjenog gubitka prostora zone odupiranja te ortodontskih anomalija.

Izumila ju je i koristila dr. Norma Hall, po kojoj je ova vrsta terapije i dobila ime. Postupak se sastoji od cementiranja čeličnih, tvorničkih krunica na kariozne zube bez anestezije, bez uklanjanja karijesa i bez bilo kakve prethodne pripreme zuba, što mu je ujedno i prednost (27).

Hallove krunice su indicirane kod :

- karijesa aproksimalne plohe ispod kontaktne točke (II. razred)
- karijesa okluzijske plohe (I.razred) koji je/nije kavitirao, ali pacijent odbija njegovo uklanjanje i restauraciju zuba

Kontraindicirane su kod:

- simptoma ireverzibilnog pulpitisa ili nekroze pulpe
- kliničkih ili radioloških znakova pulpnog ili periradikularnog procesa
- fraktura krune zuba koje se ne mogu restaurirati konvencionalnim tehnikama
- imunokompromitiranih pacijenata ili onih s rizikom od nastanka bakterijskog endokarditisa.

6.1. Postupak Hallove tehnike

1. Postavljanje ortodontskog separatora između aproksimalnih ploha zuba na koji će se postaviti krunica i susjednih zubi. Separator ostaje u ustima 3-5 dana.
2. Uklanjanje separatora te odabir i isprobavanje tvorničke krunice koja bi trebala lijepo pokrivati sve kvržice. Proba se vrši tako da krunica ne smije prijeći preko kontaktne plohe zuba, budući da ih je tada često teško ponovno ukloniti.
3. Ukoliko veličina krunice odgovara zubu, puni se sa staklenoionomernim cementom i laganim pritiskom postavlja na zub dok ne "klikne".
4. Pacijenta zamolimo da grize u svitak staničevine, koji je postavljen iznad zuba dok se cement ne stvrdne.
5. Uklanjanje viška cementa sondom i zubnim koncem, provjera okluzije artikulacijskim papirićem i otpuštanje pacijenta. Sve pacijente je poželjno naručivati na redovite kontrole, kako bismo pratili stanje zuba pod krunicom i klinički i radiografski (28).

U istraživanju koje je provela dr. Santamaria sa suradnicima u vremenskom razdoblju od 1 godine na 169 djece, Hallova tehnika pokazala se uspješnijom od konvencionalne restauracije (uklanjanje karijesa i restauracija kompomernim materijalom) i nerestaurativnog karijesnog tretmana (bez uklanjanja karijesa i restauracije; provedena je samo topikalna fluoridacija i mehaničko čišćenje).

Štoviše, nije zabilježen niti jedan slučaj progresije karijesa, razvoja ireverzibilnog pulpitisa ili apscesa kod Hallove tehnike, za razliku od ostale dvije (29).

Istraživanje dr. Innes i sur. također se bavilo usporedbom konvencionalne restauracije karioznih zubi i Hallove metode zbrinjavanja istih, a rezultati su išli u korist Hallove tehnike (27).

6.2. Remineralizacija karijesne lezije

Smatra se da veliku ulogu u remineralizaciji karijesne lezije ispod Hallove krunice igraju upravo staklenoionomerni cementi kojima se one cementiraju na zub.

Staklenoionomeri posjeduju tri izvrsna svojstva: dugotrajno otpuštanje fluorida i drugih iona, kemijsko spajanje s tvrdim zubnim tkivom i bioaktivnost. Oni u svom sastavu sadrže stroncij, aluminij i fluorida. Kalcij izgubljen uslijed karijesne lezije može se zamijeniti sa stroncijem otpuštenim iz staklenoionomera i uklopiti u kristalnu rešetku hidroksiapatita. Jednako tako oni otpuštaju fluorida, a mogu biti i njihov spremnik, preuzimajući ih iz sline te ih otpuštati natrag kad je to potrebno (30). Ovu razmjernu iona omogućava slobodna voda koja čini osnovni sastav svakog staklenoionomernog cementa (31). Ova svojstva bioaktivnosti ih čine materijalima izbora za preventivne ispune, kao i u ovom slučaju za cementiranje Hallovih krunica u svrhu remineralizacije početne demineralizacijske lezije.

Tehnika hermetičkog zatvaranja karijesne lezije krunicom, pokazala se izrazito uspješnom, budući da su bakterije odvojene od vanjskog izvora hrane i tako se onemogućava njihovo daljnje razmnožavanje i metabolizam.

7. RASPRAVA

Brojni se stručnjaci i kliničari u svojim istraživanjima bave problemom nastanka ortodontskih anomalija i njihove prevencije.

Istraživanje dr. Radica-Sorić analizira zastupljenost ortodontskih anomalija u 3 osnovne škole na području općine Split, gdje su anomalije registrirane kod 52,87% djece (32). Slične rezultate vidimo i u istraživanju dr. Miličić gdje prevalencija malokluzija kod zagrebačke djece iznosi 65,3%, a očita je razlika u prevalenciji između djece iz područja centra Zagreba (78,9%) i prigradskih naselja (53,1%) (33), što se može djelomično pripisati i prehrani bogatoj rafiniranim šećerima u urbanim sredinama.

Visoku incidenciju ortodontskih anomalija u Hrvatskoj možemo povezati s visokom prevalencijom karijesa kod djece u našoj zemlji. Istraživanje prof. Jurića i sur. procjenjivalo je DMFT (decayed, missing, filling tooth) i DMFS (decayed, missing, filling surfaces) indekse ruralnih i subruralnih područja u Hrvatskoj, a potonji su iznosili 7.7/6.7 i 16.5/11.8, što je prikaz izrazito loše higijene (34). Slične rezultate dobili su i prof. Jokić i sur. u svom istraživanju (35).

Istraživanje Choia i sur. ustanovilo je da pacijenti s ortodontskim anomalijama imaju 2.7 puta manju naviku održavanja oralne higijene u usporedbi s onima koji ne trebaju ortodontsku terapiju (36), što znači da pravilna oralna higijena može prevenirati nastanak malokluzija.

Prevalenciju ortodontskih anomalija analizirali su u svom istraživanju i dr. Legović i suradnici te uočili porast broja ispitanika s ortodontskom anomalijom u periodu od mliječne do trajne denticije za 20%. Primijetili su i porast broja kompresijskih anomalija, a smanjenje broja anomalija s otvorenim zagrizom (37).

Ovaj rezultat ide u prilog činjenici da glavnu ulogu u u prevenciji kompresijskih anomalija treba igrati sprečavanje preranog gubitka zone odupiranja uslijed karijesa te da je smanjenje broja anomalija s otvorenim zagrizom u trajnoj denticiji vjerojatno rezultat redukcije nepodesnih navika.

Učinkovitost Hallovih krunica u prevenciji malokluzija dokazalo je istraživanje Innes i sur., gdje su se pokazale boljim rješenjem od standardne konvencionalne restauracije karijesa (38), kao i istraživanje dr. Santamaria (29). Prednost same tehnike je i što se 90 % djece i njihovih roditelja u istraživanju Pagea i sur. izjasnilo da im je ova metoda terapije ugodna i prihvatljiva (39).

Zaključno, visoku ulogu u prevenciji ortodontskih anomalija uz optimalnu oralnu higijenu, primjenu brojnih preventivnih metoda igraju i redovite kontole, što su posebno naglasili Abanto i sur. u svom istraživanju, gdje su pacijenti sa svakim novim pregledom pokazivali 77% manji rizik od pojave nove inicijalne karijesne lezije, a većina pacijenata (94%) nije niti razvila novu leziju u 12 g. redovitih pregleda (40).

8. ZAKLJUČAK

Prevenција nastanka ortodontskih anomalija obuhvaća široko područje djelovanja u različitim razdobljima života.

S mjerama preventive valja započeti već u *prenatalnom razdoblju*, kada bi majka trebala zadovoljiti opće uvjete koji će omogućiti normalan razvoj djeteta, posebice u prvom tromjesečju. Trebala bi izbjegavati stres, pušenje, nepotrebno rendgensko zračenje, uzimanje lijekova, infekcije te zadovoljiti osnovne standarde osobne i oralne higijene te uravnotežene prehrane.

U *dojenačkoj dobi* izrazito je bitno sisanje minimalno do 6. mjeseca života jer ono daje impuls za pravilan rast i razvoj orofacijalne regije. Ukoliko ono iz bilo kojeg razloga nije moguće, treba koristiti anatomske dude varalice. S oralnom higijenom treba krenuti s nicanjem prvih zubi. Također, treba izbjegavati noćne obroke s bočicom u cilju prevencije ranog dječjeg karijesa i upalnih procesa u usnoj šupljini.

Dob od *1.-3. godine života* je bitna jer dijete postupno prelazi na kruću hranu. Žvakanje bi trebalo početi nicanjem mliječnih molara. Korištenje duda bi se trebalo reducirati ili izbaciti, kako bi se preveniralo infantilno gutanje u kasnijoj dobi i poteškoće u govoru.

Prevenција u *predškolskoj dobi* sastoji se od uklanjanja nepodesnih navika i prevencije preuranjenog gubitka zubi zone odupiranja.

Bitni su redoviti odlasci doktoru dentalne medicine, kako bi se na vrijeme uočile nepravilnosti i kako bi se na vrijeme moglo reagirati, dok anomalija još nije nastala.

9. SAŽETAK

Ortodontske anomalije predstavljaju jedno od najčešćih oboljenja u usnoj šupljini. Danas svako drugo dijete ima izražene nepravilnosti unutar zubnog luka, čeljusti ili lica. One ne predstavljaju samo estetski problem, nego mogu dovesti do niza drugih poteškoća: smetnji u govoru, žvakanju, pada samopouzdanja, kao i do parodontoloških bolesti te karijesa.

Stoga je bitno što ranije započeti s preventivnim programima edukacije roditelja i djece, kao i redovitim odlascima dr. dentalne medicine kako bi se razvoj malokluzija spriječio.

Prevenција karijesa, kao glavnog čimbenika nastanka malokluzija je izrazito bitna. Provodi se uravnoteženom prehranom, optimalnom oralnom higijenom, topikalnom fluoridacijom i pečaćenjem fisura.

Glavnu ulogu u sprečavanju gubitka zone odupiranja imaju Hallove krunice. Osim što sprečavaju malokluzije, prihvatljive su za djecu jer ne zahtijevaju primjenu anestezije niti uklanjanje karijesa. Staklenoionomerni cement kojim se cementiraju potiče remineralizaciju karijesne lezije.

Budući da su danas razvijene brojne metode prevencije ortodontskih anomalija, one pravilnom prevencijom ne bi trebale niti nastati.

10. SUMMARY

HALL'S CROWNS AND OTHER METHODS OF PREVENTION OF MALOCCLUSION

Orthodontic anomalies are one of the most common diseases of the oral cavity. Today, every second child has imperfections within the dental arch, jaw or face. They are not only an aesthetic problem, but can lead to a number of other problems: interference with speech, chewing, lead to lack of self- confidence and to periodontal diseases and caries.

Therefore, it's essential to begin early with preventive programs to educate parents and children, as well as to maintain regular visits do dentists in order to prevent the development of malocclusion.

Prevention of caries lesions, which are the main factor in occurrence of malocclusion, is extremely important. It could be done with balanced diet, optimal oral hygiene, topical fluoridation and sealing of fissures.

The main roles in preventing the loss of the zone of resistance have Hall's crowns. Not only they prevent malocclusion, they are also acceptable for children because they do not require the use of anesthesia or removal of caries. Glassionomer cement that is used in this technique encourages the remineralization of the carious lesion.

Fortunately, today we have developed numerous methods of prevention of malocclusion, which means that with proper preventative care they shouldn't even arise.

11. LITERATURA

1. Muretić Ž. Važnost preventivskih mjera u ortodonciji. *Acta stomatol Croat.* 1996; 30(2): 137- 8.
2. Magdalenić-Meštrović M. Ortodontske anomalije i mogućnosti liječenja. *Medicus* 2010; 19 (1): 75.
3. Kostić A. i sur. Dječja i preventivna stomatologija. *Jumena Zagreb* 1985: 71, 74, 423.
4. Nakaš E. i sur. Osnovi ortodontske dijagnostike. *Stomatološki fakultet Sarajevo* 2014; 1 (1): 23, 32.
5. Proffit W. i sur. *Ortodoncija. Naklada Slap* 2010: 72-6, 98, 102, 5, 131-8, 145, 447, 472-6.
6. Baume LJ. Developmental and diagnostic aspects of the primary dentition. *Int Dent J.* 1959; 9: 349.
7. Ceranić I. Držači mjesta u prevenciji posljedica preranog gubitka mliječnog zuba. *Acta stomatol Croat.* 1990; 24 (23) : 209.
8. Lapter V. *Ortodoncija za praktičara. Školska knjiga, Zagreb* 1979: 38-44.
9. Miličić A. Analysis of Developmental and Occlusal Characteristics of Primary Dentition in Examinees with and without Crowding of Permanent Teeth. *Acta stomatol Croat.* 1993; 27 (2): 95-103.
10. Farčnik F. i sur. *Osnove fiksnih ortodontskih aparata. Univerza v Ljubljani Medicinska fakulteta* 2001: 21-4.
11. Šutalo J. i sur. *Patologija i terapija tvrdih zubnih tkiva. Naklada Zadro, Zagreb* 1994: 59-62.

12. Musić i sur. Lokalni poremećaji u nicanju zubi II. Sonda 2014; 15 (27): 78.
13. Musić L. i sur. Lokalni poremećaji u nicanju zubi 1.dio Ankiloza zubi. Sonda 2013; 14 (26): 50.
14. Matošević D. Etiologija i terapija preranog gubitka mliječnih zubi. Sonda 2003; 5(8-9) :15-7.
15. Faye M, Ba AA, Yam AA, Ba I. Caries patterns and diet in early childhood caries. Dakar Med. 2006; 51(2): 72-7.
16. Špalj S. i sur. Ortodontski priručnik. Medicinski fakultet sveučilišta u Rijeci 2012: 99-102, 106-9 .
17. Kostelac- Jakovac D. Ortodontska terapija kao preventivna mjera kod djece i odraslih u 21. Stoljeću. Hrvatski časopis za javno zdravstvo 2011; 7 (28) : 19-21.
18. Pavić S. i sur. Kariogena i antikariogena hrana. Sonda 2008/2009; 9 (16): 22.
19. Negovetić-Vranić D. Topikalna upotreba fluorida u prevenciji karijesa u djece. Sonda 2011; 12 (21): 21-2.
20. Dukić W. Analiza materijala i postupaka u prevenciji karijesa pečačenjem fisura: Magistarski rad Zagreb: Walter Dukić; 2004
21. Gillet D. i sur. Microleakage and penetration depth of three types of materials in fissure sealant: self-etching primer vs. etching: an in vitro study. J. Clin. Pediatr. Dent. 2002; 26 (2): 175-8.
22. Rukavina M. i doc. Dukić W. Pečačenje fisura. Sonda 2012; 13(23): 33-6.
23. Lapter V. Ortodontske naprave. Školska knjiga, Zagreb 1992: 149.
24. Dostupno na: <http://mtlab.rs/ortopedija-vilice/funkcionalni-aparati.php>

25. Ivančić-Jokić N. i sur. Endodoncija mliječnih zuba. *Medicina Fluminensis* 2012; 48(2): 173-8.
26. Jurić H. Endodontski postupci u pedodonciji. *Sonda*. 2003; 7 : 54-7.
27. Innes N. i sur. The Hall technique; a randomized controlled clinical trial of a novel method of managing carious primary molars in general dental practice: acceptability of the technique and outcomes at 23 months. *BMC Oral Health*. 2007; 7: 18.
28. Iyad Hussein The Hall Technique: The novel method in restoring the carious primary molar that is challenging old concepts. A new tool in the general dentist's toolbox. *Dent Trib* 2015: 19-21.
29. Santamaria R. i sur. Caries management strategies for primary molars: 1-yr randomized control trial results. *J Dent Res* 2014; 93 (11): 1062-9.
30. Weidlich P. i sur. Fluoride release and Uptake from Glass Ionomer Cements and Composite Resins. *Braz Dent J* 2000; 11 (2): 89-96.
31. Hien Ngo Najnoviji razvoji staklenoionomera. *Dent Trib* 2008; 5(1): 14-5.
32. Radica-Sorić. Analiza malokluzija izabranog uzorka školske djece. *Acta stomatol Croat*. 1982; 16 (3): 183-8.
33. Miličić A. i sur. Analiza incidencije ortodontskih anomalija i karijesa mliječnih zubi kod zagrebačke djece. *Acta stomatol Croat*. 1984; 18 (2): 95-103.
34. Jurić H. i sur. Incidence of caries in children of rural and subrural areas in Croatia. *Coll Antropol*. 2008; 32 (1): 131- 6.

35. Jokić N. Dental caries experience in Croatian school children in Primorsko-Goranska county. *Cent Eur J Public Health* 2013; 21 (1): 39-42.
36. Choi i sur. Impact of malocclusion and common oral diseases on oral health-related quality of life in young adults. *Am J Orthod Dentofacial Orthop.* 2015; 147 (5): 587- 95.
37. Legović M. i sur. Longitudinalna analiza razvoja eugnatija i disgnatija od mliječne do trajne denticije. *Acta stomatol Croat.* 1986; 20 (1): 3-9.
38. Innes i sur. Sealing caries in primary molars: randomized control trial, 5-year results. *J Dent Res.* 2011; 90 (12): 1405-10.
39. Page i sur. Acceptability of the Hall technique to parents and children. *N Z Dent J.* 2014; 110 (1): 12- 7.
40. Abanto i sur. Effectiveness of a preventive program based on caries risk assessment and recall intervals on the incidence and regression of initial caries lesions in children. *Int J Paediatr Dent* 2015; 25 (4): 291- 9.

12. ŽIVOTOPIS

Nina Raič rođena je 6.2.1989. godine u Vinkovcima. Završila je osnovnu školu "Ivan Mažuranić" u Vinkovcima. Godine 2004. upisuje matematički smjer Gimnazije "Matije Antuna Reljkovića" u Vinkovcima koju završava s odličnim uspjehom 2008. godine te iste godine upisuje Stomatološki fakultet u Zagrebu. Za vrijeme studija bila je aktivni član projekta "Djeca zdravog osmijeha" u sklopu predmeta Zdravstveni odgoj u osnovnim školama, gdje je držala predavanja djeci 1. razreda o važnosti oralnog zdravlja. Aktivno govori engleski i njemački jezik.