

Rehabilitacija pacijenta s medikamentoznom osteonekrozom potpunim protezama - prikaz slučaja

Sučević, Karla

Postgraduate specialist thesis / Završni specijalistički

2025

Degree Grantor / Ustanova koja je dodijelila akademski / stručni stupanj: **University of Zagreb, School of Dental Medicine / Sveučilište u Zagrebu, Stomatološki fakultet**

Permanent link / Trajna poveznica: <https://um.nsk.hr/um:nbn:hr:127:239913>

Rights / Prava: [Attribution-NonCommercial 4.0 International](#)/[Imenovanje-Nekomercijalno 4.0 međunarodna](#)

Download date / Datum preuzimanja: **2025-04-02**



Repository / Repozitorij:

[University of Zagreb School of Dental Medicine Repository](#)





Sveučilište u Zagrebu

Stomatološki fakultet

Karla Sučević

**REHABILITACIJA PACIJENTA S
MEDIKAMENTOZNO
OSTEONEKROZOM POTPUNIM
PROTEZAMA – PRIKAZ SLUČAJA**

POSLIJEDIPLOMSKI SPECIJALISTIČKI RAD

Zagreb, 2025.

Rad je ostvaren na Zavodu za mobilnu protetiku Stomatološkog fakulteta Sveučilišta u Zagrebu.

Naziv poslijediplomskog specijalističkog studija: Dentalna protetika

Mentor rada: izv.prof.dr.sc. Samir Čimić

Lektor hrvatskog jezika: Luka Prkačin, učitelj hrvatskog jezika i književnosti

Lektor engleskog jezika: Vesna Stiplošek, profesorica engleskog i francuskog jezika

Sastav Povjerenstva za ocjenu poslijediplomskog specijalističkog rada:

1. _____

2. _____

3. _____

Sastav Povjerenstva za obranu poslijediplomskog specijalističkog rada:

1. _____

2. _____

3. _____

Datum obrane rada: _____

Rad sadrži: _____ stranica (upisati broj)

_____ slika (upisati broj)

1 CD

Rad je vlastito autorsko djelo, koje je u potpunosti samostalno napisano uz naznaku izvora drugih autora i dokumenata korištenih u radu. Osim ako nije drukčije navedeno, sve ilustracije (tablice, slike i dr.) u radu su izvorni doprinos autora poslijediplomskog specijalističkog rada. Autor je odgovoran za pribavljanje dopuštenja za korištenje ilustracija koje nisu njegov izvorni doprinos, kao i za sve eventualne posljedice koje mogu nastati zbog nedopuštenog preuzimanja ilustracija odnosno propusta u navođenju njihova podrijetla.

Zahvala

Zahvaljujem mentoru izv. prof. dr. sc. Samiru Čimiću na velikoj pomoći i podršci prilikom pisanja poslijediplomskog specijalističkog rada.

Zahvaljujem suprugu, obitelji i prijateljima na ljubavi koju su mi pružali kroz cijelo obrazovanje.

Maro, hvala što si sa mnom pisao ovaj rad!

Sažetak

REHABILITACIJA PACIJENTA S MEDIKAMENTOZNOM OSTEONEKROZOM POTPUNIM PROTEZAMA – PRIKAZ SLUČAJA

U današnje vrijeme medikamentozna osteonekroza čeljusti postala je relativno česta pojava. Prvi put je opisana 2003. godine, a povezana je s korištenjem lijekova (bisfosfonati, denosumab i dr.) čija je moguća nuspojava osteonekroza čeljusti. Iako je medikamentozna osteonekroza opisana i u drugim kostima, događa se gotovo uvijek u čeljustima, što se tumači najvećom stopom aktivne remodelacije čeljusti u odnosu na druge kosti. Postoji više načina liječenja osteonekroze. S obzirom na zahvaćenost čeljusti i zuba često postoji potreba protetske sanacije tih pacijenata. U tim slučajevima defekti koštanog i mekog tkiva nastali osteonekrozom i/ili kirurškim liječenjem otežavaju protetsku sanaciju. U slučaju mobilno-protetske terapije, preporučuje se meko podlaganje zaostalog defekta osteonekroze, a nakon završetka izrade potrebno je učestalo kontrolirati pacijenta jer je moguć ponovni nastanak osteonekroze iz dekubitusa uzrokovanih protezom.

Ključne riječi: osteonekroza, bisfosfonati, denosumab, potpune proteze

Summary

REHABILITATION OF A PATIENT WITH MEDICATION RELATED OSTEONECROSIS OF THE JAW WITH COMPLETE DENTURES – CASE REPORT

Medication-Related Osteonecrosis of the Jaw (MRONJ) has become a relatively common occurrence. It was first described in 2003 and is associated with the use of drugs such as bisphosphonates or denosumab, whose side effects include osteonecrosis. Although the condition has also been described in other bones, MRONJ almost always occurs in the jaw bone due to its high rate of active bone remodeling. There are several ways to treat osteonecrosis. Given that the jaw and teeth are affected, patients often need prosthetic rehabilitation, which can be difficult due to bone and soft tissue defects caused by osteonecrosis itself and/or surgical treatment. In cases of removable-prosthetic therapy, soft denture relines is recommended. The patient must be monitored frequently to prevent formation of decubital lesions which could lead to recurrent osteonecrosis.

Key words: osteonecrosis, bisphosphonates, denosumab, complete dentures

SADRŽAJ

1. UVOD	1
1.1 Etiologija.....	2
1.2 Mehanizam nastanka.....	5
1.3 Rizični čimbenici	6
1.3.1. Način primjene	6
1.3.2. Potentnost lijeka	6
1.3.3. Trajanje terapije.....	7
1.3.4. Doziranje lijeka.....	7
1.3.5. Lokalni faktori	8
1.3.6. Sistemske faktori.....	8
1.3.7. Dob i spol	8
1.3.8. Anatomske faktori.....	9
1.4 Dijagnoza, stadiji i klinička slika.....	9
1.4.1. Stadij 0.....	9
1.4.2. Stadij 1	10
1.4.3. Stadij 2.....	10
1.4.4. Stadij 3.....	10
1.5 Terapija	10
1.6 Trombocitni koncentracije u terapiji MRONJ-a	12
1.7 Prevencija.....	14
1.7.1. Prevencija prije terapije lijekovima uzročnicima MRONJ-a	15
1.7.2. Prevencija za vrijeme terapije lijekovima	15
1.8 Protetska sanacija pacijenata s MRONJ-om.....	18
2. PRIKAZ SLUČAJA.....	19

3. RASPRAVA	30
4. ZAKLJUČAK	33
5. LITERATURA.....	35
6. ŽIVOTOPIS	40

Popis skraćenica

anti-VEGF – (engl. *anti-vascular endothelial growth factor*) - inhibitor vaskularnog endotelnog faktora rasta

ART – (engl. *atraumatic restorative treatment*) – atraumatski restaurativni postupak

BMD – (engl. *mineral bone density*) – mineralna gustoća kosti

BMP – (engl. *bone morphogenetic protein*) – koštano morfo-genetski protein

BRONJ – (engl. *bisphosphonate related osteonecrosis of the jaw*) - bisfosfonatima uzrokovana osteonekroza čeljusti

CBCT – (engl. *cone beam computed tomography*) – konusni snop računalne tomografije

EGF – (engl. *epidermal growth factor*) – epidermalni faktor rasta

FGF – (engl. *fibroblast growth factor*) – faktor rasta fibroblasta

IGF 1 – (engl. *insulin-like growth factor-1*) – inzulinu sličan faktor rasta 1

IGF 2 – (engl. *insulin-like growth factor-2*) – inzulinu sličan faktor rasta 2

IL – (engl. *interleukin*) - interleukin

L-PRF – (engl. *leukocyte rich fibrin*) – leukocitima i trombocitima obogaćen fibrin

MRONJ – (engl. *medication-related osteonecrosis of the jaw*) - medikamentozna osteonekroza čeljusti

PDGF – (engl. *platelet-derived growth factor*) – trombocitni faktor rasta

PRF – (engl. *platelet rich fibrin*) – fibrin obogaćen trombocitima

PRGF – (engl. *plasma rich in growth factor*) – plazma obogaćena faktorima rasta

PRP – (engl. *platelet rich plasma*) – plazma obogaćena trombocitima

PTH – (engl. *parathyroid hormone*) – paratireoidni hormon

RANK – (engl. *receptor activator of nuclear factor kappa B*) - aktivator receptora nuklearnog faktora kapa B

RANKL – (engl. *receptor activator of nuclear factor kappa ligand*) - aktivator receptora nuklearnog faktora kapa - B ligand

TGF – α - (engl. *transforming growth factor alpha*) - transformirajući faktor rasta alfa

TGF – β - (engl. *transforming growth factor beta*) – transformirajući faktor rasta beta

TH17 – (engl. *T helper cells*) – T pomagačke stanice tipa 17

TKI (engl. *tyrosine kinase inhibitor*) – inhibitor tirozin kinaze

VEGF – (engl. *vascular endothelial growth factor*) - faktor rasta vaskularnog endotela

1. UVOD

Medikamentozna osteonekroza čeljusti je bolest nastala kao komplikacija korištenja raznih lijekova. Prvi put se spominje 2003. godine nakon terapije bisfosfonatima i dobiva naziv BRONJ, to jest *Bisphosphonate related osteonecrosis of the jaw* („Bisfosfonatima uzrokovana osteonekroza čeljusti“). 2014. godine Američka akademija za oralnu i maksilofacijalnu kirurgiju predložila je promjenu imena u MRONJ, to jest *Medication-related osteonecrosis of the jaw* („Medikamentozna osteonekroza čeljusti“) jer je poznato da bolest uzrokuju različite skupine lijekova osim bisfosfonata (1). To su antiresorptivni, osteoanabolički i antiangiogeni lijekovi koji se koriste u terapiji osteoporoze, osteopenije, koštanih metastaza solidnih tumora (dojke, prostate, pluća i bubrega), multiplog mijeloma, Pagetove bolesti, osteogenesis imperfecte i ostalih koštanih bolesti. Uzimanje tih lijekova povećava rizik za nastanak MRONJ-a, to jest destrukcije kosti maksile i mandibule, ali s druge strane pokazuje značajan pozitivan učinak na kvalitetu života pacijenata s koštanim bolestima i uznapredovalim tumorom koji zahvaća kosti. Današnjim istraživanjima zaključeno je da navedeni lijekovi donose puno više koristi nego rizika za onkološke pacijente i one s osteoporozom (2).

MRONJ se češće javlja u onkoloških pacijenata (1,8 – 5%), a rjeđe u pacijenata s osteoporozom (0,01 – 0,03%) (3).

Kao doktori dentalne medicine uvijek moramo raditi na prevenciji i edukaciji pacijenata o MRONJU-u. Ako se dijagnosticira MRONJ, za kvalitetno liječenje potreban je multidisciplinarni pristup. Dobra suradnja između doktora različitih specijalnosti smanjuje rizik od komplikacija i povećava uspješnost liječenja. Doktori dentalne medicine bitna su karika u prevenciji, dijagnosticiranju, terapiji i protetskoj sanaciji pacijenata s medikamentoznom osteonekrozom čeljusti.

Svrha ovog rada je prikazati najnovije smjernice za prevenciju i zbrinjavanje MRONJ-a te prikazati slučaj protetske sanacije pacijentice s osteonekrozom potpunim protezama.

1.1 Etiologija

Glavni uzročnici MRONJ-a su antiresorptivni, antiangiogeni i osteoanabolički lijekovi.

Bisfosfonati i denosumab glavni su predstavnici antiresorptivnih lijekova. Oni smanjuju resorpciju kosti, što rezultira povećanjem mineralne gustoće kosti (engl. *mineral bone density*, BMD) (4).

Bisfosfonati su analozi pirofosfata, prirodnog inhibitora metabolizma kosti. Oni mogu i ne moraju sadržavati dušik. Bisfosfonati koji sadrže dušik nazivaju se još i aminobisfosfonatima (pamidronat i zoledronat) i oni pokazuju veću potentnost (5).

Oni pokazuju visok afinitet prema kristalima hidroksiapatita u kostima i odlažu se na mjesta aktivnog remodeliranja, gdje inhibiraju osteoklaste te dovode do njihove apoptoze. Specifična osobina bisfosfonata je produljen terapijski učinak nakon primjene koji je posljedica produljenog vezanja za mineralni matriks (6).

Oni se brzo odlažu i dugo zadržavaju u kostima s prosječnim poluvremenom raspada od oko 11 godina. Inhibiraju djelovanje osteoklasta uzrokujući njihovu apoptozu i tako utječu na metabolizam kosti (4, 5). Mogu se primjenjivati peroralno i parenteralno. Oralni bisfosfonati najčešće se propisuju u terapiji osteoporoze, a u zadnje vrijeme u terapiji koštanih metastaza. Imaju vrlo nisku potentnost za razvoj osteonekroze čeljusti. U liječenju koštanih metastaza, stanja povezanih s malignim bolestima (maligna hiperkalcemija, patološke frakture), multiplog mijeloma i rjeđe osteoporoze često se primjenjuju parenteralni bisfosfonati. Oni pokazuju znatno veću potentnost za nastanak osteonekroze čeljusti. Najčešći bisfosfonati koji se propisuju su zoledronatna (*Zometa*, *Aclasta*, *Reclast*), pamidronatna (*Aredia*, *Pamitor*), ibandronatna (*Ibat*, *Bondronat*, *Bonviva*, *Bonosta*), alendronatna (*Alendor*, *Aledox*, *Fosamax*), risedronatna (*Actonel*, *Risbon*), klodronatna (*Bonefos*) i etidronatna kiselina. Svaka grupa lijekova pokazala je drugačiju potentnost za nastanak osteonekroze. Zoledronatna kiselina je najpotentnija, dok ibandronatna pokazuje izrazitu, a pamidronatna kiselina umjerenu potentnost (8).

Denosumab je humanizirano monoklonsko antitijelo koje se veže za receptorski aktivator NF- κ B ligand (RANKL) i inhibira ga. RANKL se veže za RANK, receptorski aktivator NF- κ B, na površini osteoklasta i njihovih prekursora te tako stimulira njihovo formiranje, funkciju i opstanak. Denosumab pokazuje velik afinitet za RANKL i veže se s njim, pa tako sprječava aktiviranje njegova receptora RANK-a. Sprječavanjem interakcije između

RANKL-a i RANK-a inhibira se stvaranje, djelovanje i preživljavanje osteoklasta, čime se smanjuje resorpcija kosti (9).

U novije vrijeme koristi se u liječenju osteoporoze, koštanih metastaza i maligne hiperkalcemije. Za razliku od bisfosfonata, on se ne akumulira u kostima, vrijeme poluraspada iznosi 28 dana, a njegov efekt na remodelaciju je reverzibilan i traje približno šest mjeseci. Primjenjuje se potkožno svakih šest mjeseci u terapiji osteoporoze, a u onkoloških bolesnika svaka četiri tjedana. Najpoznatiji denosumabi su *Prolia*, koja se koristi u terapiji osteoporoze, i *Xgeva*, koja se koristi u terapiji malignih bolesti. Oba lijeka pokazuju izrazitu potentnost (8).

Angiogeneza je fiziološki proces stvaranja novih krvnih žila u tkivima, a regulirana je citokinima. Onkološki pacijenti često uzimaju **antiangiogene lijekove** koji sprječavaju lokalno širenje i metastaziranje tumora putem krvnih žila. Vežu se za različite signalne molekule i koče angiogenezu. Zbog neselektivnog djelovanja posljedično dolazi do nemogućnosti stvaranja novih krvnih žila u području rana, što posljedično uzrokuje ishemiju te zatim nekrozu. Najčešći antiangiogeni lijekovi su inhibitori vaskularnog endotelnog faktora rasta (anti-VEGF) te inhibitori tirozin kinaze (TKI) (10).

U kombinaciji s antiresorptivnim lijekovima značajno doprinose osteonekrozi čeljusti. U njih se ubrajaju bevacizumab (*Avastin*), sunitinib (*Sutent*), everolimus (*Certican*), sirolimus i drugi (6, 9).

Osteoanabolički lijekovi više povećavaju stvaranje kosti, što povećava BMD. Anabolički agensi mogu poboljšati strukturu kostiju, što ih čini posebno atraktivnim izborom za liječenje pacijenata s vrlo visokim rizikom od prijeloma. Glavni predstavnik je romosozumab (4). **Romosozumab** (*Evenity*) je novo monoklonsko antitijelo koje se koristi za prevenciju fraktura u osteoporozi. Djeluje tako da inhibira sklerostin, glikoprotein iz osteocita koji smanjuje formiranje kosti (11). Primjenjuje se potkožno. S obzirom na ograničene informacije o romosozumabu i MRONJ-u, potrebna su dodatna istraživanja kako bi se precizirale njihova povezanost i procjena rizika za MRONJ (7).

1.2 Mehanizam nastanka

Točni mehanizmi nastanka osteonekroze nisu do kraja poznati te se i dalje istražuju. Pretpostavlja se da je ona uzrok spoja određenih lijekova, lokalne traume tkiva, parodontne upale i prisutnosti mikrobiološke kontaminacije zahvaćenog područja (12). Antiresorptivni lijekovi nakupljaju se u čeljusnim kostima, posebno alveolarnim nastavcima, jer su jedne od najaktivnijih remodelacijskih zona. One su prokrvljenije od ostalih kostiju zbog prisutnosti zuba oko kojih se događa stalna koštana pregradnja (13).

Oni izravno djeluju na osteoklaste tako da ih inaktiviraju, inhibiraju i potenciraju njihovu apoptozu, što dovodi do smanjene koštane resorpcije i pregradnje (8).

Tijekom upale ili lokalne traume upalni citokini mogu inducirati apoptozu osteocita. Apoptozirajući osteociti izlučuju signale koji aktiviraju osteoklaste koji resorbiraju nekrotičnu kost. Međutim, u prisutnosti antiresorptiva i inhibicije osteoklastične funkcije, nekrotična kost se zadržava. Prisutnost nekrotične kosti pojačava upalnu reakciju domaćina. Raste oksidativni stres, nastavljaju se proupalno lučenje citokina (IL-17, IL-1, IL-6) i prisutnost proupalnih imunoloških stanica (polarizacija M1 makrofaga, povećan Th17), dok se broj protuupalnih imunoloških stanica (Treg i M2 makrofaga) smanjuje (7).

Osim što negativno djeluju na kosti, negativno djeluju i na okolno meko tkivo, to jest na gingivu, i angiogenezu. Pokazalo se da bisfosfonati i denosumab smanjuju ukupan broj krvnih žila i krvnu opskrbu parodontnih tkiva tijekom ranog i kasnog razvoja MRONJ-a. Apikalna migracija epitela gingive i ruba nekrotične kosti mogu rezultirati izlaganjem kosti. Pojačani upalni odgovori i potencijalna izloženost kosti dodatno pogoršavaju oštećenje koštanih stanica i uzrokuju širenje osteonekroze (2, 6).

Bisfosfonati pojačavaju adheziju bakterija na hidroksiapatit u kostima. Poznato je da je oralna šupljina stanište različitih vrsta bakterija. *Actinomyces species* su nađene u 70% slučajeva MRONJ-a. *Prevotella Intermedia* i *Fusobacterium* također se povezuju s razvojem osteonekroze (14).

1.3 Rizični čimbenici

Incidencija MRONJ-a ovisi o nizu čimbenika kao što su način primjene, potentnost, trajanje i doziranje antiresorptivne, antiangiogene ili osteoanaboličke terapije te o lokalnim, sistemskim i anatomskim faktorima.

1.3.1. Način primjene

Bisfosfonati se primjenjuju peroralno ili parenteralno. Prevalencija MRONJ-a znatno je veća pri parenteralnoj primjeni u usporedbi s oralnom primjenom bisfosfonata. Glavni razlog je što se oralni bisfosfonati uglavnom koriste za benigne bolesti, dok se parenteralni koriste za zloćudne bolesti, u puno većim i češćim dozama (15). U terapiji osteoporoze, peroralni bisfosfonati imaju incidenciju stvaranja osteonekroze od 0,05%, dok za denosumab i romosozumab ona iznosi 0,03 – 0,04% (14). Parenteralni bisfosfonati i denosumab, koji se primjenjuju u onkologiji, pokazali su se kao najpotentniji za nastanak osteonekroze s incidencijom 5 – 20% (2).

1.3.2. Potentnost lijeka

Bisfosfonati koji ne sadrže dušik, kao što su etidronatna i klodronatna kiselina, pokazuju najmanju potentnost i time najmanji rizik za nastanak MRONJ-a. Risedronatna i alendronatna kiselina se daju oralno i prvenstveno se koriste u bolesnika s osteoporozom. Njihova relativna snaga je 10 do 100 puta veća od gore navedenih, a rizik značajno raste od četvrte godine liječenja nadalje. Ibandronatna kiselina pokazuje veći rizik za nastanak MRONJ-a. Pamidronatna i zoledronatna kiselina sadrže dušik i imaju snagu koja je između 100 i 1000 puta veća od bisfosfonata bez dušika (5). Bitno je napomenuti da je denosumab izrazito potentan, ali ta potentnost izrazito pada četvrti mjesec nakon primjene lijeka, dok se nakon šest mjeseci on potpuno eliminira iz tijela. Stoga je potrebno precizno planirati stomatološki zahvat da se ne odgađa terapija. Ukratko, najpotentnijom se pokazala zoledronatna kiselina, a nakon nje manju, ali značajnu potentnost pokazuju denosumab, romosozumab, ibandronatna i pamidronatna kiselina (8).

1.3.3. Trajanje terapije

Bez obzira na indikacije za terapiju, trajanje anti-resorptivne terapije je faktor rizika za razvoj MRONJ-a. Prema novim istraživanjima, rizik za nastanak MRONJ-a među onkološkim pacijentima liječenima zoledronatom bio je 1,6 – 4% nakon dvije godine liječenja i 3,8 – 18% u terapijama dužima od dvije godine. U primjeni denosumaba, rizik za razvoj MRONJ-a iznosi 1,9% nakon dvije godine terapije i 6,9% nakon dužeg trajanja terapije (2).

Za pacijente koji primaju terapiju bisfosfonatima za liječenje osteoporoze, podaci o utjecaju trajanja terapije na rizik za razvoj MRONJ-a su različiti. U starijim istraživanjima smatralo se da prevalencija MRONJ-a raste od 0 do 0,21% nakon četiri ili više godina korištenja bisfosfonata. Noviji podaci ne pokazuju značajniji porast razvoja MRONJ-a čak nakon devet godina terapije. Stoga, iako trajanje može biti faktor rizika, ukupni rizik je nizak (2).

1.3.4. Doziranje lijeka

Povećana incidencija razvoja MRONJ-a povezana je s većom dozom primjene lijeka. Veći je rizik za nastanak osteonekroze u onkoloških pacijenata koji intravenski primaju visoke doze bisfosfonata, pogotovo zoledronatne kiseline, nego u onih s osteoporozom (17), a vjerojatno su uzrok više i češće doze anti-resorptivnih lijekova koji mogu dovesti do intenzivne supresije koštane pregradnje (12).

Tablica 1. Doziranje anti-resorptivnih lijekova

	Niska doza	Visoka doza
Zoledronatna kiselina	5 mg / jednom godišnje (intravenski)	4 mg / svaka četiri tjedna (intravenski)
Denosumab	60 mg / svakih šest mjeseci (subkutano)	120 mg / svaka četiri tjedna (subkutano)

Pokazalo se da liječenje visokim dozama denosumaba ili zoledronatne kiseline odgađa vrijeme do pojave komplikacije s kostima (frakture) i smanjuje bol u bolesnika s rakom i metastazama u kostima. Također se pokazalo da denosumab održava visoku kvalitetu života dulje od zoledronatne kiseline (14, 15).

1.3.5. Lokalni faktori

Povećan rizik za nastanak MRONJ-a uzrokuju ekstrakcija zuba i ostali kirurški zahvati, parodontna upala, liječenje koje uključuje implantate (postavljanje implantata, augmentacija kosti, periimplantitis, uklanjanje implantata), endodonska terapija, neodgovarajuće proteze koje uzrokuju traumu tkiva te loša oralna higijena i kserostomija (14). Ekstrakcija zuba predstavlja najveći rizik za razvoj MRONJ-a, pogotovo ona uz koju se veže teška upala. Iako ekstrakcija zuba predstavlja rizik, većina njih prolazi bez komplikacija (20). Prema istraživanjima, ekstrakcija zuba je uzročnik MRONJ-a u 62 – 82% slučajeva (2).

1.3.6. Sistemski faktori

Značajan faktor rizika za razvoj MRONJ-a je osnovna bolest pacijenta. Istraživanja su pokazala da se oko 40% javlja u pacijenata koji su bili ili su trenutno na kemoterapiji, 25% u pacijenata koji su na kortikosteroidnoj terapiji, a znatno je povećana incidencija u dijabetičara (11%), pušača (8%), pacijenata s hipertenzijom (8%) i anemijom te onih sa zatajenjem bubrega i lošom oralnom higijenom (15). Smatra se da svaka bolest koja može negativno utjecati na cijeljenje može i predstavljati rizik za nastanak MRONJ-a (21).

1.3.7. Dob i spol

MRONJ se češće javlja u osoba ženskog spola i starijih (> 65 godina) (22).

1.3.8. Anatomski faktori

Pojava MRONJ-a vjerojatnija je u mandibuli te iznosi 73%, a rjeđa u maksili gdje iznosi 22,5%. Mogućnost da se istovremeno razvije u obje čeljusti iznosi 4,5% (22). Razlog češće pojave osteonekroze u mandibuli je mikrostruktura same kosti, odnosno povećan udjel kompakte u odnosu na spongiozni dio te njena slabija prokrvljenost (6, 21). Također, češće se javlja na područjima s tanjom mukozom, torusima, egzostozama i milohioidnom grebenu (23).

1.4 Dijagnoza, stadiji i klinička slika

Za potvrđivanje MRONJ-a kao dijagnoze moraju biti zadovoljeni određeni kriteriji, a oni su:

- prijašnja ili sadašnja terapija antiresorptivnim, antiangiogenim ili osteoanaboličkim lijekovima
- ekspanirana kost ili pojava fistule (intraoralne ili ekstraoralne) koja traje duže od osam tjedana
- pacijent nije zračen u području glave i vrata te nema dokazane metastaze u čeljusnim kostima (17).

Za dijagnosticiranje MRONJ-a potrebno je napraviti radiološku snimku čeljusti, dvodimenzionalnu panoramsku i/ili trodimenzionalnu CBCT (*Cone Beam Computed Tomography*) snimku. Diferencijalno dijagnostički MRONJ je potrebno razlikovati od alveolarnog osteitisa, gingivitisa, parodontitisa, sinusitisa, periapikalnog procesa, koštanih metastaza, atipične neuralgije, bolesti temporomandibularnog zgloba te drugih vrsta osteonekroze (8).

Postoje četiri stadija bolesti s različitom kliničkom slikom.

1.4.1. Stadij 0

Klinički još nije razvijena osteonekroza. Neobjašnjiva odontalgija, tupi bol donje čeljusti koja se širi prema čeljusnom zglobu, bol sinusa bez upale, neobjašnjiv gubitak zuba koji

nije povezan s upalom ili parodontološkim bolestima i neobjašnjiv otok gingive nespecifični su simptomi koji se mogu pojaviti u nultom stadiju. Radiološki se može vidjeti neobjašnjen gubitak kosti, promjena sastava trabekula i sklerozacija lamine dure (smanjenje prostora oko parodontnog ligamenta).

1.4.2. Stadij 1

Kliničkim pregledom vidljive su asimptomatska ekspanirana kost ili fistula bez simptoma i znakova upale.

1.4.3. Stadij 2

Klinički su vidljive ekspanirana kost ili fistula koje su praćene znakovima upale (crvenilo, drenaža gnoja) i bolovima. Također se mogu vidjeti i oticanje i upala mekog tkiva.

1.4.4. Stadij 3

Klinička slika 2. stadija uz pojavu jednog od sljedećih simptoma:

- ekstraoralna fistula
- oroantralna fistula
- patološka fraktura
- radiološka potvrda razvoja osteonekroze prema donjem rubu mandibule ili dnu maksilarnog sinusa (12, 17).

1.5 Terapija

Terapija je kompleksna, a ovisi o kliničkom stadiju bolesti i općem stanju organizma. Ona može biti simptomatska, konzervativna ili kirurška. Simptomatska terapija podrazumijeva održavanje dobre oralne higijene i korištenje analgetika. U konzervativnu terapiju ubrajamo antibiotsku i antimikrobnu terapiju (ispiranje klorheksidinom). Ovisno o stupnju osteonekroze, u početnim stadijima liječenje podrazumijeva upotrebu oralnih

antiseptika na bazi klorheksidina (0,12% ili 0,2%), dok se u višim stadijima MRONJ-a preporučuje antibiotska terapija ponekad praćena kirurškim uklanjanjem nekrotične kosti. Danas se prednost daje nekirurškoj terapiji. Kada se nekirurška terapija ne pokaže uspješnom, preporučuje se rana kirurška operacija. Pacijentima s uznapredovalom bolesti u trenutku prezentacije najbolje je odmah pristupiti s kirurškom operacijom bez prethodnog uvođenja produljenih neoperativnih mjera. Od kirurških operacija mogu se izvoditi segmentalna i marginalna, to jest rubna resekcija mandibule te djelomična maksilektomija. Ove resekcije zahtijevaju da su rubovi izvan granica nekrotične kosti, to jest da su u vitalnoj kosti koja krvari. U određenim slučajevima preporučuje se tzv. *drug holiday* (pauza od uzimanja bisfosfonatnih lijekova kroz nekoliko mjeseci ako primarna bolest dopušta) u kombinaciji s kirurškim debridmentom. Strategija liječenja uglavnom je usmjerena na smanjenje progresije nekroze kosti, uklanjanje boli, kontrolu infekcije i poboljšanje kvalitete života bolesnika (22, 23).

Tablica 2. Terapija MRONJ-a po stadijima bolesti

STADIJ	TERAPIJA
Stadij 0	<ul style="list-style-type: none"> - <u>simptomatska</u> - edukacija pacijenta <p>*moguća terapija laserom</p>
Stadij 1	<ul style="list-style-type: none"> - <u>konzervativna (klorheksidin)</u> - edukacija pacijenta i praćenje stanja (okolne sluznice) <p>*eventualno kirurško uklanjanje sekvestra i modelacija grebena</p>
Stadij 2	<ul style="list-style-type: none"> - <u>konzervativna (klorheksidin i antibiotici) + kirurška</u> - procjena rizika - konzultacija s nadležnim liječnikom oko mogućeg prekida terapije - edukacija i motiviranje pacijenta
Stadij 3	<ul style="list-style-type: none"> - <u>konzervativna (klorheksidin i antibiotici) + kirurška</u>

	<ul style="list-style-type: none">- procjena rizika - konzultacija s nadležnim liječnikom oko ukidanja terapije- edukacija i motiviranje pacijenta- primarno palijativna terapija <p>*terapija ovisi o zdravstvenom stanju pacijenta</p>
--	--

Također postoje i pomoćne terapije kao što su hiperbarična oksigenacija, terapija koštano morfo-genetskim proteinom (BMP) ili paratireoidnim hormonom (PTH), fotobiomodulacija i autologni koncentri trombocita s ciljem poboljšanja cijeljenja i smanjenja recidiva u pacijenata s MRONJ-om (27).

1.6 Trombocitni koncentri u terapiji MRONJ-a

Trombocitni koncentri su autologni biološki materijali koji se dobivaju direktno iz pacijentove krvi. Njihova svrha su postizanje hemostaze, smanjenje upale, pozitivno utjecanje na proces proliferacije, angiogeneze, diferencijacije i maturacije mekog i koštanog tkiva. Ukratko, oni dovode do boljeg cijeljenja i regeneracije tkiva, a za to su najzaslužniji faktori rasta, a onda citokini, fibrinogen, fibronektin i trombospondin (28). Nakon aktivacije trombocita, zrnca koja se nalaze unutar trombocita počinju otpuštati faktore rasta i citokine. Glavni faktori rasta su trombocitni faktor rasta (PDGF), epidermalni faktor rasta (EGF), transformirajući faktor rasta – α (TGF – α), transformirajući faktor rasta – β (TGF – β), vaskularni endotelni faktor rasta (VEFG), fibroblastni faktor rasta (FGF) te inzulinu slični faktori rasta 1 i 2 (IGF - 1, IGF - 2) (29). Upravo oni su ključni za regeneraciju mekih i koštanih tkiva jer potiču rast stanica, rast krvnih žila, sintezu kolagena, diferencijaciju i kemotaksiju te urastanje novih krvnih žila (30).

Trombocitni koncentri mogu se podijeliti u tri skupine:

- PRP – plazma bogata trombocitima
- PRF – trombocitima bogat fibrin

- PRGF – plazma bogata faktorima rasta

Oni se mogu koristiti za podizanje dna sinusa, očuvanje alveole nakon ekstrakcije, prije postave implantata, periimplantitisa i u terapiji MRONJ-a (28).

Oni se dobivaju centrifugiranjem venske krvi različitim brzinama, uz ili bez dodatka trombina i antikoagulansa. U oralnoj kirurgiji se, zbog svojih svojstava i jednostavnije pripreme, najčešće koristi PRF (31). PRF predstavlja drugu generaciju autolognih koncentrata i nasljednik je PRP-a. Kod PRP-a ne nastaje fibrinska mrežica (za razliku od PRF-a), pa je otpuštanje faktora rasta bilo nekontrolirano i kratkotrajno. Postepenom razgradnjom fibrinske mrežice na mjestu primjene PRF-a postiže se produljeni učinak otpuštanja faktora rasta, što je, uz jednostavniju pripremu, i glavna prednost PRF-a nad PRP-om.

Nakon vađenja venske krvi slijedi njeno centrifugiranje (3000 okretaja u minuti tijekom 10 minuta ili 2700 okretaja u minuti tijekom 12 minuta), čime se zgrušava krv koja je u kontaktu sa stijenkama cijevi. Nakon centrifugiranja u epruveti se nalaze površinski sloj acelularne plazme, zatim sloj PRF-a i na dnu sloj eritrocita. Za upotrebu kod osteonekroze čeljusne kosti, nastali ugrušak mora se dehidrirati, stisnuti između dvije sterilne gaze natopljene slanom otopinom, nakon čega se može postaviti izravno na leziju (32).

Za pripremu PRGF-a protokol je vrlo jednostavan. Podrazumijeva vađenje 36 mL venske krvi pacijenta, centrifugiranje krvi u vremenu od osam minuta, čime se postiže separacija eritrocita, leukocita te plazme bogate čimbenicima rasta (30). Nakon centrifugiranja uzima se PRGF s dna epruvete. Na kraju se dodaje koagulans, kalcijev klorid. Koagulacija se događa u roku od maksimalno 10 minuta. Nakon koagulacije takav proizvod može ići direktno u ranu.

2006. uvedena je nova metoda koja uključuje koncentrat leukocita, koji je poznat kao fibrinski koncentrat bogat leukocitima i trombocitima (L-PRF). On omogućuje otpuštanje čimbenika rasta tijekom duljeg vremena, što rezultira ubrzanjem cijeljenja, smanjenjem rizika od kontaminacije, edema i postoperativne boli. Također, pomaže u homeostazi, neoangiogenezi, stimulira proizvodnju kolagena, sprječava dehiscenciju gingive i

pogoduje remodeliranju te cijeljenju mekih i tvrdih tkiva. Zbog svih tih karakteristika smatra se povoljnom terapijom u liječenju MRONJ-a (25, 28).

Kada konzervativno liječenje ne može dovesti do izlječenja ili poboljšanja, nužna je kirurška intervencija uklanjanja kosti. Znanstvena istraživanja potvrđuju da trombocitni koncentracije dodaju faktore rasta na mjesto operacije i tako ubrzavaju cijeljenje kostiju i mekih tkiva, a tako poboljšavaju kvalitetu života pacijenata smanjenjem boli i postoperativnih infekcija (27).

Konkretno, osobitost PRF-a sastoji se u tome što se leukociti, makrofagi, neutrofil i trombociti nalaze u suprafiziološkim dozama te oslobađaju kemotaktičke faktore i faktore rasta za zacjeljivanje rana. Osim toga, fibrin, hvatajući trombocite, djeluje kao spremnik faktora rasta koji se oslobađaju tijekom vremena (od 10 do 14 dana).

Među prednostima koje pokazuje PRF, u usporedbi s PRP-om i PRGF-om, možemo navesti veću jednostavnost izrade, proizvodnju većeg udjela krvnog pripravka nad udjelom uzete krvi (u PRGF-u se iskoristi samo udio od 20% prikupljene krvi) nakon centrifugiranja, ugrušak PRF-a sadrži najveće vrijednosti trombocita, faktora rasta i više bijelih krvnih stanica (33). Prema istraživanju Clipeta i suradnika, PRF potiče preživljavanje i proliferaciju fibroblasta i keratinocita i ovaj bi aspekt mogao igrati vrlo važnu ulogu u antagoniziranju učinaka bisfosfonata, osobito tamo gdje postoji prekomjerna bakterijska infekcija. Kliničari najčešće odabiru PRF za sprječavanje MRONJ-a jer ima visoku koncentraciju PDGF-a koji je bitan regulator za migraciju, proliferaciju i preživljavanje mezenhimalnih stanica, TGF- β 1, faktora rasta koji inducira masivnu sintezu kolagena tipa 1, fibronektina i VEGF-a, najjačeg faktora rasta koji dovodi do angiogeneze tkiva (34).

1.7 Prevencija

MRONJ je bolest nepredvidljivog karaktera s neizvjesnim rezultatima liječenja. Zato je od presudne važnosti prevenirati nastanak bolesti i njen daljnji razvoj. Prevenciju MRONJ-a možemo podijeliti u dvije kategorije, a to su pacijenti koji će tek krenuti koristiti lijekove koji su nam poznati kao mogući uzročnici MRONJ-a, oni koji su trenutno na terapiji takvim lijekovima i oni koji su je završili.

1.7.1. Prevencija prije terapije lijekovima uzročnicima MRONJ-a

Najbitniji je razgovor s pacijentom. On mora biti svjestan svoje bolesti i mogućnosti nastanka osteonekroze. Bitno je ukazati na važnost stomatoloških pregleda svaka tri mjeseca kako bi se prevenirale moguće komplikacije. Tijekom inicijalnog stomatološkog pregleda preporučuje se izrada panoramske snimke koja daje detaljniji prikaz stanja svih zuba, maksilarnog sinusa i temporomandibularnog zgloba. Potrebno je sanirati sva patološka stanja koja mogu dovesti do razvoja osteonekroze (neizlječivi karijesi, parodontopatije, ostitički procesi i drugi). Ekstrakciju zuba potrebno je provesti 4–6 tjedana prije početka terapije kako bi se osiguralo dovoljno vremena za mekotkivno i koštano cijeljenje rane. Preporuka struke je i provođenje fluoridacije zuba. Na svakom pregledu bitno je isticati važnost dobre oralne higijene koja je ključna za terapiju bez komplikacija (2, 8).

1.7.2. Prevencija za vrijeme terapije lijekovima

Potrebno je učiniti klinički pregled i radiološku snimku kako bi se procijenilo pacijentovo stanje te po potrebi kontaktirati doktora koji je propisao terapiju o mogućnostima kratkotrajnog prekida terapije. Vađenje zuba i ugradnja dentalnih implantata ne preporučuju se za visokorizične, to jest onkološke pacijente na parenteralnoj terapiji i one na peroralnoj terapiji ibandoratnom kiselinom. Umjesto vađenja zuba prednost se daje endodontskoj terapiji sa zaglađivanjem korijena i prekrivanjem cementom. Ako je ekstrakcija zuba nužna zbog uznapredovalog parodontitisa, aktivnih odontogenih procesa, upala ili frakture korijena zuba, preporučuje se takve pacijente poslati specijalistu oralne kirurgije. Prijašnji su protokoli zahtijevali prekid terapije svim pacijentima ako je potrebno napraviti invazivni kirurški zahvat (engl. *drug holiday*, odmor od lijekova), no, prema nedavnim istraživanjima, terapiju nije potrebno prekidati jer čak ni prekid od tri mjeseca ne čini razliku. U Hrvatskoj se prekid terapije preporučuje za invazivne zahvate u visokorizičnih pacijenata (onkoloških) od dva mjeseca prije zahvata uz nastavak terapije kada nastupi potpuno mekotkivno zarašćivanje rane (8, 35).

Protokoli liječenja i prekida anti-resorptivne terapije su sljedeći:

1. Peroralni bisfosfonati (osim ibandronatne kiseline koja se koristi u liječenju maligne bolesti, 50 mg svaki dan)

Prema novim smjernicama, terapiju nije potrebno ukidati neovisno o njenom trajanju (minimalni i umjereni rizik).

2. Parenteralni bisfosfonati (uključujući peroralnu ibandronatnu kiselinu koja se koristi u liječenju maligne bolesti, 50 mg svaki dan)

Pacijenti na parenteralnoj terapiji smatraju se visokorizičnima bez obzira na trajanje terapije. Treba razmotriti prekid terapije. Preporučuje se prekinuti terapiju dva mjeseca prije zahvata, a nastaviti tek kad se postigne mekotkivno cijeljenje.

3. Denosumab

Pacijenti na terapiji denosumabom predstavljaju umjereni (pacijenti s osteoporozom) i visoki rizik (onkološki pacijenti). Ako su u pacijenta s osteoporozom potrebni invazivni stomatološki zahvati, terapiju ne treba prekidati, a zahvate je najbolje provoditi u 4. i 5. mjesecu nakon zadnje aplikacije, to jest minimalno četiri tjedna prije nove aplikacije lijeka. U onkoloških pacijenata preporučuje se prekinuti terapiju na tri mjeseca ako to bolest dozvoljava.

Tablica 3. Strategija prevencije MRONJ-a (2)

Prevenција prije terapije (neonkološki pacijenti)	<ul style="list-style-type: none">- edukacija pacijenta- provođenje optimalne oralne higijene- ART pristup
Prevenција prije terapije (onkološki pacijenti)	<ul style="list-style-type: none">- edukacija pacijenta o većem riziku nastanka MRONJ-a i važnosti čestih stomatoloških pretraga

	<ul style="list-style-type: none"> - zdravlje usne šupljine prije ART pristupa (ekstrakcija zuba s upitnom prognozom)
<p>Prevenција za vrijeme terapije (neonkološki pacijenti)</p>	<ul style="list-style-type: none"> - plan terapije se najčešće ne mijenja (razmatranje promjena ovisi o dozi lijekova, trajanju terapije, ostalim bolestima, kemoterapiji, steroidima, stupnju osnovne infekcije/upale i opsegu operacije koju treba izvesti) - učinkovitost odmora od lijekova je upitna - postavljanje implantata – upitno (potrebna su dodatna istraživanja)
<p>Prevenција za vrijeme terapije (onkološki pacijenti)</p>	<ul style="list-style-type: none"> - educirati pacijenta o većem riziku nastanka MRONJ-a - educirati pacijenta o važnosti učestalih dentalnih pretraga - izbjegavati dentoalveolarnu operaciju ako je moguće - razmotriti zadržavanja korijena kako bi se izbjeglo vađenje - zahvate koji uključuju izravnu ozljedu kosti treba izbjegavati ako je moguće. Ako je dentoalveolarni kirurški zahvat neizbježan (npr. fraktura zuba, uznapredovala parodontna bolest), pacijente treba obavijestiti o mogućim rizicima - zubni implantati su kontraindicirani - učinkovitost odmora od lijekova je upitna

1.8 Protetska sanacija pacijenata s MRONJ-om

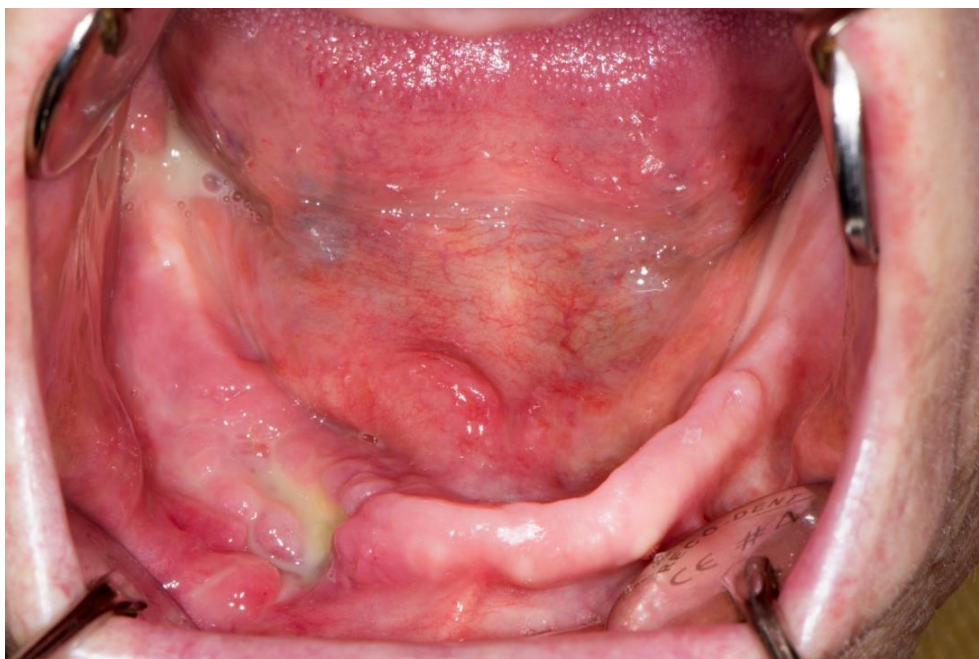S obzirom na zahvaćenost čeljusti i zuba, prilično često postoji potreba protetske sanacije pacijenata s osteonekrozom. U tim slučajevima defekti koštanog i mekog tkiva nastali osteonekrozom i/ili kirurškim liječenjem otežavaju protetsku sanaciju. U slučaju mobilno-protetske terapije, preporučuje se meko podlaganje (zaostali defekt osteonekroze). Također, nakon završetka izrade potrebno je učestalo kontrolirati pacijenta jer se pokazala mogućnost nastanka osteonekroze iz dekubitusa proteze. Prema literaturi, svaka 10. osteonekroza čeljusti nastane zbog dekubitusa (36).

Prema posljednjim istraživanjima, stopa neuspjeha oseointegriranih implantata u kojima je dana antiresorptivna terapija nakon ugradnje implantata iznosila je 23%, a od toga 83% zbog MRONJ-a (17% zbog periimplantitisa). Prosječno vrijeme od uzimanja antiresorptivne terapije do pojave MRONJ-a iznosila je tri godine. Zato je potrebno educirati i osvijestiti pacijenta o riziku razvoja bolesti te ukazati na važnost redovnih kontrola. Također, očuvanje parodontnog zdravlja pogotovo je bitno unutar prve tri godine od početka antiresorptivne terapije jer su one presudne za uspjeh implantata (37). Rizik predstavljaju kirurška operacija ugradnje implantata i samo prisustvo implantata u kosti (38). Periimplantitis može biti okidač za nastanak MRONJ-a. Prisutnost upale i gubitka kosti oko implantata pogoduju razvoju bolesti (39).

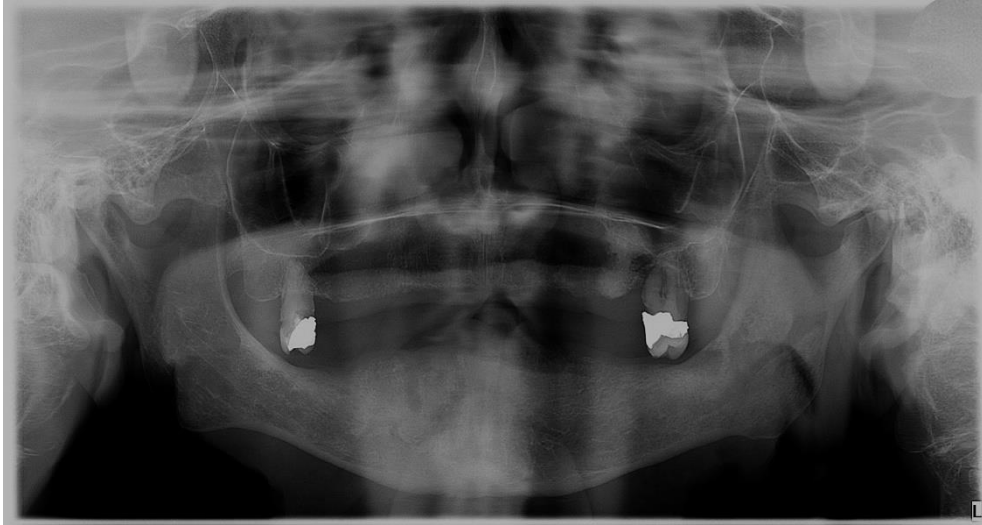
Pacijente kojima je potrebna implantološka terapija, a u prošlosti su se liječili antiresorptivnim lijekovima ili terapija još traje, treba gledati s velikim oprezom. Prema zadnjim istraživanjima, svi pacijenti s poviješću liječenja bisfosfonatima, oralnim ili parenteralnim, izloženi su riziku od osteonekroze čeljusti izazvane operacijom implantata (MRONJ). Nasuprot tome, rizik od MRONJ-a u bolesnika liječenih denosumabom za osteoporozu pokazao se zanemarivim (40).

2. PRIKAZ SLUČAJA

U Zavod za oralnu kirurgiju Stomatološkog fakulteta Sveučilišta u Zagrebu dolazi pacijentica stara 74 godine. U anamnezi su karcinom dojke i dugogodišnja terapija lijekom *Zometa* (četiri godine, svaka četiri tjedna), koja je nedavno zamijenjena lijekom *Ibat* (50 mg *per os* svaki dan). *Zometa* i *Ibat* su lijekovi koji spadaju u skupinu bisfosfonata. Kliničkim pregledom uočena je eksponirana kost oko koje se nalazi upaljena sluznica i gnojni sadržaj. Pacijentica je navela da je zub 43 izvađen prije šest mjeseci od strane primarnog stomatologa te je zbog dugotrajne upale nakon vađenja upućena na Stomatološki fakultet (Slika 1.). Od simptoma pacijentica osjeća bol na mjestu upale. Nakon detaljnog pregleda i uzete anamneze postavlja se dijagnoza MRONJ-a, a panoramska RTG snimka (ortopantomogram) potvrđuje postavljenu kliničku dijagnozu i omogućuje detaljniju klasifikaciju. Zbog navedenih simptoma, klinički vidljive nekrotične kosti i približavanja upale prema mandibularnom kanalu, bolest se klasificira kao MRONJ stadija 2/3 (Slika 2.).

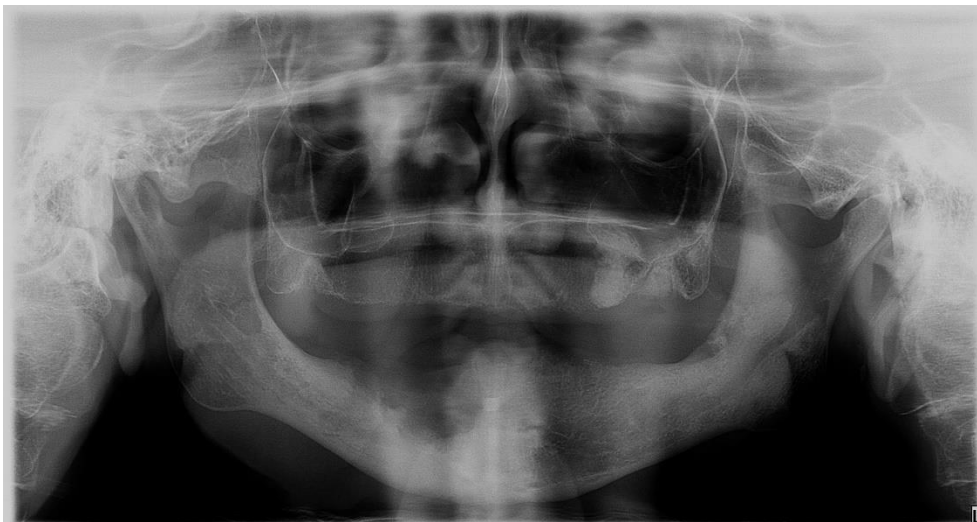

Slika 1. Klinički prikaz MRONJ-a, stadija 2/3. Preuzeto s dopuštenjem autora, izv.prof.dr.sc. Marka Granića.



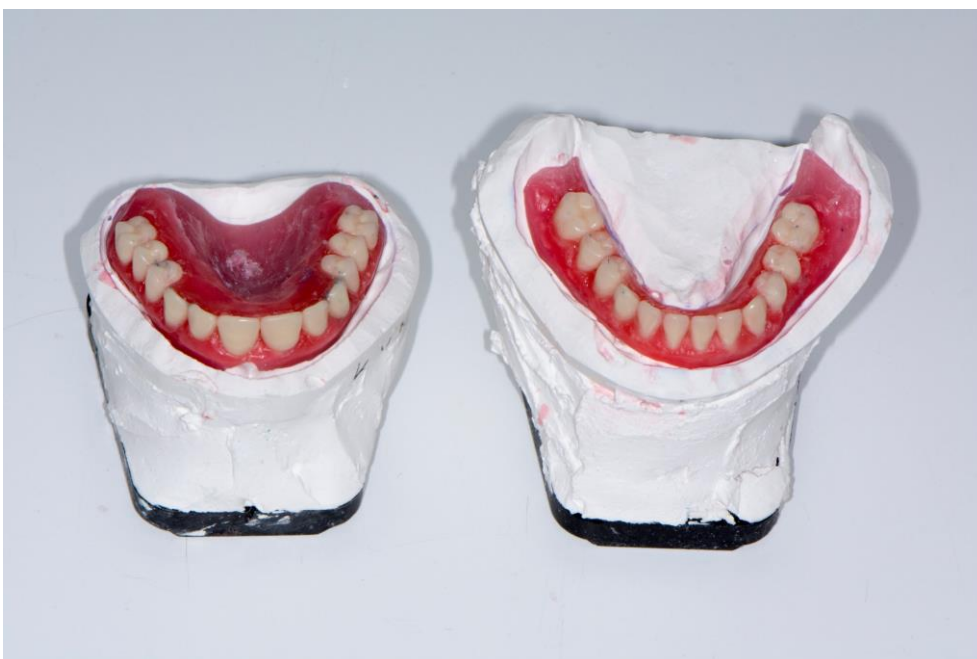Slika 2. Panoramska snimka koja potvrđuje dijagnozu MRONJ-a. Preuzeto s dopuštenjem autora, izv.prof.dr.sc. Samira Čimića.

U dogovoru sa specijalistom dentalne protetike, prije izrade potpunih proteza odlučuje se provesti vađenje zuba 17 i 27 i zaglađivanje nekrotičnih rubova kosti na Zavodu za oralnu kirurgiju Stomatološkog fakulteta u Zagrebu (Slika 3.). Mjesec dana prije operacije je ukinuta terapija *Ibatom*, koja je ponovo uvedena mjesec dana nakon operacije. Također je provedena i antibiotska profilaksa *Klavocinom* od jednog grama u trajanju od sedam dana, koju je pacijentica uzimala dva dana prije operacije i pet dana nakon.

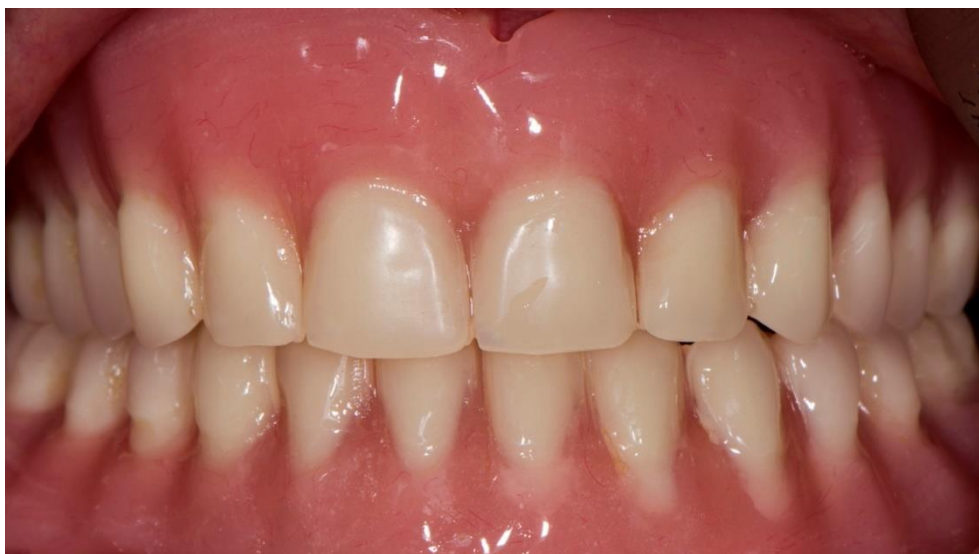

Slika 3. Panoramska snimka koja prikazuje stanje čeljusti nakon kirurške operacije.
Preuzeto s dopuštenjem autora, izv.prof.dr.sc. Samira Čimića.

Dva mjeseca nakon kirurške operacije pacijentica je upućena u Zavod za dentalnu protetiku na Stomatološkom fakultetu u Zagrebu, gdje se počinju izrađivati gornja i donja potpuna proteza (Slika 4. i 5.).

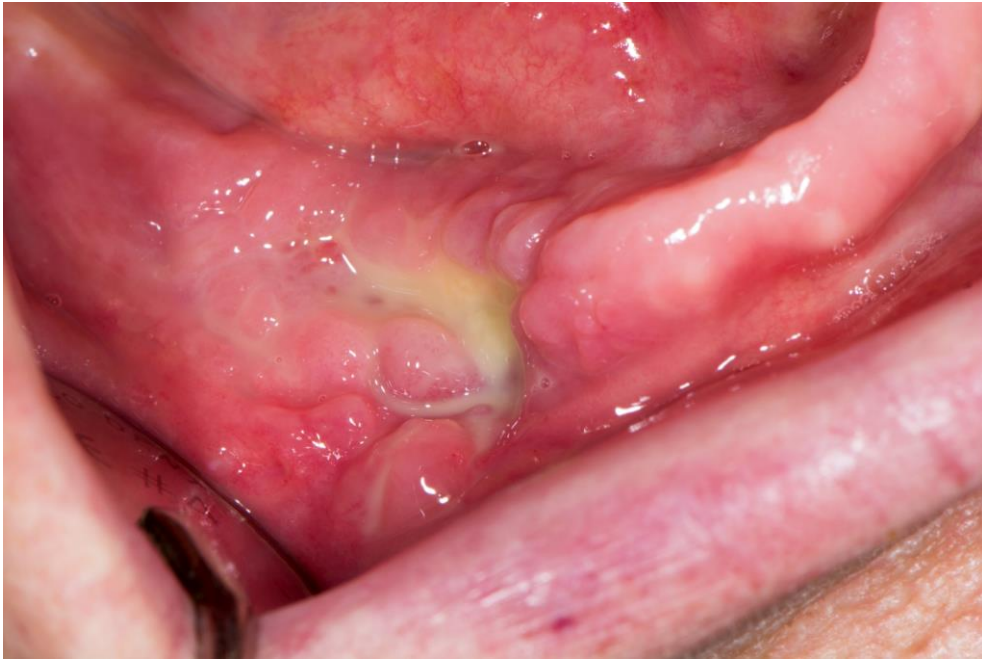

Slika 4. Prikaz postave zuba. Preuzeto s dopuštenjem autora, izv.prof.dr.sc. Samira Čimića.

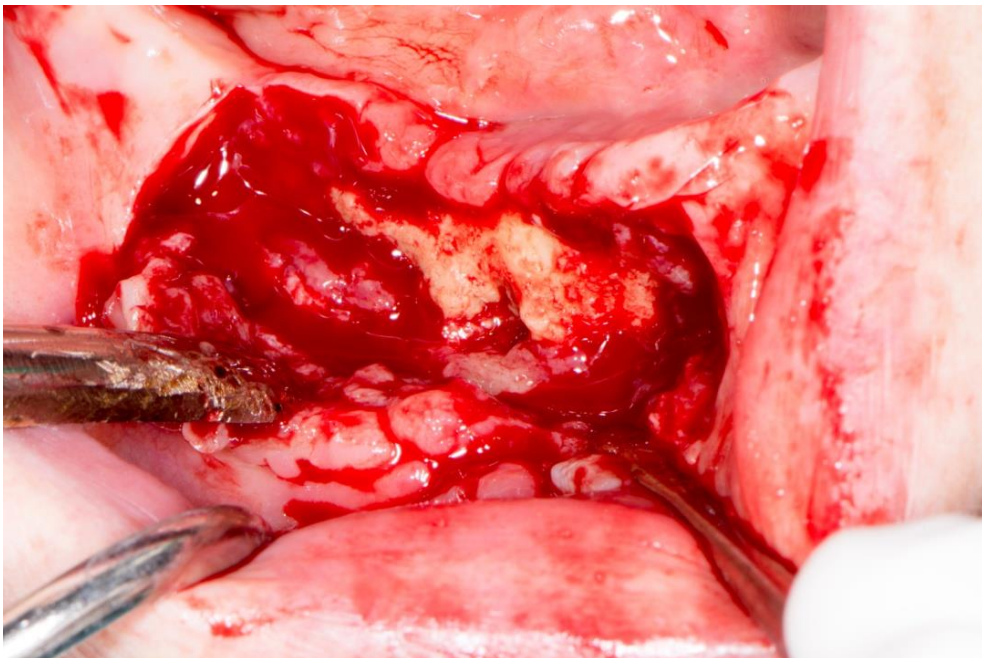


Slika 5. Gotove gornja i donja potpuna proteza. Preuzeto s dopuštenjem autora, izv.prof.dr.sc. Samira Čimića.

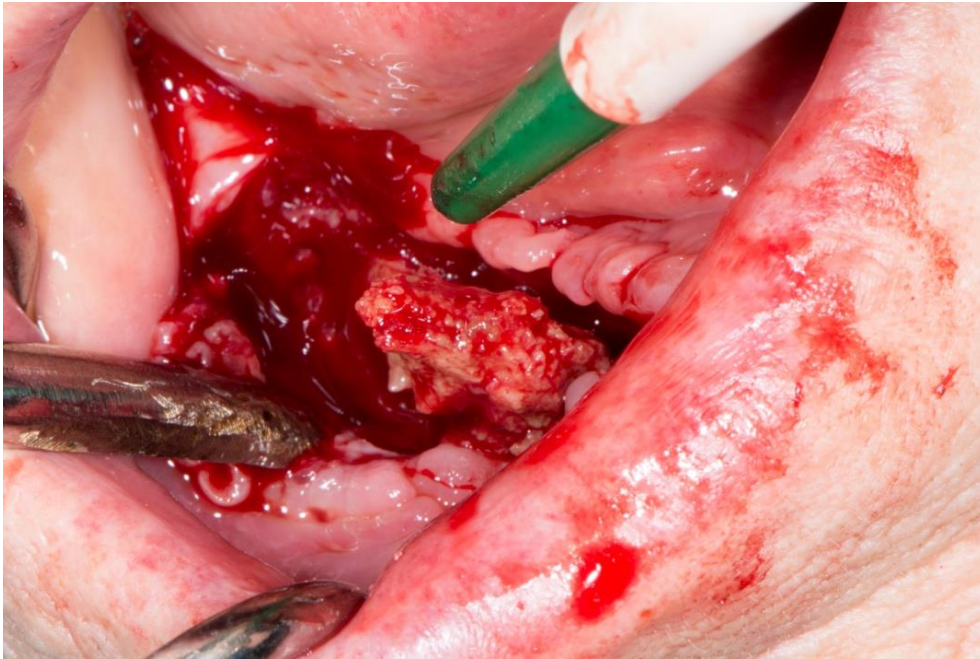
Četiri mjeseca nakon prve operacije nije postignuto zadovoljavajuće cijeljenje kosti te je vidljiva upala koja perzistira (Slika 6.). Odlučuje se ponoviti kirurška operacija, no ovaj put je pristup radikalniji, uklanja se cijeli nekrotični sekvestar kosti (Slike 7–10.) i kost čisti „do u zdravo“. Zbog boljeg cijeljenja koriste se trombocitni koncentracije, to jest PRGF (plazma bogata faktorima rasta) (Slike 11–13.). Pacijentici je ponovo ordinirana antibiotska profilaksa od tjedan dana *Klavocinom* od jednog grama, koji je pacijentica uzimala dva dana prije operacije i pet dana nakon. Pacijentici je ponovo ukinuta terapija *Ibatom* mjesec dana prije operacije.



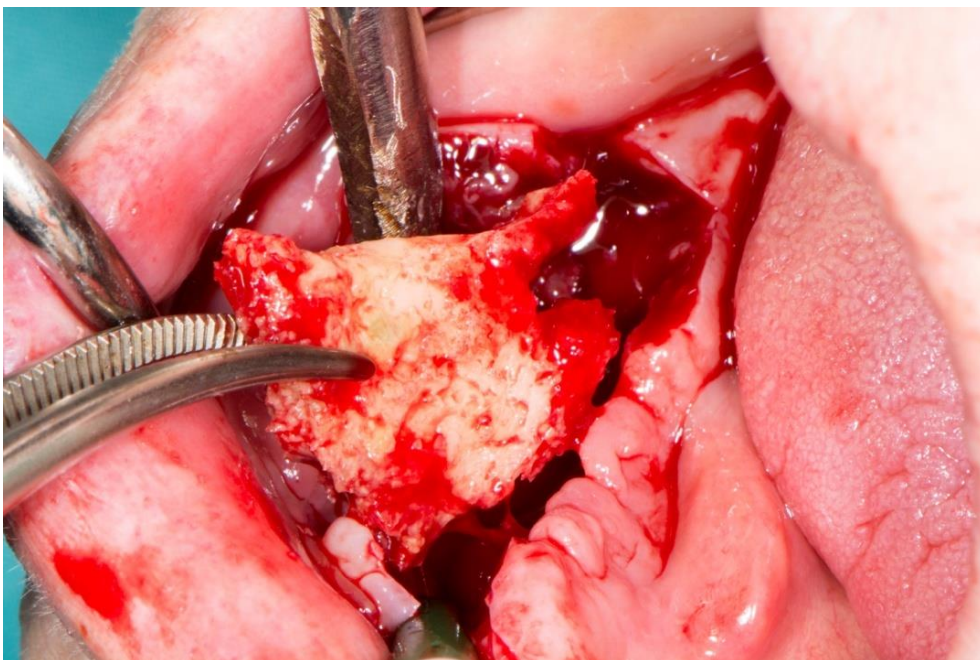
Slika 6. Izgled nekrotične kosti četiri mjeseca nakon prve operacije. Preuzeto s dopuštenjem autora, izv.prof.dr.sc. Marka Granića.



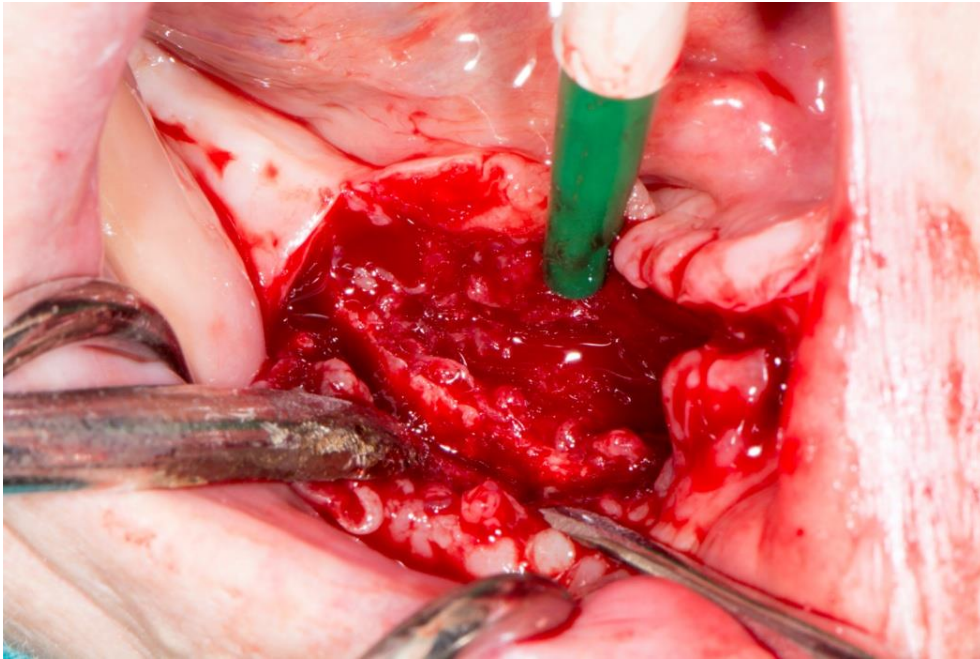
Slika 7. Izgled nekrotične kosti. Preuzeto s dopuštenjem autora, izv.prof.dr.sc. Marka Granića.



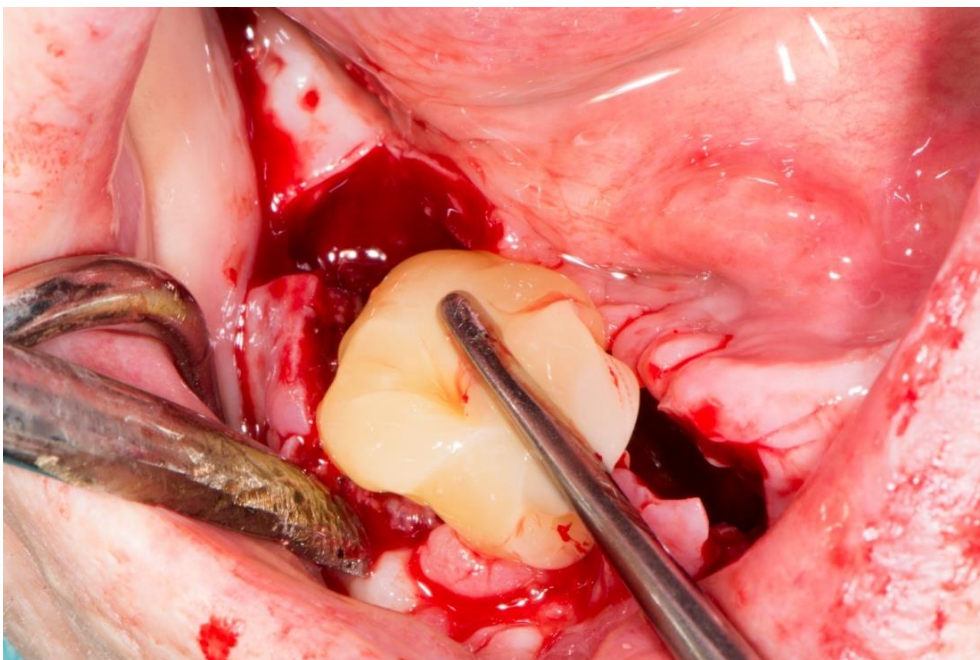
Slika 8. Prikaz sekvestra kosti. Preuzeto s dopuštanjem autora, izv.prof.dr.sc. Marka Granića.



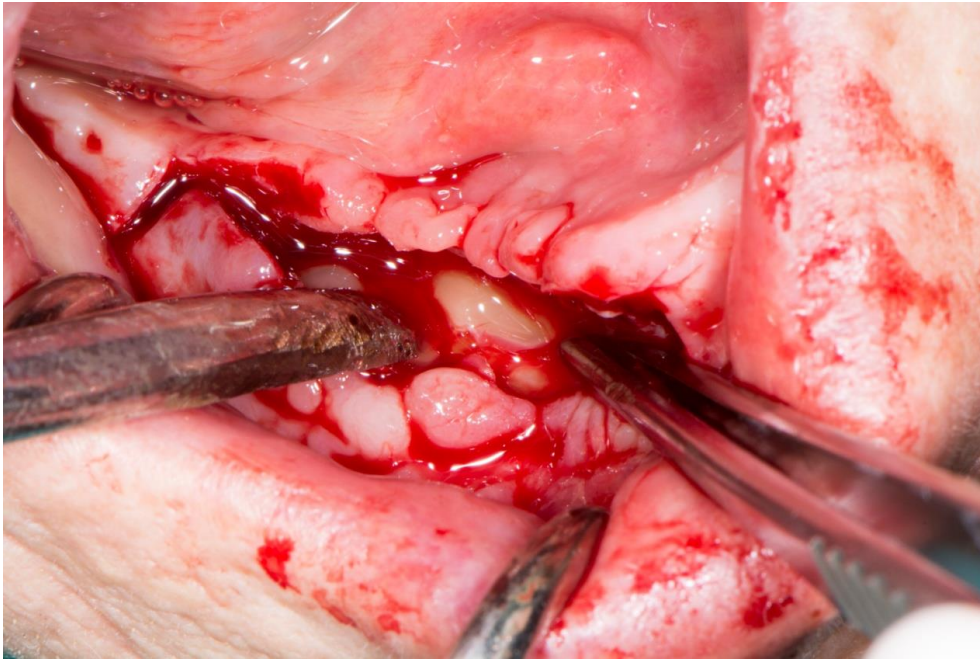
Slika 9. Prikaz izvađenog sekvestra kosti. Preuzeto s dopuštanjem autora, izv.prof.dr.sc. Marka Granića.



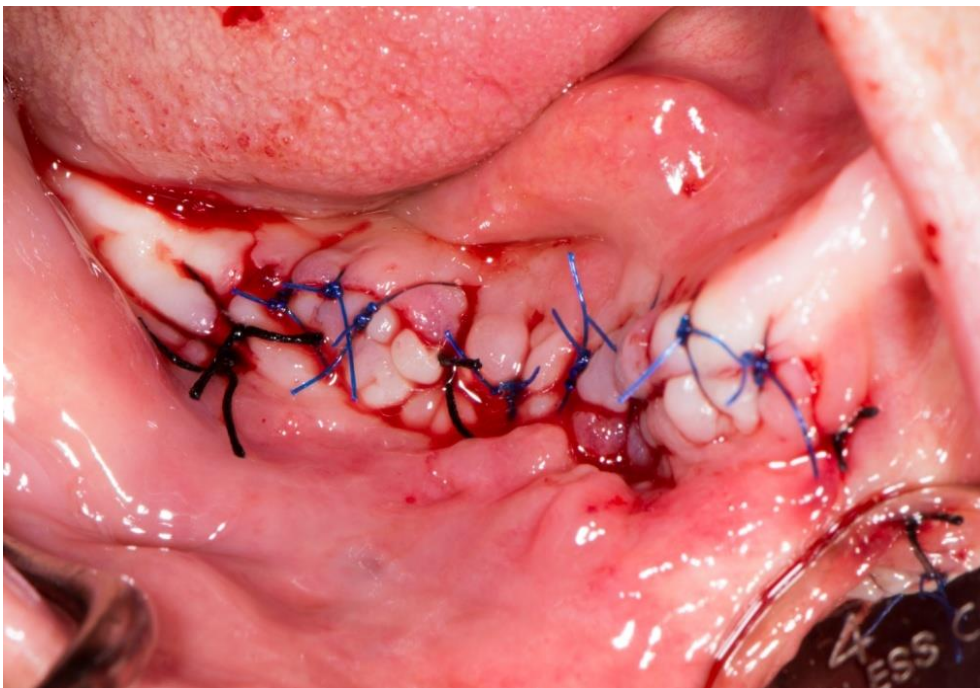
Slika 10. Izgled kosti nakon uklanjanja sekvestra kosti. Preuzeto s dopuštenjem autora, izv.prof.dr.sc. Marka Granića.



Slika 11. PRGF koncentrat spreman za umetanje u operiranu kost. Preuzeto s dopuštenjem autora, izv.prof.dr.sc. Marka Granića.

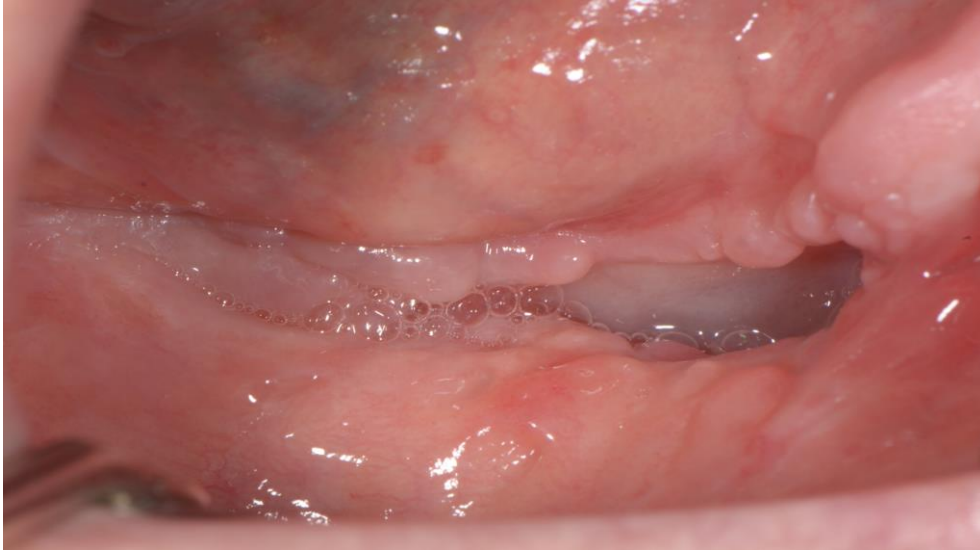

Slika 12. PRGF koncentrat postavljen u operiranu kost. Preuzeto s dopuštanjem autora, izv.prof.dr.sc. Marka Granića.

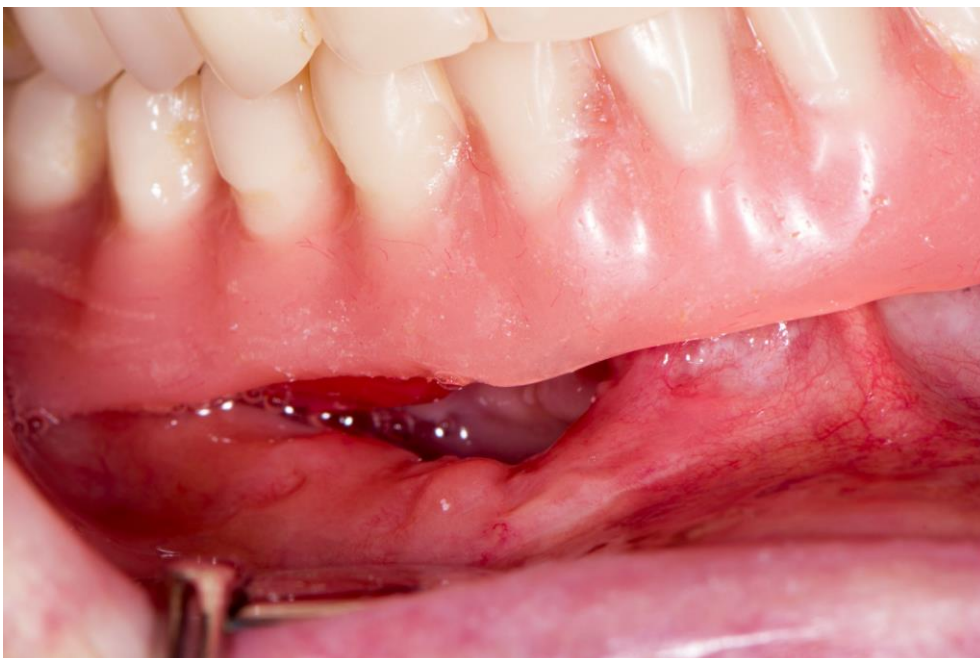

Slika 13. Izgled rane nakon primarnog šivanja. Preuzeto s dopuštanjem autora, izv.prof.dr.sc. Marka Granića.

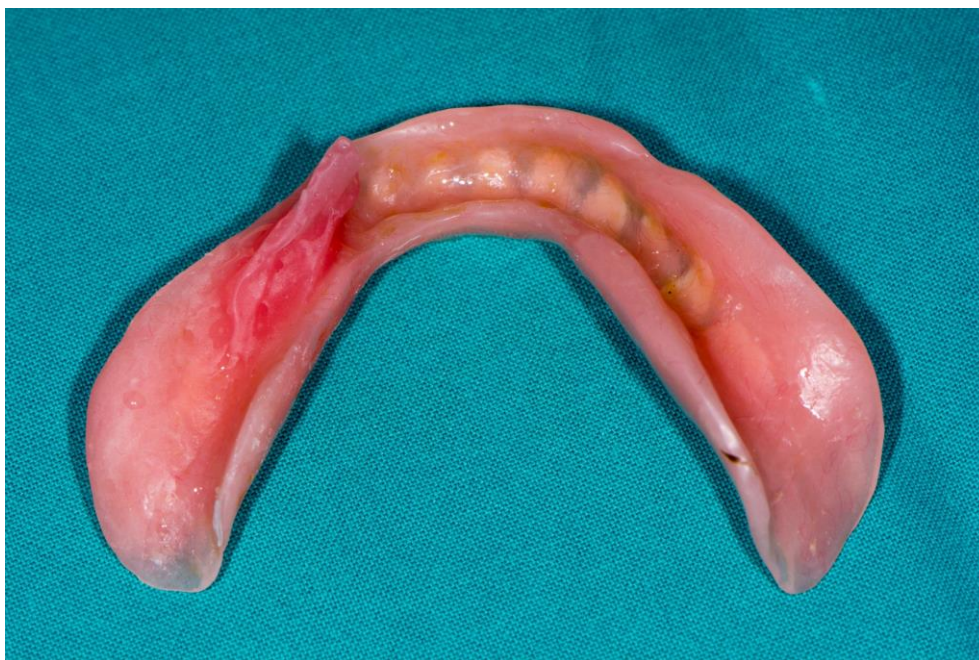Mjesec dana nakon operacije pacijentici se ponovo uvodi terapija *Ibatom*, a dva mjeseca nakon operacije vidljivo je uspješno cijeljenje (Slika 14.). Zbog druge operacije u kojoj se radikalnije uklanjala nekrotična kost, vidljiva je potreba za podlaganjem proteze (Slike 15. i 16.).



Slika 14. Izgled kosti dva mjeseca nakon operacije. Preuzeto s dopuštenjem autora, izv.prof.dr.sc. Samira Čimića.



Slika 15. Izgled proteze prije podlaganja. Preuzeto s dopuštenjem autora, izv.prof.dr.sc. Samira Čimića.



Slika 16. Izgled direktno podložene proteze (prije zaglađivanja podloženog dijela).
Preuzeto s dopuštenjem autora, izv.prof.dr.sc. Samira Čimića.

3. RASPRAVA

Danas je poznato da MRONJ uzrokuju antiresorptivni, antiangiogeni i osteoanabolički lijekovi koji se često koriste u terapiji osteoporoze i u onkoloških bolesnika. Svaki od navedenih ima svoj način djelovanja, ali posljedično svi mogu uzrokovati osteonekrozu. Incidencija MRONJ-a ovisi o nizu čimbenika kao što su način primjene, potentnost, trajanje i doziranje antiresorptivne, antiangiogene ili osteoanaboličke terapije te o lokalnim, sistemskim i anatomskim faktorima. Ako je lijek primijenjen parenteralno tijekom dužeg perioda te u većim dozama, veći je rizik za razvoj osteonekroze. Ekstrakcija zuba, parodontna upala, postavljanje implantata, dekubitusi proteze, pacijenti na kemoterapiji ili kortikosteroidnoj terapiji, pušači, dijabetičari samo su neki od dodatnih čimbenika rizika koji potenciraju nekrozu čeljusti. Za utvrđivanje MRONJ-a kao dijagnoze moraju biti zadovoljeni određeni kriteriji, a to su prijašnja ili sadašnja terapija antiresorptivnim, antiangiogenim ili osteoanaboličkim lijekovima, ekspanzija kost ili pojava fistule (intraoralne ili ekstraoralne) koja traje duže od osam tjedana i potvrda da pacijent nije zračen u području glave i vrata te nema metastaze u čeljusnim kostima. Ovisno o kliničkoj slici, postoje četiri stadija, a terapija ovisi o stadiju bolesti. Ona može biti simptomatska, konzervativna ili kirurška, a danas se u terapiji i često koriste trombocitni koncentracije (PRP, PRF, PRGF) koji poboljšavaju cijeljenje. MRONJ je bolest nepredvidljivog karaktera s neizvjesnim rezultatima liječenja i zato je od presudne važnosti prevenirati nastanak bolesti i njen daljnji razvoj. Sanacijom svih patoloških stanja u usnoj šupljini prije antiresorptivne, antiangiogene ili osteoanaboličke terapije te motivacijom i pravilnom edukacijom pacijenata o rizicima same bolesti možemo utjecati na njen nastanak i razvoj. Interdisciplinarnom suradnjom između doktora različitih specijalnosti, pacijentu možemo osigurati kvalitetniju uslugu. Ako postoji potreba za izradom novog protetskog rada, potrebno je voditi računa o tome da se često radi o pacijentima slabijeg općeg stanja (pacijenti na kemoterapiji; pacijenti s metastazama) te je potrebno napraviti realan plan protetske terapije. Pacijenti koji su prošli sekvestromiju imaju defekte koštanog i mekog tkiva koji otežavaju izradu protetskog rada. Iako je u slučajevima većeg koštanog i mekog tkivnog defekta moguće izraditi i fiksnoprotetski rad (što ovisi i o situaciji u ustima), ipak se preporučuje izrada mobilnog rada gdje je puno bolja situacija s čišćenjem. U takvim se slučajevima preporučuje meko podlaganje koštanog defekta. To meko podlaganje obično tijekom vremena treba ponoviti (na kontrolnim pregledima) radi dotrajalosti. Kod mobilno-protetskog je rada (djelomična,

potpuna proteza) puno jednostavnije čišćenje i samog protetskog rada i zuba nosača, čime se utječe na dugoročnu prognozu. Ovisno o rasporedu i stanju zuba nosača, moguća je i izrada kombiniranog rada.

4. ZAKLJUČAK

MRONJ predstavlja izazov za doktore raznih područja te je zato za uspješnu terapiju presudna interdisciplinarna suradnja. U dentalnoj medicini pri sanaciji pacijenata s osteonekrozom važna je dobra komunikacija između oralnog kirurga i specijalista protetike. Ona pacijentu osigurava dobro napravljen plan terapije, veću uspješnost liječenja, a posljedično i kvalitetu života. Protetska terapija u pacijenata s koštanim defektima, kao onih kod MRONJ-a, predstavlja velik izazov za kliničara. Zbog smanjene retencije i statike proteza treba se uzeti u obzir mogućnost ugradnje implantata koja je često kontraindicirana zbog općeg lošeg stanja pacijenta i korištenja visokih doza lijekova uzročnika MRONJ-a. Ako se radi o većim defektima tkiva (kao u prikazu slučaja), kod proteze je često potrebno meko podlaganje s obzirom na to da je sluznica tih defekata osjetljivija na dekubituse.

5. LITERATURA

1. Dunphy L, Salzano G, Gerber B, Graystone J. Medication-related osteonecrosis (MRONJ) of the mandible and maxilla. *BMJ Case Rep.* 2020;13(1):e224455.
2. Ruggiero SL, Dodson TB, Aghaloo T, Carlson ER, Ward BB, Kademani D. American Association of Oral and Maxillofacial Surgeons' Position Paper on Medication-Related Osteonecrosis of the Jaws-2022 Update. *J Oral Maxillofac Surg.* 2022;80(5):920–43.
3. Aguirre JI, Castillo EJ, Kimmel DB. Preclinical models of medication-related osteonecrosis of the jaw (MRONJ). *Bone.* 2021;153:116184.
4. Lewiecki EM. Romosozumab, clinical trials, and real-world care of patients with osteoporosis. *Ann Transl Med.* 2020;8(15):974.
5. Eguia A, Bagán-Debón L, Cardona F. Review and update on drugs related to the development of osteonecrosis of the jaw. *Med Oral.* 2020;71–83.
6. Mirsala Solak. Farmakološko liječenje postmenopauzalne osteoporoze: smjernice vs. svakodnevna klinička praksa? *Medicus.* 2022;32(2):223–31.
7. Tetradis S, Allen MR, Ruggiero SL. Pathophysiology of Medication-Related Osteonecrosis of the Jaw-A Minireview. *JBMR Plus.* 2023;7(8):e10785.
8. Granić M. Antiresorptivna terapija u dentalnoj medicini. *Medicus.* 2022;32(2):253-9.
9. Čurković B, Babić Naglić Đ, Grazio S, Novak S. Denosumab: RANK ligand inhibicija - od kliničkih studija do kliničke primjene. [prilog sa skupa] 13. godišnji kongres Hrvatskog reumatološkog društva 20.-23.10.2011. Reumatizam.
10. Đureković S, Vuletić M. Lijekovi uzročnici osteonekroze čeljusti. *Sonda.* 2023;22(45):61–6.
11. McClung MR. Romosozumab for the treatment of osteoporosis. *Osteoporos Sarcopenia.* 2018;4(1):11–5.
12. Roato I, Mauceri R, Notaro V, Genova T, Fusco V, Mussano F. Immune Dysfunction in Medication-Related Osteonecrosis of the Jaw. *Int J Mol Sci.* 2023;24(9):7948.
13. Šebečić V, Brajdić D. Što bi stomatolog trebao znati o bisfosfonatima? *Sonda.* 2008;16(1):48–51.

14. Kuehn S, Scariot R, Elsalanty M. Medication-Related Osteonecrosis: Why the Jawbone? *Dent J (Basel)*. 2023;11(5):109.
15. Anastasilakis AD, Pepe J, Napoli N, Palermo A, Magopoulos C, Khan AA, et al. Osteonecrosis of the Jaw and Antiresorptive Agents in Benign and Malignant Diseases: A Critical Review Organized by the ECTS. 2022;107(5):1441–60.
16. Bone HG, Wagman RB, Brandi ML, Brown JP, Chapurlat R, Cummings SR, et al. 10 years of denosumab treatment in postmenopausal women with osteoporosis: results from the phase 3 randomised FREEDOM trial and open-label extension.. 2017;5(7):513–23.
17. Nicolatou-Galitis O, Schiødt M, Mendes RA, Ripamonti C, Hope S, Drudge-Coates L, et al. Medication-related osteonecrosis of the jaw: definition and best practice for prevention, diagnosis, and treatment. *Oral Surg Oral Med Oral Pathol Oral Radiol*. 2019;127(2):117–35.
18. Otto S, Pautke C, Van den Wyngaert T, Niepel D, Schiødt M. Medication-related osteonecrosis of the jaw: Prevention, diagnosis and management in patients with cancer and bone metastases. *Cancer Treat Rev*. 2018;69:177–87.
19. Kawahara M, Kuroshima S, Sawase T. Clinical considerations for medication-related osteonecrosis of the jaw: a comprehensive literature review. *Int J Implant Dent*. 2021;7(1):47.
20. Schwech N, Nilsson J, Gabre P. Incidence and risk factors for medication-related osteonecrosis after tooth extraction in cancer patients-A systematic review. *Clin Exp Dent Res*. 2023;9(1):55–65.
21. Aminoshariae A, Donaldson M, Horan M, Mackey SA, Kulild JC, Baur D. Emerging antiresorptive medications and their potential implications for dental surgeries. *J Am Dent Assoc*. 2022;153(7):649–58.
22. AlRowis R, Aldawood A, AlOtaibi M, Alnasser E, AlSaif I, Aljaber A, et al. Medication-Related Osteonecrosis of the Jaw (MRONJ): A Review of Pathophysiology, Risk Factors, Preventive Measures and Treatment Strategies. *Saudi Dent J*. 2022;34(3):202–10.
23. Bival S, Šimović L, Blažun A, Bergman L, Vražić D, Granić M. Dentists' Awareness of Medication-Related Osteonecrosis of the Jaw (Risk Factors, Drugs,

- and Prevention) in the Republic of Croatia. *Acta Stomatol Croat.* 2023;57(2):121–32.
24. He L, Sun X, Liu Z, Qiu Y, Niu Y. Pathogenesis and multidisciplinary management of medication-related osteonecrosis of the jaw. *Int J Oral Sci.* 2020;12(1):30.
25. Gaudet C, Odet S, Meyer C, Chatelain B, Weber E, Parmentier AL, et al. Reporting Criteria for Clinical Trials on Medication-Related Osteonecrosis of the Jaw (MRONJ): A Review and Recommendations. *Cells.* 2022;11(24):4097.
26. Rosella D, Papi P, Giardino R, Cicalini E, Piccoli L, Pompa G. Medication-related osteonecrosis of the jaw: Clinical and practical guidelines. *J Int Soc Prev Community Dent.* 2016;6(2):97–104.
27. Tenore G, Zimbalatti A, Rocchetti F, Graniero F, Gaglioti D, Mohsen A, et al. Management of Medication-Related Osteonecrosis of the Jaw (MRONJ) Using Leukocyte and Platelet-Rich Fibrin (L-PRF) and Photobiomodulation: A Retrospective Study. *JCM.* 2020;9(11):3505.
28. Mijiritsky E, Assaf HD, Kolerman R, Mangani L, Ivanova V, Zlatev S. Autologous Platelet Concentrates (APCs) for Hard Tissue Regeneration in Oral Implantology, Sinus Floor Elevation, Peri-Implantitis, Socket Preservation, and Medication-Related Osteonecrosis of the Jaw (MRONJ): A Literature Review. *Biology (Basel).* 2022;11(9):1254.
29. Šekelja A, Sitnik D, Puhar I. Regeneracija upotrebom faktora rasta u parodontologiji. *Sonda.* 2020;21(39/40):43–5.
30. Gabrić D. Klinička primjena plazme obogaćene faktorima rasta u regenerativnim postupcima i prikazi slučajeva – oralna kirurgija i dentalna implantologija. [prilog sa skupaj] Suvremene regenerativne metode u dentalnoj medicini primjenom tehnologije plazme obogaćene faktorima rasta. Zagreb 8.4.2017. *Acta stomatol Croat.* 2017;23–4.
31. Cortese A, Pantaleo G, Borri A, Caggiano M, Amato M. Platelet-rich fibrin (PRF) in implant dentistry in combination with new bone regenerative technique in elderly patients. *Int J Surg Case.* 2016;28:52–6.
32. Cano-Durán JA, Peña-Cardelles JF, Ortega-Concepción D, Paredes-Rodríguez VM, García-Riart M, López-Quiles J. The role of Leucocyte-rich and platelet-rich

- fibrin (L-PRF) in the treatment of the medication-related osteonecrosis of the jaws (MRONJ). *J Clin Exp Dent*. 2017;9(8):e1051–9.
33. Giannini S, Cielo A, Bonanome L, Rastelli C, Derla C, Corpaci F, et al. Comparison between PRP, PRGF and PRF: lights and shadows in three similar but different protocols. *Eur Rev Med Pharmacol Sci*. 2015;19(6):927–30.
34. Miranda M, Gianfreda F, Raffone C, Antonacci D, Pistilli V, Bollero P. The Role of Platelet-Rich Fibrin (PRF) in the Prevention of Medication-Related Osteonecrosis of the Jaw (MRONJ). *BioMed Research International*. 2021;2021:1–8.
35. Morishita K, Soutome S, Otsuru M, Hayashida S, Murata M, Sasaki M, et al. Relationship between drug holiday of the antiresorptive agents and surgical outcome of medication-related osteonecrosis of the jaw in osteoporosis patients. *Sci Rep*. 2022;12(1):11545.
36. Čimić S, Granić M. Prosthodontics Solutions in Aesthetic and Functional Therapy. [prilog sa skupa] Kongres Hrvatskoga društva za stomatološku protetiku HLZ 14-15.6.2019. *Acta stomatol Croat*. 2019;53(3):293–303.
37. Li JTW, Leung YY. Effect of Antiresorptive Drugs on Osseointegrated Dental Implants: A Systematic Review. *J Clin Med*. 2024;13(7):2091.
38. Giovannacci I, Meleti M, Manfredi M, Mortellaro C, Greco Lucchina A, Bonanini M, et al. Medication-Related Osteonecrosis of the Jaw Around Dental Implants: Implant Surgery-Triggered or Implant Presence-Triggered Osteonecrosis? *J Craniofac Surg*. 2016;27(3):697–701.
39. Seki K, Namaki S, Kamimoto A, Hagiwara Y. Medication-Related Osteonecrosis of the Jaw Subsequent to Peri-Implantitis: A Case Report and Literature Review. *J Oral Implantol*. 2021;47(6):502–10.
40. Sher J, Kirkham-Ali K, Luo JD, Miller C, Sharma D. Dental Implant Placement in Patients With a History of Medications Related to Osteonecrosis of the Jaws: A Systematic Review. *J Oral Implantol*. 2021;47(3):249–68.

6. ŽIVOTOPIS

Karla Sučević rođena je 5. lipnja 1995. godine u Zagrebu. Pohađala je OŠ Vrbani, a kasnije upisala II. gimnaziju, koju je završila 2014. godine. Iste godine upisala je Stomatološki fakultet u Zagrebu. Tijekom studija sudjelovala je u Projektu za promociju oralnog zdravlja slijepih i slabovidnih osoba te je bila demonstrator na Zavodu za mobilnu protetiku, a na petoj godini studija boravila je u Portugalu u sklopu razmjene studenata Erasmus. Od 2020. godine radi u struci kao doktor dentalne medicine.