

# Oralne manifestacije zaraznih bolesti u dječjoj dobi

---

**Mišin, Petra**

**Master's thesis / Diplomski rad**

**2024**

*Degree Grantor / Ustanova koja je dodijelila akademski / stručni stupanj:* **University of Zagreb, School of Dental Medicine / Sveučilište u Zagrebu, Stomatološki fakultet**

*Permanent link / Trajna poveznica:* <https://um.nsk.hr/um:nbn:hr:127:741721>

*Rights / Prava:* [Attribution-NonCommercial 4.0 International/Imenovanje-Nekomercijalno 4.0 međunarodna](#)

*Download date / Datum preuzimanja:* **2025-03-03**



*Repository / Repozitorij:*

[University of Zagreb School of Dental Medicine Repository](#)





Sveučilište u Zagrebu

Stomatološki fakultet

Petra Mišin

**ORALNE MANIFESTACIJE ZARAZNIH  
BOLESTI U DJEČJOJ DOBI**

DIPLOMSKI RAD

Zagreb, 2024.

Rad je ostvaren na Katedri za pedijatriju Stomatološkog fakulteta Sveučilišta u Zagrebu.

Mentor rada: izv. prof. dr. sc. Iva Mihatov Štefanović, dr. med.

Klinika za Pedijatriju, KBC „Sestre Milosrdnice“

Lektor hrvatskog jezika: Sonja Delimar, profesor hrvatskog jezika i književnosti, izvrstan savjetnik

Lektor engleskog jezika: Sara Pokorni, univ. mag. philol. angl. et. univ. mag. philol. bohem.

Rad sadrži: 34 stranice

1 tablicu

4 slike

Rad je vlastito autorsko djelo, koje je u potpunosti samostalno napisano uz naznaku izvora drugih autora i dokumenata korištenih u radu. Osim ako nije drukčije navedeno, sve ilustracije (tablice, slike i dr.) u radu izvorni su doprinos autora diplomskog rada. Autor je odgovoran za pribavljanje dopuštenja za korištenje ilustracija koje nisu njegov izvorni doprinos, kao i sve eventualne posljedice koje mogu nastati zbog nedopuštenog preuzimanja ilustracija, odnosno propusta u navođenju njihovog podrijetla.

## **Zahvala**

*Hvala mojoj mentorici na dijeljenju znanja, sugestijama i strpljenju.*

*Hvala mojim prijateljicama s fakulteta na 6 predivnih godina – s vama je sve bilo lakše, na faksu i izvan njega. Ne samo da ste divne osobe, nego i divne doktorice!*

*Hvala mojim curama iz Vinkovaca – ništa ne bi bilo isto bez vas, od gimnazijskih do fakultetskih dana. Veselim se idućim poglavljima koja ćemo skupa prolaziti i nastaviti zajedno (ne) odrastati.*

*I na kraju, hvala mojoj obitelji. Hvala baki za svaki skuhani ručak i izglačanu kutu, za svako „Odmori se, zaslužila si!“ nakon ispita. Hvala sestrama za bezuvjetnu podršku i neizmjernu ljubav. Hvala mojim nećacima za veliku čast da kod mene prvi put u životu sjednu na stomatološki stolac. Hvala mami na uključenosti, zainteresiranosti i svakoj molitvi prije ispita (hvala i na tome što si mi dopustila da ti dam svoju prvu mandibularku). Hvala tati na bezuvjetnoj podršci i vjeri u mene – od mature do diplome.*

*Volim vas.*

## **ORALNE MANIFESTACIJE ZARAZNIH BOLESTI U DJEČJOJ DOBI**

### **Sažetak**

Mnoge se oralne manifestacije zaraznih bolesti u dječjoj dobi javljaju kao jedan od prvih znakova bolesti, a s obzirom na to da je pregled usne šupljine neinvazivan te lako dostupan, pruža se mogućnost za pravovremeno djelovanje i liječenje bolesti kako bi se što prije postigao terapijski učinak i smanjila mogućnost neželjenih posljedica. S obzirom na to da usnu šupljinu u dječjoj dobi naseljava oko 800 različitih vrsta mikroorganizama, ključno je održati ekvilibrij u takvom kompleksnom sustavu, jer disbalansom dolazi do mogućnosti da patogeni organizmi uzrokuju bolest. To je posebno važno u dječjem organizmu gdje je imunost sustav još uvijek nezreo i fragilan u odnosu na onaj u odraslih. Bolesti virusnog podrijetla koje uzrokuju promjene na oralnoj sluznici uključuju primarni herpetični gingivostomatitis, rekurentni herpes, vodene kozice, herpes zoster, infektivnu mononukleozu, sialoadenitis, herpanginu, bolest šaka, stopala i usta, zaušnjake, ospice, rubeolu, lezije povezane s humanim papiloma virusom te humanim virusom imunodeficijencije. Bakterijske se infekcije mogu raščlaniti na one koje se u usnoj šupljini manifestiraju specifično, kao što su tuberkuloza i sifilis, te nespecifično – streptokokne i stafilokokne infekcije, difterični, gonoroični, meningokokni stomatitis i sl. Što se gljivičnih infekcija tiče, u dječjoj se dobi najčešće radi o pojavi oralne kandidijaze.

**Ključne riječi:** oralna sluznica; herpetični gingivostomatitis; herpangina; bolest usta, šaka i stopala; stomatitis; kandidijaza

## **ORAL MANIFESTATIONS OF INFECTIOUS DISEASES IN CHILDREN**

### **Summary**

Many oral manifestations of infectious diseases in childhood appear as one of the first signs of illness. Given that oral examination is non-invasive and easily accessible, it allows for timely action and treatment to achieve therapeutic effects quickly and reduce the risk of unwanted consequences. Since the oral cavity in childhood is home to about 800 different species of microorganisms, maintaining equilibrium in this complex system is crucial. An imbalance can lead to pathogenic organisms causing disease, which is particularly important in children, as their immune system is still immature and fragile compared to those of adults. Viral diseases that cause changes in the oral mucosa include primary herpetic gingivostomatitis, recurrent herpes, chickenpox, herpes zoster, infectious mononucleosis, sialadenitis, herpangina, hand-foot-and-mouth disease, mumps, measles, rubella, lesions associated with human papillomavirus and human immunodeficiency virus. Bacterial infections can be categorized into those that manifest specifically in the oral cavity, such as tuberculosis and syphilis, and non-specific infections like streptococcal and staphylococcal infections and diphtheritic, gonococcal, and meningococcal stomatitis. As for fungal infections, oral candidiasis is the most common occurrence in childhood.

**Keywords:** oral mucosa; herpetic gingivostomatitis; herpangina; hand-foot-and-mouth disease; stomatitis; candidiasis

## SADRŽAJ

<b>1. UVOD</b> .....	<b>1</b>
<b>1.1. Mikrobiom usne šupljine</b> .....	<b>2</b>
<b>1.2. Vrste infekcija u orofacijalnoj regiji</b> .....	<b>4</b>
<b>2. VIRUSNE INFEKCIJE</b> .....	<b>5</b>
<b>2.1. Primarni herpetični gingivostomatitis</b> .....	<b>6</b>
<b>2.2. Rekurentni herpes</b> .....	<b>7</b>
<b>2.3. Vodene kozice (varicellae)</b> .....	<b>8</b>
<b>2.4. Herpes zoster</b> .....	<b>8</b>
<b>2.5. Infektivna mononukleozna</b> .....	<b>9</b>
<b>2.6. Sijaloadenitis uzrokovan citomegalovirusom</b> .....	<b>10</b>
<b>2.7. Herpangina</b> .....	<b>10</b>
<b>2.8. Bolest šaka, usta i stopala</b> .....	<b>11</b>
<b>2.9. Zaušnjaci (parotitis epidemica)</b> .....	<b>12</b>
<b>2.10. Ospice (morbili)</b> .....	<b>13</b>
<b>2.11. Crljenac (rubeola)</b> .....	<b>14</b>
<b>2.12. Lezije povezane s humanim papiloma virusom</b> .....	<b>14</b>
<b>2.12.1. Bradavice (Veruccae vulgares)</b> .....	<b>14</b>
<b>2.12.2. Oralni papilomi</b> .....	<b>15</b>
<b>2.12.3. Šiljasti kondilomi (Condyloma acuminata)</b> .....	<b>15</b>
<b>2.12.4. Fokalna epitelijalna hiperplazija (Heckova bolest)</b> .....	<b>15</b>
<b>2.12.5. HPV i oralni karcinom</b> .....	<b>16</b>
<b>2.13. Lezije povezane s virusom humane imunodeficijencije</b> .....	<b>16</b>
<b>3. BAKTERIJSKE INFEKCIJE</b> .....	<b>17</b>
<b>3.1. Odontogene infekcije</b> .....	<b>18</b>
<b>3.1.1. Apsces</b> .....	<b>18</b>
<b>3.1.2. Flegmona</b> .....	<b>18</b>
<b>3.2. Neodontogene infekcije</b> .....	<b>19</b>
<b>3.2.1. Streptokokne infekcije</b> .....	<b>19</b>
<b>3.2.1.1. Stomatitis simplex i catarrhalis</b> .....	<b>19</b>
<b>3.2.1.2. Stomatitis scarlatina (šarlah)</b> .....	<b>19</b>
<b>3.2.1.3. Stomatitis pseudomembranacea streptococcica</b> .....	<b>20</b>
<b>3.2.2. Stafilokokne infekcije</b> .....	<b>20</b>

3.2.2.1. Impetigo contagiosa .....	20
3.2.3. Difterični stomatitis .....	21
3.2.4. Gonoroični stomatitis .....	21
3.2.5. Meningokokni stomatitis .....	21
3.2.6. Aktinomikoza .....	21
3.2.7. Tuberkuloza .....	22
3.2.8. Kongenitalni sifilis .....	22
4. GLJIVIČNE INFEKCIJE .....	23
5. RASPRAVA .....	25
6. ZAKLJUČAK .....	27
7. LITERATURA .....	29
8. ŽIVOTOPIS .....	33



## POPIS SKRAĆENICA

AIDS – engl. *acquired immunodeficiency syndrome*, hrv. stečeni sindrom imunodeficijencije

BHS-A – beta hemolitički streptokok grupe A

CRP – C reaktivni protein

DNK – deoksiribonukleinska kiselina

EBV – Epstein-Barrov virus

ELISA – engl. *enzyme-linked immunosorbent assay*, hrv. enzimski povezani imunosorbentni test

HAART – engl. *highly active antiretroviral therapy*, hrv. vrlo aktivna antiretrovirusna terapija

HIV – engl. *human immunodeficiency virus*, hrv. virus humane imunodeficijencije

HPV – engl. *human papillomavirus*, hrv. humani papiloma virus

IVIG – intravenski imunoglobulini

KKS – kompletna krvna slika

PCR – engl. *polymerase chain reaction*, hrv. lančana reakcija polimerazom

PRR – engl. *pattern recognition receptors*, hrv. receptori prepoznavanja uzoraka

RNK – ribonukleinska kiselina

SE – sedimentacija

## **1. UVOD**

Brojne se bolesti mogu manifestirati u usnoj šupljini i prije pojave općih simptoma, zbog čega ih je ključno znati prepoznati i liječiti na vrijeme kako bi se ubrao oporavak te minimalizirale eventualne neželjene posljedice. Može se raditi o primarnim infekcijama, odnosno onima čiji se simptomi pojavljuju isključivo u usnoj šupljini, te o sekundarnim infekcijama koje se pojavljuju sustavno i popratno imaju manifestacije u orofacijalnoj regiji (1).

Svrha rada je prikazati najučestalije infekcije dječje dobi te njihove manifestacije i kliničku sliku u oralnom području kako bi se dijagnoza potvrdila u ranom stadiju bolesti, s liječenjem krenulo na vrijeme, a sve eventualne komplikacije svele na minimum.

### 1.1. Mikrobiom usne šupljine

S obzirom na to da je usna šupljina početak probavnog sustava i svojevrsni doticaj organizma s vanjskim svijetom, kontinuirano je izložena mikroorganizmima. Iako je oralna šupljina sterilna pri rođenju, ubrzo nakon poroda počinje kolonizacija mikroorganizmima, zbog čega ih se već u dječjoj dobi u ustima može pronaći oko 800 različitih vrsta, kako na tvrdim zubnim tkivima, tako i na mekim tkivima (1). Oralni mikrobiom definira se kao sveukupan genom mikroorganizama koji se mogu pronaći u ustima. Može se podijeliti na osnovni, koji je uobičajeno prisutan kod zdravih pojedinaca, te varijabilni, koji je ovisan o životnim navikama, fiziološkim i genotipskim razlikama pojedinaca (2). Do prve godine života, u usnoj šupljini mogu se pronaći bakterije iz roda *Streptococcus*, *Lactobacillus*, *Actinomyces*, *Neisseria* i *Veillonella*. Nicanjem zubi raste broj i vrsta površina na koje bakterije mogu adherirati, a formiranjem gingivnih pukotina omogućava se razvoj parodontnih patogena kao što su *Bacteroides gingivalis*, *Prevotella intermedia*, *Prevotella nigrescens*, *Fusobacterium*, *Aggregatibacter actinomycetemcomitans* i *Spirohete* (1). Sistematizirani pregled bakterija u usnoj šupljini vidljiv je u Tablici 1 (3).

Tablica 1. Vrste bakterija prisutnih u usnoj šupljini.

	Gram +	Gram –
koki	<i>Abiotrophia</i> <i>Peptostreptococcus</i> <i>Streptococcus</i> <i>Stomatococcus</i>	<i>Moraxella</i> <i>Neisseria</i> <i>Veillonella</i>

štapíci	<i>Actinomyces</i>	<i>Campylobacter</i>
	<i>Bifidobacterium</i>	<i>Capnocytophaga</i>
	<i>Corynebacterium</i>	<i>Desulfobacter</i>
	<i>Eubacterium</i>	<i>Desulfovibrio</i>
	<i>Lactobacillus</i>	<i>Eikenella</i>
	<i>Propionibacterium</i>	<i>Fusobacterium</i>
	<i>Pseudoramibacter</i>	<i>Hemophilus</i>
	<i>Rothia</i>	<i>Leptotrichia</i>
		<i>Prevotella</i>
		<i>Selemonas</i>
		<i>Simonsiella</i>
		<i>Treponema</i>
		<i>Wolinella</i>

Što se nebakterijskih članova tiče, najčešće se radi o protozoama (*Entamoeba gingivalis* i *Trichomonas tenax*), gljivama (*Candida*, *Cladosporium*, *Aureobasidium*, *Saccharomycetales*, *Aspergillus*) i virusima (4).

Ekvilibrij mikrobioma predstavlja bitan aspekt kako oralnog, tako i sistemskog zdravlja, te disbalans u takvom kompleksnom sustavu može omogućiti patogenima da uzrokuju bolesti (5). Zbog toga se razvio mehanizam putem kojeg oralni keratinociti i dendritične stanice oralne sluznice putem receptora prepoznavanja uzoraka, tzv. PRR (engl. *pattern recognition receptor*), razlikuju komenzalne od patogenih mikroorganizama te ovisno o tome modificiraju imunološki odgovor tako da potiču imunološku reakciju u susretu s patogenima, odnosno suprimiraju je u dodiru s komenzalima.

Općenito, zaštitni mehanizmi u oralnoj šupljini podrazumijevaju integritet epitela i njegovu deskvamaciju, što otežava adherenciju i penetraciju mikroorganizama, te djelovanje sline koja mehanički eliminira, a mucin iz sline precipitira i fiksira mikroorganizme. Puferski sustavi sline omogućavaju održavanje optimalnog pH, salivarni enzimi kao što su lizozim, peroksidaza, laktoferin i salivarni aglutinini djeluju bakteriostatski i/ili baktericidno, a salivarni imunološki sustav uključuje djelovanje leukocita, imunoglobulina (primarno IgA) te komplementa. Neki od navedenih mehanizama u dječjoj su dobi još nezreli, što može biti jedan od razloga zašto su djeca podložnija narušavanju homeostaze te manifestaciji nekih zaraznih bolesti (1, 6).

## 1.2. Vrste infekcija u orofacijalnoj regiji

Kada govorimo o uzročnicima, infekcije u ustima djece mogu se podijeliti na bakterijske, virusne, gljivične te one nepoznate etiologije. Bakterijske infekcije su odontogene i neodontogene – streptokokne, stafilokokne infekcije, tuberkuloza, aktinomikoza, sifilis. Virusne infekcije mogu uzrokovati DNK virusi – najčešće se radi o herpes virusima kao što su *Herpes simplex* tip 1 i 2, *Varicella zoster* virus, *Epstein-Barr* virus te RNK virusi – *Picornavirusi* kao što su *Enterovirusi* (*Echovirus*, *Coxsackie* virusi) i *Paramyxovirusi* (mumps virus i morbili virus) (1).

## **2. VIRUSNE INFEKCIJE**

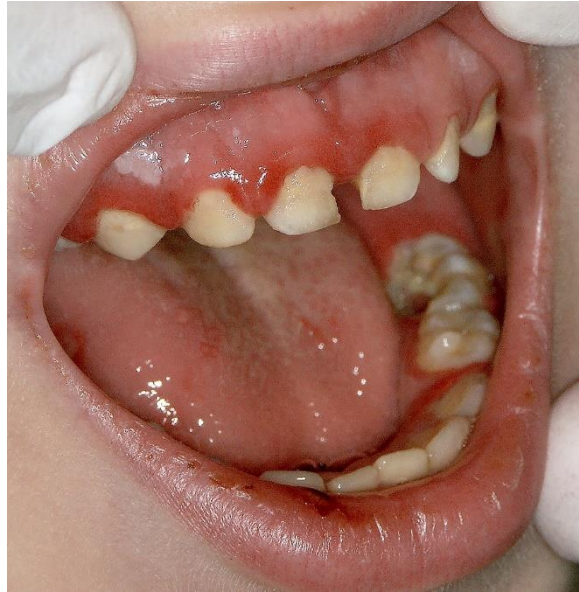
Što se virusnih infekcija i njihove povezanosti s usnom šupljinom tiče, može se govoriti o onima koje daju vidljive lezije i onima koji nemaju jasno vidljivih simptoma na oralnoj sluznici, ali se mogu prenijeti oralnim putem, pa samim time i tijekom dentalnih zahvata, a neki uzročnici spadaju u obje kategorije (7).

## **2.1. Primarni herpetični gingivostomatitis**

Infekcija *herpes simplex* virusom tip 1 u djece se najčešće manifestira kao primarni herpetični gingivostomatitis, iako je česta pojava i općih nespecifičnih znakova kao što su glavobolja, malaksalost, slabost, iritabilnost (8). U podjednakoj se mjeri javlja i kod djevojčica i kod dječaka, najčešće u dobi do 5. godine, s vrhuncem između 2. i 3. godine. Prenosi se kapljičnim putem i zaraženom slinom, zbog čega je u akutnoj fazi bitno odgoditi sve stomatološke zahvate koji nisu hitni (1, 9).

Simptomi se javljaju nakon perioda inkubacije koji najčešće traje oko tjedan dana. Bolest započinje vrućicom, slabosti, povraćanjem, nakon čega se pojavljuju oralne manifestacije (9). Lezije na sluznici usne šupljine najčešće su u obliku krhkih vezikula veličine nekoliko milimetara koje lako pucaju nakon čega zaostaju fibrinske pseudomembrane žućkaste boje okružene eritematoznom sluznicom. Mogu se javiti na svim dijelovima usne šupljine. Vrlo je često prisutan i hiperplastični gingivitis (slika 1), obloženi jezik, generalizirani eritem sluznice te faringitis (8). Prisutna je i otečenost i bolnost submandibularnih i vratnih limfnih čvorova. Dijagnoza se bazira na anamnezi, kliničkoj slici i dobi pacijenta, a diferencijalno dijagnostički u obzir dolazi herpangina (lokalizirana na posteriornim dijelovima usne šupljine), bolest usta šaka i stopala (lezije se pojavljuju i na ekstremitetima), rekurentni herpes (rijetko na sluznici), rekurentni aftozni stomatitis (nema hiperplastičnog gingivitisa), akutni nekrotizirajući ulcerozni gingivitis (uglavnom se javlja u adolescentnoj dobi).

Bolest je najčešće samolimitirajuća, no u prvih 72 sata može se sistemski ordinirati aciklovir. Simptomatsko liječenje podrazumijeva adekvatnu hidraciju, antipiretike, a lokalno se mogu aplicirati antiseptici (0.12 % otopina klorheksidina ili blaga otopina hipermangana), topikalni anestetici (npr. 2 % lidokain), epitelizansi (npr. pantenol) te otopine za grgljanje s benzydaminokloridom koji ima sposobnost penetracije kroz epitelni sloj i postizanje analgetskog, antieksudativnog i antiseptičkog djelovanja. S obzirom na bolne erozije te opće simptome, često izostaje pravilna oralna higijena zbog čega je bitno prevenirati i nastanak oralne kandidijaze ordiniranjem lokalnih antimikotika (nistatin, klotrimazol) (1).



Slika 1. Klinička slika primarnog herpetičnog gingivostomatitisa. Preuzeto uz dopuštenje autora: prof. dr. sc. Hrvoje Jurić.

## 2.2. Rekurentni herpes

Rekurentna infekcija javlja se kao posljedica reaktivacije virusa iz ganglija trigeminalnog živca, facijalnog živca i vagusa te sakralnih ganglija, a prisutnost virusa zabilježena je i u epitelu usana i retine (1). Okidači za reaktivaciju mogu biti izloženost ultraljubičastom zračenju, stres, vrućica, trauma. Najčešća je manifestacija reaktivacije herpes virusa tip 1 labijalni herpes koji se pojavljuje na granici kože i sluznice usta i/ili nosa, pri čemu se javlja peckanje, svrbež, bol, a zatim i eritem, nakon čega se mogu vidjeti papule koje prelaze u grozdaste nakupine vezikula čijim pucanjem zaostaju smeđe-žute kruste koje cijele bez ožiljka, no s čestim rezidualnim eritemom. Reaktivacija virusa može biti i intraoralna – herpes palati duri i herpes gingivae, kada se na mastikatornoj sluznici javljaju vezikule koje lako pucaju te iza kojih zaostaju erozije. Bitno je odgoditi stomatološko liječenje dok lezije ne zacijele.

Dijagnoza se postavlja na temelju kliničke slike (10). Liječenje ovisi o stadiju bolesti, pa se tijekom prodromalnih simptoma može koristiti aciklovir krema 5 % i sistemski aciklovir u imunokompromitiranih pacijenata, dok se u kasnijim fazama nastoje ublažiti simptomi (cinkova pasta, borvazelin), potaknuti cijeljenje (pantenol, vitamin A) i spriječiti nastanak sekundarne infekcije (antiseptici kao kod primarne infekcije) (1).

Komplikacije uključuju pojavu multiformnog eritema koji predstavlja hipersenzitivnu reakciju posredovanu imunokompleksima (tip III.) ili T-limfocitima (tip IV.) te Bellovu paralizu tj. jednostranu paralizu ličnog živca (11).



### 2.3. Vodene kozice (varicellae)

*Varicella zoster* virus uzročnik je vodenih kozica. Bolest se najčešće javlja u djece, no zbog iznimne zaraznosti može zahvatiti i starije ukućane kod kojih je tijekom bolesti često teži. Inkubacija traje od 10 do 21 dan, a bolesnik je zarazan dan ili dva prije pojave simptoma i sve do nastanka krusti. Prenosi se izravnim kontaktom sa zaraženom osobom (10).

Bolest započinje prodromalnom fazom kada je prisutna vrućica, slabost, glavobolja, nakon čega se na oralnoj sluznici pojavljuju vezikule koje lako pucaju pa iza njih zaostaju erozije i fibrinske pseudomembrane, a često je prisutan i crveni glatki jezik. Promjene na koži uglavnom se pojavljuju poslije onih na sluznici, u obliku vezikuloznog osipa. Započinjaju na trupu i glavi te se šire k ekstremitetima. Istovremeno se mogu vidjeti varičele u svim stadijima – makule, papule, vezikule i na kraju kraste. Osip je popraćen svrbežom, a ukoliko nema komplikacija, cijeli bez ožiljka (1, 9, 10).

Dijagnoza se postavlja na temelju kliničke slike, a diferencijalno dijagnostički u početnim stadijima oralnih manifestacija dolaze u obzir ospice i šarlah (10).

Liječenje podrazumijeva antipiretike, analgetike, topikalne anestetike i epitelizanse.

Indikaciju za primjenu aciklovira ima novorođenčad, adolescenti, odrasli i oni s rizičnim faktorima za težu kliničku sliku. Aciklovir se primjenjuje u prvih 48 sati od nastupa osipa. Dok cjepivo pruža zaštitu preventivno, varicella-zoster imunoglobulin ima smisla dati profilaktički u novorođenčadi majki koje su razvile varičele pet dana prije i dva dana nakon poroda i imunokompromitiranima unutar 96 sati od izlaganja virusu (11).

Komplikacije uključuju sekundarne bakterijske infekcije, najčešće stafilokokne i streptokokne, a posljedično je moguć nastanak celulitisa i nekrotizirajućeg fascitisa, zatim intersticijska pneumonija, cerebelarna ataksija, sindrom toksičnog šoka (11).

### 2.4. Herpes zoster

Reaktivacija *Varicella zoster* virusa iz živca, ganglija ili zadnjeg roga kralježnične moždine potaknuta različitim okidačima kao što su stres, tjelesni napor, prehlada, konzumacija određenih lijekova dovodi do pojave herpes zostera. Rijetko se javlja u djece i adolescenata, a puno češće kod pacijenata starije dobi i imunokompromitiranih. Manifestira se unilateralnom pojavom trnaca, boli i crvenila duž inervacijskog područja zahvaćenog živca, nakon čega

eruptiraju vezikule koje pucaju nakon tjedan dana iza čega zaostaju kraste. Oralne promjene, iako vrlo rijetke, mogu uključivati mjehuriće koji s obzirom na građu i funkciju sluznice brzo pucaju, a neki pacijenti prijavljuju i bolnost zuba na zahvaćenoj strani (1). Moguća je i pojava neuralgične boli, ali bez klinički vidljivih znakova bolesti, što se naziva zoster sine herpeta (12, 13).

Dijagnoza se postavlja na temelju anamneze i kliničke slike, a diferencijalne dijagnoze uključuju rekurentni herpes simplex i herpetiformne afte (10).

Liječenje je simptomatsko, kao ranije navedeno za primarni herpetični gingivostomatitis. Ako se primjenjuje aciklovir, doze su 4 – 5 puta veće nego za HSV infekciju. Za liječenje popratne neuralgije mogu se ordinirati preparati B vitamina, odnosno B1 i B12 (1, 10).

Komplikacije uključuju postherpetičnu neuralgiju i rijetko osteomijelitis s nekrozom alveolarne kosti (14).

## **2.5. Infektivna mononukleoza**

Infektivnu mononukleozu uzrokuje EBV (Epstein-Barrov virus), a s obzirom na prijenos slinom, naziva se još i „bolest poljupca“. U 10 % slučajeva uzročnik može biti citomegalovirus, humani herpesvirus tip 6, toksoplazma, humani virus imunodeficijencije i adenovirus. Najčešće su zahvaćena djeca adolescentne dobi i mladi odrasli kod kojih je vidljiva specifična klinička slika koja često izostaje kod mlađe djece. Inkubacija može trajati i do više od mjesec dana, nakon čega se javlja trijas simptoma: povišena temperatura, faringitis i cervikalna limfadenopatija. Prisutna je i slabost, umor, glavobolja, mijalgija i/ili artralgijska, povećanje jetre i/ili slezene. Oralne manifestacije uključuju generalizirani eritem sluznice, petehije i bolne ulceracije na posteriornom dijelu tvrdog nepca te povećane tonzile (9, 15).

Dijagnoza se postavlja na temelju kliničke slike, a potvrđuje serološkim testovima koji u akutnoj fazi pokazuju povišene VCA IgM, EA IgG, dok VCA IgG i EBNA ukazuje na preboljelu infekciju ili dulji tijek bolesti, a može se raditi i PCR (engl. *polymerase chain reaction*) koji dokazuje EBV u krvi. Diferencijalno dijagnostički se može raditi o streptokoknom orofaringitisu, leukemiji i sekundarnom sifilisu.

Liječenje je uglavnom simptomatsko, a komplikacije mogu zahtijevati primjenu kortikosteroida.

Komplikacije su opstrukcija gornjeg respiratornog sustava zbog povećanja tonzila, anemija, trombocitopenija, meningoencefalitis i ruptura slezene (9).

## **2.6. Sijaloadenitis uzrokovan citomegalovirusom**

Prigodom prve infekcije citomegalovirusom dolazi do nastanka sijaloadenitisa, nakon čega virus ostaje latentan u salivarnim žlijezdama. Klinička slika javlja se nakon 3 do 12 tjedana od zaraze i počinje sa slabošću i povišenom temperaturom, poslije čega nastaje edem slinovnica popraćen kserostomijom koji traje do 2 tjedna.

Dijagnoza se postavlja na temelju laboratorijskih testova dokazivanjem u kulturi fibroblasta, imunofluorescencijom, dokazivanjem virusnog genetskog materijala te protutijela IgM (mogu se detektirati 2 – 5 dana nakon pojave simptoma, a prisutna su još mjesecima), IgG (razlikovanje akutne od rekurentne infekcije) i IgA (10).

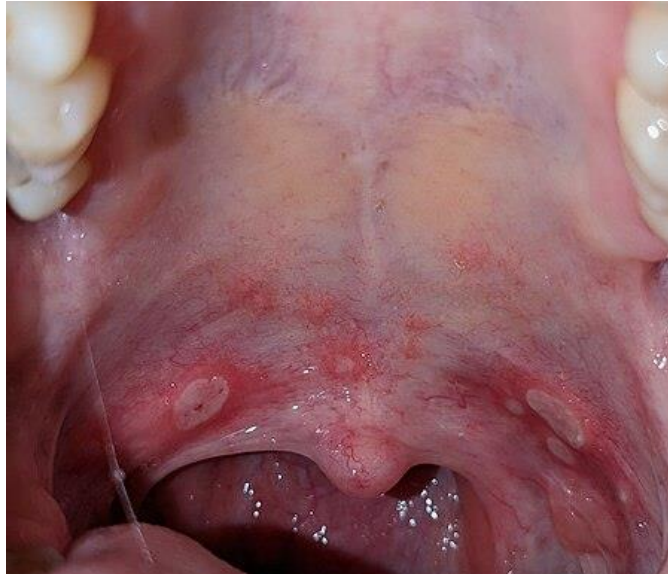Diferencijalno dijagnostički može se raditi o bakterijskom te drugim virusnim sijaloadenitisima.

Terapija je simptomatska, s naglaskom na rehidraciju, masažu žlijezda i poticanje salivacije, uz analgetike i antipiretike po potrebi. Antivirusni lijek izbora je ganciklovir (10).

## **2.7. Herpangina**

Uzročnici su herpangine različiti tipovi Coxsackie virusa A, najčešće tipovi 1 – 6, 8, 10 i 22, i rjeđe drugi tipovi. S obzirom na različite tipove virusa, preboljena herpangina ne onemogućava ponovnu pojavu bolesti zbog infekcije drugim tipom virusa. Bolest najčešće pogađa djecu i sezonskog je karaktera, s vrhuncem ljeti. Prenosi se kapljičnim putem, a s obzirom na otpornost virusa na različite pH sredine i temperaturu do 50 stupnjeva, oni u okolini mogu preživjeti relativno dugo. Inkubacija traje 2 – 10 dana, a pacijenti su zarazni 14 dana od infekcije (10, 15).

Klinička slika započinje strmim rastom tjelesne temperature i malaksalošću, umorom i glavoboljom, a nakon dan do dva dana pojavljuju se intraoralni simptomi. Javlja se grlobolja, disfagija, te se na mekom nepcu, uvuli, faringealnim lukovima i stražnjoj ždrijelnoj stijenci pojavljuju multiple, sitne vezikule koje pucaju i za sobom ostavljaju bolne ulceracije i okolnu eritematoznu sluznicu, što je vidljivo na slici 2 (1).



Slika 2. Klinička slika herpangine. Preuzeto iz (16).

Dijagnosticira se na osnovi anamneze i kliničke slike, a za potvrdu se mogu raditi kultura virusa, PCR i ELISA (engl. *enzyme-linked immunosorbent assay*). Diferencijalno dijagnostički u obzir dolazi primarni herpetični gingivostomatitis (lezije se mogu vidjeti po cijeloj oralnoj sluznici), streptokokna angina (različite morfološke promjene, javlja se u bilo koje doba godine), Bednarove afte (iako morfološki slične, ove se lezije pojavljuju na granici tvrdog i mekog nepca te su simetrično posložene) (1).

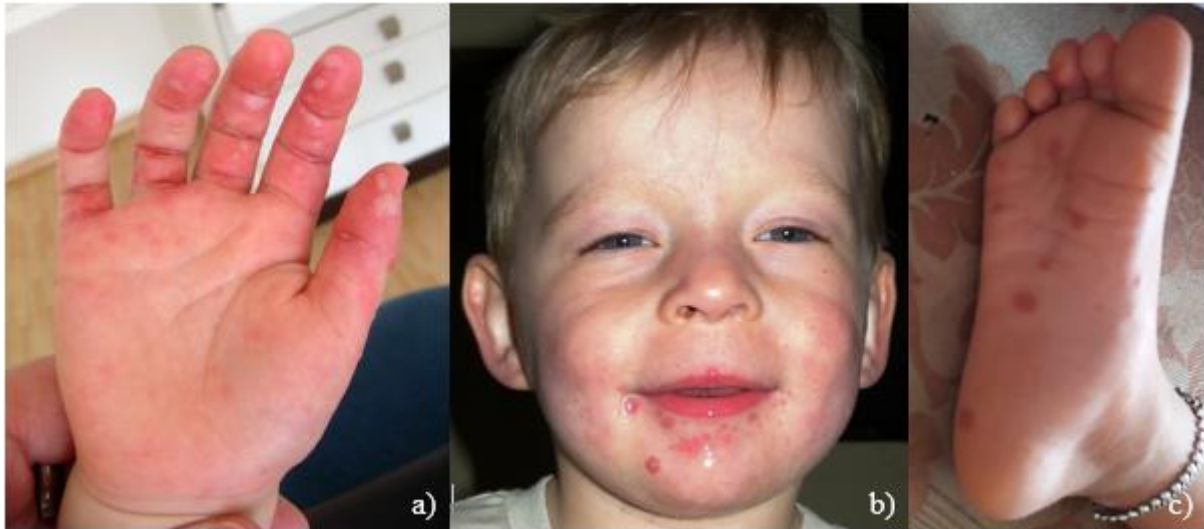Liječenje je simptomatsko, kao kod primarnog herpetičnog gingivostomatitisa (1).

## **2.8. Bolest šaka, stopala i usta**

Bolest šaka, stopala i usta najčešće je povezana s Coxsackie virusom A16, a rjeđe s A5 i A10, te rijetko s virusima iz skupine B. Uglavnom se javlja kod djece između 3. i 9. godine te mlađih odraslih, a pojavljuje se i epidemijski i sporadično (15).

Inkubacija traje oko tjedan dana, kada se počinju pojavljivati nespecifični simptomi u vidu vrućice, slabosti, glavobolje, a ubrzo i grlobolja i kašalj, te bol u zglobovima i mišićima, a moguće su probavne smetnje. Znakovi na oralnoj sluznici javljaju se kao generalizirani eritem, vezikule za kojima nakon pucanja zaostaju bolne ulceracije, a najčešće su smještene na jeziku, obraznoj sluznici i nepcu. Na šakama, stopalima i stražnjici mogu se vidjeti lezije koje započinju kao makule i ubrzo formiraju papule i vezikule, a nedugo nakon pucanja nastaju kraste (slika 3). Javlja se i regionalni limfadenitis i povećanje slezene (1, 15, 17)

Dijagnoza i terapija istovjetne su ranije opisanoj terapiji kod herpangine. (17).



Slika 3. Klinička slika bolesti šake, stopala i usta. Preuzeto iz (18, 19, 20).

## 2.9. Zaušnjaci (parotitis epidemica)

Uzročnik je virus mumpsa iz skupine Paramyxovirusa. Širi se kapljično i slinom, a bolesnik je infektivan nekoliko dana prije i nakon pojave otoka slinovnice, a preboljena bolest uglavnom za sobom ostavlja imunost. Ipak, u zadnje je vrijeme sve slabija imunost unatoč cijepljenju u djetinjstvu (10).

Nakon perioda inkubacije, koji traje 2 do 3 tjedna, javlja se vrućica, glavobolja, zimica i slabost, a nakon toga unilateralno i nakon nekoliko dana i bilateralno uvećanje slinovnica, uglavnom parotide. Ušće Stensenova kanala može biti eritematozno i edematozno, a masažom se iz njega može dobiti serozan sadržaj, što je indikativno za to da se ne radi o bakterijskoj infekciji, kod koje je eksudat gnojnog karaktera. Ovaj virus može uzrokovati i upalu moždanih ovojnica, mozga, testisa, jajnika i gušterače (1, 15).

Dijagnoza se postavlja na temelju anamneze, epidemioloških podataka i kliničke slike, a može se potvrditi serološkim pretragama i izolacijom virusa iz sline/urina/krvi/likvora PCR-om u prvom tjednu bolesti. (1, 15).

Diferencijalno dijagnostički može se raditi o akutnom gnojnom parotitisu, sijalolitima, obraznom celulitisu, Sjogrenovu sindromu (15).

Liječenje je simptomatsko, a uključuje mirovanje, rehidraciju te analgetike i antipiretike po potrebi. Zaštita od bolesti je živo atenuirano cjepivo koje se primjenjuje u standardnom kalendaru cijepljenja u Hrvatskoj (9).

## **2.10. Ospice (morbili)**

Bolest uzrokuje virus morbila iz skupine Paramyxovirusa. Prenosi se kapljično, iznimno je kontagiozna bolest, a najčešće se prenosi među djecom, no može se javiti i kod starijih ljudi. Bolesnici su najzarazniji u prva 4 do 5 dana bolesti, prije izbijanja osipa.

Inkubacija je 10 do 12 dana, a zatim započinje prodromalni stadij, okarakteriziran nespecifičnim simptomima respiratorne infekcije. Kataralni stadij traje 3 do 4 dana, a u literaturi se spominje izraz „lica kao plačne maske“ – prisutno je suženje očiju, naporan kašalj, promukao glas i kihanje. U ovom se stadiju kod 70 % zaraženih mogu javiti morfe koje nazivamo Koplikove pjegice – plavkasto bijele lezije okružene eritematoznom podlogom, lokalizirane na obraznoj sluznici u projekciji molara. Osim toga, sluznica je generalizirano eritematozna, a mogu biti prisutne i petehije na nepcu. U osipnom stadiju javlja se karakteristični makulopapulozni osip koji započinje na rubu tjemena, iza ušiju, na čelu, te se spušta i konfluira prema vratu, trupu, rukama i dlanovima, i na kraju prema nogama i stopalima. Nakon 4 do 5 dana od pojave osipa nastupa rekonvalescentni stadij (1, 9).

Najčešća je komplikacija akutni otitis media, a u teže neurološke komplikacije spadaju postinfektivni encefalitis i subakutni sklerozirajući panencefalitis. (1, 9).

Dijagnoza se postavlja na temelju anamneze, epidemioloških podataka, kliničke slike, serologije ili PCR-a iz nazofaringealnih sekreta, urina ili eventualno cerebrospinalnog likvora u slučaju neuroloških komplikacija (1, 9).

Zaštita je živo atenuirano cjepivo koje u 97 % slučajeva osigurava imunost nakon prve doze. Profilaktički se cjepivo može dati neimunim osobama nakon 72 sata od kontakta s virusom, a oni kod kojih je cjepivo kontraindicirano (mlađi od 6 mjeseci, imunokompromitirani, trudnice) trebaju dobiti IVIG (intravenski imunoglobulini) unutar 6 dana od kontakta. Simptomatski se mogu primjenjivati antipiretici, ispiranje očiju fiziološkom otopinom kod naglašenijeg konjunktivitisa, po potrebi kapi za nos sa vazokonstriktorom (npr. 2 % efedrin) (1, 9).

## **2.11. Crljenac (rubeola)**

Uzročnik rubeole je virus rubele iz skupine Togaviridae. Radi se o blagoj virusnoj infekciji koja najčešće zahvaća djecu školske dobi, i iako se može pojaviti epidemijski, uglavnom se radi o sporadičnim slučajevima (1).

Period inkubacije je oko 14 dana, a zatim nastupa kataralni stadij koji traje oko jedan dan, a popraćen je blagim i neizraženim općim simptomima. Intraoralno je moguća pojava petehija i gingivitisa. Pojavom makulopapuloznog eritematoznog osipa počinje osipni stadij. Osip započinje na licu i širi se centrifugalno. Može biti povišena tjelesna temperatura i otečeni preaurikularni, cervikalni i subokcipitalni limfni čvorovi, što može potrajati oko 20 dana. U rekonvalescentnom stadiju simptomi jenjavaju.

Komplikacije uključuju poliartritis i poliartralgiiju (1, 9).

Dijagnoza se postavlja na temelju anamneze, epidemioloških podataka, kliničke slike i serologije.

Cijepljenje je važno jer infekcija u trudnoći predstavlja opasnost od pobačaja ili nastanka rubela sindroma, pogotovo u prvom trimestru. Radi se o prirođenom oštećenju ploda koje nastaje kao posljedica infekcije majke virusom rubele.

## **2.12. Lezije povezane s humanim papiloma virusom**

Od oko 100 poznatih tipova HPV-a (engl. *human papillomavirus*), 25 njih može uzrokovati pojavu oralnih lezija, benignih (veruke, papilomi, kondilomi, fokalna epitelijalna hiperplazija) i malignih (planocelularni karcinom), a najčešće se radi o niskorizičnim HPV-6 i HPV-11. Općenito, HPV lezije, kao i detektirana HPV infekcija, češće su u odrasloj populaciji nego kod djece (21).

### **2.12.1. Bradavice (Verrucae vulgares)**

Najčešći su uzročnici HPV 1, 2, 4, 7, 60. Prenosi se izravnim dodiranjem kože ili sluznice s kontaminiranom površinom. Oralne veruke se mogu javiti i kao posljedica autoinokulacije kožnim bradavicama na šakama.

Klinički su vidljive asimptomatske, solitarne ili multiple egzofitične lezije, koje mogu biti boje oralne sluznice ili bjelkastog hiperkeratotičnog izgleda. Uglavnom su lokalizirane na dorzumu jezika, nepcu, usnicama, no mogu se pojaviti i na drugim dijelovima oralne sluznice.

Dijagnoza se postavlja na temelju kliničkog izgleda. Može se potvrditi biopsijom, a serološka dijagnostika nema ulogu jer virus uzrokuje lokalnu infekciju, a ne viremiju.

Diferencijalno dijagnostički može se raditi o papilomima, kondilomima i verukoznim karcinomima.

Terapija može biti ablacijska (krioterapija, CO<sub>2</sub> laser, elektrokauterizacija, ekscizija), imunomodulacijska (imikvimod) te se topikalno može primijeniti podofilin, podofilotoksin, trikloroctena kiselina i 5-fluoruracil (10, 21).

### **2.12.2. Oralni papilomi**

Oralni je papilom benigna izraslina na sluznici uzrokovana HPV 6, 11, te rjeđe 2 i 16.

Klinički se može naći na nekeratiniziranoj sluznici (primjerice bukalnoj) u obliku meke, crvenkaste, blago karfiolaste lezije koju je pregledom nemoguće razlikovati od fibrozne hiperplazije te na keratiniziranoj sluznici (nepce, gingiva, keratinizirana površina usnice) gdje više nalikuje na veruku zbog hiperplastične bjelkaste boje (21, 22).

### **2.12.3. Šiljasti kondilomi**

Šiljasti su kondilomi zapravo istovjetni oralni papilomu, ali nastaju u anogenitalnoj regiji. Papulozne su ili nodozne tvorbe na peteljci koje se grupiraju (22).

### **2.12.4. Fokalna epitelijalna hiperplazija (Heckova bolest)**

Uzročnici su HPV 1, 13 i 32. Radi se o rijetkoj asimptomatskoj bolesti rasprostranjenoj među Inuitima i južnoameričkim Indijancima. Može se javiti i kod djece i kod odraslih, a najčešće su zahvaćeni mlađi pojedinci, pogotovo u prva dva desetljeća života (21, 22).

Klinički se javljaju multiple oštro ograničene niske i mekane papule i noduli boje okolne sluznice.

S obzirom na to da ove lezije najčešće ne bole, ne utječu na estetski izgled, a često i spontano regresiraju, uglavnom nije potrebna terapija. Ipak, moguće ih je liječiti kao ranije navedene veruke (21).



### **2.12.5. HPV i oralni karcinom**

Onkogeni uloga HPV-a u pojavi oralnog karcinoma još je uvijek nerazjašnjena, po istraživanjima se povezuje s 3 % oralnog karcinoma u odraslih. Kod pedijatrijskih je pacijenata iznimno rijedak (23).

U svakom slučaju, bitno je naglasiti važnost cijepljenja kao primarnog oblika zaštite od HPV-a, kako pacijenata, tako i zdravstvenih djelatnika koji se s virusom često susreću (21).

### **2.13. Lezije povezane s virusom humane imunodeficijencije**

HIV 1 i HIV 2 (engl. *human immunodeficiency virus*) uzrokuju oralne lezije koje se javljaju uz imunodeficijenciju, koja se može razviti u AIDS (engl. *acquired immune deficiency syndrome*).

Mogu se podijeliti na:

- a) lezije strogo povezane s infekcijom HIV-om: non-Hodgkinov limfom, linearni gingivalni eritem, nekrotični ulcerozni gingivitis/parodontitis, kandidijaza, vlasasta leukoplakija
- b) lezije koje se pojavljuju povremeno kod infekcije HIV-om: bakterijski stomatitis, melanotične hiperpigmentacije, sijaloadenitis, nespecifične ulceracije, virusne infekcije
- c) lezije koje se rjeđe pojavljuju kod infekcije HIV-om: reakcije na lijekove (10).

Kod djece najčešće se radi o vertikalnoj zarazi od majke te je najveća incidencija u zemljama u razvoju. Oralne manifestacije često pokazuju prvi znak imunosupresije, pri čemu se kod djece kao najčešća intraoralna posljedica javlja oralna kandidijaza te, nešto rjeđe, aftozni stomatitis i herpes labialis, a mogu se javiti i lezije na gingivi, što nije samo posljedica HIV-a, nego i loše oralne higijene. S obzirom na to da se sve navedene lezije javljaju puno češće kod djece koja imaju HIV nego u ostaloj pedijatrijskoj populaciji, mogu predstavljati bitan dijagnostički, ali i prognostički kriterij jer mogu ukazivati na pad CD4<sup>+</sup> T-limfocita. Nakon uvođenja visoko aktivne antiretrovirusne terapije, tzv. HAART (engl. *highly active antiretroviral therapy*), smanjena je stopa pojave oralnih lezija, ali i mortaliteta (24).

### **3. BAKTERIJSKE INFEKCIJE**

Bakterijske infekcije oralne sluznice koje uzrokuju oportunističke bakterije javljaju se pri poremećaju suodnosa unutar mikrobioma (anabioze), što dovodi do pretjeranog razmnožavanja jednih nauštrb drugih organizama. Infekciji mogu pridonijeti sistemski i lokalni čimbenici koji mijenjaju propusnost epitela (10).

Infekcije mogu biti specifične, s karakterističnim patohistološkim supstratom, primjerice kod tuberkuloze i sifilisa, te nespecifične, gdje se ubrajaju streptokokne infekcije (stomatitis simplex i catarrhalis, šarlah, stomatitis pseudomembranacea streptococcica), stafilokokne infekcije (stomatitis catarrhalis staphylococcica, impetigo contagiosa, pyostomatitis vegetans), difterični stomatitis, gonoroični stomatitis, meningokokni stomatitis, aktinomikoza.

### **3.1. Odontogene infekcije**

Uglavnom se radi o infekciji zbog neliječenog karijesa i inficirane pulpe, zaostalih korjenova, poluimpaktiranih zubi i odontogenih cista. Uzročnici su najčešće *Staphylococcus aureus*, *Streptococcus β-haemolyticus*, *Haemophilus influenzae* tip B, te rjeđe anaerobne i gram-negativne bakterije. Kod djece je specifičnost odontogenih infekcija brzo širenje zbog širokih apeksa mladih trajnih zubi ili djelomično resorbiranih korjenova mliječnih, dobre prokrvljenosti te prozračne građe spongioze, a i sam imunski odgovor je drukčiji nego u odraslih (1).

#### **3.1.1. Apsces**

Apsces je lokalizirana nakupina gnojnog sadržaja, a prolazi kroz sljedeće faze: intraosealna, koja nastaje kada infekcija prodre u periapikalno područje zuba, nakon čega slijedi subperiostalna, najbolnja faza, a prodorom u meka tkiva dolazi do submukozne/subkutane faze, ovisno o tome je li oteklina intraoralno ili ekstraoralno smještena (1).

Za terapiju je ključno djelovati lokalno incizijom, drenažom te trepanacijom ili vađenjem zuba uzročnika. Sistemska terapija odnosi se na primjenu antibiotika, no samo uz jasne indikacije kao što su febrilitet, trizmus, znakovi prijeteće sepse kao što su slabost, umor, ubrzana respiracija, bol u regionalnim limfnim čvorovima te kod imunokompromitiranih (9).

#### **3.1.2. Flegmona**

Flegmona je akutna, opsežna gnojna upala tkiva koja je nejasno ograničena. Počinje s općim znakovima infekcije, te širenjem infekcije dolazi do nastanka otoka koji je difuznog karaktera, tvrd, a koža iznad je topla i zategnuta. Najteži oblik je Ludwigova angina, koja zahvaća dno

usne šupljine, odnosno sublingvalni, submentalni i submandibularni prostor. Osim temperature, bljedoće, groznice i dehidracije, opasna je zbog opstrukcije disanja i gutanja te svijesti. Stoga je potrebno bolničko liječenje velikim dozama antibiotika (1).

## **3.2. Neodontogene infekcije**

### **3.2.1. Streptokokne infekcije**

Uglavnom se radi o beta-hemolitičkom streptokoku grupe A, a upala dolazi iz gornjih dišnih putova i prati faringitis, laringitis, traheitis, te donjih, uz bronhitis i pneumoniju.

#### **3.2.1.1. Stomatitis simplex i catarrhalis**

Javlja se difuzni eritem oralne sluznice uz moguć subjektivan osjećaj pečenja, žarenja i suhoće. Dijagnosticira se anamnezom, kliničkim pregledom, analizom KKS (kompletna krvna slika) koja pokazuje povećan broj leukocita, tj. granulocita, SE (sedimentacijom) koja je ubrzana. Liječenje je sistemsko penicilinskim antibiotikom te lokalno antisepticima.

#### **3.2.1.2. Stomatitis scarlatina (šarlah)**

Uzročnik šarlaha je BHS-A (beta hemolitički streptokok grupe A), a uglavnom se javlja kod djece između 3. i 8. godine, češće u dječaka. Započinje faringitisom i pojavom makulopapularnog osipa koji progredira u hrapavi osip čija se tekstura opisuje poput „brusnog papira“, a nakon 7 do 10 dana koža se počinje ljuštiti. Prednji vratni limfni čvorovi su bolni i otečeni, a respiratornih simptoma poput kašlja uglavnom nema. Intraoralni nalaz je pseudomembranozni stomatitis, petehije na mekom nepcu, na jeziku bujaju filiformne papile i on poprima malinasti izgled, a sluznica je generalizirano eritematozna (9, 10).

Dijagnoza se postavlja na temelju anamneze, kliničke slike, u čemu mogu pomoći Centorovi ili modificirani McIsaacovi kriteriji (eksudat tonzila, bolnost u prednjim vratnim limfnim čvorovima, izostanak respiratornih simptoma, tjelesna temperatura viša od 38 °C), a za potvrdu se može napraviti bris ždrijela.

Terapija je sistemska u vidu penicilinskih antibiotika (kod alergije makrolidi ili cefalosporini te klindamicin), što sprječava pojavu eventualnih kasnih komplikacija kao što su poststreptokokni glomerulonefritis i akutna reumatska groznica (9).

### 3.2.1.3. Stomatitis pseudomembranacea streptococcica

Uzročnik je *Streptococcus pneumoniae*, klinička slika je upalno promijenjena sluznica prekrivena fibrinskim pseudomembranama, uz subjektivno žarenje, pečenje i kserostomiju. Regionalni su limfni čvorovi otečeni i bolni. Dijagnostika i terapija istovjetna je šarlahu (10).

### 3.2.2. Stafilokokne infekcije

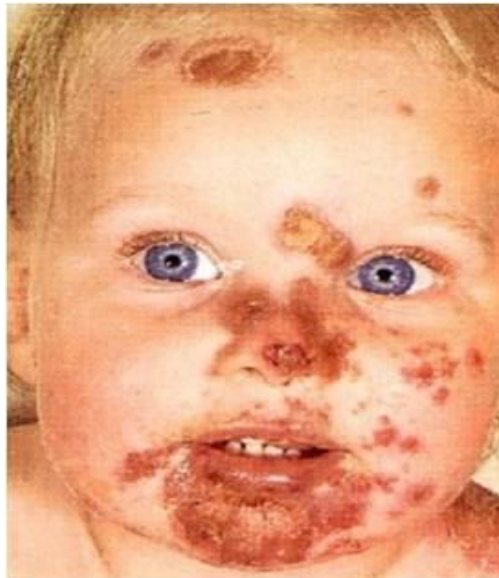Najčešće se radi o infekcijama *Staphylococcus aureus*, a na oralnoj sluznici može biti u obliku stomatitisa catarrhalisa, pyostomatitisa vegetansa, a na prijelaznoj sluznici usnica u obliku impetiga (10).

#### 3.2.2.1 Impetigo contagiosa

Akutna upala koja se pojavljuje na perioralnom području i na prijelaznoj sluznici usnica stvaranjem vezikula okruženih eritematoznim rubom koje brzo pucaju i za sobom ostavljaju bolna područja s crvenim, vlažnim dnom, a sušenjem sadržaja nastaju karakteristične zlatno-žute kruste boje meda vidljive na slici 4 (1).

Dijagnoza se postavlja na temelju anamneze, kliničke slike, izolacijom uzročnika i nalazima KKS-a koji sugeriraju akutnu bakterijsku upalu (10)

Liječenje je velikim dozama doksiciklina ili cefalosporina (10).



Slika 4. Klinička slika *Impetigo contagiosa*. Preuzeto iz (25).

### 3.2.3. Difterični stomatitis

Uzročnik ove bolesti jest *Corinebacterium diphtheriae*, a širi se sa sluznice farinksa prema usnoj šupljini, pa se na mekom nepcu, uvuli, bukalnoj sluznici, jeziku, gingivi i usnama javljaju erozije prekrivene sivkastim pseudomembranama koje su okružene žarkocrvenim rubom, a prisutni su i znakovi sistemske infekcije (10).

Dijagnoza se postavlja na temelju kliničke slike i izolacijom bakterije, a liječi se penicilinskim antibioticima, lokalno antisepticima s klorheksidinom te topikalnim anestheticima za ublažavanje boli (10).

### 3.2.4. Gonoroični stomatitis

Uzročnik infekcije je *Neisseria gonorrhoeae*, manifestira se povišenom tjelesnom temperaturom, uretritisom, regionalnim limfadenitisom, a intraoralno su prisutne ulceracije prekrivene žućkastim pseudomembranama, uz bol i pečenje.

Dijagnosticira se klinički te potvrđuje izolacijom uzročnika. Terapija uključuje penicilinske antibiotike sistemski, dok je u lokalnoj terapiji potrebno redovito koristiti klorheksidinske antiseptike (10).

### 3.2.5. Meningokokni stomatitis

Ovu akutnu upalu izaziva *Neisseria meningitidis*. Što se oralnih promjena tiče, prisutne su petehije i ekhimoze na mekom nepcu, slina je gusta, mukozna, bez serozne komponente, uz suhoću usta, a povećana je šansa za pojavu herpes simplex i zoster.

Dijagnoza se postavlja na temelju kliničkog nalaza i izolacijom uzročnika. Liječenje je penicilinskim antibioticima i lokalno antisepticima (10).

### 3.2.6. Aktinomikoza

Ovu kroničnu, granulomatoznu infektivnu bolest uzrokuje oralni saprofit *Actinomyces israelii*. Kod pedijatrijske populacije može se javiti nakon traume ili ekstrakcije zuba.

Klinički tijek započinje kao nespecifična primarna infekcija, a zatim dolazi do ograničene infiltracije sluznice, što progredira u induraciju zahvaćenog područja, a zbog kroničnog tijeka može prodrijeti i prema koži. Na upaljenom području javljaju se multipli submukozni apscesi koji spontano fistuliraju.

Dijagnoza se postavlja klinički, izolacijom i kultivacijom, nalazima KKS, SE, CRP (C reaktivni protein), rendgenskom snimkom čeljusti. Liječenje je kirurško, sistemski antibioticima prema antibiogramu (1, 10).

### **3.2.7. Tuberkuloza**

Tuberkulozu uzrokuje *Mycobacterium tuberculosis*, a radi se o granulomatoznoj infektivnoj bolesti kroničnog tijeka. Lezije u ustima javljaju se uglavnom kao posljedica diseminacije iz pluća ili krvlju iz drugih organa. Iako rijetke, često su jedan od prvih simptoma bolesti (15, 26).

Na oralnoj sluznici najčešće se radi o pojavi tuberkuloznog ulkusa, koji je uglavnom bezbolan, uskog podrovanog ruba i blago otvrdnutog okolnog tkiva, a najčešća lokalizacija je dorzum jezika, no može se javiti i na bukalnoj sluznici, gingivi, tonzilama, uvuli. Među pedijatrijskom populacijom češće se pronalazi na gingivi, odakle se širi prema vestibularnoj sluznici (15, 26).

Dijagnosticira se dokazom uzročnika bojenjem po Ziel-Nielsonu. Terapija se sastoji od sustavne primjene antituberkulotika, te je u domeni liječnika specijalista (10, 15).

### **3.2.8. Kongenitalni sifilis**

Uzročnik *Treponema pallidum* prenosi se sa zaražene majke, preko placente, na dijete. Simptomi se najčešće pojave unutar 3 mjeseca od poroda, no mogu se javiti i unutar 2 godine. Javlja se trijas simptoma (Hutchinson) koji obuhvaća otitis, keratitis i promjene na zubima (1). Incizivi su bačvasti ili čunjasti, često s karakterističnim polumjesečastim urezom na incizalnoj plohi, a kutnjaci mogu biti displastični, s pojavom prekobrojnih kvržica te suženom okluzalnom plohom. Liječenje se provodi antibioticima (penicilin, eritromicin, cefalosporini) (1, 27).

#### **4. GLJIVIČNE INFEKCIJE**



Najčešća gljivična infekcija oralne mukoze je kandidijaza, koju uzrokuje *Candida albicans*, koja je dio normalne flore, no lokalni ili sistemski čimbenici mogu dovesti do infekcije, najčešće kod novorođenčadi i male djece. U lokalne faktore spada nezadovoljavajuća oralna higijena, korištenje inhalacijskih kortikosteroida u obliku pumpice, kserostomija, a u sistemske liječenje antibioticima, imunosupresivima, dijabetes, krvne diskrazije, HIV (1).

Klinički se može manifestirati kao angularni heilitis, koji se javlja u kutovima usnica u obliku eritematoznih fisura koje mogu biti prekrivene krastama, najčešće kod djece s nepogodnom navikom oblizivanja kuta usana (1, 10).

Pseudomembranozna kandidijaza prezentira se multiplim bjeličastim naslagama na sluznici koje se mogu sastrugati, nakon čega zaostaje crvenilo ili točkasto krvarenje (1, 10).

Atrofična kandidijaza javlja se u obliku eritematoznih areala zahvaćene sluznice, a često se javlja kod imunokompromitiranih pacijenata te je prognostički indikator za napredovanje HIV infekcije (28).

Liječenje kandidijaze može biti lokalno i sistemno, a provodi se antimikoticima, najčešće nistatinom i mikonazolom (1).

## **5. RASPRAVA**

Usna je šupljina pokazatelj sistemskog zdravlja, zbog čega ne čudi da se brojne ranije navedene bolesti manifestiraju simptomima na njoj, a u djece su oralni simptomi često bitan diferencijalno-dijagnostički kriterij ili pokazatelj napredovanja neke sistemske bolesti i pada imuniteta.

Već u ranoj fazi virusnih bolesti pojavljuju se promjene na oralnoj sluznici djece, primjerice kod vodenih kozica i ospica, što stomatologu olakšava prepoznavanje bolesti i upućivanje djeteta pedijatru. Najčešća je virusna bolest koja se pojavljuje u ustima djece primarni herpetični gingivostomatitis, pri čemu je bitno da je stomatolog upoznat s načinima na koje može olakšati bol pedijatrijskom pacijentu te na taj način omogućiti normalno hranjenje koje je ključno u svakoj dobi djeteta.

Što se bakterijskih infekcija tiče, najčešće se radi o šarlahu, streptokoknom i difteričnom stomatitisu. Općenito možemo govoriti o specifičnim i nespecifičnim infekcijama, a mogu se podijeliti i na one odontogena i neodontogena podrijetla. S obzirom na to da se stomatolozi često susreću s odontogenim infekcijama te su dobro upoznati s njihovim prezentacijama, bitno je obratiti pozornost i na simptome neodontogenih infekcija kako one ne bi prošle nezamijećeno.

*Candida albicans* najčešći je uzročnik gljivičnih infekcija oralne sluznice, iako je dio normalnog oralnog mikrobioma, što naglašava važnost održavanja anabioze eliminiranjem sistemskih i lokalnih faktora koji mogu utjecati na njezino narušavanje.

## **6. ZAKLJUČAK**

Postoji cijeli spektar bolesti virusnog, bakterijskog i gljivičnog podrijetla koje primarno zahvaćaju usnu šupljinu ili se sekundarno na njoj manifestiraju pa su lako uočljive pri stomatološkom pregledu. Bitno je da je stomatolog upoznat s prezentacijama infekcija na sluznici kako bi mogao pravovremeno uputiti pacijenta na daljnju obradu, ubrzati terapijski proces, spriječiti pojavu komplikacija, daljnje širenje infekcije i pojavu epidemije u dječjim kolektivima.

Također, uloga je stomatologa i javnozdravstvena edukacija pacijenata o metodama prevencije pojave infekcija. Ključno je cijepljenje prema redovnom kalendaru cijepljenja, o čijoj je učinkovitosti važno educirati roditelje, posebno u vrijeme kada su rašireni pseudoznanstveni pokreti protiv cijepljenja.

S druge strane, bitno je i kritičko i svrsishodno propisivanje antibiotika i izbjegavanje njihova rutinskog propisivanja, pogotovo u stomatološkoj praksi, imajući u vidu porast rezistencije brojnih bakterijskih sojeva.

Prevencija zaraza treba se provoditi i svakodnevnim i učestalim pranjem ruku, održavanjem čistoće okoline djeteta, eliminiranjem nepogodnih navika koje uključuju sisanje palca i dude varalice. Edukacija o održavanju pravilne oralne higijene također može reducirati pojavu oralnih simptoma. Također, trebalo bi savjetovati bolesnike i roditelje/staratelje da je nakon završetka liječenja infekcije potrebno zamijeniti četkicu za zube novom kako ne bi došlo do produljene bolesti ili reinfekcije.

## **7. LITERATURA**

1. Jurić H i sur. Dječja dentalna medicina. Jastrebarsko: Naklada Slap; 2015. 73-107 p.
2. Zaura E, Nicu EA, Krom BP, Keijser BJ. Acquiring and maintaining a normal oral microbiome: current perspective. *Front Cell Infect Microbiol.* 2014;4:85.
3. Marsh PD. Role of the oral microflora in health. *Microbial Ecol Health Dis.* 2009;12(3):130-7.
4. Sharma N, Bhatia S, Sodhi AS, Batra N. Oral microbiome and health. *AIMS Microbiol.* 2018;4(1):42.
5. Deo PN, Deshmukh R. Oral microbiome: Unveiling the fundamentals. *J Oral Maxillofac Pathol.* 2019;23(1):122-8.
6. Feller L, Altini M, Khammissa RA, Chandran R, Bouckaert M, Lemmer J. Oral mucosal immunity. *Oral Surg Oral Med Oral Pathol Oral Radiol.* 2013;116(5):576-83.
7. Amato A. Viral Infections of the Oral Cavity in Children. *Children* 2023;10(8):1325.
8. Huang CW, Hsieh CH, Lin MR, et al. Clinical features of gingivostomatitis due to primary infection of herpes simplex virus in children. *BMC Infect Dis* 2020;20:1-9.
9. Stipančić G, Mihatov Štefanović I, Žaja O, i sur. *Pedijatrija*. 1. izd. Jastrebarsko: Naklada Slap, 2022; 275-302.
10. Cekić-Arambašin A, i suautori. *Oralna medicina*. Zagreb: Školska knjiga; 2005.
11. Arduino GP, Porter RS. Herpes Simplex Virus Type 1 infection: overview on relevant clinico-pathological features. *J Oral Pathol Med.* 2008;37(2):107–21.
12. Zhou J, Li J, Ma L, Cao S. Zoster sine herpette: a review. *Korean J Pain.* 2020;33(3):208-15.
13. Cohen, JI. Herpes Zoster. *N Engl J Med.* 2013;369:255-63.
14. Greenberg MS, Glick M. *Burketova oralna medicina*. 10. izd. Zagreb: Medicinska naklada; 2006.
15. Laskaris G. *Color Atlas of oral disease*. New York: Georg Thieme Verlag Stuttgart, New York: Thieme Medical Publishers, Inc.; 1994:116-26.
16. Wikimedia Commons. File:Herpangine 01.jpg [Internet]. [Wikimedia.org](https://commons.wikimedia.org/wiki/File:Herpangine_01.jpg); 2024 [citirano 2024 Oct 9]. Dostupno sa:

[https://commons.wikimedia.org/w/index.php?title=File:Herpangine\\_01.jpg&oldid=905304770](https://commons.wikimedia.org/w/index.php?title=File:Herpangine_01.jpg&oldid=905304770)

17. Repass GL, Palmer WC, Stancampiano FF. Hand, foot, and mouth disease: identifying and managing an acute viral syndrome. *Cleve Clin J Med*. 2014;81(9):537-43.

18. Wikimedia Commons. File:Hand foot and mouth disease.JPG [Internet]. Wikimedia.org; 2020 [citirano 2024 Oct 9]. Dostupno sa:

[https://commons.wikimedia.org/w/index.php?title=File:Hand\\_foot\\_and\\_mouth\\_disease.JPG&oldid=458179464](https://commons.wikimedia.org/w/index.php?title=File:Hand_foot_and_mouth_disease.JPG&oldid=458179464)

19. Bullas JC. Hand, foot and mouth disease. [Internet]. Staticflickr.com; 2024 [citirano 2024 Oct 9]. Dostupno sa:

[https://live.staticflickr.com/7283/8739120116\\_a8033492ae\\_b.jpg](https://live.staticflickr.com/7283/8739120116_a8033492ae_b.jpg)

20. Wikimedia Commons. File:Hand-foot-and-mouth-disease-Aatmeya.jpg [Internet].

Wikimedia.org; 2022 [citirano 2024 Oct 9]. Dostupno sa:

<https://commons.wikimedia.org/w/index.php?title=File:Hand-foot-and-mouth-disease-Aatmeya.jpg&oldid=706544918>

21. Di Spirito F, Pantaleo G, Di Palo MP, Amato A, Raimondo A, Amato M. Oral human papillomavirus benign lesions and HPV-related cancer in healthy children: a systematic review. *Cancers*. 2023;15(4):1096.

22. Alajbeg I. Usta i spolno prenosive bolesti. *Medicus*. 2012;21(1\_UGI):123-34.

23. Sri S, Ramani P, Premkumar P, Ramshankar V, Ramasubramanian A, Krishnan RP. Prevalence of human papillomavirus (HPV) 16 and 18 in oral malignant and potentially malignant disorders: a polymerase chain reaction analysis—A comparative study. *Ann. Maxillofac. Surg*. 2021;11(1):6-11.

24. Lauritano D, Moreo G, Oberti L, Lucchese A, Di Stasio D, Conese M, et al. Oral Manifestations in HIV-Positive Children: A Systematic Review. *Pathogens*. 2020;9(2):88.

25. Wikimedia Commons. File:Niño con impétigo facial.jpg [Internet]. Wikimedia.org; 2020 [citirano 2024 Oct 9]. Dostupno sa:

[https://commons.wikimedia.org/w/index.php?title=File:Ni%C3%B1o\\_con\\_imp%C3%A9tigo\\_facial.jpg&oldid=425664951](https://commons.wikimedia.org/w/index.php?title=File:Ni%C3%B1o_con_imp%C3%A9tigo_facial.jpg&oldid=425664951)

26. Sharma S, Bajpai J, Pathak PK, Pradhan A, Singh P, Kant S. Oral tuberculosis - Current concepts. *J Family Med Prim Care*. 2019;8(4):1308-12.



27. Sankaran D, Partridge E, Lakshminrusimha S. Congenital Syphilis-An Illustrative Review. *Children (Basel)*. 2023;10(8):1310.

28. Dodd CL, Greenspan D, Katz MH, et al. Oral candidiasis in HIV infection: pseudomembranous and erythematous candidiasis show similar rates of progression to AIDS. *AIDS (London, England)*. 1991;5(11):1339-43.



Petra Mišin rođena je 13. studenog 1999. godine u Vinkovcima, gdje završava Osnovnu školu „Antun Gustav Matoš“ i Gimnaziju Matije Antuna Reljkovića. Stomatološki fakultet Sveučilišta u Zagrebu upisuje 2018. godine. Na 4. godini sudjeluje u studentskoj razmjeni Erasmus+ te 7. semestar pohađa na Faculdade de Medicina Dentaria Sveučilišta u Lisabonu.