

Upotreba hijaluronske kiseline u mukogingivnoj kirurgiji

Daničić, Paulina

Master's thesis / Diplomski rad

2024

Degree Grantor / Ustanova koja je dodijelila akademski / stručni stupanj: **University of Zagreb, School of Dental Medicine / Sveučilište u Zagrebu, Stomatološki fakultet**

Permanent link / Trajna poveznica: <https://um.nsk.hr/um:nbn:hr:127:678799>

Rights / Prava: [In copyright](#) / [Zaštićeno autorskim pravom.](#)

Download date / Datum preuzimanja: **2025-03-04**



Repository / Repozitorij:

[University of Zagreb School of Dental Medicine Repository](#)





Sveučilište u Zagrebu
Stomatološki fakultet

Paulina Daničić

UPOTREBA HIJALURONSKE KISELINE U MUKOGINGIVNOJ KIRURGIJI

DIPLOMSKI RAD

Zagreb, 2024.

Rad je ostvaren u Zavodu za parodontologiju Stomatološkog fakulteta Sveučilišta u Zagrebu
Mentor rada: dr. sc. Ana Badovinac, izv. prof., Zavod za parodontologiju Stomatološkog fakulteta Sveučilišta u Zagrebu

Lektor hrvatskog jezika: Irena Prgomet, mag. educ. philol. croat.

Lektor engleskog jezika: Ivona Svilar, prof. engleskog i njemačkog jezika i književnosti

Sastav Povjerenstva za obranu diplomskog rada:

1. _____
2. _____
3. _____

Rad sadrži: 35 stranica

4 slike

Rad je vlastito autorsko djelo, koje je u potpunosti samostalno napisano uz naznaku izvora drugih autora i dokumenata korištenih u radu. Osim ako nije drukčije navedeno, sve ilustracije (tablice, slike i dr.) u radu izvorni su doprinos autora diplomskoga rada. Autor je odgovoran za pribavljanje dopuštenja za korištenje ilustracija koje nisu njegov izravni doprinos, kao i za sve eventualne posljedice koje mogu nastati zbog nedopuštenog preuzimanja ilustracija odnosno propusta u navođenju njihovog podrijetla.

Zahvala

Mojoj divnoj mentorici i voditeljici vježbi uz koju sam zavoljela ovo polje stomatologije, dr. sc. Ani Badovinac, izv. prof., hvala na savjetima, prenesenom znanju i susretljivosti tijekom studiranja i pisanja ovoga rada.

Hvala mojim roditeljima i divnim sestrama, Dorotei i Niki, koji su me poduprli na svakom mom koraku, vjerovali u mene i na kojima zahvaljujem svaki dan.

Mojim prijateljima za cijeli život koji me nadahnjuju, uz koje sam postala osoba kakva jesam danas i uz koje je sve bolje.

I hvala dragom Bogu koji me vodio, pratio i poklonio mi ovaj dio puta.

UPOTREBA HIJALURONSKE KISELINE U MUKOGINGIVNOJ KIRURGIJI

Sažetak

Hijaluronska kiselina (HA) biokompatibilni je glikozaminoglikan koji se koristi u različitim poljima medicine. S obzirom na to da HA ima pozitivna svojstva utjecaja na staničnu proliferaciju, migraciju i adheziju, higroskopnost i uključenost u proces upale i angiogeneze, može se koristiti kao sredstvo za brže zarastanje rane. Endogena je tvar čija se koncentracija povećava tijekom prirodnoga procesa cijeljenja rana, stoga je svoje mjesto pronašla u mukogingivnoj kirurgiji tijekom zaustavljanja ili prekrivanja gingivnih recesija. Široko rasprostranjeni problem recesija gingive s posljedičnom osjetljivošću zubnih vratova, karijesnim i nekarijesnim lezijama te estetskim zahtjevima pacijenata mogu se korigirati kirurškim zahvatima. Na početku je potrebno odrediti etiološki uzrok recesija. Potom se može pristupiti kirurškom dijelu terapije. Ovisno o indikacijama postoje različite tehnike: peteljkasti režnjevi, slobodni gingivni transplantat, slobodni vezivnotkivni transplantat, tehnike ekstenzije vestibuluma i frenulektomije. Najčešća tehnika prekrivanja recesije kombinacija je peteljkastoga režnja sa slobodnim vezivnotkivnim transplantatom. Pozitivna se svojstva HA iskorištavaju pozicioniranjem HA na ogoljeli korijen i na operacijsko mjesto. Nedovoljno je istražen utjecaj HA pri terapiji gingivnih recesija. Dosadašnji rezultati istraživanja pokazuju pozitivan utjecaj HA na cijeljenje u kombinaciji s kirurškim tehnikama terapije recesija.

Ključne riječi: hijaluronska kiselina; cijeljenje; mukogingivna kirurgija; gingivna recesija

THE USE OF HYALURONIC ACID IN MUCOGINGIVAL SURGERY

Summary

Hyaluronic acid (HA) is a biocompatible glycosaminoglycan used in various fields of medicine. Due to positive properties of HA affecting cell proliferation, migration and adhesion, hygroscopicity and involvement in the process of inflammation and angiogenesis, it can also be used as an agent for faster wound healing. It is an endogenous substance whose concentration increases during the natural process of wound healing, therefore it has found its place in mucogingival surgery when stopping or covering gingival recessions. The widespread problem of gingival recession with consequent sensitivity of tooth necks, carious and non-carious lesions and aesthetic demands of patients can be corrected by surgical procedures. At the beginning, it is necessary to determine the etiological cause of the recession. Then, the surgical part of the therapy can be introduced. Depending on the indications, there are different techniques: pedicle flaps, free gingival graft, free connective tissue graft, vestibulum extension techniques and frenectomy. The most common technique for covering the recession is a combination of a pedicle flap with a free connective tissue graft. The positive properties of HA are exploited by positioning HA on the exposed root and on the operative spot. The influence of HA in the treatment of gingival recessions has not been sufficiently investigated. Research results so far show a positive influence of HA on healing in combination with surgical recession therapy techniques.

Keywords: hyaluronic acid; wound healing; mucogingival surgery; gingival recession

SADRŽAJ

1. UVOD	1
2. UPOTREBA HIJALURONSKE KISELINE U MUKOGINGIVNOJ KIRURGIJI	4
2.1. Hijaluronska kiselina	5
2.1.1. Struktura	5
2.1.2. Rasprostranjenost	5
2.1.3. Sinteza	6
2.1.4. Svojstva	6
2.1.5. Funkcije	6
2.1.6. Razgradnja	8
2.1.7. Preparati	8
2.2. Cijeljenje rana	9
2.2.1. Uloga hijaluronske kiseline u cijeljenju	9
2.3. Mukogingivna kirurgija	12
2.3.1. Gingivne recesije	12
2.3.1.1. Uzroci recesija	13
2.3.1.2. Terapija recesija	14
2.3.1.2.1. Zahvati peteljkastog režnja	15
2.3.1.2.2. Slobodni gingivni transplantat (SGT)	16
2.3.1.2.3. Slobodni vezivnotkivni transplantati (SVT)	17
2.3.1.2.4. Frenotomija i frenektomija	18
2.4. Hijaluronska kiselina i mukogingivna kirurgija	18
2.4.1. Hijaluronska kiselina i peteljkasti režnjevi	18
2.4.2. Hijaluronska kiselina, peteljkasti režanj i slobodni vezivnotkivni transplantat	19
2.4.3. Hijaluronska kiselina i slobodni gingivni transplantat	20
3. RASPRAVA	23
4. ZAKLJUČAK	26
5. LITERATURA	29
6. ŽIVOTOPIS	34

Popis skraćenica

CAF (engl. *coronally advanced flap*) – koronalno pomaknuti režanj

CAL (engl. *clinical attachment level*) – razina epitelnog pričvrška

CD44 (engl. *cluster of differentiation 44*)

CRC (engl. *complete root coverage*) – potpuna prekrivenost korijena

ECM – ekstracelularni matriks

HA (engl. *hyaluronic acid*) – hijaluronska kiselina

HMW-HA (engl. *high molecular weight hyaluronic acid*) – hijaluronska kiselina visoke molekularne mase

KT – keratinizirano tkivo

LMW-HA (engl. *low molecular weight hyaluronic acid*) – hijaluronska kiselina niske molekularne mase

MCAT (engl. *modified coronally advanced tunnel*) – modificirana koronalno pomaknuta tunelska tehnika

MRC (engl. *mean root coverage*) – srednja vrijednost prekrivenosti korijena

PD (engl. *probing depth*) – dubina sondiranja

RCT (engl. *randomized controlled trial*) – randomizirano kontrolno kliničko ispitivanje

RHAMM ili CD168 (engl. *receptor for hyaluronan mediated motility or cluster of differentiation 168*)

SGT – slobodni gingivni transplantat

SVT – slobodni vezivnotkivni transplantat

TGF- β 1 – transformirajući faktor rasta β 1

VAS – vizualno-analoga skala

Hijaluronska kiselina (HA) u novije je vrijeme sve više istraživana i potraživana. Zbog svojih pozitivnih svojstava biokompatibilnosti i netoksičnosti upotrebljava se u različitim preparatima; od kozmetike do uporabe u oftalmologiji, dermatologiji, reumatologiji, onkologiji i plastičnoj kirurgiji (1). Sve je veći interes za korištenjem HA tijekom cijeljenja rana, remodelacije kože, nosača aktivnih tvari, terapije raka, estetske medicine i tkivnoga inženjeringa (2). Usljed velike rasprostranjenosti prirodne ugljikohidratne endogene komponente ekstracelularnog matriksa (ECM) u ljudskom tijelu, jedinstvenih kemijskih i bioloških svojstava, uključujući higroskopsnost, viskoelastičnost, protuupalno, bakterijsko i osteoinduktivno svojstvo, interesantan je učinak hijaluronske kiseline kao biomaterijala (3). Kemijskom se modifikacijom molekuli produljuje vrijeme djelovanja, pa ima veliki potencijal uporabe na raznim mjestima (2).

U stomatologiji je HA prisutna u preparatima za oralnu higijenu i u preporučenim pripravcima za postekstrakcijsko i postoperativno cijeljenje (3). Mjesto pronalazi u mukogingivnoj kirurgiji pri zaustavljanju ili prekrivanju gingivnih recesija. Upravo su gingivne recesije sve češći problem populacije s visokim standardom higijene, ali i populacije s niskim standardom higijene. Kod prve je trauma uzrok recesija, a kod druge su recesije uzrokovane plakom. Posljedično nastaje osjetljivost zubnih vratova, karijesne i nekarijesne lezije te nezadovoljstvo pacijenta estetikom gingive. Prvi korak terapiji recesija je dijagnoza njene etiologije. Potrebno je pacijentu objasniti problem i uzrok nastajanja recesija bilo da se radi o traumi, pregrubom četkanju, pregrubim četkicama ili plaku zbog neadekvatne oralne higijene. Cilj je ukloniti uzrok recesije i korigirati pacijentove navike. Potom se, ovisno o klasifikaciji recesije, pacijenta može uvesti u kirurški dio terapije. Zavisno o indikacijama postoje različite tehnike: peteljkasti režnjevi, slobodni gingivni transplantat, slobodni vezivnotkivni transplantat, tehnike ekstenzije vestibuluma i frenulektomije. Tehnike ekstenzije vestibuluma i tehnike modifikacije frenuluma koriste se za smanjenje vučne sile mišića, rizičnog čimbenika nastanka recesija. Peteljkasti se režnjevi često koriste modificirani i s mekotkivnim transplantatima. Peteljkasti režnjevi dijelom ostaju pričvršćeni za svoje originalno mjesto što im pruža dodatnu sigurnost vaskularizacije. Mekotkivni transplantati potpuno se odvajaju od svojeg ležišta, koje je najčešće nepce, i postavljaju se na operacijsko mjesto. Stoga im je važno osigurati mogućnost revaskularizacije (4). Najčešća tehnika prekrivanja recesije s najboljim rezultatima kombinacija je peteljkastoga režnja sa slobodnim vezivnotkivnim transplantatom (5). U tehnikama pozitivna se svojstva HA iskorištavaju pozicioniranjem HA

na ogoljeli korijen, na režanj ili transplantat pričvršćen šavovima i, ako postoji, na donorsko mjesto s ciljem boljeg cijeljenja i postoperativnih rezultata.

Svrha je ovoga rada prikazati dosadašnje spoznaje i rezultate korištenja HA u mukogingivnoj kirurgiji.

2. UPOTREBA HIJALURONSKE KISELINE U MUKOGINGIVNOJ KIRURGIJI

2.1. Hijaluronska kiselina

Hijaluronska je kiselina biopolimer s važnim ulogama kod bakterija i ljudi. Meyer i Palmer otkrili su HA 1934. godine, kada i dobiva naziv, u staklastom tijelu goveđih očiju (6). Iako je rasprostranjena molekula tijela, spoj HA zainteresirao je medicinu 70-ih i 80-ih godina prošloga stoljeća kada je napravljen prvi medicinski specijalni preparat HA u kirurškoj oftalmologiji (7).

2.1.1. Struktura

Hijaluronska kiselina ili hijaluronan linearni je glikozaminoglikanski spoj koji pripada obitelji polisaharida. Jednostavnu molekulu HA čini ponavljajući disaharid d-glukuronske kiseline i N-acetil-D-glukozamin izmjenično povezani $\beta(1,4)$ i $\beta(1,3)$ glukozidnim vezama s kemijskom formulom $(C_{14}H_{21}NO_{11})_n$. Može biti slobodna molekula vezana za proteine ili dio kompleksnih struktura poput ECM-a. U fiziološkim je uvjetima ionizirana, negativno nabijena ili sol natrijeva hijaluronata ili hijaluronana (6). HA ima izvanredno negativan naboj pri neutralnom pH. Najnegativnije je nabijeni anion u prirodi. Visoko je hidrofilna molekula zbog karboksilne funkcijske skupine, ali ima i acetamidnu i hidroksilnu funkcijsku skupinu. Veliki raspon molekularne težine ovisi o duljini lanca. Zbog različitih molekularnih veza pojavljuje se u više konformacijskih oblika. Navedeno povećava broj izomera HA, stoga molekula može posjedovati različita svojstva (6,8).

2.1.2. Rasprostranjenost

HA je prirodna makromolekula sveprisutna u kralježnjacima i bakterijama različitih koncentracija i molekularnih težina. Osoba prosječne težine 70 kg ima 15 g HA u tijelu (1). Ponajviše se javlja u embrionalnom tkivu i jedna je od glavnih komponenti ECM-a vezivnoga i epitelnog tkiva. U velikim je količinama u tkivima s puno vode, poput sinovijalne tekućine zglobova, pupkovine i staklastoga tijela oka, ali i u serumu, slini i sulkusnoj tekućini (2,9). Također, značajne su količine u koži (dermisu i epidermisu), tetivama, hrskavici i srčanim zaliscima (8,10). Može se naći intracelularno i pericelularno (8). HA je identificirana molekula u svim parodontnim tkivima, posebno u demineraliziranom tkivu, gingivi i parodontnom ligamentu, a u malim količinama u cementu i alveolarnoj kosti (11).

2.1.3. Sinteza

Većina stanica sposobna je sintetizirati HA (11). Iako je glikozaminoglikan, za razliku od heparin sulfata ili hondroitin sulfata koji se sintetiziraju u Golgijevom aparatu, nesulfatiran je i u tijelu se sintetizira unutar stanične membrane kao slobodni polimer hijaluron sintazama. To su transmembranski proteini iz skupine glikoziltransferaza koje stvaraju polimere HA i translociraju je ekstracelularno (6). Od hijaluron sintaza HAS1 i HAS2 stvaraju HA veće molekularne težine, a HAS3 stvara HA niže molekulske mase (7). HA visoke molekularne mase u parodontnom tkivu stvaraju hijaluron sintaze prisutne u raznim stanicama poput fibroblasta, keratinocita, cementoblasta i osteoblasta (11).

2.1.4. Svojstva

Najvažnije svojstvo HA je higroskopnost, koja je jedna od najvećih u prirodi (11). Važna je za hidrataciju i osmotsku ravnotežu. Anionska molekula, posebice u dermisu, veže veliku količinu vode i stvara rezervoar vode. Takvo vlažno okruženje pomaže u cijeljenju rana (8). Veliki je neantigen i neimunogen zbog visoke strukturne homologije, očuvanosti strukture HA među vrstama i slabe interakcije s krvnim komponentama. Odlikuje se i biokompatibilnošću, biorazgradivošću, netoksičnošću i lakom modifikacijom (6).

Dokazan je bakteriostatski efekt, a može imati i antioksidacijski učinak uklanjajući slobodne radikale (11). Za značajnu ulogu HA u tijelu i primjenu kao preparata važna su njezina reološka svojstva. Otopine HA viskoelastične su prirode i pokazuju pseudoplastično ponašanje (10).

2.1.5. Funkcije

HA u tijelu ima strukturnu i hidratacijsku ulogu. Uključena je u fiziološke i patološke procese poput angiogeneze, reakcije s kisikovim reaktivnim vrstama, aktivnosti leukocita, zacjeljivanje rana, napredovanje i razvoj raka te imunološke reakcije. HA pomaže stvarati gel matricu i stabilizirati ECM vežući se u duge lance koji se isprepliću s proteoglikanima i ostalim komponentama ECM-a poput kolagena i elastina. Tako nastala struktura zauzima veliki volumen (2,12).

Hijaluronska je kiselina odgovorna za mnoge procese, uključujući adheziju, migraciju i proliferaciju stanica, upalnu reakciju i moduliranje unutarstanične signalizacije. Svestranost se može pripisati vezanju za veliki broj receptora, ostvarujući staničnu komunikaciju. Veže se najviše za hijaladherine, skupinu specifičnih proteina od kojih su najvažniji RHAMM (engl. *the receptor for hyaluronate-mediated motility*) / CD168 i CD44. Multifunkcionalni stanični protein, CD44, prisutan je na različitim stanicama i smatra se glavnim receptorom HA. Interakcijom HA i hijaladherina stvaraju se intracelularni signali za proliferaciju, diferencijaciju, mobilnost stanice i degradaciju molekula HA (8). Receptor CD44 eksprimira se u parodontnome tkivu i tako je povezan s procesima proliferacije stanica parodontnog ligamenta te procesima mineralizacije (13). Također, molekula HA sudjeluje u rastu stanica epitelnog tkiva, eozinofila i makrofaga (7).

HA u ECM-u proizvodi mrežastu strukturu stvarajući okruženje koje sprječava prodor egzogenih tvari poput bakterija. Kada postane manje stabilna, veća je pokretljivost i invazivnost mikroorganizma te stanica raka ECM-om (6).

Učinkovitost zacjeljivanja i nastajanja ožiljkastog tkiva ovisi o težini molekularne mase. Molekule HA visoke molekularne težine (engl. *high molecular weight hyaluronic acid* – HMW-HA) imaju antiangiogene i protuupalne učinke i, ostvarujući veze, doprinose cjelovitosti tkiva te daju otopinama izgled želea. U takvoj formi ima imunosupresivni učinak, modulira imunološki odgovor, smanjuje ekspresiju upalnih citokina i ima antitumorski učinak (8,14).

Fragmenti niske molekularne težine (engl. *low molecular weight hyaluronic acid* – LMW-HA) i oligosaharidi HA pokazuju suprotan učinak. Djeluju proangiogeno, proupalno, imunostimulativno i remodeliraju tkivo tijekom cijeljenja rane doprinoseći stvaranju ožiljkastog tkiva (6,14).

Otopine su viskoelastične, djeluju kao amortizer i lubrikant u tkivima. Štite hrskavice od oštećenja podmazujući zglobne površine i apsorbirajući sile (12).

HA može smanjiti živčane impulse i prag osjetljivosti živaca na bol (6).

2.1.6. Razgradnja

HA se u tkivu uklanja limfnom drenažom, krvotokom ili lokalnom razgradnjom. Kada molekula dospije u krvotok, 85 – 90 % eliminira se jetrom, 10 % bubrezima, a 1 – 2 % urinom (11). Poluživot molekule HA u čovjeka varira; u krvotoku nekoliko minuta (2 – 6 min), u epitelnom tkivu 12 – 24 sata i do 70 dana u staklastom tijelu oka (8).

Obitelj enzima zadužena za većinu razgradnje HA je obitelj hijaluronidaza. Postoji šest vrsta hijaluronidaza u ljudskom tijelu (14). Disociraju HA na manje oligosaharide, a potom enzimi β -D-glukuronidaze i β -N-acetil-heksozaminidaze nastavljaju razgradnju. Ali, može se razgraditi i drugim nespecifičnim putem koji podrazumijeva razgradnju reaktivnim metabolitima kisika, neenzimskim reakcijama, kiselom i alkalnom hidrolizom (6,7,12).

2.1.7. Preparati

Svojstva HA učinila su je široko rasprostranjenim biomaterijalom u medicini. Na tržištu postoje topikalne kreme i gelovi za rane, kožne ulkuse, smanjivanje simptoma pečenja, svrbeža i boli kod dermatoz. Također, postoje submukozni preparati za povećanje usnica i subkutane injekcije za korekciju kože zbog promjena povezanih sa starenjem (15,16). Najrasprostranjenija je u kozmetologiji u sastavu različitih krema i gelova. U kirurgiji se koristi kao sredstvo protiv stvaranja ožiljaka; u reumatologiji i ortopediji kod liječenja osteoartritisa i regeneraciji hrskavice viskosuplementacijom; u oftalmologiji u sastavu umjetnih suza, ali i intraoperativno kod kirurških zahvata; u dermatologiji za korekciju kože u sastavu dermalnih filera, a mjesto nalazi i u dentalnoj medicini (1,6). Zbog sve veće potražnje za kozmetičkim pripravcima, povećanog broja ljudi s ortopedskim problemima i sindromom suhih očiju, povećava se i prisutnost HA na tržištu (8).

Svojstva HA koriste se na razne načine. Antimikrobni učinak modificirane HA iskorištava se u zavojima rana, kontaktnim lećama, otopinama za čišćenje leća i kozmetičkim preparatima. S obzirom na to da u koži i mekom tkivu ima visoku koncentraciju, svojstva pospešivanja migracije te diferencijacije epitelnih i mezenhimalnih stanica, prikladan je izbor za matricu i izradu 3D poroznih materijala koji omogućavaju regeneracijsko cijeljenje tkiva i tkivni inženjering (10).

U novije je vrijeme kao sredstvo za isporuku lijekova za oftalmološku, nazalnu, plućnu, topikalnu i parenteralnu primjenu (12). HA se može konjugirati, koristiti se kao nanonosac s

povećanjem unosa i učinkovitosti preparata te može osigurati kontinuirano otpuštanje aktivne tvari (7). Hijaluronidaza potiče hidrolizu HA i tako povećava permeabilnost tkiva. Iskorištava se u preparatima za ubrzanje dostave aktivnog sastojka tkivom, a svojstvo iskorištavaju i neke bakterije koje proizvode hijaluronidazu za napredovanje tkivom. Zbog hidrofilnosti primjenjuje se u slučajevima gdje je potrebno minimalno prijanjanje stanica, poput mrežica koje se izrađuju i postavljaju na postoperativno mjesto za sprječavanje postoperativne adhezije susjednih slojeva. Primjenjuje se i kod kardiovaskularnih graftova i stentova gdje je potrebna smanjena adhezija krvnih stanica (6). Svojstvo vlaženja koristi se za pomlađivanje izgleda kože (1).

Postoje razni oblici preparata HA – kreme, gelovi, pjene, hidrogelovi, dermalna punila ili intradermalne injekcije (16).

Razvijene su različite tehnike kako bi se poluzivot produžio, molekula stabilizirala i učinkovitost poboljšala za upotrebu u medicinskim preparatima. Izazov apliciranja HA predstavlja velika sklonost bubrenju koja dovodi do brze razgradnje (8). Tehnike kemijske i fizičke modifikacije, esterifikacija, cijepanje (engl. *grafting*), umrežavanje ili *cross-linking* čine materijal otpornijim na razgradnju, a može se miješati i s drugim polimerima (16).

2.2. Cijeljenje rana

Cijeljenje uključuje kompleksne reakcije aktivirane ozljedom tkiva s ciljem obnavljanja integriteta tkiva. Odgovor na ozljedu tkiva i krvnih žila počinje taloženjem ugruška bogatog trombocitima. Slijedi priljev akutnih upalnih stanica i rana cijeli regeneracijom ili fibroznim tkivom (14). Cijeljenje uključuje kontrolirane faze: upalnu, granulacijsku, reepitelizacijsku i remodelacijsku ili maturacijsku. Počinje upalom i stvaranjem fibrinskog čepa koji je kao podloga za daljnje procese. U upaljeno područje migriraju i adheriraju polimorfonukleari. Oni obavljaju fagocitozu mikrobnih tvari, preveniraju mikrobnu proliferaciju i induciraju stvaranje upalnih citokina. Potom stanice proliferiraju i stvara se granulacijsko tkivo, angiogeneza, zatim stabilizacija, maturacija i remodelacija tkiva te epitelizacija (11).

2.2.1. Uloga hijaluronske kiseline u cijeljenju

HA aktivna je tijekom cijeloga procesa cijeljenja. Nije samo produkt upale, već i promotor (17). Uloga hijaluronske kiseline u cijeljenju počinje u fazi upale. Tada se u tkivu nalaze

obilne količine HMW-HA. Zahvaljujući trombocitima i ozlijeđenim endotelnim stanicama razine HA rapidno rastu, dosežući maksimum trećega dana nakon ozljede. Trombociti, kao i megakariociti, u svojoj citoplazmi sadržavaju velike količine HA. Fibrinski ugrušak i HA utječu jedno na drugo. Naime, fibrinogen, protein na koji se HA može vezati, i njegov fibrinski produkt održavaju koncentraciju HA te stvaraju kalup za depoziciju fibrinskog ugruška. Akumulacija HA, zbog svojstva vezanja vode, doprinosi nastajanju lokalnog edema stvarajući prostor za olakšanu infiltraciju prvih medijatora upale – polimorfonukleara. Oni uklanjaju debris, mrtve stanice i dekontaminiraju prostor fagocitozom. HA tako suzbija kolonizaciju i proliferaciju patogenih bakterija u parodontnim tkivima.

U početnim se fazama u vezivnom tkivu također nalazi velika količina reaktivnih metabolita kisika, metaloproteinaza, prostaglandina kao produkata upalnih stanica. Hvatanje slobodnih radikala, spomenuto svojstvo HA, upravo tada djeluje štiteći stanice od oštećenja. Pritom se HA razgrađuje enzimima hijaluronidaze i slobodnim radikalima, a ponajviše slobodnim kisikovim radikalima. HA mijenja svoju ulogu razgradnjom, jer ona ovisi o njezinoj molekularnoj težini. Nakon polimorfonukleara na mjestu ozljede su mononuklearne stanice, limfociti i monociti koji se u tkivu pretvaraju u makrofage. Fragmenti HA sudjeluju u induciranju ekspresije gena makrofaga za upalu i induciraju ekspresiju kemokina, od kojih je jedan i faktor tumorske nekroze, TNF- α . HA je ključna molekula upalnog odgovora, imunosne regulacije upalnog odgovora i posrednik između ozlijeđenog ECM-a i upalnih stanica.

Zbog kontradiktornih uloga HMW-HA i LMW-HA unutar samog upalnog procesa promiče upalu, ali može i ublažiti upalni odgovor. Djeluje na stabilizaciju granulacijskog tkiva sprječavajući razgradnju ECM-a proteinima serin-proteaza nastalih upalnim stanicama tijekom cijeljenja.

U ranoj su fazi granulacije razine HA prolazno povišene i dovode do proliferacije fibroblasta, koji su zaslužni za proizvodnju većine komponenti ECM-a, migraciju stanica u granulacijsko tkivo, povećavanje vlačne čvrstoće granulacijskog tkiva i strukturnu organizaciju tkiva. Fibroblasti su ključni u kasnijim fazama cijeljenja te je njihova invazija i proliferacija važna za depoziciju kolagena. Fibronektin je glikoprotein ECM-a zaslužan za migraciju fibroblasta u fibrinski matriks, a s HA stimulira cijeljenje. Zajedno osiguravaju migraciju fibroblasta i osiguravaju cijeljenje tkiva. Kako HA ima utjecaj na proliferaciju fibroblasta, tako i fibroblasti stimuliraju stvaranje HA. Tijekom cijeljenja HMW-HA se konstantno proizvodi,

ali se i njezino cijepanje na manje fragmente konstantno odvija u svim fazama cijeljenja. HMW-HA u ranoj fazi upale suprimira angiogenezu, ali brzo biva razgrađena na manje fragmente LMW-HA sa suprotnim učinkom, promovirajući angiogenezu. Tako osigurava krvnu opskrbu u područje cijeljenja. I CD44 i RHAMM receptori uključeni su u angiogenezu. Receptor CD44 uključen je u uklanjanje proizvoda razgradnje HA iz područja ozlijeđenog tkiva. CD44 može stimulirati upalu, ali i regulirati upalni odgovor. CD44 u interakciji s HA može imati suprotne učinke, ovisno u kojem se stadiju cijeljenja interakcija ostvari. To zavisi o ekspresiji CD44 receptora jer receptor ima 10 konstantnih eksona koji se mogu spajati u različite kombinacije.

U kasnijoj fazi granulacije prestaje sinteza HA i nastavlja se razgradnja HA hijaluronidazama i oksidacijom te se stvara LMW-HA. LMW-HA potiče proliferaciju endotelnih stanica i angiogenezu još nedefiniranim mehanizmom te djeluju proupalno induciranjem proizvodnje citokina.

Nakon granulacijske faze slijedi depozicija kolagena. Fibroblasti proliferiraju kako spori angiogeneza. HA sudjeluje u sintezi kolagena tipa III, koji ne pruža dovoljnu snagu rani, i proliferaciji ostalih komponenti ECM-a.

U procesu reepitelizacije obilna količinu HMW-HA i CD44 u koži, posebno u ekstracelularnim prostorima između keratinocita u epidermisu, štiti proliferaciju stanica i promovira mitozu, stimulira migraciju novih diferenciranih stanica u više slojeve kože.

U fazi remodelacije kolagen tipa I mijenja se za kolagen tipa III, pretpostavlja se potencijalno potaknutim smanjenim razinama HA (11,14).

Istraživanja podupiru pozitivan učinak HA na cijeljenje i parodontno tkivo (3). Pilloni i suradnici istraživali su utjecaj HA u ranom cijeljenju gingivnog tkiva kod ljudi. Zaključili su da je 24-satno postoperativno cijeljenje bilo ubrzano na području korištenja HA. Utvrdili su da korištenje HA ne modificira nastanak novih krvnih žila u ranoj fazi cijeljenja, ali poboljšava remodeliranje ECM-a i maturaciju kolagena, što može potaknuti bolje cijeljenje tkiva (17). Objavljeno je da HA ima pozitivan učinak na cijeljenje parodonta nakon kirurške i nekirurške terapije. U nekoliko studija egzogena HA testirana je na pacijentima s kroničnim parodontitisom s pozitivnim rezultatima smanjenja krvarenja pri sondiranju i dubini sondiranja. U istraživanju Fujioka-Kobayashi i suradnika ispitivan je utjecaj umrežene i prirodne HA na proliferaciju i diferencijaciju stanica parodontnog ligamenta *in vitro*.

Promatrano je i ispitivano 7 skupina, 1 kontrolna i 6 skupina s različitim koncentracijama i vrstama HA. Skupine umrežene i neumrežene HA pokazale su visoku vitalnost i količinu stanica parodontnog ligamenta, pospješile su proliferaciju i ranu osteogenetsku diferencijaciju, ali značajno je smanjena kasna osteogenetska proliferacija (18).

HA je pokazala pozitivan učinak na smanjenje plaka i krvarenja pri sondiranju kod pacijenata s gingivitisom. Kod pacijenata s kroničnim parodontitisom aplikacija HA uz nekiruršku terapiju struganja i poliranja korijena rezultirala je smanjenjem krvarenja pri sondiranju i dubini sondiranja (engl. *probing depth* – PD) u odnosu na provođenje samo nekirurške terapije (9). Druga istraživanja pokazala su da nema statistički relevantne razlike u bakterijskom profilu kada je HA korištena u kombinaciji s nekirurškom terapijom (19).

Klinička izvješća i *randomizirana* klinička ispitivanja pokazala su prednosti adjuvantnog korištenja HA tijekom kirurških parodontoloških zahvata povećanjem kliničke razine pričvrsta i smanjenjem PD-a (9).

2.3. Mukogingivna kirurgija

Friedman je 1987. mukogingivnu kirurgiju definirao kao kirurške postupke koji za cilj imaju očuvanje gingive, uklanjanje suvišnog frenuluma ili mišićnih hvatišta i povećanje dubine vestibuluma (4). Mukogingivna kirurgija podrazumijeva operativne zahvate ispravljanja morfoloških defekata, položaja i/ili debljine gingive čiji je cilj očuvanje pričvrstne gingive, zaustavljanje recesije i povećanje dubine vestibuluma. Razvila se iz potrebe saniranja sve učestalijih estetskih defekata i defekata mukogingivnog kompleksa, koji se zajednički nazivaju mukogingivnim problemom. Pojam mukogingivni kompleks označava keratiniziranu gingivu, alveolarnu mukozu i mukogingivnu granicu, a mukogingivni problem obuhvaća istovremenu kombinaciju triju kliničkih nalaza: gingivnu upalu, recesiju i smanjenje ili odsutnost pričvrstne gingive (20).

2.3.1. Gingivne recesije

Recesija nastaje zbog aksijalno pomaknutog marginalnog ruba gingive, posljedično ostavljajući izloženu površinu korijena zuba ili površinu implantata. Stanje je povezano s gubitkom tkiva parodonta: gingive, parodontnog ligamenta, cementa korijena i kosti oko zuba

ili mukoze i kosti oko implantata (21). Može se javiti lokalizirano ili generalizirano i zahvaća više od 50 % populacije uključujući zdrave ljude (21,22).

Najčešće korištena klasifikacija recesija je Millerova klasifikacija.

Millerova klasifikacija recesija:

I. klasa: vestibularno smještena recesija koja ne prelazi mukogingivno spojište, bez gubitka kosti i interdentalnih papila.

II. klasa: vestibularno smještena recesija koja doseže ili prelazi mukogingivnu granicu, s očuvanom papilom interdentalno.

III. klasa: recesija marginalnog tkiva doseže ili prelazi mukogingivno spojište. Interdentalno se vrh kosti ili mekog tkiva nalazi apikalnije od caklinsko-cementnog spojišta, ali koronalnije od apikalnog dosega recesije marginalnog tkiva.

IV. klasa: recesija marginalnog tkiva prelazi mukogingivno spojište. Interdentalno se vrh kosti nalazi apikalnije od ruba recesije marginalnog tkiva. Gubitak tkiva može nastati zbog parodontitisa ili radikalnog liječenja parodontitisa (4).

Millerova I. i II. klasa najčešće nastaju zbog traume nastale nepravilnim četkanjem, dehiscijencijom i fenestracijom kosti. Millerova II. i IV. klasa nastaje u sklopu parodontitisa i njegovog liječenja. Potpuno se prekrivanje korijena može očekivati kod terapije Millerove I. i II. klase, a kod III. klase samo se djelomično može prekriti korijen zbog velikog gubitka okolnoga tkiva (20).

2.3.1.1. Uzroci recesija

Najčešći uzrok nastanka recesije je upala povezana s plakom ili s traumom. Recesije povezane s traumom nastaju pregrubim četkanjem i uporabom četkica visoke tvrdoće. Takve su recesije prisutne kod mladih i kod populacije s visokim standardom oralne higijene. Klinički se nalazi klinasti defekt s glatkim, ekspaniranim i poliranim korijenom (4). Recesije su prisutne i kod populacija s nezadovoljavajućom oralnom higijenom gdje je uzrok recesije upala uzrokovana plakom. Stoga su recesije često vidljive kod pacijenata s gingivitisom i parodontitisom (4,23). Generalizirane recesije kod parodontitisa mogu se klinički naći na vestibularnoj strani i na aproksimalnim stranama zubi. Često ih je nemoguće rekonstruirati i prekriti korjenove bilo kojom tehnikom (24). Zbog plaka upala može nastati i kod neadekvatnih restorativnih ili

fiksno-protetičkih rješenja smještenih subgingivno zbog plak retentivnog mjesta koji uzrokuje iritaciju tkiva (4). Ostali morfološki rizični čimbenici koji pridonose nastanku recesija su tanka ili nepostojeća alveolarna koštana lamela i bukalni položaj zuba, zbog kojih može doći do dehiscijencije i fenestracije. Takva morfologija čest je nalaz malpozicioniranih i ortodontski liječenih zubi pomaknutih u alveolarnom nastavku, kada je od odlučujuće važnosti debljina marginalnog mekog tkiva na strani pritiska. Tada se predlaže pristupiti transplantacijskim postupcima povećanja dimenzije gingive prije ortodontske terapije (4,20). Uska apikokoronarna širina ili smanjena bukolingvalna debljina pričvrzne gingive, koronarno hvatište frenuluma i dubina vestibuluma također predstavljaju predisponirajuće čimbenike nastanku recesija (20). Pojedine longitudinalne studije govore da uska dimenzija gingiva nije čimbenik razvoja, nego je posljedica recesije. Istraživanja podupiru zaključak kako ne postoji određena širina gingive koja bi bila odlučujuća za održavanje integriteta parodonta i parodontnog zdravlja (4). Također, nedostatak pričvrzne gingive nužno ne podrazumijeva nastanak recesija mekog tkiva uz pravilnu oralnu higijenu. Međutim, *Consensus of Section VII (Gingival augmentation / Mucogingival surgery) of the World Workshop in Clinical Periodontics* donosi da se kod napredujućih recesija povezanih sa smanjenom širinom gingive treba razmotriti augmentacija mekog tkiva (25). Smanjena dubina vestibuluma može značiti nepostojanje pričvrzne gingive i njezinu veliku pomičnost. Takvo stanje vestibuluma otežava oralnu higijenu i kontrolu plaka, a količina gingive može se lako testirati kliničkim testom napetosti (4).

2.3.1.2. Terapija recesija

Indikacije za terapiju recesija su: preosjetljivost korijena zuba, nastanak karijesnih lezija na korijenu, nekarijesne lezije, promijenjen odnos zuba i gingive s lošom kontrolom plaka. Ipak, najčešći razlog terapije estetske je prirode. Važno je napomenuti da recesija može dulje vrijeme ostati stabilna i bez upale (4). Nedavni sistematski pregledni rad promatrao je napredovanje netretiranih pojedinačnih i multiplih gingivnih recesija odraslih tijekom dvije godine. Chambrone i Tatakis zaključili su da je u 78,1 % slučajeva defekt napredovao sa 79,3 % pojavnosti novih gingivnih recesija. Utvrdili su da netretirane recesije kod osoba dobre oralne higijene imaju veliku vjerojatnost napredovanja tijekom vremena (26).

Terapija mukogingivnog problema počinje dijagnostikom etiologije recesija i objašnjenjem etiologije pacijentu. Najčešća je etiologija agresivno četkanje zubi ili neadekvatna oralna

higijena, stoga terapija počinje uputama i prilagođavanjem oralne higijene. Zatim se može pristupiti planiranju i provedbi kirurškog mukogingivnog zahvata (24). Bez odgovarajuće terapije mukogingivnog problema upitna je dugotrajnost zuba u ustima.

Prve operacije povećanja dimenzije gingive usmjerile su se na povećanje dubine vestibuluma. Nedovoljna gingivna dimenzija u novije se vrijeme nadoknađuje operacijama peteljkastih reznjeva ili slobodnog transplantata mekog tkiva s boljom predvidljivošću cijeljenja.

Recesija gingive široko je rasprostranjena. Tijekom zadnjih desetljeća tehnike i pristupi terapiji razvijeniji su i istraživani. Literatura navodi nekoliko tehnika terapije recesija: peteljkastim reznjevima, slobodnim gingivnim transplantatom, slobodnim vezivotkivnim transplantatom, korištenjem derivata caklinskog matriksa i vođenom tkivnom regeneracijom (4). Tijekom odabira terapije treba se obazreti na broj zahvaćenih zuba i napredovanje same recesije. Za pojedinačne recesije Millerove I. i II. klasifikacije najboljim se rješenjem pokazao koronalno pomaknuti režanj uz slobodni vezivotkivni transplantat (SVT) ili kombinirano s derivatima matriksa cakline. Često se koriste modificirana koronalno pomaknuta tunelska tehnika ili lateralna zatvorena tunelska tehnika kod pojedinačnih recesija klase I mandibularnih zubi. Kod multiplih susjednih recesija terapija je zahtjevnija i na rezultat operacije uvelike može utjecati tanka gingiva, tanka ili nepostojeća podležea kost i vučna sila mišića. Kombinacija tehnika pokazuje najveću predvidljivost prekrivanja ogoljele površine korijena. Avaskularna podležea površina, ograničena krvna opskrba i stupanj recesije utječu na rezultate cijeljenja transplantata (27). Cilj je svakog prekrivanja recesije potpuno prekrivanje korijena (engl. *complete root coverage* – CRC), koje nije uvijek moguće.

2.3.1.2.1. Zahvati peteljkastog reznja

Zahvati peteljkastog reznja podrazumijevaju nekoliko tehnika koje se razlikuju po rezu, smjeru pomaka reznja i šavovima. Pri zahvatu jedan dio reznja ostaje pričvršćen za okolno tkivo dok se drugi dio postavlja preko ogoljelog korijena. Neki od njih lateralno su kližući režanj, koronalno pomaknuti režanj i polumjesečasti koronalno pomaknuti režanj. Danas se najčešće koriste modifikacije spomenutih tehnika. Lateralno pomaknuti režanj koristi se kod pojedinačnih recesija gdje je dovoljno keratinizirane gingive susjednog područja, a dubina vestibuluma je dovoljna. Kontraindicirana je tehnika kod dehiscijencija susjednog donorskog mjesta (4).

Koronalno pomaknuti režanj i tunelska tehnika često su korištene tehnike (28). Koronalno pomaknuti režanj (engl. *coronally advanced flap* – CAF) tehnika je koronalnog pomicanja reznja za pokrivanje recesija jednog ili više korijena po Zucchelliju. Tehnika se izvodi ako je debljina tkiva odgovarajuća pa se može dovoljno mobilizirati za prekrivanje korijena zubi (21). Istraživanje Pini Pratoa i suradnika četrnaestogodišnjim *follow-upom* pokazalo je 39 % rekurentnost recesija kod pacijenata tretiranih samo CAF-om (29). S ciljem boljih rezultata CAF se izvodi samo kada postoji minimalno 2 mm keratiniziranog tkiva (KT) apikalno od recesije. U suprotnom se kombinira sa slobodnim vezivnotkivnim transplantatom (SVT). Kombinacija se preporučuje kada postoji duboka recesija, ako je zub pozicioniran bukalno i ako je mala dubina vestibuluma.

Tunelskim se tehnikama smanjuje potreba za rezovima i traumatizacijom tkiva. Kod tankog tkiva sigurnije je pristupiti punoj debljini reznja kako bi se smanjila mogućnost rupture i perforacije reznja. Postignuti su dobri rezultati s modificiranom koronalno pomaknutom tunelskom tehnikom (engl. *modified coronally advanced tunnel* – MCAT) za pojedinačne i multiple recesije. Zbog predvidljivosti rezultata, tunelske tehnike i CAF tehnike kombinirane sa SVT-om preporučene su tehnike za pojedinačne ili multiple recesije. Kada se želi izbjeći dva operacijska mjesta, donorsko i primateljevo, ili postoji kontraindikacija dvaju operacijskih polja, mogu se koristiti tehnike kombinirane s caklinskim derivatom matriksa, kolagenim matricama ili acelularnim dermalnim matricama (21).

2.3.1.2.2. Slobodni gingivni transplantat (SGT)

Slobodni gingivni transplantat epitelizirano je tkivo koje se najčešće uzima s tvrdog nepca s područja pretkutnjaka i kutnjaka (30).

Zbog nedovoljne predvidljivosti zahvat je rijetko preporučen za prekrivanje korijena, ali je tehnika preporučena za povećanje dimenzije keratiniziranog tkiva. Odgovarajuća opskrba krvlju uvelike utječe na rezultat. Ako je ona nedovoljna, može doći do skupljanja i nekroze samog transplantata (31). Jednofazna ili izravna metoda po Milleru podrazumijeva supragingivno i subgingivno struganje korijena, poliranje korijena te kondicioniranje korijena tetraciklinskom otopinom ili limunskom kiselinom. Pod kutom od 90° prave se horizontalni rezovi na susjedne papile uz defekt. Vertikalni se rezovi nastavljaju na krajeve horizontalnih i prelaze mukogingivnu granicu. Kada je ležište spremno, uzima se epitelizirani transplantat s

nepca (20). Kako bi se smanjila niska predvidljivost rezultata, uvedena je tehnika slobodnog gingivnog transplantata u dvije faze ili neizravna tehnika po Bernimoulinu. U prvoj se fazi SGT koristi za gingivnu augmentaciju apikalno od defekta, a osam tjedana nakon prve operacije izvodi se prekrivanje ogoljelog korijena s peteljkastim režnjem, koronalno pomaknutim režnjem. Najčešće se koristi za mandibularne recesije gdje postoji visoka insercija frenuluma i nedovoljno keratiniziranog tkiva (20,21). Glavne komplikacije su: skupljanje transplantata nakon operacije, bol donorskog mjesta i operacijskog područja, različitost boje, površine transplantata i okolnog tkiva na mjestu postavljanja transplantata (31). Ovom se metodom zaustavlja napredovanje recesije. Nije indicirana za prekrivanje recesija kod recesija koje ne napreduju i kod recesija bez upale. Ipak, ponekad se, u estetske svrhe, SGT koristi za prekrivanje recesija kao metoda koja osigurava povećanje dimenzije keratiniziranog tkiva gingive s boljim povećanjem apikoronarne dimenzije pričvrstne gingive u odnosu na slobodni vezivnotkivni transplantat (20).

2.3.1.2.3. Slobodni vezivnotkivni transplantati (SVT)

Slobodni vezivnotkivni transplantat (SVT) danas se smatra zlatnim standardom prekrivanja gingivnih recesija. Najčešće se kombinira s tehnikom peteljkastim režnjevima za pojedinačne ili multiple recesije. Skoro je potpuno istisnuo SGT. Osim za prekrivanje korijena, mogu se koristiti i za augmentaciju grebena (20).

Transplantat se uzima s nepca 2 mm udaljen od ruba gingive zubi, kao predostrožnost nastanku recesija. S obzirom na to da je transplantat veće debljine nego SGT, uzima se s područja očnjaka i pretkutnjaka. Postoji nekoliko tehnika uzimanja transplantata: tehnika prema Bruni, tehnika otvorenih vrata i Harrisova tehnika (30). Deepitelizirani transplantat postavlja se na ogoljeli korijen zuba i pokriva lokalnim mukoperiostalnim režnjem. Tako se osigurava dvostruka krvna opskrba transplantata, što povećava uspješnost operacije (20). Tehnike koje se mogu upotrijebiti u kombinaciji sa SVT-om su CAF, tehnika tobolca i tunelska tehnika (4). S obzirom na to da se SVT pokriva lokalnim režnjem, estetika rezultata bolja je nego kada se koristi SGT kod kojeg je vidljiva svijetlo roza boja sluznice tvrdog nepca. Negativna strana tehnike je bol i neugoda zbog dva operacijska područja u usnoj šupljini. Upotreba SVT-a osigurava dugotrajnu gingivnu stabilnost i bolje prekrivanje korijena nego kada se koriste samo peteljkasti režnjevi (21).

2.3.1.2.4. Frenotomija i frenektomija

Frenulum je sluznični nabor koji povezuje usnicu i obraz na alveolarnu sluznicu. Frenulum s niskom insercijom može ugroziti gingivno zdravlje, utjecati na lošu kontrolu plaka i na prekomjerno povlačenje mišića, što rezultira recesijom. Dijagnosticira se apliciranjem tenzije na frenulum kako bi se vidio doseg naprezanja. Tehnike su često prisutne kao dio ortodontskog plana terapije u slučajevima dijasteme medijane. Postoje dvije terapije patogenog frenuluma: frenotomija i frenektomija. Frenotomijom se incizijom premješta hvatište frenuluma u alveolarnu mukozu, dok je frenektomija operacija ekscizije kompletnog vezivnog tkiva frenuluma, koja se može izvesti skalpelom s rizikom od krvarenja. Stoga dvije tehnike koje se češće koriste su tehnike s elektrokauterom ili laserom (32).

2.4. Hijaluronska kiselina i mukogingivna kirurgija

2.4.1. Hijaluronska kiselina i peteljkašti režnjevi

Eksperimentalno istraživanje Shirakatea i suradnika klinički i histološki ispituje cijeljenje recesija kod osam pasa sa šesnaest mjesta recesije nakon terapije koronalno pomaknutog režnja s korištenjem umrežene HA na ogoljelu površinu korijena i bez nje. Nakon deset tjedana pronađeno je značajno smanjenje recesija obje skupine, $0,25 \pm 1,28$ kontrolne i $0,63 \pm 0,52$ eksperimentalne skupine. Postoperativna eritematoznost trajala je duže kod grupe gdje je izveden samo CAF. Razina epitelnog pričvrška (engl. *clinical attachment level* – CAL), stvaranje cementa i vezivnotkivnog pričvrška značajno su bili veći kod skupine gdje je korištena HA pa je dobitak bio $0,44 \pm 0,50$, a kod kontrolne skupine $0,38 \pm 1,28$ (34).

Pilloni i suradnici u *randomiziranom* kontrolnom kliničkom ispitivanju (engl. *randomized controlled trial* – RCT) kod 30 pacijenata uspoređivali su dvije vrste terapija za recesije Millerove I. klase. Kod testne skupine upotrijebljena je umrežena HA (*HyaDENT BG*, *Bioscience*, Njemačka) na ogoljelu površinu korijena i tehnika CAF-a, a kod kontrolne skupine izveden je samo zahvat CAF. Neki od parametara koji su se mjerili jesu dubina recesije, dubina sondiranja (engl. *probing depth* – PD), CAL, KT i CRC. Tjedan dana nakon operacije oticanje i nelagoda ocijenjeni su vizualnom analognom skalom (VAS) i bili su osjetno manji u testnoj skupini. Nakon 18 mjeseci smanjenje recesije iznosilo je 2,7 mm u testnoj skupini, a 1,9 mm u kontrolnoj. Dobitak CAL-a, MRC-a i CRC-a bili su značajni u

obje skupine, ali statistički značajniji kod testne skupine. Statistički značajnih razlika između skupina nije bilo u vrijednostima PD-a i KT-a (34).

Kumar i suradnici istraživali su primjenu 0,2-postotnog gela HA (*Gengigel 0,2 %*, *Ricerfarma pharmaceuticals*, Milan, Italija) u kombinaciji s koronalno pomaknutim režnjem. U istraživanju je sudjelovalo 10 pacijenata s 20 mjesta recesija Millerove I. klase. Mjerene su recesije, PD i CAL. HA je postavljena na operacijsko mjesto prije šivanja režnja. Nakon 24 tjedna CRC je postignut na 40 % mjesta eksperimentalne skupine, a 20 % kontrolne skupine. Prosječni postotak prekrivenosti korijena iznosio je 68,33 % za eksperimentalnu i 61,67 % za kontrolnu skupinu. Smanjenje recesije iznosilo je 2,1 mm u eksperimentalnoj skupini, a 1,9 mm u kontrolnoj skupini, ali između grupa nije bilo značajnih razlika. Statistički značajnih razlika između testne i kontrolne skupine nije bilo u vrijednostima PD-a i CAL-a, iako je dobitak CAL-a bio značajan za obje grupe (35).

2.4.2. Hijaluronska kiselina, peteljasti režanj i slobodni vezivnotkivni transplantat

U RCT-u Rajan i suradnika sudjelovalo je 20 pacijenata s 40 recesija Millerove I. i II. klase. Devet mjeseci nakon provedene terapije zabilježeno je 77,84 % prekrivenosti korijena kontrolne skupine gdje je upotrijebljen SVT i CAF te 82,15 % testne skupine gdje je uz CAF primijenjen gel HA (*Gengigel*). I donorsko i operacijsko mjesto prekriveno je parodontnim zavojem. Vrijednost recesije značajno se smanjila u obje grupe s neznom razlikom između grupa nakon tri i devet mjeseci. Veće razlike uočene su u vrijednostima CAL-a i redukcije PD-a testne skupine (36).

Evaluacija učinkovitosti modificiranih tunelskih tehnika u kombinaciji s hijaluronskom kiselinom i slobodnim vezivnotkivnim transplantatom napravljena je u prikazima slučajeva Guldenera i suradnika. U prikazu je sudjelovalo 12 pacijenata Millerove I. i II. klase recesije. Nakon odizanja mukoperiostalnog režnja na površine korijena apliciran je gel HA. Zatim je postavljen SVT te je i nakon šivanja primijenjen gel HA na površinu mekog tkiva. Postoperativna bol i nelagoda bili su neznamni. Rezultati su mjereni u prosjeku nakon 19 mjeseci. Potpuna prekrivenost korijena CRC-a zabilježena je u 50 % slučajeva, a srednja vrijednost prekrivenosti korijena (engl. *mean root coverage* – MRC) iznosila je 96,09 %. Izmjeren je prosječni dobitak KT-a $3,3 \pm 1,6$ mm, dok većih razlika u vrijednostima PD-a nije

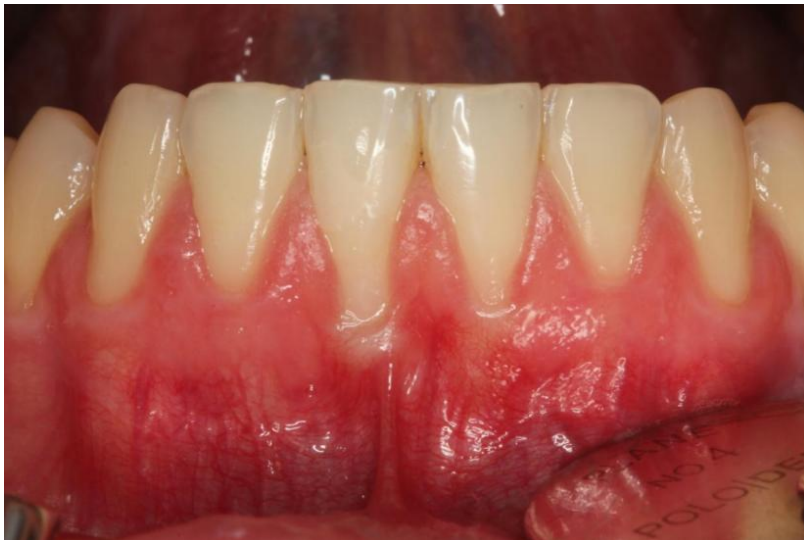bilo. Istraživanje je pokazalo pozitivno djelovanje hijaluronske kiseline na prekrivanje korijena za Millerovu I. i II. klasu (37).

Prikazi slučajeva Lazreina i suradnika uspoređivali su učinkovitost dviju tehnika za terapiju multiplih recesija tipa I i tipa II kod 15 pacijenata. Jednoj skupini pristupilo se modificiranoj koronalno pomaknutoj tunelskoj tehnici, a drugoj lateralnoj zatvorenoj tunelskoj tehnici. Obje tehnike nadopunjene su SVT-om i umreženom HA-om (*HyaDENT BG*). Tijekom operacije gel je postavljen na ogoljelu površinu korijena i na površinu imobiliziranog transplantata i režnja. Postoperativna bol i neugoda obiju grupa bile su niske. Nakon 17 mjeseci značajan MRC od 85,1 % postignut je u svih pacijenata obiju skupina, a potpuna pokrivenost korijena u tri od petnaest pacijenata. Širina keratinizirane gingive se povećala, a PD nije pokazao značajne promjene. Između skupina nije bilo statistički značajnih razlika, ali je grupa s MCAT-om pokazala bolje rezultate pokrivenosti korijena, PD-a i redukcije recesije (38).

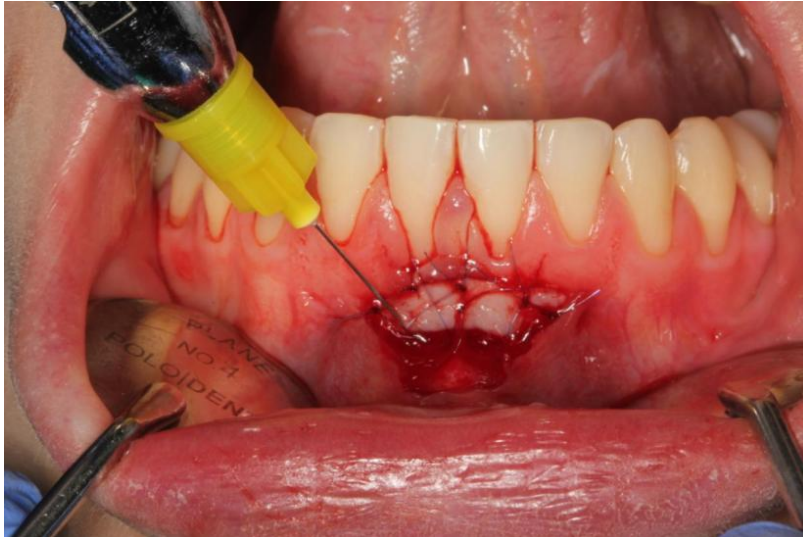
RCT Skierska i suradnika procjenjivao je učinak terapije modificirane koronalno pomaknute tunelske tehnike (MCAT) sa SVT-om kombinirano s HA na multiplim recesijama. U ispitivanju je sudjelovalo 24 pacijenta s 266 gingivnih recesija. Nakon 12 mjeseci MRC testne skupine nije bio statistički različit od kontrolne skupine gdje je samo provedena MCAT sa SVT-om. Aplikacija HA poboljšala je teksturu mekog tkiva, a histološka su istraživanja pokazala veću gustoću elastičnih i kolagenih vlakana (39).

2.4.3. Hijaluronska kiselina i slobodni gingivni transplantat

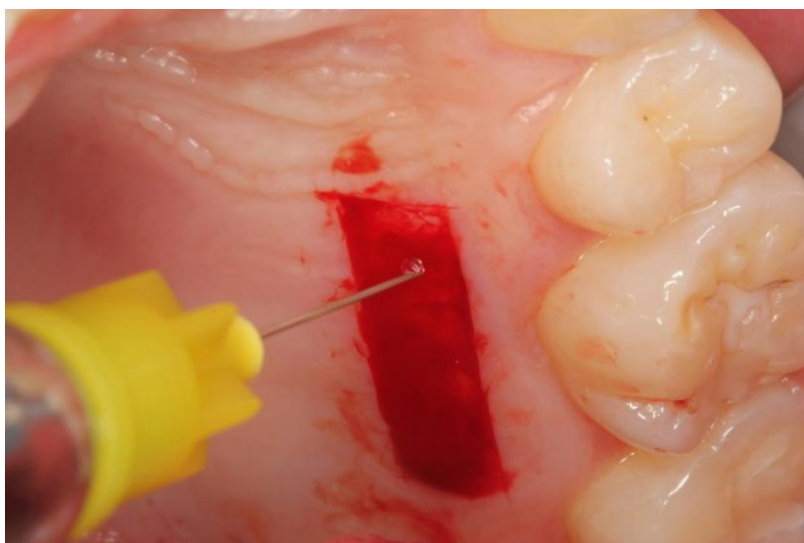
U RCT-u Khallia i suradnika uspoređivan je učinak HA s SGT-om na bol, skupljanje i boju transplantata. U istraživanju su sudjelovala 24 pacijenta. Kod testne grupe topikalno se postavio gel HA (*HyaDENT BG*) na područje postave transplantata, na sami transplantat, na donorsko mjesto i u spužvicu koja je postavljena kao parodontni zavoj na donorsko mjesto. Kod kontrolne grupe samo se izvela tehnika SGT-a. Koristeći VAS prvih sedam dana, bol je donorskog mjesta bila značajno manja kod testne skupine, a nakon dva tjedna nije bilo razlike među skupinama. Obje skupine imale su minimalno 3 mm KT-a na kraju studije. Površina i boja transplantata među skupinama nisu pokazivale statistički značajnu razliku (31).



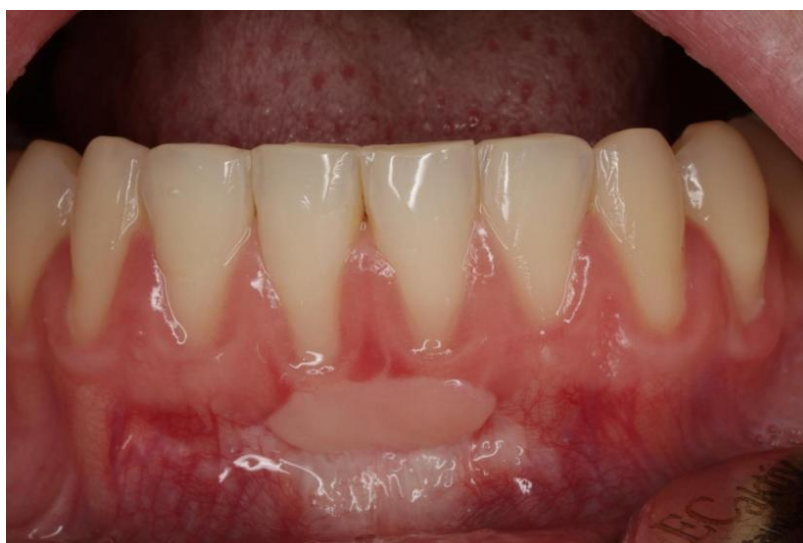Slika 1. Prikaz početnoga stanja, recesije zuba s nedovoljnom visinom keratinizirane gingive. Preuzeto s dopuštanjem autora: dr. sc. Ana Badovinac, izv. prof.



Slika 2. Aplikacija hijaluronske kiseline na operacijsko mjesto. Preuzeto s dopuštanjem autora: dr. sc. Ana Badovinac, izv. prof.



Slika 3. Aplikacija hijaluronske kiseline na donorsko mjesto na nepcu. Preuzeto s dopuštenjem autora: dr. sc. Ana Badovinac, izv. prof.



Slika 4. Prikaz stanja 6 mjeseci nakon operacije. Preuzeto s dopuštenjem autora: dr. sc. Ana Badovinac, izv. prof.

HA je ključna molekula upalnoga odgovora i imunosne regulacije upalnoga odgovora u cijeljenju rana te je posrednik ozlijeđenog ECM-a i upalnih stanica. HA ima važna higroskopska, reološka i viskoelastična svojstva koja ovise o temperaturi, pH razini, ostvarenim vezama i ionskom okolišu. Prema istraživanjima, koja potvrđuju učinak HA, dugo se godina smatra da HA ima važnu ulogu u cijeljenju tkiva (14). Dokazi bakteriostatskog, fungostatskog, protuupalnog, antiedematoznog, osteoinduktivnog, proangiogenog svojstava čine HA izvanrednim materijalom za pospješivanje cijeljenja rana (9).

Danas je HA prisutna u hidrogelovima koji se koriste kao zavoji za prevenciju priraslica i za poboljšanje cijeljenja rane. *In vitro* istraživanja pokazuju da oligosaharidi HA imaju neovaskularna svojstva koja doprinose učinku cijeljenja. Istraživanja prikazuju da oligosaharidi HA povećavaju broj novih krvnih žila i tako povećavaju protok krvi posredovanjem CD44 receptora. Zatim, induciraju proliferaciju fibroblasta i poboljšavaju stvaranje i maturaciju granulacijskog tkiva. Stimulacijom endotelih stanica potiču stvaranje kolagena. Iako oligosaharidi HA imaju puno pozitivnih učinaka, brže neovaskularizacije i cijeljenje rane, promoviraju nastajanje ožiljkastog tkiva, što smanjuje kvalitetu cijeljenja. HMW-HA osigurava cijeljenje s manje ožiljkastog tkiva ometajući depoziciju kolagena (40). Zbog svih pozitivnih svojstava smatra se kako se HA može iskoristiti i na području parodontologije.

Casale i suradnici u sustavnom pregledu navode da lokalna primjena HA može biti korisno pomoćno sredstvo liječenja gingivitisa, kroničnog parodontitisa, tijekom postoperativnog razdoblja ugradnje implantata, podizanja sinusa za brže zacjeljivanje i, posljedično, utjecati na manju nelagodu pacijenata. Zanimljiv je njezin učinak na određene parametre pri intraoperativnoj depoziciji kirurške terapije (3).

U studijama Pillonija i suradnika te Rajana i suradnika dimenzija keratiniziranog tkiva mjerena na *follow-upima* nije pokazivala statistički značajne razlike između skupina. U studijama je postojala razlika vrijednosti CAL-a i PD-a između skupina. Uspoređujući skupine, Kumar i suradnici naveli su da nije bilo statistički značajne razlike CAL-a.

Važan aspekt postoperativnog razdoblja je i kvaliteta života pacijenta. Tako Pilloni i suradnici te Khalli i suradnici navode manju bol i nelagodu pacijenata testne skupine, što se može pripisati angiogenim i hidratizirajućim učincima HA kao sredstva za regulaciju upale.

Razlika CRC-a i MRC-a kod Guldenera i suradnika te ostalih studija može se objasniti brojem tretiranih recesija jer je operacija multiplih susjednih recesija zahtjevnija s ranjivijim procesom cijeljenja.

Iako nije bilo statističkih razlika u izmjerenim vrijednostima Kumara i suradnika, eksperimentalna je skupina pokazala bolje rezultate. Zaključeno je da se HA može kombinirati s terapijom recesija kada se želi postići bolja stabilnost rezultata.

Pri interpretaciji rezultata važno je napomenuti mali broj pacijenata u studijama i kratak period promatranja bez dugotrajnijih *follow-upova*. Istraživanja su uključivala terapije recesija samo Millerove I. i/ili II. klase.

Također, utjecaj HA ovisi o duljini njezinog uspješnog zadržavanja na ogoljelom korijenu, ispod transplantata ili na donorskom mjestu. Na rezultat utječe i biotip gingive, količina keratiniziranog tkiva, lokacija recesije, pacijentova suradnja i adekvatna oralna higijena (35). Tehnika same operacije ima veliki utjecaj na uspješnost cijeljenja. Dokazano je da su vertikalne oslobađajuće incizije povezane sa smanjenim postotkom uspješnosti pokrivanja korijena. Stoga tehnike koje osiguravaju stabilnost rane i krvnu opskrbu imaju superiornost jer omogućavaju bolje cijeljenje i bolje rezultate operacija (41). Režanj postavljen više koronarno dovodi do veće kontrakcije susjednih mišića. Tada je ranjiviji i može se pomaknuti apikalno. Svojstva HA mogla bi smanjiti ta vlačna naprezanja, poboljšati CRC i smanjiti RD. Kod operacija peteljkastih režnjeva važan je i dosjed režnja u odnosu na caklinsko-cementni spoj (CCS) jer šivanje 2 mm koronalnije od CCS-a pospješuje CRC. Iako se u istraživanjima ne ocjenjuje pasivnost i dosjedanje režnjeva, važno ih je imati na umu pri odabiru i korištenju tehnika te procjenjivanju rezultata. Rezultate operacija i cijeljenja poboljšava odsutnost krvarenja pri sondiranju, atraumatičnost i kontrola plaka (28).

Jasna je uloga HA tijekom cijeljenja rana. Signalizacijom HA stvaraju se nove krvne žile, aktiviraju se upalne stanice, epitelne stanice i fibroblasti. HA aktivirajući transformirajući faktor rasta $\beta 1$ (TGF- $\beta 1$) sudjeluje u proliferaciji i migraciji fibroblasta, a potom utječe na izlučivanje kolagena na mjestu rane (8).

Otkrivena 40-ih godina prošlog stoljeća HA dobiva na važnosti tijekom zadnja tri desetljeća kada je se pomnije istražuje. Smatrana samo komponentom strukture ECM-a, daljnjim istraživanjem biološke uloge znatno se promijenio pogled na HA. Uloga ove makromolekule proizlazi iz njezinih reoloških karakteristika i higroskopnosti, dvaju najvažnijih svojstava, ali i svojstava poput biokompatibilnosti, neimunogenosti i utjecaja na stanice. Predstavlja veliki potencijal u liječenju. HA je biomaterijal visoko prisutan u vezivnom tkivu s važnim ulogama tijekom organogeneze, migracije stanice i sveukupnog razvoja. S obzirom na to da HA ima mnoštvo funkcija, svako povećanje ili pomanjkanje može rezultirati promjenama unutar samog tkiva (8).

Dosadašnja su istraživanja usmjerena na otkrivanje uloga HA u fiziološkim procesima s ciljem boljeg shvaćanja terapijskih mogućnosti same molekule te posljedično ostvarivanjem boljih terapijskih rješenja (8). U parodontologiji se koristi za liječenje gingivitisa, parodontitisa i parodontnih intrakoštanih defekata. No, istraživanja kliničke primjene HA, rezultati i dugotrajnije praćenje korištenja HA u prekrivanju korijena su oskudni (11).

Do danas je samo nekoliko kliničkih studija istraživalo učinkovitost primjene HA u kirurškom liječenju recesija gingive s ciljem boljeg i uspješnijeg cijeljenja (28).

HA doprinosi cijeljenju dvama glavnim putevima. Prvi, hijaluronskim receptorima poput CD44, prisutni na staničnim membranama gotovo svih ljudskih stanica, i osiguravanjem okoline rane omogućavajući optimalno zacjeljivanje. Zatim, u fazi granulacije HA potiče proliferaciju i migraciju stanica izvanstaničnog matriksa i olakšava angiogenezu. Na kraju, HA pomaže u formiranju epitela. Očekuje se da će dodatak HA tehnikama prekrivanja korijena imati pozitivan učinak povećavajući prekrivanje korijena (23).

Intraoperativna klinička primjena gelova, membrana i spužvi hijaluronske kiseline smanjuje bakterijsku kontaminaciju kirurškog mjesta, rizik od postoperativnih komplikacija i neuspješnost postupka (11).

Sveukupno, zbog svojeg djelovanja tijekom cijeljenja hijaluronska kiselina mogla bi smanjiti pacijentov morbiditet, poboljšati redukciju recesija i vjerojatnost potpunog prekrivanja korijena Millerove I. klase (34).

Kombinacijom koronalno pomaknutog režnja i gela HA bolji je rezultat prekrivanja korijena nego samo tehnikom peteljkastog režnja. Studije koje su koristile HA u kombinaciji sa SVT-

om i tunelskom tehnikom prijavile su CRC u 50 % pojedinačnih i 20 % multiplih recesija. U obzir treba uzeti zahtjevnost kirurškog zahvata pokrivanja višestrukih recesija (23).

Ostaje nerazriješeno pitanje najbolje metode korištenja, najučinkovitije koncentracije i vrste HA. Zbog svoje raširenosti u ljudskom organizmu ima veliki potencijal, rezultati su obećavajući. Potrebna su daljnja istraživanja kako bi se bolje razumio metabolizam HA, poboljšala primjena i učinkovitost samih preparata HA pri operacijama mukogingivne kirurgije.

5. LITERATURA

1. Salwowska NM, Bebenek KA, Żądło DA, Weisło-Dziadecka DL. Physiochemical properties and application of hyaluronic acid: a systematic review. *J Cosmet Dermatol.* 2016;15(4):520-26.
2. Abatangelo G, Vindigni V, Avruscio G, Pandis L, Brun P. Hyaluronic Acid: Redefining Its Role. *Cells.* 2020;9(7):1743.
3. Casale M, Moffa A, Vella P, et al. Hyaluronic acid: Perspectives in dentistry. A systematic review. *Int J Immunopathol Pharmacol.* 2016;29(4):572-82.
4. Lindhe J, Karring T, Lang NP. *Klinička parodontologija i dentalna implantologija.* Zagreb: Nakladni zavod Globus. 2004.
5. Imber JC, Kasaj A. Treatment of Gingival Recession: When and How? *Int Dent J.* 2021;71(3):178-87.
6. Necas J, Bartosikova L, Brauner P, Kolář J. Hyaluronic acid (Hyaluronan): A review. *Veterinární Medicína.* 2008;53(8):397-411.
7. Vasvani S, Kulkarni P, Rawtani D. Hyaluronic acid: A review on its biology, aspects of drug delivery, route of administrations and a special emphasis on its approved marketed products and recent clinical studies. *Int J Biol Macromol.* 2020;151:1012-29.
8. Gallo N, Nasser H, Salvatore L, Lucia Natali M, Campa L, Mahmoud M et al. Hyaluronic acid for advanced therapies: promises and challenges. *European Polymer Journal.* 2019;117: 134-47
9. Eliezer M, Imber JC, Sculean A, Pandis N, Teich S. Hyaluronic acid as adjunctive to non-surgical and surgical periodontal therapy: a systematic review and meta-analysis. *Clin Oral Investig.* 2019;23(9):3423-35.
10. Sudha PN, Rose MH. Beneficial effects of hyaluronic acid. *Adv Food Nutr Res.* 2014;72:137-76.
11. Dahiya P, Kamal R. Hyaluronic Acid: a boon in periodontal therapy. *N Am J Med Sci.* 2013;5(5):309-15.
12. Schanté CE, Zuber G, Herlin C, Vandamme TF. Chemical modifications of hyaluronic acid for the synthesis of derivatives for a broad range of biomedical applications. *Carbohydrate Polymers.* 2011;85(3):469–89.
13. Fujioka-Kobayashi M, Müller HD, Mueller A, et al. In vitro effects of hyaluronic acid on human periodontal ligament cells. *BMC Oral Health.* 2017;17(1):44.
14. Aya KL, Stern R. Hyaluronan in wound healing: rediscovering a major player. *Wound Repair Regen.* 2014;22(5):579-93.

15. Voigt J, Driver VR. Hyaluronic acid derivatives and their healing effect on burns, epithelial surgical wounds, and chronic wounds: A systematic review and meta-analysis of randomized controlled trials. *Wound Repair and Regeneration*. 2012;20(3):317–331.
16. Sionkowska A, Gadomska M, Musiał K, Piątek J. Hyaluronic Acid as a Component of Natural Polymer Blends for Biomedical Applications: A Review. *Molecules*. 2020;25(18):4035.
17. Pilloni A, Marini L, Gagliano N, Canciani E, Dellavia C, Cornaghi LB, Costa E, Rojas MA. Clinical, histological, immunohistochemical, and biomolecular analysis of hyaluronic acid in early wound healing of human gingival tissues: A randomized, split-mouth trial. *J Periodontol*. 2023;94(7):868-81.
18. Fujioka-Kobayashi M, Müller HD, Mueller A, et al. In vitro effects of hyaluronic acid on human periodontal ligament cells. *BMC Oral Health*. 2017;17(1):44.
19. Xu Y, Höfling K, Fimmers R, Frentzen M, Jervøe-Storm PM. Clinical and microbiological effects of topical subgingival application of hyaluronic acid gel adjunctive to scaling and root planing in the treatment of chronic periodontitis. *J Periodontol*. 2004;75(8):1114-18.
20. Slijepčević A, Slijepčević I, Božić D, Badovinac A. Mukogingivalna kirurgija. Sonda [Internet]. 2010 [pristupljeno 15.09.2024.];20(1):82-6. Dostupno na: <https://hrcak.srce.hr/305860>
21. Imber JC, Kasaj A. Treatment of Gingival Recession: When and How? *Int Dent J*. 2021;71(3):178-87.
22. Rojas MA, Marini L, Sahrman P, Pilloni A. Hyaluronic Acid as an Adjunct to Coronally Advanced Flap Procedures for Gingival Recessions: A Systematic Review and Meta-Analysis of Randomized Clinical Trials. *J Pers Med*. 2022;12(9):1539.
23. Kalimeri E, Rocuzzo A, Stähli A, Oikonomou I, Berchtold A, Sculean A, Kloukos D. Adjunctive use of hyaluronic acid in the treatment of gingival recessions: a systematic review and meta-analysis. *Clin Oral Investig*. 2024;28(6):329.
24. Hrvatsko parodontološko društvo. Parodontna plastična kirurgija [Internet]. Zagreb: Hrvatsko parodontološko društvo;2017 [cited 2017 Sep 5]. Available from: <http://www.croperio.com/130-parodontna-plasticna-kirurgija/>
25. Prato GP, Clauser C, Cortellini P. Periodontal plastic and mucogingival surgery. *Periodontol 2000*. 1995;9:90-105.
26. Chambrone L, Tatakis DN. Long-Term Outcomes of Untreated Buccal Gingival Recessions: A Systematic Review and Meta-Analysis. *J Periodontol*. 2016;87(7):796-808.

27. Lanzrein C, Guldener K, Imber JC, Katsaros C, Stähli A, Sculean A. Treatment of multiple adjacent recessions with the modified coronally advanced tunnel or laterally closed tunnel in conjunction with cross-linked hyaluronic acid and subepithelial connective tissue graft: a report of 15 cases. *Quintessence Int.* 2020;51(9):710-9.
28. Manfredini M, Beretta M, Maiorana C, Tandurella M, Salina FE, Poli PP. Effectiveness of Adjunctive Hyaluronic Acid Application in Surgical Treatment of Gingival Recession Sites. *Prosthesis.* 2023;5(3):635-46.
29. Pini Prato G, Rotundo R, Franceschi D, Cairo F, Cortellini P, Nieri M. Fourteen-year outcomes of coronally advanced flap for root coverage: follow-up from a randomized trial. *J Clin Periodontol.* 2011;38(8):715-20.
30. Wolf HF, Rateitschak-Plüss EM, Rateitschak KH. *Parodontologija.* 3.izdanje, Jastrebarsko: Naklada Slap; 2009. [chapter no. unknown], Gingivalna recesija; 155.-65
31. Khalil S, Habashneh RA, Alomari S, Alzoubi M. Local application of hyaluronic acid in conjunction with free gingival graft: a randomized clinical trial. *Clin Oral Investig.* 2022;26(2):2165-74.
32. Devishree, Gujjari SK, Shubhashini PV. Frenectomy: a review with the reports of surgical techniques. *J Clin Diagn Res.* 2012;6(9):1587-92.
33. Shirakata Y, Nakamura T, Kawakami Y, et al. Healing of buccal gingival recessions following treatment with coronally advanced flap alone or combined with a cross-linked hyaluronic acid gel. An experimental study in dogs. *J Clin Periodontol.* 2021;48(4):570-80.
34. Pilloni A, Schmidlin PR, Sahrman P, Sculean A, Rojas MA. Effectiveness of adjunctive hyaluronic acid application in coronally advanced flap in Miller class I single gingival recession sites: a randomized controlled clinical trial [published correction appears in *Clin Oral Investig.* 2018;22(8):2961-2.
35. Kumar R, Srinivas M, Pai J, Suragimath G, Prasad K, Polepalle T. Efficacy of hyaluronic acid (hyaluronan) in root coverage procedures as an adjunct to coronally advanced flap in Millers Class I recession: A clinical study. *J Indian Soc Periodontol.* 2014;18(6):746-50.
36. Rajan, P., Rao, N. M., Nera, M., & Rahaman, S. M. Hyaluronon as an adjunct to coronally advanced flap for the treatment of gingival recession defects: Hyaluronon as an adjunct to coronally advanced flap for the treatment of gingival recession defects. *National Journal of Integrated Research in Medicine.* 2018;6(2):95-101.
37. Guldener K, Lanzrein C, Eliezer M, Katsaros C, Stähli A, Sculean A. Treatment of single mandibular recessions with the modified coronally advanced tunnel or laterally closed

tunnel, hyaluronic acid, and subepithelial connective tissue graft: a report of 12 cases. *Quintessence Int.* 2020;51(6):456-63.

38. Lanzrein C, Guldener K, Imber JC, Katsaros C, Stähli A, Sculean A. Treatment of multiple adjacent recessions with the modified coronally advanced tunnel or laterally closed tunnel in conjunction with cross-linked hyaluronic acid and subepithelial connective tissue graft: a report of 15 cases. *Quintessence Int.* 2020;51(9):710-9.
39. Skierska I, Górski B, Fus Ł. Tunnel technique and subepithelial connective tissue graft, with or without cross-linked hyaluronic acid, in the treatment of multiple gingival recessions: 12-month outcomes of a randomized clinical trial. *J Periodontol.* 2024;1-13.
40. Gao F, Liu Y, He Y, et al. Hyaluronan oligosaccharides promote excisional wound healing through enhanced angiogenesis. *Matrix Biol.* 2010;29(2):107-16.
41. Zucchelli G, Mele M, Mazzotti C, Marzadori M, Montebugnoli L, De Sanctis M. Coronally advanced flap with and without vertical releasing incisions for the treatment of multiple gingival recessions: a comparative controlled randomized clinical trial. *J Periodontol.* 2009;80(7):1083-94.

6. ŽIVOTOPIS

Paulina Daničić rođena je 12. travnja 1999. u Zagrebu. Nakon završene Prve gimnazije u Zagrebu 2018. godine upisuje Stomatološki fakultet u Zagrebu. Tijekom studiranja članica je Sekcije za protetiku. Drži predavanje na temu *Minimalno invazivno brušenje* i organizira radionicu *Brušenje s lupama*. Na 7. kongresu *Sinergija znanosti i kliničke prakse* drži poster prezentaciju *Transmisija svjetlosti tijekom polimerizacije kompozitnih materijala lampama različitih spektralnih karakteristika*. Tijekom kolegija *Projekt* sudjeluje u istraživanju i koautorica je u objavljenom članku *Jednovalni vs. viševalni fotopolimerizacijski uređaji: utjecaj na transmisiju svjetlosti kompozita bez alternativnih fotoinicijatora*. Tijekom studiranja dodatno stječe vještine i znanje asistirajući u ordinacijama dentalne medicine.