

Terapijske mogućnosti sanacije Kennedy klase III

Krakar, Helena

Master's thesis / Diplomski rad

2024

Degree Grantor / Ustanova koja je dodijelila akademski / stručni stupanj: **University of Zagreb, School of Dental Medicine / Sveučilište u Zagrebu, Stomatološki fakultet**

Permanent link / Trajna poveznica: <https://um.nsk.hr/um:nbn:hr:127:930059>

Rights / Prava: [Attribution-NonCommercial 4.0 International/Imenovanje-Nekomercijalno 4.0 međunarodna](#)

Download date / Datum preuzimanja: **2024-10-20**



Repository / Repozitorij:

[University of Zagreb School of Dental Medicine Repository](#)





Sveučilište u Zagrebu

Stomatološki fakultet

Helena Krakar

TERAPIJSKE MOGUĆNOSTI SANACIJE KENNEDY KLASSE III

DIPLOMSKI RAD

Zagreb, 2024.

Rad je izrađen na Zavodu za fiksnu protetiku Stomatološkog fakulteta Sveučilišta u Zagrebu

Mentor rada: prof. dr. sc. Ketij Mehulić

Lektor hrvatskog jezika: Romana Sertić Golić, prof. hrvatskog jezika i književnosti

Lektor engleskog jezika: Ladislava Furlan Zaborac, dipl. komparist književnosti i anglistike

Rad sadrži: 42 stranica

0 tablica

12 slika

Rad je vlastito autorsko djelo, koje je u potpunosti samostalno napisano uz naznaku izvora drugih autora i dokumenata korištenih u radu. Osim ako nije drukčije navedeno, sve ilustracije (tablice, slike i dr.) u radu su izvorni doprinos autora diplomskog rada. Autor je odgovoran za pribavljanje dopuštenja za korištenje ilustracija koje nisu njegov izvorni doprinos, kao i za sve eventualne posljedice koje mogu nastati zbog nedopuštenog preuzimanja ilustracija odnosno propusta u navođenju njihovog podrijetla.

Hvala profesorici Mehulić na njezinim dragocjenim savjetima, strpljenju i pomoći u izradi ovog rada. Hvala i svim drugim profesorima koji su mi nesebično pružili svoje znanje na kliničkim vježbama.

Neizmjerne sam zahvalna svojim prijateljima, s kojima dijelim uspomene od prvog tjedna fakulteta. Hvala vam na podršci, suzama i smijehu. Uz vas, nijedan ispit nije bio pretežak, a svaki uspjeh slađi jer smo ga dijelili.

Hvala braco, tvoje prijateljstvo, podrška i nebrojene dostave su mi davale snagu da idem dalje.

Najviše od svega, hvala mojoj mami i tati na beskrajnoj podršci tijekom svih ovih godina. Bez vaših savjeta, ljubavi i stalnog oslonca, ne bih bila ovdje gdje sam danas. Vi ste zauvijek moj vjetar u leđa.

Terapijske mogućnosti sanacije Kennedy klase III

Sažetak

Unatoč napretku dentalne medicine, gubitak zuba, a time i njegova nadoknada, nezaobilazan je dio puta doktora dentalne medicine. Potrebno je pacijentu objasniti važnost nadoknade zuba, te u komunikaciji sa njim dogovoriti moguća rješenja te plan terapije. Terapijskih rješenja Kennedy klasi III postoji nekoliko. Prvo, najjednostavnije rješenje podrazumijeva izradu djelomične proteze. Ona ima prednost u nekoliko situacija; ako se nadomješta veliki broj zuba te kada pacijent zbog financijskih ili općemedicinskih razloga ne želi konvencionalno rješenje mosnom konstrukcijom ili implantoprotetsko rješenje. Konvencionalni fiksni nadomjestak, odnosno izrada mosta na zubima nosačima prihvatljivo je i pacijentima poželjno rješenje. Međutim, ima određene zahtjeve; prihvatljiv raspon mosne konstrukcije, brušenje zdravog zubog tkiva, veći je trošak, a i popravak kompliciraniji u odnosu na mobilnu protezu. Treće rješenje, implantoprotetski rad, sve je popularniji. Međutim, i ugradnja implantata ima svoja ograničenja, količina kosti u zadanoj regiji, sistemske bolesti, te neki lijekovi koje pacijent uzima.

Ključne riječi: djelomična bezubost, Kennedy klasa III, most, implantati

Therapeutic options for the rehabilitation of Kennedy Class III

Summary

Despite the advances in dental medicine, tooth loss and its replacement remain an inevitable part of a dentist's work. It is important to explain to the patient the significance of tooth replacement and, through communication with them, agree on possible solutions and a treatment plan. In Kennedy Class III cases, where teeth are missing in the lateral region but there is a distal tooth, several treatment options are available. The first option involves the fabrication of a partial denture. This solution is advantageous when a large number of teeth need replacement or when the patient prefers not to pursue a fixed solution for financial reasons. A fixed solution, such as the fixed partial denture cemented on abutment teeth, is more favorable and often preferred by patients. However, it requires the healthy teeth to be ground down, entails higher costs, and is more complicated to repair compared to a removable denture. The third option involves an implant-supported prosthesis, which is gaining popularity. However, implant placement has the most contraindications, including insufficient bone volume, systemic diseases, age, hygiene maintenance, and psychological conditions. In such cases, fixed or removable solutions are considered instead.

Keywords: partial edentulism, Kennedy, bridge, implants

Sadržaj

| | |
|--|----|
| 1. UVOD..... | 1 |
| 2. KLASIFIKACIJA DJELOMIČNE BEZUBOSTI | 2 |
| 2.1.Karakteristike Kennedy klase III..... | 4 |
| 3. MOBILNA PROTETSKA TERAPIJA..... | 5 |
| 3.1.Dijelovi djelomične proteze..... | 6 |
| 3.2.Planiranje djelomične proteze..... | 9 |
| 4. FIKSNOPROTETSKA TERAPIJA..... | 13 |
| 4.1.Klasični obostrano sidreni most..... | 15 |
| 4.2.Inlay most..... | 16 |
| 4.3.Privjesni most..... | 17 |
| 4.4.Gradivni materijali..... | 18 |
| 4.5.Brušenje zuba nosača..... | 20 |
| 5. IMPLANTOPROTETSKA TERAPIJA..... | 21 |
| 5.1.Osnovne činjenice u implantoprotetskoj terapiji..... | 22 |
| 5.2.Gradivni materijali u implantologiji..... | 23 |
| 5.3.Implantatna nadogradnja | 24 |
| 5.4.Nadoknada jednog zuba..... | 26 |
| 5.5.Most nošen implantatima..... | 27 |
| 5.6.Okluzijski koncept kod implantoprotetskog nadomjeska..... | 28 |
| 5.7.Komplikacije i razlozi neuspjeha implantoprotetske terapije..... | 28 |
| 6. RASPRAVA..... | 31 |
| 7. ZAKLJUČAK..... | 33 |
| 8. LITERATURA..... | 35 |
| 9. ŽIVOTOPIS..... | 41 |

1. UVOD

Sve većim razvojem i primjenom raznih građivnih materijala i novih tehnologija u dentalnu medicinu, te poboljšanjem kvalitete života pojedinca, gubitak zuba ostaje i dalje veliki svjetski problem. Gubitak zuba najčešće je uzrokovan karijesom, parodontitisom, neadekvatnim endodontskim liječenjem, traumom ili ortodontskom terapijom (1). Stomatognati sustav predstavlja funkcijsku cjelinu, te se gubitkom zuba taj sklad narušava. Živimo u svijetu gdje estetsko - fiziognomska funkcija poprima sve bitniju ulogu te se vrlo često, pacijenti javljaju upravo zbog tog. Narušena fonetska funkcija bitno utječe na kvalitetu života te samopouzdanje pojedinca. Neusklađena žvačna funkcija može utjecati na opće fizičko stanje pacijenta (2). Kako bi pojedinac mogao žvakati i usitniti hranu, nužni su i dobro usklađeni odnosi gornje i donje čeljusti. Gubitak zuba u lateralnoj regiji vodi do brojnih promjena na preostalim te okolnim zubima, mekim strukturama i kosti. Dolazi do naginjanja i rotacije preostalih zuba, dok se u suprotnoj čeljusti zub produži u novonastali bezubi prostor. Promijeni se okluzijska ravnina, dolazi do promjena u mišićima i čeljusnom zglobu što dovodi do narušavanja biostatičke ravnoteže (2). Takvim nefiziološkim pomacima zuba, stvaraju se prostori gdje se nakuplja hrana, nastaju džepovi te dolazi do karijesa. S obzirom da se radi o gubitku zuba u lateralnom segmentu, pacijenti ne reagiraju tako brzo kao pri gubitku zuba u frontalnom dijelu, međutim kako bi se osposobila žvačna funkcija te okluzija, nužno je nadokaditi sve izgubljene zube.

Danas, postoji nekoliko metoda za nadoknadu izgubljenih zuba. Mobilno rješenje podrazumijeva izradu totalne ili djelomične proteze. Fiksna rješenja često imaju prednost nad mobilnim. Pružaju veću ugodnost, bržu prilagodbu i manji je osjećaj stranog tijela u ustima. Postoji i mogućnost ugradnje implantata na mjesto izgubljenog zuba, te povezivanje sa prirodnim zubima ili drugim implantatom u most, čime se postiže funkcionalno i estetsko rješenje.

Svrha ovog rada je opisati terapijske opcije s kojima se mogu nadoknaditi izgubljeni zubi u Kennedy klasi III, mobilno, fiksno ili implantoprotetsko rješenje. Želi se ukazati na prednosti i nedostatke svakog od njih.

2. KLASIFIKACIJA DJELOMIČNE BEZUBOSTI

Djelomično bezuba čeljust, zbog mnoštva mogućih kombinacija, predstavlja izazov za klasifikaciju. Ne postoji jedinstvena klasifikacija koja bi obuhvatila sve oblike djelomične bezubosti, iako je do danas razvijeno nekoliko različitih sustava (Kennedy 1925, Wild 1950, Steinhart 1951, Eichner 1962 i Korber 1987) (2).

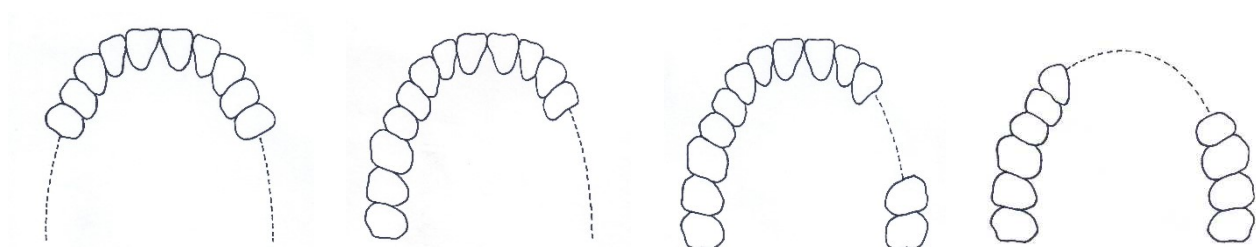
Današnja, najčešće korištena klasifikacija djelomično bezubih zubnih lukova potječe iz 1925. godine i osmislio ju je Edward Kennedy. Ova klasifikacija omogućava razlikovanje između prekinutih i skraćenih lukova. Prema Kennedy-jevoj klasifikaciji, razlikuju se četiri osnovne klase određene prema položaju najdistalnijeg bezubog segmenta u luku (Slika 1.). Ukoliko su prisutni i drugi bezubi prostori, oni se posmatraju kao podklase, pri čemu se označavaju brojem odgovarajućeg bezubog područja (2).

Klasa I: Obostrano skraćen zubni luk, koji je smješten iza prirodnih zuba

Klasa II: Jednostrano skraćen zubni luk iza prirodnog zubnog luka

Klasa III: Jednostrano prekinut zubni luk između prirodnih zubi

Klasa IV: Jednostrano prekinuti zubni niz, ispred preostalih prirodnih zubi (3).



Slika 1. Prikaz Kennedy klasa. Preuzeto iz (4), ljubaznošću prof.dr.sc. Ketij Mehulić.

Zbog nedostataka Kennedy klasifikacije, Applegate je 1954.godine uveo osam pravila koja definiraju Kennedy-jev sustav.

1. Klasifikacija se određuje nakon ekstrakcije zuba
2. Treći molar, ako je izvađen i ne planira se nadomjestiti, ne uključuje se
3. Treći molar, ako je sačuvan i služi kao uporišni zub, uključuje se u klasifikaciju
4. Drugi molar, ako nedostaje i ne planira ga se nadomjestiti, ne uključuje se u klasifikaciju

5. Najdistalniji bezubi prostor određuje klasifikaciju
6. Dodatni bezubi prostori označavaju podklase, označavaju se brojem
7. Veličina modifikacije nije bitna; uzima se u obzir samo broj dodatnih bezubih prostora.
8. Klasa IV nema podklasa

Applegate-Kennedy klasifikacija proširena je 1960. godine na klasu V i VI
Klasa V – Bezubi prostor, s prednje i stražnje strane omeđen prirodnim zubima, ali prednji potporni zub nije prikladan za nošenje proteze

Klasa VI- Bezubi prostor u kojem su susjedni zubi prikladni za podržavanje proteze (2,5)

2.1. Karakteristike Kennedy klase III

U klasi III, kao što je već rečeno, nalazi se jednostrano prekinut zubni luk, koji je s prednje i stražnje strane omeđen preostalim prirodnim zubima. Ukoliko postoje dodatna bezuba područja, označavaju se brojem (Klasa III/1, Klasa III/2...)

Bitno je napomenuti da Kennedy klasa III može biti jednostrana i obostrana, ali uvijek završava s prirodnim zubima što olakšava planiranje terapije. Pri planiranju terapije, bitno je uočiti razliku između klasa I i II, koje se oslanjaju prvenstveno na tkivo ispod baze proteze, dok dodatnu potporu pružaju susjedni zubi, i klase III, koja se u potpunosti oslanja na susjedne zube (6,7).

Terapijske mogućnosti za klasu III su raznolike i ovise o biomehaničkim čimbenicima prvenstveno preostalih, uporišnih zubi, stanju nasuprotne denticije, parodontnom statusu, stručnosti i preferencija terapeuta, opremljenosti zubnog laboratorija te financijskim mogućnostima i očekivanjima pacijenta.

Moguće je izraditi:

- ❖ Mobilni protetski rad, protezu
- ❖ Fiksni protetski rad poput;
 - klasičnog, obostrano sidrenog mosta
 - inlay mosta
 - privjesnog mosta
- ❖ Implantno-protetsku terapiju (6,8)

3. MOBILNA PROTETSKA TERAPIJA

Djelomična mobilna proteza predstavlja prvo, najjednostavnije rješenje pri nedostatku zuba u Kennedy klasi III. Kao i svako drugo rješenje ima svoje prednosti i nedostatke. Prednost je u tome što je financijski prihvatljivije rješenje, te za razliku od fiksnog rada ne zahtijeva brušenje zdravih zubi koji omeđuju bezubi prostor. Osim toga, može se lako ukloniti, što olakšava čišćenje i održavanje. Popravci su jednostavniji i jeftiniji, a u slučaju daljnjeg gubitka zuba, jednostavno se nadomještaju (9). Međutim, pacijentima je potrebno više vremena za navikavanje zbog osjećaja stranog tijela u ustima. Stabilnost proteze može biti smanjena tijekom žvakanja ili govora. Gledano s estetskog stajališta, proteza može biti manje prihvatljiva kada su njezini dijelovi vidljivi prilikom govora ili smijeha. Također, proteze mogu biti mjesta nakupljanja plaka, povećavajući rizik nastanka karijesa i razvoja infekcije s *Candidom albicans*, a ukoliko nisu pravilno izrađene, uzrokuju mehanička oštećenja sluznice.

Pri izradi djelomične proteze u Kennedy klasi III, bitnu razliku čini prisutnost distalnog nosača, čime se omogućava prenošenje okluzijskog opterećenja na prirodne zube. Parodont zuba bolje podnosi opterećenje u usporedbi s bezubim tkivima. Pritom opterećenje mora biti usmjereno paralelno s uzdužnom osi zuba, time se aktivira najveći broj dezmodontalnih vlakana i omogućava optimalna raspodjela opterećenja. Prekomjerno opterećenje oštećuje vlakna, što dovodi do razaranja parodonta i gubitka zuba (2).

Uspjeh izrade djelomične proteze ovisi o pažljivom planiranju same metalne konstrukcije, pretprotetskoj pripremi zuba te o kliničkim i laboratorijskim postupcima tijekom izrade nadomjeska. Bitno je osigurati stabilnost i omogućiti jednostavno provođenje oralne higijene.

3.1 Dijelovi djelomične proteze

Od materijala koji se koriste pri izradi proteza, potrebno je razlikovati djelomičnu akrilatnu protezu koja se retinira žičanim kvačicama i djelomičnu protezu s metalnom bazom koja se retinira najčešće lijevanim kvačicama. Prednost akrilata temelji se na pristupačnosti, jednostavnoj obradi te činjenici da njegova ružičasta boja oponaša boju sluznice (10). Dodavanjem metala povećava se čvrstoća proteze, čime je omogućena izrada smanjene i čvršće baze (11). Od legura najčešće se koriste kobalt-krom-molibden i titanij (2).

Djelomična proteza sastoji se od nekoliko dijelova. Razlikuje se velika spojka i sedlo, koji zajedno čine bazu proteze, mala spojka te retencijski elementi poput kvačica i upirača.

Velika spojka predstavlja glavni dio metalne konstrukcije za koju se vežu ostali elementi. Njezina je funkcija povezivanje sedla i preostalih dijelova proteza jedne strane s onima na suprotnoj strani, čineći bazu proteze. Uloga joj je prijenos opterećenja te smanjenje utjecaja horizontalnih sila, koje mogu protezu izbaciti iz ležišta (2).

Uloga male spojke je spajanje velike spojke s upiračem, kvačicom ili drugim dijelovima djelomične proteze. Pomoću nje se opterećenje s umjetnih prenosi na uporišne zube. Osim toga, služi za retenciju, stabilizaciju i suprotstavlja se horizontalnim silama (2). Na sedlo proteze smješteni su umjetni zubi. Sastoji se od lijevanog dijela i umjetne smole. S obzirom na nedostatak zuba, može biti umetnuto ili produženo. U Kennedy klasi III nalazi se umetnuto sedlo. Kakvo će biti opterećenje i izgled sedla ovisi o broju zuba koji nedostaje.

Elementi retencije odnose se na direktne i indirektne elemente. Direktni retencijski elementi podrazumijevaju kvačice i zglobne veze (pričvrstke). Povezuju se sa zubima nosačima ili primarnim tijelom, te pružaju potporu, retenciju i stabilnost (12). Oblikuju se tako da što manjom površinom pokrivaju zube kako bi se izbjegla akumulacija plaka (13,14).

Kvačice, najčešće korišteni retencijski elementi, zbog svojih svojstava frikcije i elastične deformacije, onemogućuju podizanje baze proteze iz njezinog ležišta. Njihovu ključnu ulogu obuhvaća podupiranje, stabilizaciju, retenciju, reciprocitet te obuhvaćanje najmanje 180° zubnog obujma (2). Razlikuju se dvije vrste kvačica: lijevane i žičane. Žičane nisu indicirane pri izradi djelomične proteze, osim u iznimnim situacijama (obične akrilatne djelomične proteze) (2).

Na kvačici se razlikuje:

- ❖ Retencijski krak
- ❖ Recipročni krak
- ❖ Upirač
- ❖ Mala spojka
- ❖ Rame kvačice (2)

Retencijski krak sastoji se od dva dijela, gornje krute ručice smještene iznad ekvatora, i donje ručice, koja mora biti izrađena tako da razmak od upirača bude što manji (2). Njegova uloga je zadržavanje baze proteze na njezinom ležištu. Suprotno retencijskom, recipročni ili stabilizacijski krak smješten je na lingvalnoj plohi. Njegova je funkcija sprječavanje štetnih učinaka elastičnog kraka. Rame kvačice povezuje stabilizacijski retencijski i krak te se nastavlja u upirač, pri čemu ne smije narušiti okluziju.

U literaturi se razlikuje nekoliko vrsta kvačice. Kod dvokrake kvačice (E-kvačice), oba kraka su retencijska. Koriste se kod dentalno poduprtih proteza, te kod samostojećih molara. Također, ako postoji veće umetnuto sedlo, koristi se dvokraka kvačica usmjerena prema sedlu (2). Njezin je nedostatak prekrivanje većeg dijela zubne površine, čime se naruši estetika i stvara potencijalno mjesto za zadržavanje hrane.

Prstenasta kvačica, gotovo u potpunosti obuhvaća uporišni zub. Sastoji se od dva upirača te dva kraka, stabilizacijskog i retencijskog. Koristi se na lateralnim zubima koji imaju lingvalni nagib, međutim, mora biti pažljivo oblikovana kako bi se izbjeglo nakupljanje hrane (6,13,14).

Povratna kvačica prije je bila oblikovana kao jednokraka, sa stabilizacijskim i retencijskim krakom koji se nastavljaju jedan na drugi. Danas se upotrebljava njezina modifikacija s upiračem i malom spojkom smještenom distoaproksimalno. Može se koristiti na očnjacima i pretkutnjacima, ali ne kod Kennedy klase III već kod produženog sedla (2,13).

Bonwillova kvačica, sastavljena je od dviju dvostrukih kvačica spojenih ramenima. Ima 2 retencijska i 2 stabilizacijska kraka te 2 upirača. Može se koristiti kod Kennedy klase III. Pruža dobru retenciju i stabilizaciju, s druge strane manjak estetike i povećano se zadržava hrana (2). Razdvojene kvačice imaju retencijski krak odvojen od recipročnog kraka i ramena s upiračem. Drugi naziv je Roachove kvačice. Postoji nekoliko oblika, a najčešće se koriste T-kvačica, I-kvačica i RPI kvačica.

Upirači pripadaju u indirektno retencijske elemente, leži na uporišnom zubu. Njegova je uloga sprječavanje vertikalnog pomicanja proteze, čime sprječavaju oštećenje mekih ili koštanih tkiva. Osiguravaju uspostavljenu okluziju i sprječavaju ekstruziju zuba (2). Vertikalne sile, dijelom se prenose preko upirača na prirodne zube, a dio na sluznicu i koštano tkivo. Ako postoje sile

izvrtanja, mogu se oštetiti potporni zubi te može doći do rasklimavanja i preranog gubitka zuba (2). Postoji nekoliko vrsta upirača: okluzijski, interdentalni, lingvalni, incizalni, unutarnji.

3.2 Planiranje djelomične proteze

Kako bi planiranje djelomične proteze bilo uspješno, nužno je pridržavati se određenih pravila kako tehničko-mehaničkih tako i bioloških. Kako bi proteza bila uspješno napravljena mora se osigurati ravnomjerna raspodjela opterećenja. Prekoračenjem biološkog praga dolazi do upale. Time se oslabi vezivno tkivo te povećava rizik preranog gubitka zuba. Alveolarna kost i kost bezubog grebena predstavljaju konačni oslonac. Preko parodontnog tkiva opterećenje se prenosi na alveolarnu kost, dok bezubi greben prima opterećenje preko mekih tkiva. Ako postoji preveliko opterećenje, dolazi do aktivacije osteoklasta te posljedične resorpcije kosti (2).

Kinetika djelomične proteze

Prilikom planiranja djelomičnih proteza, izazovi na koje terapeut nailazi uključuju određivanje oblika i granica konstrukcijskih elemenata baze, osiguravanje retencije i stabilizacije, kao i ravnomjerno raspoređivanje opterećenja na ležište (15). Pri izradi djelomične proteze treba voditi računa o statici, dinamici i kinetici proteze.

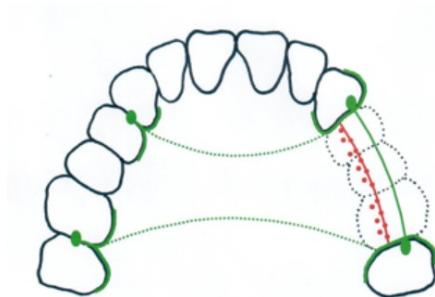
Kinetika i dinamika djelomične proteze odnose se na sva pomicanja proteze koja se događaju kao posljedica funkcijskog ili parafunkcijskog opterećenja. Na kinetiku utječe i elastična deformacija koja između ostalog ovisi i o materijalu od kojega je napravljena (2). Statika djelomične proteze uključuje uspostavljanje ravnoteže sila. Ona je uvjet za održavanje stabilnog položaja proteze tijekom funkcijskih kretnji.

Ovisno o vrsti podupiranja, postoje 4 vrste djelomičnih proteza:

1. Parodontno (dentalno) opterećenje
2. Parodonto-gingivno opterećenje
3. Parodontno-implantatno opterećenje
4. Implantatno- gingivno opterećenje
5. Gingivno opterećenje (2).

Kao što je već navedeno, na djelomičnu protezu djeluju sile iz horizontalnog i vertikalnog smjera. Vertikalne sile uzrokovane su djelovanjem žvačnih mišića, koji svojom ukupnom silom stvaraju vektorski pritisak okomito usmjeren prema žvačnoj površini (2). Najpovoljnije je ako je smjer djelovanja sile paralelan s uzdužnom osi zuba (2).

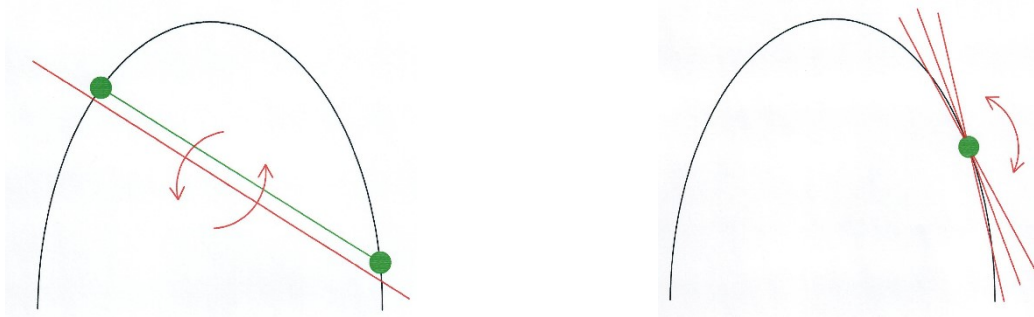
Ovisno o rasporedu prirodnih zuba određuje se oblik prijenosa opterećenja. Ukoliko postoji veći broj prirodnih zuba opterećenje se bolje raspodjeljuje, time se omogućava upotreba kvačica s upiračima. U tom slučaju, upirači postaju točke podupiranja, preko kojih se sile usmjeravaju na uporišni zub i prenose na njega. Spajanjem okluzalnih upirača formira se linija podupiranja (4). Kako bi se spriječila rotacija proteze, linija opterećenja koja označava spojnici okluzalnih kontakata jednog segmenta mora biti smještena oralno od linije podupiranja (Slika 2.) (4). Statički je najpovoljnije kada se ta linija proteže duž središta grebena. Spajanjem uporišnih točaka dobije se oblik prijenosa opterećenja. Postoji nekoliko vrsta: poligonalni, trokutasti, linearni i točkasti (Slike 3-6.). Među njima, poligonalni prijenos opterećenja pokazuje se statički najpovoljnijim (2).



Slika 2. Linija podupiranja i linija opterećenja. Preuzeto iz (4), ljubaznošću prof.dr.sc. Ketij Mehulić.

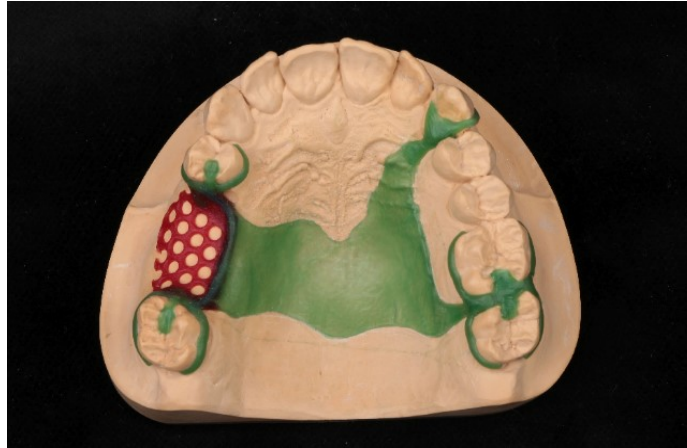

Slika 3. i 4. Poligonalni i trokutasti raspored opterećenja. Preuzeto iz (4), ljubaznošću prof.dr.sc.Ketij Mehulić.



Slika 5. i 6. Linearni i točkasti raspored opterećenja. Preuzeto iz (4), ljubaznošću prof.dr.sc.Ketij Mehulić.

U Kennedyjevoj klasi III, gdje je zubni luk prekinut u lateralnom segmentu, planiranje se razlikuje ovisno o tome je li prekinut obostrano ili jednostrano. Kada je zubni luk prekinut obostrano, planiranje i izrada proteze ne predstavljaju veću poteškoću. U gornjoj čeljusti, proteza se odupire rotaciji oko dviju sagitalnih osi, smještenih s lijeve i desne strane čeljusti. To se može postići korištenjem E-kvačica, dok se upirači postavljaju na okluzalne površine u blizini sedla (Slika 7.). Takvim se rasporedom dobiva kvadratična potpora. Međutim, kada s jedne strane nedostaje različit broj zuba nego s druge, problem se rješava postavljanjem upirača uz duže sedlo, dok se na strani kraćeg sedla udaljeni upirač stavlja na posljednji molar (2). S obzirom na veliku konstrukciju, pacijenti se teže navikavaju te su većinom nezadovoljni (4).



Slika 7. Prikaz velike spojke, kvačica i upirača kod klase III. Preuzeto iz (4), ljubaznošću prof. dr. sc. Ketij Mehulić.

U donjoj čeljusti, kod obostranog prekida zubnog luka upirači se najčešće postavljaju na stranu sedla. Izuzetak čine mezijalno nagnuti distalni nosači; kada se upirači postavljaju na distalnu stranu zuba kako bi se spriječilo daljnje nagninjanje. Kao i u gornjoj čeljusti, kod nejednoliko prekinutih zubnih lukova, upirači se postavljaju na suprotnu stranu od sedla. Na taj način postiže se gotovo jednaka linija podupiranja, čime se osigurava veća stabilnost proteze.

Kod jednostranog prekida zubnog luka, podupiranje se osiguravan slično kao kod obostrano prekinutih. Zbog izvrtanja koja nastaju na jednoj strani, na suprotnoj se pojavljuju sile vlaka. Upirači se zato postavljaju s obje strane zubnog luka kako bi se osigurao poligon podupiranja. U gornjoj čeljusti nepčana spojka mora biti dovoljno široka i čvrsta kako bi se spriječila nestabilnost. U donjoj čeljusti, upirači se raspoređuju na isti način. Međutim, ako se umjetni zubi postave previše bukalno, sagitalna linija podupiranja sedla postaje os rotacije, što značajno umanjuje stabilnost proteze (2).

4. FIKSNOPROTETSKA TERAPIJA

Most je fiksno-protetski nadomjestak kojim se nadomješta žvačno-funkcijska, fonetska, estetska i profilaktička terapija s ciljem rekonstrukcije stomatogenog sustava. U idealnim uvjetima, moguće je nadomjestiti najviše tri zuba u stražnjoj regiji (8).

Pacijenti redovito preferiraju fiksni naspram mobilnog rješenja zbog niza razloga. Lakša je prilagodba u odnosu na mobilni nadomjestak, estetski je prihvatljiviji, korektniji je prijenos tlaka na preostale zube, smanjen je osjećaj stranog tijela.

Izrada mosta indicirana je kod gubitka jednog ili više zuba. U prednjem segmentu, pacijenti se najčešće javljaju zbog estetskog ili fonetskog razloga. Nedostatak zuba u stražnjem segmentu uzrokuje brojne promjene, uključujući probleme sa žvakanjem i funkcijom, no pacijenti obično ne reagiraju jednako brzo na gubitak stražnjeg zuba kao kod gubitka prednjeg, gdje je estetski čimbenik prioritet. Nužno je individualno procijeniti trenutak kada izrada mosta postaje upitna (16). Ukoliko postoji preveliki raspon bezubog grebena ili terapeut procijeni da zubi nosači ne mogu podnijeti opterećenje, prednost se daje izradi djelomične proteze ili ugradnji implantata (16).

Kontraindikacija za izradu mostova odnosi se na nezavršen rast i razvoj pacijenta, odnosno pacijenta mlađeg od 18 godina. Također, uzima se u obzir pacijentovo opće zdravstveno stanje, njegova motiviranost i pažnja posvećena oralnoj higijeni (16).

Most se sastoji od 4 osnovna elementa, od kojih su dva sastavni dijelovi organizma, a preostala dva pripadaju mosnoj konstrukciji. Organizmu pripada zub nosač (uporišni zub) s pripadajućim mekim i koštanim strukturama (biološka komponenta). Mosnu konstrukciju čine sidra i tijelo mosta (tehnološka komponenta). Sidro se cementira na uporišni zub (bataljak), a ono je preko spojnog mjesta povezano s tijelom mosta.

Klasični obostrano sidreni most

Najčešće upotrebljavan, obostrani sidreni most podrazumijeva zube nosače s obje strane bezubog grebena (8). Ovaj oblik terapije, uz dobro postavljenu indikaciju i odgovarajuće zube nosače, predstavlja dugoročno rješenje koje pacijenti dobro prihvaćaju.

Za uspješno izvođenje rada, od velike je važnosti detaljna analiza bezubog područja; sama reprodukcija nedostajućeg zuba nije dovoljna. Uzima se u obzir meziodistalna i bukolingvalna

širina te preostali alveolarni greben. Bitno je napraviti međučlan koji ispunjava higijenske zahtjeve i sprječava iritaciju preostalog grebena, posebna pažnja mora biti posvećena oblikovanju gingivalne površine (6). Kako bi izrada tijela mosta bila zadovoljavajuća, nekoliko se kriterija mora ispuniti. Prvi se odnosi na statičko-mehanički čimbenik, bez kojeg je nemoguće osigurati trajnost i čvrstoću mosta (17). Prilikom brušenja, bitno je osigurati potrebnu debljinu gradivnog materijala, kako bi konstrukcija imala potrebnu čvrstoću i tvrdoću, dok keramička faseta mora biti svuda jednake debljine, kako bi se zadovoljili mehanički i optički zahtjevi (8). Međučlanovi ne smiju biti predimenzionirani, te spojna mjesta moraju biti ispravno pozicionirana. Kako bi se smanjilo nakupljanje bakterija ispod mosta i omogućilo održavanje higijene, bitno je posvetiti pažnju biološko-higijenskom čimbeniku. Plohe tijela moraju biti zaobljene i polirane, dostupne fiziološkom čišćenju te tijelo mosta ne smije pritiskati sluznicu (17). Gradivni čimbenik odnosi se na nekoliko materijala od kojih most može biti izrađen. Razlikuju se metalni nemetalni i kombinirani mostovi, o kojima će kasnije biti više. Estetski čimbenik, postaje sve važniji. Kako bi pacijent bio zadovoljan, rad mora biti estetski prihvatljiv, uklopiv u preostalu denticiju i prikladne boje. Da bi se ovaj uvjet zadovoljio, sve plohe mosta se fasetiraju, a međučlanovi korektno izrađuju po pravilima, zadovoljavajući brojne kriterije (17).

Pri izradi klasičnog mosta, od velike je važnosti procijeniti stanje zuba nosača. To je zato što zub nosač nosi ne samo svoje opterećenje, već i opterećenje izgubljenih zuba. Idealno bi bilo da su zubi nosači vitalni, ali prihvatljivo je i ako su endodontski sanirani, s kvalitetnim ispunom ili opskrbljeni intrakanalnim nadogradnjama i bez prisutnosti periapikalnih procesa (8).

Kako bi se osigurala prihvatljivost potpornog tkiva i korijena, provodi se procjena na nekoliko načina:

1. **Omjer korijena i krune** Idealni omjer korijena i krune prilikom izrade mosta je 3:2, dok je minimalno prihvatljiv omjer 1:1. Postoje situacije kada je omjer veći od 1:1 prihvatljiv. Odnose se na slučajeve kada u suprotnoj čeljusti postoji proteza pa je žvačna sila smanjena, a zubi su klinički čvrsti.
2. **Procjena oblika korijena** Kada se promatra poprečni presjek, nosač je povoljniji ako je korijen širi vestibulolingvalno nego meziodistalno, u usporedbi s onima koji su okrugli. Također, poželjnije je da su korijeni široko razmaknuti, za razliku od onih koji su konični.

- 3. Procjena periodontalnog ligamenta** Ako je protetski rad sidren ili poduprt na zubima s većom korijenskom površinom, bolje će podnositi opterećenja. Međutim, kod pacijenata koji pate od parodontne bolesti, zahvaćeni zubi imaju smanjenu opteretivost kao nosači (8).

Prema Anteovom pravilu, zbroj korijenskih površina svih zubi nosača mora biti barem jednak, ili veći od korijenske površine zubi koje nadomještaju. Mostom je moguće nadoknaditi jedan ili više zuba, ovisno o situaciji. Naravno, most s kraćim rasponom ima povoljniju prognozu od onog s dužim rasponom (8).

4.2. Inlay most

Most koji koristi *inlay* kao sidrište na jednom ili dva zuba nosača naziva se *inlay* most. Indiciran je kod mlađih ljudi s dobrom oralnom higijenom, manjom predispozicijom za karijes i zdravim parodontom. Kako bi rad imao strukturnu trajnost, mora postojati minimalna visina krune od 5 mm te bezubi prostor meziodistalno ne smije biti preko 12 mm (18). Ako postoji malokluzija, cervikalni defekti ili abrazija, tada *inlay* most nije terapijsko rješenje.

Prednost *inlay* mosta je to što preparacija ne dopire do gingive, zbog čega je povoljniji s parodontološkog stajališta. Manje invazivno brušenje čini ga biološki prihvatljivijim. S druge strane, njegov nedostatak je u tome što je retentivna površina mala te dolazi do popuštanja cementa (19).

Pravila preparacije kaviteta ovise o gradivnom materijalu konstrukcije. Oni koji imaju osnovnu metalnu konstrukciju baziraju se na Blackovim načelima, odnosno zidovi kaviteta moraju biti paralelni, a unutarnji kutevi oštri (20). Prilikom brušenja mora se osigurati dubina kaviteta 1,5-2,0 mm, širina kaviteta istmusa iznosi 1/3 razmaka među kvržicama. Kut između nasuprotnih zidova mora iznositi 20 stupnjeva, svi unutarnji bridovi trebali bi biti zaobljeni. Ako postoje prethodni defekti kaviteta obično biva veći i širi od tih dimenzija (21). Preparacija za potpunokeramičke je diktirana svojstvima krhkih materijala.

Postoji nekoliko materijala od kojih se mogu izaditi *inlay* mostovi, a to su: slitine s obložnom estetskom komponentom, potpuna keramika te vlaknima ojačani kompoziti (22). Danas se prednost daje izradi potpuno keramičkim *inlay* mostovima koje se mogu cementirati adhezivno (20). Bitno

je naglasiti da adhezivno cementiranje zahtijeva preparaciju u caklini kako bi se ostvarila potrebna veza te suho radno polje (8,21).

Istraživanja su pokazala da ako je nadomjestak dobro dizajniran, pogotovo u području spojnog mjesta, predstavlja ekonomično rješenje za nedostatak zuba u Kennedy klasi III kod mladih pacijenata s ciljem očuvanja pulpe ili kao privremena opcija za pre-implantacijsku rehabilitaciju (20).

4.3. Privjesni most

Privjesni most definira se kao most koji ima nosač ili nosače samo na jednom kraju, dok međučlan na suprotnom kraju ostaje nepodržan (8). Naziva se i polumostovima (fran. “demi”). Privjesak se smije koristiti samo kada je to indikacijski opravdano, jer inače može biti štetan, budući da se ponaša kao krak poluge. Za to su potrebni slijedeći uvjeti:

1. Privjesak mora biti povezan s više nosača ili je dio većeg mosta. Češće se radi u Kennedy klasi IV, zbog manjeg žvačnog tlaka nego u lateralnom segmentu. Iznimno, jedan zub može nositi privjesak ako je biološki faktor uporišnog zuba povoljni ili ako se privjesak nalazi u području s manjim žvačnim opterećenjem od zuba nosača. Takav primjer je lateralni sjekutić kao privjesak očnjaku.
2. Nosač se mora nalaziti distalno od privjeska. To je zato što veličina žvačnog tlaka raste prema distalno. Molar se općenito ne bi trebao nadoknađivati privjeskom, osim ako privjesak nije dio semicirkularnog mosta s većim brojem uporišnih zuba
3. Okluzija i artikulacija moraju biti uravnoteženi. Bilo kakva traumatska okluzija djeluje kao poluga, zato se privjesci rade u blagoj infraokluziji.
4. Okluzalna ploha privjeska mora biti uža od nosača kako bi štetno djelovanje sila bilo manje (19).

Najčešće se koristi pri nedostatku gornjeg lateralnog sjekutića, pri čemu očnjak služi kao nosač. U Kennedyjevoj klasi III može se koristiti za nadoknadu prvog premolara, sidrenjem na drugom premolaru i prvom molaru. Ukoliko se nadomješta molar, oba premolara se koriste kao nosači, s tim da se molar koji se nadomješta oblikuje tako da više nalikuje premolaru. Okluzalno se postiže samo lagani kontakt, dok se u ekscentričnim kretnjama nastoji izbjeći bilo kakav dodir (8). Iz

statičkih razloga ovakve konstrukcije treba izbjegavati posebice ako nisu dio semicirkularne konstrukcije.

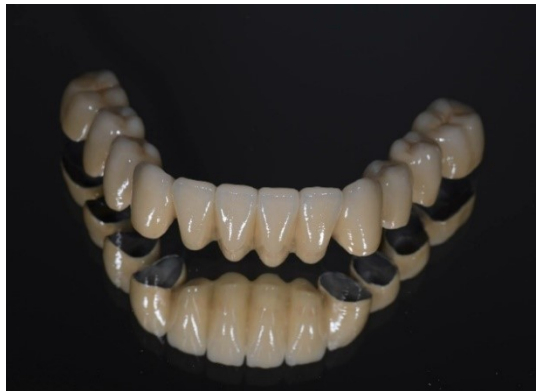4.4 Gradivni materijali

Pri izradi fiksno protetskog rada, izbor gradivnog materijala ovisi o indikaciji i preferencijama doktora dentalne medicine, opremljenosti zubnog laboratorija te željama i financijskim mogućnostima pacijenta. Danas se mosne konstrukcije izrađuju tehnologijom napečenja keramike/polimerizacije akrilata ili kompozita na metalnu osnovnu konstrukciju ili iz potpune keramike. Pri izradi mostova koriste se plemenite i neplemenite dentalne legure, polimeri te keramički sustavi (4). Metal-keramički nadomjestak koji se još uvijek može smatrati standardom, sastoji se od metalne osnovne konstrukcije koja se sidri na bataljak i keramike koja se peče na tu osnovu. Kada se radi o Kennedy klasi III, metal-keramika ima prednost u odnosu na potpunu keramiku, obzirom da se radi o većim opterećenjima.

Dugi niz godina u dentalnoj protetici koriste se legure kao osnovni gradivni materijal. Legure karakterizira velika čvrstoća i tvrdoća. Osiguravaju trajnost i stabilnost protetskih konstrukcija. Čisti metali, osim titana, se ne upotrebljavaju u protetici (23). U literaturi se navodi nekoliko različitih podjela dentalnih legura; prema sastavu, namjeni i mehaničkim svojstvima (23). Po elektropotencijalu razlikuju se plemenite i neplemenite legure. Najčešće plemenite legure odnose se na zlato, srebro, paladij i platinu. Smatraju se biokompatibilnima, otpornima na koroziju, velike tvrdoće i čvrdoće. U neplemenite legure pripadaju kobalt-krom, nikal-krom, titan i njegove legure (23). U izradi mostova koriste se nikal-krom (rijetko zbog alergije), titan i titanove legure te kobalt-krom legure.

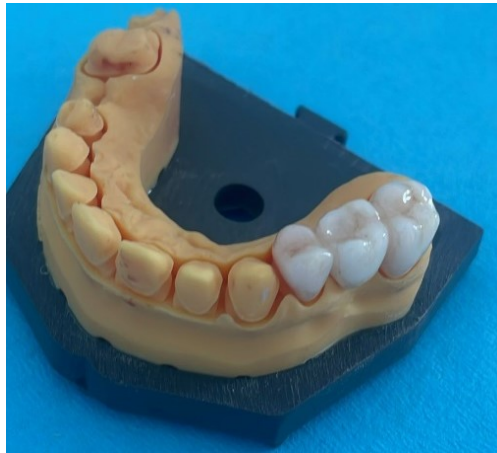Izbor legure za određeni klinički slučaj ovisi o nekoliko čimbenika; cijena, tvrdoća, ljevljivost i biokompatibilnost. Legure koje sadrže zlato, paladij, galij i kositar, zbog svojih kemijskih i triboloških svojstava, pokazale su se zadovoljavajućima u izradi mostova. Međutim, njihovi nedostaci uključuju visoku cijenu i nepodudarnost s određenim vrstama keramike (8). Zbog toga su u praksi sve češće u upotrebi neplemenite legure. One su otpornije na visoke temperature, teže

se lijevaju, manje su elastične, ali posjeduju veliku tvrdoću i savojnu čvrstoću. Važno je napomenuti da metal-keramika zahtijeva određenu debljinu osnovne konstrukcije kako bi se osigurala strukturna trajnost rada (Slika 8.). Minimalna debljina keramičkog sloja treba biti 0,7 mm, no preporučljivo je da iznosi 1,0 mm. Metalna osnovna konstrukcija izlivena od plemenite legure mora iznositi između 0.3 i 0.5 mm, dok neplemenita može biti 0.3mm (8).



Slika 8. Metal-keramički most. Preuzeto iz (4) ljubaznošću prof.dr.sc. Ketij Mehulić.

Osim metal-keramike u izradi fiksno protetskog rada, mogu se koristiti i potpune keramike. Prema sastavu se dijele na aluminijoksidne, staklokeramike i cirkonijoksidne (Slika 9.). Budući da stražnja regija podnosi veća opterećenja, potrebno je osigurati čvrstoću, a time i trajnost rada pa se u terapiji lateralnog segmenta zubnog niza koriste potpune keramike boljih mehaničkih svojstava, a za opskrbu prednjeg segmenta, keramike boljih optičkih. Posebnu pažnju treba posvetiti spojnom mjestu kako bi se osigurala dugotrajnost, a bolje je kada je vertikalna ekstenzija spojnog mjesta povećana, ako je to klinički moguće. Spojno mjesto treba imati odgovarajuću površinu: za litij-disilikatnu keramiku 1,6 mm², za oksidne infiltracijske keramike 1,2 mm², a za cirkonij-oksidnu keramiku 9 mm² (22).



Slika 9. Cirkonij-oksadni most.

4.5. Brušenje zuba nosača

Prilikom brušenja zuba nosača za izradu mosta, bitno je međusobno paralelizirati sve zube nosače kako bi se mogao odrediti smjer uvođenja mosta (16). Smjer uvođenja promatra se u 2 dimenzije, mezio-distalna i vestibulo-oralna. Ako vestibularno postoji preizražen nagib, dolazi do loše estetike. Mezio-distalni smjer mora biti paralelan sa susjednim nebrušenim zubima kako bi dosjed konstrukcije bio odgovarajući (16).

Brušenje uporišnih zuba u stražnjem dijelu ovisi o vrsti materijala koja se koristi. Za nadomjeske izrađene od silikatne keramike i staklokeramike sa svojom čvrstoćom manjom od 350 MPa, potrebno je izraditi pravokutnu stepenicu sa zaobljenim prijelazima između stanica. S druge strane, za nadomjeske od litij-disilikatne keramike i oksidne keramike preporučuje se zaobljena stepenica, uz obavezno zaobljavanje svih oštih kutova. Za izradu tročlanih mosnih konstrukcija u stražnjem dijelu zubnog niza do drugog premolara koriste se litij-disilikatne keramike (Empress 2, e.max CAD, e.max Press). Također za tročlane mostove mogu se koristiti infiltracijske oksidne keramike (In ceram Zirconia) (22). Cirkonijoksidna keramika je materijal sa superiornijim mehaničkim svojstvima u odnosu na prethodno spomenute i sve boljim, kroz generacije, optičkim svojstvima te se može koristiti za izradu mostova različitih raspona.

5. IMPLANTOPROTETSKA TERAPIJA

5.1.Osnovne činjenice u implantoprotetskoj terapiji

Dentalna implantologija ubraja se u najstarije grane stomatologije, a nalazi stariji od 2000 godina svjedoče o ljudskoj potrebi za nadoknadom izgubljenih zuba. Kao zamjena za zube koristile su školjke, drago kamenje, a kasnije i implantate od lijevanog željeza. Krajem 19. stoljeća uvode se materijali poput kaučuka, porculana i zlata. Danas, zbog stalnog napretka stomatološke struke, sve više pacijenata odabire implanto-protetska rješenja kao preferirani način nadoknade izgubljenih zuba. Upotrebom implantata postiže se zadovoljavajući rezultat čak i u slučajevima kada je kompletna oralna rekonstrukcija vrlo zahtjevna ili teško izvediva tradicionalnim metodama (24,25).

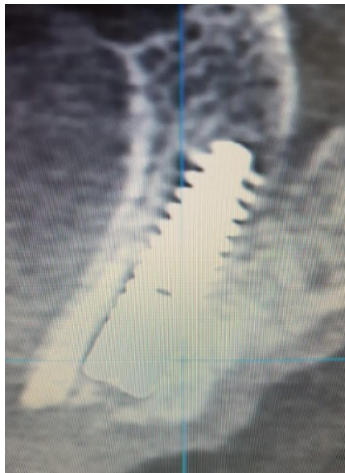
Prednosti implantologije su brojne, a pacijenti najviše cijene činjenicu da je ovo rješenje fiksno, nema potrebe za brušenjem zdravih susjednih zuba kao kod mostova. Međutim, implantati predstavljaju financijski zahtjevniju opciju te proces njihove ugradnje traje dulje. Osim toga postoji rizik smanjene oseointegracije, što može dovesti do odbacivanja implantata.

Prilikom odlučivanja o ugradnji implantata, ključan je detaljan pregled pacijenta i pravilno postavljanje indikacije. Pritom doktor dentalne medicine mora uzeti u obzir ne samo stomatološku anamnezu, već i cjelokupnu medicinsku povijest i opće zdravstveno stanje pacijenta (26). Osim kliničkog pregleda, neophodna je i radiološka snimka, pri čemu se prednost daje 3D snimci kao što je „cone bean“ kompjuterizirana tomografija. Prije početka terapije, pacijent treba biti upoznat s troškovima, potencijalnim rizicima i mogućim komplikacijama, kao i sa stopom uspješnosti. Također, važno je procijeniti psihičko stanje pacijenta, te njegovu motivaciju za predloženu terapiju (27).

Postoje i kontrakindikacije za ugradnju implantata, apsolutne i relativne: pacijenti mlađi od 18 godina, poremećaji koštanog metabolizma poput osteoporoze, psihička oboljenja, nekontrolirane sistemske bolesti kao dijabetes, i dr. Opterećenja zbog kojih je potrebna posebna pozornost i učestaliji kontrolni pregledi su loša oralna higijena, neliječeni parodontitis te pušenje (28,29,30).

5.2. Gradivni materijali u implantoprotetskoj terapiji

Materijali korišteni u implantoprotetskoj terapiji značajno su se mijenjali kroz povijest, u skladu s tehnološkim napretkom i sve većim zahtjevima za idealnim rješenjem. Takav materijal mora zadovoljiti stroge biološke, mehaničke i kemijske kriterije. Ne smije kod ljudi uzrokovati upalnu reakciju, biti toksičan ili kancerogen. Nadalje, mora pokazivati otpornost na koroziju i biti netopiv. Idealni materijal također mora biti jednostavno obradiv i pogodan za sterilizaciju, radiološki kontrastan i praktičan za primjenu u kliničkoj praksi (31). Biokompatibilnost se ispituje reakcijama između kosti i implantata. Kako će se implantat uklopiti u koštano tkivo ovisi o oseointegraciji (Slika 10.). Oseointegracija predstavlja stvaranje izravne, čvrste veze između kosti i površine dentalnog implantata, čak i pod opterećenjem žvačnog sustava, kako je definirao Brånemark (32). Za uspješnu oseointegraciju nužna je biokompatibilna površina implantata, dovoljna količina alveolarne kosti te odsustvo traumatske operacije (33). Osim kirurških kriterija, vrlo je važna i pravilna preparacija ležišta implantata. S obzirom da brušenje podiže temperaturu kosti, prekomjerno zagrijavanje može doći do nekroze, čime se ugrožava uspjeh zahvata. Ona će nastupiti kada je tkivo izloženo temperaturi višoj od 47 stupnjeva tijekom jedne minute (33).



Slika 10. Prikaz implantata u kosti, 5 mjeseci nakon ugradnje.

Danas se koristi nekoliko vrsta materijala, među kojima su najčešće legure kobalt-krom-molibdena, nehrđajući čelik i titan. Legure kobalt-krom-molibdena i nehrđajući čelik često se primjenjuju u izradi individualnih, endodontskih ili subperiostalnih implantata. Titan i njegove legure danas se smatraju zlatnim standardom u implantologiji te su najčešće korištene za tvornički standardizirane

endoosealne implantate. Titan, zbog svojih dobrih svojstava poput biokompatibilnosti, tvrdoće, otpornosti na koroziju i male gustoće, postao je ključni materijal u implantologiji (34,35,31).

Materijali koji se koriste u implantologiji, prema reakcijama koje izazivaju u tijelu, dijele se na biotolerantne, bioinertne i bioaktivne. Biotolerantni materijali (legura nehrđajućeg čelika i kobalt-krom-molibdena), omogućuju fibroosealnu inkorporaciju. Bioinertni materijali, kao titan, ne oštećuju koštano tkivo niti potiču imunološki odgovor, omogućujući neposrednu integraciju s kosti, što je temelj oseintegracije (33). Nasuprot tome, bioaktivni materijali poput staklene i kalcij-fosfatne keramike uzrokuju osteogenezu nakon ugradnje. Međutim, njihova slabost leži u resorpciji, gdje prodor osteogeneze u dublje slojeve može uzrokovati inkorporaciju u tkivo domaćina, čime postaju podložni remodeliranju.

Oblici implantata

Prema obliku, razlikuju se cilindrični i konični implantati, koji mogu biti s navojima ili bez. Navoji se koriste kako bi se povećala površina i mehanička veza (*macro-interlocking*). Danas se najviše koriste cilindrični s navojem.

Također, prema obliku vrata razlikuju se oni s ravnim, zaobljenim i V-oblikom vrha. Implantati se mogu podijeliti i prema njihovoj površini, tako se razlikuju glatke i hrapave površine. Hrapava površina dobije se pjeskarenjem, jetkanjem ili laserom. Time se površina poveća, ostvari se dodatna mehanička veza (*micro-interlocking*) i ubrza se proces oseintegracije. Pokazalo se da prilikom primjene metalnih implantata prekrivenih površinskim slojem, deformacije uzrokovane žvačnim silama često dovode do loma površinskih materijala. To može rezultirati upalom te posljedičnim razvojem periimplantitisa. Nedostatak potpuno metalnih implantata leži u nešto većoj lomljivosti u usporedbi s onima glatke površine (31).

5.3. Implantatna nadogradnja

Današnji implantati sastoje se od triju osnovnih dijelova:

1. Implantat u užem smislu (tijelo implantata)
2. Implantna nadogradnja (*abutment*)

3. Protetska suprastruktura

Implantatna nadogradnja, dio je implantata koji se direktno pričvršćuje na tijelo implantata u kosti pomoću retencijskog vijka, a služi kao oslonac za protetsku suprastrukturu. Pruža retenciju i stabilnost protetskog nadomjestka. Povezivanje nadogradnje i suprastrukture može biti ostvareno cementiranjem ili vijkom. Svaka nadogradnja sastoji se od tri glavna dijela:

1. dio koji nosi protetsku suprastrukturu
2. dio koji je povezan s tijelom implantata
3. transgingivalni segment, okružen mekim tkivom gingive iznad protetske platforme implantata (36).

S obzirom na gradivni materijal, implantatne nadogradnje se najčešće izrađuju od titana, zlatne legure, cirkonij-oksidge keramike i polietere-eter-ketona (PEEK). Titan, kao i kod tijela implantata, ostaje materijal izbora, osobito kod Kennedy klase III. Nehrđajući čelik, zbog moguće reakcije na nikel, nije preporučljiv kao titan te se zato češće koristi kao privremena, a ne trajna nadogradnja (37). Cirkonij-oksidge keramika se ističe pri nadomještanju frontalnih zuba, gdje je estetika ključna, iako nije indicirana za Kennedy klasu III. Ove nadogradnje posjeduju visoku razinu higijenskih prednosti, smanjujući nakupljanje bakterija i adheziju plaka.

Osim prema materijalu, nadogradnje se mogu podijeliti i prema načinu izrade na individualne i konfekcijske. Konfekcijske nadogradnje su tvornički elementi, najčešće izrađeni od titana ili cirkonij-oksidge. Njihovu glavnu prednost čini pristupačna cijena i manji broj posjeta pacijenta. S druge strane, postizanje optimalnog izlaznog profila je izazovnije, zbog čega su ove nadogradnje najčešće korištene u lateralnim regijama, osobito pri nadoknadi molara (38). Međutim, konfekcijske su nadogradnje ponekad kontraindicirane, osobito u slučajevima smanjenog interokluzijskog prostora, kada implantat zahtijeva korekciju kuta veću od 15° ili kada je potrebno povezati više implantata u jednom kvadrantu čeljusti te postići paralelnost nadogradnji. U takvim se situacijama pristupa izradi individualne nadogradnje (39).

Individualna nadogradnja, kao što naziv sugerira, izrađuje se pojedinačno za svakog pacijenta. Oni imaju bolji izlazni profil te prihvatljiviju estetiku. Mogu se koristiti i za cementirane i za vijkom pričvršćene implantate.

5.4. Nadoknada jednog zuba

Kada se govori o nadoknadi samo jednog zuba, postoji velika razlika nedostaje li taj zub u frontalnoj ili lateralnoj regiji. Pacijenti, ukoliko nedostaje zub u fronti, reagiraju momentalno, dok u stražnjoj regiji, koja nije vidljiva, mogu proći i godine prije nego se jave terapeutu sa željom da ga nadoknade. Tako u razdoblju između ugradnje implantata i opterećenja protetskim radom razlikuje se:

1. Imedijatno opterećenje
2. Rano opterećenje
3. Konvencionalno opterećenje (40).

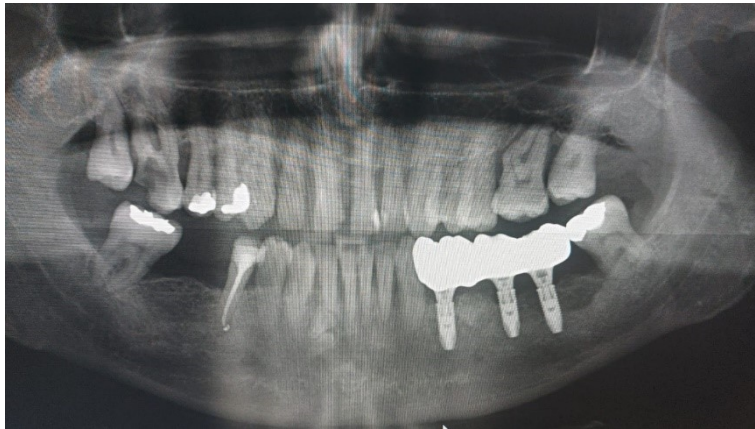Imedijatna postavljanje provodi se odmah nakon ekstrakcije zuba, unutar svježe alveole, dok se implantat opterećuje istog dana fiksiranjem protetske krunice u jednoj posjeti ili unutar četrdeset i osam sati. Također, opterećenje se može izvršiti nakon perioda cijeljenja, koji traje četiri do šest mjeseci. Razlikuju se dvije vrste opterećenja: okluzijsko, gdje se krunica nalazi u kontaktu s antagonistima u interkuspidaciji i neokluzijsko, kod kojeg krunica nije u dodiru s drugim zubima tijekom zagriža.

Prednost ove metode je u tome što pacijent prolazi kroz samo jedan kirurški zahvat, što je pacijentima iz više razloga povoljnije. Imedijatno opterećenje implantata pacijentima omogućuje govor, pruža značajnu socijalno-psihološku podršku, pomažući im da se brže vrate svakodnevnim aktivnostima (41). Osim toga, smanjuje se mogućnost recesije tkiva zbog jednog kirurškog postupka, što pomaže u očuvanju visine i širine kosti (42). Ključ uspjeha ove tehnike je netraumatski zahvat, a zbog razlike u veličini između prirodnog zuba i implantata, koristi se umjetna kost i membrana kako bi se postigao optimalan ishod.

Rano opterećenje odvija se do 2 mjeseca nakon postavljanja implantata. Tada je alveola zacijelila epiteliziranim tkivom, dok kost nije u potpunosti zacijelila (2). Konvencionalno opterećenje radi se minimalno dva mjeseca poslije ugradnje, nakon cijeljenja koštanog tkiva (41).

Razlikuju se dvije metode fiksacije implantata, cementiranjem i fiksacijom vijkom (Slika 11.). Cementna fiksacija ima svoje prednosti i nedostatke. Neki terapeuti preferiraju ovu metodu, zbog jednostavnije uporabe i činjenice da je financijski prihvatljivija. Bitno je naglasiti da ne zahtijeva

perforaciju okluzalne plohe radi vijka, a osim toga omogućava bolje rubno brtvljenje, što sprječava kolonizaciju bakterija. S druge strane, zaostali sloj cementa može uzrokovati biološke komplikacije koje vode u periimplantitis, a u slučaju takvih problema, teško je ukloniti rad bez oštećenja cijele nadogradnje (43,44).



Slika 11 . Most nošen implantatima, fiksiran vijkom.

Glavna prednost krunica na vijak je činjenica da se jednostavno mogu ukloniti ako se za to ukaže potreba. Bioloških komplikacija ima manje, no zbog neadekvatnog provođenja oralne higijene može doći do nakupljanja bakterija ispod suprastrukture. Bitna je pažnja posvećena prilikom određivanja položaja implantata, što otežava tehničku izradu (45). Vijak se smješta na sredinu zuba i mora biti u nevidljivom dijelu, što je teže postići u prednjoj regiji, gdje se prednost daje cementiranju. Postoji nekoliko tipova vijčanih spojeva: okluzijski, transverzalni i okluzijski vijak s nagnutom osi (46). Najčešće se koristi okluzijski vijak, pogotovo u slučajevima nedostatka lateralnih zuba.

5.5. Most nošen implantatima

Ukoliko u Kennedy klasi III nedostaje nekoliko zuba, postoji mogućnost ugradnje 2 implantata te povezivanje istih mostom ili povezati mostom zub-implantat. Ako postoji dovoljna širina i visina kosti te ako pacijentima ne smeta duži proces izrade mogu se odlučiti na to rješenje. Prilikom ugradnje, bitno je implantate postaviti tako da su bliže jedan drugome kako bi se izbjeglo preopterećenje i posljedična fraktura nadomjestka (47). Nužno je dobiti aksijalno opterećenje. Literatura navodi kako neaksijalno opterećenje povećava razinu naprezanja u kosti (48). Isto kao i solo krunice na implantatima, mogu se fiksirati cementom ili vijkom. Njihove prednosti i nedostaci

su jednaki i kod mostova, kod fiksacije vijkom je povoljnije što se most može ukloniti po potrebi, međutim teže je pasivno postaviti most.

5.6. Okluzijski koncept kod implantoprotetskog nadomjeska

Osnova svakog implanto-protetskog rada je uslađena okluzija. Vrlo često može se dogoditi vertikalna ili angularna resorpcija kosti koja je uzrokovana okluzalnom traumom (6). Zbog pritiska pojača se osteoklastična aktivnost, s obzirom da se radi o implantatu, a ne prirodnom zubu kost se više ne obnovi. Razlikuje se nekoliko tipova okluzije:

- 1) Bilateralna (Balansirana, lingvalizirana) okluzija
- 2) Unilateralna (uravnotežena) okluzija
- 3) Uzajamno zaštićena okluzija (vođena očajkom) (49).

Preopterećenje je najčešće uzrokovano prekomjernim momentom izvrtanja ili savijanja (50). Kako bi se ono izbjeglo, potrebno je aksijalno opterećenje implantata. Time se postiže manji učinak poluge, te manje opterećenje.

Pri nadoknadi jednoga zuba, potrebno je smanjiti okluzijske sile na implantatu te ih raspodijeliti na prirodne zube. Na krunici nošenoj implantatom ne smije biti preranih dodira. Krunica u Kennedy klasi III, pri nedostatku molara mora imati kvržice smanjenog nagiba, ravni plato 1-1.5 mm i užu okluzijsku ravninu (51). Kako nadomjestak ne bi bio previše opterećen, u maksimalnoj interkuspidaciji mora biti udaljen od svojeg antagonista 30 μ m (51).

Ako se radi o mostu nošenim implantatima prilikom protruzije mandibule, implantati u stražnjoj regiji su očuvani. Tijekom lateralnih kretnji ne smiju postojati prerani dodiri. Ovdje se također izrađuju nadomjesci smanjenog nagiba, ravnog platoa i uske okluzijske ravnine (47).

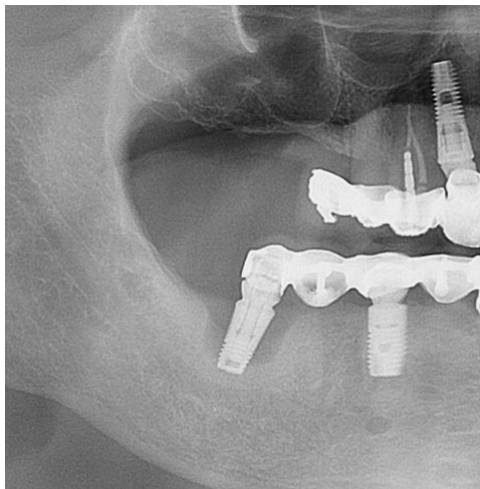
5.7. Komplikacije i razlozi neuspjeha implantoprotetske terapije

Pojmovi komplikacije i neuspjeha nisu inačice, bitno je razlikovati ih te znati da ne vodi svaka komplikacija prema neuspjehu (54). Komplikacije postoje biološke i tehnološke. Biološke se odnose na promjene mekih tkiva, koje vode periimplantnom mukozitisu i periimplantitisu. Postoje brojni faktori koji utječu na biološke komplikacije, a najvažniji su pušenje, plak, paradontitis,

sustavne bolesti. Periimplantni mukozitis obuhvaća reverzibilnu upalu karakteriziranu krvarenjem pri sondiranju, crvenilo, nedostatak gnoja i dubina sondiranja od 4 mm (28). Periimplantitis je ireverzibilna promjena, karakterizirana upalom koja vodi u gubitak kosti (Slika 15.). Dijagnosticira se na temelju kliničkog nalaza uz prisutnost krvarenje pri sondiranju, praćena supuracijom, dubina sondiranja veća je od 6 mm, te je prisutna resorpcija alveolarne kosti veća od 3 mm, apikalnije od najkronarnijeg dijela implantata koji bi trebao biti u kosti (53). S obzirom da implantat, bez obzira na resorpciju kosti, ostane stabilan dugo vremena, pacijenti se mogu prekasno javiti, te dolazi do gubitka implantata (28).

Pri liječenju perimplantitisa u novijom literaturi koristi se CIST prokol (Kumulativna interceptivna potporna terapija (50). Protokol A obuhvaća isključivo mehaničko čišćenje, dok se u protokolu A+B uključuje antiseptička terapija. U protokolu A+B+C dodaju se i antibiotici, a A+B+C+D uključuje kiruršku terapiju, resektivnu ili regenerativnu (54).

S obzirom da je plak glavni uzročnik mukozitisa i periimplantitisa, bitna je prevencija (Slika 12.). Zbog toga, nužno je pacijentima objasniti važnost održavanja oralne higijene. Preporuča se korištenje tuša za usta za područja ispod mosta, te nježno korištenje interdentalnih četkica. Pacijente se naručuje dva puta godišnje na kontrolu, s obzirom da je mukozitis reverzibilna promjena, ako se dovoljno brzo reagira, dolazi do poboljšanja.



Slika 12. Resorpcija kosti oko implantata.

Tehnološke komplikacije odnose se na lom obložnog materijala, lom osnovne konstrukcije, popuštanje vijka ili odcemenitravanje protetskog rada. Lom materijala ovisi o vrsti materijala, okluziji, dizajnu osnovne konstrukcije i međusobnoj usklađenosti (55). Ukoliko sloj keramike nije jednak na svim dijelovima, dolazi do loma. Lom osnovne konstrukcije, rijetko se događa. Javlja se u potpuno keramičkim nadomjescima zbog zamora materijala (55). Također, ako je nadomjestak pričvršćen vijkom, postoji mogućnost loma osnovne konstrukcije zbog prevelikog otvora.

Na retenciju nadomjestka koji su fiksirani cementom utječu konicitet nadogradnje, visina stjenki nadogradnje, hrapavost površine te izbor cementa (56). Popuštanje vijka najčešće se događa zbog prekomjernog opterećenja, zato je nužno da opterećenje usmjereno aksijalno.

Neuspjehom se smatra na gubitak implantata iz bilo kojeg razloga, ali i pacijentovo nezadovoljstvo bilo estetikom ili funkcijom (52).

6. RASPRAVA

Svrha ovoga rada bila je sažeti prikaz mogućnosti nadoknade zuba u Kennedy klasi III. Kennedy klasa III označava gubitak zuba u lateralnoj regiji, s postojanjem distalnog zuba. Terapijske mogućnosti su brojne te ovise o puno faktora, jedan od njih je broj zuba koji se nadomješta. Pri gubitku jednog zuba, rješenje predstavlja most ili krunica na implantatu.

Pacijenti dobro prihvaćaju most kao terapijsko rješenje, međutim sve boljim razvojem implanto-protetike, više se okreću prema tome rješenju. Most djeluje kao cjelina te ako dio mosta nije dizajniran po pravilima, gubi se cijela konstrukcija, a ponekad i nosači (57). Također, prednost leži u činjenici da se susjedne zube ne treba brusiti Međutim implantati zahtijevaju dodatnu edukaciju koja za sada nije široko obuhvaćena u standardnim programima. Ugradnja traje duže te je financijski zahtjevnija.

Istraživanja su pokazala da nakon 60 mjeseci uspješnost preživljavanja implantata za nadoknadu jednog zuba iznosi 95,1%, dok je za izradu mosta 94,0% (58). Prema Valderhaugu, glavni uzroci neuspjeha su karijes, neadekvatna endodontska liječenja te promjene na parodontu (59). Prema kriterijima Albrektssona i suradnika, gubitak implantata najčešće se događa zbog neuspjele oseointegracije nakon ugradnje, gubitka kosti uslijed upale ili mehaničkog preopterećenja (60). Komplikacije koje nisu završile gubitkom implantata bile su popuštanje nadogradnje ili frakture krunice. Pacijenti, ukoliko im je to financijski prihvatljivo, obično prihvaćaju implantat kao rješenje pri nadoknadi jednog zuba.

Mobilno rješenje, odnosno izrada djelomične proteze koristi se kada nedostaje više zuba, na primjer ako se radi o Kennedy klasi III s velikim bezubim prostorom (61). Izrada proteze jednostavnija je, ali pacijenti, ako mogu redovito biraju fiksno rješenje. Teža je prilagodba, prisutan je osjećaj stranog tijela u ustima, te ako proteza ima retencijske elemente, mogu biti vidljivi pa je i estetski, a i funkcijski nepovoljnije.

Prema istraživanjima, funkcijska trajnost djelomičnih proteza s konstrukcijom od kobalt-krom-molibdena iznosi otprilike 10 godina (62-65).

Kada se sva terapijska rješenja uzmu u obzir, svako nosi svoje prednosti i nedostatke. Dobrom komunikacijom s pacijentom i laboratorijem dogovara se optimalno rješenje, pri čemu se teži jednostavnom i funkcionalnom radu koji će biti i estetski prihvatljiv.

Terapijska rješenja Kennedy klase III ima nekoliko. Postoje brojni faktori koje treba uzeti u obzir. Hoće li rješenje biti fiksno, mobilno ili implantoprotetsko, ovisi o stanju u usnoj šupljini, pacijentovim željama i mogućnostima terapeuta. Mobilno rješenje je jednostavnije za izradu, lako se uklanja iz usta, ekonomičnije, a i popravci su jednostavni za izvođenje. Zbog osjećaja stranog tijela, pacijentima je najlošije. Konvencionalno fiksno rješenje mostom na uporišnim zubima ili implantoprotetsko rješenje ovisi o mnogo faktora: rasponu bezubog grebena, stanju zuba nosača, širini i visini preostale kosti i financijskim mogućnostima pacijenta. Bitno je svakom pacijentu pristupiti individualno. Rad mora biti napravljen poštujući današnje kriterije i s dobro postavljenim indikacijama, uzimajući u obzir općemedicinsku anamnezu, pacijentovu motiviranost i održavanje oralne higijene.

8. LITERATURA

1. Richards W, Ameen J, Coll AM, Higgs G. Reasons for tooth extraction in four general dental practices in South Wales. *Br Dent J.* 2005;198(5):275-8.
2. Kraljević K, Kraljević Šimunković S. Djelomične proteze. Zagreb: In. Tri d.o.o.; 2012. 324 str.
3. Suvin M. Djelomična proteza. V. izdanje. Zagreb: Školska knjiga; 1982. 318 str.
4. Mehulić, K. (2020). *Dentalna medicina–vodič za praktičare.* Zagreb. Medicinska naklada. 2020. 493 str.
5. Ahila SC, Suganya S, Muthukumar B. Critical analysis of classification system of partially edentulous spaces: A literature review. *Indian J Multidiscip Dent.* 2019;9:49-57.
6. Carr A, Brown D. *Mc Creacken's Removable Partial Prosthodontics.* Thirteen edition. St. Louis: Elsevier; 2015. 361 str.
7. Rosenstiel SF, Land MF, Fujimoto I. *Contemporary Fixed Prosthodontics.* Third edition St. Louis: Mosby Inc; 2001. 868 str.
8. Schillingburg HT, Hobo S, Whitsett L, Jacobi R, Brackett S. *Osnove fiksne protetike.* 3rd ed. Chicago, Berlin, Rio de Janeiro, Tokyo: Quintessence Publishing Co; 1997. str. 73-119.
9. Tyson K, Yemm R, Scott B. *Understanding partial denture design.* Oxford University Press. USA. 2007. Section 1, General principles of partial denture and how they work; str. 1-63.
10. Tariba Knežević P, Simonić Kocijan S. Zubne proteze: izbor ovisan o stanju čeljusti, funkciji i troškovima. *Narodni zdravstveni list [Internet].* 2022;(746-7):14-6.
11. Knezović-Zlatarić D, Nemet M, Baučić I. Laboratorijski postupci izradbe jednokomadnoga metalnog odljeva djelomične proteze. *Acta stomatologica Croatica [Internet].* 2003;37(1):85-94.
12. Polychronakis N, Sotiriou M, Zissis A. Pregled retencijskih elemenata mo bilnih djelomičnih proteza ovisno o vrsti bezubosti i zubima nosačima u komercijalnim laboratorijima u Ateni. *Acta stomatol Croat. [Internet].* 2014;48(3):199-207.
13. Budtz-Jorgensen E, Bochet G. Alternate framework designs for removable partial dentures. *J Prosthet Dent.* 1998 Jul;80(1):58-66.
14. Phoenix RD, Cagna, DR, DeFreest CF. *Stewart's clinical removable partial prosthodontics.* 4th ed. Chicago: Quintessence Publishing Co.; 2003. str. 51-94.
15. Rizvan G. Planiranje elemenata djelomične proteze prema razmješčaju uporišnih zubi u čeljusti. *Sonda.* 2003;5(8-9):76-81.

16. Jakovac M, Kranjčić J, Marcutti N, Bergman Gašparić L, Carek A, Milardović Ortolan S, et al. Pretklinička i laboratorijska fiksna protetika. Zagreb: Stega tisak; 2020. 227 str.
17. Čatović A. Klinička fiksna protetika. Zagreb: Stomatološki fakultet Sveučilišta u Zagrebu; 1999. str. 243-87.
18. Tatarciuc M, Maftei GA, Vitalariu A, Luchian I, Martu I, Diaconu-Popa D. Inlay-Retained Dental Bridges—A Finite Element Analysis. Applied Sciences. 2021;11(9):3770.
19. Suvin M, Kosovel Z. Fiksna protetika. Zagreb: Školska knjiga; 1990. str. 109-49.
20. Bergman Gašparić L, Milardović Ortolan S, Viskić J, Mehulić K. Inlay mostovi. Sonda (Zagreb). 2012;13(24):27-9.
21. Edelhoff D, Sorensen JA. Tooth structure removal associated with various preparation designs for anterior teeth. J Prosthet Dent. 2002;87(5):503-9.
22. Mehulić K. Keramički materijali u stomatološkoj protetici. Zagreb: Školska knjiga; 2010. str. 27-85.
23. Mehulić K, Alar Ž, Anić I, Bergman Gašparić L, Carek A, Čimić S, et al. Dentalni materijali. Zagreb: Medicinska naklada; 2017. 352 str.
24. Kennedy BD, Collins TA Jr, Kline PC. Simplified guide for precise implant placement: a technical note. Int J Oral Maxillofac Implants. 1998;13(5):684-8.
25. Kopp KC, Koslow AH, Abdo OS. Predictable implant placement with a diagnostic/surgical template and advanced radiographic imaging. J Prosthet Dent. 2003;89(6):611-5.
26. Meurman M, Le Bell SA. Dentalni mamut - Osnove kliničke dentalne medicine. Zagreb:HKDM. 2018. 1154 str.
27. Kobler P. Priprema bolesnika za implantoprotetsku rehabilitaciju. U: Knežević G. Osnove dentalne implantologije. Zagreb: Školska knjiga; 2002. str. 36-8.
28. Lindhe J, Lang NP, Karring T. Klinička parodontologija i dentalna implantologija. Zagreb: Nakladni zavod Globus; 2010; str. 86-95, 553-63, 587-610, 634-74, 1099-118.
29. Chanavaz M. Maxillary sinus; anatomy, physiology, surgery and bone grafting related to implantology - eleven years of surgical experience (1979-1990). J Oral implants. 1990;16(3):199-209.
30. Davarpanah M, Martinez H, Kebir M, Tecucianu JF. Priručnik dentalne implantologije. Zagreb: In.Tri; 2006. 219 str.
31. Knežević G i sur. Osnove dentalne implantologije. Zagreb: Školska knjiga; 2002. str. 9-25.

32. Salvi GE, Bosshardt DD, Lang NP, Abrahamsson I, Berglundh T, Lindhe J, Ivanovski S, Donos N. Temporal sequence of hard and soft tissue healing around titanium dental implants. *Periodontol 2000*. 2015;68(1):135-52.
33. Nelson C. Factors Affecting the Success of Dental Implants. *Implant Dentistry - A Rapidly Evolving Practice*. InTech; 2011. str. 319-64.
34. Čatović A, Jerolimov V, Živko-Babić J, Carek V, Dulčić N, Lazić B. Titan u stomatologiji. *Acta Stomatol Croat*. 1998;32(2):351-65.
35. Živko Babić J, Jerolimov V. Metali u stomatološkoj protetici. Zagreb: Školska knjiga; 2005. str. 126-8.
36. Shafie HR. General information about implant abutments, In: Shafie HR, editor. *Clinical and laboratory manual of dental implant abutments*. 1th ed. Hoboken: Wiley Blackwell; 2014. str. 17-22.
37. Shafie HR, White B. Implant abutment materials. In: Shafie HR, editor. *Clinical and laboratory manual of dental implant abutments*. 1th ed. Hoboken: Wiley Blackwell; 2014. str. 1- 16.
38. Grunder U. Implantati u estetskoj zoni: terapijski koncept korak po korak. 1.izd. Zagreb. Quintessence publishing; 2016. str. 755-58.
39. Kotick PG, Blumenkopf B. Abutment selection for implant restorations. *Inside Dentistry*. 2011;7(7):76-9.
40. Yarborough A, Cooper L, Duqum I, Mendonça G, McGraw K, Stoner L. Evidence regarding the treatment of denture stomatitis. *J Prosthodont*. 2016;25(4):288-301.
41. Turkyilmaz I, Suarez JC, Company AM. Immediate implant placement and provisional crown fabrication after a minimally invasive extraction of a peg-shaped maxillary lateral incisor: a clinical report. *The Journal of Contemporary Dental Practice*. 2009;10(5): e73- 80.
42. Labanca M, Quinones C, Silverstein L, Urbán I. *Implant fundamentals part 2: Surgical Techniques for Implant Placement and Prosthetic Selection*. Hu-Friedy Mfg. Co., LLC; 2019.
43. Nueesch R, Conejo J, Mante F, Fischer J, Märtin S, Rohr N, Blatz MB. Loading capacity of CAD/CAM-fabricated anterior feldspathic ceramic crowns bonded to one-piece zirconia implants with different cements. *Clin Oral Implants Res*. 2019;30(2):178-86.

44. Wadhvani C, Chung KH. Effect of modifying the screw access channels of zirconia implant abutment on the cement flow pattern and retention of zirconia restorations. *J Prosthet Dent.* 2014;112(1):45-50.
45. Wolfart S, Harder S, Reich S, Sailer I, Weber V. *Implantoprotetika –koncept usmjeren na pacijenta.* 1.izd. Zagreb: Media Ogled; 2015. 712 str.
46. Sailer I, Mühlemann S, Zwahlen M, Hämmerle CH, Schneider D. Cemented and screw-retained implant reconstructions: a systematic review of the survival and complication rates. *Clin Oral Implants Res.* 2012;23(6):163-201.
47. Kim Y, Oh TJ, Misch CE, Wang HL. Occlusal considerations in implant therapy: Clinical guidelines with biomechanical rationale. *Clin Oral Implants Res.* 2005;16(1):26–35.
48. Gross M. Occlusion in implant dentistry. A review of the literature of prosthetic determinants and current concepts. *Aust Dent J.* 2008;53(s1):60-8.
49. Knezović Zlatarić D, Čelić R. Konceptije okluzije. *Sonda* 2002; 6(2):62-4.
50. Rangert B, Sullivan R, Jemt T. Load factor control for implants in the posterior partially edentulous segment. *Int J Oral Maxillofac Implants* 1997;12(3):360-70.
51. Čelić, R., Pandurić, J., & Klaić, B. (2005). Razumijevanje okluzije-ključ za uspjeh oseointegracije. *Medix.* 2005;11(60/61):180-4.
52. Filipović-Zore I, Katanec D, Sušić M, Krmpotić M. Komplikacije i neuspjesi u dentalnoj implantologiji. *Acta stomatologica Croatica [Internet].* 2005; 39(3):267-267.
53. Berglundh T, Armitage G, et al. Peri-implant diseases and conditions: Consensus report of workgroup 4 of the 2017 World Workshop on the Classification of Periodontal and Peri-Implant Diseases and Conditions. *J Clin Periodontol.* 2018;45(20):S286– 91.
54. Lang NP, Wilson TG, Corbet EF. Biological complications with dental implants: their prevention, diagnosis and treatment. *Clin Oral Implants Res.* 2000;11(1):146-55.
55. Sailer I. *Fiksni nadomjesci.* 1. izd. Zagreb: Media Ogled; 2023. 754 str.
56. Shadid R, Sadaqa N. A comparison between screw- and cement-retained implant prostheses. *J Oral Implantol.* 2012;38(3):298-307.
57. Hebel K, Gajjar R, Hofstede T. Single-tooth replacement: bridge vs. implant-supported restoration. *J Can Dent Assoc.* 2000;66(8):435-8.
58. Fugazzotto PA. Evidence-based decision making: replacement of the single missing tooth. *Dent Clin North Am.* 2009;53(1):97-129.

59. Valderhaug J, Jokstad A, Ambjornsen E, et al. Assessment of the periapical and clinical status of crowned teeth over 25 years. *J Dent* 1997;25(2):97–105.
60. Albrektsson T, Zarb G, Worthington P, et al. The long-term efficacy of currently used dental implants: a review and proposed criteria of success. *Int J Oral Maxillofac Implants*. 1986;1(1):11–25.
61. Budtz-Jørgensen, E. Restoration of the partially edentulous mouth—a comparison of overdentures, removable partial dentures, fixed partial dentures and implant treatment. *J Dent*. 1996;24(4):237-244.
62. Chandler JA, Brudvik JS. Clinical evaluation of patients eight to nine years after placement of removable partial dentures. *J Prosthet Dent*. 1984;51(6):736-43.
63. Germundsson B, Hellman M, Odman P. Effects of rehabilitation with conventional removable partial dentures on oral health - a cross-sectional study. *Swed Dent J*. 1984;8(4): 171-82.
64. Bergman B, Hugoson A, Olsson CO. Caries, periodontal and prosthetic findings in patients with removable partial dentures: a ten-year longitudinal study. *J Prosthet Dent*. 1982;48(5): 506-14.
65. Kerschbaum T. Langzeitergebnisse und Konsequenzen. U: Hupfauf L, urednik. *Praxis der Zahnheilkunde*. Bd 6, Teilprothesen. München: Urban & Schwarzenberg; 1988. str. 267-285.

9. Životopis

Helena Krakar rođena je 25.05.1998. u Sisku. Osnovnu školu i Opću gimnaziju završava u Sisku te maturira 2017. godine. Sljedeće godine upisuje Stomatološki fakultet Sveučilišta u Zagrebu te ga završava 2024. godine. Tijekom svoga obrazovanja bavi se tenisom i trčanjem, a jedan semestar provodi u Italiji na Sveučilištu u Sassariju u sklopu Erasmus+ programu. Od četvrte godine asistira u stomatološkoj ordinaciji u Zagrebu.