

Augmentacija dentinskim graftom

Sikora, Karmen

Master's thesis / Diplomski rad

2024

Degree Grantor / Ustanova koja je dodijelila akademski / stručni stupanj: **University of Zagreb, School of Dental Medicine / Sveučilište u Zagrebu, Stomatološki fakultet**

Permanent link / Trajna poveznica: <https://um.nsk.hr/um:nbn:hr:127:336878>

Rights / Prava: [Attribution-NonCommercial-NoDerivatives 4.0 International/Imenovanje-Nekomercijalno-Bez prerada 4.0 međunarodna](#)

Download date / Datum preuzimanja: **2025-04-03**



Repository / Repozitorij:

[University of Zagreb School of Dental Medicine Repository](#)





Sveučilište u Zagrebu

Stomatološki fakultet

Karmen Sikora

AUGMENTACIJA DENTINSKIM GRAFTOM

DIPLOMSKI RAD

Zagreb, 2024.

Rad je ostvaren u: Zavod za oralnu kirurgiju, Stomatološki fakultet, Sveučilište u Zagrebu

Mentor rada: doc. dr. sc. Marko Vuletić, Stomatološki fakultet, Sveučilište u Zagrebu

Lektor hrvatskog jezika: Sonja Delimar, profesor hrvatskog jezika i književnosti, izvrstan savjetnik

Lektor engleskog jezika: Vinka Marušić, dipl. kroatist i anglist

Rad sadrži: 37 stranica

0 tablica

10 slika

Rad je vlastito autorsko djelo, koje je u potpunosti samostalno napisano uz naznaku izvora drugih autora i dokumenata koji su korišteni u radu. Osim ako nije drukčije navedeno, sve su ilustracije (tablice, slike i dr.) u radu izvorni doprinos autora diplomskog rada. Autor je odgovoran za pribavljanje dopuštenja za korištenje ilustracija koje nisu njegov izvorni doprinos, kao i za sve eventualne posljedice koje mogu nastati zbog nedopuštenog preuzimanja ilustracija odnosno propusta u navođenju njihova podrijetla.

AUGMENTACIJA DENTINSKIM GRAFTOM

Sažetak

Zahvat ekstrakcije zuba prati niz fizioloških procesa zahvaljujući kojima rana cijeli. Posljedično dolazi i do resorpcije kosti, odnosno dolazi do smanjenja dimenzija alveolarnog grebena, što kompromitira provođenje protetske opskrbe pacijenta. To se ponajviše odnosi na implantoprotetsku terapiju. Ako na mjestu implantacije nema dovoljnog volumena kosti, alveolarni greben treba augmentirati. Značajnije smanjenje dimenzija alveolarnog grebena moguće je i prevenirati provođenjem postupka prezervacije alveole. Neposredno nakon vađenja zuba postekstrakcijska alveola napuni se materijalom za augmentaciju. U tu svrhu koriste se autologni, alogeni, ksenogeni i aloplastični materijali. Sličnost koštanog i tvrdog zubnog tkiva potakla je na istraživanje mogućnosti korištenja dentina u obliku autolognog dentinskog grafta kao materijala za augmentaciju alveolarne kosti. Alveolarna kost i zubi dijele zajedničko embriološko porijeklo jer potječu od stanica neuralne kreste. Također, dentinsko je tvrdo zubno tkivo po sastavu slično koštanome. Dentinski se graft dobiva postupkom mljevenja zuba u dentinske čestice i njihovom kemijskom obradom. Moguće se njime koristiti u sklopu tehnike prezervacije alveole, za augmentaciju alveolarnih koštanih defekata te za podizanje dna maksilarnog sinusa. Posjeduje osteoinduktivno i osteokonduktivno svojstvo te svojstvo progresivne resorpcije i zamjene koštanim tkivom. Osim što je bioaktivan, također je i biokompatibilan. Ne uzrokuje imunološki odgovor domaćina i reakciju odbacivanja transplantata te nema rizika od širenja infekcije. Istraživanja pokazuju da se augmentacijom dentinskim graftom postižu dobri rezultati u smislu očuvanja dimenzija alveolarnog grebena i postizanja dobre stabilnosti implantata.

Ključne riječi: resorpcija alveolarne kosti, augmentacija alveolarnog grebena, dentin, transplantat

AUGMENTATION WITH DENTINE GRAFT

Summary

Tooth extraction procedure initiates a number of physiological processes in order for the created wound to heal. Bone resorption, being one of the consequences of the aforementioned processes, compromises prosthodontic rehabilitation of the patient due to the reduction in the dimensions of the alveolar ridge, particularly in implant-prosthetic therapy. In the case where there is not enough bone volume at the implantation site, the alveolar ridge needs to be augmented. It is possible to prevent a more significant reduction of the alveolar ridge through the socket preservation procedure. Shortly after tooth extraction, the post-extraction socket is filled with augmentation material. Autografts, allografts, xenografts, and alloplasts are used for this purpose. Motivated by the similarity between bone tissue and hard dental tissue, researchers considered dentin, in the form of autologous tooth dentin graft, as the alveolar bone augmentation material. Both the alveolar bone and teeth share the same embryological origin, the cranial neural crest. Moreover, dentin tissue is a hard dental tissue, very similar in composition to bone tissue. Autologous dentin graft is obtained by grinding the tooth into dentin particles and chemically processing them. Use cases of dentin graft range from socket preservation techniques to bone augmentation in sinuses and bone defects. Among its properties are osteoinduction, osteoconduction, progressive resorption, and replacement by bone tissue. Besides being bioactive, it is also biocompatible. It performs without eliciting an immune response, a foreign material reaction, or infection. Research shows promising results using dentin graft for augmentation in terms of alveolar ridge preservation and implant stability.

Keywords: alveolar bone loss, alveolar ridge augmentation, dentin, transplant

SADRŽAJ

1. UVOD	1
2. CIJELJENJE KOSTI NAKON EKSTRAKCIJE ZUBA	4
2.1. Građa kosti alveolarnog grebena	5
2.2. Cijeljenje postekstrakcijske rane	5
2.3. Resorpcija alveolarnog grebena nakon ekstrakcije zuba.....	6
3. AUGMENTACIJA ALVEOLARNOG GREBENA.....	7
3.1. Svojstva materijala za augmentaciju alveolarnog grebena	8
3.2. Materijali za augmentaciju alveolarnog grebena	9
4. AUGMENTACIJA DENTINSKIM GRAFTOM.....	11
4.1. Građa dentina	12
4.2. Svojstva dentinskog grafta	12
4.3. Priprema dentinskog grafta	14
4.4. Augmentacija dentinskim graftom	18
4.5. Primjena dentinskog grafta u implantološkoj terapiji	20
5. RASPRAVA.....	22
6. ZAKLJUČAK	27
7. LITERATURA	29
8. ŽIVOTOPIS	36

Popis skraćenica

BMP – koštani morfogenetski proteini (engl. *bone morphogenetic proteins*)

DDM – demineralizirani dentinski matriks (engl. *demineralized dentin matrix*)

DPP – dentinski fosfoprotein (engl. *dentin phosphoprotein*)

EDS – engl. *Extraction Defect Sounding*

FDBA – mineralizirani transplantat suho smrznute kost (engl. *freeze-dried bone allograft*)

FGF2 – osnovni fibroblastni faktor rasta (engl. *fibroblast growth factor 2*)

GF – faktori rasta (engl. *growth factors*)

HA – hidroksiapatit (engl. *hydroxyapatite*)

ILGF I – inzulinu sličan faktor rasta I (engl. *insulin-like growth factor I*)

ILGF II – inzulinu sličan faktor rasta II (engl. *insulin-like growth factor II*)

ISQ – kvocijent stabilnosti implantata (engl. *implant stability quotient*)

NCP – ne-kolageni proteini (engl. *non-collagen proteins*)

NSAR – nesteroidni antireumatik

OCN – osteokalcin (engl. *osteocalcin*)

OPN – osteopontin (engl. *osteopontin*)

PDDM – djelomično demineralizirani dentinski matriks (engl. *partially demineralized dentin matrix*)

PDGF – trombocitni faktor rasta (engl. *platelet-derived growth factor*)

TGF beta1 – transformirajući faktor rasta beta 1 (engl. *transforming growth factor beta 1*)

UDD – nedemineralizirani dentin (engl. *undemineralized dentin*)

1. UVOD

U dentalnoj medicini augmentacija kosti ključan je postupak u pripremi alveolarnog grebena za ugradnju dentalnih implantata. Resorpcija alveolarne kosti nakon ekstrakcije zuba predstavlja značajan izazov jer može otežati ili onemogućiti uspješno postavljanje implantata. Prema tome, značajnije promjene dimenzija alveolarnog grebena poželjno je prevenirati, što se može postići tehnikom prezervacije alveole na način da se nakon zahvata vađenja zuba postekstrakcijska alveola napuni materijalom za augmentaciju alveolarne kosti (1,2).

Povijesno gledano, u svrhu augmentacije kosti u dentalnoj su se medicini uglavnom koristili autologni, alogeni, ksenogeni i aloplastični graftovi. Svaki od njih iskazuje određene vrline, ali i mane. U potrazi za najboljim materijalom za augmentaciju alveolarne kosti dentalna struka istražuje razne materijale, među kojima se posebno ističe dentinski graft, materijal dobiven od pacijentova vlastitog zuba. Dentin, koji čini 90 % zuba, dijeli mnoge sličnosti s koštanim tkivom. Imaju zajedničko embriološko porijeklo te su po sastavu jako slični, što je potaklo na mnoga istraživanja o mogućnosti korištenja dentinom u obliku autolognog dentinskog grafta kao materijala za augmentaciju alveolarne kosti (3,4).

Postavlja se pitanje, može li dentinski graft, sa svojstvima osteoindukcije i osteokondukcije te kao biokompatibilan i lako dostupan materijal, zamijeniti ili čak nadmašiti tradicionalne materijale za augmentaciju kosti. Ova je tema od izuzetne važnosti jer bi uspjeh u upotrebi dentinskog grafta mogao značajno unaprijediti kliničku praksu u dentalnoj implantologiji, isključujući potrebu za dodatnim kirurškim zahvatom u svrhu dobavljanja grafta, smanjujući rizike od reakcije odbacivanja transplantata i širenja bolesti te smanjujući troškove povezane s postupkom augmentacije, a istovremeno ostvarujući dobre rezultate (5–7).

Ovaj rad predstavlja pregled fizioloških procesa koji se događaju nakon ekstrakcije zuba, naglašavajući potrebu za očuvanjem dimenzija alveolarnog grebena kako bi se omogućila uspješna implantoprotetska terapija. Posebna je pažnja posvećena upotrebi autolognog dentinskog grafta kao materijala za augmentaciju alveolarne kosti. Rad obuhvaća pregled trenutnih saznanja o strukturi i svojstvima dentina i dentinskog grafta, postupku pripreme dentinskog grafta te kliničkim rezultatima koji su dosad postignuti. Također, razmatraju se

izazovi i ograničenja koja još uvijek postoje u primjeni ovog materijala te identificiraju područja koja zahtijevaju daljnja istraživanja.

Prema tome, svrha je ovog rada pružiti detaljnu analizu i kritičku procjenu dentinskog grafa kao potencijalnog novog standarda za augmentaciju u dentalnoj implantologiji, pridonoseći time daljnjem razvoju i unapređenju kliničke prakse u dentalnoj medicini.

2. CIJELJENJE KOSTI NAKON EKSTRAKCIJE ZUBA

2.1. Građa kosti alveolarnog grebena

Alveolarni je greben dio maksile i mandibule u kojem se nalaze zubi. Kost oko zuba naziva se zubna alveola i građena je od koštanih lamela. Oko alveole nalazi se alveolarna kost koja je građena od koštanih gredica sastavljenih od lamela. Prostor između lamela ispunjen je koštanom srži (8).

2.2. Cijeljenje postekstrakcijske rane

Nakon ekstrakcije zuba slijedi cijeljenje rane. Ono se odvija u tri dijela: inflamatorna faza, proliferativna faza i faza modelacije i remodelacije (8).

Prva, inflamatorna faza cijeljenja započinje vađenjem zuba, što uzrokuje krvarenje. Krv ispunjava postekstrakcijsku alveolu unutar koje zatim nastaje krvni ugrušak koji ima ulogu privremenog matriksa. Degranulacijom se oslobađaju kemokini koji na mjesto cijeljenja rane dovode imunološke stanice. Time, tijekom prvog tjedna cijeljenja, dolazi do zamjene krvnog ugruška granulacijskim tkivom koje se osim stanica imunološkog sustava sastoji i od fibroblasta i krvnih žila (8–10).

U drugom tjednu cijeljenja započinje proliferativna faza. Osteoblasti koji su prodrli u privremeni matriks proizvode nezrelu kost oko krvnih žila (8).

Nekoliko tjedana nakon vađenja zuba procesom modelacije kosti započinje resorpcija zubne alveole aktivnošću osteoklasta koji se nalaze u kresti alveolarne kosti i stijenki alveole zuba. Pojava se objašnjava činjenicom da je stijenka alveole parodontnim ligamentom povezana za korijen zuba te se smatra da je ovisna o prisutnosti zuba, pa posljedično gubitak zuba prati resorpcija zubne alveole. Osteoklastična aktivnost također zahvaća i novoformiranu nezrelu kost čime započinje proces remodelacije tijekom kojeg se djelovanjem osteoblasta resorbirana nezrela kost zamjenjuje zreloom kosti. Prema tome, vertikalne i horizontalne dimenzijske promjene alveolarnog grebana koje nastaju nakon vađenja zuba posljedica su procesa modelacije kosti (8,9).

Araújo i Lindhe (11) u svome istraživanju navode kako nedostatak funkcijskog stimulansa uzrokuje dodatnu resorpciju kosti na mjestu ekstrahiranog zuba te sugeriraju da nakon vađenja zuba bezubo koštano tkivo mijenja dimenzije, tj. resorbira se zbog tendencije tkiva

da postigne genetski predodređene dimenzije bezube maksile i mandibule, odnosno dimenzije kosti čeljusti kakve su bile u fazi prije razvoja alveolarnih nastavaka oko eruptiranih zuba.

2.3. Resorpcija alveolarnog grebena nakon ekstrakcije zuba

Nakon ekstrakcije jednog zuba dolazi do manje vertikalne resorpcije i znatne horizontalne resorpcije alveolarne kosti, dok u slučaju multiplih ekstrakcija nastaje značajna i vertikalna i horizontalna resorpcija alveolarnog grebena (8). Više kosti resorbira se s bukalne strane nego s lingvalne odnosno palatinalne strane te više u molarnoj regiji nego u regiji premolara i inciziva među kojima nema značajnije razlike. Isto vrijedi i za maksilu i za mandibulu (12). Konstataciju da je veća resorpcija u horizontalnoj dimenziji od one u vertikalnoj i u molarnoj regiji od one u ne-molarnoj potvrđuju Couso-Queiruga i suradnici (13) u sustavnom pregledu literature i metaanalizi u kojoj još dodatno zaključuju da je resorpcija alveolarne kosti obrnuto proporcionalna debljini bukalne kosti tako da je resorpcija bukalne stijenke to veća što je bukalna stijenka tanja te da je u ne-molarnim područjima veća potreba za tehnikama augmentacije alveolarnog grebena.

Resorpcija alveolarne kosti nakon ekstrakcije zuba kompromitira funkcijski i estetski zadovoljavajuće provođenje protetske opskrbe pacijenta. To se ponajviše odnosi na implantoprotetsku terapiju bezubosti. Za njezino izvođenje neophodno je postojanje potrebnog volumena kosti na mjestu implantacije. Ukoliko to nije zadovoljeno, alveolarni greben treba augmentirati (1). Značajnije smanjenje dimenzija alveolarnog grebena moguće je i prevenirati provođenjem postupka prezervacije alveole. Neposredno nakon zahvata vađenja zuba postekstrakcijska alveola napuni se materijalom za augmentaciju alveolarne kosti (2).

3. AUGMENTACIJA ALVEOLARNOG GREBENA

Mnoga istraživanja pokazala su da dolazi do manje resorpcije alveolarnog grebena kada se postekstrakcijska alveola napuni materijalom za augmentaciju alveolarnog grebena nego kada nakon ekstrakcije zuba rana cijeli bez primjene postupka prezervacije alveole (2).

Augmentacija alveolarnog grebena skup je terapijskih postupaka kojima se pomoću materijala za augmentaciju preveniraju i ispravljaju koštani defekti koji nastaju kao posljedica resorpcije kosti (14).

3.1. Svojstva materijala za augmentaciju alveolarnog grebena

Poželjno je da materijal s kojim se kost augmentira, osim što svojim volumenom popunjava defekt, također uzrokuje i stvaranje kosti na način da izaziva pretvorbu nediferenciranih stanica u preosteoblaste, a zatim i u osteoblaste, koštane stanice koje formiraju kost te da služi kao površina na koju će se ta novoformirana kost smjestiti.

Osteogeneza je naziv za proces stvaranja kosti. U smislu augmentacije kosti osteogeneza se odnosi na proces stvaranja kosti iz osteoblasta prisutnih unutar samoga grafta. To svojstvo imaju materijali unutar kojih su očuvane žive koštane stanice koje formiraju kost.

Osteoinduktivni augmentacijski materijali posjeduju tvari zbog kojih osteoprogenitorne stanice iz tkiva koje okružuje koštani defekt imaju afinitet prema graftu i naseljavaju ga. Također, potiču diferencijaciju tih matičnih stanica koštanog tkiva u osteoblaste, a time i stvaranje nove kosti.

Osteokonduktivnost je svojstvo augmentacijskog materijala da služi kao nosač za stvaranje nove kosti. Osteoblasti iz okolnog tkiva koriste strukturu osteokonduktivnog materijala kao temelj za stvaranje nove kosti.

Prema tome, ovisno o sposobnostima, pojedini materijal za augmentaciju alveolarnog grebena može posjedovati svojstva osteogeneze, osteoindukcije i/ili osteokondukcije (15–19).

3.2. Materijali za augmentaciju alveolarnog grebena

Za provođenje augmentacije alveolarnog grebena upotrebljavaju se autologni, alogeni, ksenogeni i aloplastični materijali. Također, primjenjuju se njihove kombinacije međusobno te s membranama i trombocitnim preparatima (3,20).

Autologni materijal za augmentaciju kosti transplantat je kosti koji se uzima upravo od one jedinke kojoj se isti taj transplantat i presađuje. Autologna kost smatra se zlatnim standardom za augmentaciju kosti zbog posjedovanja svojstava osteoindukcije, osteokondukcije i osteogeneze te zbog činjenice da transplantat potječe od iste osobe zbog čega je manja šansa za njegovo odbacivanje. Nedostatci su autografa postojanje dodatnog operativnog polja na donorskom mjestu uz ono na mjestu presađivanja i ograničenost količine materijala koji je moguće uzeti (3,17,21).

Alogeni je materijal uzet od druge jedinke iste vrste u odnosu na onu kojoj se presađuje, odnosno od osobe koja je donirala kost, a nabavlja se u bankama tkiva. Za razliku od autologne kosti, a kao i ksenogeni materijal, ne zahtijeva dodatno operativno polje i dostupan je u velikoj količini, ali nedostatci su mu mogućnost širenja infekcije i velika cijena. Procesima obrađivanja uzorka tkiva i sterilizacijom mogućnost je širenja infekcije smanjena kao i mogućnost odbacivanja materijala zbog imunološkog odgovora domaćina, ali tim postupcima gube se i vitalne stanice zaslužne za svojstvo osteogeneze. Prema tome, alograft ima svojstva osteoindukcije i osteokondukcije (16,17,21).

Ksenogeni materijal koštani je nadomjesni materijal dobiven od kosti donora druge vrste u odnosu na primatelja. U dentalnoj medicini najčešće je korišten ksenograft dobiven od goveđe kosti. Uzorak kosti prolazi procese obrađivanja kako bi se dobio graft koji se sastoji isključivo od anorganske komponente, od poroznog hidroksiapatita sa svojstvom osteokondukcije (22).

Aloplastični su materijali sintetski proizvedeni koštani nadomjesni materijali koji, osim što ne zahtijevaju dodatno operativno polje i dostupni su u velikoj količini, također nemaju rizik od širenja infekcije i imaju relativno nisku cijenu, ali uz nedostatak da nemaju svojstva osteogeneze ni osteoindukcije, nego samo osteokondukcije (21,22). Prema sastavu

aloplastični graftovi dijele se na kalcij-sulfatne, kalcij-fosfatne (sintetički dobiven hidroksiapatit, alfa-trikalcijev fosfat, dvofazni kalcij-fosfatni sustav i beta-trikalcijev fosfat), bioaktivno staklo i alopastične graftove na bazi polimera (23,24).

Sličnost koštanog i tvrdog zubnog tkiva potakla je na istraživanje mogućnosti korištenja dentinom u obliku autolognog dentinskog grafta kao materijala za augmentaciju alveolarne kosti.

4. AUGMENTACIJA DENTINSKIM GRAFTOM

Prvo istraživanje o dentinu kao materijalu za augmentaciju kosti proveli su Yeomans i Urist (25) 1967. godine kada su ispitali osteoinduktivni potencijal dentinskog grafta. Godine 2003. objavljen je prvi klinički slučaj primjene humanog dentinskog autografta za augmentaciju (26). Godine 2010. Kim i suradnici (21) opisali su prvi slučaj upotrebe dentinskog grafta u sklopu implantološke terapije.

Alveolarna kost i zubi, a time i dentin koji čini 90 % zuba, dijele zajedničko embriološko porijeklo jer potječu od stanica neuralne kreste. Također, dentinsko je tvrdo zubno tkivo po sastavu jako slično koštano. Koštano se tkivo sastoji od anorganske tvari, organske tvari i vode u udjelima od 65 %, 25 % i 10 %, dok dentin sadrži iste te tvari u udjelima od 70 %, 20 % i 10 %, gledajući masene udjele tvari u tkivu (3,4,27).

4.1. Građa dentina

Glavne su sastavnice i kosti i dentina hidroksiapatit (engl. *hydroxyapatite*, HA) i kolagen.

Anorganski dio dentina sastoji se od kalcijevog fosfata, uglavnom u obliku HA.

Organski se dio dentina sastoji od 90 % kolagena i 10 % ne-kolagenih proteina (engl. *non-collagen proteins*, NCP). Kolagenski dio čini uglavnom kolagen tipa I, dok NCP među ostalima uključuje osteokalcin (engl. *osteocalcin*, OCN) i osteopontin (engl. *osteopontin*, OPN) koji su karakteristični i za kost i za dentin, zatim dentinski fosfoprotein (engl. *dentin phosphoprotein*, DPP) koji je karakterističan isključivo za dentin te faktore rasta (engl. *growth factors*, GF). Faktori rasta koje dentin sadrži osnovni su fibroblastni faktor rasta (engl. *fibroblast growth factor 2*, FGF2), transformirajući faktor rasta beta 1 (engl. *transforming growth factor beta 1*, TGF beta1), koštani morfogenetički proteini (engl. *bone morphogenetic proteins*, BMP), inzulinu sličan faktor rasta I (engl. *insulin-like growth factor I*, ILGF I) i inzulinu sličan faktor rasta II (engl. *insulin-like growth factor II*, ILGF II) te trombocitni faktor rasta (engl. *platelet-derived growth factor*, PDGF) (28,29).

4.2. Svojstva dentinskog grafta

Dentinski je graft materijal za augmentaciju alveolarnog grebena koji je građen većinskim dijelom od dentina, dobiven mljevenjem zuba u dentinske čestice s kojima se zatim popunjavaju koštani defekti alveolarne kosti.

Za tkivo dentina i cementa karakteristično je da uzrokuje ankilozu i proces nadomjesne resorpcije kada zbog odsutnosti parodontnog ligamenta dođu u direktan kontakt s koštanim tkivom. Dentin se spaja s kosti i prolazi proces postepene resorpcije te zamjene koštanim tkivom (30). Do te pojave često dolazi i nakon replantacije avulziranih zuba zbog oštećenja parodontnog ligamenta. U tom slučaju kao terapijska opcija predložena je dekoronacija. Tim postupkom ukloni se kruna zuba, a ankilozirani se korijen zuba s vremenom resorbira i zamijeni alveolarnom kosti, a da pritom ostane očuvana horizontalna i vertikalna dimenzija alveolarnog grebena (31,32). Sličan proces prolazi dentinski graft koji je postavljen u koštani defekt (33).

Proteini iz dentinskog grafta poput BMP-a aktiviraju diferencijaciju osteoprogenitornih stanica u osteoblaste i njihovu proliferaciju, čime stimuliraju stvaranje kosti. Stoga, dentinski graft ima osteoinduktivni potencijal. Kolagen iz dentina omogućuje da stanice kao što su osteoblasti imaju afinitet prema dentinskom graftu i naseljavaju ga, a dodatno kolagen služi i kao sidrište za njih. Dakle, dentinski graft ima i svojstvo osteokondukcije. Dodatno, osteokondukciji pogoduje i velika poroznost materijala na način da osteoblasti koji stvaraju kost koloniziraju brojne otvorene dentinske kanaliće. Osim toga, u dentinske tubuluse urastaju i krvne žile, što omogućuje da dentinski graft ima obilnu krvnu opskrbu i posljedično kasnije polaganu resorpciju, ali u konačnici visoku stopu resorpcije i zamjene koštanim tkivom.

Prema tome, osim osteoinduktivnih i osteokonduktivnih svojstva dentinski graft posjeduje i svojstvo progresivne resorpcije i zamjene koštanim tkivom. Osteoblasti među dentinskim česticama stvaraju kost s kojom se spajaju (ankiloza dentinskog grafta s kosti unutar koštanog defekta), a zatim s vremenom dolazi do resorpcije dentinskog grafta i zamjene istoga koštanim tkivom (6,29,33–35).

Histološka analiza bioptiranog uzorka tkiva na mjestu augmentacije dentinskim graftom potvrđuje prethodno navedene tvrdnje. U početku se uočavaju dentinske čestice s dentinskim kanalićima obuhvaćene vezivnim tkivom, zatim se zapažaju dentinske čestice ukomponirane u novonastalu nezrelu kost, a naposljetku se zamjećuje zrela kost s integriranim dentinskim česticama kojih je manje nego ranije zbog njihove resorpcije do koje dolazi s vremenom (34).

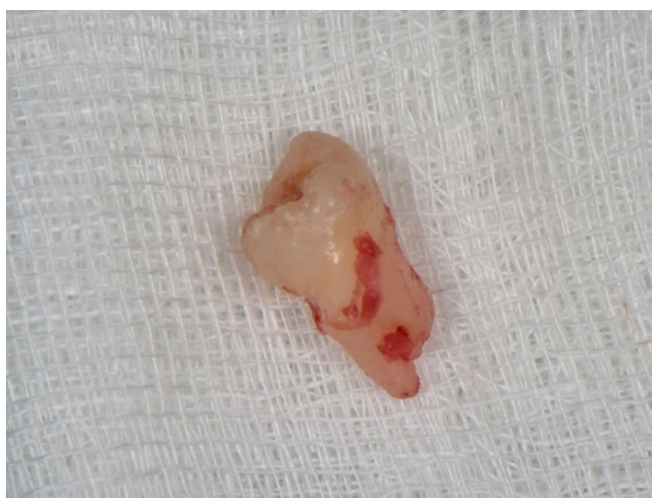Dentinski je graft bioaktivan i biokompatibilan materijal za augmentaciju alveolarne kosti. Posjeduje svojstva osteoindukcije i osteokondukcije. Ne uzrokuje imunološki odgovor domaćina i reakciju odbacivanja transplantata te nema rizika od širenja infekcije. Također, ne zahtijeva dodatno operativno polje. Iako je ograničena količina dostupnog materijala, to nije nužno ograničavajući faktor s obzirom na to da se nakon mljevenja zuba volumen materijala poveća za tri puta. Dentinski graft ne posjeduje svojstvo osteogeneze (5–7).

U kliničkoj praksi ekstrahirani se zubi najčešće smatraju suvišnima pa se odbacuju zanemarujući mogućnost njihova korištenja u tehnici prezervacije alveole i to u istoj posjeti nedugo nakon zahvata vađenja zuba (36).

4.3. Priprema dentinskog grafta

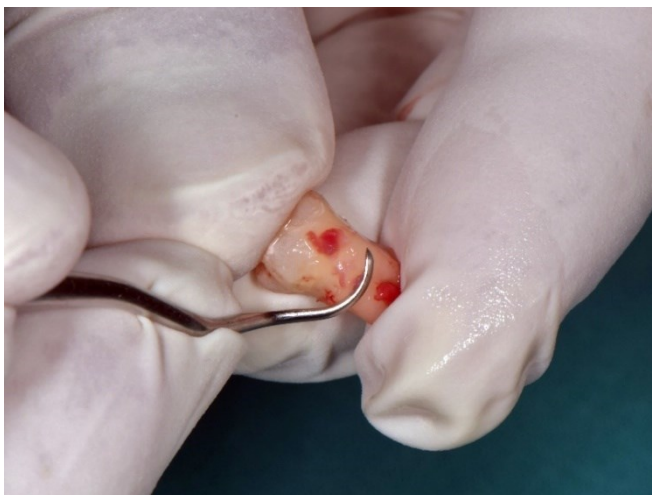Binderman i suradnici (36) predstavili su protokol pripreme dentinskog grafta koji omogućuje imedijatno augmentiranje alveole nakon ekstrakcije zuba.

Ekstrahirani zub potrebno je mehanički obraditi kako bi se dobio uzorak isključivo zdravog tvrdog zubnog tkiva. Uklanja se tkivo parodontnog ligamenta i eventualne meke i tvrde zubne naslage, karijesom promijenjeno tvrdo zubno tkivo, ispuni, fiksni nadomjestci, podloge, punjenja korijenskih kanala te druga strana tijela i nečistoće, (Slika 1. – 3.).



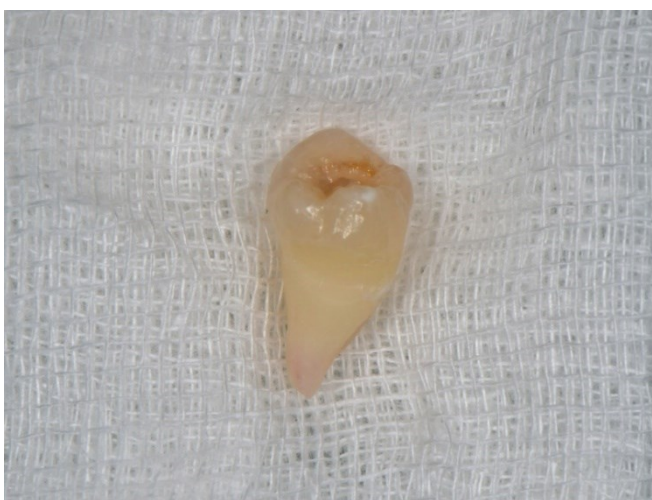Slika 1. Ekstrahirani zub.

Preuzeto s dopuštenjem autora: doc. dr. sc. Marko Vuletić



Slika 2. Mehanička obrada ekstrahiranog zuba.

Preuzeto s dopuštanjem autora: doc. dr. sc. Marko Vuletić



Slika 3. Zub pripremljen za usitnjavanje.

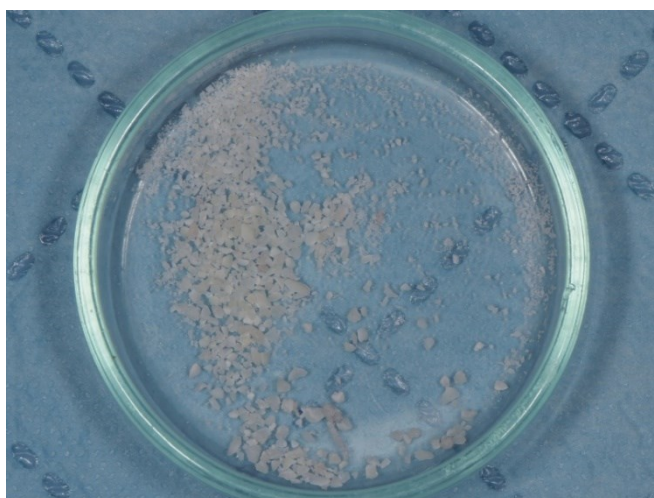
Preuzeto s dopuštanjem autora: doc. dr. sc. Marko Vuletić

Pripremljen zub suši se pusterom i stavlja u jednokratnu sterilnu komoru dentinske drobilice (*Smart Dentin Grinder*, KometaBio). Uređaj drobljenjem kroz 3 sekunde usitni zub pa vibriranjem kroz sito prosijava prvo čestice manje od 1200 μm koje prolaze u nižu komoru iz koje zatim čestice manje od 300 μm prosijavanjem prelaze u komoru za otpad. Prema tome, čestice veličine 300 – 1200 μm koriste se u daljnjem postupku, (Slika 4., Slika 5.).



Slika 4. Pripremljen zub unutar dentinske drobilice.

Preuzeto s dopuštanjem autora: doc. dr. sc. Marko Vuletić

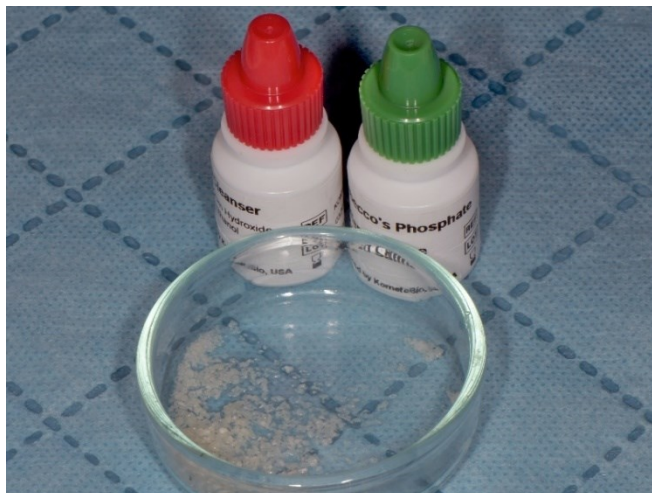

Slika 5. Dentinske čestice dobivene usitnjavanjem zuba.

Preuzeto s dopuštanjem autora: doc. dr. sc. Marko Vuletić

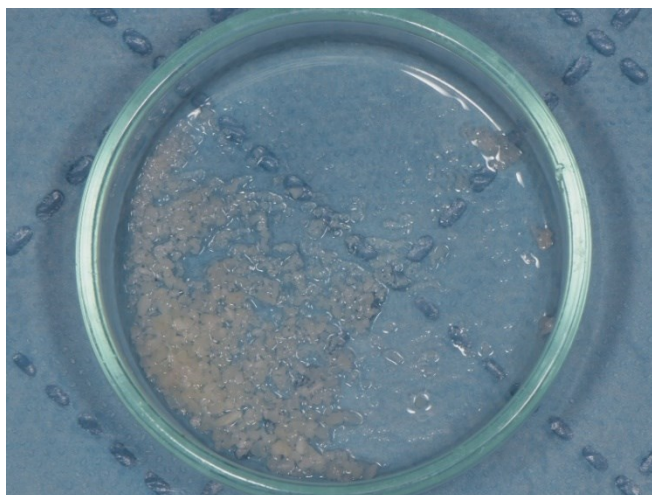
Slijedi kemijska obrada dentinskih čestica kojom se uklanja zaostalo organsko tkivo i mikroorganizmi. Čestice se urone u otopinu natrijevog hidroksida i alkohola unutar sterilne staklene posude tijekom 5 minuta, nakon čega se otopina ukloni apsorpiranjem tekućine sterilnom gazom. Zatim se u istu staklenu posudu, u dva navrata po 30 sekundi, ulijeva fiziološka otopina puferirana fosfatnim puferom, čime se ispire kemijski čistač i postiže fiziološki pH od 7,2, a višak se tekućine ponovno ukloni apsorpiranjem sterilnom gazom. U

posudi ostane blago vlažan dentinski graft spreman za korištenje u svrhu augmentacije alveolarnog grebena (4,36), (Slika 6., Slika 7.).



Slika 6. Sredstva za kemijsku obradu dentinskih čestica.

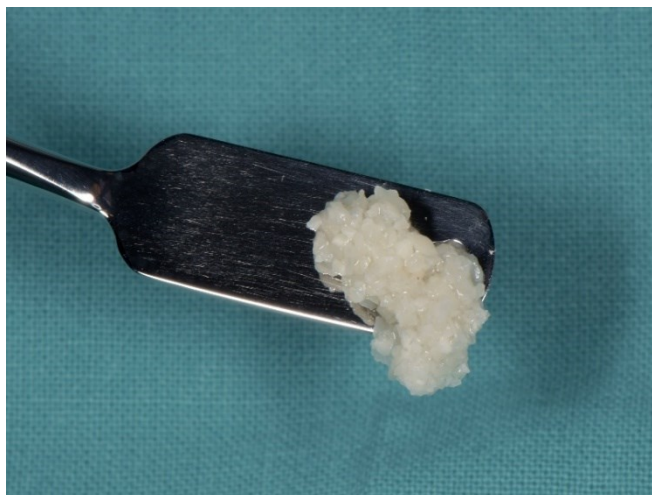Preuzeto s dopuštenjem autora: doc. dr. sc. Marko Vuletić



Slika 7. Kemijska obrada dentinskih čestica.

Preuzeto s dopuštenjem autora: doc. dr. sc. Marko Vuletić

Cijeli postupak pripreme dentinskog grafta traje oko 20 minuta. Neposredno nakon pripreme dentinski je graft moguće koristiti za augmentaciju alveolarne kosti, (Slika 8. – 10.). Također, moguće ga je kombinirati s drugim materijalima za augmentaciju te s membranama i trombocitnim preparatima (36,37).



Slika 8. Dentinski graft.

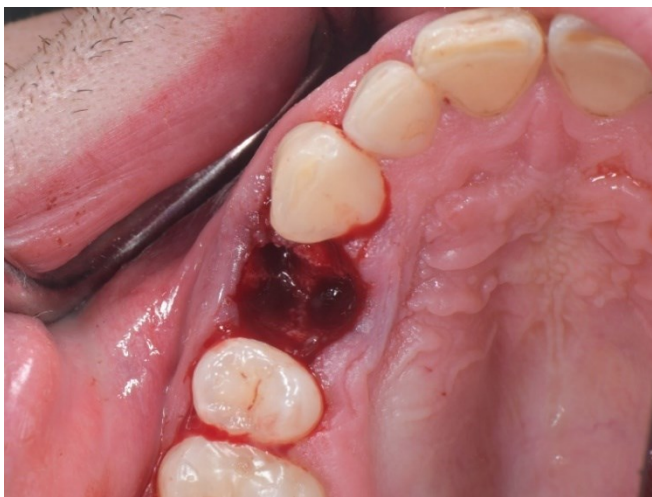Preuzeto s dopuštanjem autora: doc. dr. sc. Marko Vuletić

4.4. Augmentacija dentinskim graftom

Radovi Valdeca i suradnika (35) i van Ortена i suradnika (37) primjeri su nizova slučajeva u kojima je prikazano korištenje dentinskog grafta kao materijala za augmentaciju alveolarne kosti tehnikom prezervacije alvole. Prema njima, postupak je zahvata sljedeći.

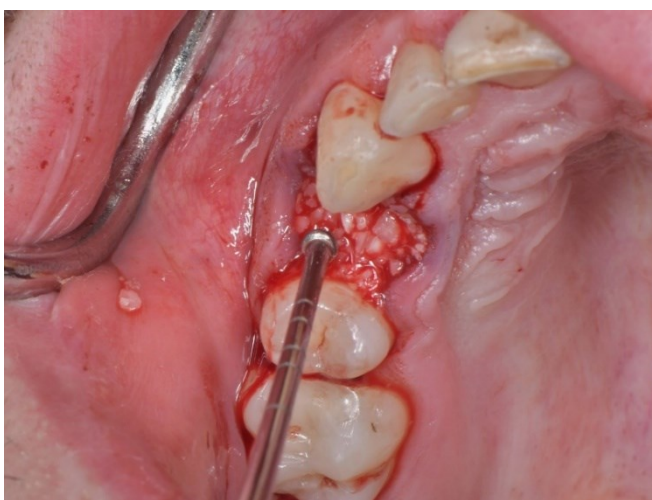
Preoperativno pacijent ispere usnu šupljinu 0,2 %-tnom otopinom klorheksidina. Zub se ekstrahira maksimalno atraumatski pod lokalnom anestezijom. Ukloni se eventualno granulacijsko tkivo iz postekstrakcijske alveole. Pacijent zagriže sterilnu gazu. Dentinski se graft pripremi prema ranije navedenom protokolu koji su opisali Binderman i suradnici (36). Za vrijeme prerade zuba u dentinski graft dentalni asistent može pripremiti trombocitni preparat. Njega nije nužno koristiti u postupku augmentacije dentinskim graftom, ali njegova primjena pridonosi cijeljenju rane i regeneraciji tkiva. Također, pomiješan s dentinskim česticama, formira ljepljivu masu poznatu pod nazivom engl. *sticky bone*, tj. engl. *sticky tooth* (tzv. ljepljiva kost odnosno zub), a s masom takve konzistencije lakše je rukovati nego s dentinskim česticama samim. Dentinski se graft postavi u alveolu. Preko grafta može se postaviti membrana. Njena je primarna funkcija da služi kao barijera koja sprječava urastanje mekog tkiva u prostor u kojem se odvija regeneracija kosti (4). Ukoliko se ne koristi membrana, preko grafta može se postaviti gingivni transplantat uzet s nepca. Rana se zašije. Time se postigne stabilnost eventualno postavljene membrane ili gingivnog transplantata te

blaga adaptacija marginalnih rubova gingive. U suprotnome, primarno zatvaranje rane moguće je postići podizanjem režnja i šivanjem rane bez tenzije (36). Pacijentu se propiše analgetik, nesteroidni antireumatik (NSAR), za postoperativnu bol. Također, pacijentu se može dati antibiotik (amoksicilin) perioperativno, koji zatim nastavlja piti još 7 dana. U tom periodu, dva puta dnevno, preporučeno je koristiti 0,2 %-tnu otopinu klorheksidina za ispiranje usne šupljine. Nakon 3 – 4 mjeseca postavi se implantat.



Slika 9. Postekstrakcijska alveola.

Preuzeto s dopuštenjem autora: doc. dr. sc. Marko Vuletić



Slika 10. Augmentacija dentinskim graftom u sklopu tehnike prezervacije alveole.

Preuzeto s dopuštenjem autora: doc. dr. sc. Marko Vuletić

Osim u sklopu tehnike prezervacije alveole, dentinski je graft moguće koristiti i za augmentaciju alveolarnih koštanih defekata te za podizanje dna maksilarnog sinusa (36). Time se postižu bolji uvjeti za protetsku sanaciju bezubosti.

4.5. Primjena dentinskog grafta u implantološkoj terapiji

Nekoliko je terapijskih pristupa liječenju bezubosti implantoprotetskom opskrbom. Moguća je imedijatna postava implantata u postekstrakcijsku alveolu, zatim istovremena augmentacija alveole i postava implantata te prvo provođenje postupka prezervacije alveole, a zatim postava implantata u naknadnom operativnom zahvatu (38). U tom slučaju, implantat je moguće postaviti 3 mjeseca nakon augmentacije dentinskim graftom (34,36).

Gual-Vaqués i suradnici (39) napravili su sustavni pregled literature kako bi ispitali pouzdanost korištenja dentinskog grafta za augmentaciju alveolarnog grebena u sklopu implantološke terapije. Stabilnost implantata opisana je kvocijentom stabilnosti implantata (engl. *implant stability quotient*, ISQ) s vrijednostima u rasponu od 1 (najmanja stabilnost implantata) do 100 (najveća stabilnost implantata). Primarna se stabilnost implantata mjeri u trenutku postavljanja implantata, dok do razvoja sekundarne stabilnosti dolazi tijekom oseointegracije implantata, tj. uspostavljanja veze između implantata i kosti. Implantati s izmjerenim vrijednostima od 60 ISQ ili više smatraju se zadovoljavajućima u pogledu stabilnosti (40). U navedenom radu znanstvenici su utvrdili da primarna stabilnost implantata postavljenih nakon augmentacije dentinskim graftom prosječno iznosi 67,3 ISQ, dok sekundarna stabilnost prosječno iznosi 75,5 ISQ. Histološkom je analizom uočeno da udio količine novostvorene kosti iznosi između 46 i 87 %. Proučavanjem komplikacija uočeno je da je najčešća od njih nastanak dehiscijencije rane i to u stopi od 29,1 % uz napomenu da su u svim slučajevima pacijenti uspješno tretirani konzervativnom terapijom. Kod 9,1 % slučajeva dogodila se infekcija, dok se kod 3,64 % njih dogodio hematoma. Od uključenih istraživanja tri izvještavaju o gubitku krestalne kosti i to u prosječnom iznosu od 0,7 mm. Preživljavanje implantata definirano je kao održavanje implantata u kosti na mjestu implantacije, dok se neuspjehom smatra gubitak dentalnog implantata (41). Stopa preživljavanja implantata, gledano 6 mjeseci nakon njihova protetskog opterećenja, iznosi 97,7 %, tj. stopa neuspjeha iznosi 2,3 %. Razmatrajući rezultate ovog istraživanja, u obzir

treba uzeti i njegova ograničenja. Mali je broj uključenih istraživanja i uzorak ispitanika te među njima nisu standardizirane sve proučavane varijable. No, unatoč ograničenjima rada, dentinski se graft smatra klinički sigurnim materijalom za korištenje u tehnikama augmentacije alveolarne kosti s dobrom sposobnošću stvaranja nove kosti i povoljnom stabilnošću implantata.

5. RASPRAVA

Zahvat ekstrakcije zuba prati niz fizioloških procesa pomoću kojih rana cijeli. Posljedično dolazi i do resorpcije alveolarne kosti na mjestu cijeljenja, odnosno smanjenja dimenzija alveolarnog grebena (42).

Nakon pojedinačnih ekstrakcija zuba Schropp i suradnici (1) mjerili su promjene dimenzija alveolarnog grebena tijekom godinu dana. U horizontalnoj dimenziji dolazi do gubitka alveolarne kosti u iznosu od 5 do 7 mm, što odgovara otprilike 50 % širine alveolarnog grebena. Važno je napomenuti da se dvije trećine tih promjena događaju unutar prva 3 mjeseca. Vertikalni gubitak kosti iznosi 1 mm. Lam (43) u svom istraživanju izlaže kako je nakon multiplih ekstrakcija zuba horizontalni gubitak kosti sličan kao kod pojedinačnih, dok vertikalni gubitak u tom slučaju iznosi i do 4,5 mm.

Resorbiran alveolarni greben može predstavljati problem za postavu implantata. Prema tome, kada se planira implantoprotetska sanacija bezubosti, poželjno je neposredno nakon zahvata vađenja zuba provesti potrebne postupke kako bi se prevenirano značajnije smanjenje dimenzija alveolarnog grebena. Caplanis i suradnici (42) predstavili su klasifikaciju postekstrakcijskih defekata, engl. *Extraction Defect Sounding (EDS) Classification*, prema kojoj se ovisno o njihovoj kliničkoj prezentaciji predlaže daljnji terapijski postupak. Prije svega naglašavaju važnost atraumatskog vađenja zuba. U slučaju neoštećene alveole moguće je pristupiti imedijatnoj postavi implantata. Kada je tkivo alveole blaže ili značajnije kompromitirano, potrebno je provesti zahvat prezervacije alveole, a u težim slučajevima i postupak dodatne augmentacije alveolarnog grebena nakon 3 mjeseca, a prije zahvata postave implantata koji slijedi za 3 – 6 mjeseci.

Iasella i suradnici (44) proveli su istraživanje u kojem su usporedili resorpciju alveolarnog grebena nakon isključivo zahvata vađenja zuba i resorpciju grebena kod kojeg je nakon ekstrakcije zuba proveden postupak prezervacije alveole. Alveole su augmentirane alograftom, preciznije mineraliziranim transplantatom suho smrznute kosti (engl. *freeze-dried bone allograft*, FDBA) i kolagenom membranom. Mjerenja su uzeta prije vađenja zuba i 6 mjeseci nakon zahvata. U grupi pacijenta kod kojih nakon vađenja zuba nije napravljen postupak augmentacije izmjeren je gubitak širine alveolarnog grebena s prosječnih $9,1 \pm 1,0$ mm na $6,4 \pm 2,2$ mm. Kod pacijenata koji su prošli postupak prezervacije alveole također je

izmjeren gubitak kosti u horizontalnoj dimenziji, ali s prosječne početne širine grebena od $9,2 \pm 1,2$ mm na $8,0 \pm 1,4$ mm. U vertikalnoj dimenziji, u grupi s provedenim zahvatom samo vađenja zubi izmjeren je gubitak kosti od $0,9 \pm 1,6$ mm, dok je u grupi s izvršenim zahvatom prezervacije alveole zabilježen dobitak kosti u iznosu od $1,3 \pm 2,0$ mm. Prema tome, iako tehnikom prezervacije alveole nije moguće u potpunosti spriječiti resorpciju alveolarne kosti nakon postupka vađenja zuba, dimenzijske je promjene moguće značajno smanjiti. Time se postižu uvjeti koji su znatno povoljniji za postavu implantata i ostvarivanje zadovoljavajućih funkcijskih i estetskih rezultata.

Godine 1967. Yeomans i Urist (25) dokazali su osteoinduktivno svojstvo demineraliziranog dentinskog grafta. Time započinje istraživanje dentina kao materijala za augmentaciju alveolarne kosti. Daljnjim istraživanjima utvrđene su mnogobrojne pozitivne karakteristike dentinskoga grafta. Calvo-Guirado i suradnici (6) u znanstvenom radu izlažu saznanja o svojstvima dentinskog grafta. Pored toga što ima svojstvo osteoindukcije, ima i svojstvo osteokondukcije te progresivne resorpcije. Osim što je bioaktivan, također je i biokompatibilan.

Godine 2014. Binderman i suradnici (36) predstavili su tehniku kojom se ekstrahirani zub obrađuje dentinskom drobilicom (*Smart Dentin Grinder*, KometaBio) i pretvara u dentinske čestice veličine 300 – 1200 μ m. One se kemijski obrađuju te su nakon otprilike 20 minuta od vađenja zuba spremne za korištenje u postupku prezervacije alveole. Dentinske čestice veličine manje od 300 μ m odbacuju se i ne koriste se u tehnici zbog brze resorpcije (4).

Prema stupnju mineralizacije dentinskog grafta razlikuju se demineralizirani dentinski matriks (engl. *demineralized dentin matrix*, DDM), djelomično demineralizirani dentinski matriks (engl. *partially demineralized dentin matrix*, PDDM) i nedemineralizirani dentin (engl. *undemineralized dentin*, UDD). Hipoteza je da se demineralizacijom dentina eksponira više organskih tvari, što rezultira većom osteoinduktivnošću grafta. Za razliku od toga, mineralizirane dentinske čestice imaju odgođeno izražavanje osteoinduktivnog svojstva, ali pružaju bolju mehaničku stabilnost i time predstavljaju dobru podlogu za postavljanje implantata. Predloženo je donošenje odluke o korištenju pojedinog dentinskog grafta individualno, ovisno o pojedinom pacijentu. To jest, korištenje DDM-a i PDDM-a kada je

alveola izrazito destruirana, a s ciljem postizanja ranije regeneracije, odnosno postavljanje UDD-a kada se želi omogućiti ranije provođenje zahvata postavljanja implantata (45).

Također, istraživane su prednosti i nedostaci korištenja isključivo dentinskog tvrdog zubnog tkiva kao dentinskog grafta u odnosu na izradu grafta od zuba u cijelosti, tj. uključivanje i cakline i cementa te dentina u sastav grafta. Argument za korištenje isključivo dentina jest činjenica da je upravo dentin zaslužan za osteoinduktivno i osteokonduktivno svojstvo grafta, dok postoji mogućnost da caklina zbog svoje visoko kristalizirane strukture, za razliku od kosti i dentina koji su nisko kristalizirani, može remetiti procese modelacije i remodelacije. Razlog za korištenje zuba u cijelosti, s uključenim svim tvrdim zubnim tkivima, može biti da upravo visoka kristaliziranost cakline pridonosi dodatnoj mehaničkoj stabilnosti (45).

Solyom i suradnici (46) 2023. godine napravili su sustavni pregled literature i metaanalizu s ciljem utvrđivanja učinkovitosti korištenja dentinskog grafta kao materijala za prezervaciju alveolarnog grebena. Ustanovili su da nakon prezervacije alveole s dentinskim graftom prosječna promjena širine alveolarnog grebena iznosi -0,72 mm. Za usporedbu, u slučaju korištenja ksenografta, točnije deproteinizirane goveđe kosti (BioOss, Geistlich), materijala koji je možda i najistraženiji materijal za augmentaciju alveolarne kosti (47), promjena širine alveolarnog grebena prosječno iznosi -0,88 mm (48). Zatim, proučavajući pretvorbu grafta, utvrdili su da prosječni udio količine rezidualnog dentinskog grafta iznosi 11,61 %. Također, zaključili su da na nju nema značajnog utjecaja stupanj mineralizacije ni sastav grafta (uključenost pojedinih tvrdih zubnih tkiva u sadržaj grafta). No, suprotno tome, isti ti faktori imaju utjecaj na količinu novoformirane kosti, tako da udio količine novostvorene kosti u slučaju korištenja DDM-a iznosi 31,17 %, PDDM-a 51,21 %, a kada se koristi UDD, udio je nove kosti 42,38 %. Pozitivan učinak parcijalne demineralizacije na stvaranje nove kosti najvjerojatnije je posljedica povećanja poroznosti grafta i veće izloženosti organske tvari uslijed demineraliziranja dentinskih čestica. Za razliku od toga, moguće je da agresivna demineralizacija uzrokuje kolaps strukture grafta i smanjenje brojnosti dentinskih proteina, zbog čega je i smanjena sposobnost grafta da uzrokuje stvaranje nove kosti. Nadalje, udio količine novoformirane kosti u slučaju korištenja cijelih zubi iznosi 42,72 %, a kada se koristi samo korijen zuba, iznosi 31,10 %. Us to, korištenjem zuba u cijelosti za izradu grafta dobiva

se značajno veći volumen materijala za augmentaciju. Zaključno, korištenje dentinskog grafta kao materijala za augmentaciju u tehnici prezervacije alveole daje pozitivne rezultate u smislu očuvanja dimenzija alveolarnog grebena. U slučaju korištenja nedemineraliziranog grafta s uključenim svim tvrdim zubnim tkivima udio novoformirane kosti iznosi oko 40 %, a udio rezidualnog grafta iznosi oko 12 %. Za usporedbu, u slučaju korištenja ksenografta udio novoformirane kosti iznosi oko 23 %, a udio rezidualnog grafta iznosi oko 37 % (49).

Mahardawi i suradnici (38) istraživali su može li augmentacija dentinskim graftom primijenjena za postavu implantata dati rezultate usporedive onima kada je zahvat napravljen s drugim materijalima za augmentaciju. Pokazalo se da nema značajne razlike u primarnoj i sekundarnoj stabilnosti implantata kada je korišten dentinski graft u odnosu na upotrebu Bio-Oss ksenografta. Također, gledajući gubitak marginalne kosti nakon 6 i 18 mjeseci, incidenciju komplikacija povezanih s implantatom te stupanj preživljenja implantata, među njima nije uočena značajna razlika. Razmatrajući dostupne podatke, moglo bi se konstatirati da je dentinski graft dobar odabir materijala za augmentiranje alveolarne kosti oko implantata, ali u obzir treba uzeti ograničenja istraživanja. U istraživanje je uključen mali broj radova. Prema tome, za konačne zaključke i saznanja od većeg značaja potrebna su daljnja istraživanja i to homogena u smislu primjene istih metoda u korištenju materijala za augmentaciju te u praćenju rezultata provedenih zahvata.

6. ZAKLJUČAK

Pregledom literature može se zaključiti da se augmentacijom dentinskim graftom postižu rezultati usporedivi augmentaciji s drugim materijalima poput ksenografta, u kliničkoj praksi možda i najčešće korištenog materijala za augmentaciju alveolarne kosti. Dodatno, u odnosu na ksenograft, prednost je dentinskog grafta ta da ne uzrokuje imunološki odgovor domaćina ni reakciju odbacivanja transplantata te nema rizika od širenja infekcije. Prema stručnoj literaturi, autologna se kost smatra zlatnim standardom za augmentaciju zbog posjedovanja svojstava osteoindukcije, osteokondukcije i osteogeneze. Iako dentinski graft ima samo svojstva osteoindukcije i osteokondukcije, kada se gleda sačuvanost veličine alveolarnog grebena i stabilnost implantata, on postiže dobre rezultate. Također, u odnosu na autograft, prednost mu je ta što za njegovo dobavljanje nije potrebno dodatno operativno polje. Iako su dosadašnja saznanja i rezultati iznimno pozitivni, potrebna su daljnja istraživanja.

Cilj je ovog rada doprinijeti boljem razumijevanju, a time i široj primjeni dentinskog grafta u dentalnoj medicini. Ekstrahirani zubi koji se uglavnom smatraju otpadnim materijalom zapravo se mogu koristiti kao dentinski graft za augmentaciju alveolarnog grebena. Tom spoznajom otvara se put k njegovu širem prihvaćanju među doktorima dentalne medicine i implementaciji u svakodnevnoj kliničkoj praksi.

7. LITERATURA

1. Schropp L, Wenzel A, Kostopoulos L, Karring T. Bone healing and soft tissue contour changes following single-tooth extraction: a clinical and radiographic 12-month prospective study. *Int J Periodontics Restorative Dent.* 2003;23(4):313–23.
2. Horowitz R, Holtzclaw D, Rosen PS. A review on alveolar ridge preservation following tooth extraction. *J Evid-Based Dent Pract.* 2012;12(3):149–60.
3. Melek LN, El Said MM. Evaluation of “Autogenous Bioengineered Injectable PRF – Tooth graft” combination (ABIT) in reconstruction of maxillary alveolar ridge defects: CBCT volumetric analysis. *Saudi J Dent Res.* 2017;8(1–2):86–96.
4. Miron RJ, Zhang Y, editors. *Next-generation biomaterials for bone & periodontal regeneration.* 1st ed. Batavia, IL: Quintessence Publishing Co, Inc; 2019. 384 p.
5. Sánchez-Labrador L, Martín-Ares M, Ortega-Aranegui R, López-Quiles J, Martínez-González JM. Autogenous Dentin Graft in Bone Defects after Lower Third Molar Extraction: A Split-Mouth Clinical Trial. *Materials.* 2020;13(14):3090.
6. Calvo-Guirado JL, Ballester-Montilla A, N De Aza P, Fernández-Domínguez M, Alexandre Gehrke S, Cegarra-Del Pino P, et al. Particulated, Extracted Human Teeth Characterization by SEM–EDX Evaluation as a Biomaterial for Socket Preservation: An in vitro Study. *Materials.* 2019;12(3):380.
7. Santos A, Botelho J, Machado V, Borrecho G, Proença L, Mendes JJ, et al. Autogenous Mineralized Dentin versus Xenograft granules in Ridge Preservation for Delayed Implantation in Post-extraction Sites: A Randomized controlled clinical trial with an 18 months follow-up. *Clin Oral Implants Res.* 2021;32(8):905–15.
8. Araújo MG, Silva CO, Misawa M, Sukekava F. Alveolar socket healing: what can we learn? *Periodontol 2000.* 2015;68(1):122–34.
9. Farina R, Trombelli L. Wound healing of extraction sockets. *Endod Top.* 2011;25(1):16–43.

10. Bahney CS, Zondervan RL, Allison P, Theologis A, Ashley JW, Ahn J, et al. Cellular biology of fracture healing. *J Orthop Res.* 2019;37(1):35–50.
11. Araújo MG, Lindhe J. Dimensional ridge alterations following tooth extraction. An experimental study in the dog. *J Clin Periodontol.* 2005;32(2):212–8.
12. Pietrokovski J, Massler M. Alveolar ridge resorption following tooth extraction. *J Prosthet Dent.* 1967;17(1):21–7.
13. Couso-Queiruga E, Stuhr S, Tattan M, Chambrone L, Avila-Ortiz G. Post-extraction dimensional changes: A systematic review and meta-analysis. *J Clin Periodontol.* 2021;48(1):126–44.
14. Troeltzsch M, Troeltzsch M, Kauffmann P, Gruber R, Brockmeyer P, Moser N, et al. Clinical efficacy of grafting materials in alveolar ridge augmentation: A systematic review. *J Cranio-Maxillofac Surg.* 2016;44(10):1618–29.
15. Albrektsson T, Johansson C. Osteoinduction, osteoconduction and osseointegration. *Eur Spine J.* 2001;10(Suppl 2):S96–101.
16. Giannoudis PV, Dinopoulos H, Tsiridis E. Bone substitutes: an update. *Injury.* 2005;36(Suppl 3):S20–7.
17. Kumar P, Vinitha B, Fathima G. Bone grafts in dentistry. *J Pharm Bioallied Sci.* 2013;5(Suppl 1):S125–7.
18. Nahian A, Davis DD. Histology, Osteoprogenitor Cells. In: StatPearls [Internet]. Treasure Island (FL): StatPearls Publishing; 2024 [cited 2024 Jul 22]. Available from: <http://www.ncbi.nlm.nih.gov/books/NBK559160/>
19. Gilbert SF. Osteogenesis: The Development of Bones. In: Developmental Biology 6th edition [Internet]. Sunderland (MA): Sinauer Associates; 2000 [cited 2024 Jul 22]. Available from: <https://www.ncbi.nlm.nih.gov/books/NBK10056/>

20. Tolstunov L, Hamrick JFE, Broumand V, Shilo D, Rachmiel A. Bone Augmentation Techniques for Horizontal and Vertical Alveolar Ridge Deficiency in Oral Implantology. *Oral Maxillofac Surg Clin N Am.* 2019;31(2):163–91.
21. Kim YK, Kim SG, Byeon JH, Lee HJ, Um IU, Lim SC, et al. Development of a novel bone grafting material using autogenous teeth. *Oral Surg Oral Med Oral Pathol Oral Radiol Endodontology.* 2010;109(4):496–503.
22. Zhao R, Yang R, Cooper PR, Khurshid Z, Shavandi A, Ratnayake J. Bone Grafts and Substitutes in Dentistry: A Review of Current Trends and Developments. *Molecules.* 2021;26(10):3007.
23. Fukuba S, Okada M, Nohara K, Iwata T. Alloplastic Bone Substitutes for Periodontal and Bone Regeneration in Dentistry: Current Status and Prospects. *Materials.* 2021;14(5):1096.
24. Cheah CW, Al-Namnam NM, Lau MN, Lim GS, Raman R, Fairbairn P, et al. Synthetic Material for Bone, Periodontal, and Dental Tissue Regeneration: Where Are We Now, and Where Are We Heading Next? *Materials.* 2021;14(20):6123.
25. Yeomans JD, Urist MR. Bone induction by decalcified dentine implanted into oral, osseous and muscle tissues. *Arch Oral Biol.* 1967;12(8):999–1008.
26. Murata M, Kabir MA, Hirose Y, Ochi M, Okubo N, Akazawa T, et al. Histological Evidences of Autograft of Dentin/Cementum Granules into Unhealed Socket at 5 Months after Tooth Extraction for Implant Placement. *J Funct Biomater.* 2022;13(2):66.
27. Graham A, Begbie J, McGonnell I. Significance of the cranial neural crest. *Dev Dyn.* 2004;229(1):5–13.
28. Goldberg M, Kulkarni AB, Young M, Boskey A. Dentin: structure, composition and mineralization. *Front Biosci Elite Ed.* 2011;3(2):711–35.
29. Murata M. Collagen biology for bone regenerative surgery. *J Korean Assoc Oral Maxillofac Surg.* 2012;38(6):321–5.

30. Andersson L, Blomlöf L, Lindskog S, Feiglin B, Hammarström L. Tooth ankylosis. Clinical, radiographic and histological assessments. *Int J Oral Surg.* 1984;13(5):423–31.
31. Malmgren B. Ridge preservation/decoronation. *J Endod.* 2013;39(Suppl 3):S67–72.
32. Filippi A, Pohl Y, Von Arx T. Decoronation of an ankylosed tooth for preservation of alveolar bone prior to implant placement. *Dent Traumatol.* 2001;17(2):93–5.
33. Andersson L. Dentin xenografts to experimental bone defects in rabbit tibia are ankylosed and undergo osseous replacement. *Dent Traumatol.* 2010;26(5):398–402.
34. Cervera-Maillo JM, Morales-Schwarz D, Morales-Melendez H, Mahesh L, Calvo-Guirado JL. Autologous Tooth Dentin Graft: A Retrospective Study in Humans. *Medicina (Mex).* 2022;58(1):56.
35. Valdec S, Pasic P, Soltermann A, Thoma D, Stadlinger B, Rücker M. Alveolar ridge preservation with autologous particulated dentin-a case series. *Int J Implant Dent.* 2017;3(1):12.
36. Binderman I, Hallel G, Nardy C, Yaffe A, Sapoznikov L. A Novel Procedure to Process Extracted Teeth for Immediate Grafting of Autogenous Dentin. *J Interdiscipl Med Dent Sci.* 2014;2(6):154.
37. van Orten A, Goetz W, Bilhan H. Tooth-Derived Granules in Combination with Platelet-Rich Fibrin (“Sticky Tooth”) in Socket Preservation: A Histological Evaluation. *Dent J.* 2022;10(2):29.
38. Mahardawi B, Jiaranuchart S, Tompkins K, Pimkhaokham A. Efficacy of the autogenous dentin graft for implant placement: a systematic review and meta-analysis of randomized controlled trials. *Int J Oral Maxillofac Surg.* 2023;52(5):604–12.
39. Gual-Vaqués P, Polis-Yanes C, Estrugo-Devesa A, Ayuso-Montero R, Mari-Roig A, López-López J. Autogenous teeth used for bone grafting: A systematic review. *Med Oral Patol Oral Cir Bucal.* 2018;23(1):e112–9.

40. Rodrigo D, Aracil L, Martin C, Sanz M. Diagnosis of implant stability and its impact on implant survival: a prospective case series study. *Clin Oral Implants Res.* 2010;21(3):255–61.
41. Chatzopoulos GS, Wolff LF. Survival Rates and Factors Affecting the Outcome Following Immediate and Delayed Implant Placement: A Retrospective Study. *J Clin Med.* 2022;11(15):4598.
42. Caplanis N, Lozada JL, Kan JYK. Extraction defect assessment, classification, and management. *J Calif Dent Assoc.* 2005;33(11):853–63.
43. Lam RV. Contour changes of the alveolar processes following extractions. *J Prosthet Dent.* 1960;10(1):25–32.
44. Iasella JM, Greenwell H, Miller RL, Hill M, Drisko C, Bohra AA, et al. Ridge preservation with freeze-dried bone allograft and a collagen membrane compared to extraction alone for implant site development: a clinical and histologic study in humans. *J Periodontol.* 2003;74(7):990–9.
45. Cenicante J, Botelho J, Machado V, Mendes JJ, Mascarenhas P, Alcoforado G, et al. The Use of Autogenous Teeth for Alveolar Ridge Preservation: A Literature Review. *Appl Sci.* 2021;11(4):1853.
46. Solyom E, Szalai E, Czumbel ML, Szabo B, Vánca S, Mikulas K, et al. The use of autogenous tooth bone graft is an efficient method of alveolar ridge preservation – meta-analysis and systematic review. *BMC Oral Health.* 2023;23(1):226.
47. Miron RJ. Optimized bone grafting. *Periodontol 2000.* 2024;94(1):143–60.
48. Canellas JVDS, Soares BN, Ritto FG, Vettore MV, Vidigal Júnior GM, Fischer RG, et al. What grafting materials produce greater alveolar ridge preservation after tooth extraction? A systematic review and network meta-analysis. *J Cranio-Maxillofac Surg.* 2021;49(11):1064–71.

49. De Risi V, Clementini M, Vittorini G, Mannocci A, De Sanctis M. Alveolar ridge preservation techniques: a systematic review and meta-analysis of histological and histomorphometrical data. *Clin Oral Implants Res.* 2015;26(1):50–68.

8. ŽIVOTOPIS

Karmen Sikora rođena je 11. prosinca 1999. godine u Splitu. Nakon osnovne škole završava opću gimnaziju „Vladimir Nazor“ Split. Akademske godine 2018./2019. upisuje Stomatološki fakultet Sveučilišta u Zagrebu. Tijekom studiranja članica je Sekcije za restaurativnu dentalnu medicinu i endodonciju, a ak. god. 2022./2023. i Organizacijskog odbora 6. simpozija studenata dentalne medicine Zagreb. Pod mentorstvom organizira i vodi radionice „Stamp tehnika“, „Dentalna fotografija“ i „Injekcijska tehnika“ u sklopu 5., 6. i 7. simpozija studenata dentalne medicine Zagreb. Uz fakultetske obaveze i studentske aktivnosti sudjeluje i u brojnim kongresima te polazi nekoliko radnih tečajeva iz područja dentalne medicine.