

Moderni sustavi dvostrukih krunica

Ditrih, Maja

Master's thesis / Diplomski rad

2024

Degree Grantor / Ustanova koja je dodijelila akademski / stručni stupanj: **University of Zagreb, School of Dental Medicine / Sveučilište u Zagrebu, Stomatološki fakultet**

Permanent link / Trajna poveznica: <https://um.nsk.hr/um:nbn:hr:127:121286>

Rights / Prava: [Attribution-NonCommercial 3.0 Unported / Imenovanje-Nekomercijalno 3.0](#)

Download date / Datum preuzimanja: **2025-02-23**



Repository / Repozitorij:

[University of Zagreb School of Dental Medicine
Repository](#)





Sveučilište u Zagrebu

Stomatološki fakultet

Maja Ditrih

MODERNI SUSTAVI DVOSTRUKIH KRUNICA

DIPLOMSKI RAD

Zagreb, 2024.

Rad je ostvaren u: Zavodu za mobilnu protetiku Stomatološkog fakulteta Sveučilišta u Zagrebu

Mentor rada: prof.dr.sc. Nikša Dulčić, Stomatološki fakultet Sveučilišta u Zagrebu

Lektor hrvatskog jezika: Božica Ditrih, prof. hrvatskog jezika i književnosti

Lektor engleskog jezika: Ivana Tonžetić Budošan, prof. ruskog i engleskog jezika i književnosti

Rad sadrži: 41 stranicu

2 tablice

12 slika

Rad je vlastito autorsko djelo koje je u potpunosti samostalno napisano uz naznaku izvora drugih autora i dokumenata korištenih u radu. Osim ako nije drukčije navedeno, sve ilustracije (tablice, slike i dr.) u radu su izvorni doprinos autora diplomskog rada. Autor je odgovoran za pribavljanje dopuštenja za korištenje ilustracija koje nisu njegov izvorni doprinos, kao i za sve eventualne posljedice koje mogu nastati zbog nedopuštenog preuzimanja ilustracija odnosno propusta u navođenju njihovog podrijetla.

Zahvala

Zahvaljujem mentoru prof.dr.sc. Nikši Dulčiću na susretljivosti, ljubaznosti, trudu i svom prenesenom znanju tijekom pisanja ovog diplomskog rada i cijelog studija.

Hvala i mojim prijateljima i kolegama koji su mi uljepšali studiranje, a posebno hvala kolegicama i prijateljicama Lidiji, Doriji i Sari uz koje je učenje za svaki ispit bilo puno jednostavnije.

Posebno zahvaljujem svojim roditeljima Sanji i Vjekoslavu i sestri Teni na svojoj podršci, ljubavi, razumijevanju i poticanju.

MODERNI SUSTAVI DVOSTRUKIH KRUNICA

Sažetak

Doktori dentalne medicine svakodnevno se susreću s djelomično bezubim pacijentima. Jedna od mogućnosti sanacije djelomične bezubosti uključuje sustave dvostrukih krunica koji retiniraju djelomične proteze, pokrovne proteze ili mostove na skidanje. Dvostruke krunice patentirao je dr. J.B. Beers 1873. godine, a mogu se podijeliti na teleskopske, konusne, rezilijentne te modificirane dvostruke krunice. Njihova uporaba indicirana je u slučajevima kada pacijent ima malo preostalih ili nepovoljno raspoređenih zuba nosača, kada se zubi trebaju okruniti zbog destruiranosti krune te u slučajevima okluzalne rekonstrukcije. Dvostruke krunice također se mogu koristiti za povezivanje prirodnih zuba i implantanata, a osim toga mogućnost skidanja matrice omogućava jednostavno održavanje higijene što dvostruke krunice čini povoljnima za korištenje kod pacijenata koji nisu manualno spretni. Tradicionalno se za izradu dvostrukih krunica koristilo zlato i njegove legure, koje su zbog cijene kasnije zamijenile nikal-krom i kobalt-krom legure. Modernizacijom stomatologije i dolaskom računalno potpomognutog dizajna i računalno potpomognute proizvodnje (CAD/CAM) na tržište dolaze novi materijali dostupni za glodanje. Ovi moderni materijali podrazumijevaju kobalt-krom legure koje se u današnje vrijeme također mogu glodati, zatim titan i njegove legure, cirkonij te polietar-eter-keton (PEEK). Izrada dvostrukih krunica vrlo je složena, potrebni su mnogi klinički i laboratorijski koraci koji zahtijevaju visoku preciznost, vještinu i iskustvo kako doktora dentalne medicine tako i dentalnog tehničara koji izrađuje rad.

Ključne riječi: djelomična bezubost, dvostruke krunice, retencija, CAD/CAM

MODERN SYSTEMS OF DOUBLE CROWNS

Summary

In their everyday practice, dentists frequently encounter partially edentulous patients. One treatment option for partial edentulism involves double crown systems, which retain partial dentures, overdentures, or removable bridges. Double crowns, patented by Dr. J.B. Beers in 1873, can be categorized into telescopic crowns, conical crowns, resilient double crowns, and modified double crowns. Their use is indicated in cases where the patient has few remaining teeth, when the remaining teeth are unfavorably positioned, when crowns are needed due to severe destruction, and in cases of occlusal reconstruction. Double crowns can also be employed to connect natural teeth with implants, and the removable matrix allows for easy hygiene maintenance, making double crowns particularly advantageous for patients with limited manual dexterity. Traditionally, gold and its alloys were used in the production of double crowns; however, due to cost considerations, these were later replaced by nickel-chromium and cobalt-chromium alloys. With the modernization of dentistry and the advent of computer-aided design and computer-aided manufacturing (CAD/CAM), new materials suitable for milling have become available. These contemporary materials include cobalt chromium alloys, which can now be milled, as well as titanium and its alloys, zirconium, and polyether ether ketone (PEEK). The design and fabrication of double crowns is a highly complex process, involving numerous clinical and laboratory steps that demand exceptional precision, skill, and experience from both the dentist and the dental technician responsible for creating the final crown.

Key words: partial edentulism, double crowns, retention, CAD/CAM

SADRŽAJ

1. UVOD	1
1.1. Terapija djelomične bezubosti.....	2
2. VRSTE DVOSTRUKIH KRUNICA.....	5
2.1. Teleskopske krunice	6
2.2. Konusne krunice.....	7
2.3. Rezilijentne dvostruke krunice	8
2.4. Modificirane dvostruke krunice	9
3. INDIKACIJE I KONTRAINDIKACIJE ZA PRIMJENU DVOSTRUKIH KRUNICA	10
4. MATERIJALI.....	12
4.1. Cirkonij.....	14
4.2. Titan	14
4.3. Polietar-eter-keton (PEEK)	15
4.4. Kobalt-krom (CoCr) legure	15
5. KLINIČKI POSTUPCI U IZRADI RADA S DVOSTRUKIM KRUNICAMA.....	17
5.1. Pretprotetska faze – planiranje terapije i pretprotetska priprema.....	18
5.2. Protetska faza - Izrada primarne krune.....	19
5.2.1. Preparacija zuba nosača	19
5.2.2. Otisni postupak za izradu fiksnog djela nadomjestka	19
5.2.3. Određivanje horizontalnih i vertikalnih međučeljusnih odnosa.....	22
5.2.3.1. Određivanje položaja gornje čeljusti prema osno-orbitnoj ravnini....	23
5.2.3.2. Određivanje vertikalnih međučeljusnih odnosa.....	24
5.2.3.3. Određivanje horizontalnih međučeljusnih odnosa.....	24
5.2.4. Proba primarnih krunica	26
5.3. Protetska faza –izrada mobilnog djela nadomjestka	26
5.4. Anatomski otisak.....	26
5.4.1. Fiksacijski otisak	27

5.4.1.1.	Postupak fiksacijskog otiska otvorenom žlicom.....	27
5.4.1.2.	Postupak fiksacijskog otiska zatvorenom žlicom	28
5.4.2.	Proba metalnog skeleta i određivanje međučeljusnih odnosa.....	30
5.4.3.	Cementiranje primarnih krunica.....	30
6.	RASPRAVA	32
7.	ZAKLJUČAK	34
8.	LITERATURA	36
9.	ŽIVOTOPIS AUTORA	40

Popis skraćenica:

CAD/CAM – računalno potpomognuti dizajn i računalno potpomognuta proizvodnja

CoCr – kobalt-krom

ZrO₂ – cirkonij oksid

PEEK – polietar-eter-keon

PAEK – poliaril-eter-keon

PEKK – polietar-keon-keon

AKP – aril-keon polimer

NiCr – nikal-krom

Djelomična bezubost jedan je od mnogih problema s kojima se doktor dentalne medicine susreće u modernom domu stomatologije. Do gubitka zubi dolazi zbog mnogih faktora, a neki od najčešćih su karijes, traume zuba i čeljusti te parodontopatije. Ukoliko dođe do gubitka zuba, narušava se integritet zubnog niza i dolazi do oštećenja funkcije i biostatičke ravnoteže stomatognatnog sustava (1,2).

Gubitak zubi uzrokuje brojne posljedice na preostale zube, same čeljusti, čeljusne zglobove te mišiće. Narušavanje dodirnih točaka susjednih zuba te gubitak dodira sa zubima suprotne čeljusti uzrokuje nagibanje, pomicanje i okretanje preostalih zubi te elongaciju zuba suprotne čeljusti u bezubi prostor. Zbog navedenih promjena preostali zubi podložniji su nastanku karijesa, parodontnih džepova, poremećaja okluzije te atriciji i abraziji. Opseg promjena ovisit će o dobi pacijenta te trajanju bezubosti (1,2).

U samoj kosti javlja se resorpcija, promjene odnosa gornjeg i donjeg alveolarnog grebena te povećana deformacija pod funkcijskim opterećenjem (1).

Također, prilikom gubitka zuba čeljusni zglobovi gube stabilnost te se javljaju promjene zglobnog nastavka i zglobne pločice i njihovo premještanje u zglobnoj jamici zbog čega nastaje snižena vertikalna dimenzija zagriža. Ako se bezubost dulje vrijeme ne sanira, može doći do apozicije kosti na kondilarnom nastavku, zglobna pločica se premješta te može doći i do njezine perforacije (1).

Bezubost i posljedični poremećaji okluzije također uzrokuju promjenu u aktivnosti i funkciji mišića. Jezik ima tendenciju popunjavanja bezubih prostora te se u djelomično bezubih pacijenata često nalazi hipertrofičan jezik. Kod žvačnih mišića zbog hiperaktivnosti može se javiti hipertrofija. Suprotno tome, ukoliko pacijent zbog gubitka zuba ima smanjenu aktivnost žvačnih mišića, javlja se njihova atrofija (1).

1.1. Terapija djelomične bezubosti

Nedostatak zuba bitno je nadoknaditi kako bismo pacijentu vratili odgovarajuću estetiku, funkciju i fonaciju. Napretkom dentalne medicine rastu mogućnosti sanacije djelomične bezubosti. Danas osim tradicionalnih djelomičnih proteza, fiksnih mostova i kombiniranih fiksno-mobilnih radova imamo i mogućnost implantoprotetske terapije. Koju vrstu nadoknade izgubljenih tkiva ćemo izabrati ovisi o razmještanju i biološkoj vrijednosti preostalih zuba te

količini i kvaliteti kosti i okolnih mekih tkiva. Pri odabiru vrste rada također moramo uzeti u obzir dob, higijenske navike pacijenta i njegovu sposobnost održavanja dobre higijene, socio-ekonomski status pacijenta te zanimanje pacijenta (1).

Odluka o vrsti protetskog rada dovodi se kliničkim i radiološkim pregledom u suradnji sa samim pacijentom. Bitno je razumjeti potrebe pacijenta i njegove zahtjeve te odabrati najbolju terapiju za njega. Protetske postupke treba odobriti pacijent. Informirani pristanak dobiva se nakon što je pacijent obavješten o indikacijama za postupke, rizicima, mogućim komplikacijama, opcijama liječenja, potrebi za aktivnim održavanjem i budućim zamjenama i revizijama te povoljnom ishodu (3).

Tablica 1. Terapijske mogućnosti nadomještanja izgubljenih zubi

Preuzeto i prilagođeno iz (4)

	DJELOMIČNA PROTEZA	FIKSNI MOST SIDREN NA ZUBIMA NOSAČIMA	MOST SIDREN NA IMPLANTATIMA
RASPON BEZUBOSTI	<ul style="list-style-type: none"> • stražnji raspon veći od postojećih zubi • prednji raspon veći od 4 inciziva • kanin +2 ili više susjednih zubi 	<ul style="list-style-type: none"> • stražnji raspon: do 2 zuba • incizivi: do 4 zuba 	<ul style="list-style-type: none"> • jedan zub • raspon od 2 do 6 zubi
OBLIK RASPONA	<ul style="list-style-type: none"> • manjak distalnih zuba nosača • više bezubih prostora ili obostrano bezubi prostor 	<ul style="list-style-type: none"> • obično postoji distalni nosač, ali može se izraditi kratak privjesni most 	<ul style="list-style-type: none"> • manjak distalnih zuba nosača • središnji nosač u rasponu 3 + jedan međučlan • svi nosači na krajevima mosta i kao član dužih raspona
STANJE ZUBA NOSAČA	<ul style="list-style-type: none"> • kratke kliničke krune • nedostatni zubi nosači 	<ul style="list-style-type: none"> • odlično rješenje ako nosači trebaju nadomjestak • nevitalni zubi mogu se koristiti ako imaju dovoljno zubnog tkiva krune 	<ul style="list-style-type: none"> • potencijalni nosači bez oštećenja se ne oštećuju

POLOŽAJ ZUBA NOSAČA	<ul style="list-style-type: none"> • nagnuti nosači nisu smetnja • izrazito divergentan smjer zuba nosača 	<ul style="list-style-type: none"> • nagib manji od 25° može se prilagoditi brušenjem 	<ul style="list-style-type: none"> • određivanje položaja implantata/nosača zahtjeva usklađenost protetičara i kirurga
OKLUZIJA	<ul style="list-style-type: none"> • prilagođena nepravilnostima zdrave antagonističke denticije 	<ul style="list-style-type: none"> • pogodno opterećenje (veličina, smjer, učestalost, trajanje) 	<ul style="list-style-type: none"> • okluzalne sile moraju biti što okomitije radi zaštite od nepovoljnog lateralnog opterećenja implantata
STANJE PARODONTA	<ul style="list-style-type: none"> • mogućnost uporabe sekundarnih nosača kad su oslabljeni primarni nosači 	<ul style="list-style-type: none"> • dobra potpora alveolarne kosti • omjer krune i korijena 1:1 ili bolji • bez pokretljivosti • pogodan oblik korijena • osigurava stabilnost 	<ul style="list-style-type: none"> • gusta kost
STANJE BEZUBOG GREBENA	<ul style="list-style-type: none"> • velik gubitak zuba na bezubom grebenu 	<ul style="list-style-type: none"> • umjerena resorpcija • bez velikih oštećenja tkiva 	<ul style="list-style-type: none"> • širok, ravan greben

Svrha ovog rada jest prikazati nove materijale korištene u izradi dvostrukih krunica te opisati klinički tijek izrade istih.

2. VRSTE DVOSTRUKIH KRUNICA

Djelomične mobilne proteze koriste mnoge različite sustave za retenciju. Jedan od sustava koji se mogu koristiti za retenciju djelomičnih mobilnih proteza, pokrovnih proteza i mostova na skidanje je sustav dvostrukih (teleskopskih) krunica. Teleskopske krunice patentirao je dr. J. B. Beers još 1873. godine (5). Ovi konstrukcijski elementi imaju funkciju retencije, primanja i prijenosa sila na parodont preostalih zuba te povezivanja baze proteze s brušenim zubima, a estetski su bolje rješenje od kvačica proteze(6).

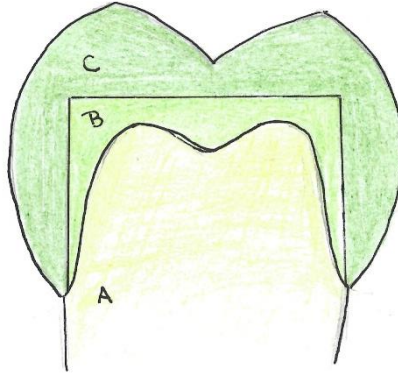
Dvostruke krunice sastoje se od dva djela – unutarnje (patrice) i vanjske krunice (matrice). Unutarnja krunica cementira se na obrušeni zub dok je vanjska krunica sastavni dio proteze (6). Retencija između patrice i matrice postiže se trenjem između vanjskog djela patrice i unutarnjeg djela matrice. Matrica se morfološki i bojom oblikuje poput prirodnog zuba te sudjeluje u okluziji i artikulaciji (7).

Dvostruke krunice mogu se podijeliti na:

1. teleskopske krunice
2. konusne krunice
3. rezilijentne dvostruke krunice
4. modificirane dvostruke krunice.

2.1. Teleskopske krunice

Teleskopske ili cilindrične krunice originalna su forma dvostrukih krunica. One su karakterizirane paralelnim plohami patrice i matrice. Ovakav sustav dvostrukih krunica daje najveću retencijsku silu i pruža dobru estetiku. On je prikladan za molare i premolare zbog njihovog morfološkog oblika te velike parodontne površine – povoljan biološki faktor. Ovi zubi mogu podnijeti veće opterećenje za poništavanje sile trenja pri skidanju protetskog rada. Međutim, ovakav rad vrlo je teško napraviti jer je potrebna savršena preciznost kako bi se napravio tijesan kontakt između primarne i sekundarne krunice. Također, kod ovakvog rada zbog velike sile frikcije povećano je trošenje materijala krunica(5,7).



Slika 1. Shematski prikaz teleskopskih krunica

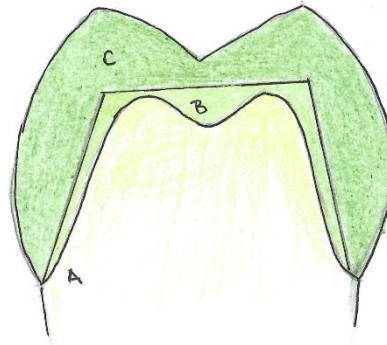
(A – obrušeni zub, B – primarna krunica, C – sekundarna krunica)

2.2. Konusne krunice

Sustav konusnih krunica razvio je K. H. Körber modifikacijom sustava teleskopskih (cilindričnih) krunica. U ovom sustavu stijenke konvergiraju spram okluzalno. Vanjska površina unutarnje krunice i unutarnja površina vanjske krunice konusnog su oblika i konvergiraju pod kutom kojeg nazivamo konvergencijski kut. Retencija konusnih krunica manja je nego u cilindričnih, a postiže se klinastim djelovanjem. Što je manji konvergencijski kut, sila retencije je veća (5,7).

Preporučeni kut konvergencije iznosi 6° , takav kut rezultira silom retencije od 5-10N (5).

Sustav konusnih krunica koristi se češće od cilindričnih. Puno su lakše za proizvodnju te manje štete nosačima i potpornim tkivima zuba nosača zbog manje sile retencije. Također, imaju prednost jer se kutom konvergencije može individualizirati sila na svaki pojedini zub nosač (5).



Slika 2. Shematski prikaz konusnih krunica

(A – obrušeni zub, B – primarna krunica, C – sekundarna krunica)

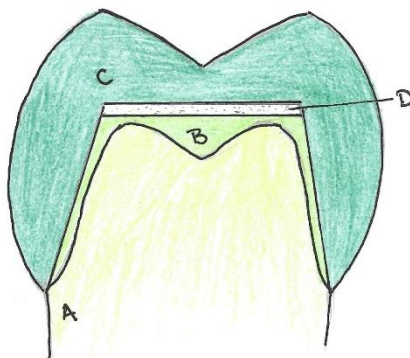
2.3. Rezilijentne dvostruke krunice

Rezilijentne dvostruke krunice nerigidna su modifikacija teleskopskih krunica. Kod ovog sustava postoji prostor između okluzalne plohe patrice i korespondirajućeg unutarnjeg dijela matrice što omogućava dodatno slijeganje krunice (rezilijencija). Zub nosač je u ovakvom sustavu manje opterećen što povoljno utječe na njegovu trajnost. Ovaj sustav preporuča se za retenciju djelomičnih proteza na vrlo rezilijentnoj sluznici, kod subtotalnih proteza, kada imamo biološki slabe nosače te kada očekujemo ubrzanu resorpciju alveolarnoga grebena – nedugo nakon vađenja zuba. Istraživanja su pokazala uspješnost rezilijentnih sustava kod implantatima nošenih proteza (5,7).

Postoji nekoliko dizajna rezilijentnih dvostrukih krunica. Jedan on češće korištenih sustava je Merbugov sustav. U ovom sistemu samo je cervikalna trećina vanjske krunice u tijesnom odnosu sa unutarnjom krunicom čime se stvara dodatan prostor između patrice i matrice. Taj prostor omogućava manje pokrete između unutarnje i vanjske krunice te smanjuje pojavu stresa (5).

Ovdje također pripada sustav otvorenih teleskopskih krunica kod kojih se okluzalna ploha oblikuje na patrici dok je matrica oblika prstena bez okluzalne plohe. Retencija se ostvaruje klizanjem unutrašnje plohe prstena matrice po vanjskoj plohi patrice. Sustav otvorenih

teleskopskih krunica izrađuje se kada zbog okluzijskih odnosa ne postoji dovoljna količina prostora za smještanje dvije debljine metala. U ovakvim slučajevima zub bi se brušenjem za klasične dvostruke krunice previše skratio čime se gubi na retenciji (7).



Slika 3. Shematski prikaz rezilijentnih dvostrukih krunica

(A – obrušeni zub, B – primarna krunica, C – sekundarna krunica, D – slobodan prostor između primarne i sekundarne krunice)

2.4. Modificirane dvostruke krunice

Neki sustavi napravljeni su značajnom modifikacijom koncepta dvostrukih krunica, većinom spajanjem dvostrukih krunica sa nekim drugim sistemom pričvrstaka (*attachmenta*). Ovdje spadaju magnoteleskopske krunice, pričvrsci s o-ring kapticama, prefabricirani teleskopski sustavi te teleskopski sustavi s dodatnom retencijom elastičnom oprugom (5,7).

3. INDIKACIJE I KONTRAINDIKACIJE ZA PRIMJENU DVOSTRUKIH KRUNICA

Izrada dvostrukih krunica zahtjeva visoku razinu vještine, iskustva, preciznosti i truda kako doktora dentalne medicine tako i dentalnog tehničara. Ovi sustavi pružaju relativno jednostavno unošenje proteze. Čak i ako su zubi nosači disparalelni, paralelitet se može postići primarnim krunicama što olakšava određivanje kuta unosa protetskog rada. Još neke prednosti ovih sustava jest što omogućavaju pogodan aksijalni prijenos sila na zube nosače, dobru retenciju, jednostavno održavanje higijene, a pružaju i zadovoljavajuću estetiku (5,6).

Nedostatak sustava dvostrukih krunica jest u težini, dugotrajnom procesu i cijeni izrade. Također s vremenom dolazi do trošenja materijala svakodnevnim skidanjem i vraćanjem rada što rezultira smanjenom retencijom. Ukoliko prijanjanje krunica nije precizno, može doći do pojave cervikalnog karijesa, a povlačenjem gingive dolazi do otkrivanja ruba krunica što narušava estetiku rada. Istraživanja su pokazala da su ovakvi protetski radovi skloni tehničkim poteškoćama poput odcementiranja primarnih kruna. Zbog ovih nedostataka nužno je provoditi redovite kontrole kako bi se uklonile eventualne poteškoće (5).

Dvostruke krunice indicirane su u slučajevima kada imamo malo preostalih ili nepovoljno raspoređenih zuba nosača, kada se zubi trebaju okruniti zbog destruiranosti krune te u slučajevima okluzalne rekonstrukcije. Također se mogu koristiti za povezivanje prirodnih zuba i implantanata. Zbog mogućnosti skidanja matrice omogućeno je jednostavno održavanje higijene što omogućava korištenje sustava kod pacijenata koji nisu manualno spretni (5).

Zubi koje koristimo kao nosače kod teleskopskih sustava moraju imati očuvan parodont i dovoljnu količinu korijena u kosti kako bi se oduprijeli retencijskoj sili prilikom skidanja protetskog rada. Obzirom da moramo osigurati dovoljnu debljinu materijala za primarnu i sekundarnu krunicu potrebno je obilnije brušenje zuba. Iz tog razloga za nosače dvostrukih krunica nisu povoljni gracilni zubi poput donjih sjekutića. Također, zubi koji imaju kratke kliničke krune nisu povoljni kao nosači jer se kod takvih kruna ne može postići adekvatna retencija. Avitalni zubi nisu povoljni kao nosači zbog smanjene elastičnosti avitalnog dentina, takve zube treba ojačati nadogradnjama. Također, zubi sa periapikalnim upalnim procesima, akutnim upalnim procesima parodonta i vertikalnom pomičnošću spadaju u kontraindikacije ovakvog rada (6,7).

Prvi korišteni materijal za izradu primarnih i sekundarnih krunica bile su zlatne legure. Zlatne legure imaju vrlo dobru biokompatibilnost, omogućuju dobru kontrolu retencije i lako se obrađuju u tehničkom laboratoriju. Najveći nedostatak zlata jest njegova visoka cijena pa je zbog toga je zlato zamijenjeno neplemenitim legurama poput kobalt-krom legura. Krunice izrađene od zlatnih legura i kobalt-krom legura izrađuju se konvencionalnom metodom navoštavanja i lijevanja u izgubljenom vosku. Međutim kobalt-krom (CoCr) legure imaju viši modul elastičnosti (≈ 210 GPa) u odnosu na zlatne legure (≈ 150 GPa) zbog čega je proces izrade i prilagodbe teži i osjetljiviji na pogreške (8).

Modernizacijom stomatologije i dolaskom računalno potpomognutog dizajna i računalno potpomognute proizvodnje (CAD/CAM) na tržište kobalt-krom teleskopske krunice danas se mogu proizvesti glodanjem ili čak 3D printanjem. Ova legura dugo se upotrebljava u stomatologiji i pokazuje zadovoljavajuće karakteristike u pogledu retencijskog ponašanja, preciznog prilijevanja i savojne čvrstoće, međutim, njezina biokompatibilnost je upitna. Prisutnost kobalt-krom legure i legure drugačijeg sastava u vlažnim uvjetima usne šupljine može dovesti do otapanja iona te galvanske korozije. Trenutni trend prema nemetalnim restauracijama te povećanošću estetskih zahtjeva, kao i veliki broj pacijenata sklonih alergijskim reakcijama, doveli su do uvođenja novih, modernih protetskih materijala (8).

Napredne CAD/CAM dentalne tehnologije dovele su do ubrzane i isplative proizvodnje te preciznog glodanja primarnih i sekundarnih krunica, prevladavajući probleme konvencionalnih tehnologija lijevanja. Posljedično, nova tehnologija omogućila je uvođenje novih materijala za proizvodnju primarnih i sekundarnih krunica, uključujući cirkonij (ZrO_2), titan i visokootporne smole poput polieter-eter-ketona (PEEK). Glodanje primarnih i sekundarnih krunica od ovih materijala može pomoći u smanjenju ljudskog rada i troškova proizvodnje te posljedično i financijskog opterećenja pacijenta (8,9).

Uobičajeno, kombinacije materijala koje se koriste pri izradi dvostrukih krunica su metal – metal, cirkonij – metal ili metal – polimer. Ove kombinacije imaju različite obrasce trošenja površine te, stoga, varijabilnu otpornost na ponavljajuće cikluse vađenja i umetanja rada. Najčešće se za primarnu krunicu bira tvrd materijal koji pokazuje visoku otpornost na trošenje, dok se za sekundarnu krunicu bira fleksibilniji materijal (9).

Tablica 2. Kombinacije materijala za izradu primarnih i sekundarnih krunica

Primarna krunica	Sekundarna krunica
Zlato	Zlato
Cirkonij	Polieter-eter-keton (PEEK)
Titan	Polieter-eter-keton (PEEK)
Polieter-eter-keton (PEEK)	Polieter-eter-keton (PEEK)
Kobalt-krom legura	Polieter-eter-keton (PEEK)
Kobalt-krom legura	Kobalt-krom legura

4.1. Cirkonij

Unaprjeđenje tehnika proizvodnje omogućile su korištenje cirkonija kao materijala za izradu dvostrukih krunica. Karakteristike cirkonija – biokompatibilnost, boja slična zubu te otpornost na trošenje potaknuli su njegovu upotrebu u posljednjim godinama. Također, istraživanja su pokazala da uporaba keramičkih materijala boje zuba ima pozitivan psihološki učinak na pacijente i potiče poboljšanje oralne higijene (10,11). Cirkonij ima nižu toplinsku vodljivost od metala i ne dovodi do hladnog zavarivanja i galvanske struje što je još jedna prednost ovog materijala (11,12).

4.2. Titan

Titan je metal srebrno-bijele boje izvrsnih mehaničkih svojstava. U početku se primjenjivao u ortopediji, nakon čega dolazi u uporabu u dentalnoj implantologiji, ortodontiji te dentalnoj protetici. Njegova mehanička svojstva slična su jako tvrdim zlatnim legurama. Važno je spomenuti svojstvo polimorfnosti titana. Na sobnoj temperaturi titan ima heksagonsku kristalnu strukturu koju nazivamo α -faza dok na temperaturi 882,5°C prelazi u kubičnu prostorno centriranu rešetku koju nazivamo β -fazom. Dodavanjem legirajućih elemenata moguće je postići da titan zadrži β -fazu i na sobnoj temperaturi (13,14).

U pozitivna svojstva titana ubrajaju se visoka rezistencija na koroziju, velika tvrdoća i čvrstoća, mala toplinska vodljivost, mala specifična težina, nizak termički koeficijent rastezanja, dobra kovkost, otpornost na deformacije te biokompatibilnost. Titan je sklon reakcijama s kisikom što dovodi do moguće poroznosti odljeva. Iz ovog razloga titan se tali indukcijski u zaštitnoj

argonskoj atmosferi, a lijeva se isključivo tlačno-vakuumski. Titan se tali u bakrenom lončiću jer je neosjetljiv prema bakru. Zbog visoke temperature taljenja, velike reaktivnosti u rastaljenom stanju te estetski nezadovoljavajuće boje rijetko se koristi čisti titan, najčešće se koristi u obliku titan-krom-silicij i titan-paladij-krom legura (13,14).

4.3. Polietar-eter-keton (PEEK)

Dolaskom CAD/CAM tehnologije populariziraju se dentalni materijali bazirani na polimerima, uključujući poliaril-eter-ketone (PAEK). Poliaril-eter-ketoni sastoje se od skupine termoplastičnih polimera visokih performansi koji se razlikuju po broju eterskih ili keto skupina. U ovu skupinu spadaju polietar-eter-keton (PEEK), polietar-keton-keton (PEKK) i nedavno razvijen aril-keton polimer (AKP) (15,16). Zbog njihove razlike u kompoziciji i svojstvima razlikuje se i njihova indikacija primjene.

PEEK je materijal testiran kao dio teleskopske krunice u nekoliko *in vitro* testiranja i pokazao se kao materijal prikladan za tu namjenu. Za PEKK su potrebna dodatna istraživanja u ovu svrhu primjene. Izvrsna mehanička svojstva, biokompatibilnost, kemijska stabilnost, niska adhezija plaka i širok raspon mogućnosti obrade (glodanje, prešanje, 3D printanje) čine PAEK materijale privlačnim za širu primjenu u protetskoj stomatologiji (8,17)

4.4. Kobalt-krom (CoCr) legure

Kobalt krom legure neplemenite su legure koje se u stomatologiji koriste od 1932. godine. Ove legure sadrže 35-65% kobalta, 25-35% kroma te do 4% molibdena, a u tragovima se mogu naći i aluminij, silicij, berilij, volfram, željezo i neki drugi elementi. Maseni udio kobalta, kroma i molibdena ne smije biti manji od 85%. Ove legure uvedene su kao zamjena za nikal-krom (NiCr) legure, zbog učestalosti alergijskih reakcija na nikal. Kobalt leguri daje svojstva čvrstoće, tvrdoće i otpornosti na koroziju dok krom daje tvrdoću, a stvaranjem kromova oksida na površini legure također pruža otpornost na koroziju. Molibden smanjuje utjecaj halogenih elemenata na leguru (fluora, klora, broma i joda) te smanjuje veličinu kristala čime poboljšava mehanička svojstva legure. Svojstva legure uvelike ovise o manjinskom udjelu elemenata. Ugljik se koristi u vrlo maloj količini (0,3-0,5%) ili se čak u potpunosti izbjegava u izradi legura namijenjenih za fiksno-protetske radove jer u dodiru s kromom stvara kromov karbid koji povećava mikrotvrdoću i mikročvrstoću, ali ujedno povećava i krhkost. Silicij, magnezij, mangan, aluminij i berilij pripomažu u stvaranju zaštitnog površinskog oksidnog sloja za zaštitu

legure od korozije. Berilij također pridonosi stvaranju sitnijih zrna što poboljšava mehanička svojstva i povećava žilavost materijala, dok silicij povećava ljevkost i istežljivost materijala. Kemijski sastav ovih legura nije striktno definiran te se razlikuje od proizvođača do proizvođača. Krunice od kobalt-krom legura moguće je tradicionalno proizvoditi lijevanjem (tlačno-vakumski ili centrifugalno), a u novije vrijeme sve više se koristi CAD/CAM obrada to jest 3D printanje ili glodanje radova (13,18).

5. KLINIČKI POSTUPCI U IZRADI RADA S DVOSTRUKIM KRUSICAMA

Izrada protetskog rada s dvostrukim krunicama složen je postupak koji zahtjeva nekoliko posjeta pacijenta. Zbog složenosti izrade i velikog broja kliničkih i laboratorijskih faza postoji veća mogućnost pogreške. Ovakva vrsta rada zahtjeva strpljenje, iskustvo, preciznost i vještinu stomatologa i dentalnog tehničara te njihovu izvrsnu komunikaciju i suradnju tijekom svih faza izrade (19).

5.1. Pretprotetska faze – planiranje terapije i pretprotetska priprema

Prije započinjanja bilo kakve protetske terapije vrlo je važno napraviti dobar plan terapije. Kako bi se dobro isplanirao rad potrebno je napraviti klinički pregled pri čemu vrlo važnu ulogu ima i rentgenska dijagnostika – ortopantomogram i kompjutorizirana tomografija. Također je potrebno uzeti alginatne otiske i izraditi studijske modele iz sadre. Ovi modeli se artikuliraju i služe za procjenu složenosti kliničkog slučaja te za postavljanje pravilne indikacije za određenu protetsku terapiju (20,21).

Na temelju kliničkog i radiološkog pregleda te analizom studijskih modela donosi se odluka o provedbi zahvata potrebnih prije protetske terapije. Ovdje ubrajamo konzervativne, kirurške i parodontološke zahvate (1,22).

Konzervativni zahvati podrazumijevaju ispitivanje vitaliteta zuba, sanaciju karijesa i loših ispuna, endodonska liječenja te eventualno izbjeljivanje zuba koji ne ulaze u terapiju (22).

Najčešći kirurški zahvat prije početka protetske terapije jest ekstrakcija zuba. Osim ekstrakcija provode se i cistektomije te, ukoliko je potrebno, zbrinjavanje impaktiranih i retiniranih zuba, a također se uklanjaju i sve strukture koje bi mogle remetiti izradu i funkcionalnost rada (npr. egzostoze, mandibularni i maksilarni torusi te druge moguće nepravilnosti). Također, moguća je i augmentacija kosti u slučaju većeg defekta koštanog tkiva, a u ovu fazu spada i ugradnja implantata koji se kasnije koriste za implantoprotetsku terapiju (22).

Bitna stavka pretprotetske terapije također je i parodontološka priprema. Parodontno zdravlje ključna je stavka za uspjeh protetske terapije. Liječenje gingivitisa te kontrola parodontitisa ima veliku ulogu u smanjenju mogućnosti neuspjeha te omogućava dužu trajnost nadomjestka. Kompleksniji problemi te eventualne estetske korekcije mekih tkiva mogu se postići parodontnom kirurgijom. Tu ubrajamo produljenja kliničkih kruna, rekonturiranje gingive, oblikovanje bezubog grebena, regenerativna i resektivna parodontološka kirurgija. (22).

5.2. Protetska faza - Izrada primarne krune

5.2.1. Preparacija zuba nosača

Prije početka brušenja zubi potrebno je uzeti otisak elastomernim materijalom ili alginatom kako bismo nakon brušenja zube mogli opskrbiti privremenim kunicama nakon čega se pristupa brušenju. Prilikom brušenja treba poštivati pet temeljnih načela brušenja, a to su:

1. očuvanje tvrdih zubnih tkiva
2. postizanje retencijskog oblika brušenog zuba
3. osiguranje strukturne trajnosti protetskog nadomjestka
4. osiguravanje zubne cjelovitosti
5. očuvanje zdravlja parodontnog tkiva brušenog zuba (22).

Brušenje zuba za dvostruke krunice specifično je zbog toga što se brušenjem mora osigurati dovoljno prostora za smještanje dvije debljine materijala. Zubi se prepariraju za primarnu kunicu sa zaobljenom stepenicom. Potrebno je obilnije brušenje, međutim, takva preparacija može ugroziti vitalitet zuba. Vitalitet zuba može se ugroziti termički, mehanički ili kemijski. Prilikom brušenja to je najčešće zbog nedovoljnog hlađenja prilikom preparacije, preobilnog brušenja ili primjene preparata koji iritiraju pulpu. Ukoliko je potrebno, zub se devitalizira te se opskrbi nadogradnjom. S druge strane, nedostatno brušenje može dovesti do nedostatka prostora za smještaj krunica, a estetika je upitna(6,22).

Za brušenje zuba koriste se dijamantna svrdla cilindričnog oblika sa zaobljenim vrhom kako bi se zub preparirao sa zaobljenom stepenicom. Svrdla se montiraju na crveni kolječnik. Nagibom cilindričnog svrdla prilikom brušenja stomatolog definira konusni kut bataljka. Za teleskopske krunice preparacija stijenki treba biti što paralelnija, dok se za konusne krunice stijenke preparacije zakošavaju 6 do 8 stupnjeva (2,22).

5.2.2. Otisni postupak za izradu fiksnog djela nadomjestka

Otiskom se u zubotehnički laboratorij prenosi veličina i oblik obrušenog zuba, granica preparacije zuba, odnos između obrušenih zuba, odnos obrušenog zuba prema neobrušenim

zubima te, također, prikaz bezubog područja. Preciznost otiska ovisi o mnogim čimbenicima, a neki od najvažnijih su priprema usta za otiskivanje, odabir otisnog materijala i način aplikacije istog, odabir i priprema žlice za otiskivanje, prikazivanje granice preparacije te vrijeme izlivanja otiska (23).

Usta kao medij nisu pogodna za otiskivanje te se moraju pripremiti za otisni postupak. Zbog hidrofobnosti većine materijala za otiskivanje potrebno je ukloniti ostatke slina i krvi iz radnog polja te osigurati suho radno polje. U tu svrhu primjenjuju se sisaljka, svitci staničevine ili hidrofilne gaze, puster te, ukoliko je potrebno, anestezija i antikolinergici (atropin) (23).

Kako bi otisak bio kvalitetan potrebno je precizno prikazati granicu preparacije. Preparacija može biti supragingivna (iznad razine gingive), epigingivna (u razini gingive) te subgingivna (ispod razine gingive). Neovisno o tome na koji od ova tri načina je zub isprepariran, granica preparacije mora biti jasno prikazana otiskom kako bi se prenijela na radni model. Dostupne su mnoge metode koje osiguravaju zadovoljavajuću retrakciju te kontrolu nakupljanja sulkusne tekućine za vrijeme otiskivanja. One omogućavaju pomak gingive u apikalnom smjeru i lateralno od granice preparacije kako bi se ona mogla precizno ocrtati uz minimalno izobličenje otisnog materijala. Za prikaz gingivne preparacije danas se najčešće koriste retrakcijski konci te retrakcijske paste (23,24).

Otisak brušenih zuba za izradu primarnih kruna može se uzeti na više načina. Općenito, otiske u fiksnoj protetici možemo podijeliti prema vrsti materijala i prema načinu izvođenja. Otisne postupke prema vrsti materijala dijelimo na:

- otiske elastomerima i
- otiske hidrokolidima (22).

Otisci ireverzibilnim hidrokolidima (alginatni otisci) koriste se za izradu studijskih modela te se ne koriste za izradu radnog modela koji će služiti za izradu fiksno-protetskog nadomjestka.

Prema načinu otiskivanja otisne postupke možemo podijeliti na:

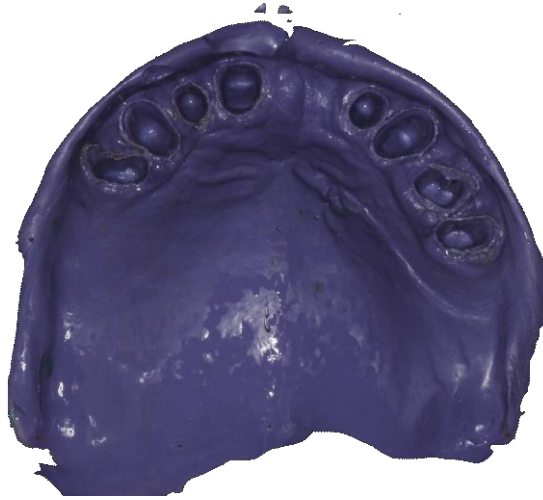- jednovremene otiske i
- dvovremene otiske (22).

Jednovremeni otisni postupak odnosi se na postupke gdje se zubi otiskuju samo jedanput. Može se izvoditi pomoću individualne ili konfekcijske žlice te se koristi jedan materijal srednje konzistencije ili dva materijala od kojih je jedan guste ili srednje konzistencije, a drugi rijetke konzistencije. Materijali koji se koriste kod tehnike jednovremenog otiska u individualnoj žlici su polietar i adicijski silikon, dok se za jednovremeni otisak u konfekcijskoj žlici koriste adicijski silikon ili hibrid silikona i polietera. Jednovremeni otisak jednim materijalom (polietarom) u individualnoj žlici smatra se najpreciznijim te stoga i najboljim otiskom u fiksnoj protetici (22,25).

Dvovremeni otisni postupak podrazumijeva uzimanje otiska u dva navrata pomoću metalne konfekcijske žlice sa zadebljanim rubovima („Rim-lock“ žlice). U dvovremene otisne postupke ubrajamo otisak dopunjavanja i korekturni otisak. Razlika otiska dopunjavanja i korekturnog otiska leži u tome da se prvi otisak kod otiska dopunjavanja uzima prije brušenja, a drugi nakon brušenja, dok se kod korekturnog otisnog postupka oba otiska uzimaju nakon brušenja zuba nosača. Materijali izbora prilikom uzimanja dvovremenih otisaka jesu adicijski silikon i hibridni materijali silikona i polietera. (22,25).

Reverzibilni hidrokoloide imaju dobra svojstva te su dovoljno precizni za izradu fiksnog nadomjestka, međutim, rijetko se koriste zbog kompliciranog postupka otiskivanja i potrebe za posebnom aparaturom. Osim toga, ovaj postupak često je neugodan za pacijente, obrušeni zubi osjetljivi su na hladnoću te hlađenje materijala često uzrokuje bolove u pacijenata (22,23).

Razvojem tehnologije u stomatologiju se uvode skeneri kojima je također moguće uzimanje otiska za izradu primarnih krunica. Na tržištu su dostupni mnogi ekstraoralni CAD/CAM sistemi za dizajniranje i produkciju bazirani na konvencionalnim postupcima otiskivanja. Kod ovih sistema na temelju otiska izrađuje se model iz sadre koji se zatim skenira ekstraoralnim skenerom. Osim ekstraoralnih skenera sve je veća ponuda intraoralnih skenera za direktno skeniranje usne šupljine. Ovi sustavi zaobilaze problem deformacije materijala otiska i ekspanzije sadre zbog čega su precizniji, a uz to su i vremenski isplativiji jer nije potrebno uzimati konvencionalni otisak te izraditi model iz sadre zbog čega je smanjen i utrošak materijala. Sam postupak intraoralnog skeniranja razlikuje se ovisno o proizvođaču (26).



Slika 4. Jednovremeni otisak polieterom za izradu primarnih krunica (dostupno ljubaznošću mentora prof.dr.sc. Nikše Dulčića)

Nakon uzimanja otiska slijedi laboratorijska faza izrade probne baze s nagriznim bedemima, probne baze šalju se u ordinaciju dentalne medicine te slijedi određivanje međučeljusnih odnosa.

5.2.3. Određivanje horizontalnih i vertikalnih međučeljusnih odnosa

Određivanje međučeljusnih odnosa obuhvaća postupke određivanja položaja gornje čeljusti prema osno-orbitnoj ravnini (ravnina baze lubanje) te određivanje horizontalnih i vertikalnih odnosa čeljusti. Sam postupak registracije ovisi o tome je li postojeća pacijentova okluzija zadovoljavajuća i prihvatljiva te sukladno tome zadržavaju li se postojeći okluzijski odnosi ili je potrebna rekonstrukcija međučeljusnih odnosa. Okluzija je zadovoljavajuća ukoliko su očuvani prirodni zubi u potpornim zonama te nisu prisutni patološki kontakti. Postojeću okluziju najpovoljnije je analizirati u artikulatoru na studijskim modelima (1,20).

U ovoj fazi bitno je pravilno odrediti međučeljusne odnose. Ukoliko se u ovoj fazi neadekvatno zabilježe međučeljusni odnosi, neće biti moguća adekvatna izrada matrice. Pravilno određivanje međučeljusnih odnosa ima za cilj održati ili uspostaviti uravnotežene odnose svih oralnih struktura te funkciju žvačnog sustava uz zadovoljavajuću estetiku (20).

U pacijenata indiciranih za izradu dvostrukih krunica najčešće ne postoji niti jedna potporna zona te postojeća okluzija najčešće nije zadovoljavajuća. Iz tog razloga određivanje

međučeljskih odnosa za rad s dvostrukim krunicama provodi se na isti način kao i u potpuno bezubih pacijenata – pomoću nagriznih bedema (20,21).

5.2.3.1. Određivanje položaja gornje čeljusti prema osno-orbitnoj ravnini

Položaj zubnog luka maksile određuje se prema osno-orbitnoj ravnini (ravnini baze lubanje) uz pomoć obraznog luka. Obrazni luk (*face-bow*) je naprava koja služi za prijenos modela gornje čeljusti u poluprilagodljivi artikulatork u istom prostornom odnosu kakav gornja čeljust u ustima pacijenta ima prema čeljusnim zglobovima i bazi lubanje (1).

Za prijenos obraznim lukom koriste se tri referentne točke, dvije posteriorne (u šarnirskoj osi kondila svake strane) i jedna anteriorna (proizvoljno je određena od strane proizvođača artikulatorka, najčešće na sedlu nosa), te dvije referentne ravnine, Frankfurtska i osno-orbitna horizontalna ravnina, kako bi se model ispravno prenio u artikulatork. Kod većine artikulatorka ne koriste se točke na samoj šarnirskoj osi već se nalaze oko 5 milimetara straga u vanjskom zvukovodu. Stražnje referentne točke projekcije su krajnjih točkaka transverzalne interkondilarne osi na koži (27,28).

Postoje dva tipa obraznog luka:

- prosječni (anatomski) obrazni luk
- precizni (kinematski) obrazni luk.

U praksi se najčešće koristi anatomski obrazni luk, a način uporabe opisan je u nastavku.

Na zagriznu žlicu otisnu se izrađeni nagrizni bedemi na kojima su prethodno napravljena po dva ureza u obliku slova V. Ovi utori služe kao ključ za fiksaciju. Probna baza s voštanim bedemima pozicionira se u usta pacijenta. Pacijenta se zamoli da nastavke obraznog luka za uši, olive, umetne u vanjski zvukovod poput slušalica. Olive na obraznom luku predstavljaju stražnje referentne točke. Kao prednja referentna točka koristi se točka nasion (točka na prijelazu korijena nosa u čeonu kost) ili točka infraorbitale. Prednji nastavak postavlja se na točku nasion te se pomoću ova tri oslonca obrazni luk pozicionira prema Frankfurtskoj ravnini. Svi vijci se zategnu kako bi gornji dio obraznog luka bio stabilan. Zatim se u usta prema principu „ključ-brava“ pozicionira zagrizna žlica na kojoj su prethodno otisnuti bedemi.

Zagrizna žlica fiksira se na obrazni luk. Ovim postupkom završava se registracija te se registrat prenosi u artikulat (laboratorijska ili klinička faza).

5.2.3.2. Određivanje vertikalnih međučeljusnih odnosa

Kako bi se odredila vertikalna dimenzija međučeljusnih odnosa potrebno je odrediti položaj fiziološkog mirovanja. Fiziološko mirovanje je položaj uvjetovan minimalnom toničkom kontrakcijom mišića otvarača i mišića zatvarača donje čeljusti koja je potrebna za savladavanje sila gravitacije. U ovom položaju kod ozubljenih osoba postoji razmak od 2 do 4mm između zubi gornje i donje čeljusti. Taj prostor naziva se slobodni interokluzijski prostor. Kako bi se odredio položaj fiziološkog mirovanja koriste se dvije proizvoljno odabrane mjerne točke od kojih se jedna nalazi iznad usnog otvora (najčešće točka ispod nosa – *subnasale*), a druga ispod njega (najčešće najizbočenija točka brade – *gnation*). Postupak se izvodi s nagriznim bedemima u ustima. Mjerne točke označe se vodootpornim markerom. Pacijent prilikom mjerenja treba biti opušten, sjedi u stolcu, glava i tijelo su uspravni, glava nije naslonjena. Pacijenta se zamoli da jezikom navlaži usnice ili proguta slinu te nakon toga maksimalno opusti donju čeljust, usnice se lagano razmaknu prstima kako bi se provjerila udaljenost između bedema (on mora iznositi 2-4mm kao i normalan interokluzijski prostor) te se izmjeri udaljenost između mjernih točaka. Zatim se pacijenta zamoli da zagriže te se ponovo izmjeri udaljenost između mjernih točaka. Razlika između ova dva mjerenja treba iznositi 2-4mm (28).

Nakon određivanja fiziološkog mirovanja potrebno je odrediti protetsku plohu. Protetska ploha određuje se na gornjoj, zatim na donjoj zagriznoj šabloni. Foxovom ravninom određuje se paralelnost gornje protetske plohe s bipupilarnom i Camperovom linijom. Također, vosak gornjih bedema skrati se ili nadoda tako da bude 1mm ispod razine gornje usne. Nakon uređivanja gornjeg voštanog bedema donji se isparalelizira s njim. Donji voštani bedem treba ležati u ravnini ekvatora jezika i kuteva usana (28,29).

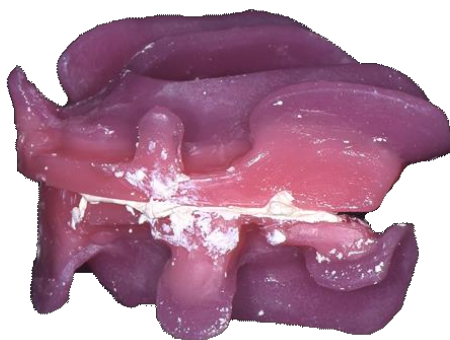5.2.3.3. Određivanje horizontalnih međučeljusnih odnosa

Obzirom da pri izradi rada s dvostrukim kronicama najčešće nedostaju potporne zone, horizontalna relacija međučeljusnih odnosa također se određuje uz pomoć probnih baza s nagriznim bedemima. Položaj koji se zabilježava naziva se centrična relacija. Centrična relacija ili retrudirani šarnirski položaj je nenasilni, ponovljivi položaj mandibule u kojem se kondili

nalaze u najdistalnijem i najkranijalnijem položaju zglobne jamice. U položaju centrične relacije mandibula može izvoditi čistu rotaciju do prosječno 20 milimetara interincizalno. Prilikom određivanja i registracije centrične relacije vrlo je važno da probne baze dobro retiniraju kako bi registrat bio precizan (27,28).

Metode registracije horizontalne relacije temeljene su na dovođenju donje čeljusti u položaj centrične relacije te fiksiranju nagriznih bedema pomoću paste na bazi cinkoksida i eugenola, alu voska, gipsa, termoplastičnih materijala ili hladnopolimerizirajućih akrilata (28).

Metode vođenja mandibule u položaj centrične relacije mogu se podijeliti na aktivne i pasivne. Postoje mnoge metode vođenja mandibule, a najčešće korištena je pasivna „chin-point“ tehnika. Na gornjem i donjem bedemu sa lijeve i desne strane naprave se dva ureza u obliku slova V koji služe kao ključ za fiksaciju. Pacijent sjedi uspravno i opušteno u stolcu naslonjene glave. Bedemi se postavljaju u usta te stomatolog palcem i kažiprstom vodi mandibulu u položaj centrične relacije. Vođenje treba biti lagano i bez pritiska te ne smije izazvati bolove. Vođenje se ponovi nekoliko puta kako bi provjerili ponovljivost, nakon čega se na bedeme stavlja materijal za fiksaciju (pasta na bazi cinkoksida i eugenola, alu vosak, sadra...) te se pacijenta dovede u položaj centrične relacije i pričekava do stvrdnjavanja materijala (28,30).



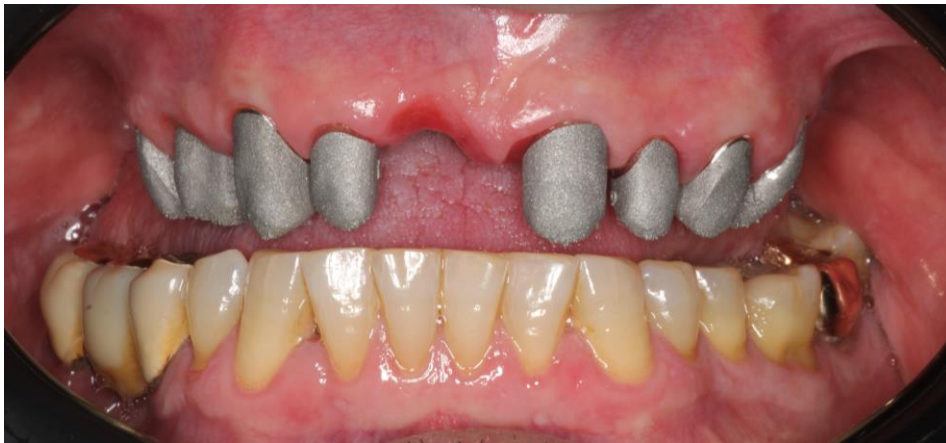Slika 5. Određivanje vertikalne i horizontalne relacije – centrični registrat (dostupno ljubaznošću mentora prof.dr.sc. Nikše Dulčića)

Nakon određivanja međučeljusnih odnosa slijedi artikulacija modela te izrada primarnih krunica u zubotehničkom laboratoriju.

5.2.4. Proba primarnih krunica

Nakon određivanja međučeljusnih odnosa laboratorij ima sve potrebne podatke za izradu primarnih krunica. Primarne krune mogu se izraditi na tradicionalan način modelacijom u vosku, ulaganjem i lijevanjem ili pak glodanjem, ovisno o odabranom materijalu. Nakon izrade laboratorij šalje primarne krunice u ordinaciju te slijedi proba primarnih krunica.

U ovoj fazi stomatolog provjerava preciznost izrade primarnih krunica. Primarne krunice moraju optimalno prilijegati uz zub, a gingivni rub krunice mora biti završno poliran kako ga tehničar ne bi oštetio u slijedećim koracima. Također, važno je provjeriti visinu primarnih krunica (31).



Slika 6. Proba primarnih konusnih krunica u ustima pacijenta (dostupno ljubaznošću mentora prof.dr.sc. Nikše Dulčića)

5.3. Protetska faza –izrada mobilnog djela nadomjestka

Nakon izrade i probe primarnih krunica započinje faza izrade mobilnog djela nadomjestka. Ova faza započinje uzimanjem anatomskog otiska.

5.4. Anatomski otisak

Primarne krunice pozicioniraju se na zube te se anatomski otisak uzima preko primarnih krunica. Krunice se ne moraju, ali mogu na bataljke pričvrstiti malom količinom privremenog cementa. Anatomski otisak izvodi se konfekcijskom žlicom zadebljanih rubova („Rim-lock“). Materijal izbora za uzimanje otiska je ireverzibilni hidrokolid – alginat. Prije otiskivanja potrebno je provjeriti je li veličina odabrane žlice odgovarajuća te obuhvaća li žlica sve strukture. Kako bi otisak bio zadovoljavajuć, debljina otisnog materijala (alginata) trebala bi

biti jednakomjerna, iz ovog razloga u žlicu se postavljaju stoperi od kondenzacijskog silikona ili svjetlosno polimerizirajućeg akrilata te se na taj način žlica individualizira. Alginat se miješa ručno špatulom ili pak u mješalici sa ili bez vakuuma. Najprije se otiskuje donja zatim gornja čeljust. Otisak se vadi iz usne šupljine, provjerava i dezinficira te šalje u laboratorij kako bi se izradila individualna žlica. Primarne krunice ostaju otisnute te se zajedno s otiskom šalju u zubotehnički laboratorij. Obzirom na dimenzijsku nestabilnost alginata otisak se mora izliti unutar 15 minuta, a u humidoru može stajati najviše 45 minuta (20,21,28).

5.4.1. Fiksacijski otisak

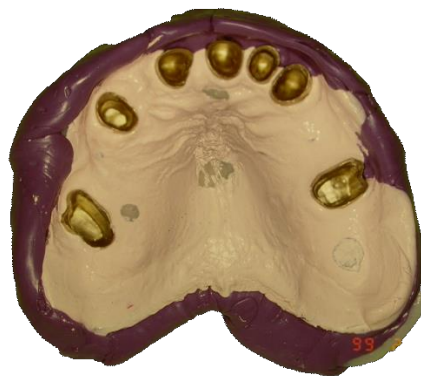U laboratoriju se izrađuju individualne žlice te se one šalju u ordinaciju dentalne medicine zajedno sa primarnim krunica. Slijedi faza uzimanja funkcijskog fiksacijskog otiska.

Prilikom izrada radova retiniranih dvostrukim krunicama (proteze i mostovi na skidanje) potrebna je visoka preciznost u prijenosu položaja nosača primarnih krunica na radni model na kojemu će se izrađivati sekundarna struktura. Iz tog razloga izvodimo fiksacijski otisak. Za izvođenje fiksacijskog otiska koristi se individualna žlica otvorenog ili zatvorenog tipa. Otvorena žlica koristi se prilikom izrade radova retiniranih dvostrukim krunicama i individualno frezanih prečki na zubima. Ona prekriva bezubo ležište proteze do granice između pomične i nepomične sluznice, preostale zube i retencijska sredstva (zube nosače s primarnim krunicama), osim na labijalnoj tj. vestibularnoj strani. Ovakva žlica osigurava dobru kontrolu priliježanja retencijskih elemenata tijekom uzimanja otiska. Zatvorena žlica koristi se za sve vrste retencijskih elemenata na zubima ili implantatima. Njihovo prianjanje ne može se kontrolirati tijekom uzimanja otiska te su mogući pomaci (1,32).

5.4.1.1. Postupak fiksacijskog otiska otvorenom žlicom

Na žlicu se u području bezubih grebena postavljaju držači mjesta od termoplastičnog materijala ili svjetlosno polimerizirajućeg akrilata. Nakon što su postavljeni stoperi, pristupi se otiskivanju funkcijskih rubova. Funkcijski rubovi otiskuju se termoplastičnim materijalom uz aktivne kretnje pacijenta i kontrolirane pasivne kretnje koje izvodi stomatolog. Nakon otiskivanja funkcijskih rubova otiskuje se ležište proteze te korekcija rubova. Materijali koji se koriste za otiskivanje ležišta najčešće su cink-oksidi eugenolna pasta, kondenzacijski silikon niske viskoznosti ili adicijski silikon niske viskoznosti. Višak materijala koji se nalazi u području

vestibularnog otvora ukloni se kako bi se moglo kontrolirati nalijeganje primarnih krunica. Primarne krunice se prilikom izvođenja otiska ne smiju pomaknuti, ukoliko se pomaknu otisak se mora ponoviti. Prije uzimanja otiska primarne krunice moguće je povezati pločicom hladnopolimerizirajućeg akrilata ili svjetlosno polimerizirajućeg akrilata kako bi se smanjila mogućnost pomicanja prilikom izvođenja otiska. Nakon potpunog vezivanja materijala provjeri se nalijeganje primarnih krunica, a vestibularni otvori popune se mekom sadrom. Nakon stvrdnjavanja sadre uzima se pokrovni otisak elastomerom ili alginatom. Pokrovni otisak moguće je uzeti konfekcijskom ili drugom individualnom žlicom. Pomoću pokrovnog otiska iz usta se vade funkcijski fiksacijski otisak i sadrena fiksacija. Otisak se šalje u laboratorij gdje se izljuje radni model od tvrde sadre (1,32).

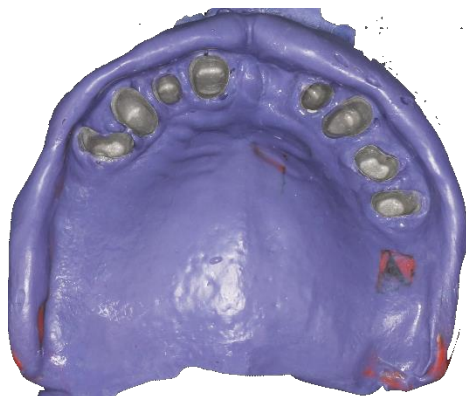

Slika 7. Fiksacijski otisak otvorenom žlicom (dostupno ljubaznošću mentora prof.dr.sc. Nikše Dulčića)

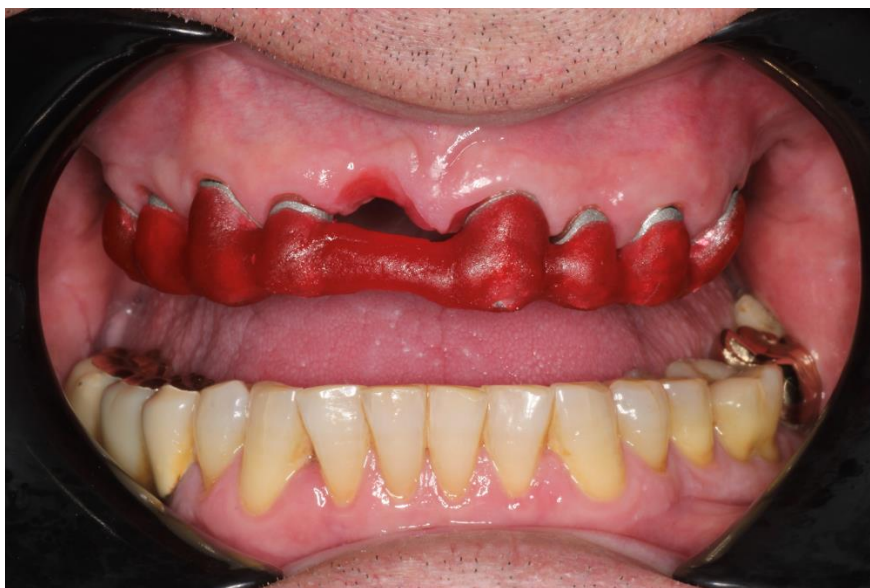5.4.1.2. Postupak fiksacijskog otiska zatvorenom žlicom

Zatvorena individualna žlica pokriva cijelo bezubo ležište proteze te retencijska sredstva (primarne krunice) do granice pomične i nepomične sluznice bez otvora za provjeru nalijeganja. Žlica se najprije isproba u ustima te se izrade držači prostora. Nakon izrade stopera, kao i kod postupka otiskivanja otvorenom individualnom žlicom, slijedi otiskivanje funkcijskih rubova termoplastičnim materijalom. Nakon što se otisnu funkcijski rubovi otiskuju se ležište i primarne krunice. Za ovaj korak najčešće se koriste polieteri srednje ili niske viskoznosti. Tvrdoća polietera nakon svezivanja fiksira retencijska sredstva u otisku. Otisak se zatim šalje u laboratorij gdje se izrađuje radni model iz tvrde sadre. Prijenos položaja primarnih krunica zatvorenom individualnom žlicom potrebno je provjeriti te se u tu svrhu u laboratoriju izrađuje

kontrolni ključ od kemijski stvrdnjavajućeg akrilata koji se šalje u ordinaciju dentalne medicine kako bi se provjerila točnost odnosa i nalijeganja primarnih krunica između radnog modela i usta (32).



Slika 8. Fiksacijski otisak zatvorenom žlicom (dostupno ljubaznošću mentora prof.dr.sc. Nikše Dulčića)



Slika 9. Proba preciznosti fiksacijskog otiska akrilatnim ključem na primarnim krunicama (dostupno ljubaznošću mentora prof.dr.sc. Nikše Dulčića)

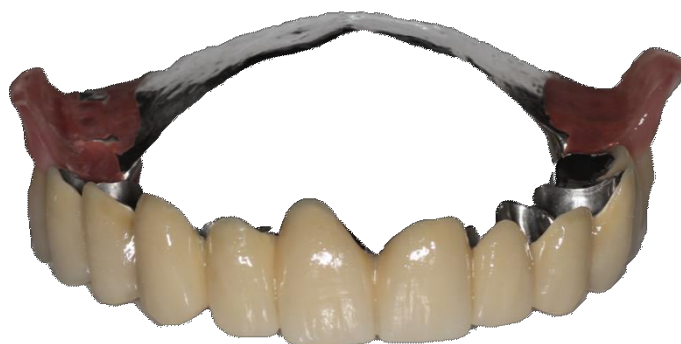5.4.2. Proba metalnog skeleta i određivanje međučeljusnih odnosa

Nakon uzimanja funkcijskog fiksacijskog otiska u laboratoriju se izrađuje radni model. Radni model se dublira te se na dubliranom modelu modelira metalni skelet baze proteze. Na dubliranom modelu može se izmodelirati i sekundarna krunica, iako se u današnje vrijeme sekundarna krunica načešće se izrađuje glodanjem. Izlijeva se metalni skelet proteze te se zajedno sa primarnim i sekundarnim krunicama šalje u ordinaciju dentalne medicine gdje se isprobaju u ustima. Nakon što se utvrdi pravilan dosjed sekundarnih krunica i metalne baze proteze tehničar na metalni skelet postavlja voštane bedeme kako bi se odredili međučeljusni odnosi. Obzirom da su međučeljusni odnosi već određeni u fazi izrade primarnih krunica tehničar u ovoj fazi može lakše i preciznije izraditi voštane bedeme. Postupak određivanja međučeljusnih odnosa isti je kao u fazi izrade primarnih krunica te je opisan u poglavlju 5.2.6. (29).

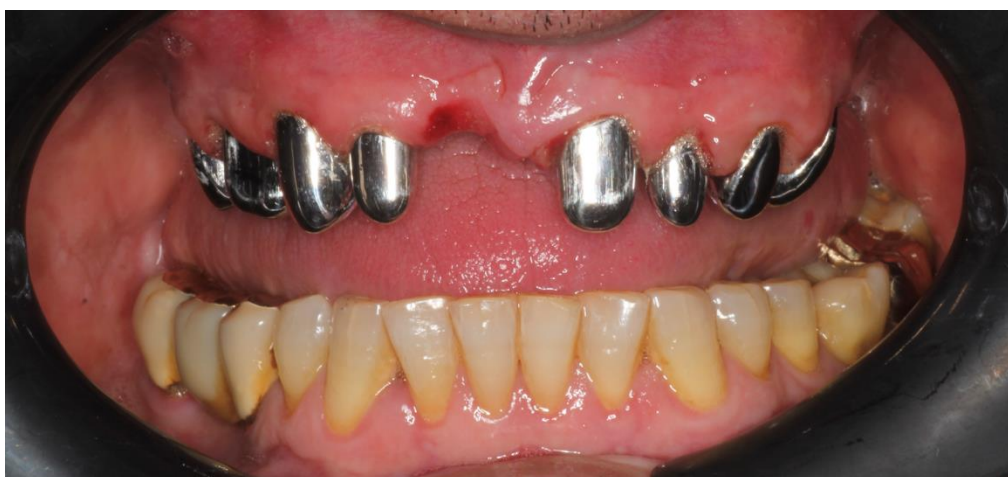Nakon što se odrede međučeljusni odnosi registrat se šalje u laboratorij gdje tehničar postavlja modele u artikulator. Tehničar zatim postavlja zube proteze prema pravilima postave te šalje rad u ordinaciju dentalne medicine na probu postave zubi. Ukoliko je potrebno rade se korekcije postave, nakon čega se rad šalje u zubotehnički laboratorij. U laboratoriju se rad kivetira te se završava izrada mobilnog djela rada koji se zatim šalje u ordinaciju kako bi se predao pacijentu (29).

5.4.3. Cementiranje primarnih krunica

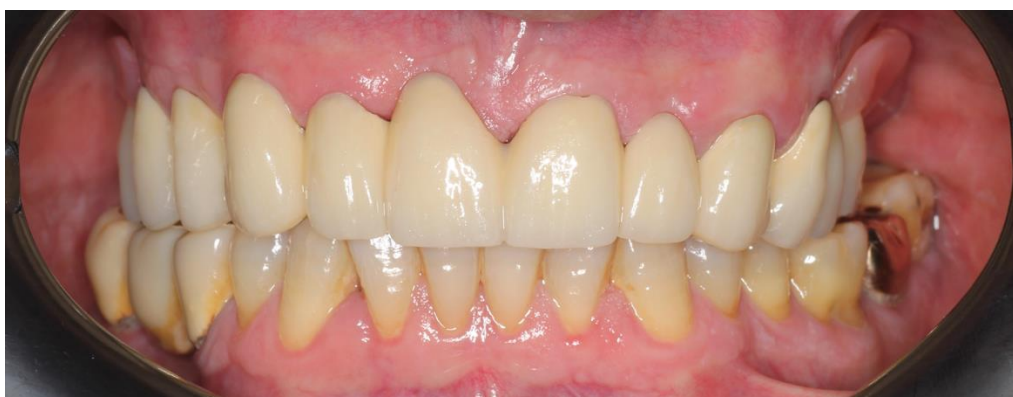Po završetku izrade rada tehničar rad šalje u ordinaciju dentalne medicine. Prije predaje rada još jednom se provjeri ispravnost i preciznost dosjeda kako fiksnog tako i mobilnog djela rada. Kada se utvrdi pravilan dosjed, okluzija i interkuspidacija te estetika pristupi se cementiranju primarnih krunica. Primarne krunice cementiraju se s protezom namještenom u ustima, ali bitno je naglasiti da se sekundarne krunice trebaju izolirati vazelinom ili ortodontskim voskom kako ne bi došlo do zacementiranja sekundarnih krunica. Nakon što se zacementiraju primarne krunice mobilni dio rada ne vadi se iz usta, već se pacijenta zamoli da protezu ne vadi slijedećih 24 sata kako ne bi došlo do odcementiranja primarnih krunica. Nakon 24 sata pacijent ponovo dolazi u ordinaciju kako bi se napravila provjera okluzije. Pacijentu se daju upute o održavanju oralne higijene i higijene rada te upute o namještanju rada u usnu šupljinu. Time je postupak izrade rada dvostrukim krunicama završen (29).



Slika 10. Gotova djelomična proteza retinirana s 9 konusnih krunica (dostupno ljubaznošću mentora prof.dr.sc. Nikše Dulčića)



Slika 11. Cementirane primarne krunice u ustima pacijenta (dostupno ljubaznošću mentora prof.dr.sc. Nikše Dulčića)



Slika 12. Djelomična proteza retinirana na 9 konusnih krunica u ustima pacijenta (dostupno ljubaznošću mentora prof.dr.sc. Nikše Dulčića)

6. RASPRAVA

Koncept terapije sustavima dvostrukih krunica poznat je već dugi niz godina. Danas postoje 4 osnovne vrste dvostrukih krunica (teleskopske krunice, konusne krunice, rezilijentne dvostruke krunice i modificirane dvostruke krunice) te niz materijala od kojih se izrađuju. Izbor vrste i materijala ovisi o kliničkoj situaciji, ali i o preferenci doktora dentalne medicine (5).

Dolaskom CAD/CAM tehnologija na tržište osigurala se povećana efikasnost pri izradi rada i smanjena mogućnost pogreške koja nastaje prilikom lijevanja krunica. 2021. godine provedeno je istraživanje (9) koje je imalo za cilj analizirati retencijske sile između glodanih primarnih i sekundarnih krunica različitih materijala i usporediti ih sa retencijskim silama između lijevanih teleskopskih krunica izrađenih od plemenitih metalnih legura (zlata). Zaključeno je da materijal koji se koristi za izradu primarnih i sekundarnih teleskopskih krunica utječe na apsolutne retencijske sile i na evoluciju sila tokom vremena te otpornost krunica na habanje. Također, kombinacije materijala titan primarna krunica – PEEK sekundarna krunica i kobalt-krom primarna krunica – kobalt-krom sekundarna krunica preporučaju se za buduća istraživanja. Istraživanje je zaključilo da je evolucija retencijskih sila kod ovih kombinacija usporediva sa teleskopskim krunicama od plemenitih legura (primarna i sekundarna krunica izrađene od legure zlata), ali je habanje bilo još manje (9). 2023. godine provedeno je istraživanje koje je za cilj imalo analizirati utjecaj materijala i ciklusa umetanja i vađenja na sile retencije. Provedena je simulacija približno 15 godina umetanja i vađenja te je također zaključeno kako različite kombinacije materijala imaju različite retencijske sile. Kod sustava sa sekundarnim krunicama izrađenih od polietar-eter-ketona te polietar-keton-ketona zabilježeno je povećanje retencijskih sila što zahtjeva daljnja istraživanja (8).

Djelomične proteze s kvačicama i upiračima često ne zadovoljavaju zahtjeve funkcije i estetike. Nasuprot tome, radovi retinirani dvostrukim krunicama osiguravaju bolju retenciju i stabilizaciju, aksijalni prijenos sila na zube, zaštitu parodonta indirektnim povezivanjem preostalih zuba nosača i zaštitu karijesom razorenih zuba nosača, a iz perspektive pacijenta nude poboljšanu estetiku, lakše održavanje higijene, a bolja retencija i stabilizacija omogućuju poboljšanu funkciju pri pričanju i žvakanju hrane (1).

Najveći nedostatak ovih sustava leži u težini, dugotrajnom procesu i cijeni izrade te u trošenju materijala svakodnevnim skidanjem i vraćanjem rada što rezultira smanjenom retencijom te zahtjeva zamjenu pričvrsta (5,29).

7. ZAKLJUČAK

Dvostruke krunice izvrsno su retencijsko sredstvo, no zahtijevaju vrlo visok standard znanja, iskustva, vještine i manualne spretnosti doktora dentalne medicine i dentalnog tehničara. Nužna je iznimno dobra komunikacija između doktora dentalne medicine i dentalnog tehničara. Svaka klinička i laboratorijska faza izrade rada može dovesti do pogreške koje je nužno odmah uočiti i ispraviti. Uvođenjem CAD-CAM tehnologija i glodanjem nadomjestaka smanjila se mogućnost pogreške uzrokovana lijevanjem, a osim toga omogućilo se i uvođenje modernih materijala – cirkonija, titana i njegovih legura, polietar-eter-ketona te kobalt-krom legura. Odabir materijala ovisit će o stanju preostalih zuba nosača, estetskim zahtjevima te preferenci doktora koji izrađuje rad. Pri odabiru vrste rada i materijala bitno je konzultirati pacijenta te u obzir uzeti njegovu dob, želje i potrebe.

8. LITERATURA

1. Kraljević K, Kraljević Šimunković S. Djelomične proteze. 1. izd. Zagreb: In.Tri d.o.o.; 2012. p. 324.
2. Suvin M. Djelomična proteza - Stomatološka protetika II. dio. VIII. nepromijenjeno izdanje. Školska knjiga; 1991. p. 336.
3. Parameters of Care for the Specialty of Prosthodontics. *J Prosthodont.* 2020 Jul;29(S1):3–147.
4. Shillinburg H, Hobo S, Whitsett L, Jacobi R, Brackett S. Osnove fiksne protetike, prvo hrvatsko izdanje prema 3. engleskom izdanju. Zagreb: Media ogled; 2008. p. 582
5. Hakkoum MA, Wazir G. Telescopic Denture. *Open Dent J.* 2018;12:246–54.
6. Garašić M, Dvojković D, Čatić A. Teleskopske krunice. *Sonda.* 2005; 70-3.
7. Vojvodić, D. Nastavni tekst kolegija Fiksna protetika II - Teleskopski sustavi, pristupljeno 2023. godine
8. Micovic Soldatovic D, Bitter M, Meinen J, Huth KC, Liebermann A, Stawarczyk B. Impact of material combinations and removal and insertion cycles on the retention force of telescopic systems. *Clin Oral Investig.* 2023 Jul;27(7):4007–16.
9. Schimmel M, Walther M, Al-Haj Husain N, Igarashi K, Wittneben J, Abou-Ayash S. Retention forces between primary and secondary CAD/CAM manufactured telescopic crowns: an in vitro comparison of common material combinations. *Clin Oral Investig.* 2021 Nov;25(11):6297–307.
10. Landes CA, Paffrath C, Koehler C, Thai VD, Stübinger S, Sader R, et al. Zygoma implants for midfacial prosthetic rehabilitation using telescopes: 9-year follow-up. *Int J Prosthodont.* 2009;22(1):20–32.
11. Weigl P, Hahn L, Lauer HC. Advanced biomaterials used for a new telescopic retainer for removable dentures. *J Biomed Mater Res.* 2000;53(4):320–36.
12. Uludag B, Sahin V, Ozturk O. Fabrication of zirconium primary copings to provide retention for a mandibular telescopic overdenture: a clinical report. *Int J Prosthodont.* 2008;21(6):509–10.
13. Potočki K. Legure u stomatologiji, Diplomski rad. 2018. [Internet] [pristupljeno 03.08.2024.] Dostupno na: <https://urn.nsk.hr/urn:nbn:hr:127:317678>
14. Jerolimov V, i suradnici. Osnove stomatoloških materijala. Zagreb: Sveučilište u Zagrebu, Stomatološki fakultet; 2005. p.88
15. Cevik P, Schimmel M, Yilmaz B. New generation CAD-CAM materials for implant-supported definitive frameworks fabricated by using subtractive technologies. *BioMed Res Int.* 2022;2022:3074182.

16. LÜmkemann N, Eichberger M, Murphy RJ, Stawarczyk B. Suitability of the new Aryl-Ketone-Polymer indicated for removable partial dentures: Analysis of elastic properties and bond strength to denture resin. *Dent Mater J*. 2020 Aug 2;39(4):539–46.
17. Prechtel A, Reymus M, Edelhoff D, Hickel R, Stawarczyk B. Comparison of various 3D printed and milled PAEK materials: Effect of printing direction and artificial aging on Martens parameters. *Dent Mater Off Publ Acad Dent Mater*. 2020 Feb;36(2):197–209.
18. Tudek T. Karakterizacija dentalnih Co-Cr legura dobivenih 3D printanjem, Diplomski rad. 2019. [Internet] [pristupljeno 03.08.2024.] Dostupno na: <https://urn.nsk.hr/urn:nbn:hr:235:548897>
19. Patras M, Sykaras N. Esthetic and functional combination of fixed and removable prostheses. *Gen Dent*. 2012;60(2):e47-54.
20. Kapetanović G, Klisović I, Alajbeg I. Faze izrade kombiniranog nadomjestka: određivanje međučeljusnih odnosa. *Sonda*. 2016; 42-7
21. Sučević K. Faze izrade kombiniranog fiksno-mobilnog nadomjestka, Diplomski rad, 2020. [Internet] [pristupljeno 03.08.2024.] Dostupno na: <https://urn.nsk.hr/urn:nbn:hr:127:352800>
22. Čatović A, Komar D, Čatić A, i suradnici. *Klinička fiksna protetika – krunice*. Zagreb: Medicinska naklada; 2015.
23. Čatović A. *Klinička fiksna protetika: Ispitno štivo*. Zagreb: Stomatološki fakultet sveučilišta u Zagrebu; 1999. p.299
24. Prasad K, Hegde C, Agrawal G, Shetty M. Gingival displacement in prosthodontics: A critical review of existing methods. *J Interdiscip Dent*. 2011;1(2):80.
25. Milovec E. Otisni materijali i postupci u fiksnoj protetici, diplomski rad, 2021. [Internet] [pristupljeno 19.08.2024.] Dostupno na: <https://urn.nsk.hr/urn:nbn:hr:127:832950>
26. Ting-shu S, Jian S. Intraoral Digital Impression Technique: A Review. *J Prosthodont*. 2015 Jun;24(4):313–21.
27. Okeson JP. *Temporomandibularni poremećaji i okluzija*. 1. hrvatsko izdanje. Zagreb: Medicinska naklada; 2008. p.673
28. Kraljević K. *Potpune proteze*. 1. izdanje. Zagreb: Areagrafika; 2001. p.254
29. Benković A, Dulčić N. Prikaz kliničkih faza izrade kombiniranog fiksno-mobilnog rada. *Sonda*; 2024; 38-44
30. Čelić R. Gdje si se sakrila, centrična relacija? *Sonda*; 2004; 38-42
31. Kraljević Šimunković S. Retencija djelomične zubne proteze teleskop i konus krunicama (II. dio) *Sonda*; 2005; 46-7

32. Kršek H, Dulčić N. Functional Impressions in Complete Denture and Overdenture Treatment. *Acta Stomatol Croat.* 2015 Mar 15;49(1):45–53.

9. ŽIVOTOPIS AUTORA

Maja Ditrih rođena je 02. ožujka 1999. godine u Zagrebu. 2013. godine završava Osnovnu školu Stenjevec te upisuje Prirodoslovnu školu Vladimira Preloga, smjer prirodoslovna gimnazija u Zagrebu, a 2015. godine završava Osnovnu glazbenu školu Ivana Zajca. 2017. godine završava srednjoškolsko obrazovanje te iste godine upisuje Stomatološki fakultet Sveučilišta u Zagrebu. 2023. godine na 6. Simpoziju studenata dentalne medicine održava radionicu „Forenzična dentalna identifikacija“, a iste godine u listopadu u sklopu studentske sekcije za dentalnu traumatologiju sudjeluje u organizaciji Dana dentalne traumatologije. Tijekom studija asistira u privatnoj dentalnoj poliklinici.