

# Učinak hijaluronske kiseline na regeneraciju intrakoštanih defekata

---

Žulj, Karla

Master's thesis / Diplomski rad

2024

Degree Grantor / Ustanova koja je dodijelila akademski / stručni stupanj: **University of Zagreb, School of Dental Medicine / Sveučilište u Zagrebu, Stomatološki fakultet**

Permanent link / Trajna poveznica: <https://um.nsk.hr/um:nbn:hr:127:142920>

Rights / Prava: [Attribution-NonCommercial 4.0 International/Imenovanje-Nekomercijalno 4.0 međunarodna](#)

Download date / Datum preuzimanja: **2024-10-20**



Repository / Repozitorij:

[University of Zagreb School of Dental Medicine Repository](#)





Sveučilište u Zagrebu

Stomatološki fakultet

Karla Žulj

**UČINAK HIJALURONSKE KISELINE NA  
REGENERACIJU INTRAKOŠTANIH  
DEFEKATA**

DIPLOMSKI RAD

Zagreb, 2024.

Rad je ostvaren na Zavodu za parodontologiju Stomatološkog fakulteta Sveučilišta u Zagrebu.

Mentor rada: izv. prof. dr. sc. Ana Badovinac, dr. med. dent., Zavod za parodontologiju,  
Stomatološki fakultet Sveučilišta u Zagrebu

Lektor hrvatskog jezika: Sonja Delimar, profesor hrvatskog jezika i književnosti, izvrstan  
savjetnik

Lektor engleskog jezika: Mario Maleta, profesor engleskog jezika i književnosti, stalni sudski  
tumač

Rad sadrži :

49 stranica

3 slike

Rad je vlastito autorsko djelo, koje je u potpunosti samostalno napisano uz naznaku izvora drugih autora i dokumenata korištenih u radu. Osim ako nije drukčije navedeno, sve ilustracije (tablice, slike i dr.) u radu su izvorni doprinos autora diplomskog rada. Autor je odgovoran za pribavljanje dopuštenja za korištenje ilustracijama koje nisu njegov izvorni doprinos, kao i za sve eventualne posljedice koje mogu nastati zbog nedopuštena preuzimanja ilustracija odnosno propusta u navođenju njihova podrijetla.

## **Zahvala**

Veliko hvala mojoj mentorici izv. prof. dr. sc. Ani Badovinac na prenesenom znanju i pomoći tijekom pisanja ovog rada.

Hvala mojim prijateljima bez kojih moja mladost ne bi bila toliko vesela i ispunjena.

Hvala mojoj baki na mnogim lijepim mislima i molitvama.

Hvala mojoj sestri i bratu zahvaljujući kojima nikad nisam sama.

Naposljetku, neizmjerna hvala mojim roditeljima na bezuvjetnoj ljubavi, povjerenju i podršci koju mi pružaju cijelim putem mojega obrazovanja.

# UČINAK HIJALURONSKE KISELINE NA REGENERACIJU INTRAKOŠTANIH DEFEKATA

## Sažetak

Intrakoštani defekti česta su posljedica parodontitisa koja nosi veći rizik progresije bolesti i gubitka zuba, stoga ih je bitno pravovremeno dijagnosticirati i adekvatno liječiti. Dijagnosticiranje njihove prisutnosti i utvrđivanje njihove morfologije zahtijeva pažljiv klinički pregled i kvalitetnu dijagnostičku radiografiju. Klasificiranjem defekata opisujemo vrstu promjene slijedom čega se odredi plan terapije i prognoza liječenog zuba. Morfologija koštanog defekta ima značajan utjecaj na ishod terapije. Uski, duboki i trozidni defekti oni su koji pokazuju najveći dobitak pričvrstka i koštane mase. Regenerativnim postupcima nastoji se obnoviti oštećena ili izgubljena izvorna arhitektura i funkcija parodonta. Hijaluronska kiselina zahvaljujući izvrsnim fizikalno-kemijskim i biološkim svojstvima postaje sve zanimljiviji bioaktivni dentalni pripravak. Biokompatibilnost, biorazgradivost, mukoadhezivnost, higroskopsnost, viskoelastičnost, ubrzavanje cijeljenja rane te osteoinduktivno, protuupalno i bakteriostatsko djelovanje neka su od svojstava zahvaljujući kojima hijaluronska kiselina svoju primjenu pronalazi i u parodontologiji. Rezultati istraživanja primjene hijaluronske kiseline u liječenju intrakoštanih defekata upućuju na njen potencijal u budućnosti regenerativne terapije. Proučavanjem njene biologije i razvojem kemijskih modifikacija razjašnjava se njena uloga u parodontologiji, a kombiniranjem s drugim metodama liječenja nadoknađuju se njene slabosti i bilježe perspektivni rezultati poput značajnog smanjenja dubine sondiranja i povećanja kliničkog pričvrstka. Obećavajuće rezultate dosadašnjih istraživanja potrebno je potkrijepiti daljnjim proučavanjem, nakon čega se može donijeti konačan zaključak o važnosti primjene hijalurona u liječenju intrakoštanih defekata, ali i u dentalnoj medicini općenito.

**Ključne riječi: koštani defekt; regeneracija; hijaluronska kiselina; hijaluronan**

# **THE EFFECT OF HYALURONIC ACID ON THE REGENERATION OF INTRABONY DEFECTS**

## **Summary**

Intrabony defects are a common consequence of periodontitis and have a higher risk of disease progression and tooth loss, making it crucial to diagnose them timely and treat adequately. Determining their presence and morphology requires a careful clinical examination and quality diagnostic radiography. By classifying bone defects and describing them, the treatment plan and the prognosis for the affected tooth can be established. Morphology of the bone defect has a significant impact on the outcome of the therapy. Narrow, deep, and three-walled defects show the greatest gain in attachment and bone mass. Regenerative procedures aim to restore damaged or lost original architecture and function of the periodontium. Due to excellent physicochemical and biological properties, hyaluronic acid is increasingly interesting bioactive dental formulation. Biocompatibility, biodegradability, mucoadhesiveness, hygroscopicity, viscoelasticity, acceleration of wound healing, as well as osteoinductive, anti-inflammatory and bacteriostatic effects, are some of the properties that make hyaluronan applicable in periodontology. Research results regarding the use of hyaluronan in the treatment of intrabony defects indicate its potential in the future of regenerative therapy. Through the study of its biology and developing chemical modifications, its role in periodontology is clarified, and by combining it with other treatment methods, its weaknesses are compensated, giving us outcomes such as reduced probing depth and increased clinical attachment. Promising results of the research so far need to be supported by further research, so we can make a final conclusion regarding the importance of using hyaluronan in the treatment of intrabony defects and dental medicine in general.

**Keywords: bone defect; regeneration; hyaluronic acid; hyaluronan**

## SADRŽAJ

<b>1. UVOD .....</b>	<b>1</b>
<b>2. UČINAK HIJALURONSKE KISELINE NA REGENERACIJU INTRAKOŠTANIH DEFEKATA .....</b>	<b>5</b>
<b>2.1. Koštani defekti .....</b>	<b>5</b>
2.1.1. Klasifikacija koštanih defekata .....	5
2.1.2. Dijagnostika koštanih defekata .....	7
2.1.3. Mogućnost regeneracije kosti.....	10
2.1.4. Plan liječenja koštanih defekata i prognoza .....	11
<b>2.2. Regeneracija .....</b>	<b>11</b>
2.2.1. Procesi regeneracije kosti .....	11
2.2.2. Razlika između regeneracije i reparacije .....	12
<b>2.3. Hijaluronska kiselina.....</b>	<b>13</b>
2.3.1. Molekula hijaluronske kiseline i njena rasprostranjenost u ljudskom tijelu .....	13
2.3.2. Karakteristike i uloga hijaluronske kiseline.....	14
2.3.3. Indikacije i primjena hijaluronske kiseline .....	15
2.3.4. Komplikacije i kontraindikacije primjene hijaluronske kiseline .....	17
2.3.5. Proizvodi na bazi hijaluronske kiseline i njene modifikacije .....	18
<b>2.4. Hijaluronska kiselina i regenerativni parodontološki zahvati .....</b>	<b>19</b>
2.4.1. Rezultati primjene hijaluronske kiseline u kombinaciji s modificiranim Widmanovim režnjem .....	19
2.4.2. Usporedba hijaluronske kiseline i derivata matriksa cakline .....	20
2.4.3. Rezultati primjene kombinacije hijaluronske kiseline i koštanog transplantata .....	21
2.4.4. Usporedba primjene hijaluronske kiseline i pristupa otvorenog režnja .....	23
2.4.5. Rezultati primjene gela hijaluronske kiseline s kolagenim matriksom ili bez njega...24	
<b>3. RASPRAVA .....</b>	<b>27</b>
<b>4. ZAKLJUČAK .....</b>	<b>31</b>
<b>5. LITERATURA .....</b>	<b>33</b>
<b>6. ŽIVOTOPIS.....</b>	<b>40</b>

## Popis skraćenica

BMP (engl. *bone morphogenetic proteins*) – koštani morfogenetski proteini

BOP (engl. *bleeding on probing*) – krvarenja pri sondiranju

CAL (engl. *clinical attachment level*) – razina kliničkog pričvrstka

CBCT (engl. *Cone beam computed tomography*) – konusna kompjutorizirana tomografija

CD44 – receptor

CM (engl. *collagen matrix*) – kolageni matriks

DBBM (engl. *demineralized bovine bone mineral*) – demineraliziran mineral goveđe kosti

ECM (engl. *extracellular matrix*) – ekstracelularni matriks

EDTA (engl. *etylenediaminetetraacetic acid*) – etilendiamintetraoctena kiselina

EMD (engl. *enamel matrix derivative*) – derivat matriksa cakline

FDA (engl. *Food and Drug Administration*) – Američka uprava za hranu i lijekove

FMBS (engl. *full mouth bleeding score*) – cjelokupna prisutnost krvarenja u ustima

FMPS (engl. *full mouth plaque score*) – cjelokupna prisutnost plaka u ustima

GAM (engl. *gene-activated matrix*) – genom aktivirane matrice

GBR (engl. *Guided bone regeneration*) – vođena regeneracija kosti

GTR (engl. *Guided tissue regeneration*) – vođena tkivna regeneracija

HA (engl. *hyaluronic acid, hyaluronan*) – hijaluronska kiselina

HAS (engl. *hyaluronan synthase*) – hijaluronska sintaza

HYAL (engl. *hyaluronidases*) – hijaluronidaza



MPPT (engl. *modified papilla preservation flap*) – modificirana tehnika očuvanja papile

MSC (engl. *mesenchymal stromal cells*) – mezenhimske stromalne stanice

MWF (engl. *modified Widman flap*) – modificirani Widmanov režanj

OFD (engl. *open flap debridement*) – pristup otvorenog režnja

PD (engl. *probing depth*) – dubina sondiranja

PI (engl. *plaque index*) – plak indeks

SFA (engl. *single flap approach*) – pristup jednim režnjem

SPPF (engl. *simplified papilla preservation flap*) – pojednostavljena tehnika očuvanja papile

## **1. UVOD**

Adekvatan plan parodontološke terapije moguće je isplanirati na temelju sveobuhvatnog pregleda parodonta. U svrhu detaljne analize prisutnosti bolesti te opsega i intenziteta oštećenja tkiva potrebno je poznavati anatomske osobitosti promatranih struktura oboljelog pacijenta. Kliničkim pregledom pacijenta određuje se stupanj oralne higijene te karakteristični simptomi parodontitisa: promjena strukture i boje gingive, prisutnost krvarenja prilikom sondiranja, povećana dubina parodontnog džepa, gubitak vezivnog pričvrstka, zahvaćenost furkacija, retrakcija tkiva, a kod uznapredovalih slučajeva i povećana pomičnost te migracija zuba. Radiološka analiza upotpunjuje konačnu sliku pacijentova stanja dajući informacije o horizontalnom i/ili vertikalnom gubitku alveolarne kosti (1).

Liječenje može početi nakon pažljivo prikupljenih podataka kojima se odredi konačna dijagnoza. Osnovni ciljevi parodontološke terapije obuhvaćaju smanjenje krvarenja prilikom sondiranja, smanjenje dubine parodontnih džepova, uklanjanje ili otvaranje izloženih furkacija te zadovoljavanje estetskih i funkcijskih zahtjeva usne šupljine. Liječenje dijelimo na inicijalnu (ne-kiruršku) parodontološku terapiju kojom se provodi profesionalna kontrola plaka i motivira pacijent, korektivnu fazu terapije koja uključuje parodontnu kirurgiju i endodontsko, restorativno i protetsko liječenje te terapiju održavanja, čime se prevenira pogoršanje bolesti (2).

Nakon provedene ne-kirurške terapije na pojedinim mjestima mogu zaostati duboki intrakoštani defekti. Takvi defekti predstavljaju veći rizik od progresije bolesti, a u konačnici mogu rezultirati i gubitkom zuba (3).

Parodontna kirurgija potporna je vrsta liječenja čiji je temeljni cilj eliminacija preostalog džepa zaostalog nakon provedene osnovne parodontološke terapije. Razvojem i istraživanjem kirurških tehnika svoje mjesto u primjeni pronašli su i regenerativni kirurški postupci (4).

Danas se u sklopu regenerativne terapije istražuje i primjena hijaluronske kiseline, koja svoj pozitivan učinak pokazuje na tkivima parodontnog sustava, između ostalog i na intrakoštanim defektima, što ćemo razmotriti ovim radom.

Karla Žulj, diplomski rad

---

Svrha je ovog diplomskog rada, dakle, ponoviti što sve znamo o koštanim defektima i hijaluronskoj kiselini te utvrditi kakvi su rezultati dosadašnjih istraživanja vezanih za učinak hijaluronske kiseline u regeneraciji intrakoštanih defekata.

## **2. UČINAK HIJALURONSKE KISELINE NA REGENERACIJU INTRAKOŠTANIH DEFEKATA**

## **2.1. Koštani defekti**

Gubitak alveolarne kosti posljedica je razolikih stanja i zbivanja unutar čeljusti, među kojima su i bolesti parodonta. Akumulacijom plaka i napredovanjem upalnih procesa dolazi do povećane aktivnosti imunskog odgovora domaćina te nakupljanja i migracije upalnih stanica apikalnije unutar parodontnog džepa. Oslobađanje enzima povećanog broja obrambenih stanica djeluje razorno na mikroorganizme plaka, ali i na okolno tkivo. Apikalnim širenjem infiltrata resorbira se kost, a sve u svrhu stvaranja prostora za stanice imunološke reakcije. Rušenjem strukture kosti stvara se defekt koji pogoduje daljnjem napredovanju bolesti (5). Papapanou i Tonetti (6) potvrđuju opravdanost posebne pažnje koju parodontolozi posvećuju prostorima s prisutnim koštanim defektima.

### **2.1.1. Klasifikacija koštanih defekata**

Vrsta koštanih defekata i njihova morfologija utječu na izradu plana terapije te samu prognozu liječenog zuba. Već Prichard J. u svom članku iz 1957. godine (7) ističe važnost probira slučaja s obzirom na karakteristike defekta, a sve u svrhu dobivanja povoljnih rezultata terapije (7,8). Goldman i Cohen (9) predlažu klasifikaciju koštanih promjena dijeleći nastale defekte s obzirom na odnos baze koštanog džepa i alveolarnog grebena, točnije na suprakoštane i infrakoštane defekte. Suprakoštani defekti opisuju promjene čije se dno nalazi iznad alveolarnog grebena, a podijeljeni su na gingivni džep/pseudodžep i parodontološki džep. Infrakoštani defekti, čije se dno nalazi ispod alveolarnog grebena, klasificirani su s obzirom na broj preostalih koštanih zidova kao jednozidni, dvozidni i trozidni defekti, uz mogućnost njihove kombinacije. Kombinacija broja koštanih zidova nalazi se u defektima čiji apikalni dio ima više zidova nego njihov koronarni segment.

Članak Papapanoua i Tonettija (6) referira se na klasifikaciju koju su 1958. godine opisali Goldman i Cohen (9), pri čemu dopunjuju primarnu podjelu uvrštavanjem interradikularnih defekata te dijeljenjem infrakoštanih lezija na intrakoštane defekte i kratere. Krater se definira kao posebna morfologija oblika zdjele u interdentalnom području dva susjedna zuba zahvaćena bolešću, dok se intrakoštani defekti, po uzoru na već spomenutu klasifikaciju, dijele na jednozidne, dvozidne i trozidne defekte i njihovu kombinaciju.

Posebnu skupinu koštanih promjena čine lezije u području furkacija višekorijenskih zubi, to jest interradikularni defekti. Kompleksnija anatomska obilježja uvelike mijenjaju izbor i uspjeh terapije, a posljedično i prognozu zuba (6) (Slika 1.).

Klasifikaciju zahvaćenih furkacija opisali su Hamp i suradnici (10) pomoću triju stupnjeva horizontalnog gubitka interradikularnog tkiva:

Klasa I – horizontalni gubitak tkiva manji je od  $\frac{1}{3}$  ukupne širine zuba

Klasa II – horizontalni gubitak tkiva prelazi  $\frac{1}{3}$  ukupne širine zuba

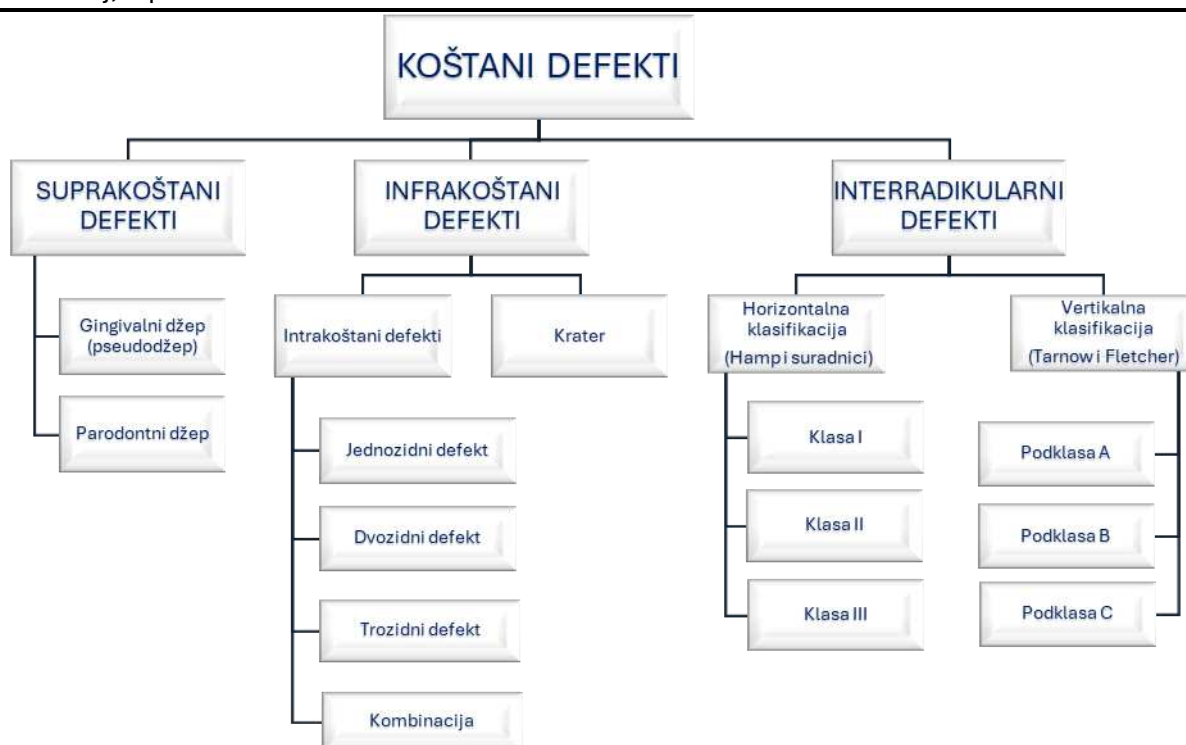
Klasa III – potpuni gubitak tkiva u području furkacije.

Vertikalna komponenta zahvaćenosti furkacije pobliže opisuje pojedini stupanj horizontalne resorpcije tkiva, a određuje se mjerenjem udaljenosti apikalnog dna od krova furkacije, odnosno forniksa zuba. Razlikujemo (6,11):

Podklasa A – vertikalni gubitak tkiva od forniksa zuba iznosi 3 mm ili manje

Podklasa B – vertikalni gubitak tkiva od forniksa zuba iznosi 4 do 6 mm

Podklasa C – vertikalni gubitak tkiva od forniksa zuba iznosi 7 mm ili više.



Slika 1. Podjela koštanih defekata prema članku Papapanoua i Tonettija (6).

Svi navedeni defekti mogu se opisati kao plitki ili duboki te širi ili užji, što također uvjetuje mogućnosti terapije i daljnju prognozu. Duboki i uski defekti imaju najbolje uvjete za ostvarenje dobrih rezultata regenerativnog tretmana (12).

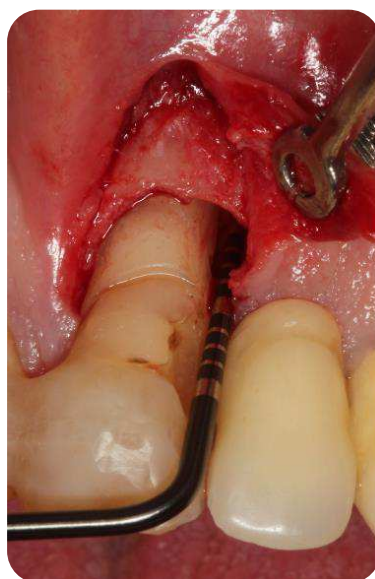
### 2.1.2. Dijagnostika koštanih defekata

Prije kirurškog pristupa, dijagnosticiranje koštanih lezija zahtijeva pažljiv klinički pregled u kombinaciji s kvalitetnom rendgenskom snimkom. Klinički pregled provodi se graduiranom sondom, dok radiografsko snimanje kao zlatni standard podrazumijeva korištenje ekstraoralnih panoramskih radiograma, intraoralnih periapikalnih i zagriznih snimki (13).

Prije samog liječenja infrakošanog defekta potrebno je vizualizirati stvoreni džep i njegove granice. Iako je radiološka snimka od velike pomoći, neophodno je kliničkim pregledom utvrditi točne koštane obrise defekta (9). Naime, složenost prisutnih struktura podrazumijeva



da se određena količina razaranja tkiva mora dogoditi prije nego što njegovo radiografsko otkrivanje postane moguće. Čak i opsežne lezije mogu biti neuočljive uslijed superponiranja drugih struktura. Stoga, eksploraciju promjene potrebno je napraviti transgingivalnim sondiranjem ili sondiranjem kosti. Međutim, u drugom slučaju, lezije uočene na radiografskoj snimci ukazuju na definitivni gubitak koštane mase. Konačna morfologija koštanog defekta utvrđuje se elevacijom režnja (6) (Slika 2.).

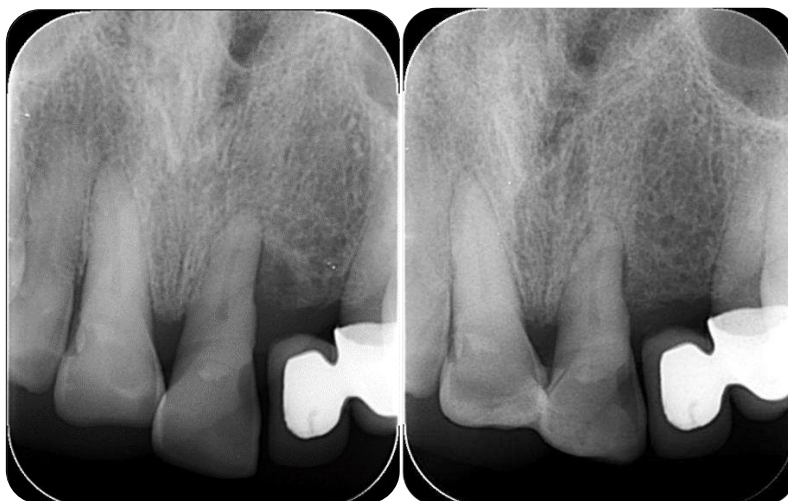

Slika 2. Dvozidni intrakoštani defekt. Preuzeto ljubaznošću autora: izv. prof. dr. sc. Ana Badovinac, dr. med. dent.

Zahvaćenost furkacije procjenjuje se također kliničkim pregledom, točnije sondiranjem furkacije u horizontalnom smjeru pomoću posebno dizajnirane zakrivljene sonde. Radiografska analiza pomoć je u dijagnostici, ali ne može zamijeniti klinički pregled. Naime, superpozicija strukture poput palatinalnog korijena može dati različit rezultat naspram rezultata kliničkog sondiranja kojim se utvrdio gubitak tkiva (6,14). Rad (15) koji je istraživao povezanost interdentalnog i interradikularnog gubitka kosti dvodimenzionalnom radiografskom analizom naglašava važnost kliničkog pregleda u odnosu na radiografske snimke i upozorava na to da je stvarni gubitak kosti uvijek veći nego što je onaj koji vidimo na dvodimenzionalnim snimkama.

Za razliku od autora koji su svoja opažanja i zaključke donosili na osnovu dvodimenzionalnih radiografskih snimki, Walter i suradnici (16) sustavnim pregledom radova istražuju točnost CBCT snimki (engl. *Cone beam computed tomography*) u procjeni gubitka alveolarne kosti. Analiza je pokazala visoku preciznost CBCT-a u detekciji i opisu morfologije parodontnog defekta u usporedbi s konvencionalnim kliničkim i dvodimenzionalnim radiografskim mjerenjima. Uspoređujući rezultate dobivene na CBCT snimkama i one dobivene intrakirurškim mjerenjima vertikalnog ili horizontalnog gubitka koštane mase, u četiri od šest istraživanja točnost je iznosila između 58 i 93 %. Intrakirurški nalazi zahvaćenosti furkacije utvrđuju visoku točnost (80 – 84 %) CBCT mjerenja u 4 provedena istraživanja. Koristi CBCT snimki variraju, što je posebno izraženo kod maksilarnih kutnjaka.

Razvoj trodimenzionalnih snimki nadvladava ograničenja konvencionalnih intraoralnih radiograma, posebno kod uznapredovalih i kompleksnih slučajeva, dajući detaljne informacije o stupnju gubitka kosti, zahvaćenim furkacijama, vrsti resorpcije te njezinim dimenzijama (13). Međutim, dvodimenzionalne snimke još su uvijek zlatni standard u uzimanju parodontološkog statusa (13) (Slika 3.).



Slika 3. Dvodimenzionalna snimka intrakoštanog defekta neposredno prije i 6 mjeseci nakon provedenog liječenja. Preuzeto ljubaznošću autora: izv. prof. dr. sc. Ana Badovinac, dr. med. dent.

Istraživanje Pejčić i suradnika (15) pokazalo je povezanost interradikularnog gubitka kosti s napredovanjem destrukcije kosti interdentalnog područja. Interdentalni gubitak koštanog tkiva koji je iznosio više od 3.10 mm istovremeno je pokazao prisutnost interradikularnog oštećenja. Takva udruženost interdentalnog i interradikularnog gubitka kosti omogućuje rano otkrivanje zahvaćenosti furkacija. Također, upućuje na to da liječenje interdentalnih koštanih defekata može spriječiti daljnji gubitak interradikularne kosti i poboljšati budućnost takvog zuba.

### **2.1.3. Mogućnost regeneracije kosti**

Koštana srž prvo je tkivo unutar kojeg su pronađene mezenhimske stromalne stanice (engl. *mesenchymal stromal cells*, MSC). MSC su stanice koje imaju sposobnost samoobnavljanja i stimuliranja koštane regeneracije. *In vitro* i *in vivo* studije na životinjama pokazuju visoku stopu proliferacije te visok osteogeni potencijal MSC-a, posebno onog pronađenog u mandibuli u odnosu na MSC dugih kostiju (17).

Horiuchi i suradnici (18) istražuju protein nazvan periostin te ga pronalaze u periostu i parodontnom ligamentu. Sugeriraju da bi periostin mogao imati važnu ulogu u regrutiranju i pričvršćivanju prekursora osteoblasta. Periost stoga, sadržavajući periostin, ima značajnu ulogu u cijeljenju i pomaže u regeneraciji parodonta.

Morfologija defekta ima veliku ulogu u odgovoru na terapiju, pri čemu promatramo dubinu i širinu lezije. Više stvorenog pričvrstka i kosti može se dobiti kod dubljih defekata, to jest u defektima dubine 3 mm naviše. Iako, neke studije nisu uočile razliku u cijeljenju između plićih i dubljih defekata. Još jedna važna morfološka karakteristika je širina intrakoštanog defekta, mjerena kao kut koji koštana stijenka defekta čini s dužom osi korijena. U studiji provedenoj na 242 intrakoštana defekta, defekt čiji je kut radiografskog defekta bio 25° ili manji dobio je više i pričvrstka i koštane mase od defekata čiji je kut bio 37° ili veći (12).

#### **2.1.4. Plan liječenja koštanih defekata i prognoza**

Vrsta defekta utječe na izbor terapije i daljnju prognozu zuba. Široki defekti (širok radiografski kut) i/ili neretentivna anatomija (jednozidni i dvozidni defekti) zahtijevaju upotrebu krutih membrana ili kombiniranu uporabu potpornih materijala ili materijala za punjenje. Za razliku od takvih neretentivnih defekata, retentivni trozidni defekti i uske koštane lezije indikacija su za uporabu bioaktivnih biomaterijala s membranama ili bez njih (12).

Zubi s trozidnim defektima imaju najbolju prognozu kada govorimo o mogućnosti potpune regeneracije kosti. U slučaju dvozidnih ili jednozidnih defekata često je indicirana ostektomija, pri čemu treba imati na umu procjenu duljine korijena unutar kosti kako bi zahvat imao smisla (9).

## **2.2. Regeneracija**

Regeneracija predstavlja proces kojim dolazi do obnove oštećene ili izgubljene izvorne arhitekture i funkcije parodonta (19).

### **2.2.1. Procesi regeneracije kosti**

Osteogeneza ili osifikacija označava morfo-genetski proces koji uključuje diferencijaciju osteogenih stanica u osteoblaste, sintezu koštane međustanične tvari zvane osteoid te njegovu mineralizaciju anorganskim solima. S obzirom na koju podlogu osteogene stanice talože osteoid, razlikujemo intramembransku i endohondralnu osteogenezu. Proces osteogeneze započinje tijekom intrauterinog života, a zatim se odvija kontinuirano, različitim intenzitetom produkcije i resorpcije, do smrti. Između ostalog, odvija se i tijekom regenerativnih procesa koštanog tkiva. Tri su osnovna principa na kojima se temelji osteogeneza: osteoindukcija, osteokondukcija i osteointegracija.

Osteoindukcija je biološki mehanizam kod kojeg dolazi do stimulacije diferencijacije nediferenciranih pluripotentnih stanica u stanice koje će stvoriti koštano tkivo. Oštećenjem tkiva potakne se oslobađanje lokalnih molekularnih činitelja koji potom osiguraju proliferaciju i diferencijaciju stanica. Stimulaciju diferencijacije mogu vršiti različiti molekularni činitelji (činitelji rasta i citokini), među kojima važno mjesto zauzimaju koštani morfogogenetski proteini (engl. *bone morphogenetic proteins*; BMP). BMP se, zahvaljujući osteoinduktivnim svojstvima, koristi u koštanom inženjeringu. BMP-2 i BMP-7 pokazali su se kao dobri induktori stvaranja kosti i njene regeneracije. Nediferencirane stanice uglavnom dospijevaju krvlju, a uslijed njihova nedostatka izostaje cijeljenje, odnosno regeneracija kosti.

Osteokondukcija označava pojavu usmjeravanja rasta i odlaganja kosti u određenom smjeru ili obliku. Osteokonduktivna svojstva imaju podloge ili površine određenog sastava i karakteristika, a takvo svojstvo ima i spongiozna kost. Budući da je vrlo porozna, spongiozna kost omogućava dobro urastanje tkiva induciranog u smjeru osteogeneze. Osim spongiozne kosti, osteokonduktivnost posjeduju mnogi sintetički dobiveni materijali zbog poroznosti slične koštanoj strukturi. Naročito je dobar onaj materijal koji uz povoljnu arhitekturu ima i biokemijski sastav poput sastava koštane međustanične tvari.

Osteointegracija označava postizanje izravnog kontakta, odnosno strukturalne i funkcionalne veze, između vitalne kosti i površine novostvorene kosti ili umjetnog implantata, a moguća je nakon prethodne osteoindukcije i osteokondukcije (20).

### **2.2.2. Razlika između regeneracije i reparacije**

Pojam regeneracije definira rekonstrukciju izgubljenih ili oštećenih tkiva parodonta na takav način da su izvorne strukture i njihova funkcija potpuno obnovljene, dok reparacija označava proces prilikom kojeg dolazi do cijeljenja parodonta koje se oblikom i funkcijom razlikuje od izvornog tkiva. Za razliku od procesa regeneracije koji predstavlja rekapitulaciju procesa razvoja zuba, procesom reparacije nastaje dugi spojni epitel (4,19,21).

Regenerativna parodontološka terapija pogoduje stvaranju novog pričvrstka koji označava povezivanje vezivnog tkiva s prethodno patološki izloženom površinom korijena. Usto, dolazi do stvaranja novog parodontnog ligamenta čija se vlakna umeću u novostvoreni cement i alveolarnu kost. Kako bi se dobio novi pričvrstak, granulacijskom tkivu dobivenom iz stanica parodontnog ligamenta treba dati prostora i vremena za oblikovanje i sazrijevanje novog cementa i parodontnog ligamenta (21).

Za razliku od stvaranja novog pričvrstka, ponovno stvaranje pričvrstka označava samo ponovnu uspostavu veze između vezivnog tkiva i preostalih vitalnih komponenti tkiva na površini korijena, ali obično u najdubljim dijelovima džepa.

Ispunjavanje parodontnog koštanog defekta nije dokaz potpune regeneracije parodonta. Potpuna regeneracija može se dokazati samo histološki (22).

## **2.3. Hijaluronska kiselina**

1934. godine Karl Meyer i John Palmer prvi su put izolirali glikozaminoglikan iz staklastog tijela goveđeg oka i nazvali ga „hijaluronska kiselina“. Hijaluronska kiselina (engl. *hyaluronic acid*, HA), još poznata kao hijaluronan ili hijaluronat, nalazi se u mnogim tkivima i tekućinama, a najobilnije u zglobnoj hrskavici i sinovijalnoj tekućini (23). Ljudsko tijelo čovjeka od 70 kg sadrži ukupno oko 15 g HA (24).

### **2.3.1. Molekula hijaluronske kiseline i njena rasprostranjenost u ljudskom tijelu**

Hijaluronska kiselina (HA) nesulfatirani je, prirodni neproteinski glikozaminoglikan, izraženih fizikalno-kemijskih svojstava, a sintetiziraju je sinoviociti, fibroblasti i hondrociti (23). Sinteza se odvija preko tri hijaluronske sintaze (engl. *hyaluronan synthase*, HAS): HAS1, HAS2 i HAS3 (25). Ovaj nerazgranati glikozaminoglikan sastoji se od ponavljajućih disaharidnih jedinica povezanih  $\beta$ -1,4-glikozidnim vezama. Svaki disaharid sastoji se od N-acetil-D-

glukozamina i D-glukuronske kiseline povezanih  $\beta$  1,3-glikozidnim vezama. U vodenoj otopini HA je negativno nabijena molekula i formira soli koje se općenito nazivaju hijaluronan ili hialuronat, a koje su izrazito hidrofilne (26).

Otpriblike 50 % ukupne HA nalazi se u koži, kako u dermisu, tako i u epidermisu, pretežno u ekstracelularnom matriksu (engl. *extracellular matrix*, ECM) vezivnog tkiva. Sinovijalna zglobova tekućina i staklasto tijelo oka uglavnom se sastoje od ECM-a pa sadrže velike količine hijalurona: 3 – 4 mg/mL (27). U parodontnim tkivima nalazimo je u različitim količinama. Najviše HA nalazi se u gingivi i parodontnom ligamentu, dok je nešto manje ima u cementu i alveolarnoj kosti (28).

Fraser i suradnici ustanovili su da poluvrijeme eliminacije HA veće molekularne mase u plazmi čovjeka i kunića iznosi između 2,5 i 5,5 minuta, a eliminacija joj je pretežno izvanbubrežna (29). Istraživanja pokazuju da jetra uklanja približno 90 % cirkulirajućeg HA, a ostatak uklanja slezena unutar 24 sata. Metabolizira se pomoću tri enzima nazvanih hijaluronidaze (engl. *hyaluronidases*, HYAL): HYAL1, HYAL2 i HYAL3. Istraživanjem je zaključeno da se hijaluronska kiselina, u količinama koje se koriste u terapijske svrhe, ne bi trebala značajno nakupljati u cirkulaciji (26). Molekula HA izuzetno je osjetljiva na promjene pH vrijednosti, pa kada je pH niži od četiri ili viši od 11, razgrađuje se hidrolizom (30).

### **2.3.2. Karakteristike i uloga hijaluronske kiseline**

Hijaluronsku kiselinu karakteriziraju brojna povoljna biološka i fizikalno-kemijska svojstva. HA ima izvrsna svojstva poput visoke biokompatibilnosti, dobre viskoelastičnosti i visoke sposobnosti zadržavanja vlage, te je biorazgradiva i mukoadhezivna (26). Ona igra važnu ulogu u biomehanici normalne sinovijalne tekućine, pri čemu je djelomično odgovorna za njeno podmazivanje i viskoelastičnost (23).

U svom čistom obliku hijaluronska kiselina ista je u svim organizmima i nije specifična za vrstu ili tkivo. Stoga, hijaluronska kiselina teoretski ne bi trebala izazivati imunološki odgovor (31).

HA može biti uključena u razne međustanične interakcije (stanična diferencijacija, proliferacija, razvoj i prepoznavanje) (32). Studija Sasaki i suradnika potvrđuje još jedno odlično svojstvo HA koje je od velikog značenja u parodontološkoj terapiji, a to je osteoinduktivnost (33). HA snažno potiče rast osteoprogenitora i potencijalno regulira ravnotežu između samoobnavljanja i diferencijacije tijekom regeneracije kosti nakon rekonstruktivnih oralnih kirurških zahvata (34). Osim toga, hijaluron generira stanične odgovore interakcijom sa staničnim receptorima, od kojih je najčešće riječ o CD44 receptoru. Signalizacija CD44 ima bitnu ulogu u cijeljenju rana, budući da je CD44 receptor u fibroblastima potreban za njihovu migraciju (28).

Opravdan interes u raznim djelatnostima ima i zbog svog protuupalnog i imunosupresivnog djelovanja te važnosti u cijeljenju rana (26). Protuupalno djelovanje očituje se uklanjanjem prostaglandina, metaloproteinaza i drugih bioaktivnih molekula (35). Također, nakon tretmana hijaluronom ubrza se cijeljenje rana. Razlog tomu je naknadni utjecaj na receptore HA, koji igraju ulogu u staničnoj migraciji, angiogenezi i upali (36). Zahvaljujući takvom pozitivnom učinku u procesu cijeljenja rana, HA se sve više koristi u različitim parodontološkim zahvatima, uključujući ne-kiruršku i kiruršku terapiju te regeneraciju mekog i tvrdog tkiva (25).

Još je jedna povoljna karakteristika HA i njeno bakteriostatsko djelovanje, a pokazalo se da je ono najveće kada se koriste visoke koncentracije HA srednje i niže molekularne mase. Njena korisnost u smanjenju bakterijske kontaminacije kirurških rana danas se koristi u operacijama vođene tkivne regeneracije (engl. *Guided tissue regeneration*, GTR) (28,37).

Ipak, pojedina svojstva HA ograničavaju njenu primjenu, a to su brza resorpcija, topljivost u vodi i kratko vrijeme zadržavanja u tkivu (38).

### **2.3.3. Indikacije i primjena hijaluronske kiseline**

Hijaluronska kiselina koristi se u liječenju raznih zdravstvenih stanja i bolesti poput bolesti zglobova, oka i kože, te u sanaciji opekline i rana. HA ima antiartritični učinak pa se, već više od četiri desetljeća, koristi u liječenju osteoartritisa kod pasa, konja i ljudi (23). Intraartikularne injekcije hijaluronske kiseline u širokoj su primjeni, a posebno se koriste za ublažavanje bolova



kod pacijenata s osteoartritisom koljena (31). Od ranih 80-ih godina 20. stoljeća HA se široko istražuje u razvoju intraokularnih leća za implantaciju, postajući glavni proizvod u oftalmologiji zbog svoje sigurnosti i zaštitnog djelovanja na endotel rožnice (26). Korištenje HA same ili u kombinaciji s pojedinim lijekovima (doksorubicin, metotreksat, cisplatin, itd.) čini se obećavajućim i u borbi protiv raka (23). U obliku kreme ili gela može se primjenjivati lokalno za liječenje rana, kožnih ulceracija te za ublažavanje simptoma (pečenje, svrbež i bol) kod dermatoza kao što su atopijski dermatitis, radiodermatitis i alergijski kontaktni dermatitis (31).

Zahvaljujući mogućnosti vezanja velikog broja molekula vode, hijaluron se koristi i u estetske svrhe radi hidracije tkiva te povećanja otpornosti na mehanička oštećenja (39). Upravo takvim zadržavanjem vode te posljedično boljom regeneracijom tkiva, HA sprječava stvaranje ožiljaka (40). Primjena hijaluronskih dermalnih filera postala je jedan od najčešćih postupaka u dermatološkoj kozmetičkoj praksi, pri čemu se koristi u svrhu poboljšanja kontura lica, povećanja izgubljenog volumena i radi održavanja mladolikog izgleda. Takvi dermalni fileri svoju popularnost mogu zahvaliti odličnim karakteristikama među kojima su: rijetke alergijske reakcije, lakoća ubrizgavanja, brz oporavak, mogućnost ponovne primjene i trenutni rezultat (31,41). Osim toga, pokazalo se da fileri hijaluronske kiseline povećavaju proizvodnju kolagena i utječu na morfologiju fibroblasta (31). Popularnost HA kao dermalnog filera potvrđuje i statistika prema kojoj su se u više od 85 % svih postupaka primijenjenih dermalnih filera koristili upravo proizvodi na bazi hijaluronske kiseline (41).

U stomatološkom liječenju HA svoj pozitivan učinak pokazuje u liječenju gingivitisa, parodontitisa, oralnih ulceracija te u implantologiji i sinus lift operacijama (36). Sahayata i suradnici (42) u svojoj studiji zaključuju da lokalna primjena 0,2 %-tnog gela hijaluronske kiseline na upaljenu gingivu, primijenjenog dva puta dnevno tijekom 4 tjedna kao dodatak ne-kirurškom parodontnom liječenju, omogućuje značajno poboljšanje kliničkih parametara. Polepalle i suradnici (43) pokazali su da je subgingivnim postavljanjem 0,2 mL 0,8 %-tnog gela HA na prekutnjake i očnjake tijekom jednog tjedna, a nakon provedene ne-kirurške parodontološke terapije, došlo do značajnog smanjenja krvarenja pri sondiranju (engl. *bleeding on probing*, BOP), poboljšanja indeksa plaka te razine kliničkog pričvrstka (engl. *clinical attachment level*, CAL) u usporedbi s kontrolnim mjestom tretiranim samo struganjem i

poliranjem korijena. Osim toga, svoje odlično djelovanje HA bilježi i u postoperativnom periodu nakon ugradnje implantata. Studija de Araújo Nobre i suradnika (44) ukazuje na dobre rezultate primjene HA i klorheksidina, primijenjenih postoperativno nakon imedijatno ugrađenih implantata, te sugeriraju korištenje HA u prva 2 mjeseca poslije operacije. Također, korištenje HA (0,2 %) može biti od koristi u liječenju rekurentnih aftoznih ulceracija. U tom slučaju, HA se ponaša kao barijera i dovodi do trenutnog smanjenja simptoma (45).

Hijaluronska kiselina istražuje se u sklopu terapije genima kao način liječenja gubitka tkiva i poboljšanja regenerativnog procesa. Ugradnjom genom aktiviranih matrica (engl. *gene-activated matrix*, GAM), može se postići trajna genska ekspresija i kontinuirana proizvodnja osteogenih proteina te time potaknuti osteogeneza i cijeljenje kosti. GAM-ovi su biorazgradivi i biokompatibilni polimerni materijali infiltrirani reparativnim stanicama, a služe kao strukturna potpora za odvijanje osteogeneze ili remodelacije kosti. Idealno, biomaterijali od kojih su sastavljeni GAM-ovi moraju biti osteokonduktivni te kompatibilni i sposobni za integraciju s okolnom kosti. Na popisu različitih polimernih matrica navedena je i ona na osnovi hijaluronske kiseline, a opisana je kao netopljiv i postojan polimer koji potiče staničnu adheziju i proliferaciju, proizvodnju ekstracelularnog matriksa, osteogenu diferencijaciju i mineralizaciju (46).

#### **2.3.4. Komplikacije i kontraindikacije primjene hijaluronske kiseline**

Najčešće zabilježene komplikacije nakon primjene hijaluronske kiseline jesu reakcije na mjestu njene primjene poput bolnosti, eritema, otekline, osjetljivosti ili blagog svrbeža.

Incidencija odgođene upalne reakcije na HA je niska (1,1 % godišnje), a može se i potpuno izbjeći izvođenjem kožnog testa prije samog tretmana. Međutim, takve su reakcije vrlo rijetke pa kožni test nije obavezan postupak prije tretmana hijaluronom ako se koriste proizvodi koje je odobrila FDA (engl. *Food and Drug Administration*) (47).

Izuzetno rijetke nuspojave injekcije gela hijaluronske kiseline uključuju infekciju i nekrozu tkiva. Do infekcije dolazi zbog bakterijske inokulacije kroz mjesto ubrizgavanja, dok nekroza tkiva može biti posljedica vaskularne okluzije zbog intraarterijskog ubrizgavanja.

Primjena HA kontraindicirana je kod preosjetljivosti na hijaluronsku kiselinu te kod postojanja teške alergijske reakcije ili anafilaksije na hijaluronsku kiselinu u anamnezi.

Prema organizaciji FDA (engl. *Food and Drug Administration*), injekcija HA može se primijeniti u osoba starijih od 21 godinu. Sigurnost primjene hijaluronske kiseline u trudnica, dojilja i djece nije utvrđena (31).

### **2.3.5. Proizvodi na bazi hijaluronske kiseline i njene modifikacije**

Zahvaljujući brojnim funkcijama koje se pripisuju HA, postignut je napredak u razvoju i primjeni biomaterijala na bazi HA u liječenju raznih upalnih stanja (36).

Danas se komercijalni hijaluronan uglavnom proizvodi biotehnologijom, točnije fermentacijom mikroorganizama poput *Streptococcus zooepidemicus* koji je prirodni proizvođač HA. Tako dobivena HA biokompatibilna je s ljudskim tijelom. Hijaluronska kiselina može se dobiti i ekstrahiranjem iz životinjskog tkiva (48).

Kemijske modifikacije HA predstavljaju strategiju kojom se može proširiti moguća primjena ovog polimera te dobiti proizvod koji može zadovoljiti specifične zahtjeve i imati dulji poluživot. Tijekom stvaranja novih sintetskih derivata posebna se pozornost posvećuje izbjegavanju gubitka prirodnih svojstava HA kao što su biokompatibilnost, biorazgradivost i mukoadhezivnost (49). Kemijske su modifikacije kojima se može podvrgnuti HA konjugacija i umrežavanje. Takvim modifikacijama mogu se poboljšati i prilagoditi njene osobine i primjena (26).

## **2.4. Hijaluronska kiselina i regenerativni parodontološki zahvati**

Podatci koje pružaju dosad provedena istraživanja upućuju na hijaluronsku kiselinu kao materijal s velikim potencijalom za korištenje u regenerativnoj kirurgiji i liječenju intrakoštanih defekata, a neka od navedenih istraživanja opisana su u sljedećim odlomcima.

### **2.4.1. Rezultati primjene hijaluronske kiseline u kombinaciji s modificiranim Widmanovim režnjem**

Randomizirano kliničko istraživanje koje su proveli Fawzy El-Sayed i suradnici (50) prvo je koje izvještava o značajnom poboljšanju CAL-a nakon primjene hijaluronskog gela. Cilj ovog kliničkog istraživanja bio je procijeniti učinak lokalne primjene hijaluronskog gela u kombinaciji s parodontnom kirurgijom. Pacijenti s po četiri interproksimalna intrakoštana defekta ( $\geq 3$  mm) te s vrijednostima dubine sondiranja  $>5$  mm uključeni su u studiju. Nakon provedene inicijalne parodontne terapije i ponovne procjene, nasumično podijeljeni defekti liječeni su modificiranim Widmanovim režnjem (engl. *modified Widman flap*, MWF) u kombinaciji s primjenom 0,8 %-tnog hijaluronskog gela (test) ili placebo gela (kontrola). Zabilježene su statistički značajne razlike između testnih i kontrolnih mjesta nakon 3 i 6 mjeseci, pri čemu su testna mjesta pokazala veći dobitak CAL-a i smanjenje vrijednosti gingivnih recesija. Nisu primijećene statistički značajne razlike PD-a, BOP-a i plak indeksa (engl. *plaque index*, PI). Tijekom vremena primijećeno je značajno poboljšanje CAL, PD i PI vrijednosti za oba testna i kontrolna mjesta. Dvanaest testnih (86 %) i sedam kontrolnih (50 %) mjesta pokazalo je dobitak CAL-a od 3 mm ili više, dok su jedno testno (7 %) i tri kontrolna (22 %) mjesta bilježila zaostali PD od 4 mm ili više do kraja istraživanja. Navedeni rezultati istraživanja ukazali su na to da primjena hijaluronskog gela u kombinaciji s parodontnom kirurgijom rezultira značajnim poboljšanjem CAL-a te poboljšava klinički ishod MWF operacije.

## 2.4.2. Usporedba hijaluronske kiseline i derivata matriksa cakline

Derivat matriksa cakline (engl. *enamel matrix derivative*, EMD) regenerativni je materijal preporučen za liječenje intrakoštanih defekata. Tijekom niza godina korištenja i brojnih istraživanja još uvijek je jedan od zlatnih standarda u regenerativnoj kirurgiji (51).

Pilloni i suradnici (52) proveli su randomizirano kontrolirano kliničko ispitivanje čiji je cilj bio usporediti rezultate regenerativne parodontalne kirurgije u intrakoštanim defektima dobivene nakon primjene HA u odnosu na rezultate nakon korištenja EMD, a sve to uz pristup jednim režnjem (engl. *single flap approach*, SFA). Nakon provedene inicijalne terapije napravljena je reevaluacija i određeni su slučajevi indicirani za kiruršku terapiju. Kirurški pristup ostvaren je korištenjem SFA, odnosno pristupom kojim se odiže režanj na samo jednoj strani defekta, ili bukalno ili oralno, ovisno o karakteristikama lezije. Nakon uklonjenih granulacija i instrumentacije korijena, u testnoj skupini primijenjena je umrežena HA – HA gel sastavljen od mješavine umrežene (1,6 %) i prirodne (0,2 %) hijaluronske kiseline, dok je kontrolna skupina tretirana s EMD. Nakon 24 mjeseca oba tretmana pokazala su značajno poboljšanje kliničkih parametara u usporedbi s početnim vrijednostima, što se posebno očituje smanjenjem dubine sondiranja (engl. *probing depth*, PD) i povećanjem razine kliničkog pričvrstka (engl. *clinical attachment level*, CAL). Prosječno povećanje CAL-a iznosilo je  $2,19 \pm 1,11$  mm na testnim i  $2,94 \pm 1,12$  mm na kontrolnim mjestima. Doduše, EMD je rezultirao statistički značajno većim smanjenjem PD-a ( $4,5 \pm 0,97$  mm) u usporedbi s vrijednostima u defektima tretiranim HA-om ( $3,31 \pm 0,70$  mm).

Šestomjesečna studija iz 2024. godine (53) potvrđuje koristi HA-a i EMD-a u regeneraciji intrakoštanih defekata. Oba tretmana, i umrežena HA (testna skupina) i EMD (kontrolna skupina) rezultirala su sličnim te statistički značajnim kliničkim i radiografskim poboljšanjem nakon šest mjeseci u usporedbi s osnovnom vrijednošću.

### **2.4.3. Rezultati primjene kombinacije hijaluronske kiseline i koštanog transplantata**

Miron i suradnici (51) proučili su dokaze prikupljene tijekom 20 godina praćenja kliničkog učinka EMD. Utvrđeno je da EMD u kombinaciji s koštanim graftom, koji pruža prostor za regeneraciju i stabilizira krvni ugrušak, daje još bolje rezultate i dovodi do dodatnog porasta CAL-a u odnosu na rezultate pri korištenju samog EMD-a.

Imajući na umu pozitivan efekt koštanih nadomjesnih materijala korištenih u primjeni EMD-a kao regenerativnog materijala, može se pretpostaviti da bi slične rezultate imala i kombinacija HA-a s takvim materijalima (51,52). Stoga, Božić i suradnici (54) 2021. godine objavljuju rezultate provedenog istraživanja o učinku hijaluronske kiseline u kombinaciji s deproteiniziranim svinjskim koštanim graftom na intrakoštane defekte. Nakon provedene inicijalne terapije, instrukcija o pravilnom održavanju oralne higijene i, po potrebi, imobilizacije zubi, izabrani su pacijenti prema određenim kriterijima (dobro opće zdravlje bez prisutnih sistemskih bolesti; III./IV. stadij parodontitisa; prisutnost intrakoštanih defekata s PPD  $\geq 6$  mm, CAL  $\geq 6$  mm i intrakoštanom komponentom  $\geq 4$  mm izmjerenom na periapikalnoj digitalnoj RTG snimci, na vitalnim/endodontski liječenim zubima; i FMPS i FMBS  $\leq 20$  % nakon nekirurškog liječenja). Dizajn režnja odabran je na temelju širine interdentalnog prostora. Kada je iznosio 2 mm ili manje, koristila se pojednostavljena tehnika očuvanja papile (engl. *simplified papilla preservation flap*, SPPF), dok se za prostor širi od 2 mm koristila modificirana tehnika očuvanja papile (engl. *modified papilla preservation flap*, MPPT). Nakon odizanja režnja, iz intrakoštanog defekta uklonjeno je granulacijsko tkivo te je napravljeno struganje i poliranje korijena. Zatim je defekt ispran sterilnom fiziološkom otopinom, a korijenska površina tretirana je 24 %-tnim gelom EDTA (etilendiamintetraoctena kiselina). Potom, nakon ispiranja fiziološkom otopinom, u defekt je postavljen tanki sloj gela HA te mješavina HA i ksenotransplantata. Režnjevi su ponovno pozicionirani i primarno zatvoreni. Postoperativno pacijentima je propisan antibiotik kroz 7 dana te su 2 tjedna ispirali usnu šupljinu dvaput na dan s 0.2 %-tnim klorheksidinom. Ova studija serije slučajeva dobivene rezultate usporedila je s rezultatima prije opisanog istraživanja Pilloni i suradnika (52). Dobitak CAL-a od  $3,65 \pm 1,67$  mm naspram  $2,19 \pm 1,11$  mm i smanjenje PD-a od  $4,54 \pm 1,65$  mm naspram  $3,31 \pm 0,70$  mm ukazuje na to da bi uporaba HA-a u kombinaciji s koštanim

transplantatom mogla dodatno poboljšati kliničke ishode za razliku od primjene same HA. Pretpostavka je da koštani materijal, omogućujući dodatnu potporu, sprječava kolaps reznja i stvara prostor za regeneraciju kakav HA sa svojom tekućom konzistencijom samostalno ne može stvoriti. Takvu tvrdnju potvrđuje i meta-analiza o kliničkoj učinkovitosti liječenja intrakoštanih defekata korištenjem kombinacije EMD-a i koštanog transplantata u usporedbi sa samim EMD-om (55). Hijaluronska kiselina i koštani transplantat primijenjeni zajedno dovode do smanjenja PD-a i povećanja CAL-a. Stoga, zaključeno je da primjena kombinacije HA i koštanog transplantata može predstavljati novu opciju liječenja dubokih intrakoštanih defekata (54).

Randomizirana studija Kauffmann i suradnika (56) napravila je kliničku i histološku procjenu promjene alveolarnog grebena nakon provedene vođene regeneracije kosti (engl. *Guided bone regeneration*, GBR) s demineraliziranim mineralom goveđe kosti (engl. *demineralized bovine bone mineral*, DBBM) s hijaluronskom kiselinom i bez nje te prekrivene prirodnom kolagenom membranom. Ukupno 27 kirurških mjesta nasumično je podijeljeno u grupu A – liječenu DBBM-om i prirodnom kolagenom membranom – i grupu B – liječenu DBBM-om pomiješanim s umreženom HA, a zatim prekrivenom prirodnom kolagenom membranom. Grupa B pokazala je statistički značajno povećanje dimenzije alveolarnog grebena u usporedbi s grupom A. Histološka analiza također je potvrdila bolje rezultate grupe B koja je sadržavala veću količinu novostvorene kosti (37,2 % naspram 12,8 %) i manje ostataka DBBM-a (20,9 % naspram 28,8 %). Takvi podatci upućuju na to da kombinacija DBBM-a i umrežene HA može povećati količinu i kvalitetu formirane kosti u odnosu na kost stvorenu korištenjem samo DBBM-a tijekom GBR-a s prirodnom kolagenom membranom.

Ballini i suradnici (57) istraživali su osteoinduktivni učinak hijaluronske kiseline (HA) koristeći esterificirani pripravak niskomolekularne HA i autologni koštani graft. Klinički rezultati pokazali su prosječan dobitak CAL-a od 2,6 mm na tretiranim mjestima, a dobar rezultat potvrđen je i radiografskom evaluacijom. Takvi rezultati sugeriraju da autologna kost u kombinaciji s esterificiranom HA ima mogućnost ubrzavati formiranje nove kosti u intrakoštanom defektu.

Unatoč ohrabrujućim rezultatima prethodno opisanih istraživanja, sustavni pregled i meta-analiza Ostos-Aguilar i suradnika (58) iz 2023. godine ustanovila je da kombinacija HA s koštanim nadomjestkom i s pristupom otvorenog režnja (engl. *open flap debridement*, OFD) nije pokazala statistički značajne razlike naspram kombinacije OFD i koštanog nadomjestka bez HA, nakon 12 mjeseci. Iako meta-analiza nije pokazala dodatni učinak HA ni za dobitak CAL-a ni za smanjenje PD-a, uočena je značajna razlika radiografskog ispunjenja kosti nakon 12 mjeseci.

#### **2.4.4. Usporedba primjene hijaluronske kiseline i pristupa otvorenog režnja**

U liječenju koštanih defekata, regenerativna terapija bilježi značajno poboljšanje kliničkih parametara u odnosu na operaciju pristupom otvorenog režnja (engl. *open flap debridement*, OFD) (59,60).

Randomizirana klinička studija Briguglio i suradnici (61) istraživala je upotrebu hijaluronske kiseline i OFD u liječenju intrakoštanih defekata. U istraživanju je promatrano 40 dvoznih koštanih defekata ( $PD \geq 7$  mm;  $CAL \geq 7$  mm) nasumično podijeljenih u dvije skupine. Nakon anesteziranja tretiranog područja i odizanja SPPF-a provedeno je struganje i poliranje korijena. Potom, istražena je i zabilježena morfologija defekta te primijenjena 24 %-tna EDTA kroz 3 minute. Nakon ispiranja EDTA, testna skupina tretirana je HA-om, a kontrolna pristupom otvorenog režnja. Klinički parametri zabilježeni su neposredno prije operacije te 12 i 24 mjeseca nakon nje. Podatci su pokazali da je srednji dobitak CAL-a u testnoj skupini bio  $1,9 \pm 1,8$  mm, dok je značajno manji dobitak ( $1,1 \pm 0,7$  mm) zabilježen u kontrolnoj skupini. Također, smanjenje PD-a bilo je značajno veće u testnoj skupini ( $1,6 \pm 1,2$  mm) nego u kontrolnoj skupini ( $0,8 \pm 0,5$  mm). Nije pronađena statistički značajna razlika između skupina u vrijednostima plak indeksa i BOP-a. Ova studija potvrdila je povoljne karakteristike HA uključujući biokompatibilnost, lakoću primjene, odsutnost komplikacija, osteokonduktivno djelovanje i radiografski dokumentirano odlaganje kosti. S obzirom na navedene rezultate, utvrđena je dodatna korist HA u liječenju intrakoštanih defekata u odnosu na OFD.



Klinička studija Mamajiwale i suradnika (62) također je utvrdila korist primjene gela hijaluronske kiseline koja je u kombinaciji s OFD rezultirala poboljšanim kliničkim i radiografskim ishodima u usporedbi sa samim OFD. Četrdeset intrakoštanih defekata nasumično je podijeljeno u ispitnu (0,8 % HA gel + OFD) i kontrolnu (placebo + OFD) skupinu. Klinički parametri zabilježeni su prije početka terapije te nakon 6 i 12 mjeseci, dok su radiografski parametri (popunjavanje koštanih defekata, promjene u alveolarnom grebenu i rješavanje defekata) procijenjeni korištenjem CBCT-a na početku terapije i nakon 12 mjeseci. Nakon 12 mjeseci, testna skupina pokazala je značajno veći dobitak CAL-a ( $5,1 \pm 1,2$  naspram  $4,05 \pm 1,19$  mm) i veće popunjavanje koštanih defekata ( $5,67 \pm 2,01$  naspram  $4,49 \pm 1,78$  mm) u usporedbi s kontrolnom skupinom. Prosječno smanjenje PD-a u testnoj skupini ( $5,3 \pm 1,2$  naspram  $4,35 \pm 0,81$  mm) bilo je statistički značajno u usporedbi s kontrolnom skupinom, nakon 12 mjeseci.

Odlične rezultate primjene HA u kombinaciji s OFD potvrđuje i meta-analiza iz 2023. godine (58) čiji je konačan zaključak da takva lokalna primjena HA u liječenju intrakoštanih defekata pruža značajan dobitak CAL-a i smanjenje PD-a u odnosu na sam OFD, nakon 6 mjeseci.

#### **2.4.5. Rezultati primjene gela hijaluronske kiseline s kolagenim matriksom ili bez njega**

Ksenogeni kolageni matriks (engl. *collagen matrix*, CM), osim za regeneraciju mekog tkiva, koristi se za regeneraciju kosti s ciljem stabilizacije i zaštite koštanog grafta. Postoje naznake da CM može postići sličan ishod kao autogeni graftovi u određenim indikacijama, ali se rezultati njegove primjene još istražuju (63).

Prekliničko istraživanje provedeno na psima (64) proučavalo je regeneraciju dvoizidnih intrakoštanih defekata koristeći gel HA s kolagenim matriksom ili bez njega. 24 defekta napravljena su na mandibularnim prekutnjacima šest pasa, a potom liječena sljedećim tretmanima: OFD + HA, OFD + CM, OFD + HA + CM (HA/CM) i samom OFD. Skupine liječene s HA ( $2,43 \pm 1,25$  mm) i HA/CM ( $2,60 \pm 0,99$  mm) dovele su do većeg stvaranja pričvrstka u usporedbi sa skupinom liječenom s OFD ( $0,55 \pm 0,99$  mm). Od četiri terapijske skupine, HA/CM skupina rezultirala je najvećom količinom regeneriranih tkiva.

Sličnim histološkim istraživanjem (65) napravljena je procjena učinka umrežene hijaluronske kiseline s kolagenim matriksom ili bez njega na cijeljenje/regeneraciju furkacijskih defekata klase III u pasa. Rezultati ovog istraživanja upućuju na to da upotreba umrežene HA s CM ili bez njega pozitivno utječe na cijeljenje parodontnih rana kod kirurški stvorenih furkacijskih defekata klase III, a time je još jednom dokazana važnost hijalurona u regeneraciji kosti.



Adekvatna dijagnostika preduvjet je za uspješno liječenje pacijenta, stoga se kliničkim pregledom i radiološkom analizom napravi uvid u stanje pacijenta i utvrdi parodontitis. Terapija parodontitisa započinje inicijalnom nekirurškom parodontološkom terapijom koja uključuje struganje i poliranje korijena te edukaciju i motivaciju pacijenta u svrhu boljeg održavanja oralne higijene. Nakon provedene inicijalne terapije često zaostanu rezidualni džepovi s koštanim defektima koji predstavljaju izazov u liječenju, a upravo takav izazov povećava rizik za progresiju bolesti. Stoga, u liječenju koštanih defekata potrebno je provesti dodatno liječenje poput kirurške terapije. Regenerativna terapija jedna je od kirurških metoda liječenja u sklopu koje svoju primjenu nalazi i hijaluronska kiselina (1–4,36).

Morfologija koštanog defekta ima važan utjecaj na ishode regenerativne parodontološke kirurgije. Dobar opis i definicija defekta može pomoći u planiranju najprikladnije opcije liječenja. Stoga, detaljan sustav klasifikacije koštanih defekata trebao bi se naširoko koristiti radi boljeg razumijevanja regenerativnog potencijala i upotrebe odgovarajućih biomaterijala za različite vrste defekata (66).

Vrsta defekta utječe na mogućnost regeneracije i prognozu takvog zuba. Dobar odgovor u terapiji pokazuju defekti dubine 3 mm naviše te defekti čiji kut između koštane stijenke defekta i duže osi korijena iznosi  $25^\circ$  ili manje. Takvi uski i duboki defekti pokazali su veći dobitak pričvrstka i koštane mase (12). Zubi s trozidnim defektima imaju najbolju prognozu kada govorimo o mogućnosti potpune regeneracije kosti (9).

U svrhu uspješnog liječenja potrebno je vizualizirati stvoreni koštani defekt i njegove granice. Dijagnostika defekta provodi se graduiranom sondom i dvodimenzionalnim radiografskim snimkama (9,13). Radiografska analiza ne može zamijeniti klinički pregled, s obzirom na to da je potrebna veća količina razaranja tkiva kako bi promjena uopće bila vidljiva na radiološkoj snimci. Drugačije rezultate, u odnosu na klinički nalaz, radiografija može dati i uslijed superponiranja drugih struktura (6). Međutim, trodimenzionalne radiološke snimke čine se kao budućnost dijagnostike koštanih defekata. Davanjem detaljnih informacija o stupnju gubitka kosti i dimenzijama defekta, CBCT snimke nadvladavaju ograničenja dvodimenzionalnih snimki koje su još uvijek zlatni standard parodontološke dijagnostike (16).

Regeneracija je proces kojim se obnavlja prvotna arhitektura i funkcija parodonta (19). Jedan od bioloških mehanizama regeneracije je i proces osteoindukcije kojim se stimulira diferencijacija nediferenciranih pluripotentnih stanica u stanice koje tvore koštano tkivo, a upravo to je jedno od ključnih svojstava hijalurona u koštanoj regeneraciji (20,33).

Hijaluronska kiselina (HA) prirodni je glikozaminoglikan koji možemo pronaći u brojnim tkivima i tekućinama, i to uvelike u ekstracelularnom matriksu vezivnog tkiva. Pronalazimo je i u parodontu, nešto više u gingivi i parodontnom ligamentu nego u alveolarnoj kosti i cementu (23,27,28).

Izvrсна biološka i fizikalno-kemijska svojstva razlog su zašto se hijaluron primjenjuje u liječenju raznih zdravstvenih stanja i bolesti. HA je ispitivana u liječenju bolesti iz područja onkologije, oftalmologije, artrologije, pneumologije, rinologije, urologije, estetske medicine i kozmetike. Utjelovljuje jedinstvene osobine poput biokompatibilnosti, biorazgradivosti, mukoadhezivnosti, higroskopnosti i viskoelastičnosti (26). Djeluje protuupalno (35), bakteriostatski (37) i ubrzava cijeljenje rana (36).

U dentalnoj medicini, prednosti HA koriste se u liječenju gingivitisa, parodontitisa, oralnih ulceracija te u implantologiji i sinus lift operaciji (38). Predstavlja alat sa značajnim potencijalom za primjenu u inženjeringu tkiva (67), a njena popularnost posebno proizlazi iz njene učinkovitosti te jednostavnosti i sigurnosti primjene (41).

Obećavajući rezultati provedenih istraživanja primjene HA u liječenju intrakoštanih defekata upućuju na veliki potencijal njene primjene u budućnosti regenerativne kirurgije.

Prema kliničkom istraživanju Fawzyja El-Sayeda i suradnika (50) korištenje hijaluronskog gela u kombinaciji s modificiranim Widmanovim režnjem rezultira značajnijim povećanjem CAL-a i poboljšanjem konačnog ishoda operacije modificiranim Widmanovim režnjem općenito.

U usporedbi upotrebe hijaluronske kiseline i derivata matriksa cakline oba tretmana imaju sličan te statistički značajan učinak na promatrane kliničke i radiografske parametre (51–53).

Uzimajući u obzir dobre rezultate terapije, kombinacija HA i koštanog transplantata čini se kao nova opcija liječenja intrakoštanih defekata. Primjena kombinacije HA i ksenotransplantata postiže veća povećanja CAL-a i smanjenja PD-a od primjene same HA (54), a kombinacija demineraliziranog minerala goveđe kosti i umrežene HA dokazano povećava količinu i kvalitetu novoformirane kosti u odnosu na onu stvorenu samim DBBM-om tijekom vođene regeneracije kosti s prirodnom kolagenom membranom (56). Koštani graft tako upotpunjuje slabosti HA kao materijala, sprječavajući kolaps reznja i omogućavanjem prostora za odvijanje procesa regeneracije (51,52,54–56). Autologna kost u kombinaciji s esterificiranom HA također je pokazala izvrsne rezultate i ubrzano formiranje nove kosti intrakoštanog defekta (57). Međutim, unatoč rezultatima navedenih istraživanja koja podupiru i argumentiraju kombinaciju koštanog grafta i HA kao opciju liječenja, Ostos-Aguilar i suradnici (58) ne dolaze do istog zaključka s obzirom na to da njihova meta-analiza nije utvrdila dodatni učinak HA u dobitku CAL-a niti u smanjenju PD-a. Ipak, nakon 12 mjeseci uočavaju značajno radiološko ispunjenje kosti.

Čini se da upotreba hijaluronske kiseline u parodontalnoj kirurgiji uz OFD ima korisne učinke u smislu parodontnih parametara (PD i CAL) i bolji ishod nego sam OFD (58,61,62). Doduše, potrebno je više prilagođenih i dobro osmišljenih kliničkih ispitivanja kako bi se procijenila prednost ovog proizvoda u usporedbi s drugim proizvodima koji se koriste u liječenju infrakoštanih defekata (68).

Prekliničkim istraživanjem na psima uočen je najbolji ishod u skupini tretiranoj kombinacijom kolagenog matriksa, pristupa otvorenog reznja i hijaluronske kiseline (64).

Nedostatci hijalurona poput brze resorpcije, topljivosti u vodi i kratkog zadržavanja u tkivu nastoje se prilagoditi kemijskim modifikacijama HA, čime bi se poboljšalo njeno djelovanje i proširila primjena (26,38,49).

Sustavni pregled Bertl i suradnika (69) iz 2015. godine ističe kako većina istraživanja bilježi pozitivan, iako umjeren, učinak HA u ne-kirurškoj i/ili kirurškoj parodontološkoj terapiji, posebice u pogledu BOP-a i PD-a u odnosu na kontrolnu skupinu. Aplikacija HA pokazala se sigurnom, bez zabilježenih neželjenih pojava. Međutim, velika većina studija ocijenjena je kao

studija visokog rizika od pristranosti uz nedostatak informacija ili potpunu odsutnost slijepog ispitivanja sudionika i osoblja, uz nedostajuće kriterije za uključivanje pacijenata u studiju, kratak period istraživanja, nedostatak informacija o statusu pušenja i druge nedostatke proučenih studija. Stoga, prema ovom sustavnom pregledu koherentna procjena mogućeg učinka HA u liječenju parodontalnih bolesti još nije moguća, a isto tako nije jasno niti može li primjena hijaluronske kiseline kao dodatka kirurškoj terapiji u liječenju intrakoštanih defekata rezultirati većim dobitkom CAL-a u usporedbi sa samom kirurgijom.

Daljnjim proučavanjem HA razjasnit će se njezini biosintetski putevi i molekularna biologija, sintetizirati derivati s poboljšanim svojstvima te optimizirati njezina biotehnoška proizvodnja kao i terapijska i estetska primjena (26).

#### **4. ZAKLJUČAK**



Duboki intrakoštani defekti nisu sposobni regenerirati se samostalno bez intervencije. Predstavljaju izazov u parodontološkom liječenju i visoko su rizični za daljnju progresiju bolesti što, u konačnici, može rezultirati gubitkom zuba. Stoga, posebna pozornost koju im pridaju parodontolozi potpuno je opravdana. Intrakoštani defekti zahtijevaju tretmane koji će olakšati razvoj nove kosti i skratiti vrijeme cijeljenja. Trozidni, uski i duboki intrakoštani defekti najbolje odgovaraju na regenerativnu terapiju pa zub s takvim defektima ima najbolju prognozu. Hijaluronska kiselina obećavajuć je alat u liječenju bolesti parodontnog sustava i regeneracije intrakoštanih defekata. Nedovoljan broj kvalitetnih istraživanja ograničava konkretan zaključak o korisnosti njena djelovanja na intrakoštane defekte. Kemijske modifikacije hijaluronske kiseline mogu poboljšati njena svojstva i karakteristike te time otvaraju vrata novim mogućnostima upotrebe hijalurona. Potrebna su daljnja istraživanja koja će potvrditi perspektivne rezultate njene primjene u liječenju intrakoštanih defekata, ali i u dentalnoj medicini općenito.

## **5. LITERATURA**

1. Lindhe JT, Nyman Sture, editors. Pregled pacijenata s parodontnom bolešću. In: Klinička parodontologija i dentalna implantologija. prema 4. engleskom izdanju. Zagreb: Nakladni zavod Globus; 2004. p. 403–13.
2. Lindhe JT. Planiranje liječenja. In: Klinička parodontologija i dentalna implantologija. prema 4. engleskom izdanju. Zagreb: Nakladni zavod Globus; 2004. p. 414–31.
3. Papapanou PN, Wennström JL. The angular bony defect as indicator of further alveolar bone loss. *J Clin Periodontol.* 1991 May;18(5):317–22.
4. Lindhe JT, Karring T, Cortellini P, editors. Regenerativna terapija parodonta. In: Klinička parodontologija i dentalna implantologija. prema 4. engleskom izdanju. Zagreb: Nakladni zavod Globus; 2004. p. 650–95.
5. Lindhe JT, Kinane DF, Berglundh T, editors. Međudjelovanje domaćina i parazita u parodontnoj bolesti. In: Klinička parodontologija i dentalna implantologija. prema 4. engleskom izdanju. Zagreb: Nakladni zavod Globus; 2004. p. 150–76.
6. Papapanou PN, Tonetti MS. Diagnosis and epidemiology of periodontal osseous lesions. *Periodontol 2000.* 2000 Feb;22:8–21.
7. Prichard J. The Infrabony Technique as a Predictable Procedure. *J Periodontol.* 1957 Jul;28(3):202–16.
8. Prichard J. A Technique for Treating Infrabony Pockets Based on Alveolar Process Morphology. *Dent Clin North Am.* 1960 Mar 1;4(1):85–105.
9. Goldman HM, Cohen DW. The Infrabony Pocket: Classification and Treatment. *J Periodontol.* 1958 Oct;29(4):272–91.
10. Hamp SE, Nyman S, Lindhe J. Periodontal treatment of multirooted teeth. Results after 5 years. *J Clin Periodontol.* 1975 Aug;2(3):126–35.
11. Tarnow D, Fletcher P. Classification of the vertical component of furcation involvement. *J Periodontol.* 1984 May;55(5):283–4.
12. Cortellini P, Tonetti MS. Focus on intrabony defects: guided tissue regeneration. *Periodontol 2000.* 2000 Feb;22:104–32.
13. Komšić S, Plančak D, Kašnjaj A, Puhar I. Usporedba kliničkih i radioloških parametara u procjeni zahvaćenosti furkacije molara kod parodontitisa. *Acta Stomatol Croat Int J Oral Sci Dent Med.* 2019 Dec 19;53(4):326–36.

14. Lindhe JT, Karring T, Lang NP, editors. *Klinička parodontologija i dentalna implantologija*. prema 4. engleskom izdanju. Zagreb: Nakladni zavod Globus; 2004. 650–704 p.
15. Pejčić A, Kostić M, Obradović R, Stanković I, Minić I, Igić M, et al. Examination of correlation of levels of alveolar bone loss in interdental and interradicular space using radiographic analysis. *Acta Stomatol Naissi*. 2023;39(87):2543–54.
16. Walter C, Schmidt JC, Rinne CA, Mendes S, Dula K, Sculean A. Cone beam computed tomography (CBCT) for diagnosis and treatment planning in periodontology: systematic review update. *Clin Oral Investig*. 2020 Sep;24(9):2943–58.
17. Jeyaraman M, Verma T, Jeyaraman N, Patro BP, Nallakumarasamy A, Khanna M. Is mandible derived mesenchymal stromal cells superior in proliferation and regeneration to long bone-derived mesenchymal stromal cells? *World J Methodol*. 2023 Mar 20;13(2):10–7.
18. Horiuchi K, Amizuka N, Takeshita S, Takamatsu H, Katsuura M, Ozawa H, et al. Identification and characterization of a novel protein, periostin, with restricted expression to periosteum and periodontal ligament and increased expression by transforming growth factor beta. *J Bone Miner Res Off J Am Soc Bone Miner Res*. 1999 Jul;14(7):1239–49.
19. Bosshardt DD, Stadlinger B, Terheyden H. Cell-to-cell communication--periodontal regeneration. *Clin Oral Implants Res*. 2015 Mar;26(3):229–39.
20. Braut A, Bošnjak A, Zoričić Cvek S, Glavičić S, Vidas J. Primjena bioloških principa regeneracije kosti u dentalnoj medicini. *Med Flum Med Flum*. 2014 Sep 3;50.(3):300–5.
21. Ramseier CA, Rasperini G, Batia S, Giannobile WV. Advanced regenerative technologies for periodontal tissue repair. *Periodontol 2000*. 2012 Jun;59(1):185–202.
22. Wolf HF, Hassell TM, editors. *Color Atlas of Dental Hygiene: Periodontology* [Internet]. Stuttgart: Georg Thieme Verlag; 2006 [cited 2024 Aug 26]. Available from: <http://www.thieme-connect.de/products/ebooks/book/10.1055/b-002-57138>
23. Gupta RC, Lall R, Srivastava A, Sinha A. Hyaluronic Acid: Molecular Mechanisms and Therapeutic Trajectory. *Front Vet Sci*. 2019 Jun 25;6:192.
24. Volpi N, Schiller J, Stern R, Soltés L. Role, metabolism, chemical modifications and applications of hyaluronan. *Curr Med Chem*. 2009;16(14):1718–45.
25. Vigetti D, Karousou E, Viola M, Deleonibus S, De Luca G, Passi A. Hyaluronan: Biosynthesis and signaling. *Biochim Biophys Acta BBA - Gen Subj*. 2014 Aug 1;1840(8):2452–9.
26. Fallacara A, Baldini E, Manfredini S, Vertuani S. Hyaluronic Acid in the Third Millennium. *Polymers*. 2018 Jun 25;10(7):701.

27. Schiraldi C, Gatta AL, Rosa MD, Schiraldi C, Gatta AL, Rosa MD. Biotechnological Production and Application of Hyaluronan. In: Biopolymers [Internet]. IntechOpen; 2010 [cited 2024 Jul 23]. Available from: <https://www.intechopen.com/chapters/12157>
28. Bhati A, Fageeh H, Ibraheem W, Fageeh H, Chopra H, Panda S. Role of hyaluronic acid in periodontal therapy (Review). *Biomed Rep.* 2022 Nov;17(5):91.
29. Fraser JRE, Laurent TC, Engström-Laurent A, Laurent UGB. Elimination of Hyaluronic Acid from the Blood Stream in the Human. *Clin Exp Pharmacol Physiol.* 1984;11(1):17–25.
30. Maleki A, Kjøniksen AL, Nyström B. Effect of pH on the Behavior of Hyaluronic Acid in Dilute and Semidilute Aqueous Solutions. *Macromol Symp.* 2008;274(1):131–40.
31. Walker K, Basehore BM, Goyal A, Zito PM. Hyaluronic Acid. In: StatPearls [Internet]. Treasure Island (FL): StatPearls Publishing; 2024 [cited 2024 Jul 26]. Available from: <http://www.ncbi.nlm.nih.gov/books/NBK482440/>
32. George E. Intra-articular hyaluronan treatment for osteoarthritis. *Ann Rheum Dis.* 1998 Nov 1;57(11):637–40.
33. Sasaki T, Watanabe C. Stimulation of osteoinduction in bone wound healing by high-molecular hyaluronic acid. *Bone.* 1995 Jan;16(1):9–15.
34. Asparuhova MB, Chappuis V, Stähli A, Buser D, Sculean A. Role of hyaluronan in regulating self-renewal and osteogenic differentiation of mesenchymal stromal cells and pre-osteoblasts. *Clin Oral Investig.* 2020;24(11):3923–37.
35. Laurent TC, Laurent UB, Fraser JR. Functions of hyaluronan. *Ann Rheum Dis.* 1995 May;54(5):429–32.
36. Casale M, Moffa A, Vella P, Sabatino L, Capuano F, Salvinelli B, et al. Hyaluronic acid: Perspectives in dentistry. A systematic review. *Int J Immunopathol Pharmacol.* 2016 Dec;29(4):572–82.
37. Pirnazar P, Wolinsky L, Nachnani S, Haake S, Pilloni A, Bernard GW. Bacteriostatic effects of hyaluronic acid. *J Periodontol.* 1999 Apr;70(4):370–4.
38. Campoccia D, Doherty P, Radice M, Brun P, Abatangelo G, Williams DF. Semisynthetic resorbable materials from hyaluronan esterification. *Biomaterials.* 1998 Dec;19(23):2101–27.
39. Salwowska NM, Bebenek KA, Żądło DA, Wcisło-Dziadecka DL. Physicochemical properties and application of hyaluronic acid: a systematic review. *J Cosmet Dermatol.* 2016 Dec;15(4):520–6.

40. Adzick NS, Longaker MT. Scarless wound healing in the fetus: the role of the extracellular matrix. *Prog Clin Biol Res.* 1991;365:177–92.
41. Beasley KL, Weiss MA, Weiss RA. Hyaluronic Acid Fillers: A Comprehensive Review. *Facial Plast Surg.* 2009 May 4;25:86–94.
42. Sahayata VN, Bhavsar NV, Brahmabhatt NA. An evaluation of 0.2% hyaluronic acid gel (Gengigel ®) in the treatment of gingivitis: a clinical & microbiological study. *Oral Health Dent Manag.* 2014 Sep;13(3):779–85.
43. Polepalle T, Srinivas M, Swamy N, Aluru S, Chakrapani S, Chowdary BA. Local delivery of hyaluronan 0.8% as an adjunct to scaling and root planing in the treatment of chronic periodontitis: A clinical and microbiological study. *J Indian Soc Periodontol.* 2015;19(1):37–42.
44. De Araújo Nobre M, Cintra N, Maló P. Peri-implant maintenance of immediate function implants: a pilot study comparing hyaluronic acid and chlorhexidine. *Int J Dent Hyg.* 2007 May;5(2):87–94.
45. Nolan A, Baillie C, Badminton J, Rudralingham M, Seymour RA. The efficacy of topical hyaluronic acid in the management of recurrent aphthous ulceration. *J Oral Pathol Med Off Publ Int Assoc Oral Pathol Am Acad Oral Pathol.* 2006 Sep;35(8):461–5.
46. D’Mello S, Atluri K, Geary SM, Hong L, Elangovan S, Salem AK. Bone regeneration using gene-activated matrices. *AAPS J.* 2017 Jan;19(1):43–53.
47. Chung KL, Convery C, Ejikeme I, Ghanem AM. A Systematic Review of the Literature of Delayed Inflammatory Reactions After Hyaluronic Acid Filler Injection to Estimate the Incidence of Delayed Type Hypersensitivity Reaction. *Aesthet Surg J.* 2020 Apr 14;40(5):NP286–300.
48. De Oliveira JD, Carvalho LS, Gomes AMV, Queiroz LR, Magalhães BS, Parachin NS. Genetic basis for hyper production of hyaluronic acid in natural and engineered microorganisms. *Microb Cell Factories.* 2016 Jul 1;15(1):119.
49. Knopf-Marques H, Pravda M, Wolfova L, Velebny V, Schaaf P, Vrana NE, et al. Hyaluronic Acid and Its Derivatives in Coating and Delivery Systems: Applications in Tissue Engineering, Regenerative Medicine and Immunomodulation. *Adv Healthc Mater.* 2016 Nov;5(22):2841–55.
50. Fawzy El-Sayed KM, Dahaba MA, Aboul-Ela S, Darhous MS. Local application of hyaluronan gel in conjunction with periodontal surgery: a randomized controlled trial. *Clin Oral Investig.* 2012 Aug;16(4):1229–36.
51. Miron RJ, Sculean A, Cochran DL, Froum S, Zucchelli G, Nemcovsky C, et al. Twenty years of enamel matrix derivative: the past, the present and the future. *J Clin Periodontol.* 2016;43(8):668–83.

52. Pilloni A, Rojas MA, Marini L, Russo P, Shirakata Y, Sculean A, et al. Healing of intrabony defects following regenerative surgery by means of single-flap approach in conjunction with either hyaluronic acid or an enamel matrix derivative: a 24-month randomized controlled clinical trial. *Clin Oral Investig*. 2021;25(8):5095–107.
53. Vela OC, Boariu M, Rusu D, Iorio-Siciliano V, Sculean A, Stratul SI. Clinical and Radiographic Evaluation of Intrabony Periodontal Defects Treated with Hyaluronic Acid or Enamel Matrix Proteins: A 6-Month Prospective Study. *Oral Health Prev Dent*. 2024 Jul 12;22:257–70.
54. Božić D, Čatović I, Badovinac A, Musić L, Par M, Sculean A. Treatment of Intrabony Defects with a Combination of Hyaluronic Acid and Deproteinized Porcine Bone Mineral. *Mater Basel Switz*. 2021 Nov 11;14(22):6795.
55. Matarasso M, Iorio-Siciliano V, Blasi A, Ramaglia L, Salvi GE, Sculean A. Enamel matrix derivative and bone grafts for periodontal regeneration of intrabony defects. A systematic review and meta-analysis. *Clin Oral Investig*. 2015 Sep 1;19(7):1581–93.
56. Kauffmann F, Fickl S, Sculean A, Fischer KR, Friedmann A. Alveolar ridge alterations after lateral guided bone regeneration with and without hyaluronic acid: a prospective randomized trial with morphometric and histomorphometric evaluation. *Quintessence Int Berl Ger* 1985. 2023 Oct 19;54(9):712–22.
57. Ballini A, Cantore S, Capodiferro S, Grassi FR. Esterified hyaluronic acid and autologous bone in the surgical correction of the infra-bone defects. *Int J Med Sci*. 2009;6(2):65–71.
58. Ostos-Aguilar BI, Pinheiro Furquim C, Muniz FWMG, Faveri M, Meza-Mauricio J. Clinical efficacy of hyaluronic acid in the treatment of periodontal intrabony defect: a systematic review and meta-analysis. *Clin Oral Investig*. 2023 May;27(5):1923–35.
59. Jepsen S, Eberhard J, Herrera D, Needleman I. A systematic review of guided tissue regeneration for periodontal furcation defects. What is the effect of guided tissue regeneration compared with surgical debridement in the treatment of furcation defects? *J Clin Periodontol*. 2002;29 Suppl 3:103–16; discussion 160-162.
60. Nibali L, Koidou VP, Nieri M, Barbato L, Pagliaro U, Cairo F. Regenerative surgery versus access flap for the treatment of intra-bony periodontal defects: A systematic review and meta-analysis. *J Clin Periodontol*. 2020;47(S22):320–51.
61. Briguglio F, Briguglio E, Briguglio R, Cafiero C, Isola G. Treatment of infrabony periodontal defects using a resorbable biopolymer of hyaluronic acid: a randomized clinical trial. *Quintessence Int Berl Ger* 1985. 2013 Mar;44(3):231–40.
62. Mamajiwala AS, Sethi KS, Raut CP, Karde PA, Mamajiwala BS. Clinical and radiographic evaluation of 0.8% hyaluronic acid as an adjunct to open flap debridement in

- the treatment of periodontal intrabony defects: randomized controlled clinical trial. *Clin Oral Investig*. 2021 Sep;25(9):5257–71.
63. Pabst A, Kämmerer PW. Collagen matrices: opportunities and perspectives in oral hard and soft tissue regeneration. *Quintessence Int Berl Ger* 1985. 2020;51(4):318–27.
64. Shirakata Y, Imafuji T, Nakamura T, Kawakami Y, Shinohara Y, Noguchi K, et al. Periodontal wound healing/regeneration of two-wall intrabony defects following reconstructive surgery with cross-linked hyaluronic acid-gel with or without a collagen matrix: a preclinical study in dogs. *Quintessence Int Berl Ger* 1985. 2021 Mar 3;52(4):308–16.
65. Shirakata Y, Imafuji T, Nakamura T, Shinohara Y, Iwata M, Setoguchi F, et al. Cross-linked hyaluronic acid gel with or without a collagen matrix in the treatment of class III furcation defects: A histologic and histomorphometric study in dogs. *J Clin Periodontol*. 2022 Oct;49(10):1079–89.
66. Nibali L, Sultan D, Arena C, Pelekos G, Lin GH, Tonetti M. Periodontal infrabony defects: Systematic review of healing by defect morphology following regenerative surgery. *J Clin Periodontol*. 2021;48(1):101–14.
67. Allison DD, Grande-Allen KJ. Review. Hyaluronan: a powerful tissue engineering tool. *Tissue Eng*. 2006 Aug;12(8):2131–40.
68. Onisor F, Bran S, Mester A, Voina-Tonea A. Efficiency of Hyaluronic Acid in Infrabony Defects: A Systematic Review of Human Clinical Trials. *Medicina (Mex)*. 2022 Apr 23;58(5):580.
69. Bertl K, Bruckmann C, Isberg PE, Klinge B, Gotfredsen K, Stavropoulos A. Hyaluronan in non-surgical and surgical periodontal therapy: a systematic review. *J Clin Periodontol*. 2015 Mar;42(3):236–46.



## 6. ŽIVOTOPIS

Karla Žulj rođena je 1. 1. 2000. godine u Dubrovniku. Nakon završene Osnovne škole Vladimira Nazora i Osnovne glazbene škole Ploče upisuje Srednju školu fra Andrije Kačića Miošića u Pločama, smjer opća gimnazija. Maturirala je 2018. godine, nakon čega u istoj godini upisuje Stomatološki fakultet Sveučilišta u Zagrebu. Tijekom studija asistira u stomatološkoj ordinaciji, a od 2020. godine koordinatorica je za oralno zdravlje i društvene mreže Zdravog sveučilišta, promotivno-preventivnog programa Odbora za studentsku zdravstvenu zaštitu Studentskog zbora Sveučilišta u Zagrebu. U akademskoj godini 2021./2022., unutar spomenutog programa, dodijeljena joj je Rektorova nagrada za društveno koristan rad u akademskoj i široj zajednici za projekt „I nastavnici/e promiču zdravlje“. Članica je studentskog projekta Stomatološkog fakulteta Zubor, a 2022. godine postaje njegoa voditeljica. Za akademsku godinu 2022./2023. dobiva Dekanovo priznanje za izvannastavne aktivnosti.