

Osteoradionekroza

Marijan, Filip

Master's thesis / Diplomski rad

2015

Degree Grantor / Ustanova koja je dodijelila akademski / stručni stupanj: **University of Zagreb, School of Dental Medicine / Sveučilište u Zagrebu, Stomatološki fakultet**

Permanent link / Trajna poveznica: <https://um.nsk.hr/um:nbn:hr:127:829630>

Rights / Prava: [Attribution-NonCommercial-NoDerivs 3.0 Unported / Imenovanje-Nekomercijalno-Bez prerada 3.0](#)

Download date / Datum preuzimanja: **2024-07-18**



Repository / Repozitorij:

[University of Zagreb School of Dental Medicine Repository](#)



SVEUČILIŠTE U ZAGREBU
STOMATOLOŠKI FAKULTET

Filip Marijan

OSTEORADIONEKROZA

RIZICI I PREVENCIJA

DIPLOMSKI RAD

Zagreb, srpanj 2015.

Rad je izrađen na ZAVODU ZA ORALNU MEDICINU

Stomatološkog fakulteta Sveučilišta u Zagrebu

Voditelj rada: doc. dr. sc. Vlaho Brailo

Zavod za oralnu medicinu Stomatološkog fakulteta Sveučilišta u Zagrebu

Lektor hrvatskog jezika: Ana Poklepović Škrmeta, profesorica hrvatskog jezika

Mob: 091 9585 158

Lektor engleskog jezika: Ana Peričić, profesorica engleskog jezika

Mob: 098 383 126

Diplomski rad sadrži: 27 stranica

6 slika

1 CD

Prije svega zahvaljujem svom mentoru, doc. dr. sc. Vlasi Brailu na svim savjetima, strpljenju i brznoj pomoći koja mi je bila potrebna pri izradi ovog rada.

Hvala obitelji koja nije gubila nadu i bila mi potpora.

Hvala i mojoj djevojci koja je bila uz mene.

SADRŽAJ

1. Uvod.....	1
2. Svrha rada.....	2
3. Rizik za nastanak osteoradionekroze.....	3
4. Patofiziologija.....	6
5. Klinička slika i dijagnoza.....	7
6. Klasifikacija.....	9
7. Prevencija.....	12
8. Liječenje.....	15
9. Rasprava.....	16
10. Zaključak.....	18
11. Sažetak.....	19
12. Summary.....	20
13. Literatura.....	21
14. Životopis.....	27

1. Uvod

Osteoradionekrozu (ORN) je najbolje opisati kao sporo-zacjeljujuću, zračenjem induciranu ishemičnu nekrozu kostiju s nekrozom okolnog mekog tkiva različitog intenziteta koja se pojavljuje u odsustvu primarnog tumora, recidiva ili metastaza (1). Zračenje se najčešće koristi u tretiranju karcinoma glave i vrata, kao primarna terapija, pomoćna uz kirurško odstranjenje karcinoma, u kombinaciji s kemoterapijom te kao palijativni tretman uznapredovalih tumora. Iako zračenje značajno utječe na produljenje života i kontrolu bolesti, ona izaziva brojne, dosta teške nuspojave. To su oralni mukozitis, kserostomija, gubitak okusa, trizmus, radijacijski karijes i najrjeđa, ali ujedno i najozbiljnija nuspojava je ORN (2,3).

Vjerojatno prvi dokazi da je ORN povezana sa zračenjem dolaze od Reagauda iz 1922. godine (4). Ewing osteoradionekrozu svrstava pod „radijacijske osteitise“ (5). Mayer i Titterington, svaki zasebno, ju klasificiraju kao osteomijelitis (6,7). U svom radu o patofiziologiji ORN, Marx daje definiciju da je ORN „areal veći od 1 cm eksponirane kosti na području koje je zračeno i koje nije pokazalo znakove cijeljenja najmanje 6 mjeseci“ te je dokazao da ne postoji intersticijska infekcija, već samo površinska kontaminacija bakterijama iz usne šupljine (8).

Kraći periodi eksponirane kosti se ne bi se trebali dijagnosticirati kao ORN budući da bilo koji kirurški zahvat na čeljusnim kostima pa tako i ekstrakcija zuba mogu cijeliti i do mjesec dana. Zbog toga Chrcanovic i sur., predlažu da se dijagnoza ORN postavi ako je kost eksponirana najmanje 3 mjeseca (9).

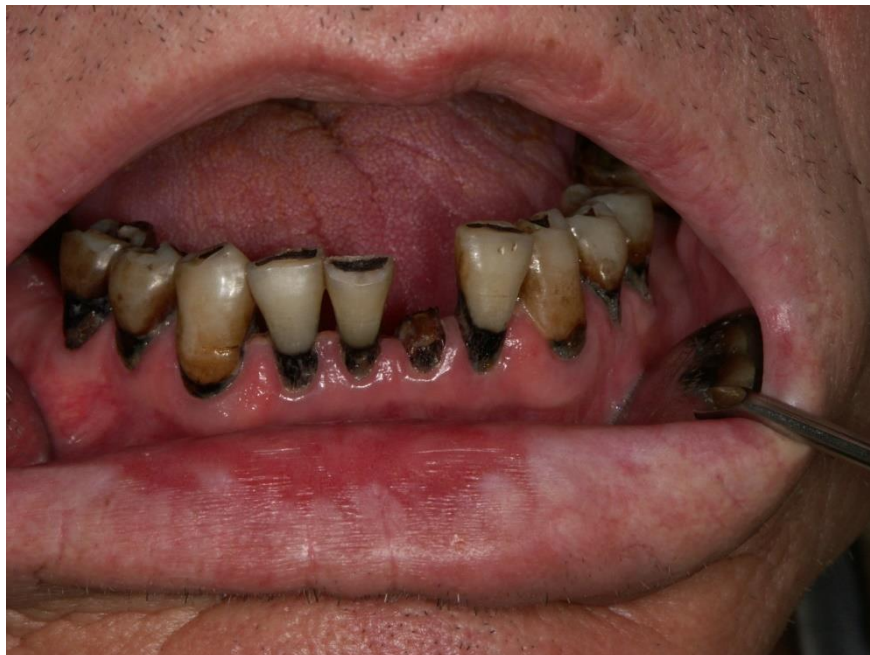2. Svrha rada

Svrha ovoga rada je prikazati suvremene spoznaje o faktorima rizika za nastanak osteoradionekroze i prikazati strategije za njenu prevenciju i liječenje.

3. Rizik za nastanak osteoradioneckroze

Za sve pacijente koji su bili zračeni zbog karcinoma glave i vrata postoji rizik od nastanka ORN, koji iznosi 2%. Faktori koji povećavaju rizik za pojavu ORN su: trauma (uključujući ekstrakciju zuba), lokalizacija tumora, ukupna doza zračenja, površina ozračene kosti, parodontno zdravlje i oralna higijena, konzumacija alkohola i duhanskih proizvoda i nekontrolirani dijabetes (10).

Trauma, uključujući ekstrakciju zubi, je već godinama prepoznata kao jedan od najznačajnijih faktora rizika za nastanak ORN. Trauma povećava rizik za nastanak bolesti tri puta. Većina slučajeva ORN u literaturi posljedica su ekstrakcije zuba, najčešće zbog radijacijskog karijesa (Slika 1) (6,11).



Slika 1. Radijacijski karijes. Preuzeto iz arhiva Zavoda za oralnu medicinu

Stomatološkog fakulteta

Lokalizacija tumora također je faktor rizika za razvoj ORN. Najveći rizik imaju tumori usne šupljine, posebno tumori jezika, dna usne šupljine, alveolarnog grebena ili retromolarnog područja. Razlog za povećanu incidenciju ORN kod ovih tumora je uključivanje čeljusnih kostiju u polje zračenja (10).

Rizik za pojavu ORN raste s ukupnom dozom zračenja dostavljenom u tkivo. Vrlo je vjerojatno da se ORN neće pojaviti ako je doza dostavljenog zračenja manja od 60Gy (1), međutim doze manje od 60Gy se ne koriste za terapiju planocelularnog karcinoma glave i vrata. U literaturi postoje naznake da drugačiji terapijski protokoli zračenja povećavaju (hiperfrakcionacija) ili smanjuju incidenciju (ubrzana frakcionacija) ORN, ali čvrstih dokaza još uvijek nema (10).

Loše parodontno zdravlje i neadekvatna oralna higijena povećavaju rizik za ekstrakciju zuba a samim time i povećavaju i rizik za ORN. Osim toga, zračenje izaziva fibrozu parodontnog ligamenta i narušava njegovu arhitekturu. Dolazi do smanjenja broja i promjera krvnih žila i hipocelularnosti, ti efekti se pridodaju efektima koje izazivaju bakterije i njihovi toksini, dovodeći do daljnjeg propadanja kosti što samo po sebi povećava rizik za nastanak ORN (12,13).

Konsumacija alkoholnih i duhanskih proizvoda također je identificirana kao faktor rizika, ali nije objašnjen mehanizam njihovog djelovanja na nastanak ORN (14-16). Pretpostavlja se da alkohol i duhan potenciraju druge faktore rizika za nastanak ORN kao što su loša oralna higijena i parodontni status. Vazokonstriktivni učinci duhanskog dima vjerojatno pridonose hipovaskularizaciji ozračene kosti (15).

Nekontrolirani dijabetes melitus također se navodi kao faktor rizika za nastanak ORN. Iako točan mehanizam nije utvrđen pretpostavlja se da promjene na malim krvnim žilama koje se javljaju u dijabetesu kompromitiraju već oštećenu vaskularnu opskrbu

kosti i dodatno otežava cijeljenje. Poremećena kemotaksija polimorfonukleara oslabljuje imunski odgovor i čini koštani defekt podložnijim infekcijama oralnim mikroorganizmima što se opet negativno odražava na sposobnost cijeljenja kosti (17).

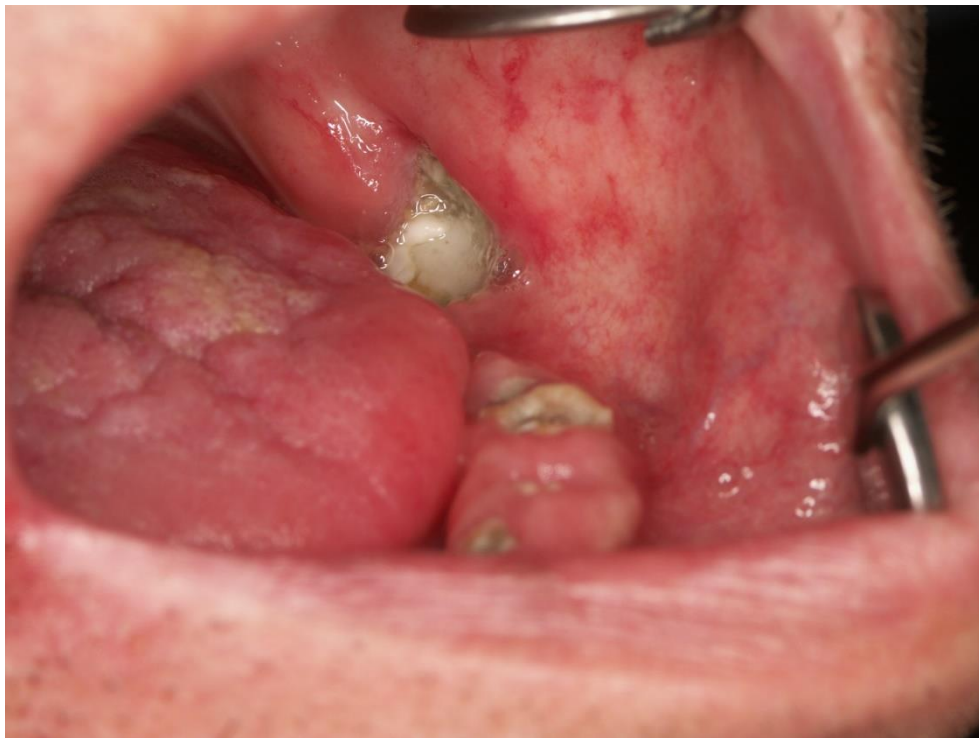Važno je napomenuti da rizik od nastanka bolesti ne ovisi o vremenu proteklom od zračenja, već je doživotan pa se bolest može javiti i godinama nakon zračenja (18).

4. Patofiziologija

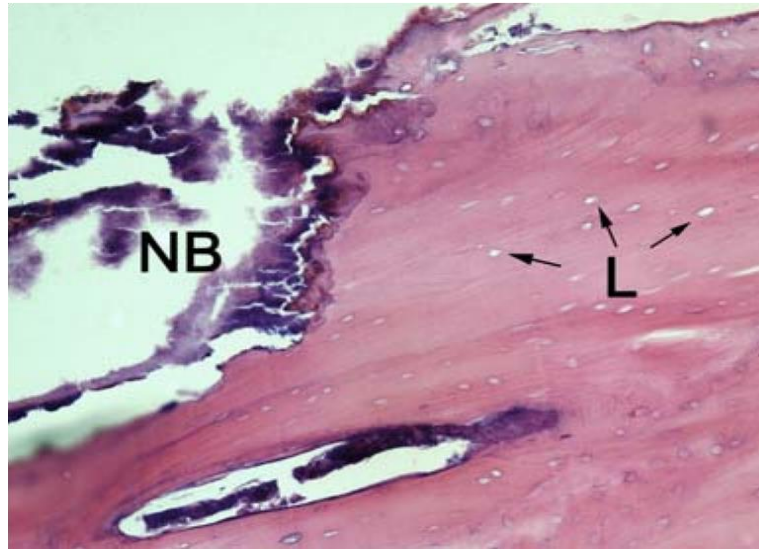
U svojim istraživanjima Marx je dokazao da mikroorganizmi igraju manju ulogu u nastanku ORN. Mikrobiološkim testovima dokazao je infekciju na površini defekta, ali nije uspio pronaći niti kultivirati mikroorganizme u dubljim slojevima nekrotične kosti (19). Histološkim istraživanjima kosti zahvaćene ORN utvrđeno je propadanje endotela, hijalinizacija i tromboza krvnih žila s fibrozom periosta kao i smanjeni broj osteoblasta i osteocita s fibrozom koštane srži. Krajnji rezultat tog procesa je bio hipovaskularizirano tkivo sa smanjenim brojem stanica (19,20). Na temelju istraživanja, Marx je predložio redoslijed nastanka bolesti: nakon zračenja dolazi do formiranja hipoksičnog, hipocelularnog i hipovaskularnog tkiva, nakon čega dolazi do raspada stanica, smrt stanica i kolagenoliza su brži od sinteze i obnove stanica što dovodi do kroničnih rana koje ne mogu zarasti (metabolička potražnja tkiva je veća nego mogućnost tkiva za sintezom) (19). Noviji radovi dovode u pitanje Marxov „tri-h“ koncept (hipoksija, hipocelularnost, hipovaskularnost), pokazujući da stanice koštanog tkiva bivaju ranije oštećene zračenjem nego li se pojave problemi s vaskularizacijom kosti (8). Assel je 2004. godine iznio hipotezu prema kojoj ORN ima isti mehanizam kao i druge osteonekroze (bisfosfonatna osteonekroza), koje u podlozi imaju smanjenu aktivnost osteoklasta. Bez osteoklastičke aktivnosti ne može doći do razgradnje avitalne, ozračene kosti, a tako ni do cijeljenja. Tu hipotezu podupiru i nalazi veće količine kosti subperiostalno u pacijenata s ORN i zadebljanje čeljusti u područjima ozračene kosti (21).

5. Klinička slika i dijagnoza

Dijagnoza ORN se postavlja kliničkim pregledom. U ustima se vidi područje eksponirane kosti koje perzistira najmanje tri mjeseca u pacijenta koji su bili zračeni u području glave i vrata (Slika 2). ORN se češće javlja u mandibuli koja ima deblji kortikalis i slabije je prokrvljena od maksile. Pacijenti se mogu žaliti na bol, zadah iz usta, poremećaj okusa i slično. Simptomi nemoraju biti prisutni, pogotovo ne u ranim stadijima bolesti (22-24). Histološki nalaz ORN je hipovaskularizirano tkivo sa smanjenim brojem osteoblasta, osteoklasta, osteocita i drugih stanica u tom predjelu (Slika 3) (19,20). Površina rane može biti inficirana mikrobima iz usne šupljine međutim infekcije nema u dubljim slojevima rane (7).



Slika 2. Osteoradionekroza – eksponirana kost u usnoj šupljini. Preuzeto iz arhiva
Zavoda za oralnu medicinu Stomatološkog fakulteta



Slika 3. Kost bez stanica (L) i nekroza koštane srži (NB). Preuzeto iz (9).

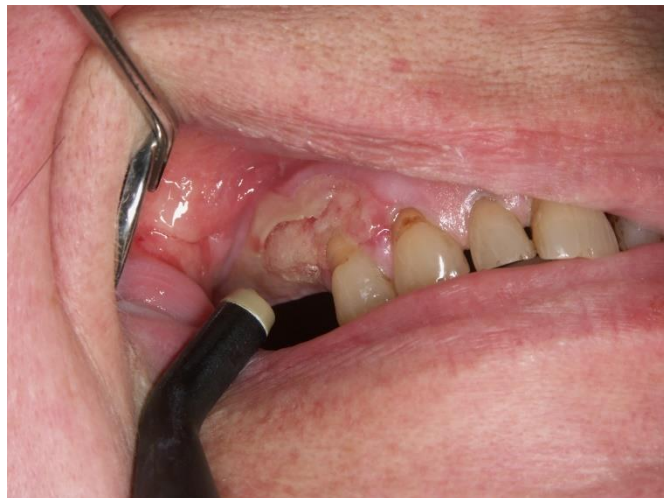6. Klasifikacija

Mnogi autori su pokušali klasificirati razne oblike ORN s obzirom na klinički tijek bolesti ili kao odgovor na liječenje (9). Morton i Simpson su 1986. godine ORN podijelili u 3 grupe. U prvoj grupi ili minor oblik bolesti, ORN se očituje ulceracijama i ekspaniranom kosti, a rana se spontano povuče u periodu od par mjeseci. U drugoj grupi, koja se naziva i umjereni oblik očituje se ekspaniranom kosti i koštanim sekvestima, a bolest se povlači konzervativnim liječenjem u periodu od 6 mjeseci do godine dana. Treća grupa ili major oblik očituje se velikim područjima ekspanirane kosti, formiranjem većih sekvestara sa mogućim frakturama kosti i formiranjem fistula. Taj oblik obično ima rapidan progres, traje duže od godine dana i potrebno je kirurško liječenje (25).

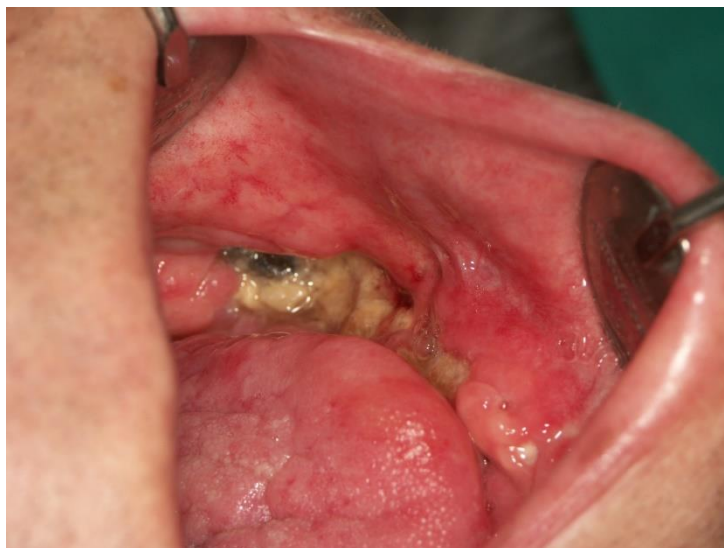Kagan i Schwartz su 2002. godine opisali sistem od tri stadija:

- Stadij I – male ulceracije sa ekspaniranom kortikalnom kosti (Slika 4)
- Stadij II – ekspanirana kortikalna i manjim dijelom medularna kost (Slika 5)
- Stadij III – zahvaćena je cijela debljina kosti, mogući su prijelomi, nastanak fistule i nekroza okolne kože (Slika 6)

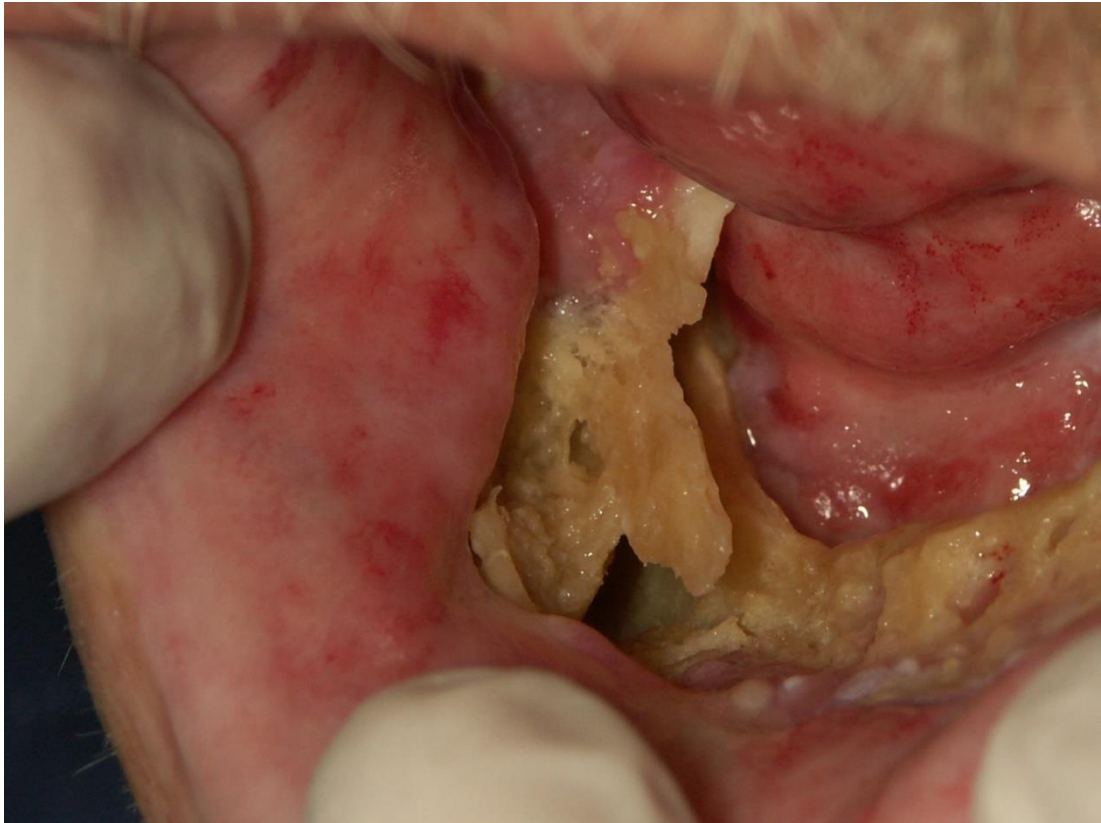
Stadij II je podijeljen u grupu „a“ i grupu „b“. U grupi IIa nalazimo male ulceracije mekog tkiva, dok u grupi IIb nalazimo oro-kutanu fistulu i blagu nekrozu tkiva. Mali broj pacijenata prelazi iz stadija I u stadija II (26).



Slika 4. Stadij I osteoradionekeoze – eksponirana kortikalna kost. Preuzeto iz arhiva
Zavoda za oralnu medicinu Stomatološkog fakulteta



Slika 5. Stadij II osteoradionekeoze – eksponirana kortikalna i djelom medularna
kost. Preuzeto iz arhiva Zavoda za oralnu medicinu Stomatološkog fakulteta



Slika 6. Stadij III osteoradionekeoze – vidljiva je patološka fraktura mandibule.

Preuzeto iz arhiva Zavoda za oralnu medicinu Stomatološkog fakulteta

Još uvijek ne postoji konsenzus, koju klasifikaciju upotrebljavati što otežava upotrebu različitih kliničkih studija (9).

7. Prevencija

S prevencijom ORN obavezno valja započeti prije zračenja. Prvi korak u prevenciji je klinički pregled pacijenta prije zračenja. Svrha tog pregleda je :

1. Identificirati zube koje je potrebno ekstrahirati
2. Informirati pacijenta o komplikacijama koje nastaju za vrijeme zračenja i kako ih ublažiti
3. Informirati pacijenta o važnosti održavanja zdravlja usta i zuba nakon zračenja (4).

Ekstrakcije je potrebno obaviti prije zračenja kako bi se minimalizirala potreba za ekstrakcijama nakon zračenja kad nastupe promjene u kosti. Ekstrahiraju se svi zubi s upitnom prognozom u što spadaju :

- Uznapredovale karijesne lezije sa upitnim pulpnim statusom ili je pulpa već zahvaćena, opsežne periapikalne lezije
- Umjerene do uznapredovale paradontne lezije (dubina džepova preko 5 mm), pogotovo ukoliko je došlo do opsežnih destrukcija kosti, zubi su pomični ili su im zahvaćene furkacije
- Zaostali korijeni zuba
- Impaktirani, retinirani ili ne do kraja eruptirani zubi, posebno treći molari, zubi koji nisu kompletno prekriveni alveolarnom kosti ili su u kontaktu sa oralnim miljeom
- Zubi u neposrednoj blizini tumora (27).

Što je pacijent slabije motiviran, to su indikacije za ekstrakciju šire (28). Ekstrakcije je potrebno napraviti sa što manje traume uz primarno zatvaranje rana. Antibiotici se

ordiniraju ako se pojave znaci infekcije (29). S ekstrakcijama je potrebno završiti minimalno četrnaest dana prije zračenja kako bi se osiguralo dovoljno vremena za cijeljenje tkiva (29). Ekstrakcije z vrijeme zračenja se ne preporučaju budući da bi uzrokovao prekid terapije. Osim toga zahvat bi, zbog mukozitisa, bilo teško izvesti a pacijent bi bio pod rizikom za ORN (30).

Prevenција ORN nastavlja se i nakon zračenja. Cilj prevencije je minimalizirati potrebu za ekstrakcijama što se ponajprije provodi intenzivnom topikalnom fluoridacijom zuba. Nakon zračenja pacijenti kao posljedicu kserostomije razvijaju radijacijski karijes koji, ako se ne primjeni svakodnevna topikalna fluoridacija, vrlo brzo dovodi do destrukcije krune zuba. Pacijente je potrebno redovito kontrolirati svaki mjesec do dva, provoditi čišćenje supra i subgingivnih naslaga te opet iznova upozoravati na važnost održavanja besprijeorne oralne higijene (31). Ako se ekstrakcija ne može izbjeći treba ju napraviti uz antibiotsku zaštitu. Ne postoji jedinstveni stav oko vrste i trajanja antibiotske terapije iako je generalni stav da se antibiotik treba primijeniti (26). Anketa provedena na 68 od 109 maksilofacijalnih odjela u Ujedinjenom Kraljevstvu pokazuje da 86% kirurga propisuje antibiotsku terapiju prije te 89% poslije vađenja zuba kod pacijenata koji su bili zračeni (32). Najčešće korištena kombinacija antibiotika je amoksicilin 500 mg i metronidazol 400 mg (svakih 8 h) ili klindamicin 300 mg (svakih 6 h). S antibiotikom se započinje 24 sata prije i nastavlja 5 dana nakon ekstrakcije. Ekstrakciju je potrebno napraviti sa što manje traume dok je rane potrebno primarno zatvoriti (33).

Preporučuje se koristiti anestetik bez vazokonstriktora, jer neka istraživanja pokazuju povećanu incidenciju nekroze tkiva ako se koristi anestetik s vazokonstriktorom (34).

Što se tiče vremena ekstrakcije, nakon zračenja postoji period od šest mjeseci nakon zračenja, prije nego efekti zračenja induciraju fibrozu i gubitak vaskularizacije, te se taj period uzima kao relativno siguran za poduzimanje potrebnih ekstrakcija (35,36). U sistematskom pregledu literature Nabil i sur., najniža incidencija ORN utvđena je upravo u pacijenata u kojih su zubi bili vađeni unutar 1 godine nakon zračenja (7.5%) u odnosu na pacijente u kojih su zubi bili vađeni od 2 do 5 i više od 5 godina nakon zračenja (22.6% i 16.7%) (37).

Hiperbarična oksigenacija (HBO) koristi se za spriječavanje ORN od 80-ih godina prošlog stoljeća- HBO se definira kao tretman u kojem pacijent udiše kisik u komori gdje je pritisak 1.5 atmosfera ili viši što rezultira povećanom koncentracijom kisika u krvi (38). Prema studiji Marxa i sur., HBO se pokazala uspješnijom za prevenciju ORN u usporedbi s antibiotskom terapijom (39). Terapija HBO ptiče angiogenezu, inducira neovaskularizaciju, optimalizira nivo kisika u osteoblastima, potiče proliferaciju fibroblasta, stimulira formiranje kolagena i potiče urastanje krvnih žila, a sve to dovodi do povećanja potencijala cijeljenja u ozračenju kosti (40). Terapijski protokol uključuje 20 tretmana prije ekstrakcije i 10 tretmana nakon ekstrakcije. Nedostatak HBO je ograničena dostupnost, trajanje, visoka cijena i komplikacije (plućni edem, embolija, pneumotoraks itd.). Osim toga HBO je kontraindiciran u kroničnoj opstruktivnoj bolesti pluća, zatajenju srca i loše kontroliranoj osnovnoj bolesti što dodatno ograničava njenu upotrebu (37).

8. Liječenje

Liječenje ORN ovisi o stadiju. Cilj terapije je postići potpuno prekrivanje defekta sluznicom iako se i postojanje manjeg asimptomatskog defekta ponekad smatra prihvatljivim (38).

Stadij I se liječi konzervativno, upotrebom lokalnih antiseptičkih otopina (vodikov peroksid i/ili klorheksidin). Ako postoji mogućnost uvodi se 20 tretmana HBO koji se mogu povećati za 10 u slučaju da dođe do poboljšanja (41).

Stadij II se liječi antibiotskom terapijom, ambulantnim čišćenjem rane i sekvestrektomijom. Sva nekrotična kost se miče do u zdravo tkivo, a rana se zatvara primarnim šavom ili mekotkivnim reznjem. Ako postoji mogućnost dodaje se 20 HBO tretmana preoperativno i 10 postoperativno (41).

Stadij III liječi se resekcijom zahvaćenog segmenta i rekonstrukcijom sa slobodnim koštanomišićnim reznjem. Pacijenti u III stadiju bolesti nemaju koristi od terapije HBO (41).

U novije vrijeme opisuju se uspješni slučajevi liječenja ORN (I i II stupanj) kombinacijom pentoksiflavina (400 mg bid) s tokoferolom (1000 IU qid) i klodronatom (42-45). Iako su rezultati obećavajući, valja istaknuti da se radi o prikazima serije pacijenata te su za dokazivanje učinkovitosti ovog terapijskog pristupa potrebne randomizirane kliničke studije.

9. Rasprava

Iz svega do sada navedenog vidljivo je koliko je važna uloga stomatologa u očuvanju oralnog zdravlja pacijenata koji se liječe zračenjem glave i vrata. Visok postotak oralnih komplikacija značajno smanjuje kvalitetu života te povećava morbiditet i mortalitet, a mogu se pravovremenom stomatološkom intervencijom prevenirati ili barem ublažiti. Što se tiče ORN, ekstrakcijom zuba prije zračenja rizik za pojavu bolesti može se smanjiti 3 puta (37). Stoga bi svi pacijenti u kojih se planira zračenje glave i vrata trebali proći stomatološku obradu prije zračenja što najčešće nije slučaj. U Hrvatskoj ne postoji sustav skrbi u kojem bi stomatolog bio sastavni dio onkološkog tima i koji bi svakodnevno pregledavao i liječio te pacijente. Situacija je najčešće takva da pacijenti ne dobiju nikakve informacije o oralnim komplikacijama zračenja glave i vrata i ne znaju praktički ništa o ORN. Stomatologu se javе prekasno, kada zubi već propadnu zbog iradijacijskog karijesa i kada ne preostaje ništa drugo osim ekstrakcije. Nedostatak komunikacije između stomatologa s jedne strane i radijacijskih onkologa i kirurga s druge strane s druge strane navodi se kao najčešći razlog za ovakvo stanje (46). Stoga je potrebno podići svijest kirurga i radijacijskih onkologa o važnosti pravovremene stomatološke sanacije u svrhu prevencije razvoja ORN i ostalih oralnih nuspojava zračenja glave i vrata na čemu se na Stomatološkom fakultetu intenzivnije radi u posljednjih nekoliko godina. Redovite stomatološke kontrole, održavanje optimalne oralne higijene i intenzivna svakodnevna topikalna fluoridacija ključni su za smanjenje rizika za razvoj ORN nakon zračenja. Međutim, stomatolozi u primarnoj zdravstvenoj zaštiti nemaju dovoljno teoretskog znanja ni iskustva u praćenju i liječenju ovih pacijenata što nije

specifično samo za Hrvatsku. U istraživanju Patel i sur., više od polovice anketiranih stomatologa u saveznoj državi Michigan izjavilo je da nema dovoljno znanja za liječenje ovih pacijenata (46). Slični rezultati utvrđeni su i u studiji indijskih autora (47). Stoga je potrebno educirati stomatologe i studente stomatologije o specifičnostima rada s ovom populacijom pacijenata. To se već provodi na predavanjima na tečajevima trajne edukacije za stomatologe i još važnije, edukacijom studenata integriranog preddiplomskog i diplomskog studija koja uključuje susrete sa sve većim brojem ovih pacijenata na kliničkim vježbama.

10. Zaključak

Na temelju pregledane literature moguće je zaključiti sljedeće:

- ORN je najteža komplikacija nastala zračenjem koja može imati značajan utjecaj na kvalitetu života
- Trauma uzrokovana ekstrakcijom zubi ili drugim kirurškim zahvatom najznačajniji je faktor rizika za razvoj ORN
- Terapija ORN je vrlo zahtjevna i nepredvidiva
- Najbolja strategija za prevenciju je ORN je stomatološka obrada s ekstrakcijama svih zuba koje je potrebno ekstrahirati prije zračenja kao i intenzivna svakodnevna fluoridacija i rigorozna oralna higijena nakon zračenja.

11. Sažetak

Osteoradionekroza je vrlo rijetka ali najozbiljnija komplikacija zračenja glave i vrata koja se javlja u 2% pacijenta. Očituje se područjem eksponirane kosti koje perzistira dulje od tri mjeseca. ORN može ali ne mora biti praćena simptomima kao što su bol, zadah, parestezije koje mogu značajno smanjiti kvalitetu života. Faktori rizika za nastanak ORN su trauma (uključujući ekstrakciju zubi), lokalizacija tumora, ukupna doza zračenja, površina ozračene kosti, parodontno zdravlje i oralna higijena, konzumacija alkoholnih i duhanskih proizvoda i nekontrolirani diabetes. ORN se klasificira u tri stadija prema opsegu zahvaćenosti kosti i pojavi znakova kao što su patološka fraktura čeljusti, nekroza kože i pojava fistula.

Liječenje ORN je dugo i nepredvidivo. Stadij I liječi se konzervativno oralnim antisepticima. Stadij II liječi se sistemskim antibioticima, i po potrebi sekvestrektomijom s primarnim zatvaranjem rane. Stadij III liječi se resekcijom zahvaćenog segmenta kosti i rekonstrukcijom koštano-mišićnim režnjem.

Zbog nepredvidive i dugotrajne terapije, u svih pacijenata potrebno je poduzeti mjere za prevenciju ORN. Navedene mjere uključuju stomatološku sanaciju s ekstrakcijama svih zuba koje je potrebno ekstrahirati prije zračenja. Nakon zračenja potrebno je redovito kontrolirati pacijenta, provoditi svakodnevnu fluoridaciju zuba i temeljitu oralnu higijenu kako bi se potrebe za ekstrakcijama nakon zračenja svele na minimum. Navedene mjere mogu smanjiti incidenciju ORN za 3 puta.

12. Summary

OSTEORADIONECROSIS – RISK FACTORS AND PREVENTION

Osteoradionecrosis is a very rare but the most serious complication of radiation to the head and neck, occurring in 2% of patients. It is manifested by an area of exposed bone which persists for more than three months. ORN may or may not be accompanied by symptoms such as pain, bad breath and paresthesia which can significantly reduce the quality of life. Risk factors for ORN are trauma (including dental extraction), tumor location, total dose of radiation, surface area of the irradiated bone, periodontal health and oral hygiene, consumption of alcohol and tobacco products, and uncontrolled diabetes. ORN is classified into three stages according to the extent of bone involvement and the appearance of signs such as pathological fracture of the jaw, necrosis of the skin and the appearance of fistulae.

The treatment of ORN is long and unpredictable. Stage I is treated conservatively with oral antiseptics. Stage II is treated with systemic antibiotics, and, where appropriate, sequestrectomy with primary wound closure. Stage III is treated with a resection of the affected bone segment and reconstruction with a bone-muscle flap.

Because of the unpredictable and long-term therapy, all patients need to take measures for the prevention of ORN. These include dental treatment with extractions of teeth that need to be extracted prior to radiation. After radiation, the patient should have regular checkups, conduct daily fluoridation of the teeth and a thorough oral hygiene to minimize the need for extractions after radiation. These measures can reduce the incidence of ORN by up to 3 times.

13. Literatura

1. Wong JK, Wood RE, McLean M. Conservative management of osteoradionecrosis. *Oral Surg Oral Med Oral Pathol Oral Radiol Endod.* 1997; 84:16–21.
2. Jansma J, Vissink A, Spijkervet FKL, Roodenburg JLN, Panders AK, Vermey A, Szabó BG, Gravenmade EJ. Protocol for the prevention and treatment of oral sequelae resulting from head and neck radiation therapy. *Cancer.* 1992; 1970:2171–80.
3. Jansma J, Vissink A, Bouma J, Vermey A, Panders AK, Gravenmade EJ. A survey of prevention and treatment regimens for oral sequelae resulting from head and neck radiotherapy used in Dutch radiotherapy institutes. *Int J Radiat Onc Biol Phys.* 1992; 24:359–67.
4. Regaud C. Sur la necrose des os attendé par un processus cancreux et traites par les radiaions. *Compt Rend Soc Biol.* 1992; 87:427.
5. Ewing J. Radiation osteitis. *Acta Radiol.* 1926; 6:399–412.
6. Meyer I. Infectious diseases of the jaws. *J Oral Surg.* 1970; 28:17– 26.
7. Titterington WP. Osteomyelitis and osteoradionecrosis of the jaws. *J Oral Med.* 1971;26:7–16.
8. Marx RE. A new concept in the treatment of osteoradionecrosis. *J Oral Maxillofac Surg.* 1983; 41:351–7.
9. Chrchanovic BR, Reher P, Sousa AA, Harris M. Osteoradionecrosis of the jaw – a current overview – part 1: Physiopatology and risk and predisponing factors. *J Oral Maxillofac Surg.* 2010; 14(1):3-16.

10. Nabil S, Samman N. Risk factors for osteoradionecrosis after head and neck radiation: a systematic review. *Oral Surg Med Oral Pathol Oral Radiol.* 2012; 113(1):54-69.
11. Watson WL, Scarborough JE. Osteoradionecrosis in intraoral cancer. *Am J Roentgen.* 1983; 40:524–34.
12. Rohrer MD, Kim Y, Fayos JV. The effect of cobalt-60 irradiation on monkey mandibles. *Oral Surg Oral Med Oral Pathol.* 1979; 48:424–40.
13. Galler C, Epstein JB, Guze KA, Buckles D, Stevenson-Moore P. The development of osteoradionecrosis from sites of periodontal disease activity: report of 3 cases. *J Periodontol.* 1992; 63:310–16.
14. Thorn JJ, Hansen HS, Specht L, Bastholt L. Osteoradionecrosis of the jaws: clinical characteristics and relation to the field of irradiation. *J Oral Maxillofac Surg.* 2000; 58:1088–93.
15. Katsura K, Sasai K, Sato K, Saito M, Hoshina H, Hayashi T. Relationship between oral health status and development of osteoradionecrosis of the mandible: a retrospective longitudinal study. *Oral Surg Oral Med Oral Pathol Oral Radiol Endod.* 2008; 105:731–8.
16. Kluth EV, Jain PR, Stuchell RN, Frich JC Jr. A study of factors contributing to the development of osteoradionecrosis of the jaws. *J Prosthet Dent.* 1988; 59:194–201.
17. Alfred R, Wright-Pascole R. Acute limb ischaemia in a septic patient with diabetic ketoacidosis. *West Indian Med J.* 2011 Mar; 60(2):214-6.

18. Reuther T, Schuster T, Mende U, Kübler A. Osteoradionecrosis of the jaws as a side effect of radiotherapy of head and neck tumour patients—a report of a thirty-year retrospective review. *Int J Oral Maxillofac Surg.* 2003; 32:289–95.
19. Marx RE. Osteoradionecrosis: a new concept of its pathophysiology. *J Oral Maxillofac Surg.* 1983; 41:283–8.
20. StevensMR,MarxRE. Complete resolution of osteoradionecrosis with a new protocol combining hyperbaric oxygen and resection. *Scientific Abstracts session 63rd Annual AAOMS Meeting.* 1981.
21. Assael LA. New foundations in understanding osteonecrosis of the jaws. *J Oral Maxillofac Surg.* 2004; 62:125–6.
22. Epstein JB, Wong FLW, Stevenson-Moore P. Osteoradionecrosis: clinical experience and a proposal for classification. *J Oral Maxillofac Surg.* 1987; 45:104–10.
23. Beumer J 3rd, Curtis T, Harrison RE. Radiation therapy of the oral cavity: sequelae and management, part 1. *Head Neck Surg.* 1979; 1:301–12.
24. Lyons A, Ghazali N. Osteoradionecrosis of the jaws: current understanding of its pathophysiology and treatment. *Br J Oral Maxillofac Surg.* 2008; 46:653–60.
25. Morton ME, Simpson W. The management of osteoradionecrosis of the jaws. *Br J Oral Maxillofac Surg.* 1986; 24:332–41.
26. Schwartz HC, Kagan AR. Osteoradionecrosis of the mandible: scientific basis for clinical staging. *Am J Clin Oncol* 2002; 25:168–71.
27. Schiødt M, Hermund NU. Management of oral disease prior to radiation therapy. *Support Care Cancer.* 2002; 10:40-3.

28. Toljanic JA, Heshmati RH, Bedard JF. Dental follow-up compliance in a population of irradiated head and neck cancer patients. *Oral Surg Oral Med Oral Pathol Endod.* 2002; 93:35-8.
29. Tong AC, Leung AC, Cheng JC, Sham J. Incidence of complicated healing and osteoradionecrosis following tooth extraction in patients receiving radiotherapy for treatment of nasopharyngeal carcinoma. *Aust Dent J.* 1999; 44:187-94
30. Friedman RB. Osteoradionecrosis: causes and prevention. *NCI Monogr.* 1990; 9:145-9.
31. Perić M, Perković I, Brailo V. Zračenje glave i vrata i komplikacije u usnoj šupljini. *Sonda.* 2012; 13(23): 99-103.
32. Kanatas AN, Rogers SN, Martin MV. A survey of antibiotic prescribing by maxillofacial consultants for dental extractions following radiotherapy to the oral cavity. *Br Dent J.* 2002; 192(3):157-60.
33. Little J, Falace D, Miller C, Rhodus N. *Dental management of the medically compromised patient* 8th ed. St. Louis: Mosby, 2012.
34. Maxymiw WG, Wood RE, Liu FF. Postradiation dental extractions without hyperbaric oxygen. *Oral Surg Oral Med Oral Pathol.* 1991; 72:270-4.
35. Beumer J, Curtis T, Harrison R. Radiation therapy of the oral cavity: sequelae and management, Part 1. *Head Neck Surg.* 1979; 1:301-12.
36. Beumer J, Curtis T, Harrison R. Radiation therapy of the oral cavity: sequelae and management, Part 2. *Head Neck Surg.* 1979; 1:392-408.

37. Nabil S, Samman N. Incidence and prevention of osteoradionecrosis after dental extraction in irradiated patients: a systematic review. *Int J Oral Maxillofac Surg.* 2011; 40(3):229-43.
38. Chrcanovic BR, Reher P, Sousa AA, Harris M. Osteoradionecrosis of the jaws – a current overview – Part 2: dental management and therapeutic options for treatment. *Oral Maxillofac Surg.* 2010; 14(2):81-95.
39. Marx RE, Johnson RP, Kline SN. Prevention of osteoradionecrosis: a randomized prospective clinical trial of hyperbaric oxygen versus penicillin. *J Am Dent Assoc.* 1985; 111:49-54.
40. Myers RAM, Marx RE. Use of hyperbaric oxygen in postradiation head and neck surgery. *NCI Monogr.* 1990; 9:151-7.
41. Jacobson AS, Buchbinder D, Hu K, Urken ML. Paradigm shifts in the management of osteoradionecrosis of the mandible. *Oral Oncol.* 2010; 46(11):795-801.
42. Hayashi M, Pellecer M, Chung E, Sung E. The efficacy of pentoxifylline/tocopherol combination in the treatment of osteoradionecrosis. *Spec Care Dentist.* 2015; [Epub ahead of print]
43. Robard L, Louis MY, Blanchard D, Babin E, Delanian S. Medical treatment of osteoradionecrosis of the mandible by PENTOCLO: preliminary results. *Eur Ann Otorhinolaryngol Head Neck Dis.* 2014; 131(6):333-8.
44. McLeod NM, Pratt CA, Mellor TK, Brennan PA. Pentoxifylline and tocopherol in the management of patients with osteoradionecrosis, the Portsmouth experience. *Br J Oral Maxillofac Surg.* 2012; 50(1):41-4.

45. Delanian S, Depondt J, Lefaix JL. Major healing of refractory mandible osteoradionecrosis after treatment combining pentoxifylline and tocopherol: a phase II trial. *Head Neck*. 2005; 27(2):114-23.
46. Patel Y, Bahlhorn H, Zafar S, Zwetchkenbaum S, Eisbruch A, Murdoch-Kinch CA. Survey of Michigan dentists and radiation oncologists on oral care of patients undergoing head and neck radiation therapy. *J Mich Dent Assoc*. 2012; 94(7):34-45.
47. Mainali A, Sumanth KN, Ongole R, Denny C. Dental consultation in patients planned for/undergoing/post radiation therapy for head and neck cancers: a questionnaire-based survey. *Indian J Dent Res*. 2011; 22(5):669-72.

15. Životopis

Filip Marijan rođen je u Zagrebu 24. lipnja 1986. godine. Nakon završene osnovne škole 2001. godine upisuje I gimnaziju u Zagrebu koju završava 2005. godine. Iste godine upisuje Stomatološki fakultet Sveučilišta u Zagrebu.