

# Estetska implantoprotetska rješenja na prednjim zubima

---

**Kosović, Nika**

**Master's thesis / Diplomski rad**

**2024**

*Degree Grantor / Ustanova koja je dodijelila akademski / stručni stupanj:* **University of Zagreb, School of Dental Medicine / Sveučilište u Zagrebu, Stomatološki fakultet**

*Permanent link / Trajna poveznica:* <https://um.nsk.hr/um:nbn:hr:127:777441>

*Rights / Prava:* [In copyright](#) / [Zaštićeno autorskim pravom.](#)

*Download date / Datum preuzimanja:* **2024-11-09**



*Repository / Repozitorij:*

[University of Zagreb School of Dental Medicine  
Repository](#)





Sveučilište u Zagrebu  
Stomatološki fakultet

Nika Kosović

**ESTETSKA  
IMPLANTOPROTETSKA  
RJEŠENJA NA PREDNjim  
ZUBIMA**

DIPLOMSKI RAD

Zagreb, 2024. godina

Rad je ostvaren na Zavodu za mobilnu protetiku Stomatološkog fakulteta Sveučilišta u Zagrebu.

Mentor rada: izv. prof. dr. sc. Dino Buković, Zavod za mobilnu protetiku Stomatološkog fakulteta Sveučilišta u Zagrebu.

Lektor hrvatskog jezika: Iva Pavušek Rakarić, profesor hrvatskoga jezika, diplomirani lingvist i knjižničar

Lektor engleskog jezika: Denis Plavetić, profesor engleskog jezika, povijesti i književnosti

Rad sadrži: 42 stranice

0 tablica

11 slika

Rad je vlastito autorsko djelo, koje je u potpunosti samostalno napisano uz naznaku izvora drugih autora i dokumenata korištenih u radu. Osim ako nije drukčije navedeno, sve ilustracije (tablice, slike i dr.) u radu su izvorni doprinos autora diplomskog rada. Autor je odgovoran za pribavljanje dopuštenja za korištenje ilustracija koje nisu njegov izvorni doprinos, kao i za sve eventualne posljedice koje mogu nastati zbog nedopuštenog preuzimanja ilustracija, odnosno propusta u navođenju njihova podrijetla.

## **Zahvala**

Veliko hvala mojem mentoru izv. prof. dr. sc. Dini Bukoviću na strpljenju, savjetima i pomoći prilikom pisanja diplomskog rada.

Hvala i mojim roditeljima koji su moji najglasniji navijači od prvog dana i najveća podrška bez obzira o čemu se radi. Hvala vam što vjerujete u mene i uvijek me potičete da budem hrabra, srčana i odvažna.

Beskrajno hvala mojoj grupi i Faks *family* što su mi kroz ovih šest godina olakšali sve uspone i padove uz smijeh, zabavu i loše fore. Bez vas ovo studiranje ne bi ni upola bilo tako dobro.

Mojim vječnim osloncima koje su neprestani izvor dobrih savjeta i zafrkancije, Faber i Noah. Vjerujem da nikad niste mislile da ćete toliko toga znati o zubima prije šest godina. S razlogom ste glavne!

I za kraj, Sven. Hvala ti. Sve drugo znaš.

Bez svih vas ja ne bih bila ja, i ovaj je rad i vaša zasluga. Volim vas.

# ESTETSKA IMPLANTOPROTETSKA RJEŠENJA NA PREDNJIM ZUBIMA

## Sažetak

Rješenja djelomične bezubosti u estetskoj zoni predstavljaju zahtjevan zadatak kliničaru s obzirom na količinu preostale kosti, raspored preostalih zuba, zdravlje mekih tkiva te estetske zahtjeve ove regije. Suvremena stomatologija nudi implantoprotetsku terapiju kao rješenje za nadomještanje zuba zbog postizanja stabilnosti fiksnim protetskim radom, neovisnosti o preostalim zubima nosačima te očuvanju tvrdog zubnog tkiva. Postoji nekoliko implantoloških sustava koji se trenutno koriste u terapiji, a po obliku razlikujemo konvencionalne dvodijelne i jednodijelne dentalne implantate. Jedinstveni dizajn jednodijelnih implantata koji se sastoji od integriranog kirurškog i protetskog dijela nudi prednosti poput smanjenog rizika za upalu tkiva oko implantata, kao i ubrzanog cijeljenja. Indicirani su u slučajevima nedostataka alveolarne kosti te su savršeni za uska područja bezubog grebena. Najveća prednost ispred konvencionalnih implantata je mogućnost imedijatnog opterećenja i postave protetskog nadomjeska, čime terapijski postupak traje samo nekoliko dana. Vrlo povoljno djeluje u estetskoj regiji, jer sjajno utječe na cijeljenje mekih tkiva zbog minimalno invazivnog postupka ugradnje. Očuvani su marginalni rubovi gingive zbog neposredne postave krunica čime se estetski upotpunjuje završni izgled protetskog rada. Ovim sustavom moguće je jednostavnije i uz manje komplikacija riješiti problem nadomještanja zuba u anteriornoj regiji, posebice u slučaju minimalne količine kosti.

**Ključne riječi:** jednodijelni dentalni implantati, estetska zona, protetski nadomjestak

# **AESTHETIC IMPLANTOPROSTHETIC SOLUTIONS ON THE FRONT TEETH**

## **Summary**

Managing partial edentulism in the aesthetic zone poses significant challenges for clinicians, particularly concerning the available bone volume, the alignment of remaining teeth, the health of soft tissues and the high aesthetic expectations in this region. Modern dentistry offers implantoprosthodontic therapy as a solution for tooth replacement, providing stability through fixed prosthetics, independence from remaining abutment teeth and preservation of hard dental tissues. Currently, several implant systems are employed in clinical practice, with a key distinction between conventional two-piece implants and one-piece implants based on their structural design. One-piece implants, which integrate both surgical and prosthetic components, offer several advantages, including a lower risk of peri-implant tissue inflammation and faster healing times. These implants are particularly beneficial in cases of limited alveolar bone and are well-suited for narrow edentulous ridges. A major benefit of one-piece implants over conventional systems is the potential for immediate loading and prosthetic placement, significantly reducing the overall treatment time to just a few days. This approach is especially advantageous in the aesthetic zone, as it supports soft tissue healing due to the minimally invasive nature of the surgical procedure. The preservation of marginal gingival contours through immediate prosthetic placement further enhances the final aesthetic result. Overall, one-piece implant systems offer a simplified and effective solution for tooth replacement in the anterior region, particularly in cases with limited bone volume.

**Key words:** one-piece dental implants, aesthetic zone, prosthetic restoration

## SADRŽAJ

1. UVOD.....	2
2. DJELOMIČNA BEZUBOST.....	5
2.1. KLASIFIKACIJA DJELOMIČNE BEZUBOSTI.....	6
2.2. TERAPIJA DJELOMIČNE BEZUBOSTI.....	8
I.    MOSTOVI.....	8
II.   DJELOMIČNE PROTEZE.....	9
III.  KOMBINIRANI PROTETSKI RADOVI.....	10
IV.  PROTETSKI RADOVI NA IMPLANTATIMA.....	10
3. JEDNODIJELNI DENTALNI IMPLANTATI.....	13
3.1. VRSTE JEDNODIJELNIH DENTALNIH IMPLANTATA.....	13
3.2. PLANIRANJE TERAPIJE.....	16
3.3. PREDNOSTI I NEDOSTACI.....	18
4. ESTETIKA IMPLANTOPROTETSKOG RADA.....	21
4.1. FAKTORI KOJI UTJEČU NA ESTETIKU PROTETSKOG RADA.....	21
5. PRIKAZ SLUČAJA.....	24
6. RASPRAVA.....	32
7. ZAKLJUČAK.....	35
8. LITERATURA.....	37
9. ŽIVOTOPIS AUTORA.....	42

## **Popis skraćenica**

CBCT – (eng. *cone beam computed tomography*) – *cone beam* kompjutorizirana tomografija

KOS – (eng. *Compression Implant*) – kompresijski implantati

BCS – (eng. *Basal Cortical Screw*) – bikortikalni implantat tipa vijka

BOI – (eng. *Basal Osseo-integrated Implant*) – lateralni bazalni implantat tipa diska

TOI – (eng. *Trans Osseous Implant*) – transosealni implantat

CAD/CAM – (eng. *Computer-aided design and Computer-aided manufacturing*) – računalno potpomognut dizajn i proizvodnja

PMMA – (eng. *polymethyl methacrylate*) – polimetilmetakrilat





U svakodnevnoj kliničkoj praksi često se susrećemo s pacijentima koji su zbog određenih okolnosti izgubili jedan ili više zuba te se javljaju u ordinaciju dentalne medicine sa željom za funkcionalnom i estetskom protetskom rehabilitacijom. Razlozi bezubosti najčešće mogu biti karijes i neadekvatno liječenje, trauma ili parodontitis. Protetsko zbrinjavanje iznimno je važno zbog same osnovne funkcije nadomještanja zubi, ali i vraćanja funkcije cijelog stomatognatnog sustava, poput žvačne, okluzijske, fonetske, estetske i psihosocijalne.

U prošlosti su rješenja za djelomičnu bezubost bila vrlo ograničavajuća zbog manjka kvalitetnih materijala i nerazvijene tehnologije. Sanacija djelomične bezubosti ovisi o nekoliko čimbenika, ponajviše o rasporedu i kvaliteti preostalih zuba i parodontnog ligamenta te međučeljusnim odnosima. Isto tako, sve bitniji utjecaj ima i estetika koja mora biti zadovoljavajuća, pogotovo u anteriornom dijelu čeljusti, te naravno i same financijske mogućnosti pacijenta. Nadoknadu zuba moguće je realizirati fiksnim mostom koji povezuje zube nosače, djelomičnim protezama, kombiniranim fiksno-mobilnim protetskim radovima te protetskim radom na implantatima. (1)

Dentalni implantati stekli su svoju popularnost zahvaljujući konusnom obliku koji nalikuje i oponaša korijen izgubljenog zuba. Građeni su od biokompatibilnog aloplastičnog materijala i implantirani su ispod mukoze u kost kako bi se osigurala retencija i potpora za protetski rad. Prednost dentalnih implantata poboljšano je očuvanje razine kosti na bezubom grebenu i sprječavanje resorpcije, što je iznimno bitno za očuvanje integriteta okolne kosti i mekih tkiva. (1) Postotak uspješnosti implantata vrlo je visok, preko 97 % u proteklih deset godina, i upravo je zbog tog implantologija široko prihvaćena kao vodeća grana u rehabilitaciji djelomične bezubosti. (2) Ključna odrednica uspješnosti implantata je njegova integracija u kost i stvaranje direktne veze između površine implantata i živeće kosti bez interponiranog mekog tkiva između, što nazivamo oseintegracijom. (3) Na optimalnu oseintegraciju i primarnu stabilnost implantata utječe nekoliko čimbenika, primjerice površina i oblik implantata, kirurške tehnike ugradnje te čimbenici povezani s domaćinom. (4)

Poseban sustav dentalnih implantata koristi se kako bi pojednostavio terapijski postupak i smanjio rizik za infekciju i otežano cijeljenje koštanih tkiva. Prednost im je jednofazna tehnika kirurške ugradnje i očuvanje koštanog tkiva, a moguće ih je imedijatno opteretiti, stoga se pacijentima vrlo brzo može vratiti funkcija. Riječ je o jednodijelnim implantatima, gdje je suprastruktura već povezana sa samim implantatom od procesa izrade, za razliku od konvencionalnih dvodijelnih implantata čiji se dijelovi spajaju naknadno. (5) Postoji nekoliko vrsta jednodijelnih implantata, ovisno o obliku i primjeni dijele se na bikortikalne, kompresijske

i mini dentalne implantate. Ova skupina implantata ima određene prednosti i nedostatke u primjeni, ali su ponekad i jedina indikacija u slučajevima atrofične čeljusti.

Isto je tako značajna dovoljna količina i kvaliteta kosti. Kod određenog broja pacijenata ona je nezadovoljavajuća, bilo da je uzrokovana traumom, atrofijom alveolarnog grebena, sistemskom bolešću ili lijekovima. (6) Stoga su pacijenti primorani na dodatne zahvate poput koštane augmentacije ili podizanja dna sinusa kako bi se stvorilo dovoljno prostora za mogućnost kirurške ugradnje implantata i oseintegracije. Taj proces iziskuje dulje vrijeme cijeljenja od nekoliko mjeseci i veći financijski izdatak za pacijenta. Time su se razvili jednodijelni implantati koji su modificiranim oblikom i sidrenjem između dva sloja kortikalne kosti postigli primarnu stabilnost i bez dodatnih tehnika nadoknađivanja kosti. (7)

Estetika osmijeha je, uz funkcionalnost, najbitniji faktor svakom pacijentu. Estetska zona anteriornog dijela čeljusti smatra se izazovom u implantoprotetskoj terapiji zbog slabije kvalitete kosti, pozicije zuba i mogućnosti smještaja implantata. Ovisi i o biotipu gingive, kirurškoj tehnici ugradnje, opterećenju i posljedično samoj stabilnosti implantata. (8) Iz protetske perspektive važno je da zubi prate liniju osmijeha te da su odgovarajućeg oblika i boje kako bi osigurali što prirodniji osmijeh. (9)

Svrha ovog rada je prikazati na koji se način može učiniti rehabilitacija djelomične bezubosti jednodijelnim implantatima, uz poštovanje pravila estetike u prednjoj regiji maksile, te opisati prednosti i nedostatke ove tehnike uspoređujući druge konvencionalne metode.

## **2. DJELOMIČNA BEZUBOST**

Bezubost ima značajan utjecaj na opće zdravlje i kvalitetu života, osobito među pacijentima starije životne dobi. (10) Unatoč padu prevalencije bezubosti zadnjih nekoliko godina, zbog produljenog životnog vijeka i starenja populacije i dalje ostaje ozbiljan javnozdravstveni problem diljem svijeta. (11)

Glavni razlozi gubitka zuba su uznapredovali karijes i parodontna bolest, kao i nepravodobno i neadekvatno liječenje. (12) Međutim, osim kliničkih uzroka, bezubost ovisi i o drugim čimbenicima poput socioekonomskog statusa, stupnja obrazovanja, stila života, stavova o općem i oralnom zdravlju te dentalnoj higijeni. (13)

Iako je djelomična bezubost učestalija od potpune, posljedice djelomične bezubosti utječu na kompletno stanje stomatognatnog sustava. Gubitkom zuba dolazi do promjena na čeljustima i žvačnim mišićima, temporomandibularnom zglobu, kao i na preostalim zubima. Ekstrakcijom dolazi do promjene položaja preostalih zuba što narušava biostatičku ravnotežu i stvara štetno opterećenje preostalih zuba i mekih tkiva. Dolazi do nagibanja i rotacija te izrastanja antagonista čime se stvaraju okluzijske interference i smanjuje se učinkovitost žvakanja. Osim žvakanja, okluzijsko opterećenje više nije paralelno s uzdužnom osi zuba, što ima štetni utjecaj na parodontni ligament i samim time preostali zubi slabe. (12) Osim promjena međučeljusnih odnosa uzrokovanih pozicijom zuba, nastaju promjene i na čeljusti. Javlja se resorpcija kosti koja može biti potaknuta samim vađenjem zuba ili nastati uslijed promijenjenog djelovanja žvačnih mišića i neadekvatnog opterećenja parodonta. U slučajevima iznimno atrofične mandibule, moguća je njena deformacija pod funkcijskim opterećenjem žvačnih mišića. (12) Promijenjena okluzija utječe na mišiće uzrokujući promjene u kontrakciji i njihovoj aktivnosti. Posljedično može doći do hiperaktivnosti i hipertrofije mišića poput mišića jezika, a učestalo zbog neaktivnosti mišića i do atrofije, najčešće maseteričnog mišića. (14) Temporomandibularni zglob i pravilna okluzija osiguravaju skladan odnos između gornje i donje čeljusti. Bezubost uzrokuje promjene i u čeljusnom zglobu tako da se mijenjaju odnosi i morfologija samog zgloba, zbog čega dolazi do ograničavajućih kretnji mandibule. Također, kondil i zglobna pločica premještaju se u zglobnoj jamici što uzrokuje sniženje vertikalne dimenzije. (15) Dugoročno promijenjen položaj donje čeljusti dovodi do remodelacije dijelova zgloba i apozicije kosti što može ostaviti trajne posljedice na cijeli žvačni sustav u obliku perforacije zglobne pločice. Znajući kakav utjecaj bezubost može imati na mastikatorni sustav, ključno je isplanirati odgovarajuću protetsku terapiju djelomične bezubosti s ciljem sprječavanja neželjenih posljedica.

## 2.1 KLASIFIKACIJA DJELOMIČNE BEZUBOSTI

Djelomična bezubost dolazi u mnogo različitih oblika i kombinacija. U svrhu planiranja i provođenja protetske terapije, razvili su se razni sustavi za klasifikaciju djelomične bezubosti. Ovi sustavi služe za standardizaciju u dijagnostici i liječenju pacijenata s djelomičnom bezubosti te su napravljeni sistematično kako bi bili što jednostavniji i prihvatljiviji za uporabu. Svaka klasifikacija trebala bi omogućiti brzu vizualnu ocjenu djelomično bezubog luka, brzo razlikovanje između mukoznog ili dentoalveolarnog opterećenja te biti jednostavna i prepoznatljiva. (12)

Postoji nekoliko sustava temeljenih na topografskim odnosima zuba u čeljusti. Najčešće korištena klasifikacija je dr. Edwarda Kennedyja iz 1925. Ona prati cjelovitost zubnog luka u četiri klase. Klasa I označava obostrano skraćeni zubni luk lateralno, dok je u klasi II samo jednostrano skraćen. U klasi III prekinut je zubni luk u lateralnom dijelu, a u klasi IV prekinut je u prednjem dijelu. Uz klasu, određuje se i potklasa po najdistalnijem bezubom prostoru u zubnom luku. Pri određivanju klase mora se uzeti u obzir i nekoliko Applegateovih pravila, poput zuba koje će se uzimati u obzir za klasifikaciju. Prvo, prije samog određivanja klase, potrebno je učiniti sve planirane ekstrakcije. Ako su drugi i treći molar planirani za vađenje i ne nadoknađuju se, ne uzimaju se u obzir za klasifikaciju, što je bitno jer se klasifikacija određuje po najdistalnijem bezubom prostoru. Ako će ipak biti uporišni zubi, onda utječe na odabir klase. Nije bitna veličina, već broj bezubih prostora koji određuje potklasu. Klasa IV ne može imati potklasu, jer je ona upravo određena distalnim bezubim prostorima. (12) Prednosti Kennedy klasifikacije su sistematičnost i brzo svrstavanje djelomično bezubih lukova, ali je nedostatak što ne uzima u obzir i suprotnu čeljust i njihovu okluziju.

Stoga je osmišljena Eichner klasifikacija koja se temelji na broju sačuvanih potpornih zona čeljusti, odnosno antagonističkih kontakata na premolarima i molarima. Četiri su potporne zone u svakoj čeljusti. Sistem se sastoji od tri klase koje proučavaju ima li antagonističkih dodira i jesu li ti dodiri u potpornim zonama. U klasi I postoje antagonistički kontakti u svim potpornim zonama, a potklase govore nedostaju li neki zubi izvan potpornih zona. U klasi II antagonistički dodiri nisu u svim potpornim zonama te potklase određuju koliko je zona u antagonističkom kontaktu. Klasa III je značajna, jer nema antagonističkih dodira te potklasa otkriva koji su zubi očuvani, ali nisu u kontaktu. (16)

Teško je osmisлити univerzalnu klasifikaciju koja bi uvrstila sve mogućnosti. Nijedna od ovih klasifikacija nije zadovoljila sve aspekte, jer nije uzeto u obzir stanje okolnih zuba i zuba antagonista, kao i stanje bezubog grebena.

Sukladno tome, The American College of Prosthodontics (ACP) je kreirao klasifikaciju djelomične bezubosti koja se temelji na određivanju protetskog dijagnostičkog indeksa (PDI). Analiziraju se čimbenici poput lokacije i opsega bezubog područja, stanja uporišnih zuba i bezubog grebena te okluzije. Sastoji se od četiri klase koje progrediraju ovisno o kompleksnosti slučaja i time određuju terapiju. Klasa I je kod minimalno složene djelomične bezubosti koja zahvaća samo jedan zubni luk. Uporišni zubi i potporne anatomske strukture minimalno su kompromitirane i ne zahtijevaju preprotetsku terapiju, a okluzijski odnosi su stabilni. U klasi II djelomična je bezubost umjereno složena. Iako zahvaća samo jedan zubni luk, zubi nosači su kompromitirani te trebaju određenu preprotetsku i protetsku terapiju, a okluzijski odnosi su relativno stabilni. Situacija u klasi III zahvaća jednu ili obje čeljusti i bitno su kompromitirane potporne anatomske strukture i okolni zubi. Uporišni zubi zahtijevaju složeniju protetsku terapiju te rekonstrukciju okluzijskih odnosa bez promjene vertikalne dimenzije. Klasa IV je najsloženija i zahtijeva kompletnu protetsku rehabilitaciju obje čeljusti zbog teško oslabljenih preostalih uporišnih zuba i cijele okluzijske sheme, koja utječe na smanjenje vertikalne dimenzije okluzije. (17)

Ovakav funkcijski tip klasifikacije koristan je u dijagnosticiranju i planiranju terapije djelomične bezubosti, jer jedina uzima u obzir i stanja susjednih zuba i potpornih struktura koje su nam od važnosti za izradu protetskih nadomjestaka. Već iz same klasifikacije dobivamo podatke o planiranju terapije što pojednostavljuje i proces u komunikaciji između liječnika i pacijenta i olakšava donošenje odluke o metodi liječenja.

## 2.2 TERAPIJA DJELOMIČNE BEZUBOSTI

Cilj svake terapije bezubosti je nadoknaditi nedostajale zube i vratiti žvačnu, fonetsku, estetsku i psihosocijalnu funkciju. Gubitkom zuba dolazi se do narušavanja strukturalne cjelovitosti zubnog niza i raznih nepoželjnih posljedica, poput pomicanja i naginjanja zuba u bezubi prostor te utjecaja na čeljusti, mišiće i zglobove. Ponekad dolazi do pretjeranog izrastanja antagonista u bezubi prostor i remećenja okluzijske ravnine, što posljedično dovodi do potrebe planiranja protetske sanacije u obje čeljusti kako bi se vratio funkcionalni odnos. (18) Stoga se može zaključiti da je uspostavljanje pravilne okluzije i povoljnih međučeljusnih odnosa primarno u protetskoj rehabilitaciji.

U plan protetske terapije uključuju se anamneza, klinički i radiološki pregled, a svakako treba uzeti u obzir i pacijentove ideje i mogućnosti. Pristup svakom pacijentu i situaciji jedinstven je budući da sanacija djelomične bezubosti nudi različite terapijske mogućnosti. U njih se ubrajaju fiksna rješenja poput mostova, mobilne djelomične proteze, kombinirani protetski nadomjesci te protetska rješenja na implantatima. Planiranje terapije ovisi o rasponu i rasporedu bezubog prostora, biološkoj vrijednosti zuba nosača i stanju parodontnog ligamenta, stanju bezubog grebena i esteticima.

### I. MOSTOVI

Mostovi su fiksnoprotetski nadomjesci koji se sastoje od sidra i tijela mosta. Sidro je najčešće krunica koja se nalazi na izbrušenim zubima nosačima i povezuje ga se s tijelom mosta, kojim se nadoknađuju izgubljeni zubi. Bitan je raspored uporišnih zuba kako raspon mosta ne bi bio prevelik i sadržavao više od četiri člana koja se nadoknađuju. (19) Najprije se radi procjena zuba nosača kako bi opterećenje kojem će zub biti izložen bilo što optimalnije. U procjenu biološkog aspekta spada anatomski građa korijena i okolne alveolarne kosti te mobilnost zuba koja mora biti fiziološka. Povoljan omjer krune i korijena zuba nosača iznosi 2:3, ali je prihvatljiv i omjer 1:1 kako bi zubi uspješno podnijeli opterećenje lateralnih sila. Također, što su korijeni širi u vestibulo-oralnom smjeru, divergentniji i veće površine, opterećenje se usmjerava na parodontni ligament i zubi su stabilniji. Terapiju zuba koje nadomještamo mostom planiramo po Anteovu pravilu koje govori da ukupna površina korijena zuba nosača mora biti veća ili jednaka korijenskoj površini zuba koje nadomještamo. (18,19) Prema tome, mostovi sidreni na zubima nosačima indicirani su za nadomještanje do dva međučlana u stražnjoj regiji ili za maksimalno nadomještanje četiri inciziva. Uporišni zubi s najviše površine korijena i stabilnog položaja u alveolarnoj kosti najčešće su očnjaci i molari. Na zubima



nosačima vrši se paralelizacija brušenjem za most, nakon čega se stavljaju krunice. Mostovi najčešće imaju distalni nosač, ali moguća je i opcija kraćeg privjeska. Odlično su rješenje za manje raspona kod umjereno resorbiranog alveolarnog grebena gdje zubi nosači ionako trebaju nadomjestak zbog prijašnjih većih rekonstrukcija. (18) Pacijenti preferiraju mostove zbog jednostavnosti postupka izrade. Metoda je manje invazivna od ugradnje dentalnih implantata te traje kraće pošto ne zahtijeva čekanje oseintegracije implantata i kosti. (20)

## II. DJELOMIČNE PROTEZE

U slučajevima većeg gubitka tvrdog i mekog tkiva usne šupljine te prevelikog raspona bezubog grebena, indicirane su djelomične proteze. To su mobilni nadomjesci koje pacijent može samostalno postavljati i uklanjati, a nadomješta prirodno izgubljene zube i tkiva ležišta. (21) Sastoje se od baze proteze, umjetnih zuba te retencijskih elemenata koji se oslanjaju na uporišne zube. Bazu čine sedla, koja se nalaze na bezubim grebenima, kao i velika spojka koja spaja sedla i ostale elemente obje strane. Uloga joj je da doprinosi poboljšanju retencije i stabilizacije proteze odupirući se horizontalni silama koje je nastoje odvojiti od ležišta. Za izravnu retenciju proteze na uporišnim zubima koriste se kvačice i upirači. Time je cilj usmjeriti prijenos žvačne sile na parodontni ligament uporišnog zuba kako bi se rasteretilo opterećenje s mekih tkiva ležišta. (22) Nadomještanjem zubnih tkiva radi se okluzalna rehabilitacija i vraćanje žvačne funkcije. Kriteriji procjene uporišnih zuba nisu toliko zahtjevni kao za nosače za mostove. Oni mogu biti nagnuti ili divergirati, ali neće biti smetnja prilikom izrade retencijskih i stabilizacijskih elemenata proteze. Isto tako, zubi kratke kliničke krune u potpunosti su iskoristivi kao uporišni, za razliku od zuba nosača u mostovima koji moraju imati dovoljan omjer krune i korijena. Pojačana resorpcija alveolarnog grebena i promijenjeno meko tkivo može se nadoknaditi akrilatnim krilima što poboljšava estetski i funkcijski problem. Stoga su djelomične proteze indicirane prilikom većih defekata kosti i mekog tkiva te se koriste za nadoknađivanje većeg raspona bezubog grebena ili više bezubih prostora. U stražnjem segmentu mogu se nadoknaditi dva ili više zuba s ili bez distalnog uporišnog zuba, a u prednjem segmentu više od četiri inciziva, kao i očnjak zajedno s dva ili više susjednih zuba. (18) Izvrsno su rješenje kada nema distalnog nosača pa se opterećenje dijeli na uporišni zub i mukoznu sluznicu grebena. Iako nisu prvi izbor pacijenata, djelomične proteze tražene su kao alternativna opcija fiksnim mostovima i zbog svoje niže cijene.

### **III. KOMBINIRANI PROTETSKI RADOVI**

Razvitak kombiniranih radova temelji se na nezadovoljavajućoj estetici djelomičnih proteza te nedostatnoj stabilizaciji i retenciji kvačicama. Strukturno se sastoje od fiksnog dijela, koji je pričvršćen za zub nosač ili implantat, mobilne djelomične proteze te retencijskog elementa koji ih povezuje. Proteze mogu biti retinirane različitim veznim elementima, a njihov odabir ovisi o rasporedu preostalih zuba u čeljusti te njihovom parodontološkom statusu, okluzalnim silama, rasporedu antagonističkih zuba te parafunkcijskim kretanjama. (23) Retencijski elementi koji su mogući su etečmeni, prečke, zglojni pričvrsci, teleskopske i konusne krunice. To su lijevane veze između mobilnog nadomjeska i fiksno cementiranog nadomjeska. Sastoje se od matrice, koja je stabilna na fiksnom nadomjesku te patrice koja je dio mobilne djelomične proteze. Njihovom svezom dobivamo stabilnost proteze na horizontalne i vertikalne sile, stoga proteza ostaje na mjestu. Dok se etečmeni i prečke temelje na krutoj vezi, teleskopske i konusne krunice svoju retenciju zahvaljuju sili trenja. (24) Odlučuje se za kombinirane protetske radove kad se želi pravilno prenijeti žvačne sile na parodont uporišnih zuba, a to nije izvedivo s fiksnim radom iz niza razloga. Nadalje, povezivanje relativno nestabilnih zuba u blok djeluje profilaktički na parodontni ligament. Također, estetsko skriveni vezni elementi igraju važnu ulogu u pacijentovu izboru ove metode, posebice na prednjim zubima. Osim boljeg prijenosa sila, kombinirani radovi pristupačniji su za pacijente i zbog lakšeg održavanja oralne higijene. (25)

### **IV. PROTETSKI RADOVI NA IMPLANTATIMA**

Suvremena rješenja djelomične bezubosti dovode do implantoprotetike koja se pokazuje kao vrlo uspješna metoda sanacije. Idealna je zamjena za fiksne mostove na zubima nosačima, jer ne zahtijeva preparaciju zuba i time potiče očuvanje tvrdih zubnih tkiva, a prikladna je i za pacijente koji ne žele djelomične proteze. Ugradnjom implantata može se nadoknaditi i samo jedan zub, a u slučajevima većeg bezubog raspona i do šest zuba u kvadrantu. Mogu biti u obliku pojedinačnih krunica, fiksnog mosta sidrenog na implantatima, kao i djelomične ili potpune proteze sidrene na implantatima. Podvojena su mišljenja autora o spajanju zuba nosača i implantata kao potpore u istoj fiksnoj djelomičnoj protezi zbog različite sile opterećenja na zubu i na implantatu. Protetska suprastruktura na implantatu svakako bi trebala biti usmjerena na način da okluzijske sile djeluju što vertikalnije i da se opterećenje prenosi na implantat u kosti. Time se izbjegava učinak štetnih lateralnih sila koje narušavaju stabilnost kompletnog rada. Preporučeno je da sidrišta fiksnog mosta na implantatima kod dužih raspona budu na oba kraja i u sredini kao član. Također, da postoji središnji nosač kod mostova s tri ili više međučlanova. (18) Naravno, ograničenje implantološke terapije svakako je anatomska građa

alveolarne kosti koja mora biti dovoljne debljine i gustoće, a da greben nije preuzak za protetsku nadogradnju. Uz to, ograničenje je i opće zdravstveno stanje pacijenta zbog kirurškog dijela terapije, kao i njihove financijske mogućnosti. Stoga je važno naglasiti da su u implantoprotetskoj rehabilitaciji vrlo bitni dijagnostički parametri i pravilno planiranje terapije. (26) Ukoliko je zadovoljen biološki faktor strukture alveolarne kosti i moguća je kirurška ugradnja, implantoprotetska rješenja djelomične bezubosti svakako bi se mogla staviti u sam vrh odabira odgovarajuće terapije. Prednosti su održavanje razine alveolarne kosti nakon bezubosti, vraćena funkcija žvakanja i govora, kao i pospješena estetika rada. Dokazana je i dulja trajnost nadomjestaka sidrenih na implantatima, uz pravilno održavanje, za razliku od nadomjestaka na zubima nosačima. (27) Bitna je i pacijentova udobnost, gdje se fiksnim radom na implantatima skraćuje proces prilagodbe na novi nadomjestak, za razliku od prilagodbe na parcijalne proteze.

### **3. JEDNODIJELNI DENTALNI IMPLANTATI**

Pokušavajući riješiti problem strukturne slabosti dvodijelnih implantata koji se nalazi u samom spoju implantata i njegove suprastrukture, 1970-ih su se proširili jednodijelni implantati. Njihova posebnost je jedinstveni spoj kirurške i protetske komponente u jednom, bez mikrorazmaka, što dovodi do minimalnog gubitka kosti periimplantno. (28) Mikrorazmak između implantata i njegove suprastrukture može sadržavati bakterije, koje korištenjem implantata mogu uzrokovati upalnu reakciju tvrdih i mekih tkiva. Stoga ovakav integrirani dizajn osigurava smanjen gubitak marginalne kosti. (5) Takva transmukozna suprastruktura, tj. abutment spojen sa samim implantatom nalikuje prirodnom zubu i nudi različite prednosti, poput snažnije konstrukcije i dizajna implantata, kao i jednostavnosti i brzine cijeljenja, s obzirom na potrebnu samo jednu operativnu fazu. Jednodijelni implantati mogu se postaviti imedijatno i odmah opteretiti zbog snažne primarne stabilnosti u kortikalisu. Također, prednost je svakako i u mehaničkim svojstvima gdje ne dolazi do pucanja veze s abutmentom, a i nemogućnosti popuštanja vijka abutmenta. Oseointegracija ovakvih implantata je bolja, smanjeno je mikropomicanje implantata te je uslijed smanjenog broja kirurških zahtjeva cijeljenje mekih tkiva poboljšano. (29) Limitacija je angulacija i položaj abutmenta, koju treba unaprijed planirati prilikom ugradnje, jer nakon što je postavljen implantat, abutment je također nepomičan. Iz tog razloga, planiranje protetske suprastrukture je od važnosti prije same ugradnje. Uporaba ovih dentalnih implantata indicirana je u situacijama opsežnije resorpcije alveolarnog grebena, stoga je važno strateško planiranje terapije kako bismo dobili funkcijsku trajnost, stabilnost i estetiku na zahtjevnijem području. (5,28)

### **3.1 VRSTE JEDNODIJELNIH DENTALNIH IMPLANTATA**

Vrste implantata razlikuju se po materijalu, dimenzijama i obliku.

Po materijalu, najčešće se koriste implantati napravljeni od titanskih legura. Oni su biokompatibilni, dobrih mehaničkih svojstava i otporni na koroziju. (30) Unatoč tome, ponekad se javlja reakcija hipersenzitivnosti na čestice titana, pogotovo kod pacijenta osjetljivih i na druge metale poput nikla, aluminija i kobalta. (31) Stoga to treba uzeti u obzir prilikom odabira biomaterijala implantata. Kao alternativa, razvili su se i dentalni implantati od cirkonijeva dioksida stabilizirani itrijem. Premda nisu dugo na tržištu, pokazuju dobra mehanička svojstva te izuzetnu estetiku zbog bijele nijanse slične prirodnim zubima, uspoređujući sa sivom bojom titana. (32) Ne pokazuju nikakva lokalna i sistemska toksična svojstva nakon implantacije, ali njihova dugoročna stabilnost i biokompatibilnost još nije dovoljno istražena. (33)

Dimenzije implantata određene su proporcijama i karakteristikama alveolarne kosti. Rangirani su po duljini i širini implantata, a razlikuju se ovisno o proizvođaču. Najčešće dimenzije implantata su od 6 do 20 mm u dužini te između 3.0 i 5.0 mm u širini. (26) Postoje i implantati manjeg promjera do 3 mm koji se nazivaju miniimplantatima. Odabir određene dimenzije implantata provjerava se preoperativno mjerenjem bezubog prostora na CBCT-u.

Jednodijelni implantati oblikom se dijele na oblik vijka, zatim oblik diska, tanjurića te ostale forme. Najčešće korišteni su oblika vijka, a to su kompresijski implantati (KOS) i bikortikalni implantati tipa vijka (BCS). Formu diska imaju lateralni bazalni implantati (BOI) i transosealni implantati (TOI). Jednodijelni implantati oblika tanjurića nisu toliko učestali u upotrebi. Ostali oblici poput zigomatičnih i tuberopterigoidnih implantata koriste se prilikom složenih slučajeva resorpcije maksile kada je sidrište implantata u zigomatičnoj, tj. pterigoidnoj kosti. (34).

### **Bikortikalni implantati**

Bikortikalni implantati prate načela bazalne implantologije i koriste bazalnu kortikalnu kost za retenciju dentalnih implantata. Ona je vrlo čvrsta i gusta te je manje sklona resorpciji ili infekciji. Stoga pruža dobro sidrište za implantat. Bazalna kost nalazi se ispod alveolarnog nastavka maksile i mandibule. Konvencionalni implantati sidre se iznad, u spongiozi alveolarne kosti te najčešće nisu spremni za imedijatno opterećenje zbog mekoće kosti. Nosivost kortikalne kosti puno je veća od spužvaste, stoga je i moguće bolje podnošenje opterećenja. Prednost bikortikalnog sidrenja i dobre primarne stabilnosti je mogućnost imedijatnog opterećenja čime se cijeli terapijski postupak ubrzava i pacijent odmah dobiva protetski rad, za razliku od konvencionalnih metoda gdje proces traje nekoliko mjeseci. Također se smanjuje vrijeme i rizik cijeljenja, jer se ne koriste dodatne metode augmentacije kosti.

Zajedničko u izgledu bikortikalnih implantata, neovisno radi li se o obliku vijka ili diska, jest glatka ispolirana površina implantata kako bi se smanjila adherencija bakterija. Usko tijelo implantata prekriveno je širokim navojima za jaču retenciju. Vrat implantata poliran je kako bi se smanjio rizik od periimplantitisa. Abutment implantata može se angulirati na do 20° kako bi se postigla paralelizacija suprastruktura. (7)

Bikortikalni implantati tipa vijka (BCS) ugrađuju se „flapless“ tehnikom bez odizanja režnja, kao i konvencionalni implantati, čime je cijeljenje mekih tkiva ubrzano. Prenosi se opterećenje na suprotni kortikalni sloj kosti i time povećava retenciju i oseintegraciju bez tehnika augmentacije kosti koštanim nadomjescima. Uslijed toga, ova metoda moguća je i kod rizičnih skupina poput dijabetičara i pušača, jer je smanjen rizik za infekciju i otežano cijeljenje.

Površina i vrat implantata polirani su, a zbog tankog promjera otvora kroz sluznicu, šanse za infekciju i periimplantitis smanjene su. Vrat implantata može se angulirati kako bi se postigla optimalna okluzijska ravnina i paralelizacija suprastruktura. (34)

Lateralni bazalni implantati (BOI) koriste se u lateralnom aspektu čeljusti te prenose žvačne sile na kortikalne koštane strukture. Koriste se u anteriornom dijelu čeljusti ukoliko je dovoljno kosti vertikalno te u lateralnom segmentu s dovoljno kosti horizontalno. Potrebno je minimalno 3 mm visine kosti za postavljanje implantata bez potrebe za koštanim nadomjescima. Oni su oblika diska različitih promjera ovisno o dimenzijama dostupne kosti. Najčešće se sastoje od gornjeg krestalnog i donjeg bazalnog diska koji poboljšavaju stabilizaciju implantata prilikom oseointegracije. Vrat implantata moguće je saviti za paralelizaciju abutmenta i pasivan dosjed protetskog rada. Zbog svog fleksibilnog dizajna moguće je u određenim slučajevima spajanje prirodnih zuba i protetskog rada na ovoj vrsti implantata kako bi se izbjegle suvišne ekstrakcije. (7,34)

### **Kompresijski implantati**

Kompresijski implantati (KOS) su jednokomponentni vijčani implantati koničnog izgleda koji sadrže kompresijske navoje za potiskivanje prema koštanim stijenkama i bolju lateralnu retenciju. Koriste se kod multiplih restauracija u gornjoj i donjoj čeljusti s dovoljnom količinom kosti. Konusni oblik osigurava da se sila kojom se djeluje na protetsku suprastrukturu dijeli i širi opterećenje kroz cijelu kost, pa ih je moguće imedijatno opteretiti. Cijeli postupak je pojednostavljen zbog jednofazne tehnike ugradnje implantata i očuvanja koštanog tkiva, smanjenja traume te poboljšane estetike. Ugradnja može biti s ili bez odizanja mukoperiostalnog režnja, a ova vrsta jednodijelnih implantata može se koristiti i u kombinaciji s bikortikalnim implantatima na vijak. Abument se može angulirati do 15° od aksijalne osi implantata, a za protetski rad na abutmentu retiniran je cementom. (35,36) Razlika od bikortikalnih implantata je ta što površina tijela implantata nije glatka, već je tvornički obrađena kako bi se postigla čistoća i hrapavost površine implantata za poboljšanu oseointegraciju. (37)

### **Miniimplantati**

Izdvojena skupina jednodijelnih implantata su miniimplantati čija je specifičnost promjer manji od 3 mm i kraća visina od standardnih dentalnih implantata. Nalikuju na regularne jednodijelne implantate oblika vijka, samo manjih dimenzija i s okruglim oblikom abutmenta koji osigurava

dobru retenciju protetskog rada, ali smanjenu estetiku. Koriste se u terapiji atrofičnih mandibula, a promjerom mogu biti od 1.8 mm do 2.5 mm, te visinom od 6 mm do 18 mm. (38) Kao i ostali jednokomponentni implantati, miniimplantati su minimalno invazivni te ne zahtijevaju višeposjetne operativne zahvate, stoga je cijeljenje brže te su manje šanse za komplikacije. Pošto su manjih dimenzija, potrebna je manja količina koštanog tkiva za oseointegraciju. Dobro prenose opterećenje na kost i moguće ih je imedijatno opteretiti pokrovnim protezama kako bi se vratila funkcija. Potrebno je imati na umu da ne mogu podnijeti jake žvačne sile, stoga je implantacija idealna u anterioronom dijelu čeljusti. Benefit ovakve vrste implantata je i financijski aspekt, jer su jeftiniji od konvencionalnih dentalnih implantata, a odlično su rješenje kod resorbirane i uske čeljusti.

Najčešća indikacija za korištenje jednodijelnih miniimplantata je za retenciju pokrovnih proteza kod iznimno resorbiranih grebena gdje nije moguće ostvariti stabilizaciju potpunim protezama, jer ne prilježu dovoljno na ležište. Koriste se i prilikom nadomještanja sitnijih zuba poput inciziva na mjestima slabijih okluzijskih sila te u uskim grebenima. (39)

### **3.2 PLANIRANJE TERAPIJE**

Prije svakog početka implantoprotetske terapije, nužno je obaviti dijagnostički pregled. Nakon kliničkog pregleda i palpacije bezubog grebena, slijedi radiološka dijagnostika. Danas se, kao zlatni standard, koristi ortopantomogram i CBCT snimka, koja s velikom preciznošću daje detaljne informacije o veličini i gustoći kosti u tri dimenzije: sagitalnoj, horizontalnoj i frontalnoj. Radiološka analiza od velike je važnosti, jer nam uvjetuje dimenzije i položaj dentalnih implantata, a time i tijek protetske terapije. (26)

Odrednice u kirurškoj ugradnji implantata su anatomske strukture i kvaliteta alveolarne kosti. Poznavanje anatomske građe i varijacija neophodno je za osiguravanje pravilne pozicije implantata, a donosi i smanjeni rizik od komplikacija poput parestezija, krvarenja ili infekcija. Važne anatomske odrednice u maksili su dno nosa, maksilarni sinus u području premolara i molara te nazopalatinalni kanal u prednjoj regiji. U mandibuli najbitnije je odrediti poziciju mandibularnog kanala koji sadrži živac i arteriju alveolaris inferior. (2) Dođe li do oštećenja živca, posljedice promijenjenog osjeta mogu potrajati nekoliko mjeseci ili godinama. Zbog često prisutne značajne atrofija alveolarnog grebena, bikortikalni dentalni implantati su sjajan izbor zbog sidrenja u bazalnoj kortikalnoj kosti, koja je otpornija na resorpciju.



Gustoća alveolarne kosti odlučujuća je u izboru implantata, ali o njoj ovisi i vrijeme cijeljenja i oseintegracije. Što je kost gušća, preživljenje implantata je veće, a na njenu gustoću utječu hormoni, vitamini i mehanički utjecaji. Kako bi se mogla procijeniti kompaktnost alveolarne kosti, stvorena je klasifikacija po Mischu iz 1988. koja se temelji na makroskopskim karakteristikama kortikalne i trabekularne kosti te je povezana s lokacijom u čeljusti. Sastoji se od pet stupnjeva, a počinje od debele kortikalne kosti visoke gustoće D1 koja se nalazi samo u mandibuli, češće u prednjem području. D2 označava deblju, minimalno poroznu kompaktnu te jako gustu trabekularnu kost, a nalazimo je u prednjem i bočnom dijelu mandibule te palatinalno u području inciziva i premolara u maksili. Treći stupanj D3 sastoji se od tanke porozne kompakte i rastresite trabekularne kosti te je najčešće frontalno labijalno u maksili, kao i bočno u području pretkutnjaka. U mandibuli je prisutna u području stražnjih zubi. Najmekša kost D4 nema kortikalnu kost već rastresitu, rijetku spongiozu. Nalazi se u stražnjem dijelu grebena maksile te na području tubera i nije preporučljiva za ugradnju implantata zbog otežanog dobivanja stabilnosti. D5 je tip nezrele kosti prije početka mineralizacije. (26)

Nakon planiranja, postavljanje dentalnih implantata moguće je imedijatno kroz postekstrakcijsku alveolu ili transmukozno, kao i odgođeno nekoliko mjeseci nakon ekstrakcije, najčešće u slučajevima većih upala i inficirane kosti. Jednodijelni implantati najčešće se ugrađuju imedijatno zbog snažne primarne stabilnosti u kortikalisu. Moguća je ugradnja „flapless“ tehnikom bez odizanja mukoperiostalnog režnja ili kroz alveolu ekstrahiranog zuba. Prednosti su što je smanjena ponovna apsorpcija kosti nakon ekstrakcije, a kolaps mekih tkiva periimplantne mukoze oko kosti sveden je na minimum. (40) Time se smanjuje rizik za postoperativnu bol i infekciju. Prednost imedijatnog postavljanja dentalnih implantata je što se zbog dobre primarne stabilnosti u kortikalisu mogu odmah opteretiti, čime se ubrzava proces same terapije i omogućuje trenutni oporavak funkcija i estetike. Kod jednodijelnih implantata, zadovoljavajuća primarna stabilnost koja se može imedijatno opteretiti je iznad  $35 \text{ N/cm}^2$ , a u slučajevima kompresijskih implantata može iznositi i do  $70 \text{ N/cm}^2$ . (41) Nakon otisaka i međučeljusnog registrata, pacijent kroz nekoliko dana ima gotov protetski rad, čime se skraćuje vrijeme bezubosti i čuva razina alveolarne kosti.

### 3.3 PREDNOSTI I NEDOSTACI

Jednodijelni dentalni implantati posebna su vrsta implantata koja zbog svog specifičnog dizajna i spoja kirurške i protetske komponente u jedinstveni oblik nastoji riješiti problem strukturalne slabosti dvodijelnih implantata. Budući da ne postoji mikrorazmak između tijela implantata i abutmenta, smanjene su šanse za nakupljanje mikroorganizama i posljedično razvijanje upale u području marginalne kosti. Time se čuva postojanost implantata, ali i perimplantno zdravlje. (5) Za razliku od dvodijelnih implantata, zbog monoblok dizajna nema rizika od mogućeg slabljenja vijka abutmenta ili njegove frakture te je veza vrlo čvrsta. (42) Također, jednodijelni implantati učinkovit su izbor za pacijente ili kirurška mjesta poput uskih bezubih prostora s niskom razinom kosti, a u određenim situacijama atrofija grebena je toliko uznapredovala da se postavljaju na mjestu bazalne kortikalne kosti. Time nisu nužne razne tehnike augmentacije kosti ili podizanja sinusa, pa se i broj kirurških zahvata i rizika za komplikacije smanjuje. Poboljšana im je oseointegracija, jer je smanjen broj mikropomicanja implantata nakon kirurške ugradnje, a zbog implantacije u kortikalisu i postizanja primarne stabilnosti, mogu se odmah opteretiti. Upravo je to i najveća prednost jednodijelnih implantata, jer se skraćuje cijeli terapijski postupak. Smanjen je broj kirurških zahvata i time dolazi do bržeg cijeljenja i rehabilitacije bez oštećenja okolnih tkiva. Pacijentova suradljivost bolja je s jednodijelnim implantatima nego s konvencionalnima zbog manje upale i boli, boljeg cijeljenja mekih tkiva te bržeg povrata funkcije. (29) Zbog mogućnosti imedijatnog opterećenja, pacijent u nekoliko posjeta završava s implantoprotetskom terapijom, što je svakako velika prednost. Smanjenjem dugotrajnosti terapije bez dodatnih kompliciranih kirurških zahvata, smanjuje se i cijena rada, što čini bitan utjecaj u odabiru terapije za pacijenta.

Unatoč ovim prednostima, jednodijelni dentalni implantati imaju nedostatak smanjene prilagodljivosti za razliku od dvodijelnih implantata zbog svoje cjelovite konstrukcije. Ovaj nedostatak fleksibilnosti onemogućuje detaljnije prilagodbe nakon postavljanja. Stoga je potrebno unaprijed isplanirati položaj i smjer protetske nadogradnje kako bi se spriječile komplikacije. Abutmenti se mogu individualizirati i prilagoditi prilikom paralelizacije, ali može ih napraviti jedino stomatolog izravno u usnoj šupljini. Suprastruktura se može oblikovati blagim savijanjem kako bi se dobila pravilna angulacija, a oblikovati brušenjem svrdlima. Time dolazi do povećanog stresa na implantatu i okolnoj kosti što može utjecati na daljnju prognozu cijeljenja. Za razliku od konvencionalnih, jednodijelni implantati su puno tanji, pa se koriste u uskim bezubim prostorima, ali zbog toga treba postaviti veći broj implantata kako bi se bolje prenosile žvačne sile. Svi abutmenti su jednake veličine neovisno o poziciji zuba, pa je teško

spriječiti prevjese keramike kod stražnjih zuba gdje kasnije može dolaziti do nakupljanja plaka. (43) Protetski radovi na jednodijelnim implantatima najčešće se izrađuju ručno slojevanjem keramike, a moguće je i korištenje CAD/CAM sustava i oralnih skenera za izradu krunica. (44) Problem koji se nameće na završetku terapije je fiksacija protetske nadogradnje, koja je u ovom slučaju moguća jedino cementiranjem rada. Dobivamo snažnu vezu i čvrstoću rada, ali je potreban dodatan oprez zbog težeg uklanjanja mogućeg suvišnog cementa u zubnom sulkusu. Stoga je potrebno detaljno odstraniti ostatke cementa kako ne bi došlo do upale tkiva oko implantata. Pored toga, cementirani radovi teško se uklanjaju. Dođe li do ikakvih komplikacija i potrebe za prilagođavanjem protetske krunice, radovi se najčešće trebaju oštetiti kako bi se uklonili. (45)

#### **4. ESTETIKA IMPLANTOPROTETSKOG RADA**

Očekivanja pacijenata od implantoprotetske terapije mijenjala su se tijekom godina, a estetika igra važnu ulogu u definiranju onoga što se danas naziva uspješnom protetskom rehabilitacijom. Kirurška implantacija u estetskoj zoni vrlo je izazovna za kliničara zbog visokih estetskih zahtjeva pacijenata i kompleksnije postojeće anatomije. Od mnogih čimbenika koji utječu na ishod implantološke terapije, dva su glavna: nedostatak kosti i mekog tkiva na predviđenom mjestu implantata. (46) Svakako je naglasak na pravilnom odabiru, poziciji i angulaciji implantata te pažljivom rukovanju mekim tkivom bez traume. Ako nedostaje koštana stijenka, povećava se odgovarajućom kirurškom tehnikom, kao što je vođena regeneracija kosti s membranama ili koštanim nadomjescima. (47) S obzirom na protetski aspekt rada, važan je što prirodniji izgled krunica na implantatima te njihov odnos s okolnom gingivom kako bi se postigao što skladniji osmijeh. On ovisi o nekoliko faktora vezanih za samu morfologiju zuba, dizajn i materijal, liniju osmijeha i vertikalnu dimenziju donjeg dijela lica, ali i za oblik i površinu keratinizirane gingive oko keramičke krunice na implantatu. (8)

#### **4.1 FAKTORI KOJI UTJEČU NA ESTETIKU PROTETSKOG RADA**

##### **Faktori prilikom ugradnje dentalnog implantata**

Pri radu s implantatima u estetskoj zoni, od važnosti je anatomija alveolarne kosti. Za uspješnu estetsku implantaciju, potrebna je dovoljna visina i debljina koštane stijenke, posebice vestibularno, kao i visina alveolarnog grebena u aproksimalnim područjima. (48) Ponekad nakon ekstrakcija zuba, vestibularno dolazi do resorpcije kosti i stvaranja uleknuća, čime se stvara lošiji izlazni profil za implantat i nezadovoljavajuća estetika. Moguće je koristiti koštane nadomjeske kako bi se volumen kosti poboljšao, kao i razne druge tehnike očuvanja vestibularne stijenke, ali imedijatna implantacija doima se kao najjednostavnije rješenje. Jednodijelni implantati su tu vrlo pristupačni, jer prilikom njihove ugradnje nisu potrebne dodatne tehnike augmentacije kosti, a i zbog manjih dimenzija mogu se smjestiti u prostore s minimalnom količinom kosti. Udaljenost između alveolarnog grebena i slobodnog ruba gingive pokazatelj je rizika za gubitak apikalnog tkiva nakon ekstrakcije i implantacije. Uz to, visina grebena aproksimalno utječe na izgled interdentalne papile. Ako je kontaktna točka do kosti udaljena 3 – 5 mm, papila će ispuniti interdentalni trokut. Međutim, razlika u 2 mm znatno će narušiti estetiku mekog tkiva i samog rada. (49) Na estetiku utječe i optimalna pozicija implantata, kao i minimalno invazivna tehnika ugradnje.

## **Faktori prilikom izrade protetskog rada**

Nakon završetka kirurške faze, slijedi izrada protetskog nadomjeska. Bitno je otpočetak paziti na sklad zuba s priležećom gingivom. Važan je faktor njena morfološka forma, boja, tekstura i dimenzije. U maksili je gingiva od posebnog značaja, jer utječe na liniju osmijeha. Prosječno je vidljivo više od 75 % maksilarnih sjekutića i aproksimalne gingive. Ako je prisutna visoka linija osmijeha, tzv. „gummy smile“, planiranje protetskih nadomjestaka na implantatima postaje izazovno, jer tkivo i nadomjestak nisu skriveni ispod gornje usne. (50) Pozicija zuba planiranog za ekstrakciju jedan je od faktora koji utječu na estetiku rada. Njegova pozicija suviše apikalno ili aproksimalno može dovesti do povlačenja marginalne gingive sukladno s povlačenjem grebena, što utječe na pomicanje interdentalne papile i stvaranje recesija. (51) Debeli biotip gingive poželjna je opcija prilikom izrade protetskih nadomjestaka. Pozitivno utječe na estetski ishod nadomjeska s implantatom, jer je otporniji na mehaničke i kirurške promjene, manje je osjetljiv na recesiju sluznice i ima veći volumen povoljniji za protetsku manipulaciju. Druga mogućnost je tanki biotip gingive s kojim se može povezati i morfološki trokutasti oblik zuba s tankim parodontom. Kontaktna točka nalazi se u koronarnoj trećini krune ispod dugačke i tanke papile. Morfologija zuba usko je povezana s biotipom gingive i takvi se protetski nadomjesci nastoje oblikovati što prirodnije. Osobe s debelim biotipom gingive i ravnim parodontom najčešće imaju četvrtast oblik krune zuba. Kontaktna točka nalazi se u srednjoj trećini krune, podupirući široku i kratku papilu. Prilikom krivog odabira oblika zuba, vidljiv je široki crni trokut aproksimalno, jer oblik zuba ne podupire papilu. Stoga oblik protetskog rada na implantatu treba biti jednak zubu koji se nadoknađuje te prilijegati uz gingivu kako bi pružilo određenu potporu papili. Zbog toga je važna komunikacija s dentalnim laboratorijem kako bi se dobio adekvatni dizajn nadomjeska savršenih rubova uz gingivu. (52) Prilikom postave protetskog nadomjeska na implantatu, također se poštuje pravilo sredine, simetrije, kao i odabir odgovarajuće boje krunice.

## **5. PRIKAZ SLUČAJA**

Pacijentica u dobi od 52 godina dolazi na pregled u ordinaciju dentalne medicine u potrazi za estetskim protetskim rješenjem u gornjoj čeljusti. Nakon godina dotrajalosti zubnih krunica na gornjim zubima i neuspjelih parodontoloških zahvata, pacijentica se odlučuje za promjenu i želi implantoprotetsko rješenje za gornje središnje sjekutiće. (Slika 1.) Anamnestički ne navodi nikakve zdravstvene probleme, negira kronične bolesti i alergije.

Razgovorom s pacijenticom saznaje se da su zubi izvađeni prije nekoliko godina zbog traume i dosad ih je nadomještao most. Kliničkim pregledom i uvidom u CBCT snimku vidljiva je dovoljna količina kosti te se po tome izrađuje terapijski plan kirurške ugradnja jednodijelnih kompresijskih dentalnih implantata na mjestu gornjih središnjih sjekutića. (Slika 2.) Uz to, dogovoreno je da se implantatima nadomještaju i prvi gornji molari kako bi dobili bolju funkciju. Zaključeno je da se zbog istrošenosti preostalih krunica radi kompletna zamjena i protetska rekonstrukcija svih zuba gornje čeljusti. Pacijentica prihvća terapijski plan.

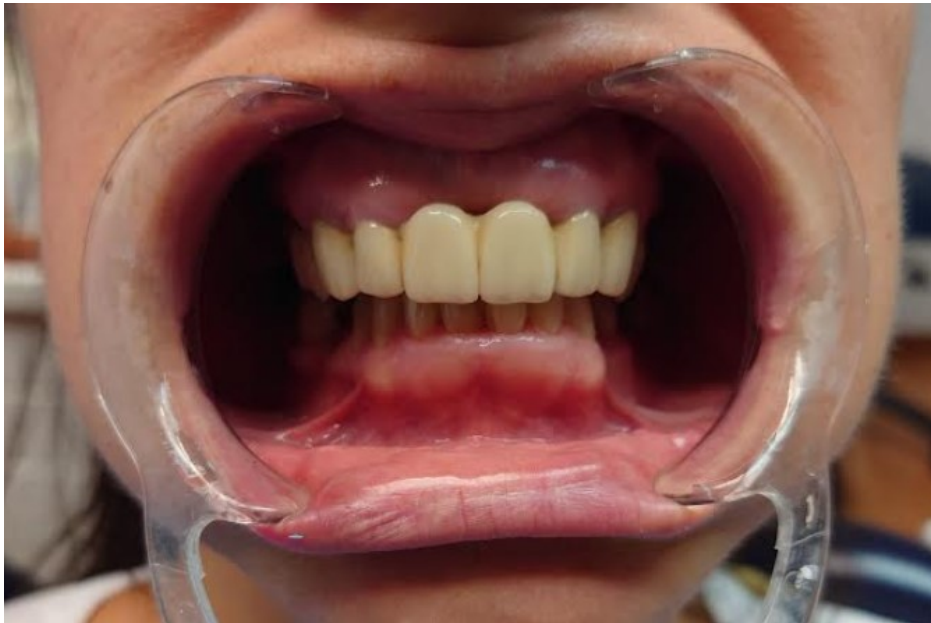Prva faza terapije počela je kirurškom ugradnjom jednodijelnih implantata. Za bezbolnost zahvata upotrijebila se lokalna infiltracijska anestezija (Ubistesin, 2 % artikain hidroklorid s adrenalinom 1:200 000, 3M ESPE, Njemačka). Tehnikom bez odizanja mukoperiostalnog režnja implantati su ugrađeni koristeći instrumentarij različitih veličina na mikromotoru s fiziodispenzerom. (Slika 3.) Na pozicije zuba 11 i 21 ugrađeni su jednodijelni kompresijski implantati dimenzija 3.7 x 12 mm (Monoimplant, Švicarska), a na pozicijama 16 i 26 implantati dimenzija 3.7 x 10 mm (Monoimplant, Švicarska). (Slika 4.) Primarna stabilnost implantata dobivena je na 50 N/cm<sup>2</sup>, čime je omogućeno imedijatno opterećenje. Abutmenti su oblikovani brušenjem svrdlima i blagim savijanjem kako bi se dobila bolja pozicija za protetski rad i savršeniji dosjed krunice uz gingivu. U istom posjetu skidale su se stare krunice te su uzeti otisci za privremeni protetski rad. Korekturni otisak gornje čeljusti uzet je dvofaznom tehnikom adicijskim silikonom guste i rijetke konzistencije, dok je donja čeljust otisnuta ireverzibilnim hidrokoloidom (alginatom). Također je uzet i međučeljusni registrat u rozom vosku. Sve je poslano u dentalni laboratorij te idući dan pacijentica dobiva privremene krunice od polimetil metakrilata (PMMA). Privremeni rad isproban je u ustima i nakon usklađivanja okluzije cementiran privremenim cementom za dugotrajnija cementiranja (Dentotemp, Itena Clinical, Francuska). (Slika 5., 6.)

Nakon tri mjeseca čekanja oseintegracije i remodelacije kosti, privremeni protetski rad se skida. U ovom posjetu ponovno su uzeti otisci i međučeljusni registrat.

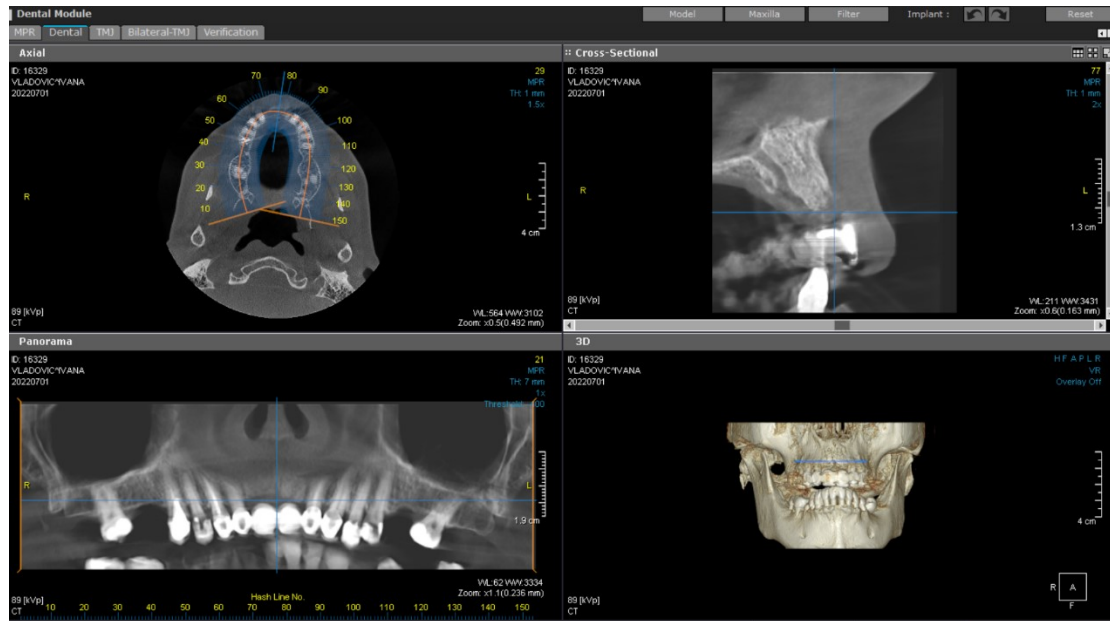


Materijal izbora za krunice je slojevana cirkonij- oksidna keramika zbog visokih estetskih zahtjeva anteriorne regije. Takva keramika nudi visoku translucenciju, ali i jaku čvrstoću i otpornost na lom. Pacijentica je odabirom boje bila zadovoljna te su provjereni okluzijski odnosi. Trajni protetski rad na implantatima cementiran je privremenim cementom za dugotrajno cementiranje (Dentotemp, Itena Clinical, Francuska) kako bi se rad mogao lakše skinuti dođe li do komplikacija. Istim cementom cementirane su i krunice na zubima. (Slika 7., 8., 9., 10.) Nakon cementiranja, suvišak cementa je pomno očišćen iz sulkusa te su artikulacijskim papirom provjerene okluzalne kretnje u funkciji. Oblikovanjem gingive dobila se povoljna ružičasta estetika unatoč nemogućnosti stvaranja dentalne papile između inciziva. Kontrolni ortopantomogram snimljen je nakon godinu dana gdje je vidljiv protetski rad u cijelosti. (Slika 11.)

Time je nedostatak prednjih zuba riješen u tri posjeta sa zadovoljavajućim estetskim rezultatom na jednodijelnim implantatima.



Slika 1. Početni izgled pacijentice. Preuzeto s ljubaznošću izv. prof. dr. sc. Dine Bukovića.



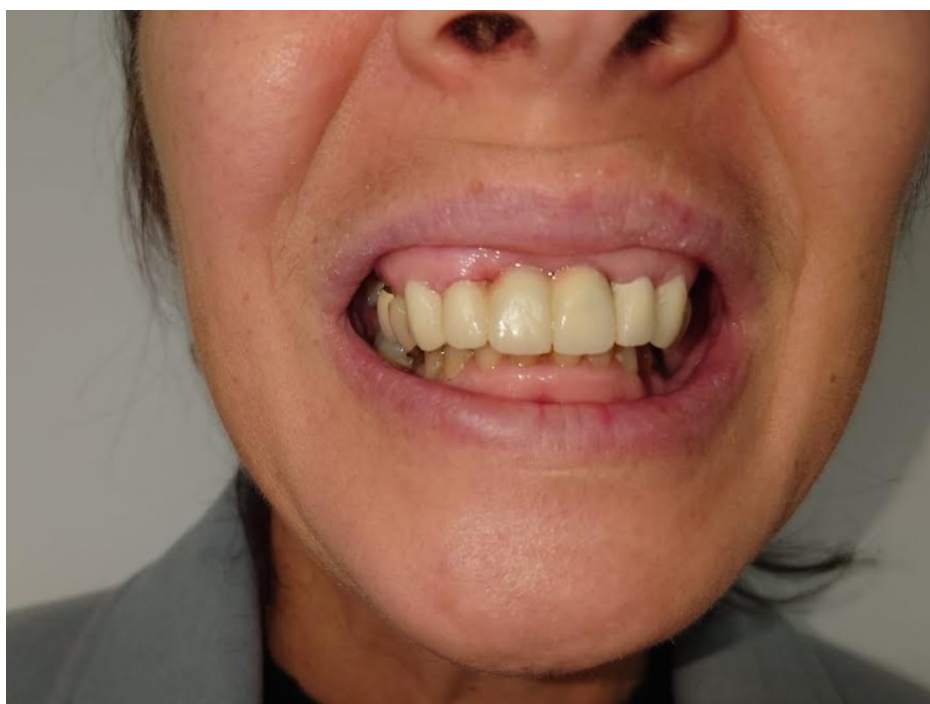Slika 2. Preoperativna CBCT snimka maksile. Vidljiva je pozicija za implantaciju kompresijskih implantata na mjestu gornjih središnjih sjekutića. Preuzeto s ljubaznošću izv. prof. dr. sc. Dine Bukovića.



Slika 3. Instrumentarij za kiruršku ugradnju jednodijelnih implantata. Preuzeto s ljubaznošću izv. prof. dr. sc. Dine Bukovića.



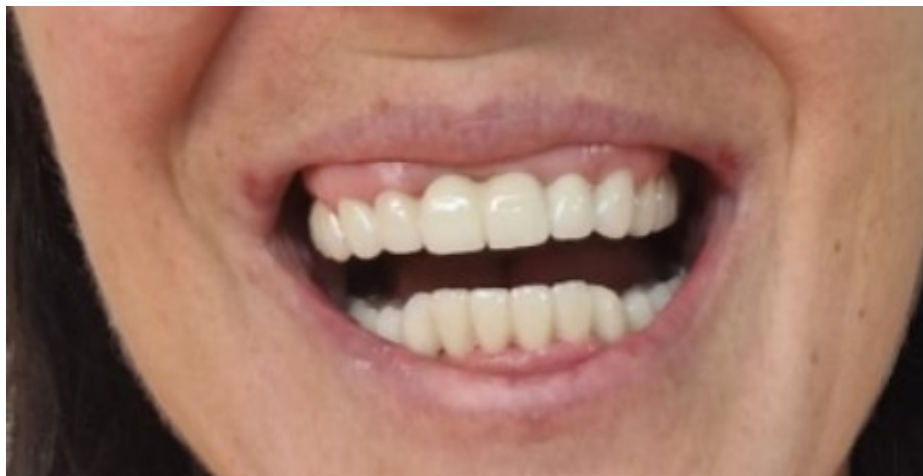Slika 4. Jednodijelni kompresijski implantat. Preuzeto s ljubaznošću izv. prof. dr. sc. Dine Bukovića.



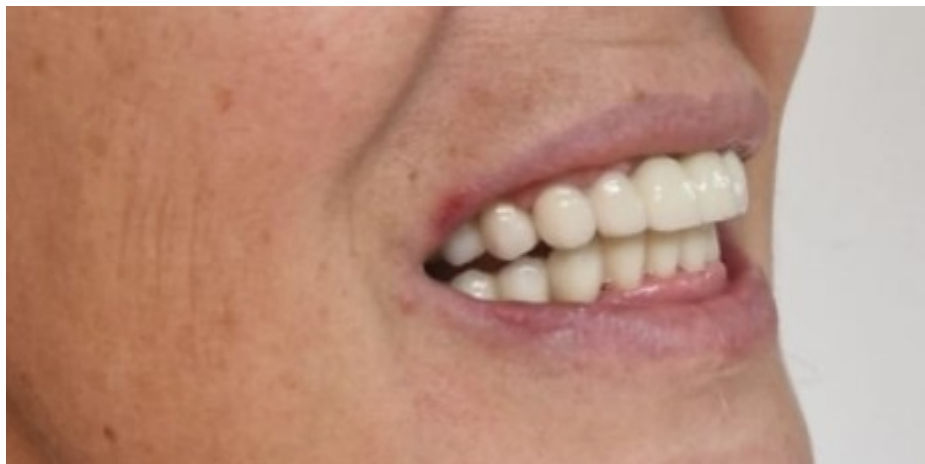Slika 5. Cementiran privremeni protetski rad u gornjoj čeljusti. Preuzeto s ljubaznošću izv. prof. dr. sc. Dine Bukovića.



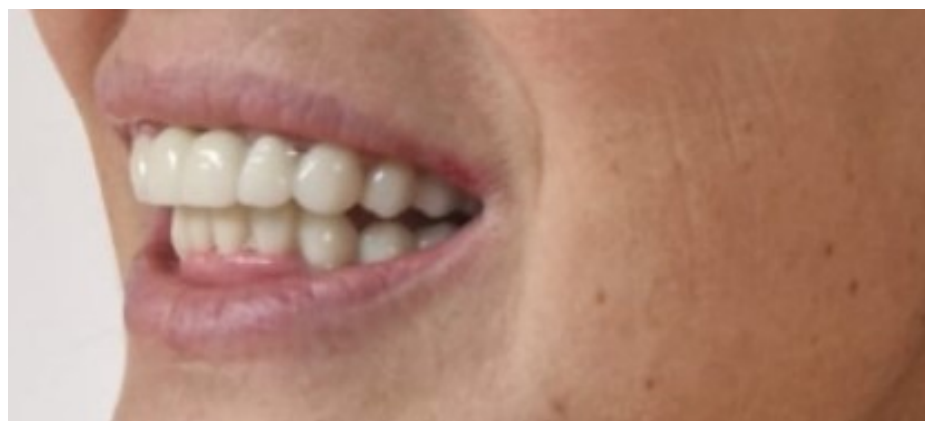
Slika 6. Cementiran privremeni protetski rad u gornjoj čeljusti. Preuzeto s ljubaznošću izv. prof. dr. sc. Dine Bukovića.



Slika 7. Završen protetski rad od cirkonij-oksidge keramike. Preuzeto s ljubaznošću izv. prof. dr. sc. Dine Bukovića.



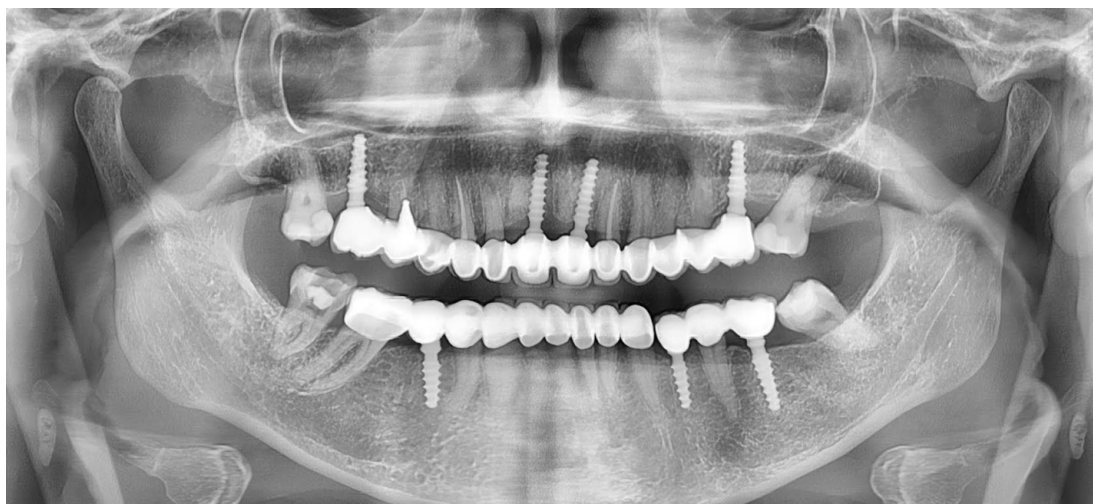Slika 8. Završen protetski rad iz profila. Preuzeto s ljubaznošću izv. prof. dr. sc. Dine Bukovića.



Slika 9. Završen protetski rad iz profila. Preuzeto s ljubaznošću izv. prof. dr. sc. Dine Bukovića



Slika 10. Završni izgled pacijentice. Preuzeto s ljubaznošću izv. prof. dr. sc. Dine Bukovića.



Slika 11. Kontrolni ortopantomogram nakon godinu dana. Preuzeto s ljubaznošću izv. prof. dr. sc. Dine Bukovića.



Implantološka terapija jedno je od popularnijih izbora rješenja djelomične bezubosti, a mogućnosti za njihovu ugradnju ovise o količini i volumenu preostale kosti. U slučajevima atrofije alveolarnog grebena i nedostatka kosti, jednodijelni implantati nameću se kao sjajna opcija. Njihova prednost je mogućnost sidrenja u kortikalnoj kosti koja se nalazi ispod alveolarne, a otpornija je na resorpciju i infekciju te zbog svoje čvrstoće osigurava stabilnost implantata. (7) Time pacijenti nemaju potrebe za dodatnim kirurškim zahvatima poput augmentacije kosti. Isto tako, svojim integriranim dizajnom i spojem kirurškog i protetskog dijela, uklanja nakupljanje mikroorganizma u spoju, čime sprječava stvaranje infekcije periimplantno i posljedično gubitak marginalne kosti. (5) Mana dvodijelnih sustava implantata upravo je spoj implantata i abutmenta, stoga je gubitak kosti oko njih izraženiji. Jednodijelni implantati uži su od dvodijelnih i prednost je što se mogu implantirati u uske bezube prostore, ali ih je potrebno više za bolju stabilnost protetskog rada. (43) U jednodijelnim implantološkim sustavima, postizanjem primarne stabilnosti već kirurškom ugradnjom, moguće je imedijatno opterećenje implantata. Kod dvodijelnih sustava, imedijatno opterećenje čeka se nekoliko mjeseci nakon implantacije kako bi se stvorila dovoljna stabilnost implantata u alveolarnoj kosti. Imedijatno opterećenje implantata pridonosi brzini izrade protetskog nadomjeska, što je bitno za postizanje funkcije i estetike.

Protetski radovi na jednodijelnim implantatima značajna su konkurencija u današnjem svijetu dentalne implantologije. Estetski, jednodijelni implantati povoljniji su za zdravlje gingive. Osim što njihov dizajn sprječava nakupljanje bakterija, zbog smanjenog broja kirurških zahvata omogućuju bolje cijeljenje mekih tkiva te smanjeni rizik za postoperativne komplikacije. (29) Zahvaljujući jednofaznoj tehnici ugradnje i pravovremenom planiranju, preciznije se kontrolira položaj abutmenta, što daje estetski izgled. Nedostatak je što su abutmenti prefabricirani i dodatno prilagođavanje i korigiranje je teže nego u dvodijelnih implantata, gdje se suprastruktura može skinuti i dizajnirati. Prilikom ugradnje jednodijelnih implantata u estetskoj zoni, važno je planiranje unaprijed, jer naknadno manipuliranje i prilagodba abutmenta može uzrokovati mikropomake implantata i narušavanje oseintegracije. (43) Dugoročno su jednodijelni implantati velike stabilnosti, što svakako utječe i na gingivu. Očuvanjem marginalne kosti, čuva se i visina ruba gingive. Zbog imedijatne postave protetske suprastrukture, gingivalne konture i papila ostaju prirodne i očuvane što pridonosi ružičastoj estetici. (52) Bitno je naglasiti važnost zdravlja zubnog mesa oko implantata i prilikom fiksacije nadomjeska. Jednodijelni implantati primorani su fiksirati se cementom, jer su u monobloku, ali dvodijelni imaju opciju cementiranja, kao i retencije na vijak, čime se krunica može naknadno skinuti ako je to potrebno. (43)



Prikazom slučaja pacijentice s jednodijelnim implantatima u estetskoj zoni maksile dokazuje se kako je moguće nadomjestiti maksilarne incizive i sjajno očuvati gingivni rub, kao i zdravlje gingive. Moguće je postići sve u kratkom vremenskom periodu uz minimalno invazivne zahvate kako bi se što prije vratila funkcija.

Uspoređujući jednodijelne i dvodijelne dentalne implantate u rehabilitaciji djelomične bezubosti, oboje imaju svojih prednosti i nedostataka. Iako je mjesto implantacije jednodijelnih implantata povoljno, potrebno je određeno iskustvo kliničara za takav zahvat. Međutim, daje im se prednost zbog minimalne invazivnosti, lakšeg cijeljenja i smanjenog broja kirurških zahvata. Estetika mekih tkiva u jednodijelnih implantata je na visokoj razini, jer je marginalni rub gingive oblikovan otpočetak zbog imedijatnog opterećenja implantata i postavljanja protetskog rada. Premda estetika radova na dvodijelnim implantatima ima više opcija fiksacije, poput cementiranja ili retencije na vijak, svakako je usporediva s protetskim radovima na jednodijelnim implantatima iako s ograničenim opcijama.

Jednodijelni implantati u estetskoj zoni definitivno mogu konkurirati konvencionalnim metodama protetske rehabilitacije zbog svojih izvrsnih svojstava i učinaka na tvrda i meka tkiva, no prostora za napredak ima u fiksacijskim tehnikama protetskih radova kako bi se očuvalo periimplantno zdravlje.



Implantoprotetska rješenja na prednjim zubima izazov su za protetičara zbog visokih estetskih zahtjeva i velike vidljivosti zuba u fronti, kao i mekih tkiva. Bitno je izradom protetskog rada ostvariti prirodan sklad ružičaste i bijele estetike, tj. krunice na implantatu i priležeće gingive. Jednodijelni dentalni implantati dobra su opcija u nadomještanju zuba, pogotovo u slučajevima značajne resorpcije alveolarne kosti, primjerice vestibularne koštane stijenke maksile. Time se izbjegavaju dodatni kirurški zahvati i produljeno cijeljenje, a minimalno invazivna kirurška ugradnja pozitivno utječe na cijeljenje mekih tkiva. Jedinstvenim izgledom implantata ne nakupljaju se mikroorganizmi koji utječu na upalu periimplantnih tkiva, a spojem kirurškog i protetskog dijela nema mikropomaka implantata prilikom njegove manipulacije. Postizanjem primarne stabilnosti, jednodijelni implantati imedijatno se opterećuju i izrađuje se protetski rad čime pacijent u nekoliko dana završava svoju terapiju. Marginalni rub gingive oblikovan je zbog imedijatnog opterećenja i postave protetskog rada, što značajno pridonosi estetici. Može se zaključiti da su jednodijelni dentalni implantati indicirani u slučajevima kad konvencionalna terapija nije moguća, a izvrstan su izbor u estetskom području te predstavljaju dugoročno rješenje djelomične bezubosti.



1. Al Amri MD, Al-Johany SS, Al Baker AM, Al Rifaiy MQ, Abduljabbar TS, Al-Kheraif AA. Soft tissue changes and crestal bone loss around platform-switched implants placed at crestal and subcrestal levels: 36-month results from a prospective split-mouth clinical trial. *Clin Oral Implants Res.* 2017.;28(11):1342–7.
2. Gupta R, Gupta N, Weber DDS. Dental Implants. U: StatPearls [Internet]. Treasure Island (FL): StatPearls Publishing; 2024 [citirano 13. lipanj 2024.]. Dostupno na: <http://www.ncbi.nlm.nih.gov/books/NBK470448/>
3. Congress of oral implantologists. Glossary of implant dentistry 3 [Internet]. 2017. Dostupno na: <https://www.icoi.org/wp-content/uploads/2018/08/Glossary-of-Implant-Dentistry-3.pdf/>
4. Albrektsson T, Zarb G, Worthington P, Eriksson AR. The long-term efficacy of currently used dental implants: a review and proposed criteria of success. *Int J Oral Maxillofac Implants.* 1986.;1(1):11–25.
5. Prithviraj DR, Gupta V, Muley N, Sandhu P. One-piece implants: placement timing, surgical technique, loading protocol, and marginal bone loss. *J Prosthodont Off J Am Coll Prosthodont.* 2013.;22(3):237–44.
6. Roberts WE, Simmons KE, Garetto LP, DeCastro RA. Bone physiology and metabolism in dental implantology: risk factors for osteoporosis and other metabolic bone diseases. *Implant Dent.* 1992.;1(1):11–21.
7. Yadav RS, Sangur R, Mahajan T, Rajanikant AV, Singh N, Singh R. An Alternative to Conventional Dental Implants: Basal Implants. *Rama Univ J Dent Sci.* 2015.;2:22-28.
8. Balasubramaniam AS, Raja SV, Thomas LJ. Peri-implant esthetics assessment and management. *Dent Res J.* 2013.;10(1):7–14.
9. Shillingburg HT Jr, et al. Esthetic Considerations. U: Shillingburg HT Jr, urednik. *Fundamentals of fixed prosthodontics.* 4. izd. Chicago: Quintessence Publishing Co, Inc; 2012. str. 745–65.
10. Al-Rafee MA. The epidemiology of edentulism and the associated factors: A literature Review. *J Fam Med Prim Care.* 2020.;9(4):1841–3.
11. Douglass CW, Shih A, Ostry L. Will there be a need for complete dentures in the United States in 2020? *J Prosthet Dent.* 2002.;87(1):5–8.
12. Kraljević K, Kraljević Šimunković S. Temelji liječenja djelomičnim protezama. U: Kraljević K, Kraljević Šimunković S, urednici. *Djelomične proteze.* Zagreb: in.Tri d.o.o.; 2012. p. 21–35.
13. Müller F, Naharro M, Carlsson GE. What are the prevalence and incidence of tooth loss in the adult and elderly population in Europe? *Clin Oral Implants Res.* 2007.;18 Suppl 3:2–14.
14. Sathasivasubramanian S, Venkatasai PM, Divyambika CV, Mandava R, Jeffrey R, Jabeen NAN, et al. Masseter Muscle Thickness in Unilateral Partial Edentulism: An Ultrasonographic Study. *J Clin Imaging Sci.* 2017.;7:44.

15. Zheng H, Shi L, Lu H, Liu Z, Yu M, Wang Y, et al. Influence of edentulism on the structure and function of temporomandibular joint. *Heliyon*. 2023.;9(10).
16. Murata T, Arai K, Kashiwagi K, Baba S. Relationship Between the Number of Occlusal Supporting and Medical Cost: Analysis Using Large Claims Database from Employee Health Care Insurance in Japan. *J Health Econ Outcomes Res*. 2020.;7.
17. McGarry TJ, Nimmo A, Skiba JF, Ahlstrom RH, Smith CR, Koumjian JH, et al. Classification system for partial edentulism. *J Prosthodont Off J Am Coll Prosthodont*. 2002.;11(3):181–93.
18. Shillingburg HT Jr, et al. Treatment planning for the replacement of missing teeth. U: Shillingburg HT Jr, urednik. *Fundamentals of fixed prosthodontics*. U: Quintessence Publishing Co, Inc; 2012. p. 145–77.
19. Kranjčić J. Brušenje zuba za most, U: Jakovac M, Kranjčić J, et al., urednici. *Pretklinička laboratorijska fiksna protetika*, Zagreb: Stega Tisak; 2010. p. 78–82.
20. Healthline. Implant vs. Bridge: What’s the Difference? Healthline [Internet]. 2021. [citirano 15.lipnja 2024. ]; Dostupno na: <https://www.healthline.com/health/implant-vs-bridge>
21. Mehulić K et al. Planiranje djelomične proteze. U: Mehulić K, urednik. *Dentalna medicina- vodič za praktičare*. Zagreb: Medicinska naklada; 2020. str. 450–7.
22. Kraljević K, Kraljević Šimunković S. Dijelovi djelomične proteze. U: Kraljević K, Kraljević Šimunković S, urednici. *Djelomične proteze*. Zagreb: in.Tri d.o.o.; 2012. str. 37–41.
23. Mehulić K et al. Kombinirani protetički radovi. U: Mehulić K, urednik. *Dentalna medicina- vodič za praktičare*. Zagreb: Medicinska naklada; 2020. str. 458–67.
24. Kraljević K, Kraljević Šimunković S. Vezni elementi. U: Kraljević K, Kraljević Šimunković S, urednici. *Djelomične proteze*. Zagreb: in.Tri d.o.o.; 2012. str. 213–25.
25. Kraljević K, Kraljević Šimunković S. Kombinirani fiksno-mobilni protetski nadomjesci. U: Kraljević K, Kraljević Šimunković S, urednici. *Djelomične proteze*. Zagreb: in.Tri d.o.o.; 2012. str. 205–12.
26. Kraljević K, Kraljević Šimunković S. Djelomična bezubost- protetski nadomjesci na implantatima. U: Kraljević K, Kraljević Šimunković S, urednici. *Djelomične proteze*. Zagreb: in.Tri d.o.o.; str. 265–312.
27. Misch CE. The importance of dental implants. *Gen Dent*. 2001.;49(1):38–45.
28. Durrani F, Nahid R, Pandey S, Singh P, Pandey A. One-piece implants: Careful approach for complex rehabilitation. *Natl J Maxillofac Surg*. 2021.;12(2):266–70.
29. Lauritano D, Grassi R, di Stasio D, Lucchese A, Petruzzi M. Successful mandible rehabilitation of lower incisors with one-piece implants. *J Med Case Reports*. 2014.;8:406.

30. Akagawa Y, Hosokawa R, Sato Y, Kamayama K. Comparison between freestanding and tooth-connected partially stabilized zirconia implants after two years' function in monkeys: a clinical and histologic study. *J Prosthet Dent.* 1998.;80(5):551–8.
31. Evrard L, Waroquier D, Parent D. Allergies to dental metals. Titanium: A new allergen. *Rev Médicale Brux.* 2010.;31:44–9.
32. Depprich R, Zipprich H, Ommerborn M, Naujoks C, Wiesmann HP, Kiattavorncharoen S, i ostali. Osseointegration of zirconia implants compared with titanium: an in vivo study. *Head Face Med.* 2008.;4(1):30.
33. Siddiqi A, Duncan WJ, De Silva RK, Zafar S. One-Piece Zirconia Ceramic versus Titanium Implants in the Jaw and Femur of a Sheep Model: A Pilot Study. *BioMed Res Int.* 2016.;2016:6792972.
34. Ali SM, Mahmud PK, Othman KS, Samad AA. Single Piece Dental Implant: A Remedy for Atrophic Ridges: Review. *Int J Otolaryngol Head Amp Neck Surg.* 2019.;8(6):271–82.
35. Compressive Implant – Impact Implant Systems [Internet]. [citirano 07. srpanj 2024.]. Dostupno na: <https://www.impactimplant.com/compressive-implant/>
36. Compressive implants [Internet]. Oliver y Alcázar. [citirano 08. srpanj 2024.]. Dostupno na: <https://oliveryalcazar.com/en/dental-implants-in-madrid/compressive-implants/>
37. Compressive Flexible Implant [Internet]. IDL Dental Technologies LTD. [citirano 08. srpanj 2024.]. Dostupno na: <https://idl-implants.com/product/compressive-flexible-implant/>
38. Peršić Kiršić S, Kovačić I. Kratka povijest, vrste i karakteristike miniimplantata. U: Čelebić A, urednik. *Miniimplantati u kliničkoj praksi: Indikacije, kontraindikacije i komplikacije.* Zagreb: Naklada Slap; 2021. str. 69–76.
39. What is the Difference Between Dental Implants and Mini Dental Implants? | Sterngold Blog [Internet]. [citirano 08. srpanj 2024.]. Dostupno na: <https://www.sterngold.com/blog/mini-dental-implants-vs-dental-implants/>
40. Beagle JR. The Immediate Placement of Endosseous Dental Implants in Fresh Extraction Sites. *Dent Clin North Am.* 2006.;50(3):375–89.
41. Eldibany RM, García-Rodríguez J. Immediate loading of post-extraction one-piece implants using atraumatic threaded bone expanders: Retrospective study 2001–2011. *Rev Esp Cir Oral Maxilofac Engl Ed.* 2015.;37(4):207–14.
42. Agbaje JO, Mohamad EM, Diederich H. Minimal treatment options with one-piece implants. *Arch Case Rep.* 2021.;5(1):014–20.
43. Single Piece Implants- Disadvantages [Internet]. 2021 [citirano 12. kolovoz 2024.]. Dostupno na: <https://www.thedentalspecialists.in/single-piece-implants-disadvantages>
44. Batra S. Dental Single piece Implants : Its Advantages And Disadvantages [Internet]. *Dental Care.* 2018 [citirano 12. kolovoz 2024.]. Dostupno na: <https://dentistinnagpurblog.wordpress.com/2018/01/17/dental-single-piece-implants-its-advantages-and-disadvantages/>

45. Wilson TG. The positive relationship between excess cement and peri-implant disease: a prospective clinical endoscopic study. *J Periodontol.* 2009.;80(9):1388–92.
46. Testori T, Weinstein T, Scutellà F, Wang HL, Zucchelli G. Implant placement in the esthetic area: criteria for positioning single and multiple implants. *Periodontol 2000.* 2018.;77(1):176–96.
47. Buser D, Martin W, Belser UC. Optimizing esthetics for implant restorations in the anterior maxilla: anatomic and surgical considerations. *Int J Oral Maxillofac Implants.* 2004.;19 Suppl:43–61.
48. D’Addona A, Nowzari H. Intramembranous autogenous osseous transplants in aesthetic treatment of alveolar atrophy. *Periodontol 2000.* 2001.;27:148–61.
49. Tarnow DP, Magner AW, Fletcher P. The effect of the distance from the contact point to the crest of bone on the presence or absence of the interproximal dental papilla. *J Periodontol.* 1992.;63(12):995–6.
50. Tjan AH, Miller GD, The JG. Some esthetic factors in a smile. *J Prosthet Dent.* 1984.;51(1):24–8.
51. Tarnow DP, Cho SC, Wallace SS. The effect of inter-implant distance on the height of inter-implant bone crest. *J Periodontol.* 2000.;71(4):546–9.
52. Jivraj S, Chee W. Treatment planning of implants in the aesthetic zone. *Br Dent J.* 2006.;201(2):77–89.





Nika Kosović rođena je 11. rujna 1999. godine u Zagrebu. Nakon završene osnovne škole, 2014. godine upisuje V. gimnaziju u Zagrebu, koju završava odličnim uspjehom. U akademskoj godini 2018./2019. upisuje Stomatološki fakultet Sveučilišta u Zagrebu. Za vrijeme studiranja piše znanstveni članak za časopis *Materials*. Sudjeluje i u organizaciji 7. Simpozija studenata dentalne medicine te je organizator na projektu Popularizacijom STEM-a do očuvanja javnog zdravlja udruge HUHIV. Članica je studentske sekcije za parodontologiju te voditeljica predavanja i radionica na studentskom simpoziju u Zagrebu. Isto tako, 2023. godine postaje demonstrator na katedri Pretkliničke parodontologije te volontira na Zavodu za parodontologiju. Uz fakultet, od 2021. godine asistira u privatnoj ordinaciji dentalne medicine te nekoliko zagrebačkih poliklinika. Tijekom studija aktivno sudjeluje na brojnim simpozijima i kongresima.