

Primjena kompozitnih materijala u estetskoj rekonstrukciji dijastema - prikaz slučaja

Smok, Marta

Master's thesis / Diplomski rad

2024

Degree Grantor / Ustanova koja je dodijelila akademski / stručni stupanj: **University of Zagreb, School of Dental Medicine / Sveučilište u Zagrebu, Stomatološki fakultet**

Permanent link / Trajna poveznica: <https://um.nsk.hr/um:nbn:hr:127:031871>

Rights / Prava: [Attribution-NonCommercial-NoDerivatives 4.0 International/Imenovanje-Nekomercijalno-Bez prerada 4.0 međunarodna](#)

Download date / Datum preuzimanja: **2025-02-05**



Repository / Repozitorij:

[University of Zagreb School of Dental Medicine Repository](#)





Sveučilište u Zagrebu

Stomatološki fakultet

Marta Smok

**PRIMJENA KOMPOZITNIH MATERIJALA
U ESTETSKOJ REKONSTRUKCIJI
DIJASTEMA – PRIKAZ SLUČAJA**

DIPLOMSKI RAD

Zagreb, 2024.

Rad je ostvaren na Zavodu za endodonciju i restaurativnu stomatologiju Stomatološkog fakulteta Sveučilišta u Zagrebu.

Mentor rada: izv. prof. dr. sc. Danijela Marović, Zavod za endodonciju i restaurativnu stomatologiju Stomatološkog fakulteta Sveučilišta u Zagrebu.

Lektor hrvatskog jezika: Sonja Delimar, profesor hrvatskog jezika i književnosti, izvrstan savjetnik

Lektor engleskog jezika: Ivana Polančec, mag. philol. ang. et mag. archeol.

Rad sadrži: 44 stranica

0 tablica

25 slika

Rad je vlastito autorsko djelo, koje je u potpunosti samostalno napisano uz naznaku izvora drugih autora i dokumenata korištenih u radu. Osim ako nije drukčije navedeno, sve ilustracije (tablice, slike i dr.) u radu izvorni su doprinos autora diplomskog rada. Autor je odgovoran za pribavljanje dopuštenja za korištenje ilustracija koje nisu njegov izvorni doprinos, kao i za sve eventualne posljedice koje mogu nastati zbog nedopuštena preuzimanja ilustracija odnosno propusta u navođenju njihova podrijetla.

Zahvala

Zahvaljujem mentorici, izv. prof. dr. sc. Danijeli Marović, na pomoći, podršci i savjetima tijekom pisanja ovoga rada, kao i na nesebičnom prenošenju znanja i strpljenju tijekom provođenja kliničkog postupka.

Zahvaljujem mami, tati, Karlu i cijeloj obitelji na podršci, bezuvjetnoj ljubavi i ohrabrenjima tijekom studiranja.

Zahvaljujem svim prijateljima i kolegama na svim nezaboravnim trenucima.

Posebno hvala Karlu, Ivani i Patriku bez kojih ovaj rad ne bi bio moguć.

Zahvaljujem Njemu što mi je dao snage na ovom putu.

PRIMJENA KOMPOZITNIH MATERIJALA U ESTETSKOJ REKONSTRUKCIJI DIJASTEMA – PRIKAZ SLUČAJA

Sažetak

Sve češće u stomatološku ordinaciju dolaze mladi ljudi s intaktnim zubima, koji zbog odstupanja u položaju, obliku ili boji zuba zahtijevaju novi, ljepši osmijeh. Pacijenti s razmakom između prednjih zuba, dijastemom, mogu osjećati nezadovoljstvo svojim izgledom, a zadaća je stomatologa vratiti im osmijeh na lice.

Najčešće se uz ljepotu lica veže matematička formula odnosa, zlatni rez. Zlatni rez te analiza makro-, mini- i mikroestetike može terapeutu poslužiti kao nit vodilja pri dizajniranju harmoničnog osmijeha uz uzimanje u obzir kulturoloških razlika i želja pacijenta.

Postoji veliki broj različitih terapijskih zahvata za zatvaranje dijastema. Moguće su opcije: ortodontska, kirurška, protetska ili restaurativna terapija. Etiologija dijastema i dobro postavljena dijagnoza pomažu stomatologu u odabiru terapije i rješavanju pacijentovih problema. Kod mladih pacijenata s intaktnom caklinom i dijastemama preporučuje se minimalno invazivna rekonstrukcija uporabom kompozitnih materijala.

Estetska rekonstrukcija dijastema do 2 mm može se napraviti monokromatskom metodom, višeslojnim nanošenjem jedne boje kompozitnog materijala, dok je za dijasteme većeg opsega potrebna rekonstrukcija uporabom caklinske i dentinske boje kako bi kompozitni materijal što vjernije oponašao prirodnu strukturu zuba, tzv. polikromatska metoda.

U radu se prikazuje kako se uz detaljnu analizu estetskih odstupanja kod pacijenata s dijastemama može jednoposjetno provesti estetska rekonstrukcija kompozitnim materijalom te u konačnici postići vrhunski estetski rezultat na obostrano zadovoljstvo i pacijenta i terapeuta. Odlučeno je *front wing* i *fangertip* tehnikom napraviti estetsku rekonstrukciju dijastema. Obje tehnike su aditivne, direktne i ekonomičnije u odnosu na protetska rješenja.

Ključne riječi: Dijastema; osmijeh; estetika; kompoziti; rekonstrukcija; monokromatski; polikromatski; *front wing*; *fangertip*

APPLICATION OF COMPOSITE MATERIALS IN AESTHETIC RECONSTRUCTION OF DIASTEMAS – CASE REPORT

Summary

An increasing number of young people with intact teeth visit a dental practice to improve their smiles due to problems with their teeth's position, shape, or colour. Patients with a gap between their front teeth, known as a diastema, are often dissatisfied with their appearance, and it is the dentist's job to restore their smile.

The mathematical formula of proportions, the golden ratio, is most often associated with facial beauty. The golden ratio and the analysis of macro, mini and micro aesthetics can guide the therapist to create a harmonious smile, considering cultural differences and the patient's wishes.

Various therapeutic procedures can be used to close diastemas, including orthodontic, surgical, prosthetic or restorative treatments. By understanding the cause of the diastema and making an accurate diagnosis, the dentist can choose the proper treatment. In young patients with intact enamel and diastemas, minimally invasive reconstruction with composite materials is recommended.

The aesthetic reconstruction of diastemas up to 2 mm can be achieved with monochromatic layering with a single shade of composite material. Larger diastemas require reconstruction with both enamel and dentin shades to closely mimic the natural tooth structure, referred to as the polychromatic method.

Through detailed analysis of aesthetic deviations in patients with diastemas, excellent aesthetic results can be achieved in a single visit using composite materials, satisfying both the patient and the dentist. *The front wing* and *fingertip* techniques were chosen for aesthetic reconstruction of diastemas, which are additive, direct, and more economical than prosthetic solutions.

Keywords: Diastema; smile; aesthetics; composites; reconstruction; monochromatic; polychromatic; *front wing*; *fingertip*

SADRŽAJ

| | |
|--|----|
| 1. UVOD | 1 |
| 1.1. Dijastema | 2 |
| 1.2. Oblikovanje osmijeha | 3 |
| 1.2.1. Makroestetika | 3 |
| 1.2.2. Miniestetika | 4 |
| 1.2.2.1. Linija usnica | 4 |
| 1.2.2.2. Linija osmijeha | 4 |
| 1.2.2.3. Bukalni koridor | 4 |
| 1.2.3. Mikroestetika | 5 |
| 1.2.3.1. Središnja linija osmijeha | 5 |
| 1.2.3.2. Proporcije zuba | 5 |
| 1.2.3.3. Incizalna duljina | 6 |
| 1.2.3.4. Oblik i veličina zuba | 6 |
| 1.2.3.5. Boja zuba | 7 |
| 1.2.3.5.1. Određivanje boje zuba | 7 |
| 1.2.3.6. Gingivni zeniti | 8 |
| 1.2.3.7. Interdentalne kontaktne plohe | 8 |
| 1.2.3.8. Incizalni slobodni prostori | 9 |
| 1.2.3.9. Uzdužna os | 9 |
| 1.3. Metode estetske rekonstrukcije dijastema | 9 |
| 1.3.1. Ortodontska terapija | 9 |
| 1.3.2. Kirurško-ortodontska terapija | 10 |
| 1.3.3. Protetska terapija | 10 |
| 1.3.4. Restaurativna terapija kompozitnim materijalima | 10 |
| 1.3.4.1. Tehnike rekonstrukcije dijastema kompozitnim materijalima | 11 |
| 1.3.4.1.1. Polikromatska rekonstrukcija dijastema | 11 |

| | |
|---|----|
| 1.3.4.1.1.1. Tehnika silikonskog ključa | 12 |
| 1.3.4.1.1.2. <i>Fingertip</i> tehnika | 13 |
| 1.3.4.1.2. Monokromatska rekonstrukcija dijastema | 13 |
| 1.3.4.1.2.1. Kompozitne ljuske injekcijskom tehnikom | 14 |
| 1.3.4.1.2.2. <i>Front wing</i> tehnika | 14 |
| 2. PRIKAZ SLUČAJA | 16 |
| 2.1. Estetska rekonstrukcija dijastema <i>front wing</i> tehnikom | 18 |
| 2.2. Estetska rekonstrukcija dijastema <i>fingertip</i> tehnikom | 25 |
| 2.3. Završna obrada i poliranje | 29 |
| 3. RASPRAVA | 33 |
| 4. ZAKLJUČAK | 36 |
| 5. LITERATURA | 38 |
| 6. ŽIVOTOPIS | 43 |

Popis kratica

mm – milimetar

RED (eng. *recurring esthetic dental*) – ponavljajuća dentalna estetika

SAD – Sjedinjene Američke Države

tzv. – takozvani

1. UVOD

Osmijeh je, uz oči, jedan od prvih detalja koji primijetimo tijekom razgovora s drugim ljudima. Zubi i osmijeh neprestano su izloženi procjeni estetskog dojma koji ostavljaju na okolinu (1,2). Potražnja je za estetskim dentalnim postupcima u porastu, a društvene mreže glavni su pokretač toga jer je opća populacija svakodnevno izložena fotografijama na kojima se nalaze lica sa „savršenim osmijehom“ (3). U današnjem društvu postavljeni su visoki estetski kriteriji pa tako sve više pacijenata dolazi u stomatološku ordinaciju sa zdravim zubima u svrhu poboljšanja vlastitog osmijeha (1). Estetika osmijeha odnosi se prvenstveno na gornjih prednjih šest zuba (4).

Prisutnost dijastema na gornjim prednjim zubima kod pacijenata čest je klinički nalaz. Iako dijasteme ne uzrokuju funkcijske poremećaje, u većini slučajeva narušavaju skladan osmijeh, što može dovesti do nezadovoljstva vlastitim osmijehom i gubitka samopouzdanja (2,3). S obzirom na širok spektar estetskih dentalnih materijala dostupnih na tržištu, upotrebom kompozitnih materijala možemo estetski rekonstruirati dijasteme te zadovoljiti biološki princip maksimalnog očuvanja zdravog zubnog tkiva (4). Izradom izravnih kompozitnih ispuna na prednjim zubima, bez obzira na dob, kod svih pacijenata odgađa se radikalni protetski terapijski zahvat kojim se ipak mora ukloniti dosta zdravog tvrdog zubnog tkiva (2). Doktor dentalne medicine uz poznavanje estetskih parametara koji su potrebni za dizajniranje lijepog i harmoničnog osmijeha ne smije zaboraviti na funkciju kako bi postigao uspješan krajnji rezultat (5).

Svrha je ovoga rada prikazati klinički slučaj estetske rekonstrukcije dijastema kompozitnim materijalom te predstaviti novu metodu, *front wing* tehniku, kojom se pacijentu u jednom posjetu može poboljšati osmijeh.

1.1. Dijastema

Dijastema je termin koji se koristi za opisivanje povećanog interdentalnog prostora kada zub nije u kontaktu sa susjednim zubom iste čeljusti. Brojni čimbenici mogu uzrokovati nastanak dijastema. Dijasteme mogu biti različitih veličina i prisutne su kod rastresitosti. Rastresitost je dentalna anomalija karakterizirana interdentalnim razmacima i nedostatkom kontaktnih točaka između zubi. Rastresitost može biti lokalizirana ili generalizirana, a može zahvaćati prednje i stražnje zube (6).

Prisutnost dijastema u frontalnom području u mliječnoj denticiji smatra se fiziološkom. Generalizirana rastresitost mliječnih zuba potrebna je zbog pravilnog postavljanja trajnih prednjih zuba u niz tijekom nicanja (6,7). U mješovitoj denticiji prisutna je fiziološka dijastema medijana gornje čeljusti. Taj stadij naziva se još i razdoblje „ružnog pačeta“. Iako ovo razdoblje zbog narušene estetike često smeta roditeljima i djeci, ne zahtijeva nikakvu terapiju i u 80 % slučajeva spontano se zatvara nicanjem trajnog očnjaka i mezijalizacijom sjekutića (7,8). Generalizirana rastresitost u kompletnoj trajnoj denticiji najčešće je posljedica disbalansa mišićnih sila jezika, usnica i obraza (9).

Ostali uzroci koji mogu utjecati na nastanak dijastema mogu se podijeliti na genetski uvjetovane, stečene i funkcionalne. Nasljedni su čimbenici diskrepancija veličine zubi i alveolarnog grebena, hipodoncija, mikrodoncija, makroglosija, prekobrojni zub (meziodens), perzistentni hipertrofični frenulum. Stečeni su uzroci: ekstrakcija zuba, parodontne bolesti i povećan jezik. Nepogodne oralne navike poput sisanja palca, guranja jezika i infantilnog gutanja mogu također dovesti do pojave dijastema. Kod neke djece može se razviti hipertrofični frenulum gornje usne s niskim hvatištem što može rezultirati perzistiranjem dijasteme medijane u trajnoj denticiji (7). Dijastema medijana najčešća je klinička manifestacija lokalizirane rastresitosti. Takva rastresitost koja je prisutna i u djetinjstvu ima tendenciju zatvaranja, ali može perzistirati te kod odraslih kompromitirati izgled osmijeha. Nakon kliničkog pregleda ispravno postavljena dijagnoza ključna je u odabiru terapije i rješavanju pacijentova problema na najučinkovitiji način (9).

1.2. Oblikovanje osmijeha

Prije započinjanja estetskog stomatološkog liječenja potrebno je napraviti detaljan klinički pregled. (2). Estetska odstupanja, pacijentova očekivanja i poboljšanje osmijeha mogu se postići pomoću analize makro-, mini- i mikroestetike kod pacijenta (10). Za harmoničan rezultat važno je promatrati okolne zube i svakog pacijenta individualno procjenjivati (4).

1.2.1. Makroestetika

Makroestetika proučava odnose između osmijeha i lica (10). Prvo je potrebno registrirati međusobne odnose gornje, srednje i donje trećine lica u okomitoj i vodoravnoj ravnini. Njihov idealan odnos je kada su one jednakih veličina. Gornja trećina mjeri se od vlasišta (*trichion*) do obrva (*glabella*). Srednja trećina mjeri se od obrva do korijena nosa (*subnasale*). Donja trećina

mjeri se od korijena nosa do dna brade (*menton*). U vodoravnoj ravnini treba registrirati interkantalu liniju (udaljenost između kutova oka), interalarnu liniju (širinu nosa) i interkomisuralnu liniju (širinu usta) (2).

Središnja linija lica zamišljena je linija koja okomito prolazi kroz točke *nasion*, *subnasale*, interincizalnu točku i *pogonion* (1). Kod estetske analize osmijeha središnja linija lica služi kao polazna točka za usporedbu središnjih linija zuba. Središnja linija zuba okomito prolazi kontaktnim točkama gornjih i donjih središnjih sjekutića (1). U idealnim uvjetima te bi se dvije linije trebale poklapati (10). Ukoliko postoji odstupanje između središnjih linija lica i gornjih zubi veće od 2 mm, narušena je estetika osmijeha. Prema rezultatima znanstvenih istraživanja središnje linije lica i gornjih zubi poklapaju se u 70 % slučajeva, dok se središnje linije gornjih i donjih zubi ne poklapaju u 75 % slučajeva (1).

1.2.2. Miniestetika

Miniestetika se bavi proučavanjem međusobnih odnosa zubi, gingive i usnica (10).

1.2.2.1. Linija usnica

Linija gornje usnice određuje vidljivost gornjih prednjih zubi i gingivnog tkiva pri osmijehu (10). U estetski poželjnom osmijehu vidljivost prednjih zuba iznosi od 75 do 100 %, a od gingivnog tkiva vidljive su samo interdentalne papile i otprilike 1 mm gingive (11). Estetski nepoželjnim osmijehom smatra se vidljivost gingive preko 3 – 4 mm, tzv. “*gummy smile*” (10).

1.2.2.2. Linija osmijeha

Linija osmijeha linija je koju čine incizalni bridovi sjekutića i očnjaka. Konveksna linija osmijeha koja prati zakrivljenost donje usne smatra se estetski najpoželjnijom (10). Linija osmijeha smatra se znatno važnijom od linije gornje usne (2).

1.2.2.3. Bukalni koridor

Bukalni koridor je područje koje se nalazi između gornjih stražnjih zubi (pretkutnjaka) i unutarnje strane usnice. Tijekom osmijeha to je vidljivo kao tamno područje. Vidljivost bukalnih koridora utječe na harmoničan osmijeh. Ako je vidljivost veća od 15 % ukupne širine osmijeha, estetika osmijeha bit će narušena (10).

1.2.3. Mikroestetika

Mikroestetika analizira oblik, veličinu, boju i proporcije zuba. Također, bavi se odnosom zuba prema susjednim zubima i okolnoj gingivi (10).

1.2.3.1. Središnja linija osmijeha

Središnja linija osmijeha zamišljena je linija koja prolazi mezijalnim kontaktima gornjih središnjih sjekutića (2). Poželjno je da se središnja linija lica poklapa sa središnjim zubnim linijama gornjih i donjih zuba (10).

1.2.3.2. Proporcije zuba

Važan čimbenik lijepog i harmoničnog osmijeha pacijenta predstavlja proporcija zuba. Na proporciju utječu oblik i veličina gornjih središnjih inciziva.(10) Kako bi se postigao estetski sklad, nužno je uskladiti omjer duljine i širine zuba. Širina kliničke krune zuba treba biti 80 % njegove visine (11). Odstupanja od idealnih proporcija klinički se vide kao preširoki ili predugački zubi s dijastemama (6).

Zlatni rez, zlatni postotak i RED proporcije (*recurring esthetic dental*) pomažu terapeutu u postizanju idealnih proporcija prednjih zuba i to isključivo u frontalnom prikazu osmijeha (12). Najčešće je korištena matematička formula, koju je prvi primijenio Lombardi u dentalnoj medicini, zlatni rez ili zlatni omjer (10,13). Zlatni omjer predstavlja iracionalnu matematičku konstantu koja iznosi 1,618. U estetskoj dentalnoj stomatologiji zlatni rez služi kao nit vodilja tijekom dizajniranja idealnog osmijeha (12). Povezujući zlatni omjer sa zubima, omjeri širine centralnog, lateralnog sjekutića i očnjaka trebaju biti 1,618 : 1,0 : 0,618 kada se promatraju *en face*. Dakle, to znači da vidljiva širina lateralnog sjekutića treba biti 62 % širine centralnog sjekutića, vidljiva širina očnjaka 62 % širine lateralnog sjekutića (11,12).

Snow je na temelju bilateralne analize širine svakog pojedinačnog prednjeg zuba i ukupne širine svih šest gornjih prednjih zuba opisao zlatni postotak. Definirao je da svaki maksilarni prednji zub zauzima određeni postotak od ukupne širine segmenta svih šest prednjih gornjih zuba. Svaki očnjak zauzima 10 % ukupnog prostora, svaki lateralni sjekutić 15 % tog prostora, dok svaki centralni sjekutić zauzima 25 % prostora (12).

Nedostatak je teorije u tome što se odnosi samo na širinu zuba ako ih se promatra iz frontalnog prikaza (14). Temeljem brojnih znanstvenih istraživanja utvrđeno je da prirodni osmijeh, kod

pojedinaца koji nisu prethodno tretirani ortodontskom terapijom, gotovo uvijek odstupa od pravila zlatnog reza (15). U skupini Južnih Slavena učestalost zlatnog reza između centralnog i lateralnog sjekutića iznosi 27,27 %, a između lateralnog sjekutića i očnjaka samo 3,9 % (14). Treba uzeti u obzir i karakteristike osobe poput ukupne tjelesne visine i širine, zakrivljenosti zubnih lukova, etničku i kulturalnu pripadnost te karakteristike lica. Zato je Ward predložio upotrebu RED (*recurring esthetic dental*) proporcije u kojoj nije nužno da širina prednjeg zuba bude 62 % širine zuba prethodnika. RED proporcija također je konstantna tijekom distalnog pomicanja od središnje linije, ali za razliku od zlatnog reza, omjeri širine prednjih zuba u rasponu od 60 do 80 % smatraju se estetski prihvatljivim (12,15,16). Ward uzima u obzir tjelesnu visinu pacijenta, željenu dužinu zuba i terapijske mogućnosti. Prema RED proporcijama predloženo je da visokim ljudima, koji imaju duže i uže zube, RED proporcija bude što bliže zlatnom rezu (62 %), a nižim ljudima, koji imaju kraće i šire zube, da RED proporcija bude većeg omjera (oko 80 %), tako da su kod niskih ljudi vidljiviji prednji zubi gledajući iz frontalnog prikaza i dalje u estetski zadovoljavajućem okviru (17).

Kod mjerenja krune zuba važno je razlikovati širinu kliničke krune od širine koju vidimo na *en face* fotografiji koja je važna za primjenu zlatnog reza. Glavni je nedostatak primjene zlatnog omjera što ne uzima u obzir stvarnu širinu kliničke krune zuba (4).

1.2.3.3. Incizalna duljina

Pri opuštenoj gornjoj usni vidljivost gornjih sjekutića kod žena je oko 3 mm, a kod muškaraca oko 2 mm. Starenjem dolazi do slabljenja tonusa mišića. Vidljivost gornjih sjekutića se smanjuje, a povećava se vidljivost donjih sjekutića. Međutim, u osmijehu su gornji zubi i dalje vidljivi 75 – 100 % svoje dužine te incizalni bridovi gornjih zuba moraju slijediti liniju donje usne (2).

1.2.3.4. Oblik i veličina zuba

Oblik je jedan od najvažnijih čimbenika lijepog osmijeha. Kod pacijenata s dijastemama često su prisutne anomalije veličine i oblika zubi pa je potrebno preoblikovanje kako bismo postigli estetski skladan osmijeh. Prema pojedinim autorima oblik zuba razlikuje se prema osobnosti, spolu i dobi pacijenta. Prema Wiliamsovoj teoriji postoje tri osnovna oblika zubi: trokutasti, ovalni i kvadratni. (1). Prema „dentogenoj teoriji“ Frusha i Fischera iz 1955. ovalni su zubi sa zaobljenim bridovima ženstveniji i nježniji, a četvrtasti zubi kojima se želi izraziti snaga i

čvrstoća, karakteristični su za muškarce (4). Kod mladih ljudi zubi imaju valovit incizalni brid, zaobljene incizalne kutove i vidljive mamelone na incizalnoj trećini krune zuba. Kod starijih ljudi tijekom funkcije dolazi do trošenja tvrdog zubnog tkiva pa incizalni kutovi postaju oštriji, a incizalni brid ravniji (2).

1.2.3.5. Boja zuba

U estetskoj rekonstrukciji kompozitnim materijalima potrebno je postići harmoniju oblika, teksture i boje restauriranog zuba. Svaku boju karakteriziraju tri dimenzije: ton (*hue*), zasićenost ili intenzitet (*chroma*) i luminiscencija (*value*). Ton boje određuje boja dentina. Zbog toga se boja kompozitnog materijala za buduću rekonstrukciju bira prema dentinskoj boji prirodnog zuba. Unutar jedne boje postoje različiti stupnjevi zasićenosti. Zasićenost boje raste starenjem, odlaganjem sekundarnog dentina i povećavanjem debljine tvrdog zubnog tkiva. Luminiscencija boje može se definirati kao neprozirnost, prozirnost i stupanj bjeline cakline. Luminiscenciju određuju tri parametra: stupanj mineralizacije tvrdih tkiva, starost i tekstura površine zuba. Sekundarna optička svojstva boje su translucencija, opacitet, opalescencija, fluorescencija i površinski sjaj. Caklina je zaslužna za luminiscenciju, translucenciju i opalescenciju, a dentin za ton i intenzitet boje te za fluorescenciju (2). Translucencija i opacitet usko su povezani i opisuju prolaz svjetlosti kroz objekt. Translucentni je materijal više proziran i daje svjetliji izgled jer velika količina svjetla može proći kroz promatrani objekt. Opakni materijal je za svjetlo nepropustan. Translucencija se smanjuje povećanjem disperzije svjetla unutar materijala (18). Ako je translucencija restauracije velika, velika se količina svjetla apsorbira, a vrlo mala reflektira. To znači da će doći do pada vrijednosti luminiscencije i restauracija će izgledati sivkasto na crnoj podlozi usne šupljine. Zbog toga je kod rekonstrukcije dijastema većih od 2 mm potrebno koristiti tehniku slojevanja kako bi neproziran dentin maskirao površinski sloj cakline. Svojstvo fluorescencije daje zubima bjeliji izgled. Ako kompozitni materijali kojima se rekonstruira kruna nemaju to svojstvo, rekonstruirani zubi će pod UV svjetlom, npr. u noćnom klubu, izgledati tamno (2).

1.2.3.5.1. Određivanje boje zuba

Boja zuba može se odrediti na dva načina: vizualno ili digitalno. Vizualni postupak određivanja vrlo je subjektivan i ovisi o puno čimbenika: sposobnosti percepcije promatrača, zamoru oka, uvjetima osvjetljenja, površinskoj strukturi te svojstvima korištenog materijala. Uređaji za

mjerenje boje neovisni su o ljudskoj percepciji, objektivni i ponovljivi (19). Glavni je nedostatak cijena uređaja pa je vizualna metoda određivanja boje i najzastupljenija. Ključ boja može poslužiti pri vizualnom određivanju boje. Za dobar rezultat pri određivanju boje potrebno je da su ključ boje i kompozitni materijal od istog proizvođača. Drugi je, jednostavniji, način određivanje boje nanošenjem kompozita na nepripremljenu zubnu površinu (2). Dentinska boja određuje se u području srednje ili cervikalne trećine zuba, a caklinska na incizalnoj trećini zuba (18).

Boju zuba najbolje je odrediti na dnevnom svjetlu i na samom početku zahvata, prije nego što zubi dehidriraju i promijene boju. Dehidracijom zubi postaju neprozirniji i kredasti, što postaje vidljivo već nakon 3 minute. Dehidracija postiže maksimum nakon 30 – 45 minuta. Za potpunu rehidraciju zubi potrebno je 24 – 48 sati (2).

1.2.3.6. Gingivni zeniti

Položaj gingivnog zenita određen je bukalnom stijenkom kliničke krune zuba te je vrlo važan pri prekrivanju dijastema ili mezo-distalno nagnutih zuba. Zenitne točke su najapikalnije točke u bukalnoj krivulji marginalne gingive zuba. Zenitne točke lateralnih sjekutića nalaze se oko 0,5 – 1 mm niže od zenitnih točaka središnjih sjekutića i očnjaka koje su približno su na istoj razini (10). U idealnom osmijehu, zenitne točke prednjih zuba formiraju trokut kojem je vrh okrenut prema dolje, prema lateralnom sjekutiću (2). Promjena položaja zenitne točke može se postići restaurativnom terapijom, manjim kirurškim zahvatima ili ortodontskom terapijom (10). Asimetrije u visini gingive veće od 2 mm odstupaju od skladnog osmijeha te ih primjećuju i laici i stomatolozi (11).

Također, bitno je napomenuti da je za postizanje harmoničnog osmijeha izuzetno bitan zdrav dentogingivni odnos. Zdravo i neupaljeno meko tkivo oko zuba također poboljšava estetski izgled pacijenta (10).

1.2.3.7. Interdentalne kontaktne plohe

Interdentalne kontaktne plohe područja su u kojima su dva susjedna zuba u dodiru. Prema pravilu 50 : 40 : 30, između gornjih središnjih sjekutića nalazi se najdulja kontaktna ploha koja iznosi 50 % duljine središnjeg sjekutića. Slijedeći isto pravilo, zona dodira između centralnog i lateralnog sjekutića iznosi 40 % duljine gornjih središnjih sjekutića. Najkraća kontaktna ploha nalazi se između lateralnog sjekutića i očnjaka (20). Ukoliko su kontaktne točke postavljene

previše incizalno, mogu se pojaviti tzv. crni trokuti koji mogu naškoditi izgledu zubi kod osmijeha. Crni interdentalni trokuti zapravo su prostori bez interdentalne papile i smatraju se neestetskim (11).

1.2.3.8. Incizalni slobodni prostori

Incizalni slobodni prostori ili interincizalni trokuti nalaze se između incizalnih kutova prednjih zuba. Njihov oblik uvjetuje položaj kontaktnih točaka. Što su kontaktne točke više, viši su i trokuti (2). Pri optimalnom položaju kontaktnih točaka i obliku zubi, incizalni slobodni prostori najmanji su između središnjih sjekutića (10). Distalno slobodni prostori postaju sve veći, tako da je najveći trokut između lateralnog sjekutića i očnjaka (2). Ne moraju biti simetrični sa svake strane (10).

1.2.3.9. Uzdužna os

Uzdužna je os zuba zamišljena linija koja prolazi od sredine incizalnog brida do sredine caklinsko-cementnog spojišta. U harmoničnom osmijehu ona sa svojim vrhom inklinira distalno, prema caklinsko-cementnom spojištu. Najmanju inklinaciju imaju središnji sjekutići, a najveću očnjaci. Prilikom oblikovanja osmijeha inklinacije dužinskih osi prednjih zuba desne i lijeve strane trebale bi biti simetrične kako bi bila zadovoljena estetika osmijeha. Ukoliko je uzdužna os zuba paralelna sa središnjom linijom zuba, to će dovesti do neuravnoteženog osmijeha (2).

1.3. Metode estetske rekonstrukcije dijastema

Izuzetno je bitna identifikacija etiologije dijastema kako bi se osiguralo odgovarajuće planiranje liječenja. Terapija dijastema u mliječnoj denticiji nije potrebna. Jedino se može ciljati na uklanjanje nepogodnih navika ukoliko su one prisutne. Terapija zatvaranja dijastema idealna je za pacijente s trajnim zubima kod kojih su dijasteme lokalizirane u prednjem dijelu maksile (6).

1.3.1. Ortodontska terapija

U slučaju estetskih odstupanja u zubnom luku terapija s fiksnim ortodontskim aparatom može biti definitivni terapijski postupak. Međutim, ponekad nakon ortodontske terapije estetski rezultat nije zadovoljavajuć i potrebni su naknadni restaurativni postupci (1). Indikacije za promjenom oblika zuba kompozitima nakon ortodontske terapije jesu: zatvaranje dijastema,

preoblikovanje očnjaka u lateralne sjekutiće kod hipodoncije lateralnih sjekutića i manje strukturalne anomalije ili nesklad veličine zuba (4).

1.3.2. Kirurško-ortodonska terapija

Glavni etiološki čimbenik nastanka središnje dijasteme je hipertrofični *frenulum labii superioris* koji se može protezati sve do interdentalne papile. Indikacija za frenulektomiju pozitivan je test po Graberu. Test se izvodi tako što se gornja usna podigne prema gore. Ukoliko tkivo frenuluma i papile postane blijedo i ishemično, test je pozitivan. Najpovoljnije je vrijeme početka kirurško-ortodonske terapije prije nicanja trajnih očnjaka, u onim slučajevima kad nakon nicanja lateralnih sjekutića dijastema i dalje postoji zajedno s hipertrofičnim *frenulumom*. Nakon kirurškog zahvata potrebno je provesti ortodonsku terapiju (8).

1.3.3. Protetska terapija

Dugotrajni i vrhunski estetski rezultati pri zatvaranju dijastema mogu se postići keramičkim ljuskicama i krunicama. Međutim, potrebno je ukloniti više tvrdog zubnog tkiva u odnosu na direktne restauracije kompozitnim materijalom, potrebno je nekoliko posjeta pacijenta i suradnja sa zubnim laboratorijem. Sve navedeno dovodi do povećanja troškova za pacijenta i doktora dentalne medicine (4).

1.3.4. Restaurativna terapija kompozitnim materijalima

Suvremena dentalna medicina nezamisliva je bez adhezivnog postupka i kompozitnih materijala. Kompozitni materijali sastoje se od anorganskog punila raspršenog u organskoj matrici te su povezani spojnim sredstvom, najčešće silanom. Također, dodatno sadrže inicijatore, inhibitore polimerizacije i pigmente. Postupkom polimerizacije prelaze iz plastičnog u kruto stanje (2).

Današnji kompozitni materijali omogućuju oponašanje prirodne boje zuba sa svim anatomskim i morfološkim detaljima karakterističnim za svakog pacijenta. Kompoziti koji imitiraju dentin prema veličini čestica mogu biti mikrohibridni, hibridni ili nanohibridni kompoziti označeni kao *body* ili *dentin*. Caklinu imitiraju hibridni i nanohibridni kompoziti koji su transparentniji od dentinskih kompozita. Oni se mogu bolje polirati i reproducirati transparentiju i glatkoću površine prirodnog zuba. Mikro- i nanohibridni kompoziti univerzalni su materijali zbog

izvršnih estetskih i fizičko-mehaničkih svojstva pa se mogu koristiti za direktne ispune i na prednjim i na stražnjim zubima (2).

Primjenom suvremenih kompozitnih materijala može se u jednom posjetu, uz maksimalno očuvanje zdravog tvrdog zubnog tkiva, pacijentu osigurati novi osmijeh vrhunske estetike (2).

1.3.4.1. Tehnike rekonstrukcije dijastema kompozitnim materijalima

Glavna je prednost estetske rekonstrukcije dijastema primjenom kompozitnih materijala očuvanje zdrave cakline intaktnom. Zahvaljujući adhezijskoj tehnologiji rekonstrukcija dijastema može se napraviti aditivnom tehnikom. Pelikula s površine zuba može se ukloniti pjeskarenjem ili grubim polirnim diskovima. Na taj način osigura se bolja hibridizacija zubne površine adhezijskim sustavom. Hibridizacijom se na zubnoj površini stvara hibridni sloj za koji će se kompozitni materijal vezati. Adhezijski sustav uvijek se nanosi prema uputama proizvođača. Isključivo na taj način mogu se eliminirati pogreške u postupku nanošenja adheziva (2).

Dijasteme veličine do 2 mm mogu se rekonstruirati kompozitnim materijalom jedne boje koja odgovara boji prirodnog zuba. Takav pristup naziva se monokromatski. Za zatvaranje dijastema većih od 2 mm potrebno je kompozit stavljati u slojevima i koristiti više nijansi kompozitnih materijala kako bi se postigao zadovoljavajući estetski izgled. Takav pristup naziva se polikromatski. Naime, u podlozi se nalazi usna šupljina koja je tamna i mora se koristiti kombinacija dentinske nijanse, koja osigurava zasićenost i opaknost boje, s caklinskom nijansom koja je translucetnija, kako bi se postigao prirodan izgled zuba. U suprotnom, bez nanošenja dentinske boje zub će poprimiti sivi ton (2).

Za estetsku rekonstrukciju dijastema kompozitnim materijalom postoje brojne tehnike: tehnika silikonskog ključa, *fingertip* tehnika, injekcijska tehnika ili najnovija *front wing* tehnika (2,18,21 – 23).

1.3.4.1.1. Polikromatska rekonstrukcija dijastema

Polikromatska tehnika kompleksnija je i zahtjevnija od monokromatske pa uspješnost ovisi o iskustvu, znanju i vještini kliničara. Potrebna je detaljna optička analiza prirodnog zuba, a zatim primjena minimalnog broja slojeva kompozitnog materijala koji su potrebni za kvalitetnu imitaciju zuba (4). Prvi je korak kod polikromatske rekonstrukcije dijastema rekonstrukcija

oralne stijenke caklinskom bojom kompozita koji odgovara stvarnoj boji zuba. Cilj je nanošenja prvog, palatinalnog, sloja kreirati podlogu na koju se kasnije nanosi kompozit dentinske nijanse. Prvim palatinalnim slojem definira se dužina i širina zuba. U ovom se koraku još ne uspostavljaju aproksimalni kontakti sa zubima. Ključno je da palatinalni sloj bude što tanji kako bi se ostavilo više mjesta za dentinski kompozit. Ako dentinska nijansa kompozita bude nanesena u tankom sloju, zasićenost će boje biti premala, a translucencija previsoka. To će u konačnici rezultirati nedostatnim opacitetom i rekonstrukcija će izgledati previše sivo te će biti estetski nezadovoljavajuća. Ako se pak dovoljno dentinske boje kompozita stavi na predebeli palatinalni caklinski sloj, neće biti dovoljno mjesta za vestibularni caklinski sloj, što će u konačnici rezultirati prevelikom neprozirnošću zuba. Zbog toga je već na samom početku bitno voditi računa o debljini slojeva kompozita kako bi se osiguralo dovoljno mjesta za dentinski i caklinski kompozit s vestibularne strane te osigurala potrebna razina transparencije (2).

Oralna stijenka može se izraditi na dva načina: tehnikom silikonskog ključa ili *fingertip* tehnikom (2).

1.3.4.1.1.1. Tehnika silikonskog ključa

Silikonski je ključ negativ željenog oblika oralne plohe zuba koji se obično izrađuje od silikonskog otisnog materijala kitaste konzistencije (4). Silikonski ključ može biti izrađen direktno u ustima ili indirektno, u laboratoriju. Za direktnu tehniku potrebno je prvo izmodelirati ispun u ustima. Na zubu pacijenta kompozitom se napravi modelacija željenog budućeg oblika zuba kompozitnim materijalom bez nanošenja adheziva. Nakon toga preko modela uzima se otisak oralne stijenke silikonom kitaste konzistencije koji će poslužiti kao držač za postavljanje prvog kompozitnog sloja (2). Prednost je direktne tehnike što pacijenti odmah vide kako bi trebao izgledati konačni rezultat. Zahvaljujući tome moguće je odmah dogovoriti s pacijentom željeni oblik i duljinu zuba te uskladiti okluzalne odnose (4). Za indirektnu tehniku potrebno je prvo uzeti anatomske otiske iz kojeg se izlije radni model. Na radnom modelu dentalni tehničar modelira željeni oblik zuba od voska, tzv. *wax up*. Preko njega silikonskim otisnim materijalom uzme se otisak modela (2) koji će poslužiti za izradu palatinalne stijenke restauracije. Nakon toga silikonski ključ više nije potreban (4).

Nakon oblikovanja palatinalne stijenke u drugom koraku kreiraju se aproksimalne kontaktne točke, također u caklinskoj boji kompozita. Ovaj je korak vrlo zahtjevan jer je potrebno pozicionirati matricu u željeni položaj kako bi se ostvarila dobra kontaktna točka sa susjednim

zubom. Matrica se učvršćuje interdentalnim kolčićem, čime se osigurava cervikalna adaptacija. Dodatno se može fiksirati pomoću tekućeg koferdama koji se nanosi u malim količinama uz matricu, kako bi se nakon polimerizacije matrica zadržala u željenom položaju. Treći je korak nanošenje dentinske boje kompozita kojim se modelira dentinska jezgra zuba. Kod mlađih pacijenata potrebno je dodatno izgraditi mamelone. Posljednji je korak nanošenje caklinskog kompozita vestibularno, preko dentinskog sloja, kojim se definira završni oblik i izgled rekonstrukcije. Završno slijedi uklanjanje viška kompozita, definiranje konačnog oblika zuba, uspostava okluzije i poliranje (2).

Nedostatak tehnike silikonskog ključa za zatvaranje dijastema je u malom, limitiranom prostoru slabe vidljivosti te slaboj adaptaciji kompozita u cervikalnom području.

1.3.4.1.1.2. *Fingertip* tehnika

Podloga za nanošenje prvog, palatinalnog, sloja kompozitnog materijala caklinske boje jest kažiprst. Jagodica kažiprsta fiksira se uz oralne plohe buduće restauracije i sa svake strane susjednih zubi kako bi se postigla što bolja kontrola pozicije oralne plohe i dobra okluzija već na samom početku (18). Susjedne zube potrebno je zaštititi teflonskom trakom kako ne bi došlo do vezanja kompozita na njih (4). Nakon modelacije oralne stijenke potrebno je polimerizirati kompozitni materijal 3-4 sekunde. Slijedi kontrola oralne stijenke i dodavanje materijala po potrebi te završna polimerizacija. Zatim se modeliraju aproksimalne stijenke, također u caklinskoj nijansi kompozita. U sljedećem koraku postavlja se dentinska boja visoke opaknosti tako da ona oponaša dentinsku jezgru zuba. Završni je korak nanošenje caklinske boje na vestibularnu površinu zuba. Postupak postavljanja i slojevanja kompozitnog materijala identičan je postavljanju kompozitnog materijala kod prethodno opisane tehnike silikonskog ključa (18). Nedostatak je *fingertip* tehnike nekontrolirano pozicioniranje prsta pa prvi caklinski sloj može biti smješten previše vestibularno ili previše palatinalno (4).

1.3.4.1.2. Monokromatska rekonstrukcija dijastema

Suvremeni kompozitni materijali stapaju se s okolnom caklinom i dentinom restauriranog zuba, što smanjuje razlike u boji i poboljšava estetski izgled restauracije. Kliničaru pojednostavljuje izbor i usklađenost boja te kompenzira neusklađenost boja (22). Optički fenomen stapanja boje kompozitnog materijala s prirodnom bojom okolnog zuba naziva se još i „kameleonski efekt“. Što je veličina restauracije manja, razlika u boji kompozitnog materijala i okolne zubne

strukture manja te translucencija kompozita veća, to će se kompozitni materijal bolje stopiti s prirodnom bojom zuba. Univerzalni kompozitni materijali sadrže anorganske nanočestice koje povećavaju translucenciju materijala te uz dobru sposobnost poliranja i povećanjem glatkoće površine dolazi do povećanja stapanja boje kompozita i zubne površine (24).

Svojstva indeksa loma svjetlosti također se koriste za postizanje dobrog konačnog podudaranja boje između prirodne strukture zuba i kompozita, tj. nadomjestaka. Kada je indeks loma organske matrice i anorganskog punila istog indeksa loma svjetlosti, granica između njih je gotovo nevidljiva jer svjetlost ne mijenja putanju kada prolazi kroz njih (2). Konačna boja restauracije bit će determinirana refleksijom svjetlosti od podloge, odnosno zubne strukture ispod kompozitnog materijala (25,26).

Glavna indikacija za korištenje monokromatske tehnike u restaurativnoj dentalnoj medicini slučaj je kada nam je prioritet promjena oblika zuba. Prekrivanjem dijastema mijenjamo oblik zuba. Korištenjem jedne nijanse kompozita manje je koraka tijekom modelacije zuba pa je tako i manja mogućnost pogreške poput zaostatnih praznina i mjehurića zraka. Za kliničara ova tehnika je jednostavnija jer nema slojevanja različitim kompozitnim bojama, za što je potrebna vještina (27).

1.3.4.1.2.1. Kompozitne ljske injekcijskom tehnikom

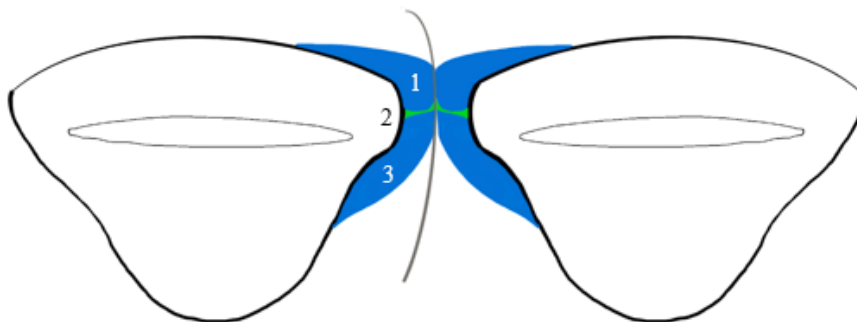
Injekcijska tehnika je indirektno-direktna metoda kojom se situacija s navoštenog radnog modela reproducira u ustima pacijenta pomoću transparentnog silikonskog ključa koji služi kao kalup u koji se injektira tekući kompozitni materijal. Novi materijali na tržištu omogućuju korištenje tekućeg univerzalnog kompozita jedne boje zbog poboljšanih fizičkih svojstava (savojne čvrstoće i otpornosti na trošenje) u odnosu na druge tekuće kompozite te estetskih svojstava (dobar površinski sjaj i stabilnost boje). Na taj način mogu se izraditi predvidljive i estetske kompozitne restauracije prednje regije, uključujući rekonstrukciju dijastema. Nedostatak je ove tehnike nužna suradnja s dentalnim laboratorijem gdje se prvo mora izraditi navoštavanje modela na temelju kojeg se izrađuje transparentni silikonski ključ (23).

1.3.4.1.2.2. *Front wing* tehnika

Jordi Manauta i suradnici predstavili su 2017. godine tehniku zatvaranja dijastema korištenjem jedne boje kompozitnog materijala, tzv. *front wing* tehniku. Ova tehnika olakšava postizanje dobrih kontaktnih točaka i dobar pristup cervikalnom dijelu zuba, što je bitno radi zatvaranja

crnih trokuta i očuvanja gingivnog zdravlja. Izostaje potreba za suradnjom s dentalnim laboratorijem te navoštavanjem modela. Važno je naglasiti da postupak započinje nanošenjem kompozitnog materijala s vestibularne strane, suprotno od *fingertip* tehnike i tehnike silikonskog ključa gdje se postupak započinje s palatinalne strane, nanošenjem caklinske boje (22).

Prvi je korak slobodno oblikovanje bukalnog krila visoko-viskoznom kompozitom bez korištenja matrica. U ovom koraku fokus je na obliku zuba i pokušava se što preciznije modelirati budući oblik zuba. Nakon polimerizacije bukalnog krila isti postupak ponavlja se na susjednom zubu. Tek se onda istodobno postavljaju dvije sekcionalne matrice te interdentalni kolčić. Zatim se s palatinalne strane jednog zuba dodaje mala količina tekućeg kompozita na polimerizirano bukalno krilo. Na nepolimerizirani tekući kompozit, palatinalnim pristupom nanosi se visoko-viskozni kompozit i kondenzira se prema bukalno. Svrha je primjene tekućeg kompozita popunjavanje malih prostora koji bi mogli ostati prazni ukoliko bi se primijenio samo visoko-viskozni kompozit. Kondenzacijom visoko-viskoznog kompozita s palatinalne strane tekući se kompozit istiskuje i ističe na bukalnu stranu. Pojava tekućeg kompozita na bukalnoj strani znak je potpunog popunjavanja prostora. Nakon polimerizacije uklanja se jedna matrica kako bi se osigurala što čvršća kontaktna točka. Nakon toga, na isti način apliciraju se tekući i visoko-viskozni kompozit s palatinalne plohe drugog zuba (Slika 1). Slijedi završna obrada i poliranje kompozitnog materijala (22).



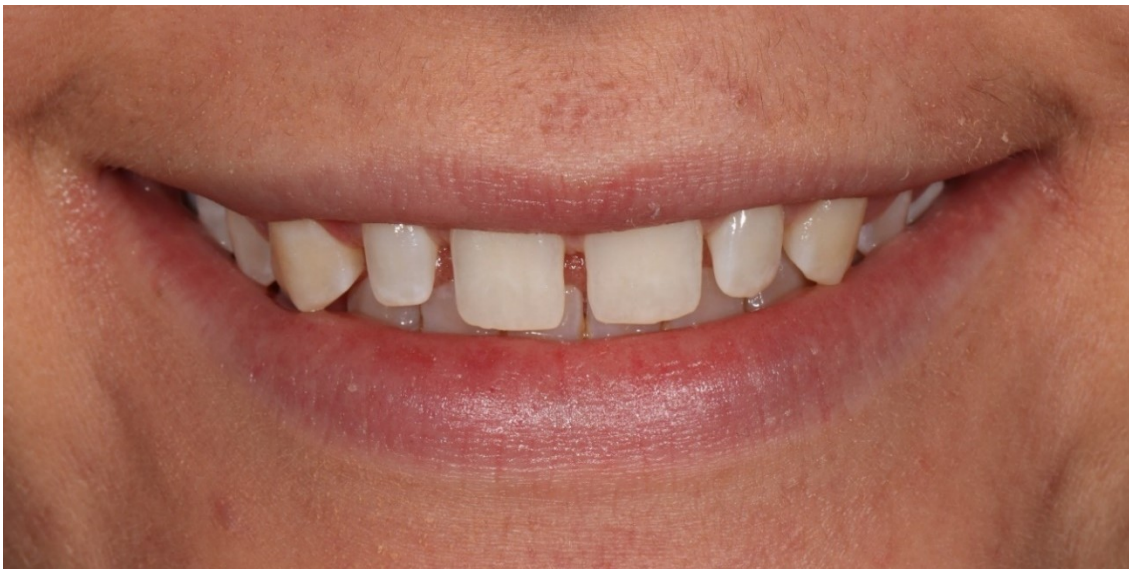Slika 1. Shematski prikaz *front wing* tehnike; incizalni prikaz. Opis slike 1 – bukalno krilo; 2 – tekući kompozit; 3 – palatinalni sloj visokoviskoznog kompozita.

2. PRIKAZ SLUČAJA

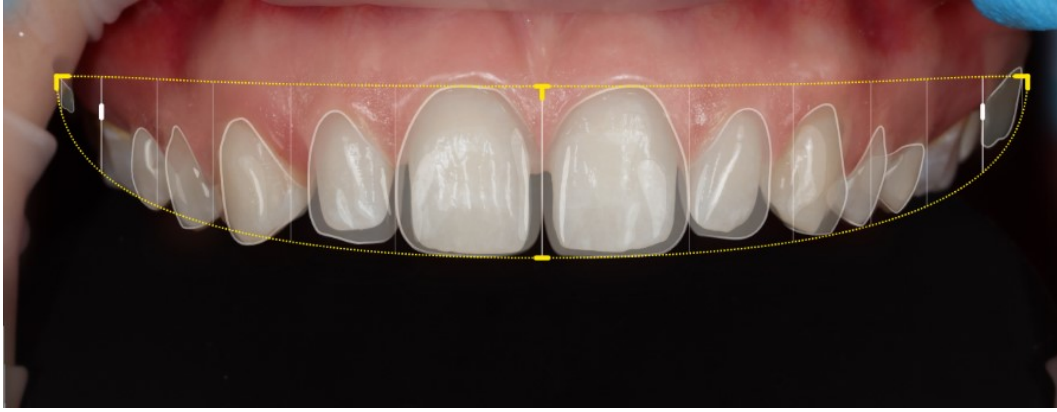Pacijentica u dobi od 26 godina dolazi na Zavod za endodonciju i restaurativnu stomatologiju sa željom za poboljšanjem svojega osmijeha. Želi popuniti prostor između gornjih sjekutića i očnjaka te promijeniti oblik gornjih lateralnih sjekutića.

Kliničkim pregledom vidljive su multiple dijasteme u prednjem području maksile (Slika 2). Prisutna je mikrodoncija gornjih lateralnih sjekutića koja je izraženija s desne strane. Okluzija, funkcija i fonetika su zadovoljavajuće. Nema drugih dentalnih patologija. Indikacija za zatvaranje dijastema je isključivo estetska, želja za ljepšim osmijehom. Kod pacijentice prethodno nije provedena ortodonska terapija. Središnja linija lica poklapa se sa središnjom linijom gornjih zuba.

Pacijentica se odlučila za rekonstrukciju dijastema kompozitnim materijalom jer želi minimalno uklanjanje tvrdih zubnih tkiva, tretman je reverzibilan, financijski prihvatljiv i izvediv unutar jednog posjeta.



Slika 2. Izgled zubi u osmijehu pacijentice pri dolasku u ordinaciju



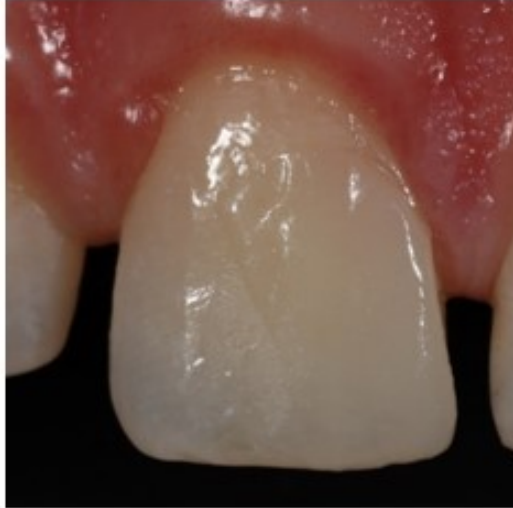
Slika 3. Digitalni model u *Smilecloud* računalnom programu

U dogovoru s pacijenticom odlučeno je napraviti digitalni model (Slika 3). Na temelju fotografija i uz pomoć *Smilecloud* (Smilecloud SRL, Temišvar, Rumunjska) računalnog programa isplaniran je i vizualiziran izgled budućeg osmijeha. Na ovaj način pacijentica je aktivno sudjelovala u procesu planiranja terapije i sama je odabrala budući oblik svojih zuba. Digitalno dizajniranje osmijeha ubrzalo je i olakšalo plan terapije. Također, pomoću digitalnog prikaza isplanirano je na kojem će se mjestu koliko kompozitnog materijala nadodati.

Plan terapije obuhvaćao je promjenu oblika i veličine maksilarnih sjekutića i očnjaka. Na taj način dijasteme u gornjoj čeljusti više neće biti prisutne. Dijastema između središnjih sjekutića manja je od 2 mm i odlučeno je da će estetska rekonstrukcija biti izrađena *front wing* tehnikom. Za preoblikovanje gornjih lateralnih sjekutića korištena je *finger tip* tehnika jer je bilo potrebno produžiti zube i dijasteme su veće od 2 mm. Također, potrebno je kompozitom preoblikovati oba očnjaka. U tom području korištena je monokromatska, *front wing*, tehnika jer su dijasteme manjeg opsega.

2.1. Estetska rekonstrukcija dijastema *front wing* tehnikom

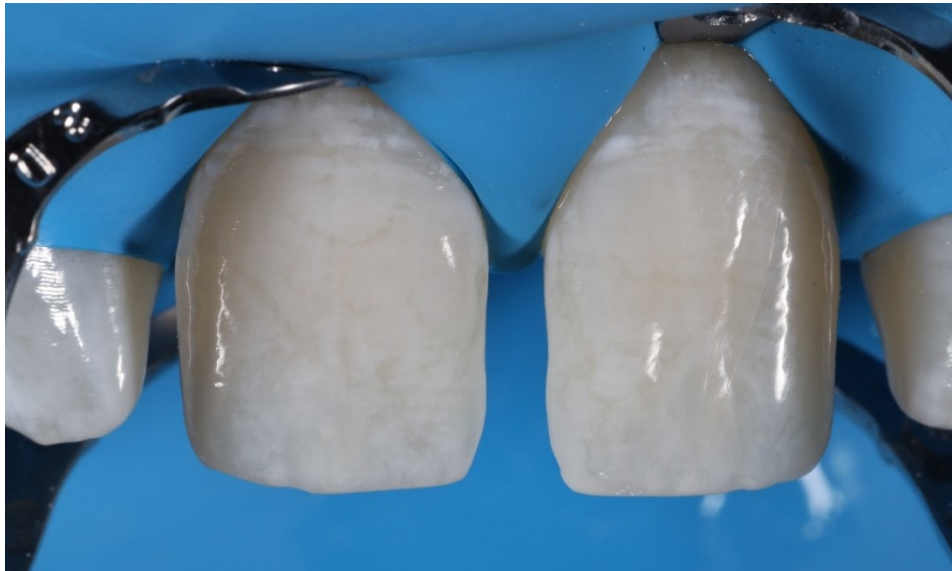
Na početku restaurativnog postupka određena je boja postavljanjem kompozita na nepripremljenu zubnu površinu (Slika 4). Bitno je naglasiti da je boju potrebno izabrati unutar nekoliko minuta od dolaska pacijentice, kada zub još nije dehidriran. Izabran je univerzalni kompozit nijanse A1. Univerzalni kompozit dobro se stapa s prirodnom bojom zuba i na cervikalnom i incizalnom dijelu. Zbog toga nije potrebno koristiti dentinske i caklinske boje za restauraciju debljine do 2 mm.



Slika 4. Određivanje boje pomoću kompozita koji se postavi bez adhezivne pripreme na vestibularnu površinu u debljini i obliku koji se planira ostvariti

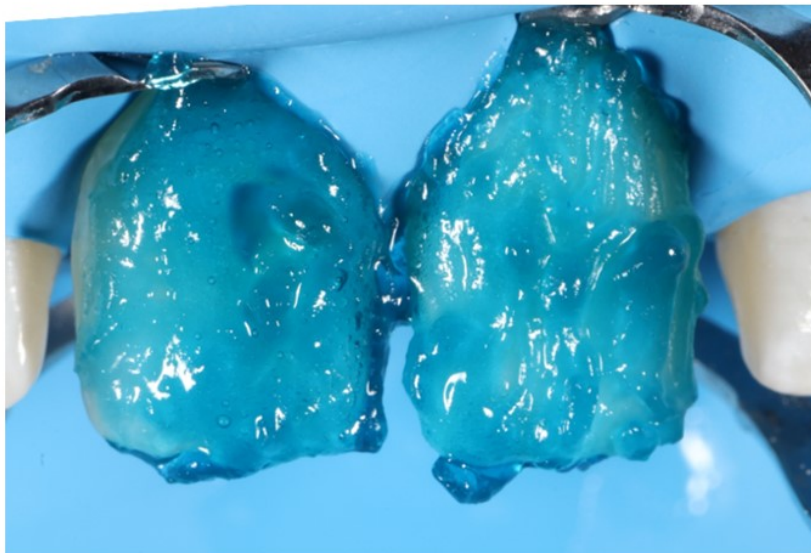
Kompozit za odabir boje je uklonjen. Nakon toga potrebno je ukloniti pelikulu s površine zuba kako bi se postigla što bolja hibridizacija adheziva. S obzirom na to da se radi o konzervativnom postupku, nije potrebno brušenje cakline. Pjeskarenjem je uklonjena pelikula i sitne pigmentacije. Isti učinak može se postići grubim polirnim diskovima.

Suho radno polje ostvareno je postavljanjem koferdama. Tako je spriječena kontaminacija slinom, krvlju ili sulkusnom tekućinom. Postavljanjem B4 kvačica osiguran je dobar cervikalni pristup zubu s bukalne i aproksimalne strane, što je bitno prilikom rekonstrukcije dijastema (Slika 5). Postavljanje koferdama ključno je u prevenciji pogrešaka poput cervikalnih kompozitnih prevjesa i gubitka kontaktnih točaka.



Slika 5. Postavljen koferdam i B4 kvačice

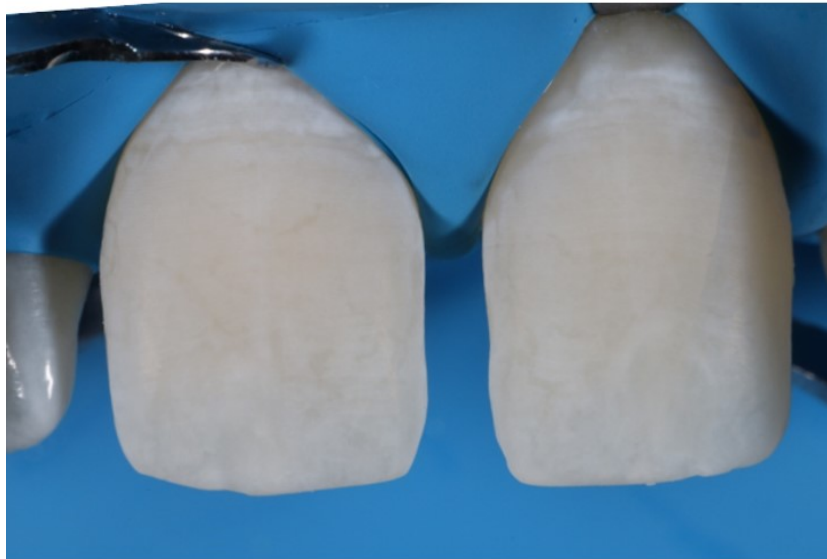
S obzirom na to da je bilo u planu rabiti univerzalni adheziv osme generacije, caklina je jetkana tijekom 15 sekundi 37 % ortofosfornom kiselinom (Slika 6). Najbolje je jetkati zub veće površine od predviđene za nanošenje kompozita jer ako se tijekom postupka odluči proširiti restauracija i nanese se kompozit na nepripremljenu zubnu površinu, vrlo brzo doći će do zavlčenja pigmentacija i bakterija između nejetkane cakline i kompozitnog materijala, što će rezultirati diskoloracijom i neestetkim izgledom zuba.



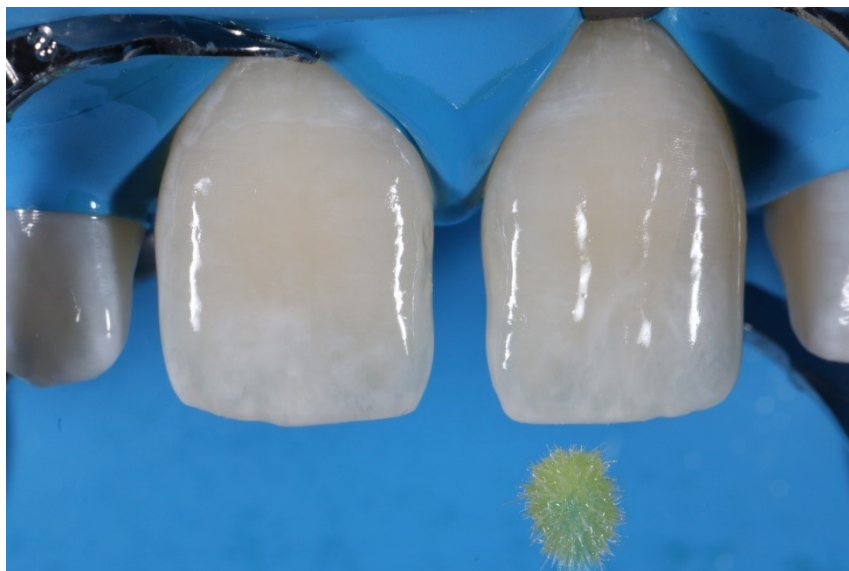
Slika 6. Jetkanje cakline

Kiselina je isprana, a caklina je nježno osušena (Slika 7). Postupak je trajao 30 sekundi s puno vode i zraka. Potrebno je pažljivo pregledati površinu zuba kako ne bi zaostala kiselina. Adheziv

je nanesen na ekstenzivno jetkanu površinu zuba i prema uputama proizvođača. Univerzalni adheziv nanesen je utrljavanjem tijekom 20 sekundi (Slika 8). Zatim je nježno ispuhan tijekom 20 sekundi te na kraju polimeriziran plavim svjetlom tijekom 60 sekundi. Ovim postupkom osigurana je kompletna polimerizacija adheziva kako bi se povećala snaga sveze s caklinom.



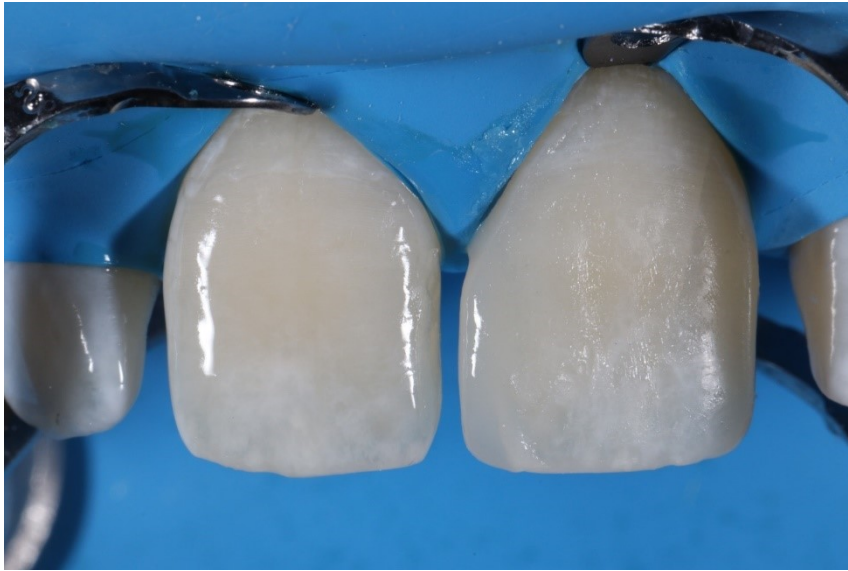Slika 7. Demineralizirana caklina nakon jetkanja, ispiranja i sušenja



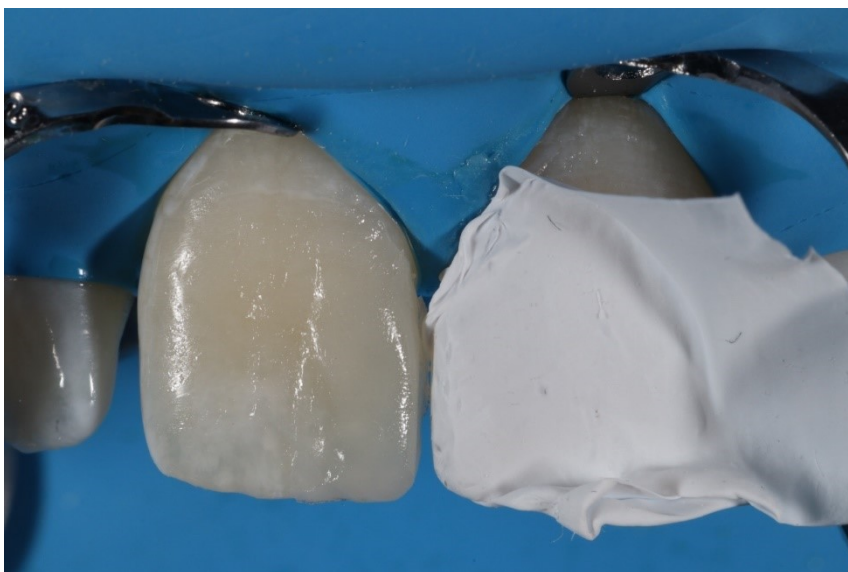Slika 8. Nanošenje univerzalnog adheziva

Rekonstrukcija dijastema *front wing* tehnikom započinje slobodnom modelacijom bukalne plohe zuba visoko-viskoznom kompozitom (Slika 9). Naziv ove tehnike potječe od bukalnog, prednjeg, krila. U ovoj fazi fokus je usmjeren samo na oblik zuba i gingivni dosjed kompozita.

Po potrebi može se dodati više slojeva kompozitnog materijala kako bi se postigao željeni bukalni oblik plohe zuba.

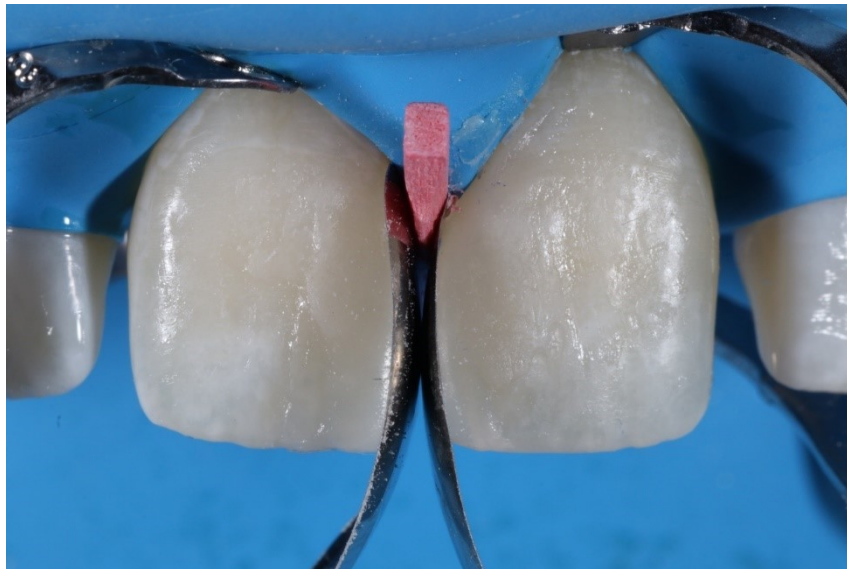


Slika 9. Polimerizirano kompozitno bukalno krilo na gornjem lijevom središnjem sjekutiću. Isti postupak modelacije bukalnog krila ponovljen je na susjednom, desnom, središnjem sjekutiću (Slika 10). Bitno je u ovom koraku ostaviti dovoljno mjesta između središnjih sjekutića za postavljanje matrica koje će pomoći u postizanju adekvatne kontaktne točke. Prethodno se desni središnji sjekutić zaštititi teflonskom trakom kako bi se spriječila adhezija kompozitnog materijala na taj zub.

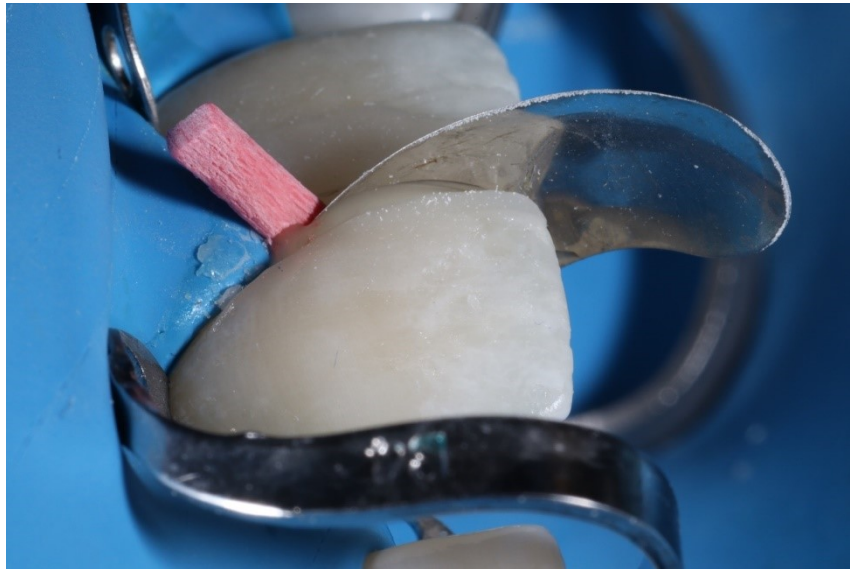


Slika 10. Bukalno krilo na zubu 11 i teflonska traka na zubu 21

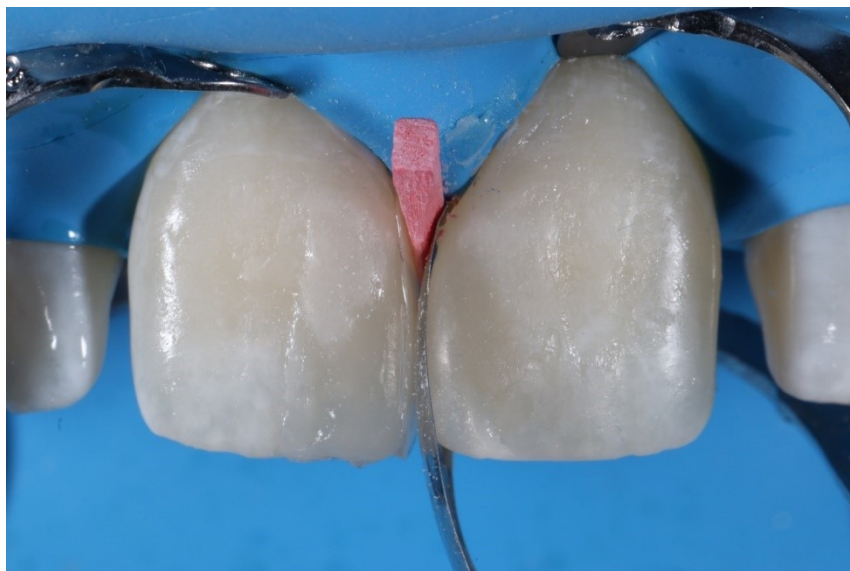
Sljedeći korak je postizanje kontaktne točke. Tek u ovom koraku postavljena je matrica koja prati budući oblik zuba. Postavljene su istovremeno dvije sekcijske matrice kako bi se lakše osigurali centriranje kontaktne točke i simetričnost restauracija. Matrice su fiksirane na željeno mjesto pomoću interdentalnog drvenog kolčića (Slika 11). Na ovaj način osiguran je dobar pristup cervikalnom rubu zuba.



Slika 11. Istovremeno postavljene dvije sekcijske matrice fiksirane interdentalnim kolčićem. S palatinalne strane zuba 11 aplicira se vrlo malo tekućeg kompozita na polimerizirano bukalno krilo. Taj se tekući kompozit ne polimerizira, nego se palatinalnim pristupom na njega dodaje visokoviskozni kompozit koji se kondenzira bukalno. Kondenziranjem visokoviskoznog kompozita tekući kompozit popunjava praznine i istječe bukalno (Slika 12). Ovim postupkom osigura se popunjavanje svih neravnina i nepravilnosti kako bi se izbjegli zaostali mjehurići zraka. Sondom se ukloni višak tekućeg kompozita.



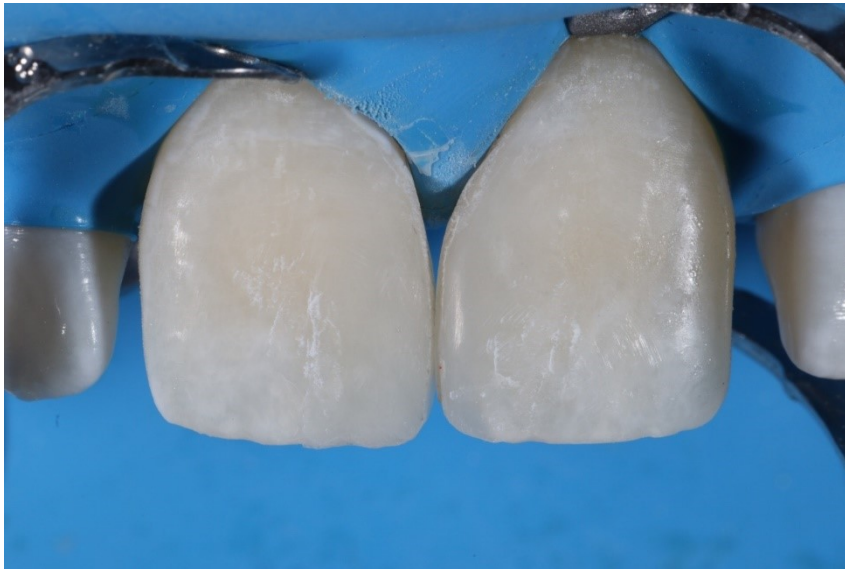Slika 12. Bukalni višak tekućeg kompozita nakon palatinalne kondenzacije



Slika 13. Polimeriziran kompozit i uklonjena matrica s lijevog središnjeg sjekutića

Isti postupak ponavlja se na susjednom zubu nakon uklanjanja jedne matrice kako bi se ostvario čvršći kontakt (Slika 13).

Višak materijala s mezijalne strane ukloni se metalnom polirnom matricom (Slika 14). Prolaskom polirne matrice kroz kontaktnu točku pristupa se cervikalnom dijelu u kojem se uklone viškovi adheziva i kompozita te se površina zagladi.

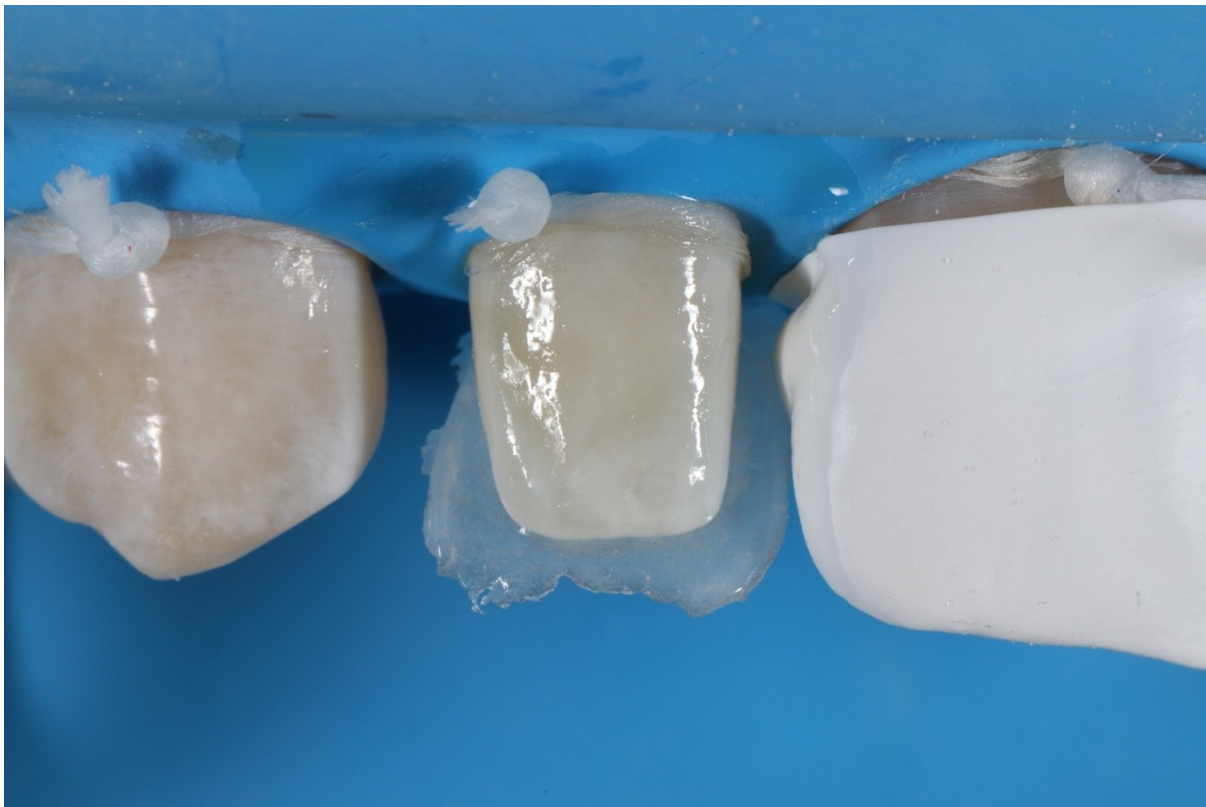

Slika 14. Prikaz nakon uklanjanja sekcijske matrice i kolčića te grube obrade polirnom trakom. Za uklanjanje viška materijala i oblikovanje zuba korišteni su fini dijamantni polireri, diskovi i gumica za poliranje. Provjereni su okluzijski odnosi. Zub je završno ispoliran setom za poliranje DiaShine Lucida (VH Technologies, Lynnwood, Washington, SAD) kojim se postiže prirodan izgled zuba.

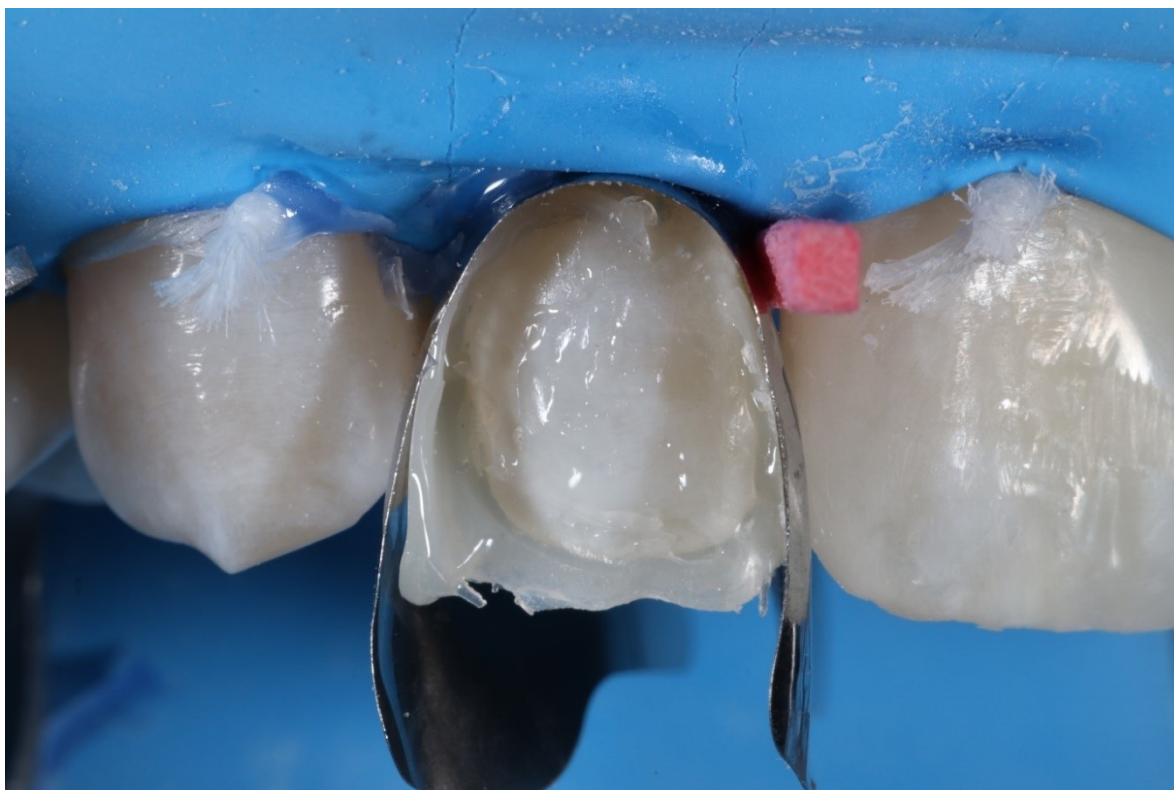2.2. Estetska rekonstrukcija dijastema *fingertip* tehnikom

Za rekonstrukciju oblika i veličine lateralnih sjekutića korištena je polikromatska *fingertip* tehnika jer je dijastema veća od 2 milimetra.

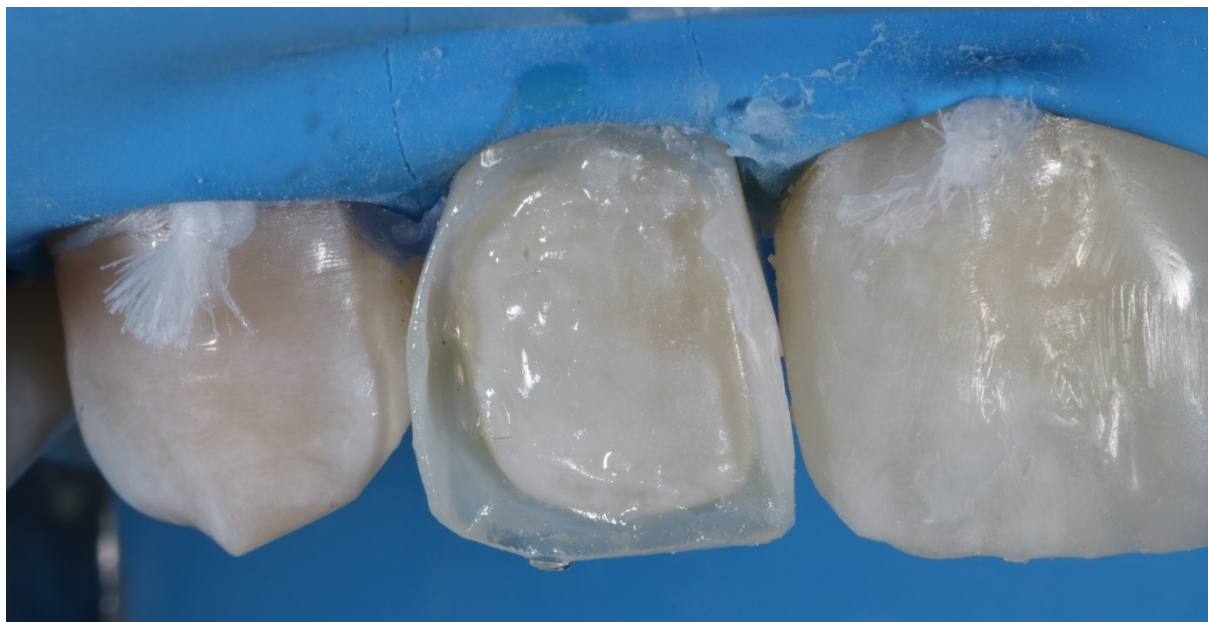Zbog velikog razmaka između zuba 13 i 12 te 12 i 11 odlučeno je zub 12 proširiti kompozitom uz produžavanje zuba 12 *fingertip* tehnikom. Prvo se izradila tanka palatinalna stijenka od caklinskog kompozita (Slika 15), a zatim se iz istog materijala, nakon postavljanja obuhvatne metalne matrice za prednje zube (Slika 16), izradio okvir (Slika 17). Većina prostora popunila se dentinskom nijansom kompozita (Slika 18), a površnih 0,5 mm ispunilo se caklinskim kompozitom (Slika 19). Isti postupak ponovljen je i za zub 22, dok je zub 13 mezijalno proširen jednostranom *front wing* tehnikom.



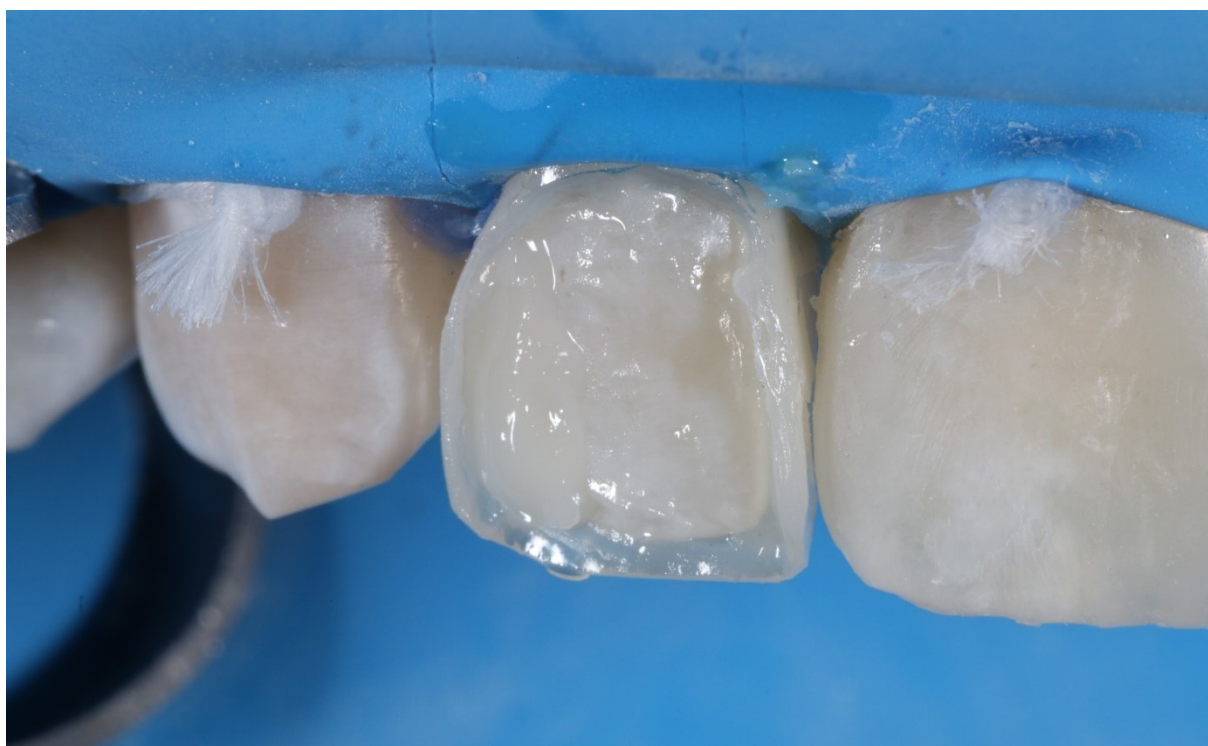Slika 15. Prvi kompozitni sloj caklinske nijanse postavljen *fingertip* tehnikom



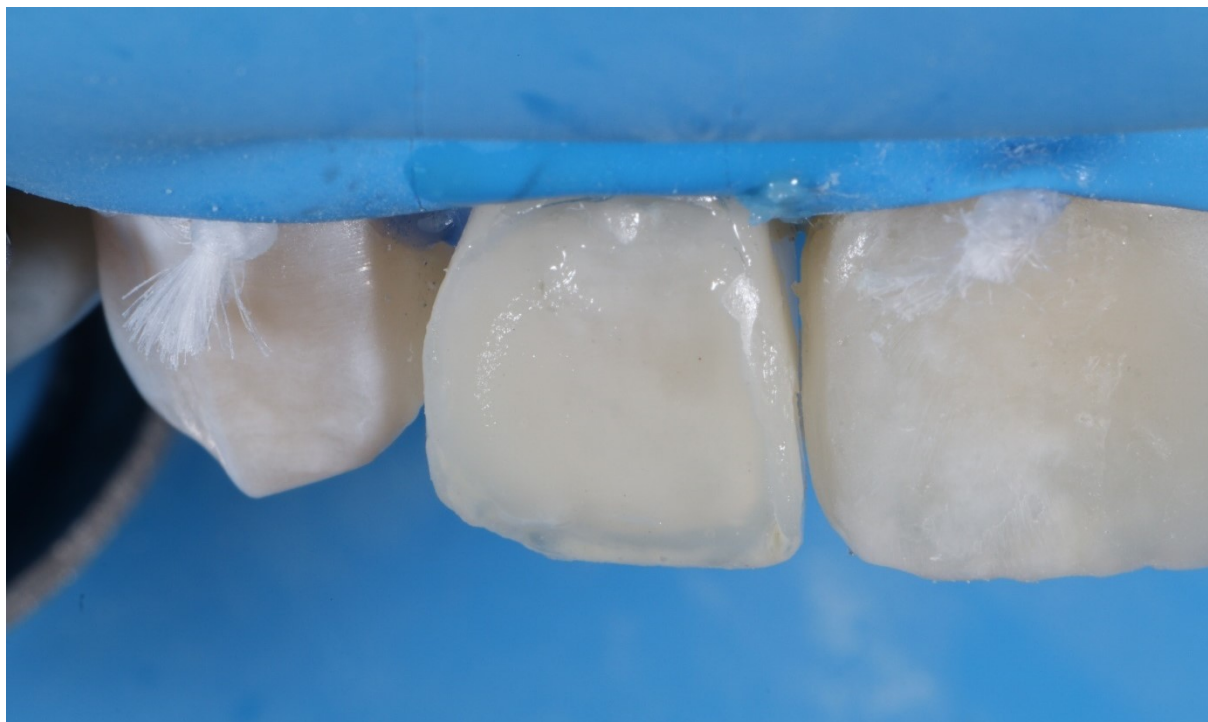Slika 16. Izrađene aproksimalne stijenke caklinskom bojom; metalna matrica Unica anterior (Polydentia SA, Mezzovico-Vira, Švicarska) fiksirana interdentalnim kolčićem



Slika 17. Izrađena oralna i aproksimalne stijenke



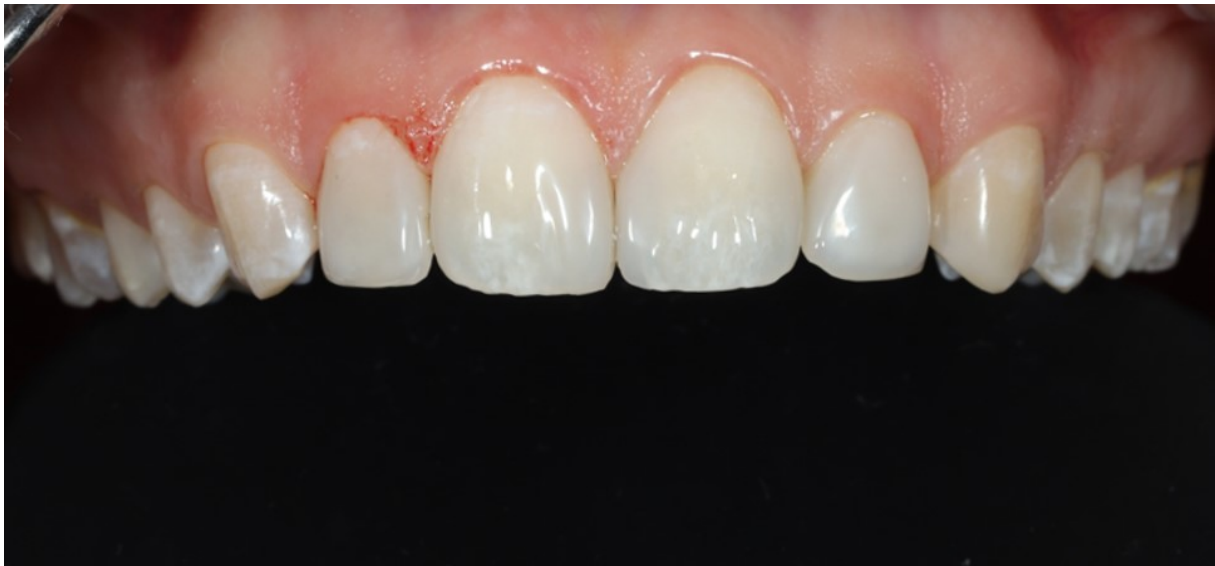Slika 18. Modelacija dentinske boje



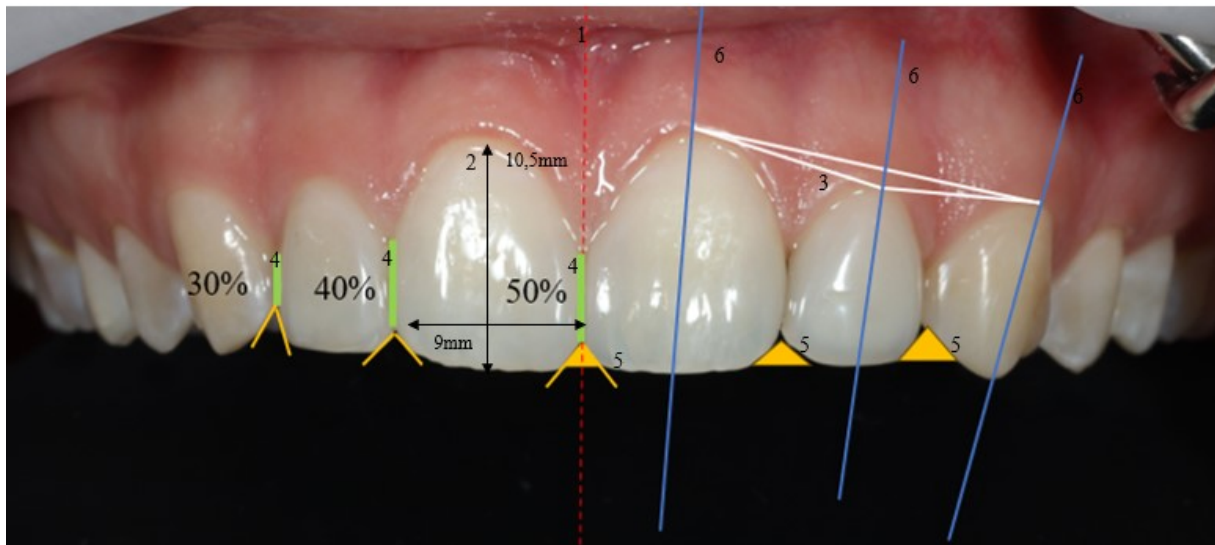
Slika 19. Modelacija završnog caklinskog sloja

2.3. Završna obrada i poliranje

Nakon polimerizacije posljednjeg sloja kompozitnog materijala potrebno je ukloniti višak materijala, provjeriti okluziju i artikulaciju te definirati završni oblik zuba. Bitno je definirati primarnu teksturu zuba tj. vanjsku i unutarnju liniju kliničke krune zuba (prijelaz na labijalnu plohu). Mijenjajući udaljenost između tih linija, može se stvoriti privid veće ili manje dužine zuba bez mijenjanja stvarne dužine zuba. Sekundarnu teksturu površine zuba čine okomiti vestibularni žljebovi koji prate strukturu cakline iznad područja između mamelona. Tercijarnu strukturu čine vodoravne linije koje predstavljaju perikimate. Kad želimo reproducirati prirodni izgled i boju zuba, izuzetno je bitno napraviti sekundarnu i tercijarnu teksturu polirerima i gubicama jer o teksturi površine ovisi ponašanje svjetlosnih zraka kada dođu do površine zuba. Preduvjet percepcije boje je svjetlost. Boja je posljedica ponašanja svjetla na površini objekta koje ljudsko oko promatra, u ovom slučaju zuba, a ne stvarna značajka objekta. Poliranjem zuba u konačnici će doći do refleksije svjetla pod različitim kutovima i imat ćemo dojam „žive površine“. Ravne linije se moraju izbjegavati jer ljudsko oko lako primjećuje ravne linije kojih nema na prirodnoj površini zuba.

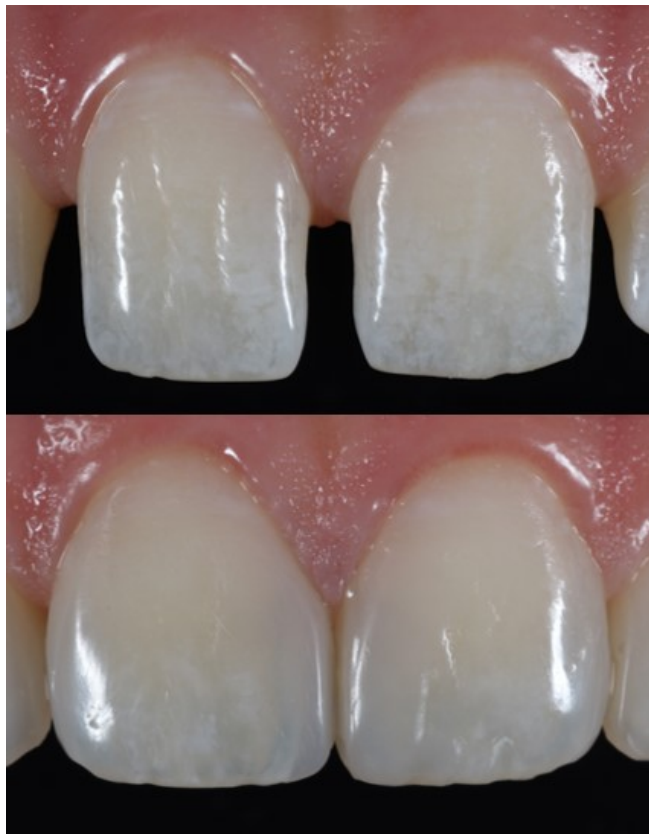

Slika 1. Izgled prednjih zubi nakon završnog poliranja

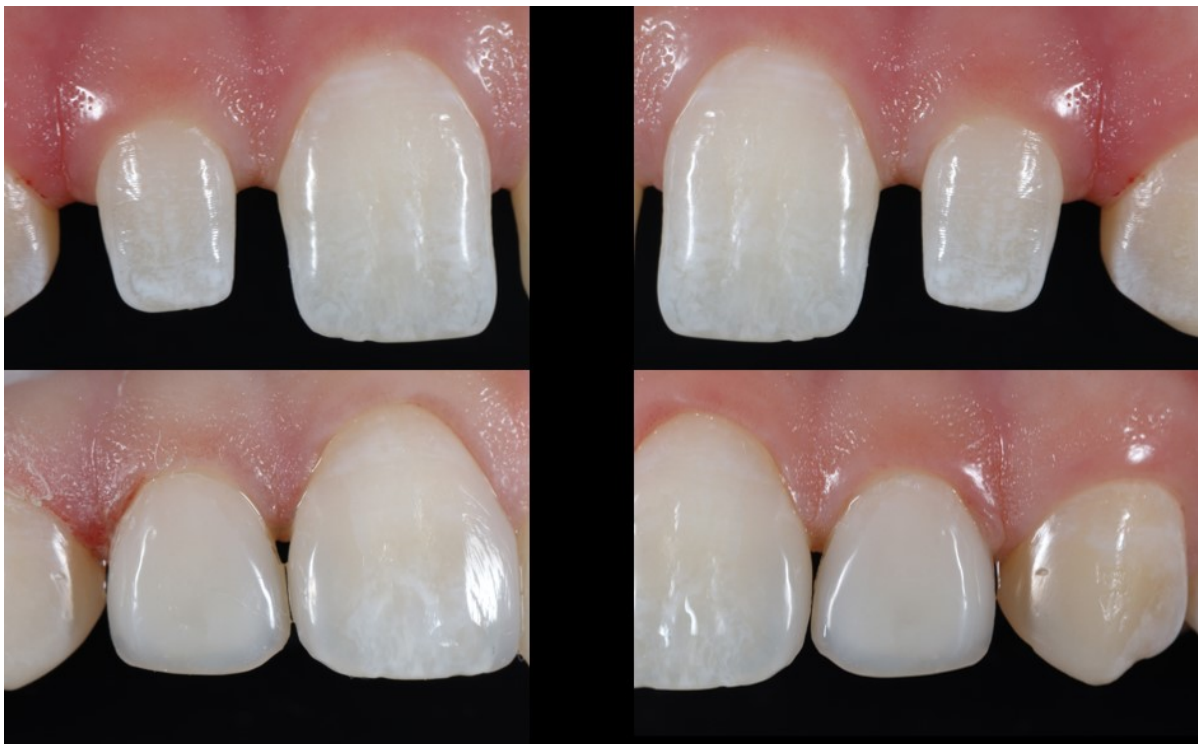


Slika 2. Prikaz svih parametara mikroestetike. Opis slike: 1 – središnja linija osmijeha; 2 – proporcije kliničke krune, omjer širine i visine (9 mm : 10,5 mm) 0,86; 3 – trokut koji formiraju gingivne zenitne točke; 4 – interdentalne kontaktne plohe; 5 – interincizalni trokut

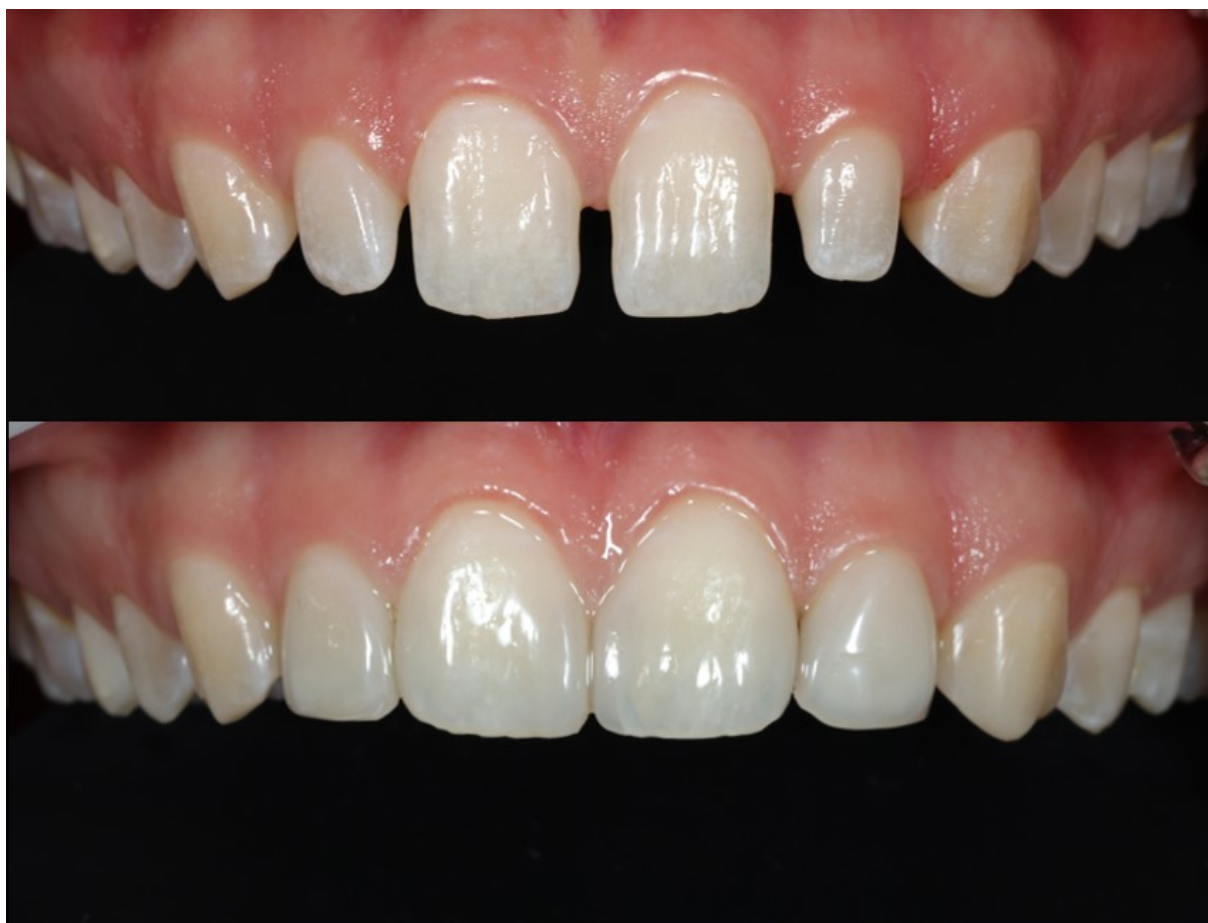Prilikom estetske rekonstrukcije dijastema uspjeli smo zadovoljiti najvažnije parametre makro-, mini- i mikroestetike (Slike 20 i 21). Središnja linija osmijeha poklapa se sa središnjom linijom lica. Omjer širine i visine kliničke krune zuba iznosi 86 %, što se još uvijek smatra estetski prihvatljivim jer malo odstupa od idealnih 80 %. Gingivni zenit lateralnog sjekutića nalazi se incizalno u odnosu na gingivne zenite središnjeg sjekutića i očnjaka te na taj način formira trokut. Prema pravilu 50 : 40 : 30 postigli smo interdentalne kontaktne plohe. Interincizalni trokuti povećavaju se prema distalno. Uzdužne osi zuba blago inkliniraju u odnosu na središnju liniju osmijeha. Središnji sjekutići najmanje inkliniraju, a prema distalno inklinacija se povećava. Pacijentica je bila izuzetno zadovoljna krajnjim rezultatom (Slike 22 – 25).



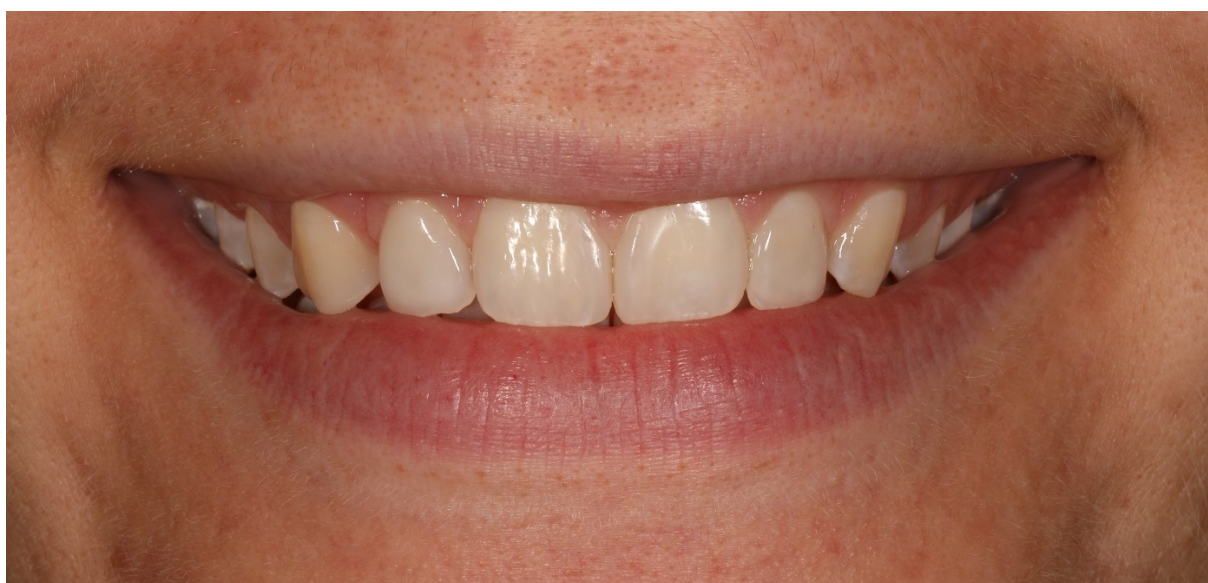Slika 3. Prikaz središnjih sjekutića prije i poslije estetske rekonstrukcije



Slika 4. Prikaz lateralnih sjekutića prije i nakon estetske rekonstrukcije



Slika 5. Prikaz gornjih prednjih zuba prije i nakon estetske rekonstrukcije dijastema



Slika 6. Prikaz osmijeha nakon završene terapije

Prisutnost dijastema na prednjim zubima može se smatrati estetskim problemom, stoga je njihovo zatvaranje uobičajeno u estetskoj stomatologiji. Ovisno o etiologiji dijastema mogu se provoditi različiti terapijski postupci poput ortodontskog liječenja, kirurških tretmana, protetskih, restaurativnih zahvata ili kombinacija navedenog (2,8,9,11,29).

Ortodontskom terapijom zubi se dovode u željeni položaj. Međutim, ako je prisutan nesklad veličine prednjih zuba, dijasteme perzistiraju i nakon provedene terapije. Restaurativni ili protetski zahvati potrebni su kako bi se postigla estetika, proporcionalnost i sklad prednjih zuba nakon ortodontskog tretmana (4). Također, ortodontska terapija duže traje, skuplja je opcija i stariji pacijenti rijetko pristaju na ortodontsku terapiju (29).

Keramičkim ljuskicama i kronicama mogu se postići izvrsni i dugotrajni estetski rezultati u prekrivanju dijastema (4). Međutim, za njihovu izradu potrebno je nekoliko dolazaka pacijenta u ordinaciju, njihova je cijena značajno veća u usporedbi s kompozitnim restauracijama zbog uključene laboratorijske faze i često zahtijeva preparaciju intaktne cakline (29). Također, u slučaju loma incizalnog brida restauracije, popravak je znatno otežan i nema dugotrajnog rješenja.

Suvremenim adhezijskim postupkom i kompozitnim materijalom mogu se neinvazivnom rekonstrukcijom dijastema postići vrhunski estetski rezultati u samo jednom posjetu (22). Razvojem univerzalnih kompozita s nanočesticama punila povećao se udio punila u materijalu, smanjuje se polimerizacijsko skupljanje, kompozit zadržava mogućnost poliranja do visokog sjaja, što ga čini materijalom izbora za zahvate u estetskom području (2). Tako je i mogući problem poroznosti sveden na minimum te je omogućena dobra stabilnost boje kompozitnog materijala. S godinama može doći do manjih defekata, ali oni se mogu lako korigirati nadodavanjem materijala bez skidanja cijelog kompozitnog ispuna (29).

Estetska rekonstrukcija dijasteme veličine do 2 mm može se napraviti monokromatskom tehnikom: *front wing* ili injekcijskom tehnikom (2,22,23). Univerzalni kompoziti koji imaju svojstvo „kameleonskog učinka“ olakšavaju nam odabir boje i cijeli postupak izrade restauracije stapajući se s prirodnom bojom okolnog zuba (2). Monokromatska rekonstrukcija dijastema univerzalnim kompozitima pokazala je uspješne kliničke rezultate u pogledu funkcije i estetike nakon dvije godine i nakon četiri godine praćenja (30). Nakon četverogodišnjeg praćenja preživljenje je preko 90 %. Najčešći razlog neuspjeha je lom kompozitne restauracije, što rezultira estetski i anatomski nezadovoljavajućim oblikom zuba. Jedna je od glavnih

prednosti kompozitnog materijala jednostavan postupak korekcije restauracije. Lom estetske rekonstrukcije može se popraviti dodavanjem kompozitnog materijala bez skidanja cijelog kompozitnog ispuna. Nakon četverogodišnjeg praćenja, uključujući reparirane restauracije, preživljenje monokromatske rekonstrukcije dijastema može biti do 100 % (33 – 35).

Na trajnost restauracije najviše ima utjecaj terapeut, njegova vještina i strogo praćenje restaurativnog protokola (adekvatno suho radno polje, uklanjanje pelikule, jetkanje, nanošenje adheziva i kompozita) (28,31,34). Kad terapeut dobro poznaje proceduru restaurativnog postupka, pogreške su svedene na minimum. Ostali čimbenici koji mogu utjecati na trajnost restauracije su: okluzalni stres, visoki karijes rizik i socioekonomski status pacijenta (33). Razvojem novih kompozitnih materijala nedostaci kompozita poput stabilnosti boje, polimerizacijske kontrakcije i poroznosti svedeni su na minimum (4,31). Dodatkom nanočestica sferičnog oblika u kompozitni materijal poboljšana su optička i mehanička svojstva materijala (2). Sferične nanočestice omogućuju dobro poliranje površine kompozitnog ispuna, što povećava površinsku glatkoću, smanjuje poroznost i nakupljanje plaka. Također, povećava se otpornost na trošenje, zadržavanje sjaja i usklađivanje boje materijala s okolnom zubnom strukturom (2,26). Za dijasteme veće od 2 mm mora se koristiti tehnika slojevanja: *fingertip* tehnika ili tehnika silikonskog ključa slojevitim nanošenjem caklinske i dentinske nijanse kako bi se postigao prirodan izgled restauracije (2).

4. ZAKLJUČAK

Rekonstrukcija prednjih zuba izazov je za svakog doktora dentalne medicine. Poznavajući osnovne estetske parametre lica, osmijeha i zuba, doktor može dizajnirati harmonični osmijeh kompozitnim materijalom. Izravne su kompozitne restauracije estetski, funkcionalno i biološki prihvatljive mogućnosti liječenja za preoblikovanje zuba i zatvaranje dijastema s klinički obećavajućim stopama preživljavanja. Korištenje monokromatske tehnike rekonstrukcije dijastema omogućuje kliničarima da se više usredotoče na anatomske oblike zuba. Kada se ova strategija implementira, zajedno sa sustavom završne obrade i poliranja, krajnji rezultat je visoko estetska restauracija. U eri gdje je konzervativna dentalna medicina glavni izbor, *front wing* tehnika omogućava nam brzo, jednostavno i ekonomično rješenje za pacijente s dijastemama.

5. LITERATURA

1. Knezović Zlatarić D, Aurer A, Meštrović S, Pandurić V, Čelić R. Osnove estetike u dentalnoj medicini. Zagreb: Hrvatska komora dentalne medicine; 2013.
2. Tarle Z, Prskalo K, Pandurić V, Janković B, Jakovac M, Marović D, i ostali. Restaurativna dentalna medicina. 2. izd. Zagreb: Medicinska naklada; 2022.
3. Abbasi MS, Lal A, Das G, Salman F, Akram A, Ahmed AR, i ostali. Impact of Social Media on Aesthetic Dentistry: General Practitioners' Perspectives. *Healthc Basel Switz.* 2022;10(10):2055.
4. Rukavina A. Estetika kompozitnih ispuna na prednjim zubima [Internet] [info:eu-repo/semantics/masterThesis]. University of Zagreb. School of Dental Medicine. Department of Endodontics and Restorative Dentistry; 2021 [citirano 21. svibanj 2024.]. Dostupno na: <https://urn.nsk.hr/urn:nbn:hr:127:622739>
5. Ivanović D. Estetika i dizajn u restaurativnim postupcima [Internet] [info:eu-repo/semantics/masterThesis]. University of Zagreb. School of Dental Medicine. Department of Endodontics and Restorative Dentistry; 2021 [citirano 20. svibanj 2024.]. Dostupno na: <https://urn.nsk.hr/urn:nbn:hr:127:505128>
6. Boushell LW. Diastema. *J Esthet Restor Dent.* 2009;21(3):209–10.
7. Špalj S. Ortodontski priručnik [Internet]. Sveučilište u Rijeci; 2012 [citirano 24. svibanj 2024.]. Dostupno na: <https://urn.nsk.hr/urn:nbn:hr:184:544594>
8. Knežević G, Krmpotić I, Miličić A, Poje Z. Kirurško-ortodontski tretman dijasteme medijane s popratnim hipertrofičnim frenulumom gornje usne. *Acta Stomatol Croat.* 1972;7(4):173–8.
9. Balta R. Mogućnosti estetskog rješavanja središnje dijasteme na gornjim zubima [Internet] [info:eu-repo/semantics/masterThesis]. University of Zagreb. School of Dental Medicine. Department of Removable Prosthodontics; 2015 [citirano 20. svibanj 2024.]. Dostupno na: <https://urn.nsk.hr/urn:nbn:hr:127:753981>
10. Perica M. Estetika osmijeha [Internet] [info:eu-repo/semantics/masterThesis]. University of Rijeka. Faculty of Medicine. Department of Prosthodontics; 2018 [citirano 20. svibanj 2024.]. Dostupno na: <https://urn.nsk.hr/urn:nbn:hr:184:794042>

11. Proffit WR, Sarver DM, Ackerman JL. Ortodontska dijagnoza: razvoj liste problema. U: Proffit WR, Fields HW, Sarver DM, urednici. Ortodoncija. 4. izd. Jastrebarsko: Naklada Slap; 2010. str. 167-232
12. Murthy BV, Ramani N. Evaluation of natural smile: Golden proportion, RED or Golden percentage. J Conserv Dent JCD. 2008;11(1):16–21.
13. Lombardi RE. The principles of visual perception and their clinical application to denture esthetics. J Prosthet Dent. 1973;29(4):358–82.
14. Omeragić E. Usporedba učestalosti dimenzija prirodnih prednjih zubi prema pravilu zlatnoga reza između pripadnika južnih Slavena i Germana [Internet] [info:eu-repo/semantics/masterThesis]. University of Split. School of Medicine. Dental medicine protetics; 2019 [citirano 20. svibanj 2024.]. Dostupno na: <https://urn.nsk.hr/urn:nbn:hr:171:102680>
15. Mahshid M, Khoshvaghti A, Varshosaz M, Vallaei N. Evaluation of “Golden Proportion” in individuals with an esthetic smile. J Esthet Restor Dent. 2004;16(3):185–92.
16. Today D. Using the RED Proportion to Engineer the Perfect Smile [Internet]. Dentistry Today. 2008 [citirano 31. svibanj 2024.]. Dostupno na: <https://www.dentistrytoday.com/using-the-red-proportion-to-engineer-the-perfect-smile/>
17. Ward DH. Proportional Smile Design: Using the recurring esthetic dental proportion to correlate the widths and lengths of the maxillary anterior teeth with the size of the face. Dent Clin North Am. 2015;59(3):623–38.
18. Škaričić J, Matijević J, Jukić-Krmek S. IV razred po Black-u: Etiologija, dijagnostika i terapijske mogućnosti. Sonda. 2009;18(2):26–30.
19. Lehmann K, Devigus A, Wentaschek S, Igiel C, Scheller H, Paravina R. Usporedba vizualne i instrumentalne procjene boje uporabom ključa boja i spektrofotometra. U: Knezović Zlatarić D, urednik. Estetska stomatologija: Sklad - Vještina - Tehnologija. Zagreb: Media ogled; 2019. str. 7–13.
20. Gürel G. Znanje i vještina u izradi estetskih keramičkih ljuski. Zagreb: Media ogled; 2009.

21. Manauta J. How to Achieve Esthetic Outcomes by Using Single-Shade Composites. 2021 [citirano 01. lipanj 2024.]. Dostupno na: <https://www.dentalproductsreport.com/view/how-to-achieve-esthetic-outcomes-by-using-single-shade-composites>
22. Manauta J, Salat A, Monterubbianesi R, Tosco V, Devoto W, Orsini G, i ostali. Advances in diastema closure and tooth shape change using direct composite restorations: The front wing technique. *Int J Esthet Dent*. 2022;17(4):378–93.
23. Geštakovski D. The injectable composite resin technique: minimally invasive reconstruction of esthetics and function. Clinical case report with 2-year follow-up. *Quintessence Int*. 2019;50(9):712–9.
24. Paravina RD, Westland S, Imai FH, Kimura M, Powers JM. Evaluation of blending effect of composites related to restoration size. *Dent Mater*. 2006;22(4):299–307.
25. Shortall AC, Palin WM, Burtscher P. Refractive index mismatch and monomer reactivity influence composite curing depth. *J Dent Res*. 2008;87(1):84–8.
26. Graf N, Ilie N. Long-term mechanical stability and light transmission characteristics of one shade resin-based composites. *J Dent*. 2022;116:103915.
27. Manauta J. Stabilizing complex cases with single shade composites [Internet]. *Styleitaliano.org*. 2020 [citirano 27. svibanj 2024.]. Dostupno na: <https://www.styleitaliano.org/stabilizing-complex-cases-with-single-shade-composites/>
28. Frese C, Schiller P, Staehle HJ, Wolff D. Recontouring teeth and closing diastemas with direct composite buildups: A 5-year follow-up. *J Dent*. 2013;41(11):979–85.
29. Kabbach W, Sampaio CS, Hirata R. Diastema closures: A novel technique to ensure dental proportion. *J Esthet Restor Dent*. 2018;30(4):275–80.
30. Korkut B, Ünal T, Can E. Two-year retrospective evaluation of monoshade universal composites in direct veneer and diastema closure restorations. *J Esthet Restor Dent*. 2023;35(3):525–37.
31. Korkut B, Türkmen C. Longevity of direct diastema closure and recontouring restorations with resin composites in maxillary anterior teeth: A 4-year clinical evaluation. *J Esthet Restor Dent*. 2021;33(4):590–604.

32. Demirci M, Tuncer S, Öztaş E, Tekçe N, Uysal Ö. A 4-year clinical evaluation of direct composite build-ups for space closure after orthodontic treatment. *Clin Oral Investig.* 2015;19(9):2187–99.
33. Demarco FF, Collares K, Coelho-de-Souza FH, Correa MB, Cenci MS, Moraes RR. Anterior composite restorations: A systematic review on long-term survival and reasons for failure. *Dent Mater.* 2015;31(10):1214–24.
34. Saracinelli M. Diastema tips and tricks [Internet]. *Styleitaliano.org*. 2012 [citirano 27. svibanj 2024.]. Dostupno na: <https://www.styleitaliano.org/diastema-tips-and-tricks/>

6. ŽIVOTOPIS

Marta Smok rođena je 9. rujna 1998. godine u Koprivnici. Završila je Gimnaziju „Fran Galović“ Koprivnica 2017. godine. Iste godine upisuje prvu godinu Stomatološkog fakulteta Sveučilišta u Zagrebu. Tijekom studija članica je studentske sekcije za restaurativnu dentalnu medicinu i endodonciju, studentske sekcije za protetiku i studentskog preventivnog projekta „Zubić“. Aktivno je sudjelovala u organizaciji dva Simpozija studenata dentalne medicine Stomatološkog fakulteta u Zagrebu.