

Oralna rehabilitacija pacijenata - prikaz slučaja

Zonjić, Lucija

Postgraduate specialist thesis / Završni specijalistički

2024

Degree Grantor / Ustanova koja je dodijelila akademski / stručni stupanj: **University of Zagreb, School of Dental Medicine / Sveučilište u Zagrebu, Stomatološki fakultet**

Permanent link / Trajna poveznica: <https://um.nsk.hr/um:nbn:hr:127:576126>

Rights / Prava: [Attribution-NonCommercial 4.0 International](#)/[Imenovanje-Nekomercijalno 4.0 međunarodna](#)

Download date / Datum preuzimanja: **2024-11-23**



Repository / Repozitorij:

[University of Zagreb School of Dental Medicine Repository](#)





SVEUČILIŠTE U ZAGREBU
Stomatološki fakultet

Lucija Zonjić Kovač

ORALNA REHABILITACIJA PACIJENATA S BRUKSIZMOM - PRIKAZ SLUČAJA

POSLIJEDIPLOMSKI SPECIJALISTIČKI RAD

Zagreb, 2024.

Rad je ostvaren na Zavodu za fiksnu protetiku Stomatološkog fakulteta Sveučilišta u Zagrebu.

Naziv poslijediplomskog specijalističkog studija: Dentalna protetika.

Mentor rada: prof. dr. sc. Nikša Dulčić, Zavod za mobilnu protetiku Stomatološkog fakulteta Sveučilišta u Zagrebu.

Lektor hrvatskog jezika: Danijela Živković, prof. hrvatskog jezika i književnosti

Lektor engleskog jezika: Emir Asani, univ. bacc. philol. angl.

Sastav Povjerenstva za ocjenu poslijediplomskog specijalističkog rada:

1. _____
2. _____
3. _____

Sastav Povjerenstva za obranu poslijediplomskog specijalističkog rada:

1. _____
2. _____
3. _____

Datum obrane rada: 19. lipnja 2024.

Rad sadrži:	60 stranica
	2 tablice
	21 slika
	1 CD

Rad je vlastito autorsko djelo, koje je u potpunosti samostalno napisano uz naznaku izvora drugih autora i dokumenata korištenih u radu. Osim ako nije drukčije navedeno, sve ilustracije (tablice, slike i dr.) u radu su izvorni doprinos autora poslijediplomskog specijalističkog rada. Autor je odgovoran za pribavljanje dopuštenja za korištenje ilustracija koje nisu njegov izvorni doprinos, kao i za sve eventualne posljedice koje mogu nastati zbog nedopuštenog preuzimanja ilustracija odnosno propusta u navođenju njihovog podrijetla.

Zahvala

Zahvaljujem prof. dr. sc. Nikši Dulčiću na pomoći, ljubaznosti, suradnji i stručnim savjetima tijekom pisanja ovoga poslijediplomskoga specijalističkog rada.

Posebno zahvaljujem obitelji i suprugu na beskrajnoj podršci i ljubavi te nesebično odvojenom vremenu za čuvanje naše kćeri kako bih ja mogla završiti ovaj poslijediplomski specijalistički studij.

Sažetak

ORALNA REHABILITACIJA PACIJENATA S BRUKSIZMOM – PRIKAZ SLUČAJA

Bruksizam je dnevni ili noćni poremećaj lokomotornog sustava koji karakterizira mljevenje, stiskanje, lupanje ili škr gutanje zubima. Pri tome dolazi do pojačane funkcije žvačnih mišića i posljedičnih abnormalnih kretnji donje čeljusti te unutar temporomandibularnog zgloba. Gubitak tvrdih zubnih tkiva i smanjena vertikalna dimenzija okluzije kao posljedice bruksizma predstavljaju izazov u kliničkom radu. Svrha ovog rada je prikazati suvremene mogućnosti oralne rehabilitacije pacijenata s bruksizmom. Opisan je detaljan tijek terapijskog postupka kod spomenutih pacijenata. Uporabom analognih i digitalnih tehnologija pacijentu je najprije izrađena okluzijska udlaga kao priprema žvačnog sustava na protetsku terapiju. Zatim je protetski rad planiran navoštavanjem i *mock-upom*, izrađeni su ordinacijski i laboratorijski privremeni protetski radovi te naposljetku definitivni protetski rad iz monolitne cirkonij-oksidge keramike. Potpuna rehabilitacija pacijenata s bruksizmom liječenih fasetiranim i nefasetiranim cirkonijskim nadomjestcima s povećanim VDO-om vrlo je malo istražena stoga su potrebne daljnje studije. Nakon cementiranja definitivnog protetskog rada, pacijentu je napravljena nova okluzijska udlaga u svrhu simptomatske terapije bruksizma.

Ključne riječi: oralna rehabilitacija, bruksizam, smanjena vertikalna dimenzija okluzije, međučeljusni odnosi

Summary

ORAL REHABILITATION OF PATIENTS WITH BRUXISM - CASE REPORT

Bruxism is a daytime or nighttime locomotor system disorder characterized by clenching, pounding, or grinding of the teeth. This leads to increased activity in the masticatory muscles, resulting in abnormal movements of the lower jaw and within the temporomandibular joint. The loss of hard dental tissues and reduced vertical dimension of occlusion, as a consequence of bruxism, represent a challenge in clinical work. The purpose of this paper is to present the modern possibilities of oral rehabilitation of patients with bruxism. A detailed course of the therapeutic procedure for the patients mentioned above is described. First, using analog and digital technologies, an occlusal splint was fabricated for the patient to prepare the masticatory system for prosthetic therapy. Then, the prosthetic work was planned with a mock-up, office and laboratory temporary prosthetic works were made, and finally, a definitive prosthetic work was created using monolithic zirconium oxide ceramics. The complete rehabilitation of bruxism patients treated with faceted and non-faceted zirconia restorations with increased VDO has been scarcely investigated, therefore, further studies are needed. After cementing the definitive prosthetic work, the patient received a new occlusal splint for the purpose of symptomatic treatment of bruxism.

Key words: oral rehabilitation, bruxism, reduced vertical dimension of occlusion, interjaw relations

SADRŽAJ

1. UVOD	1
1.1. Anatomija stomatognatog sustava	2
1.1.1. Zubi	2
1.1.2. Temporomandibularni zglob	2
1.1.3. Mišići.....	2
1.2. Bruksizam.....	3
1.2.1. Definicija i klasifikacija	3
1.2.2. Prevalencija i epidemiologija	4
1.2.3. Etiologija	4
1.2.4. Dijagnostika	4
1.2.5. Terapijske mogućnosti	6
1.3. Fiksnoprotetska terapija.....	10
1.3.1. Načela.....	10
1.3.2. Materijali	11
1.3.3. Cirkonij-oksidna keramika.....	11
2. PRIKAZ SLUČAJA.....	13
2.1. Planiranje protetske rehabilitacije	14
2.1.1. Anamneza.....	14
2.1.2. Inicijalna dokumentacija i klinička evaluacija	14
2.1.3. Planiranje protetskog rada.....	16
2.2. Izrada privremenoga protetskog rada	26
2.3. Izrada završnoga protetskog rada	29
2.4. Izrada stabilizacijske okluzijske udlage	34
3. RASPRAVA	36
4. ZAKLJUČAK	45
5. LITERATURA	47

6. ŽIVOTOPIS.....	59
-------------------	----

Popis skraćenica

SRB – engl. *Sleep related bruxism* (hrv. *Bruksizam povezan sa spavanjem*)

TSL – engl. *Tooth surface loss* (hrv. *Gubitak površine zuba*)

EMG – elektromiografija

PSG – polisomnografija

KBT – kognitivno bihevioralna terapija

CR – centrična relacija

VDO – vertikalna dimenzija okluzije

TMP – temporomandibularni poremećaj

1. UVOD

1.1. Anatomija stomatognatog sustava

1.1.1. Zubi

Erupcija mliječne denticije započinje oko 8. mjeseca života pri čemu najčešće niču prvo središnji mandibularni incizivi. Sa šest godina počinje nicanje prvih trajnih molara, nakon čega slijedi ekfolijacija mliječnih zuba. Mliječna denticija sadrži ukupno 20 zuba, a sastoji se od središnjih lateralnih inciziva, kanina te prvih i drugih molara. Trajnu denticiju čini 28 do 32 zuba, ovisno jesu li nikli treći molari. Svaki kvadrant sadrži središnji i lateralni incizivi, očnjak, prvi i drugi pretkutnjak te prvi, drugi i ponekad treći molar. Zubni lukovi mliječnih zuba polukružnog su oblika i završavaju u ekvidistalnoj ravnini. Gornji zubni luk u trajnoj denticiji ima oblik poluelipse, a donji parabole (1). Određivanja oblika, položaja i smještaja umjetnih u odnosu na prirodne zube u ovisnosti je sa znakom kuta, luka, korijena i nagiba kliničke krune prirodnih zuba. (2). Kontaktne točke koje se nalaze na aproksimalnim plohama zuba, starenjem prelaze u kontaktne plohe. One omogućuju ravnomjeran prijenos sila na sve zube i prijenos opterećenja sa zuba na parodont i kost (2,3).

1.1.2. Temporomandibularni zglob

Temporomandibularni zglob (TMZ) je ginglimoartrodijalni sinovijalni zglob koji omogućuje šarnirsku kretnju samo u jednoj ravnini (ginglymus – nihanje) te kretnje klizanja (artrodijalni). Čine ga disk (*discus articularis*), zglobni nastavak (*condylus*), zglobna jamica (*fossa articularis*), zglobna kvržica (*tuberculum articulare*) i čahura (*capsula*) (4). Artikulacijska pločica najvažnija je struktura TMZ-a, a građena je od hrskavičnog tkiva. U sagitalnom presjeku je bikonkavnog oblika. U bilaminarnoj zoni nalazi se artikulirajuća površina kondila. Disk je anteriorno vezan za čahuru i superiornu glavu lateralnog pterigoidnog mišića, dok je posteriorno vezan za retrodiskalno tkivo (rahlo vezivno tkivo bogato opskrbljeno živčanim i krvnim elementima). Medijalno i lateralno kolateralnim ligamentima veže se za kondil. Zglobni nastavak, *processus condylaris*, dio je mandibularne kosti čiji je terminalni dio *capitulum mandibulae* u uskoj svezi sa središnjim dijelom zglobne pločice (5). Zglobna jamica sastavni je dio temporalne kosti, na čijem se stražnjem dijelu nalazi zglobna kvržica. Zglobna kvržica važna je u kinematici zgloba, a prosječna vrijednost nagiba stražnjeg zida iznosi 33°(2,3).

1.1.3. Mišići

Mišići koji sudjeluju u kretnjama čeljusnog zgloba su mišići zatvarači i otvarači. Žvačni mišići (*m. masseter*, *m. temporalis* i *m. pterygoideus medialis*) zatvaranju čeljusti, dok gornja glava (*m. pterygoideus lateralis*) sudjeluje u otvaranju usta (2,3).

1.2. Bruksizam

1.2.1. Definicija i klasifikacija

Definicije bruksizma mijenjale su se tijekom povijesti, a 2013. godine dogovoren je međunarodni konsenzus koji bruksizam definira kao dnevnu (budni bruksizam) ili noćnu (označeno kao bruksizam u snu) ponavljajuću aktivnost mišića čeljusti koju karakterizira stiskanje ili škripanje zubima i/ili stezanje ili potiskivanje mandibule (6,7).

Skupina od 14 autora u ime „International association for dental research“ (IADR) okupila se 2017. godine i izmijenila definiciju bruksizma predlažući napuštanje jedne definicije za bruksizam te definirajući noćni i dnevni bruksizam kao dva zasebna entiteta pri čemu ih definiraju na sljedeći način:

„Noćni bruksizam je mišićna aktivnost za vrijeme spavanja karakterizirana kao ritmična ili neritmična te nije poremećaj kretnji ili poremećaj spavanja kod inače zdravih pojedinaca. „Dnevni bruksizam je mišićna aktivnost za vrijeme budnosti karakterizirana ponavljajućim ili neprekidnim kontaktom zubi i/ili potiskivanjem donje čeljusti te nije poremećaj kretnji kod inače zdravih pojedinaca.“ (8)

Uz navedeno dolazi do pojačane funkcije žvačnih mišića i posljedičnih abnormalnih kretnji donje čeljusti te unutar temporomandibularnog zgloba (8).

Dodavanjem riječi „kod inače zdravih pojedinaca“ novom se definicijom željelo naglasiti da bruksizam nije poremećaj već ponašanje koje može biti rizični faktor za razvoj temporomandibularnih poremećaja ako je povezan s jednim ili više negativnih zdravstvenih stanja (jakom mišićnom boli ili jakom boli TMZ-a, jakim mehaničkim oštećenjem zubi, glavoboljom, TMP-om ili u slučaju protetskih komplikacija (9–11)) te znak drugih poremećaja poput epilepsije, opstruktivne apneje u snu ili poremećaja REM faze (8).

Stoga, bruksizam treba razlikovati od temporomandibularnih poremećaja, termina koji se odnosi na poremećaje vezane uz strukture i funkciju temporomandibularnog zgloba i žvačnih mišića (12). Bruksizam označuje nesvjesnu kontrakciju mišića odgovornih za zatvaranje čeljusti koje uključuje temporalne, maseterične i medijalne pterigoidne mišiće. Ne smatra se poremećajem, već ponašanjem koje može biti rizični faktor za razvoj temporomandibularnih poremećaja (8).

1.2.2. Prevalencija i epidemiologija

Prema sistematskom pregledu literature, bruksizam se javlja u 8 do 31, 4 % slučajeva. Kada se govori o dnevnom bruksizmu njegova prevalencija iznosi 22,1 % do 31 %, dok se noćni bruksizam javlja u 12,8 % +- 3,1 %. Pojavnost bruksizma ne povezuje se sa spolom, a primijećena je manja učestalost kod starijih pacijenata (13).

1.2.3. Etiologija

Etiologija bruksizma nije u potpunosti razjašnjena te se smatra multifaktorijalnom. Glavnu ulogu imaju središnji čimbenici (patofiziološki i psihološki), dok anatomija orofacijalne regije, morfologija i okluzija zuba imaju vrlo mali utjecaj. U prvu kategoriju ubrajaju se faktori egzogenog podrijetla (alkohola, nikotina, kofeina, lijekova) i genetički faktori. Stoga se bruksizam smatra dijelom odgovora na buđenje iz sna, prilikom čega dolazi do poremećaja u središnjem dopaminergičnom sustavu. Uz navedeno, psihološki čimbenici poput stresa i tjeskobe, često se dovode u vezu s pojavom bruksizma (14–17). Studije pokazuju da su pasivno pušenje i poremećaji spavanja najviše povezani s noćnim bruksizmom. Nadalje, otkriveno je da su povijest bruksizma u djetinjstvu, gastroezofagealna refluksna bolest (GERB) i genetski polimorfizmi najvažniji čimbenici rizika povezani s noćnim bruksizmom kod odraslih. Muška djeca s navikom grickanja predmeta, noktiju i usana povezana su s teškim noćnim bruksizmom (engl. *Sleep related bruxism* – SRB). Nedavna istraživanja pokazuju snažnu vezu između noćnog bruksizma i genetike (18). Uzimajući sve zajedno u obzir, čini se da je bruksizam reguliran centralno, a ne periferno (15).

1.2.4. Dijagnostika

Dijagnoza bruksizma može se postaviti prema anamnestičkim podacima, kliničkom pregledu, snimanjem mišićne aktivnosti, elektromiografijom (EMG) i polisomnografijom (PSG). Specifični upitnici i klinički pregled pripadaju neinstrumentalnim metodama, dok se EMG i PSG ubrajaju u instrumentalne metode postavljanja dijagnoze bruksizma (19).

Dijagnoza postavljena na temelju izvješća pacijenta, partnera ili roditelja ne može se uzimati s apsolutnom sigurnošću jer je često vrlo netočna (18). Smatra se da 80 % pacijenata nije svjesno svoga stanja (19). Međutim, kliničari često pribjegavaju takvim izvješćima uz prisustvo promjena na denticiji (18).

Uz sav napredak tehnologije upitnici i dalje ostaju primarni alat u dijagnostici bruksizma za znanstvene i kliničke svrhe (8). Kod noćnog bruksizma potencijalno je teže doći do informacija o aktivnostima te se informacije češće dobivaju od bračnog partnera ili roditelja djece nego od

samog ispitanika/pacijenta. Za razliku od noćnog, ako je svjestan prisustva dnevnog bruksizma, pacijent može sam vrlo precizno pratiti aktivnosti te izvijestiti liječnika ili ispitivača. Ograničenje svakog upitnika je da se iz njega može saznati prisustvo bruksizma i trajanje epizoda, ali ne i intenzitet i trajanje aktivnosti specifičnog mišića (20). Svim upitnicima je zajedničko da u nekoliko kratkih i jasnih pitanja prikupe podatke o potencijalnom dnevnom ili noćnom bruksizmu. Ako je određeni broj odgovora pozitivan, potvrđuje se bruksizam (21,22).

Upitnik koji je osmislio Pintado i sur., prvi put je objavljen 1997. godine. Sastoji se od šest jednostavnih da/ne pitanja. Potvrdnim odgovorom na minimalno dva od šest pitanja potvrđuje se bruksizam. Valjanost i pouzdanost upitnika već je potvrđena u prethodnim istraživanjima (23–28), a 2005. godine uvršten je u „American Academy of Sleep Medicine (AASM) - International classification of sleep disorders“ (29).

Također, Bruxova ljestvica, koju su nadopunili van der Meulen i suradnici, daje prijedlog prikladnih anamnestičkih pitanja za dijagnosticiranje bruksizma (*the Oral Parafunctions Questionnaire*)(19).

Klinička opažanja koja mogu upućivati na bruksizam su hipertofija masetera, osjetljivost mišića na palpaciju, frakture zuba i dentalnih restauracija, bol u temporomandibularnom zglobu, udubljenja na jeziku ili usnama, prisutnost *linea alba* na obraznoj sluznici te prisutnost trošenja zuba. Ovi su znakovi vrlo nespecifični pa njihovo prisustvo treba uzimati s oprezom, posebno ako se pojavljuju kao zasebni čimbenici (8). Trošenje površine zuba (engl. *tooth surface loss* - TSL) može biti posljedica fiziološkoga funkcionalnog trošenja, djelovanje hrane i želučane kiseline, ali i posljedica bruksizma. Stoga se ne može govoriti o izoliranom trošenju zuba uzrokovano bruksizmom, te se sami gubitak površine zuba ne može smatrati pouzdanim pokazateljem bruksizma. Za razliku od oštećenja zuba u interkuspidalnom području, brusne fasete predstavljaju trošenje zuba u ekscentričnim kretanjama čije se prisustvo može smatrati uvjerljivim dokazom bruksizma (19).

S druge strane, elektromiografija bilježi električnu aktivnost mišića tijekom kretanja, i pruža podatke o opsegu, trajanju i snazi aktivnost mišića. Prikladan je za detekciju dnevnog kao i noćnog bruksizma. Negativna strana EMG-a je to što ne može otkriti zvukove mljevenja, niti može razlikovati bruksizam od drugih orofacijalnih aktivnosti kao što su gutanje, govor, grizenje/sisanje usana, koje predstavljaju oko 85 % EMG snimaka (19). Noćna polisomografija uključuje razne snimke poput elektromiograma, elektroencefalograma, elektrokardiograma i audio-vizualne snimke (19). Iako je nekoć smatrana zlatnim standardom, dovedena je u pitanje,

u smislu opravdanja nužnosti primjene kod bolesnika kod kojih se sumnja na bruksizam (18). Najnovije smjernice AASM-a ne zahtijevaju PSG za dijagnozu SRB-a, osim ako ne postoje drugi klinički dokazi poremećaja disanja tijekom spavanja (18). Ova je pretraga izvan okvira stomatološke prakse.

Uspoređujući heteroanamnestička izvješća u dokazivanju bruksizma s rezultatima PSG-a dokazana je 78 % osjetljivost i 94 % specifičnost (19).

Američka akademija medicine spavanja dala je konkretne smjernice za postavljanje dijagnoze bruksizma. Prema AASM-u, dijagnostički kriteriji za utvrđivanje bruksizma uključuju svijest pacijenta o zvukovima škr gutanja zubima tijekom spavanja (koje je potvrdila bliska osoba) i barem jedno od sljedećeg:

- nefiziološki gubitak tvrdoga zubnog tkiva
- umor žvačnih mišića ili osjećaj boli pri buđenju
- hipertrofija maseteričnog mišića (19).

Naposljetku, 2023. godine donesen je konsenzus o prvom višedimenzionalnom sustavu za evaluaciju bruksizma, *Standardised Tool for the Assessment of Bruxism* (STAB)(30). Alat se sastoji od dvaju dijelova. A dio (*Axis A*) odnosi se na evaluaciju i posljedice bruksizma, dok B dio (*Axis B*) govori o rizičnim i etiološki čimbenici bruksizma te komorbiditetnim stanjima. Smjernice za tumačenje dane su za svaki instrument, što kliničara/istraživača navodi na prikupljanje valjanih informacija o određenim čimbenicima. Klasifikacija ukupnih rezultata bit će dostupna u budućnosti nakon testiranja STAB-a u praksi (30).

Zaključno, sve metode dijagnosticiranja bruksizma imaju ograničenja ako se koriste izolirano. Međunarodni konsenzus 2013. preporučio je sljedeće: anamneza pacijenta pružit će „moguću“ dijagnozu; dijagnoza na temelju anamneze uz klinički pregled bit će „vjerojatna“, dok „sigurna“ dijagnoza zahtijeva PSG ili EMG snimanje. PSG se smatra „zlatnim standardom“, ali njegova složenost i skupoća čine ga neprikladnim za široku upotrebu u klinici. Korištenje upitnika i razgovor s pacijentima i njihovim obiteljima uz klinički pregled, dovoljno je za postavljanje dijagnoze bruksizma, jedino u istraživačke svrhe postoji potreba za „definitivnom“ dijagnozom (19).

1.2.5. Terapijske mogućnosti

Terapija bruksizma je složena zbog nejasne i multifaktorske etiologije te se sastoji od bihevioralne, fizikalne terapije, intraoralnih naprava, farmakoterapije. Sve metode liječenja

bruksizma uključuju smanjenje simptoma i prevenciju daljnjih komplikacija, a ne izlječenje jer do danas ni jedna metoda nije ostvarila tu mogućnost (18).

1.2.5.1. Psiho-socijalna intervencija

Psihoterapijski modaliteti uključuju *biofeedback* i kognitivno bihevioralnu terapiju (KBT). Općenito, KBT se smatra jednom od najučinkovitijih metoda za konzervativno liječenje SRB-a (18). Fizikalna terapija podrazumijeva transkutanu električnu stimulaciju živaca, akupunkturu i manualnu masažu (31). Iako je takva vrsta terapije uspješna za pacijente gdje je bol glavni simptom, još uvijek nedostaje čvrstih dokaza koji bi opravdali njezinu kliničku uporabu (32).

1.2.5.2. Okluzijske udlage

Primarna uloga okluzijske udlage za bruksizam jest zaštita okluzalnih ploha. Ona sprječava pacijente da zubima postignu maksimalnu interkuspidadiju (18), čime pacijent ima jednaki intenzitet sila na svim zubima. Na taj način stvara se nova ravnoteža između mišića i zglobova (33).

Uloga nošenja udlage u pogledu dugoročne učinkovitosti u liječenju SRB-a još uvijek je kontroverzna (18). Neka istraživanja pokazuju prednosti u povremenom nošenju udlage, a ne kontinuiranom (4). Zaključak Cochranine baze podataka jest da nema dokaza o dugotrajnoj učinkovitosti udlaga u liječenju SRB-a, nego je njezina uloga zaštita zubnih struktura (34).

Osim trošenja zuba, korištenje udlaga može smanjiti mišićnu aktivnost i izbjeći neželjene učinke bruksizma, poput škripanja i boli. Okluzalne udlage trebaju omogućiti uravnotežen okluzalni kontakt preko luka (19). Provedena je studija da bi se odredio maksimalni stres u čeljusti kod pacijenata s bruksizmom, za koji je utvrđeno da je približno četiri puta veći od normalnog. Nakon uporabe okluzalne udlage, maksimalno naprezanje smanjeno je za 71 % (34,35). Pacijenti s bruksizmom koji nisu nosili udlage imali su osam puta veću vjerojatnost da će slomiti svoje keramičke nadomjestke od onih koji su nosili udlage (36).

Okluzijske udlage mogu se klasificirati prema tome pokrivaju li neke ili sve zube u zubnom nizu, prema načinu na koji suprotni zubi dodiruju udlagu prema slobodi kretnje mandibule te prema materijalu od kojeg su izrađene (33,37).

Prema načinu na koji suprotni zubi dodiruju udlagu dijele se na udlage s:

1. djelomičnim okluzalnim kontaktima (udlaga za „opuštanje“ (engl. *relaxation splint*))

2. potpunim okluzalnim kontaktima u retrudiranom luku pri zatvaranju („stabilizirajuća“ udlaga)
3. prednja repozicijska udlaga (protruzijska udlaga) (37).

Relaksacijske udlage pokrivaju dio ili cijeli zubni luk, a mogu se izraditi na zubima gornje ili donje čeljusti. Primjeri ovakvih udlaga su mekana udlaga i anteriorna nagrizna ploča (37). Limitirani okluzijski kontakti javljaju se kada su usta zatvorena u svim položajima mandibule, uključujući i retrudirani položaj (37). Izrađuje se prema konceptu „očnjakom vođene okluzije“. U položaju centrične relacije (CR) ostvaruju se ravnomjerni kontakti u području kutnjaka i pretkutnjaka, a očnjaci i sjekutići nisu u kontaktu. Protruzija je vođena sjekutićima, a laterotruzija očnjacima, čime se osigurava vertikalna disokluzija pretkutnjaka i kutnjaka u ekscentričnim kretanjama (38). Duže nošenje ovakvih udlaga može rezultirati promjenama u okluziji.

Meke se udlage često rade u kliničkoj praksi zbog jednostavnosti i brzine izrade. Svi zubi su prekriveni u zubnom luku. Može prekrivati maksilarni ili mandibularni zubni luk. Izrađuju se termoformiranjem polivinilacetat-polietilenske ploče (3 mm ili 4 mm) na zubnom odljevu. Kod takvih udlaga ne radi se okluzijsko uštímanje zagrizu, a početni kontakt pri zatvaranju usta bit će na posteriornom dijelu udlage (37).

Cilj stabilizirajućih udlaga jest postizanje stabilne okluzije prilikom čega su kontakti u retrudiranoj poziciji jednaki interkuspidalnim kontaktima. Smatra se optimalnim izborom udlage kod osoba s bruksizmom. Udlaga je artikulirana tako da ima jednake bilateralne kontakte u retrudiranom položaju. Okluzalna ploha takvih udlaga je ravna i u laterotruziji kontakti su bilateralno. Ovakva udlaga je robusnija od meke udlage, zahtijeva duže vrijeme izrade te je skuplja. Primjer ovakve vrste udlage jest Michigan stabilizacijska udlaga koja je izrađena od akrilatne smole za gornju čeljust. U protruziji posteriorno je u disokluziji, dok su incizivi u laterotruziji u bilateralnom kontaktu. Pri laterotruziji na neradnoj i na radnoj strani postoje kontakti (37). Stabilizacijska (Michigan) udlaga povećava okluzijsku stabilnost, opušta mišiće, deprogramira položaj mandibule i modificira vertikalnu dimenziju. Indikacije za Michigansku udlagu uključuju poremećaje i bol TMZ-a i mišića, teški bruksizam, dijagnozu i liječenje traume uzrokovane okluzijom bilo kojeg dijela žvačnog sustava i uspostavljanje optimalnih položaja kondila prije konačne okluzije. Nakon oralne rehabilitacije ili ortodontskog liječenja nije potrebno održavati vertikalnu dimenziju udlage (33,39).

Klasifikacija okluzalnih udlaga prema Dawsonu uključuje tri vrste okluzijskih udlaga – permisivne, nepermisivne i pseudo permisivne udlage (33).

Permisivne udlage dopuštaju slobodnu kretanju mandibule i dopuštaju zubima da nesmetano klize preko griznih i kontaktnih površina. Postiže se uravnotežena mišićna funkcija i eliminira abnormalni okluzalni kontakt (smanjenjem parafunkcionalne aktivnosti). Modificira okluziju tako da zubi više ne određuju položaj kondila, čime je posljedično također kontrolirana mišićna aktivnost (33,33). U permisivne udlage ubrajaju se prethodno spomenuta prednja nagrizna ploča i stabilizacijska udlaga.

Nepermisivne se koriste samo u slučajevima kada kondil treba stajati na određenom mjestu, primjerice kod teške traume s retrodiskalnim izljevom i bolnim pomakom diska čija bol ne prestaje. Tada udlaga pomiče donju čeljust prema naprijed. U ovu skupinu, ubrajaju se prednja repozicijska udlaga i posteriorna nagrizna ploča (33).

Pseudopermisivne udlage obično se izrađuju od elastičnih materijala dizajniranih za odvajanje maksilarnih zuba. Funkcija ovih udlaga uvelike se razlikuje od permisivnih udlaga. Prema mišljenju autora Albagieh i sur. ovakva vrsta udlaga može pogoršati bruksizam zbog neuravnoteženih preranih posteriornih kontakata. Može se koristiti u hitnim slučajevima kod pacijenata s akutnim TMD-om zbog brze i jednostavne izrade (33). Pod ovim nazivom podrazumijevaju se meke udlage i hidrostatske udlage (*equalizer*). Hidrostatske udlage ne zahtijevaju otisak zuba, već su to samoprilagodljive oralne udlage. S obzirom na to da se ne mogu dobiti uravnoteženi okluzalni kontakti, nisu učinkovite za terapiju kod bruksizma (33).

Osim vrste udlage, važan je i materijal od kojeg je ona napravljena. Dokazano je da polimetil metakrilatne (PMMA) udlage, neovisno o načinu proizvodnje – digitalno ili konvencionalno, imaju znatno bolja mehanička i kemijska svojstva od 3D printanih udlaga. Tvrđe su, otpornije na trošenje i savijanje te otpornije na lom (40).

Rezultati iz 2023. godine, posljednjeg istraživanja u trenutku pisanja ovog rada, pokazuju da je, uspoređujući tvrdu i meku udlagu te modificiranu prednju udlagu, potonja udobnija i učinkovitija u smanjenju sile okluzije i površinske elektromiografske aktivnosti prednjeg temporalisa i masetera za pacijente s bruksizmom. EMG analiza ne pokazuje značajne razlike u korištenju tvrde i mekane udlage te kod osoba koje uopće nisu imale udlagu (41).

S druge strane Okeson je ustvrdio da meke polivinilne udlage povećavaju aktivnost mišića masetera i temporalisa kod mnogih ispitanika. Smanjena je aktivnost mišića samo kod jednog

sudionika, dok je statistički znatno povećanje aktivnosti mišića kod pet od deset sudionika. Tvrdna okluzalna udlaga znatno je smanjila aktivnost mišića kod osam od deset sudionika (37,42). Potrebna su daljnja istraživanja da bi se dokazala dugoročna učinkovitost modificirane prednje udlage za liječenje bruksizma (41).

1.2.5.3. Farmakoterapija

Istraživanja pokazuju da lijekovi poput benzodiazepina i ostalih mišićnih relaksansa, antidepresivi, antikonvulzivi, dopaminergični agonisti te beta blokatori, nemaju dovoljno dokaza da bi se njihova primjena opravdala u kliničkoj praksi (18,43). Neurotoksin botoksa tip A počeo se koristiti u sprječavanju i smanjenju bruksizma i njegovih posljedica. Neka istraživanja daju preporuku za slobodno i svakodnevno korištenje botoksa u kliničkoj praksi (44), dok s druge strane neka pokazuju da nema dovoljno dokaza o učinkovitosti botoksa kod bruksizma (45). Moguće lokalne nuspojave injekcija masetera BTX-A uključuju poteškoće sa žvakanjem, poremećaj govora, bol u mišićima, izraženu zigomatičnu kost i asimetriju lica koja je sekundarna zbog smanjenja veličine mišića koja proizlazi iz atrofije masetera (46).

Zaključno, na temelju sustavnih pregleda s kvalitetom metodologije od prilično niske do visoke u 2020. godini, postoje neki dokazi koji podržavaju upotrebu okluzalnih udlaga u kombinaciji s mišićnom masažom i botulinum toksinom tipa A za smanjenje kronične boli povezane s bruksizmom spavanja. Nisu pruženi nikakvi dokazi koji bi poduprli preporuku *biofeedback* terapije i terapije lijekovima (47). Nadalje, istraživanje iz 2021. navodi kako nema dovoljno dokaza da bi se utvrdilo je li terapija okluzalnim udlagama za liječenje bruksizma u prednosti u odnosu na neliječenje ili liječenje prethodno spomenutim tehnikama. Postoji potreba za daljnjim istraživanjima u ovom području i poboljšanjem kvalitete ispitivanja (48). Sustavnim pregledom literature, nisu dostupne preporuke utemeljene na dokazima o liječenju bruksizma (engl. *Bruxism management*) (37,47).

1.3. Fiksnoprotetska terapija

1.3.1. Načela

Fiksnoprotetska terapija uključuje nadomještanje i restauraciju zuba nadomjestcima koji se ne vade iz usta već se sidre na zubima i/ili implantatima uz postizanje funkcije i estetike stomatognatog sustava. To uključuje upotrebu krunica, ljuskica, mostova i krutih ispuna (49,50). Ljuskicama, djelomičnim krunicama i krutim ispunima mogu se promijeniti oblik, veličina i boja zuba čime se postiže bolja estetika. Uz navedeno, moguće je promijeniti visinu

zagriža u sklopu oralne rehabilitacije. Krunice obuhvaćaju cijelu kliničku krunu i izrađuju se kod većih destrukcija zuba, devitaliziranih zuba ili u sklopu protetičke sanacije pacijenta. Brušenjem se reducira otprilike 1/3 zuba, ovisno o materijalu izrade krunice. Mostovi su terapijska sredstva s kojima se nadoknađuje gubitak jednog ili više zuba. Sidre se na zubima ili implantatima. Kada se bruse zubi, poštuju se ista načela kao i kod brušenja zuba za krunicu uz napomenu da svi zubi moraju međusobno biti paralelni (50).

Ispravan pristup provođenja protetičke terapije respektira niz načela; korekciju postojećeg stanja, prevenciju napredovanja poremećaja, uspostavu narušene funkcije te poboljšanje estetike. Pripremna faza terapije i dobar plan liječenja neizostavni su preduvjeti za izradu kvalitetnoga fiksno-protetičkog rada. Prije izrade plana nužno je uzeti pacijentovu anamnezu te analizirati studijske modele i RTG-snimke. Naposljetku, doktor dentalne medicine obavezan je detaljno objasniti pacijentu njegovo trenutno stanje, izložiti mu plan terapije i terapijske postupke, reći orijentacijsko vrijeme trajanja liječenja, cijenu liječenja, postupke koji se od njega očekuju i učestalost kontrolnih pregleda. Ako je izvedivo, potrebno je uzeti u obzir pacijentova očekivanja ili ponuditi alternativu u slučaju nemogućnosti ispunjavanja istih. Također, obavezno je dobiti potpisanu suglasnost, odnosno pristanak pacijenta na liječenje (3).

1.3.2. Materijali

U suvremenoj fiksnoj protetici sve se više upotrebljavaju estetski materijali. Keramika je glavni estetski materijal u fiksnoj protetici koji se desetljećima unaprjeđuje i poboljšava. Tijekom vremena dentalna je industrija počela proizvoditi sve kvalitetnije i dugotrajnije keramičke materijale koji vrlo vjerno oponašaju prirodan izgled zuba. Keramički nadomjestci mogu biti s metalnom osnovom ili bez nje. Razlikuju se dvije osnovne vrste keramika – silikatne i oksidne. U silikatne keramike ubraja se glinična keramika koja ima vrlo dobra optička svojstva, ali je s druge strane vrlo krhka te staklokeramika s većim udjelom kristala, koji poboljšava strukturnu trajnost materijala. Oksidne keramike odlikuju dobra mehanička svojstva, a obuhvaćaju aluminij-oksida keramika i cirkonij-oksida keramiku (50).

Uz keramičke nadomjestke postoje i neestetski metalni nadomjestci. Oni se danas rjeđe primjenjuju (50).

1.3.3. Cirkonij-oksida keramika

Cirkonij-oksida keramika sastoji se od oko 95 % cirkonijeva dioksida. Ima dobra mehanička, estetska i kemijska svojstva te je dimenzijski stabilna. Izrazito je tvrda (HV1200), a savojna čvrstoća je od 1000 do 1300 Mpa. Time se osigurava najveća čvrstoća na lom te duga klinička

trajnost. Obrađuje se isključivo strojno. Koristi se kao osnovna konstrukcija kod dvoslojnih sustava ili u sklopu monolitnih sustava. Takvi monolitni nadomjestci imaju dobra estetska svojstva zahvaljujući obliku kristalne rešetke, a ne dodavanjem stakla kao kod drugih keramika. Ta je informacija važna zbog odabira postupka cementiranja koji se razlikuje kod keramika sa staklom i bez stakla (50).

Svrha ovog rada je prikazati suvremene mogućnosti oralne rehabilitacije pacijenata s bruksizmom. Opisan je detaljan tijek terapijskog postupka kod spomenutih pacijenata.

2. PRIKAZ SLUČAJA

2.1. Planiranje protetske rehabilitacije

Oralna rehabilitacija kod pacijenata s bruksizmom često je izazov u kliničkom radu zbog gubitka tvrdih zubnih tkiva te posljedično smanjene vertikalne dimenzije okluzije. Zato je potrebno napraviti detaljnu intraoralnu i ekstraoralnu analizu na prethodno opisani način, kako bi se donijela konačna odluka o tijeku oralne rehabilitacije takvih pacijenata.

Općenito, protetičkoj fazi terapije prethodi anamneza i klinički pregled te izrada okluzijske udlage s ciljem rekonstrukcije vertikalne dimenzije okluzije i adaptacije neuromuskularnog sustava na novu vertikalnu dimenziju. Nakon 3 do 6 mjeseci nošenja udlage, slijedi protetska rehabilitacija pacijenta. Najprije se radi navoštavanje zuba te *mock-up*, brušenje zuba, izrada privremenog nadomjestka te trajnog protetskog nadomjestka. Nakon trajnog cementiranja rada izrađuje se okluzijska udlaga u svrhu simptomatske terapije bruksizma te zaštite protetskog rada.

2.1.1. Anamneza

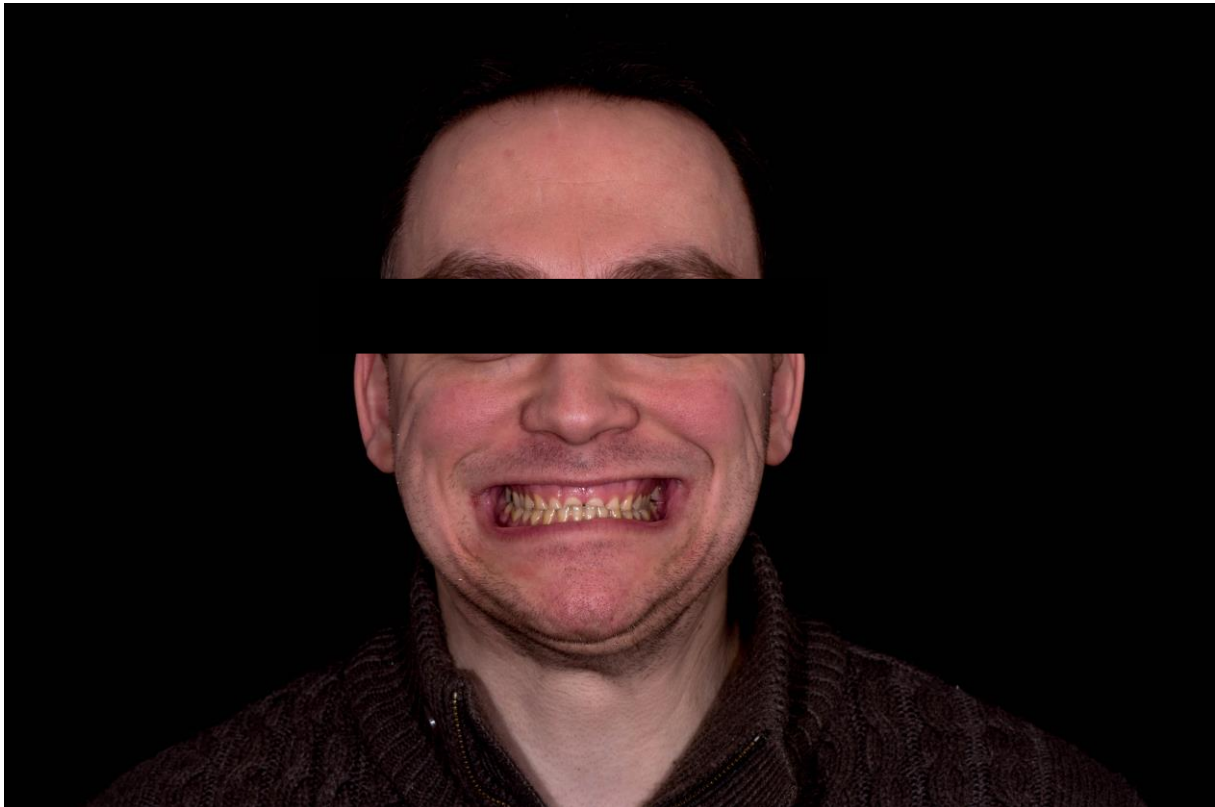
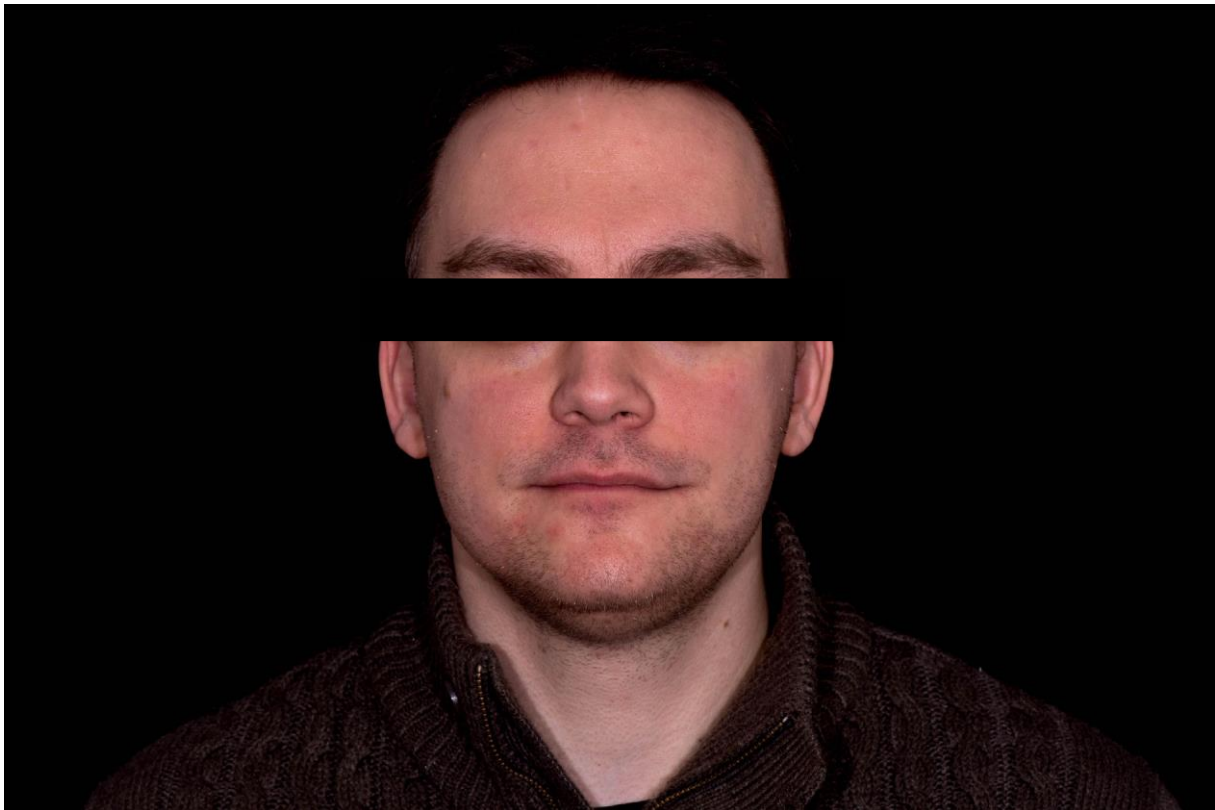Pacijent, 23 godine, dolazi u ordinaciju zbog narušene estetike zuba, što mu posljedično utječe i na psihološki aspekt – pacijent se izbjegava smijati. Uz navedeno, primjećuje se i narušena fonetika.

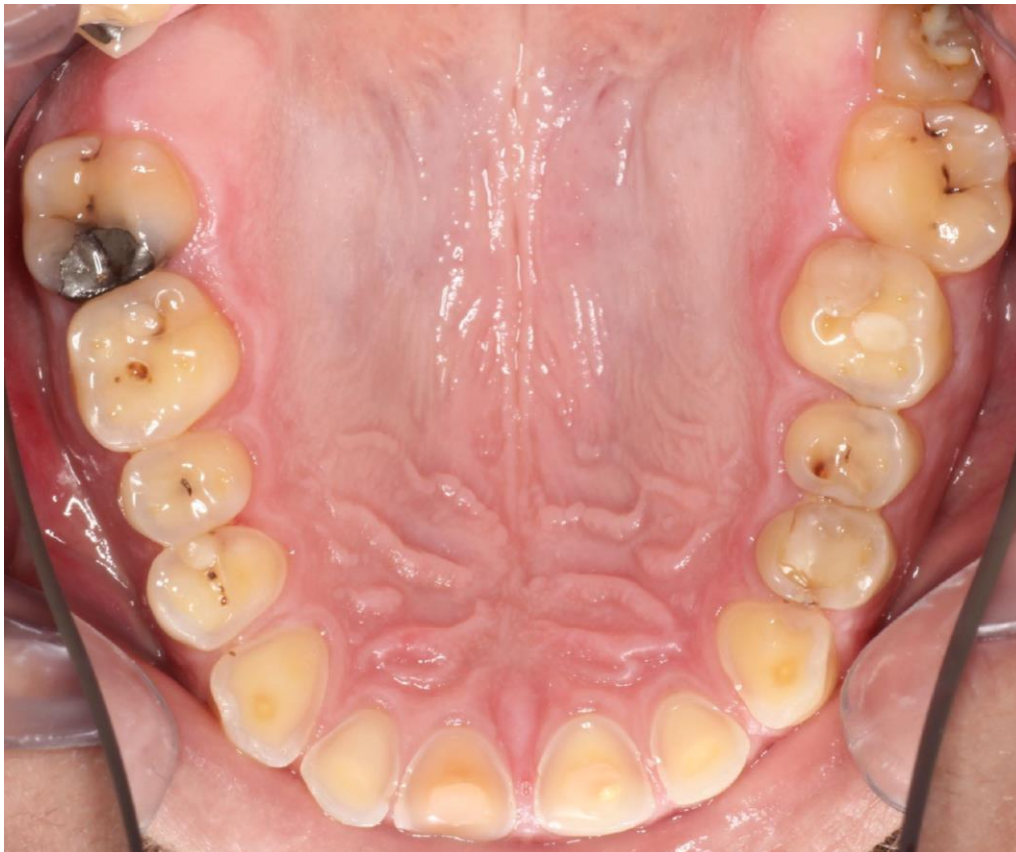2.1.2. Inicijalna dokumentacija i klinička evaluacija

Kliničkim pregledom utvrđen je gubitak tvrdih zubnih tkiva u gornjoj i donjoj čeljusti uz posljedično sniženu vertikalnu dimenziju okluzije. Pintadovim upitnikom (24) dijagnosticiran je bruksizam. Kliničkim intraoralnim pregledom dijagnosticirana je nekroza središnjih gornjih inciziva te karijesi cakline na više zuba u gornjoj čeljusti.

Tijekom prvog posjeta napravljena je fotodokumentacija inicijalnog stanja (ekstraoralne i intraoralne fotografije), te ortopantomogram. Adekvatna dokumentacija obuhvaća rendgenske snimke, fotografije lica pacijenta, intraoralne fotografije i, sve češći, videozapis. Dentalna fotografija omogućava detaljnu dokumentaciju, odnosno uvid u procese koji nisu vidljivi prilikom klasičnoga stomatološkog pregleda (51). Na taj se način dentalnom tehničaru prenosi što vjernija i preciznija situacija onoj u ustima pacijenta, pri čemu se vidi odnos zuba i parametara lica. Koristeći se fotografijama, tehničar dobiva znatno više informacija (50). Osnovne fotografije lica, tj. portretne fotografije u protetskom planiranju su: ozbiljna fotografija, fotografija osmijeha, fotografija s retraktorima, makro osmijeh i fotografija 12 sati. Osnovni protokol intraoralnih fotografija uključuje: zagriz frontalno, zagriz bočno (lijevo i desno), gornja čeljust s kontrastorom frontalno, gornja čeljust s kontrastorom bočno (lijevo i

desno), donja čeljust s kontrastorom frontalno, donja čeljust s kontrastorom bočno (lijevo i desno), zagriz u ogledalu bočno te okluzalna fotografija, (Slika 1.) (52).





Slika 1. Ekstraoralne i intraoralna fotografija. Preuzeto s dopuštanjem prof. dr. sc. Nikše Dulčića

2.1.3. Planiranje protetskog rada

Nakon detaljne analize prikupljenih podataka, odlučeno je da protetskoj terapiji prethodi preprotetska priprema žvačnog sustava koja uključuje izradu okluzijske udlage.

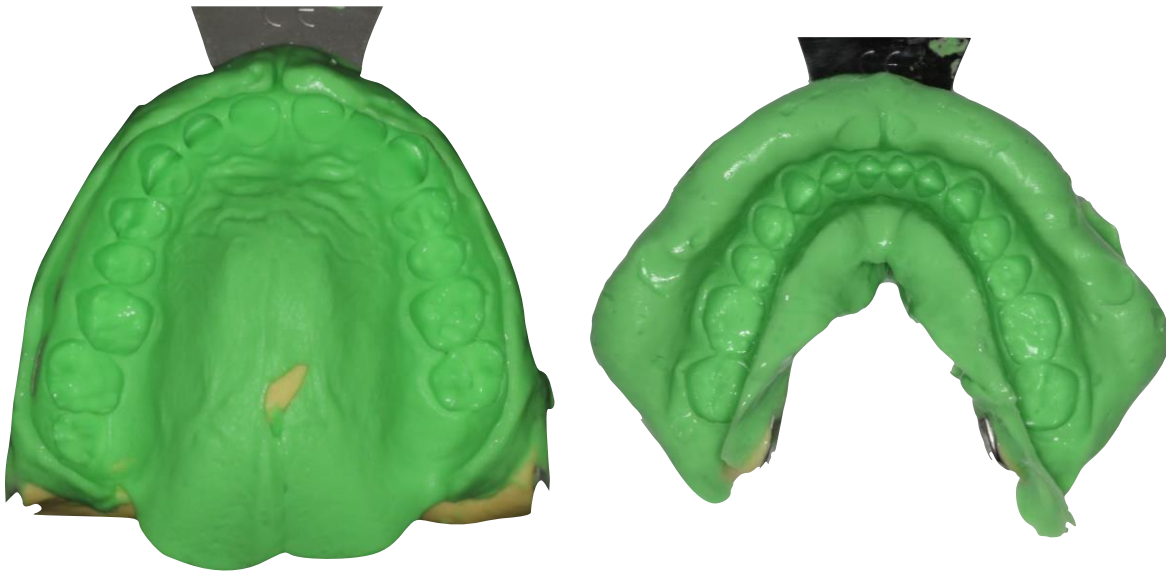Trošenjem ili gubitkom određenih zuba mijenjaju se odnosi između gornje i donje čeljusti, a mišići i temporomandibularni zglobovi prilagođavaju se tom novom stanju. Tada neuromuskularni sustav donju čeljust za vrijeme mirovanja pozicionira u položaju maksimalnih dodira zuba. Takva okluzija razlikuje se od centralne okluzije te se naziva habitualna okluzija ili okluzija maksimalne interkuspidacije. Kada se restaurativnim ili protetskim radovima saniraju nastali defekti na zubima, postoje dvije opcije: nadomjestak uklopiti u postojeću okluziju u položaju maksimalne interkuspidacije ili nadomjestcima definirati i uspostaviti novi odnos gornje i donje čeljusti u položaju centrične relacije. Centrična relacija je položaj pri kojem su kondili u ortopedski stabilnom, odnosno optimalnom položaju te nije određena dodirima zuba. Bitna karakteristika CR-a je ponovljivost tog položaja zbog rotacijske (šarnirske) kretnje, od 19 do 25 mm u početnom dijelu otvaranja i završnom dijelu zatvaranja,

koja omogućuje određivanje međučeljusnih odnosa u situacijama kada nema zubnih dodira ili kada se radi potpuna protetska rehabilitacija pacijenata. Položaj maksimalne interkuspidacije i centrične relacije podudaraju se u 10 % populacije (53).

Klinički postupak za izradu okluzijske udlage uključivao je sljedeće korake:

1. uzimanje gornjeg i donjeg alginatnog otiska
2. registracija položaja gornje čeljusti obraznim lukom
3. uzimanje međučeljusnog registrata u položaju CR
4. protruzijski i laterotrozijski registrat za individualizaciju artikulatora.

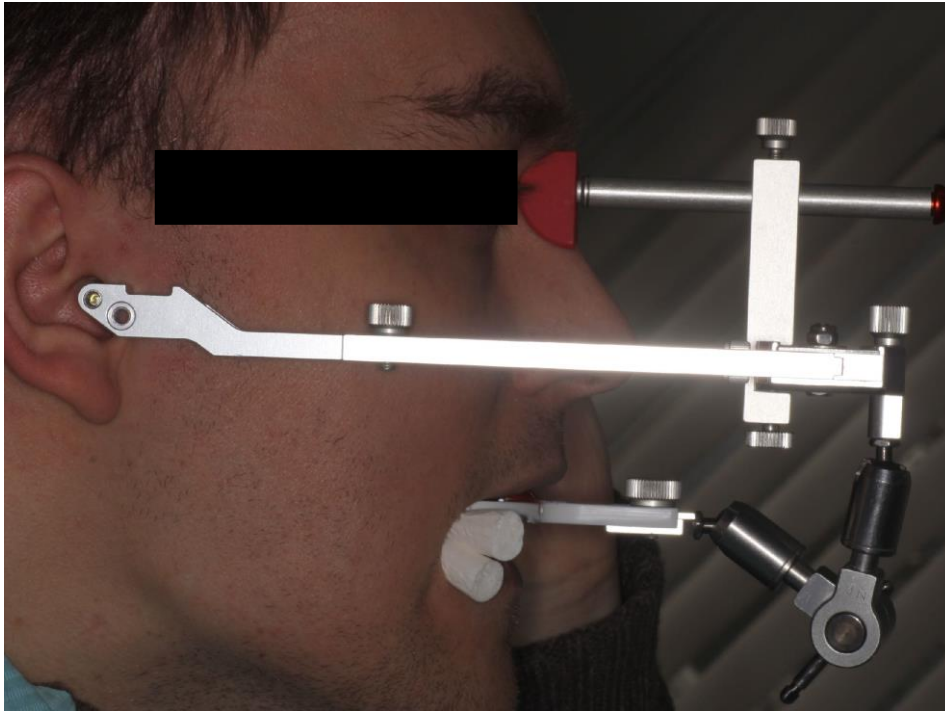
Pacijentu su uzeti alginatni otisci obje čeljusti, (Slika 2.).



Slika 2. Alginatni otisak. Preuzeto s dopuštenjem prof. dr. sc. Nikše Dulčića

Zatim se pristupilo registraciji položaja gornje čeljusti obraznim lukom (Artex, Amman, Girschbach, Njemačka). Obrazni luk registrira položaj gornje čeljusti u odnosu na određene orijentacijske točke na glavi pacijenta (53). Termoplastični materijal (Bite Compound, GC, Japan), zagrijalo se u vodenoj kupelji, te stavilo na intraoralnu metalnu vilicu obraznog luka, koja se zatim pozicionirala na okluzalne plohe gornje čeljusti kako bi dobili impresije zuba. Navedeni materijal lijepi se za rukavice pa je poželjno rukavice prethodno namazati vazelinom (53). Prije montaže obraznog luka, pacijentu se vratila metalna vilica na okluzalne plohe gornje čeljusti i stavile su se dvije vaterolice, svaka s jedne strane između zuba u koje je on zagrizao. Zatim, se obrazni luk fiksira u tri točke: lijevi i desni vanjski zvukovod te točka prijelaza korijena nosa u čelo. Dok je pacijent pridržavao obrazni luk, provjerilo se je li paralelan s

bipupilarnom linijom, te se zategnuo mehanizam između obraznog luka i intraoralne metalne vilice. Intraoralnom vilicom koja se fiksira na zube gornje čeljusti dobiva se njezin odnos prema referentnim točkama, odnosno određuje se orijentacija protetske plohe (53). Naposljetku, registrat obraznim lukom prenio se u laboratorij fiksiran pomoću prijenosnog stolića i postolja, (Slika 3.).



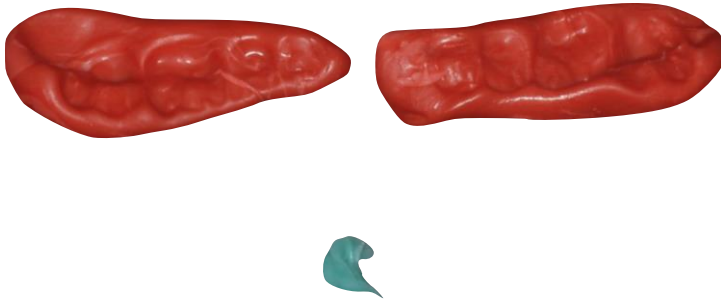
Slika 3. Registrat obraznim lukom. Preuzeto s dopuštenjem prof. dr. sc. Nikše Dulčića

Sljedeći korak uključuje uzimanje međučeljusnog registrata u položaju centrične relacije. Metode vođenja mandibule u položaj centrične relacije mogu se podijeliti u aktivne, pacijent dolazi u traženi položaj, i pasivne, one koje vodi stomatolog manualno ili pomoću pomagala. U aktivne metode ubraja se Schuylerova metoda - pacijent postavlja jezik na nepce te zagriža u razmekšali vosak, fiziološka metoda koja označava ponavljano gutanje sline, zatim registracija pomoću gotskog luka koja se zasniva na crtanju kretnji mandibule, te upotreba miomonitora kojim se postiže mišićna relaksacija i neuromuskularni položaj mandibule, tzv. miocentrik. Pasivne manualne metode su: metode vođenja brade (*chinpoint guidance*), metoda vođenja brade s tri prsta te bimanualna manipulacija (Dawsonov hvat). Vođenje pacijenta u položaj centrične relacije pomoću pomagala obuhvaća prednje vođenje pomoću Lucia Jiga, prednje vođenje pomoću drvene špatule, prednje vođenje pomoću listića te Rothovu metodu koja se koristi dvodijelnim voštanim registratima. U kliničkoj se praksi najčešće koriste

metodama vođenja brade jednom rukom, Dawsonov hvat koji se izvodi bimanualno, te Lucia jig (54,55).

U prikazanom slučaju prvo je napravljen modificirani Lucia jig direktno u ustima koji omogućuje deprogramiranje. On se može napraviti od tekućeg kompozita ili tekućeg akrilata. Tekući akrilat ima veću žilavost od tekućeg kompozita, ne lijepi se za kompozitne ispune te ne puca. Korišten je tekući svjetlosnopolimerizirajući akrilat (Ceramill gel, Amman Girsch, Njemačka). Pacijent je zatvorio usta, kako bi vidjeli koliki je vertikalni i horizontalni prijeklop i procijenili debljinu *jiga*. Napravio se retencijski dio *jiga* na labijalnim plohama prednjih prvih sjekutića u obliku križa i posvijetlio se 3-5 sekundi polimerizirajućom lampom. Ne smije se predugo svijetliti lampom zbog egzotermne reakcije tekućeg akrilata. Zatim se na palatinalnoj strani interdentalno od incizalnih bridova gornjih prvih sjekutića do papile incizive napravi kosina od otprilike 45 ° koja se također polimerizira. Nakon izrade Lucia jiga disokluzija na stražnjim zubima treba biti 0,8 mm do 1 mm ovisno o materijalu od kojeg će se raditi međučeljusni registrat.

Međučeljusni registrat može se izraditi pomoću termoplastičnih kompozicijskih materijala, voska, akrilata i sintetičkih elastomera (najčešće se upotrebljavaju adicijski silikoni visoke tvrdoće - „bite silikoni“) (53). Sintetički elastomeri su dvokomponentni materijali koji se pomoću specifičnih štrcaljki miješaju te nanose na jedan zubni niz, najčešće na donji, kako materijal ne bi iscurio. S obzirom na to da su izrazito viskozni, ne pružaju otpor kada pacijent zagrije u njih, pa je položaj donje čeljusti u zagrizu vrlo precizan. Pri vađenju registrata iz usta treba biti oprezan jer je registrat dosta elastičan te slabo otporan na pritisak. Nasilno postavljanje modela u otiske registrata uzrokovat će nepravilan dosjed, a time i nepreciznost međučeljusnih odnosa (53). U istraživanju koje je uspoređivalo vosak, cink oksid eugenolnu pastu, polieter, polivinil siloksan i bisakrilat, dokazano je da je najprecizniji registrat onaj koji je uzet bisakrilatom (56). U prikazanom slučaju, koristio se Bite Compound za registrat centrične relacije, (Slika 4.).



Slika 4. Međučeljusni registrat. Preuzeto s dopuštenjem prof. dr. sc. Nikše Dulčića

Individualizaciju artikulatora potrebno je napraviti kako bi tehničar u artikulatoru mogao izvoditi funkcijske kretnje donje čeljusti identične onima kod pacijenta. Na taj način individualizira se poluprilagodljiv artikulator da bi se napravili vrlo precizni radovi. Za to su neophodna tri međučeljusna registrata: 2 laterotruzijska i 1 protruzijski registrat. Laterotruzijski registrat služi za namještanje Bennetova kuta, a protruzijski za kut nagiba kondilne staze. Ti registrati obično se uzimaju pomoću pločice tvrdog voska. U slučaju koji je prikazan, korišten je *beauty pink* (IDENT, Njemačka) vosak debljine 3 mm. U vodenu kupku na 65 °C uronio se vosak na nekoliko sekundi da bio mekšao i izrezao se u obliku zubnog niza. Nadalje, izreže se otvor u području sjekutića u obliku slova V preko kojeg možemo kontrolirati je li pacijent u protruziji. Vosak je pozicioniran na gornji zubni niz, pacijent je stavio kažiprst na prednje gornje sjekutiće kako bi mogao kontrolirati zatvara li usta u ispravnom položaju, te je zatim zagrizao u protruziji. Za laterotruzijske registrate vosak je pripremljen na već spomenuti način, osim što je otvor za prst za lijevi laterotruzijski registrat u području lijevog očnjaka, a za desni laterotruzijski registrat u području desnog očnjaka. Registrati su ispravni ako se na njima vide impresije zuba, (Slika 5.).



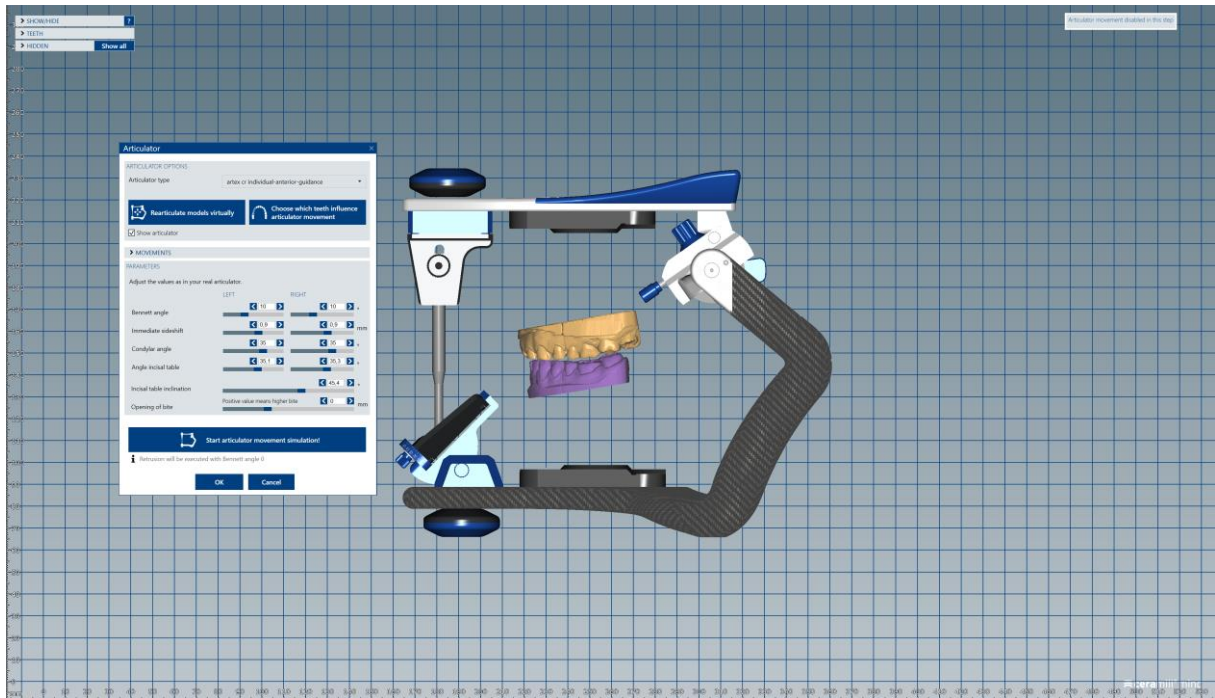
Slika 5. Protruzijski i laterotruzijski registar. Preuzeto s dopuštenjem prof. dr. sc. Nikše Dulčića

Na temelju registrata obraznim lukom tehničar ugipsava model gornje čeljusti u gornji dio artikulatora, te pridružuje model donje čeljusti prema međučeljusnom registratu, u prikazanom slučaju međučeljusnom registratu centrične relacije. Modeli se tada fiksiraju i u konačnici model donje čeljusti ugipsao se za donji dio artikulatora (53).

Nadalje, bitno je podići vertikalnu dimenziju okluzije s obzirom na to da je dio zubnog tkiva izgubljen kao posljedica bruksizma, ali i fiziološkog trošenja zuba. Dakle, podignula se vertikalna dimenzija okluzije i napravila se udlaga u potencionalno novoj vertikalnoj dimenziji. Za koliko će se podići vertikalna dimenzija okluzije (VDO) određeno je na sljedeći način.

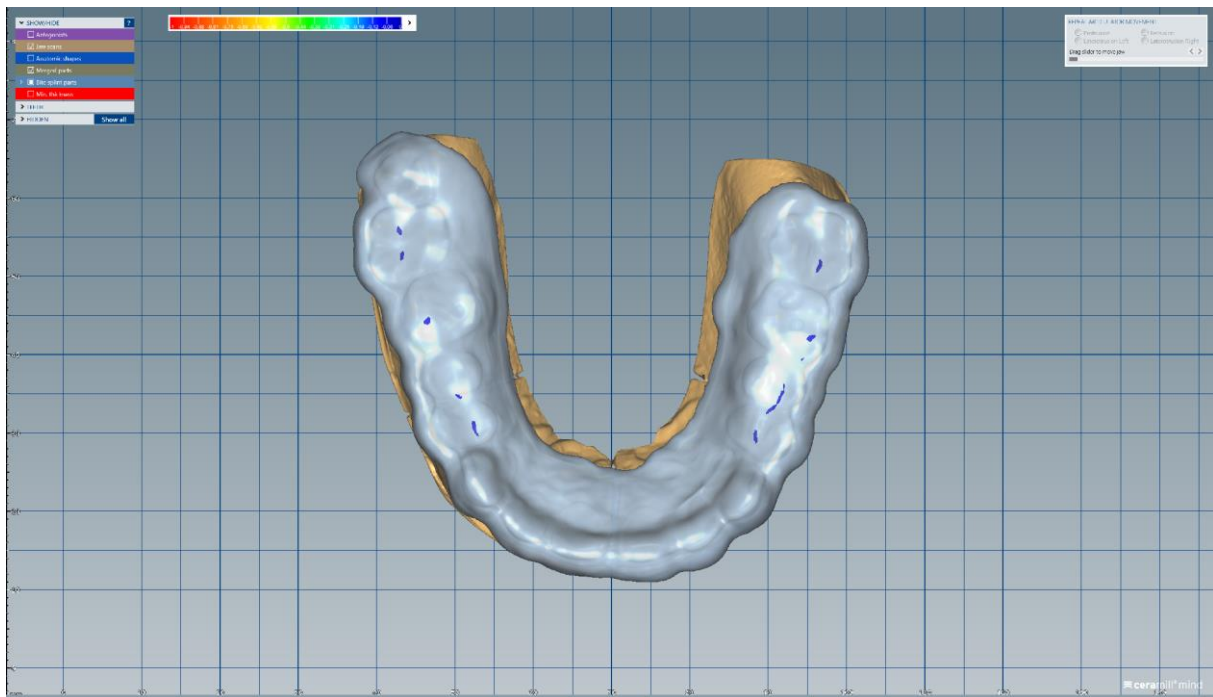
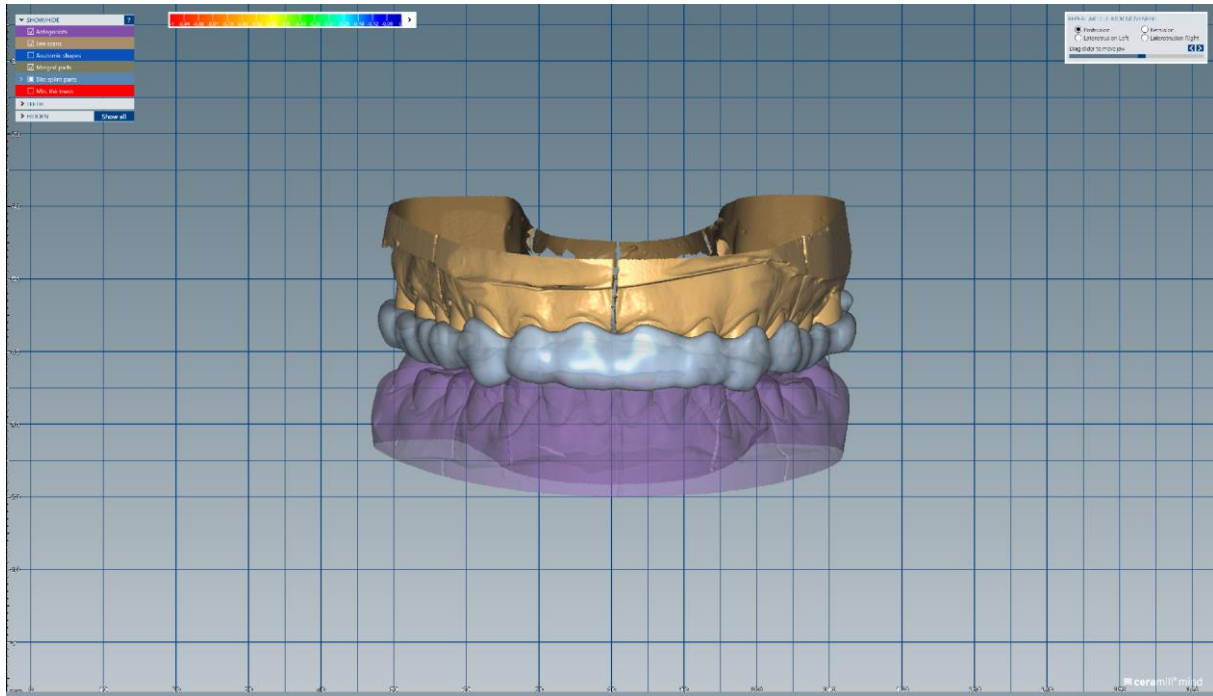
Najpopularnija metoda u kliničkoj praksi za određivanje vrijednosti VDO-a je mjerenje udaljenosti između septuma nosa (subnazalno [Sn]) i vrha brade (gnation [Gn]), Sn–Gn, u položaju mirne mandibule i oduzimajući 4 mm (57). Zatim se dobivena vrijednost uspoređi sa zlatnim proporcijama gornjih prvih sjekutića – širina zuba odgovara 80 % visine zuba. U prikazanom slučaju dobiveni su jednaki rezultati, a udlaga je napravljena debljine 6 mm.

Sljedeći korak bio je fizičke modele i artikulator prebaciti u digitalni oblik u laboratoriju, (Slika 6.).



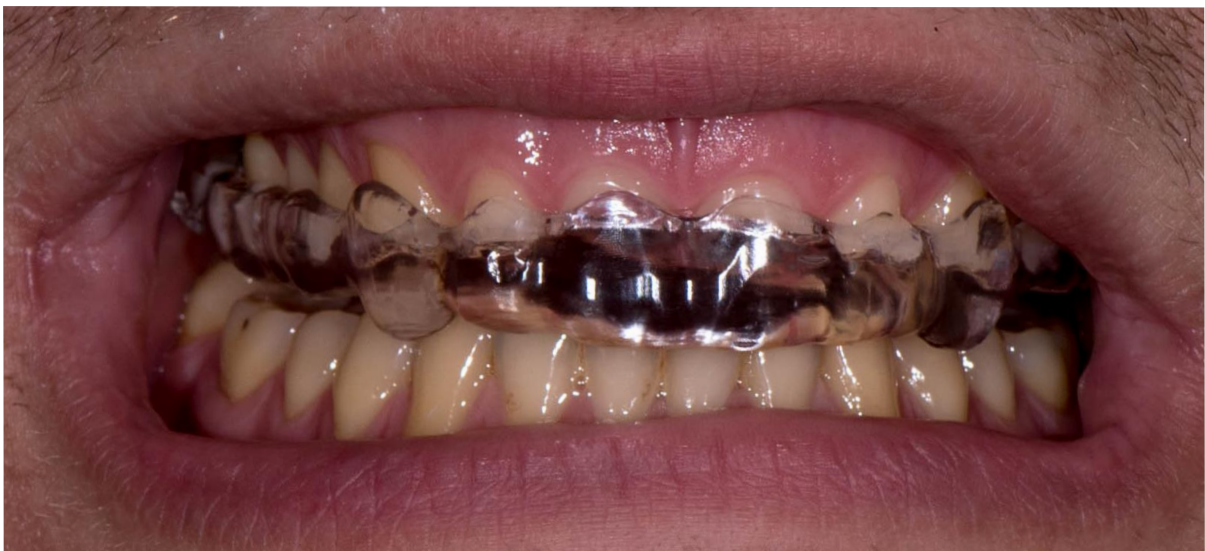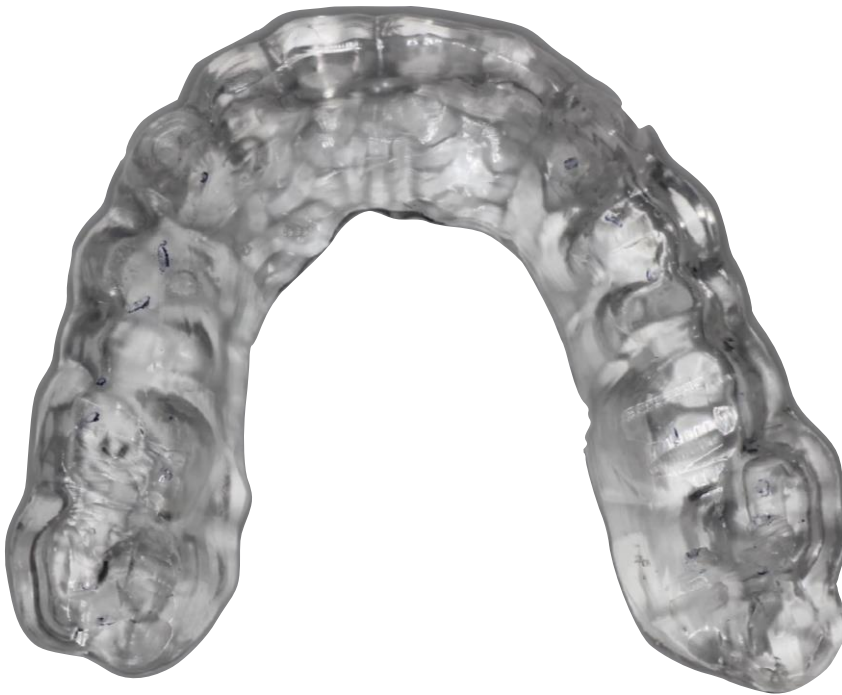
Slika 6. Modeli u digitalnom artikulatoru. Preuzeto s dopuštanjem prof. dr. sc. Nikše Dulčića

Nakon toga digitalnim dizajnom napravljena je udlaga prema svim prethodno spomenutim parametrima. Uz to, tehničaru je napomenuto da udlaga ima bukalne plohe kao oblik zuba radi neuromuskularne prilagodbe pacijenta na istu, (Slika 7.).



Slika 7. Digitalno dizajnirana udlaga. Preuzeto s dopuštenjem prof. dr. sc. Nikše Dulčića

Naposljetku, udlaga je izglodana i predana pacijentu. Upućen je da udlagu nosi tri mjeseca po noći i kada ima mogućnost preko dana u istom periodu, (Slika 8.).

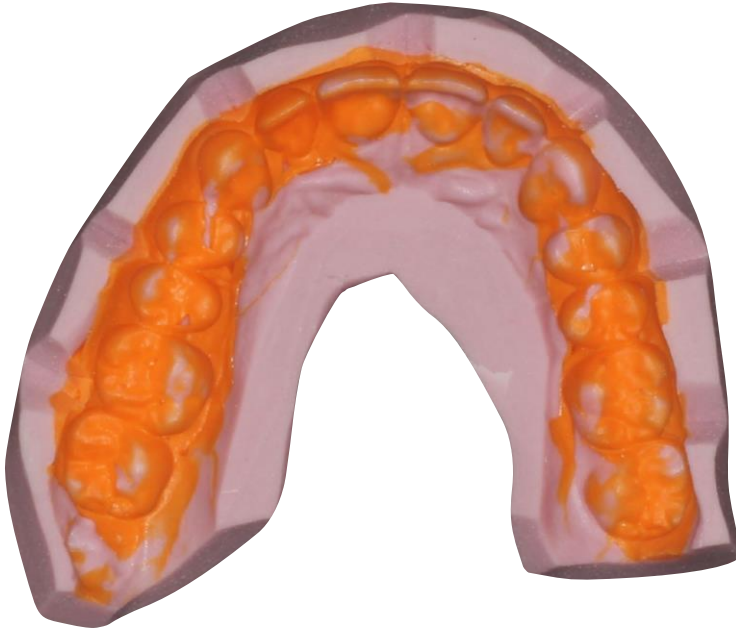


Slika 8. Okluzijska udlaga. Preuzeto s dopuštanjem prof. dr. sc. Nikše Dulčića

Nakon tri mjeseca pacijent dolazi ponovo u ordinaciju sa željom za protetičkom sanacijom obaju zubnih nizova. Tada je napravljen digitalni dizajn budućeg izgleda zuba na modelima koji su već bili u sustavu radi izrade okluzijske udlage. Takav digitalno navoštani model se isprintao, a zatim se napravio silikonski ključ za izradu *mock-up*a preko još uvijek nebrušenih zuba, (Slika 9. i 10.).

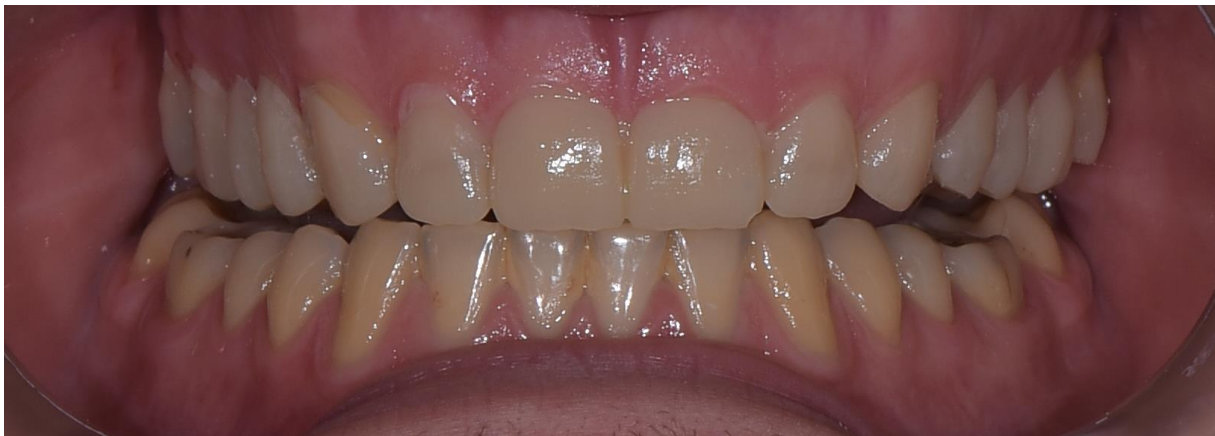


Slika 9. Isprintani digitalno navošteni model. Preuzeto s dopuštenjem prof. dr. sc. Nikše Dulčića



Slika 10. Silikonski ključ. Preuzeto s dopuštenjem prof. dr. sc. Nikše Dulčića

Mock-up jamči da je vizija kliničara i tehničara za planiranu restauraciju odraz istinske želje pacijenta. Osim što *mock-up* pruža estetski izgled budućih zuba, mora odgovarati i funkcijskim i fonetskim zahtjevima. Izradio se od akrilata za privremene radove (Luxa Temp Star, DMG, SAD), (Slika 11.). Nakon što je pacijent 24 sata imao privremeno cementirani *mock-up*, vraća se ponovo u ordinaciju da bi iznio svoj dojam. Naposljetku, pacijent se odlučio za definitivnu protetsku sanaciju.

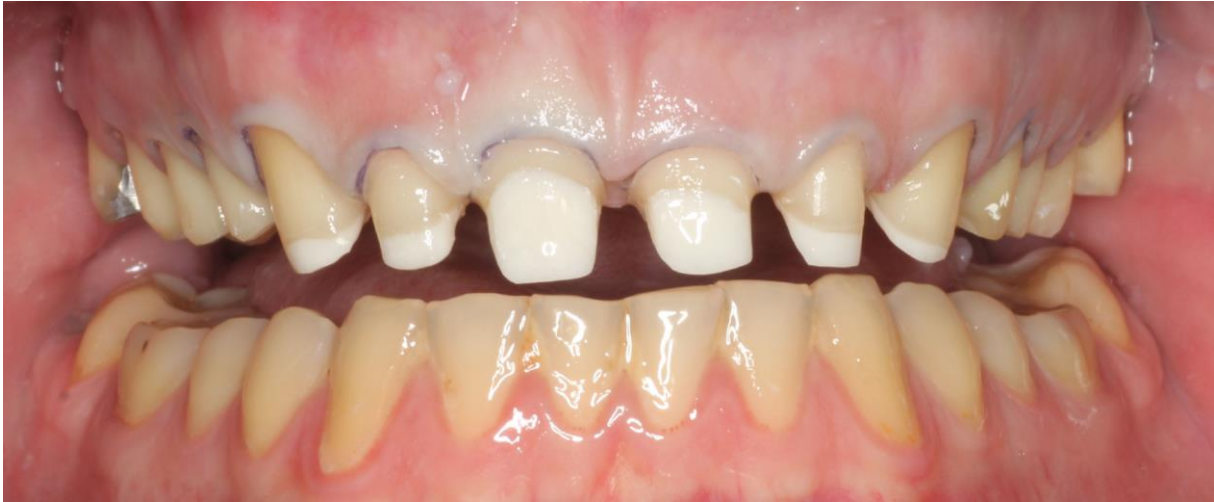

Slika 11. *Mock-up*. Preuzeto s dopuštenjem prof. dr. sc. Nikše Dulčića

2.2. Izrada privremenoga protetskog rada

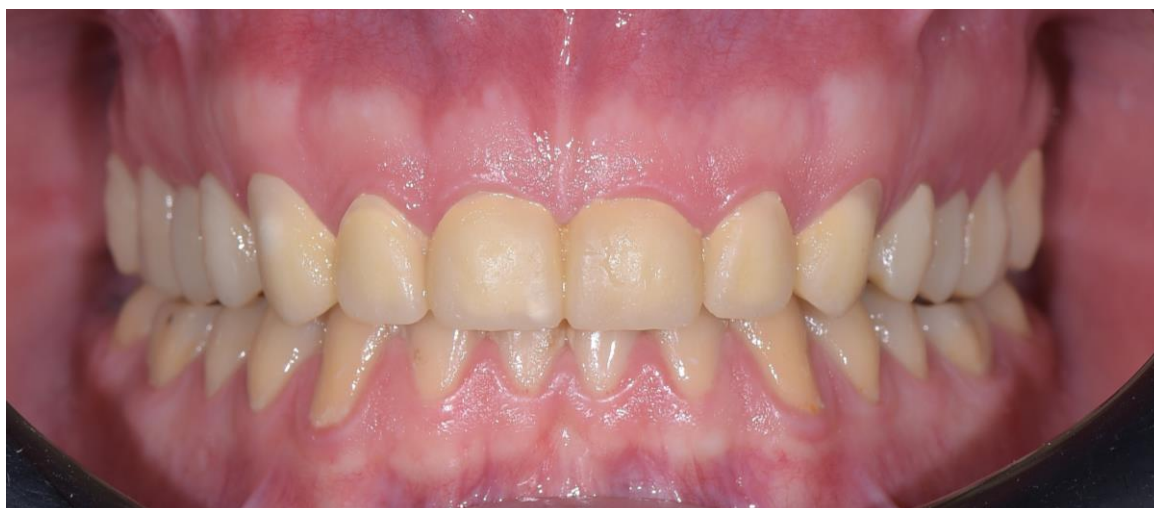
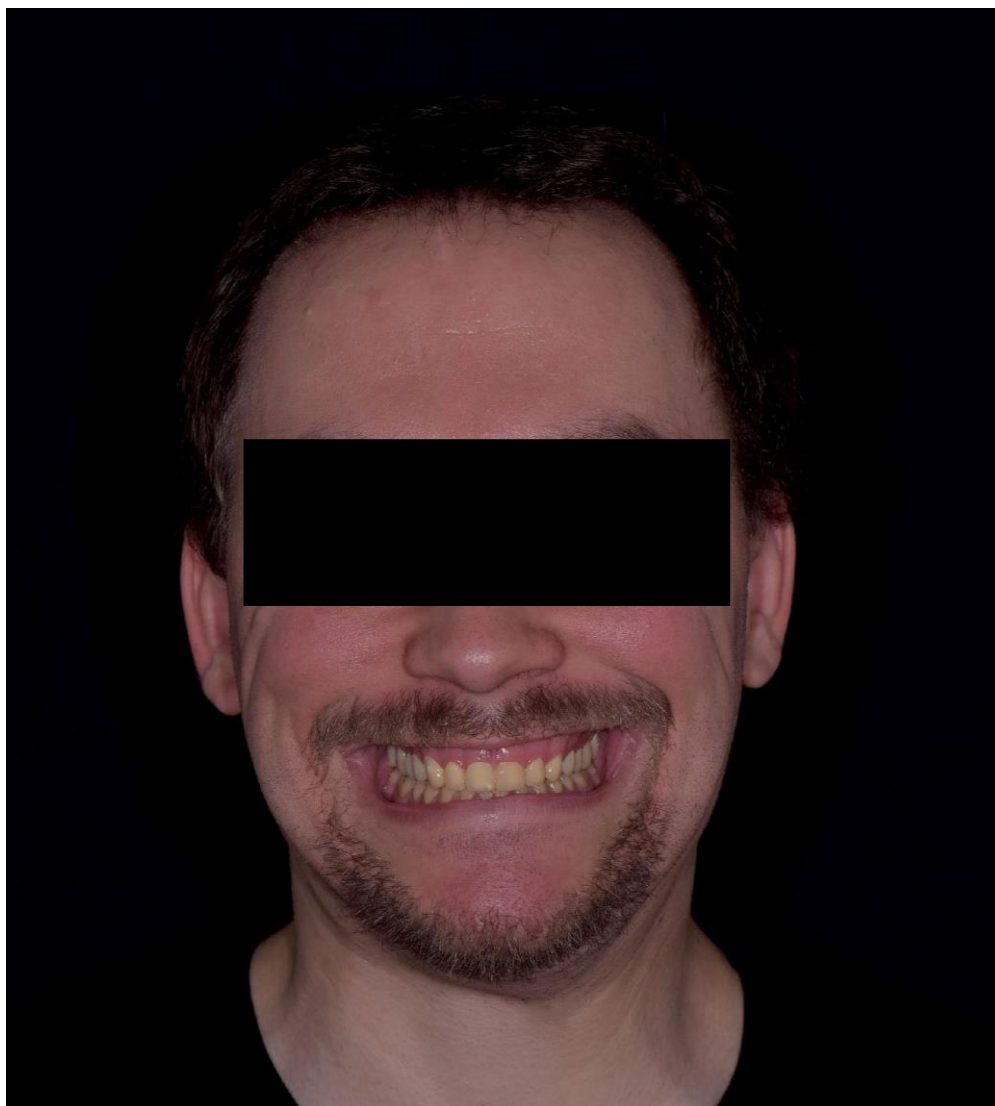Nakon što se pacijent odlučio započeti terapiju, prvo su endodontski izliječeni gornji prednji sjekutići te su napravljene nadogradnje. Brušenje sa zaobljenom stepenicom započelo je u lateralnim segmentima preko *mock-upa*, a frontalni segment ostavljen je za kraj. Zaobljena stepenica osigurava strukturnu trajnost nadomjestka, a ne zahtijeva nepotrebno uklanjanje tvrdoga zubnog tkiva. Okluzalni kut konvergencije trebao bi biti između 4° i 6° (58). Prema preporukama proizvođača za količinu brušenja pri izradi monolitnih cirkonij-oksidnih

nadomjestaka okluzalno je dovoljno osigurati 1 – 1,5 mm prostora, aksijalno 0,5 – 0,8 mm, a širina stepenice trebala bi biti između 0,3 i 0,5 mm (59). Poštovalo se šest osnovnih načela brušenja: očuvanje tvrde zubne strukture, očuvanje parodonta, međusobno paraleliziranje svih nosača, retencija i rezistencija nadomjestka, strukturna trajnost nadomjestka te rubna cjelovitost (50,60), (Slika 12.). Nadalje, skalpelom je napravljena minimalna intervencija na gingivi u području zuba 21.



Slika 12. Izbrušeni zubi. Preuzeto s dopuštenjem prof. dr. sc. Nikše Dulčića

Preko silikonskog ključa koji je korišten za izradu *mock-up*a, sada je stavljen akrilat za privremene radove (Luxa Temp Star, DMG, SAD), koji se onda stavio u usta pacijenta preko brušenih zuba da bi se napravio ordinacijski provizorij, (Slika 13.).



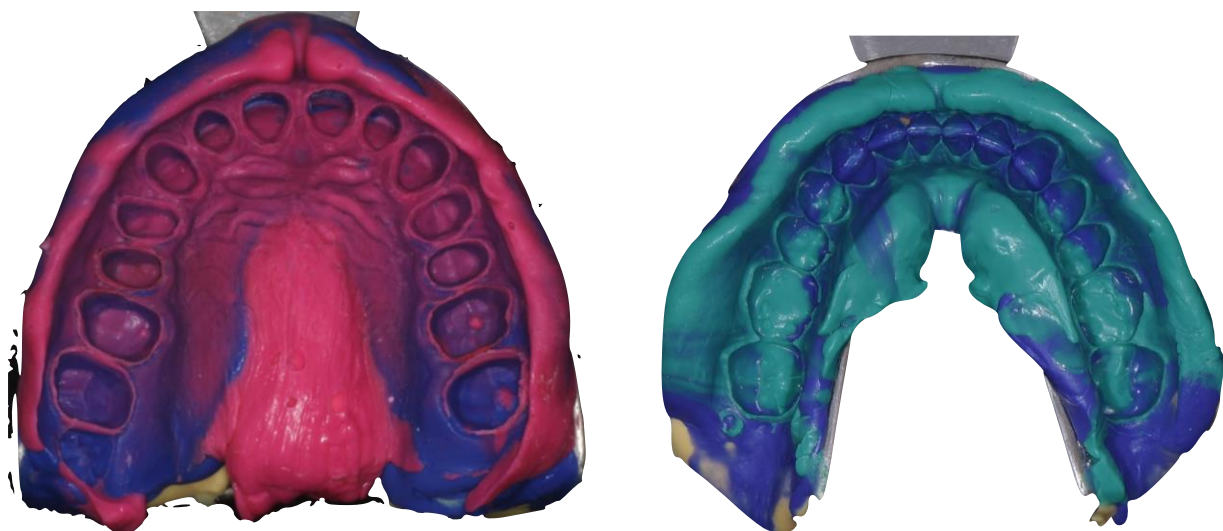
Slika 13. Provizorij u ustima pacijenta. Preuzeto s dopuštenjem prof. dr. sc. Nikše Dulčića

S obzirom na to da je rađena gingivektomija, pričekalo se s uzimanjem definitivnog otiska osam tjedana da bi mogla zarasti.

2.3. Izrada završnoga protetskog rada

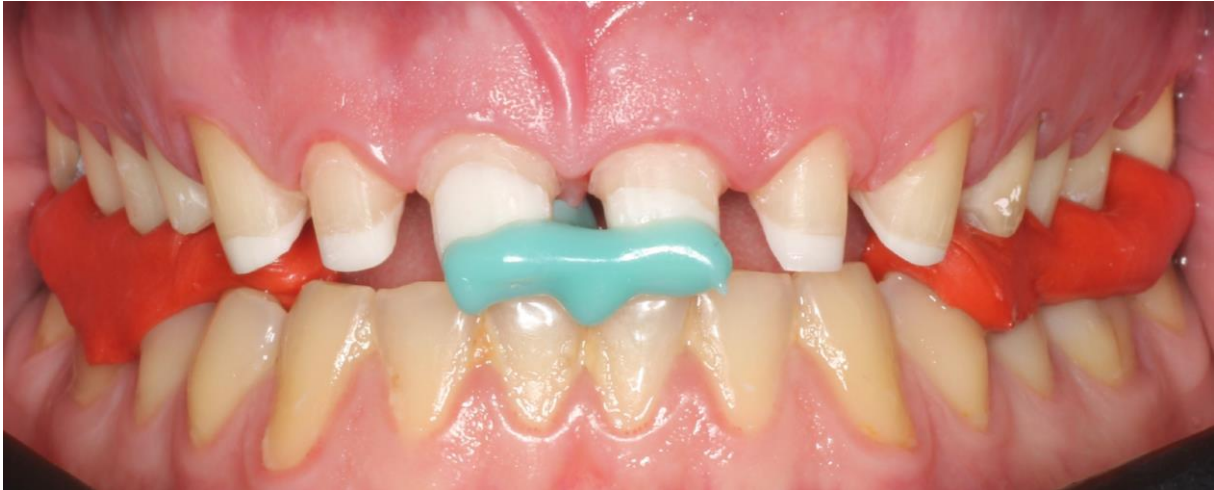Prije uzimanje definitivnog otiska polirane su sve stepenice s dijamantnim nastavkom za poliranje (crvene boje) za *Soniflex* te se pomaknuo rub preparacije prema apikalno na mjestima gdje se gingiva povukla.

Na sve brušene zube stavio se konac u sulkus zuba kako bi tehničar mogao bolje vidjeti rub preparacije. Uzimao se otisak dvofaznom tehnikom s dvama materijalima s dvije različite viskoznosti – Hydrorise (DS/Zhermack, SAD) *putty* i *light body*, (Slika 14.).

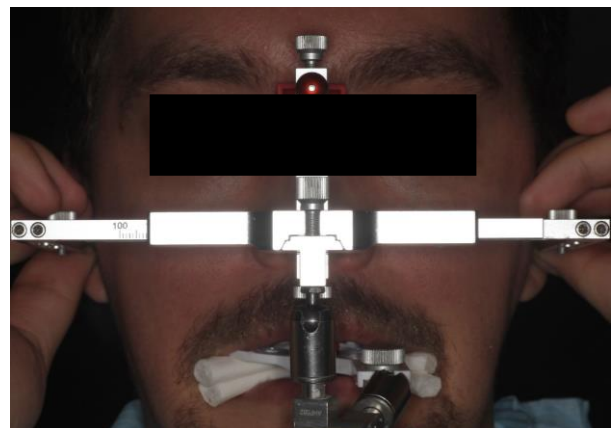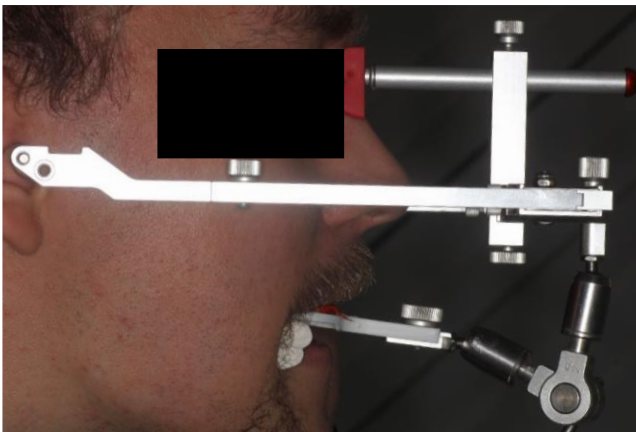


Slika 14. Korekturni otisak. Preuzeto s dopuštenjem prof. dr. sc. Nikše Dulčića

Ponovo je korišten obrazni luk i međučeljusni registrat centrične relacije. Kako bismo mogli odrediti visinu Lucia jiga, pacijentu su vraćeni provizoriji na stražnjim zubima. Zatim je napravljen Lucia jig. Provizoriji su izvađeni iz usta pacijenta kako bi se on mogao deprogramirati, a na lateralne zube stavljen je Bite Compound za registrat centrične relacije, (Slika 15.). Također, obraznim lukom ponovo je registriran položaj gornje čeljusti, (Slika 16.).



Slika 15. Međučeljusni registrat centrične relacije. Preuzeto s dopuštanjem prof. dr. sc. Nikše Dulčića



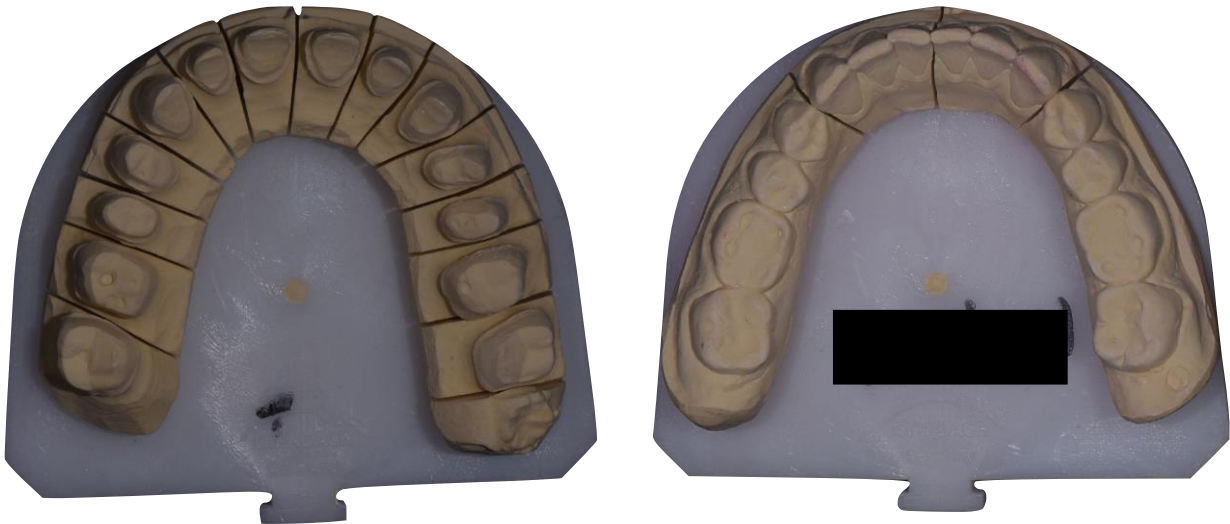
Slika 16. Obrazni luk. Preuzeto s dopuštanjem prof. dr. sc. Nikše Dulčića

Laterotruzijski i protruzijski registrati koji određuju Benettov kut, odnosno kut nagiba kondilne staze nije bilo potrebno ponovo uzimati jer su te vrijednosti ostale iste kao i kod izrade okluzijske udlage.

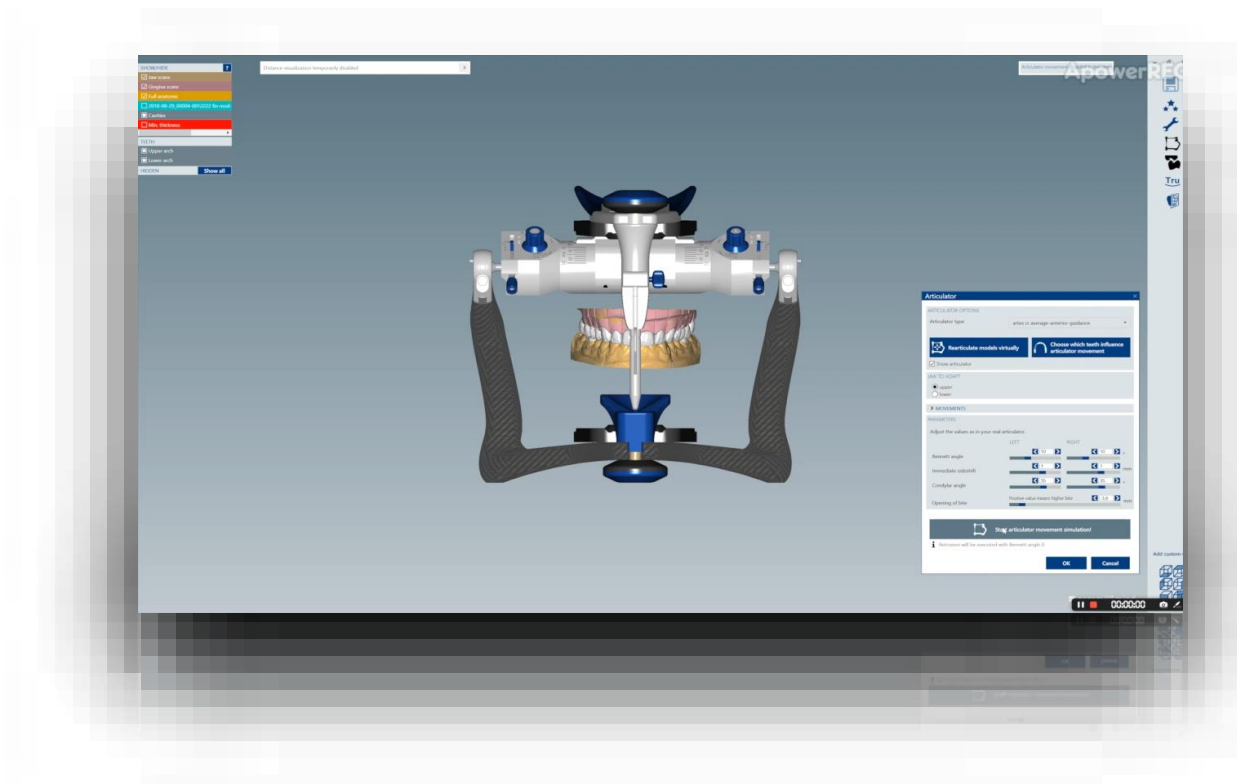
Napravljeni su laboratorijski provizoriji kojima se pacijent koristio dok nije dobio trajni protetski rad.

Uz sve navedeno, uspjeh konačnog rada ovisi uvelike o materijalu od kojeg je protetski rad napravljen. Analizom svih prethodno spomenutih parametara, odlučilo se raditi monolitne cirkonij-oksidge krunice te je u dentalnom laboratoriju određena boja zuba.

U međuvremenu, tehničar je izlivenne modele prenio u digitalni artikulator te napravio digitalni dizajn budućih trajnih nadomjestaka, (Slika 17. i 18.).



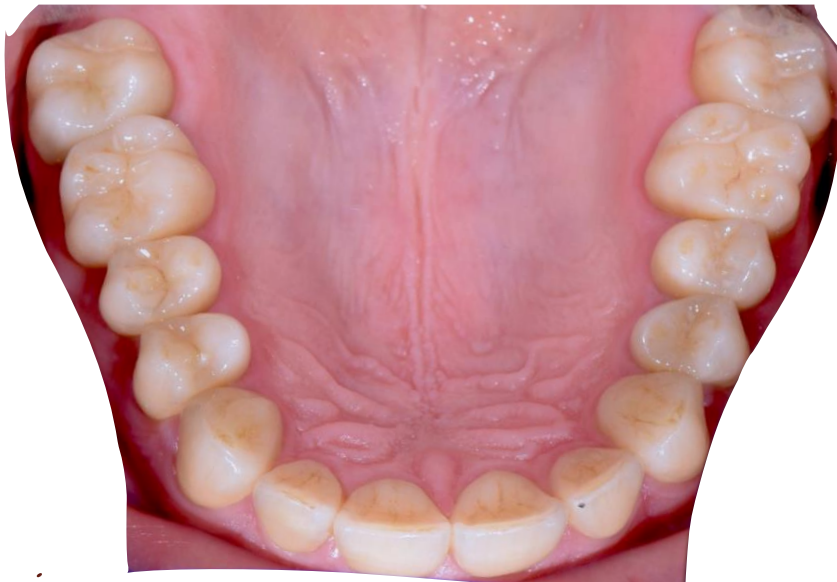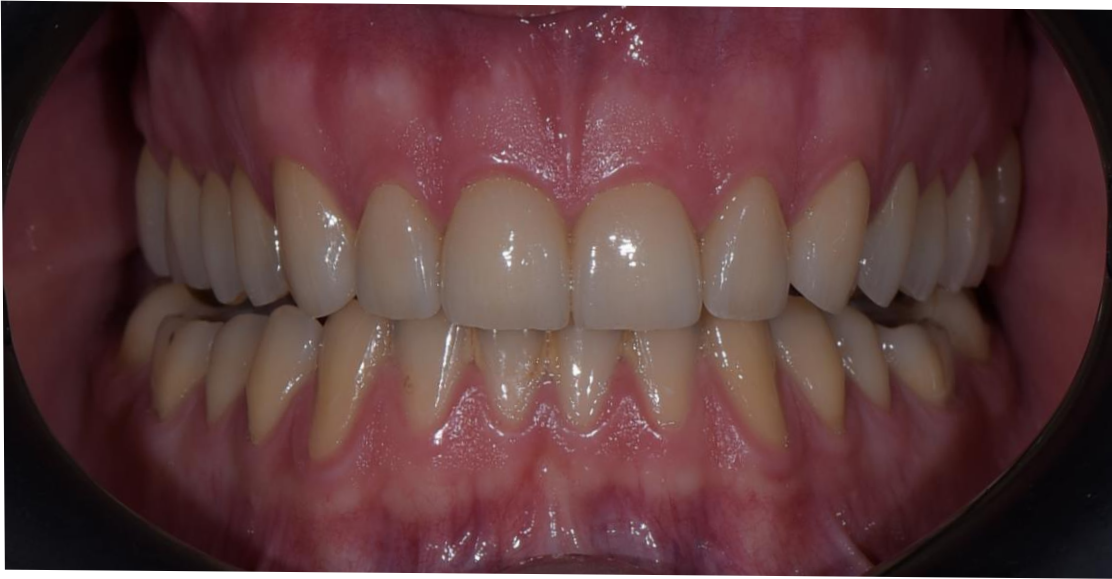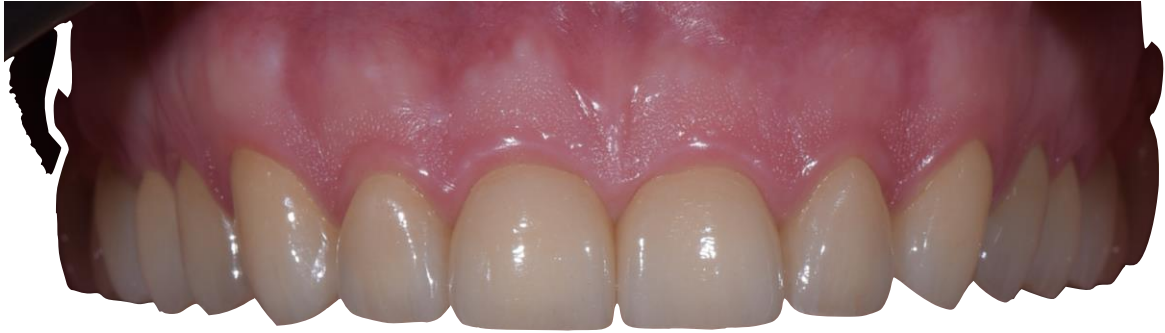Slika 17. Izliveni modeli. Preuzeto s dopuštenjem prof. dr. sc. Nikše Dulčića

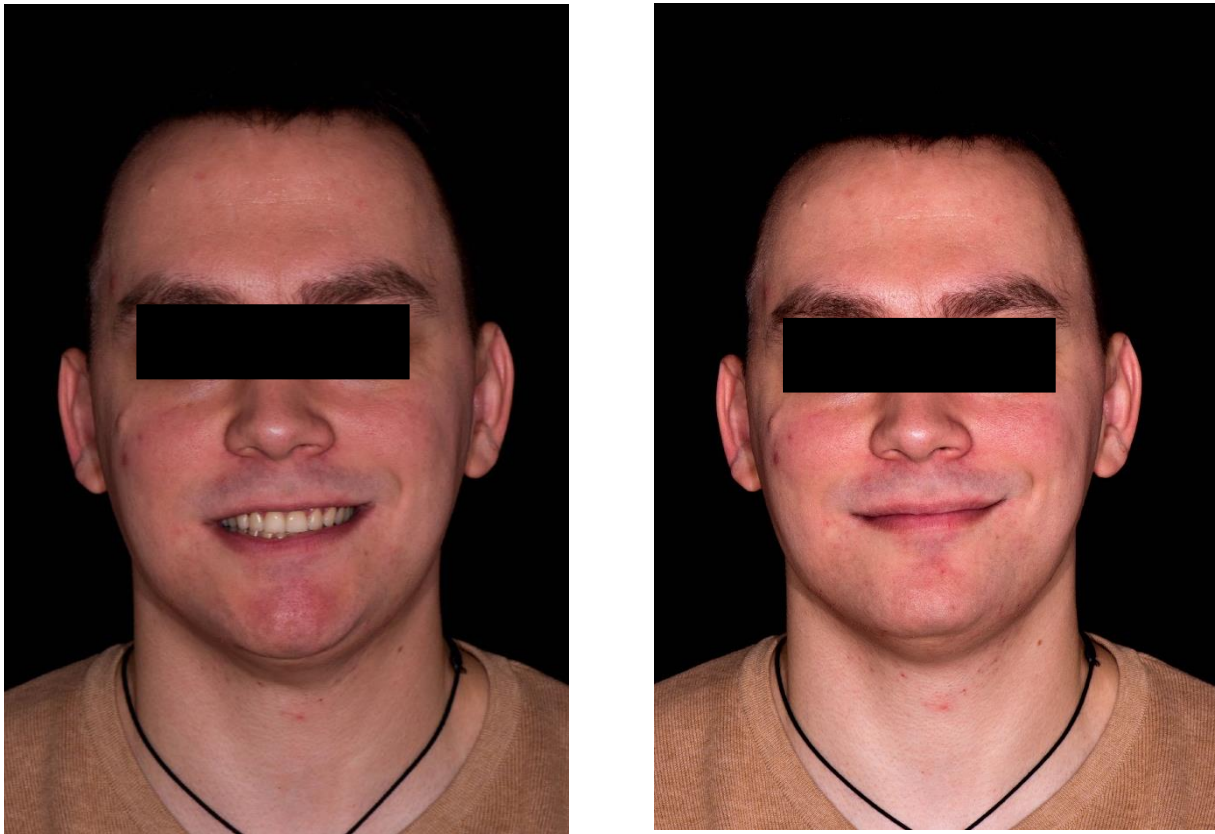


Slika 18. Digitalni dizajn budućih trajnih nadomjestaka. Preuzeto s dopuštenjem prof. dr. sc. Nikše Dulčića

Na sljedećem dolasku pacijenta, provjeravala se boja nadomjestaka, dosjed nadomjestaka na stepenicu, aproksimalni kontakti sa susjednim zubima te okluzija s antagonistima, (Slika 19.). U fiksnoj protetici preporučuje se okluzija vođena očnjakom (61). Iznimke su u slučajevima

nemogućnosti uspostave kontakta s očnjakom kod klase II/1 ili kod parodontološki kompromitiranog očnjaka. Tada se nastoji ostvariti grupna funkcija, pri čemu se u lateralnoj kretnji ostvaruju kontakti samo na radnoj strani, najčešće u predjelu premolara, a najdalje do meziobukalne kvržice prvoga molara (62).

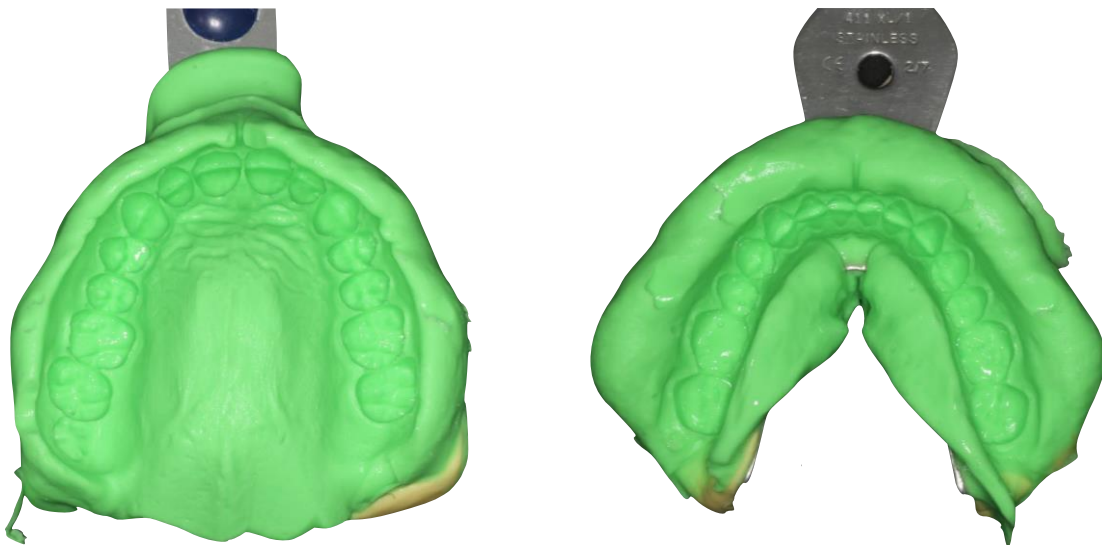


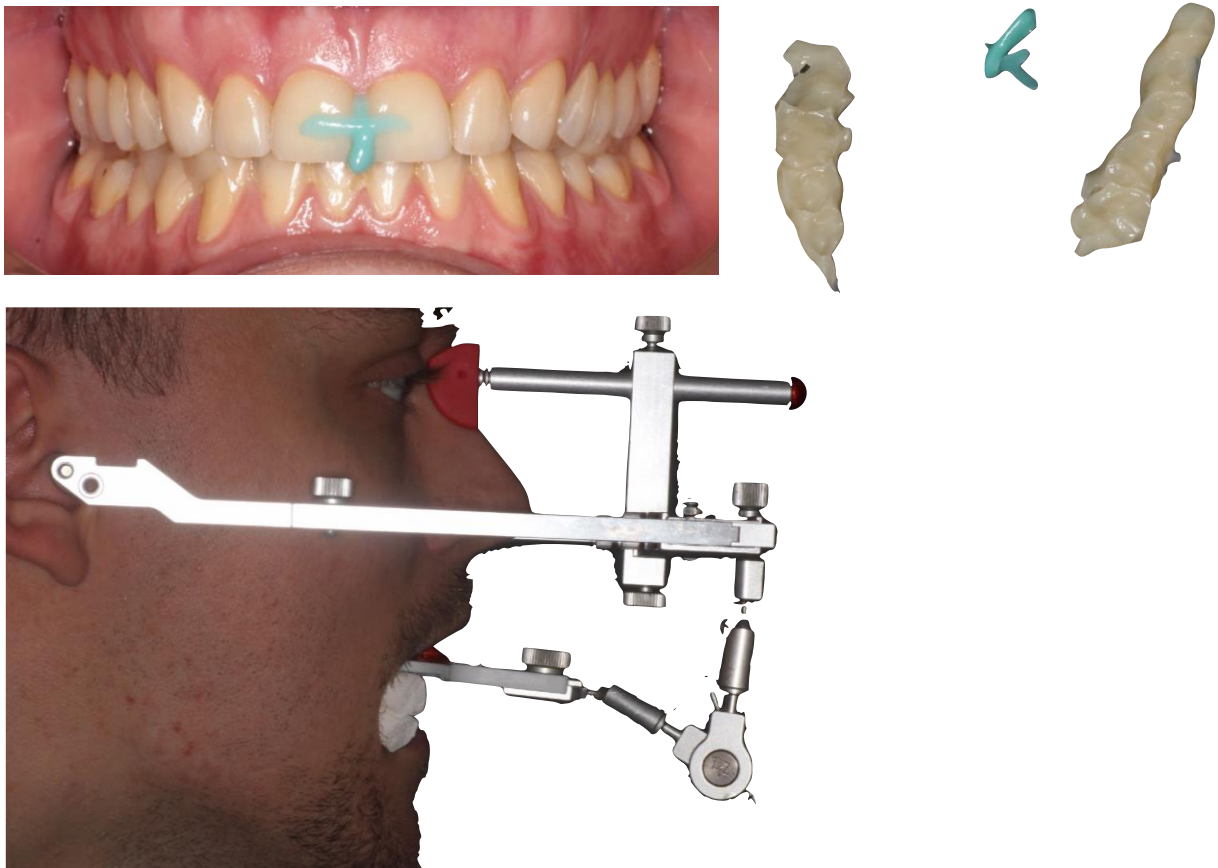


Slika 19. Konačni fiksni protetski rad u ustima pacijenta. Preuzeto s dopuštenjem prof. dr. sc. Nikše Dulčića

2.4. Izrada stabilizacijske okluzijske udlage

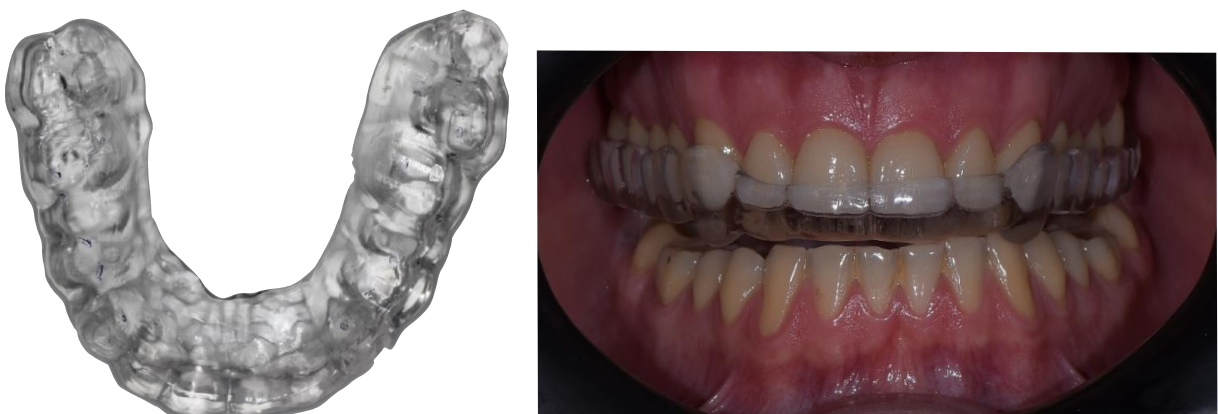
Da bi se zaštitio novi protetički rad, pristupilo se izradi stabilizacijske okluzijske udlage. Ponovo je bilo potrebno uzeti alginatne otiske, registrat obraznim lukom, te registrat položaja CR-a, (Slika 19.).





Slika 20. Alginatni otisak, registrat obraznim lukom i registrat položaja CR-a za izradu stabilizacijske okluzijske udlage. Preuzeto s dopuštenjem prof. dr. sc. Nikše Dulčića

Napravljena je udlaga po prethodno opisanom principu rada te je pacijentu savjetovano da je stavlja svaku noć, (Slika 21.).



Slika 21. Stabilizacijska okluzijska udlaga. Preuzeto s dopuštenjem prof. dr. sc. Nikše Dulčića

3. RASPRAVA

Liječenje istrošene denticije kao posljedice bruksizma veliki je izazov za kliničare. Ispravna dijagnoza i multidisciplinarni plan liječenja ključni su za poboljšanje prognoze liječenja i postizanje zadovoljstva pacijenata.

Proučavanjem prikazanog slučaja može se postaviti pitanje koliko je moguće podići VDO. Pregledom literature još uvijek postoji velik broj rasprava o odgovarajućim postupcima za uspješno i pouzdano određivanje i povećanje VDO-a (63). Prema Abdou, povišenje VDO-a od 5 mm interincizalno može se uvijek smatrati primjerenim za oralne rehabilitacije pod uvjetom da pacijent nema temporomandibularne poremećaje (64). Valja napomenuti da su sve studije koje istražuju odnos između povećanja VDO-a i TMP-a provedene s relativno malim promjenama VDO-a, dok veće promjene VDO-a nisu još dovoljno istražene (63). Neke studije opovrgnule su hipotezu o negativnim implikacijama povećanja VDO-a preko granice fiziološkog mirovanja (65,66). Konsenzus iz 2020. navodi da postoji mnogo pacijenata koji funkcioniraju i s višom i s nižom interokluzijskom dimenzijom od 3 mm (67). Naposljetku, najnoviji konsenzus iz 2023. zaključuje da se na temelju trenutnog sustavnog pregleda literature ne mogu postaviti jasne smjernice za utvrđivanje i izmjenu VDO-a. Kliničari se još uvijek mogu koristiti najjednostavnijim i najsigurnijim neinvazivnim metodama (anatomske oznake lica) pri određivanju VDO-a te da je prilagodba pacijenta uspješna kada je raspon povećanja VDO-a između 1,8-6,0 mm (68).

Bez obzira na to što do danas ne postoje jasne objektivne smjernice koje određuju idealno povećanje VDO-a koje pacijent može fiziološki prihvatiti (68,69), povećanje VDO-a je obavezno, da bi se smanjila potreba za značajnom preparacijom zuba i izbjegla potreba za endodontskim tretmanima. Svako povećanje VDO-a treba biti takvo da ga pacijent tolerira i jamči na kraju rehabilitacije očuvanje ili ponovnu uspostavu funkcionalnih kontakata. Za svakog pacijenta, novi VDO se određuje proizvoljno u artikulatu, uzimajući u obzir stražnje zube, gdje je poželjno maksimalno moguće povećanje kako bi se održao maksimum mineraliziranog tkiva, i prednje zube, koji ne smiju imati preveliku udaljenost gornji od donjih jer bi to ugrozilo uspostavu prednjih kontakata i povezano prednje vođenje (70). Osim navedenog, čimbenici koje treba uzeti u obzir za povećanje VDO-a su preostala struktura zuba, prostor dostupan za nadomjestak, okluzijske varijable i estetika (64). Nadalje, novi VDO treba uvijek klinički testirati, prije nego započnu ireverzibilni postupci, budući da se VDO odabire proizvoljno u artikulatu te ne postoji garancija da će pacijent prihvatiti novi određeni VDO (70). Neki su autori izrazili zabrinutost da bi mijenjanje moglo uzrokovati hiperaktivnost žvačnih mišića, povećanje sile zagriža i poremećaj temporomandibularnog zgloba (71). Fabbri

i sur. istraživali su funkcionalne i protetske komplikacije nakon povećanja VDO-a i pronašli više funkcionalnih komplikacija kod pacijenata s posteriornim nadomjestcima nošenim implantatima nego kod pacijenata s posteriornim nadomjestcima na zubima ili mješovitim rehabilitacijama (72). Prema dostupnim studijama, negativne posljedice povećanog VDO-a su minimalne i većina simptoma nestaje unutar dva tjedna (64). Tradicionalni i potpuno reverzibilni pristup sastoji se od upotrebe okluzalne udlage, koji zahtijeva suradljivost pacijenta (70). U tom kontekstu, jasno je zašto je u ovom prikazu slučaja prvo izrađena okluzijska udlaga kao priprema stomatognatog sustava na novi VDO. Uz navedeno, prikazani pacijent u trenutku dolaska još nije bio siguran hoće li se uopće odlučiti na protetički rad radi financijske situacije. S druge strane, prema Abudou i Lyonsu upotreba udlage za povećanje VDO-a za pacijente bez TMD-a nije indicirana jer bi mogla izazvati znakove i simptome povezane s nošenjem udlage, a ne povećanje VDO-a (64). Iako postoje neki kontroverzni rezultati o učinkovitosti okluzalnih udlaga u liječenju bruksizma, one imaju važnu ulogu u prevenciji i ograničavanju oštećenja zuba uzrokovanog bruksizmom (42,73).

S druge strane, s obzirom na aktivan način života većine ljudi, prilično je naivno očekivati da će pacijenti nositi udlagu 24 sata dnevno nekoliko mjeseci. Realističniji pristup može biti uporaba privremenih restauracija. U slučaju adhezijske rehabilitacije, dentalni tehničar izrađuje provizorne kompozitne onleje, koji se naknadno stavljaju na zube, uključujući palatinalne dijelove gornje prednje čeljusti. Postoji nekoliko nedostataka ove metode. Između ostalog, takav pristup često ne može biti istinski reverzibilan pristup, budući da može zahtijevati određenu preparaciju zuba kako bi se osigurala minimalna debljina onleja (70).

Treća mogućnost kliničkog testiranja proizvoljno odabranog povećanja VDO-a je izrada direktnih kompozitnih restauracija. Takav pristup oduzima puno vremena, osobito ako je kliničaru cilj točno kopirati okluzalnu shemu utvrđenu voštanom kopijom na postavljenim studijskim odljevima (70).

Uz sve navedeno, kada je to moguće, povisivanje VDO-a treba izvesti kod pacijenata bez TMP-a kod kojih se rade fiksni nadomjestci, a ne kod osoba s mobilnim protetičkim radovima (64).

Zaključno, kod oralnih rehabilitacija trebaju biti uključeni ne samo stražnji, već i prednji zubi kako bi se povećao VDO i ponovno stvorilo adekvatno prednje vođenje. Odgovarajući rezultat može biti razočaravajući, posebno ako kliničar očekuje da će mandibulu postaviti u CR i

istovremeno uspostaviti stabilne okluzijske kontakte na identičnom VDO-u koji je prethodno odabran na artikulatoru (70).

Mock-up predstavlja 3D vizualizaciju završnog rada. Na taj način stomatolog pacijentu može bolje predočiti završnu situaciju pri čemu pacijent može dati sugestije prije nego li je uopće započela terapija. On je efikasno sredstvo u komunikaciji pacijenta, doktora i tehničara (74). *Mock-up* ima višestruku ulogu u oralnoj rehabilitaciji pacijenta s bruksizmom. Koristan je u planiranju cjelokupne terapije (provjera estetike, funkcije i fonetike) i u komunikaciji s pacijentom. Ako se *mock-up* ostavi određeno vrijeme u ustima pacijenta, on može pažljivo proučiti svoj budući osmijeh i sugerirati moguće modifikacije (75). Nadalje, omogućuje kliničaru minimalno invazivnu preparaciju zuba i pomaže pri izradi privremenoga ordinacijskog provizorija. Iako je *mock-up* dodatan trošak i zahtjeva dodatno vrijeme, njegovim korištenjem uvijek imamo vjernu predodžbu završnog cilja čime znatno smanjujemo mogućnost potencijalne greške u konačnom radu (74,76).

Zaključno, *mock-upom* bi se kliničar trebao koristiti kao rutinskim protokolom budući da stručnjaku omogućuje rad s većom predvidljivošću rezultata i manjom stopom pogreške u složenijim slučajevima. Nadalje, može se promatrati kao marketinški alat za pomoć pacijentu u prihvaćanju predloženog liječenja (74).

Prema Hung i sur. (77), izbor materijala za otiske igra važnu ulogu u reprodukciji dimenzionalno točnih otisaka, što je u suprotnosti sa studijama koje je proveo Craig koji navodi da je tehnika otiskivanja od primarne važnosti (78).

Otisak se može uzeti plastičnom ili metalnom žlicom. Metalne žlice pružaju bolju rigidnost i točnost. Stoga kada je potrebna velika preciznost, metalne žlice su primarni izbor (79).

Pri evaluaciji dimenzijske točnosti u *in vivo* studiji iz 2023. jednovremenog, dvovremenog s držačem mjesta i bez držača mjesta, utvrđeno je da je dvovremeni otisak s držačem bio najbliži otisku s digitalnim intraoralnim skenerom, koji predstavlja kontrolnu skupinu. Dvovremena tehnika otiskivanja s držačem bila je dimenzionalno preciznija u usporedbi s dvovremenom tehnikom bez držača i jednovremenom tehnikom dvostrukog miješanja (80).

Rezultati dobiveni u ovoj studiji bili su u skladu s *in vitro* studijama koje su proveli Caputi i sur. (81), Nissan i sur. (82) i Kumari i Nandeeshwar (83).

Jednovremena tehnika otiskivanja je ekonomična i jednostavno je manipulirati, ali glavni je problem nedostatak kontrole debljine *light body* materijala koji se može previše istisnuti što

dovodi do netočne reprodukcije površinskih detalja. Ako se to dogodi na rubu preparacije, tada je on otisnut u *putty* materijalu koji nije dovoljno precizan (80). Preciznost *putty* materijala iznosi 75 μm , dok *light body* materijala 25 μm (84). Još jedan nedostatak jednovremene tehnike jest teže precizno pozicioniranje žlice. Moguće je da *light body* materijal sklizne s prepariranog zuba zbog pomicanja pacijentova jezika ili u slučaju povišenog dna usne šupljine, što također dovodi do netočne reprodukcije površinskih detalja prepariranog zuba (80).

Kod dvofazne tehnike otiskivanja s držačem ili bez držača, završne linije prepariranih zuba otiskuju se *light body* materijalom što rezultira boljom reprodukcijom detalja. Mogući razlog uglavnom leži u mogućnosti kontroliranja istiskivanja *light body* materijala. Također, nakon stvrdnjavanja *putty* materijala, daljnja kontrakcija *light bodyja* dovodi do minimalnih dimenzijskih promjena (80).

Ujednačena udaljenost između struktura koje se otiskuju i *putty* materijala također igra važnu ulogu kada se govori o dimenzionalnoj točnosti otiskivanja. Važno je osigurati svugdje jednaku debljinu *light body* materijala. U navedenoj studiji prostor za *light body* materijal osiguran je na dva različita načina. U prvom slučaju skalpelom je izrezan *putty* materijal, dok je u drugom korištena polietilenska ploča za vrijeme prve faze otiskivanja *putty* materijalom (80). U svrhu izbjegavanja nastanka fenomena čepa preporučljivo je u dvovremenoj tehnici na prvom otisku izraditi izvodne kanaliće za višak rjeđeg materijala (60). Upotreba polietilenske ploče rezultirala je preciznijim otiskom s obzirom na to da osigurava jednoliku debljinu *light body* materijala (80).

S druge strane, studije koje su proveli Luthardt et al. (85) i Pande et al. (86) ustvrdili su da je jednovremena tehnika dvostrukog miješanja dimenzijski točnija u usporedbi s dvovremenom tehnikom. Mogući razlog ovakvom rezultatu može biti uporaba individualiziranih metalnih žlica i tehnika dvostrukog konca (engl. *Double cord*) koja dovodi do preciznije reprodukcije granice preparacije (80).

Caputi i sur. (81) zaključuju da je dvovremena tehnika dopunjavanja točnija u usporedbi s jednovremenom tehnikom dvostrukog miješanja i dvovremenom tehnikom s držačem i bez držača. Takav rezultat opravdava se činjenicom da *light body* materijal prilikom stvrdnjavanja pomakne *putty* materijal, što dovodi do rezilijencije *putty* materijala i veće dimenzije bataljka unutar otiska. Prednost tehnike dopunjavanja u dva koraka je u tome što tijekom prvog otiskivanja *putty* i *light body* materijalom pomiču se meka tkiva, poput jezika, dok se u drugom koraku *extra light bodyjem* otiskuju svi finiji detalji bez kompresije.

Nadalje, studije koje su proveli Hung i sur. (77), Idris et al. (87) i Vitti et al. (88) navode da su obje tehnike (jednovremena i dvovremena tehnika) dimenzionalno točne.

Praznine i mjehurići bili su najčešće uočeni nedostaci otiska u svim trima tehnikama otisaka. Jednovremena tehnika dvostrukog miješanja pokazala je najmanje grešaka u otisku, zatim dvovremena bez držača i dvovremena s držačem. Iste rezultate dobili su Shrestha et al. i Qadiri et al. (89). Budući da se u jednovremenoj tehnici otiskivanja koristi manjom količinom *light body* materijala, manje su šanse za praznine, dok je u dvovremenoj tehnici velika količina koja dovodi do većeg ugrađivanja zraka i povećanog broja šupljina.

S druge strane, Idris i sur. (87) procjenjuju da je najviše mjehurića i praznina u jednovremenoj tehnici otiskivanja.

Uz sve navedeno, važno je spomenuti da se kod izrade keramičkih nadomjestaka ne bi trebale koristiti tekućine na bazi željeza prilikom stavljanja konca jer mogu dovesti do diskoloracija na rubu preparacije zbog čega je potrebno ponoviti rad (90).

Provizorni nadomjestci imaju ključnu ulogu u planiranju i primjeni fiksnih protetskih nadomjestaka. Njihova svrha i značenje su iznimno važni u procesu pružanja optimalne dentalne rehabilitacije pacijentima. Dosta kliničara ne pridaje dovoljno važnosti izradi provizornih nadomjestaka. Za početak, pružaju pacijentu estetski i funkcionalni nadomjestak tijekom vremena koje je potrebno za izradu trajnog rješenja. To pomaže pacijentu da se osjeća sigurnije i samopouzdanije dok čeka trajni protetski nadomjestak. Drugo, provizorni nadomjestci omogućuju stomatologu da provjeri pravilan oblik, boju veličinu i funkciju nadomjestka prije izrade trajnog rješenja. Treće, imaju ulogu u očuvanju zubne strukture i podršci okolnih zuba. Sprječavaju kemijske i termalne podražaje brušenih zuba koji su osjetljiviji zbog micanja cakline tijekom brušenja. Oni mogu pomoći u održavanju pravilnog rasporeda zuba, izbjegavanju pomicanja susjednih zubi i održavanju normalne žvačne funkcije tijekom vremena između uklanjanja oštećenog zuba i postavljanja trajnog nadomjestka. Uz navedeno važni su radi oblikovanja marginalnog ruba gingive (91).

Materijali koji se upotrebljavaju za izradu privremenih protetskih nadomjestaka mogu biti od akrilata ili kompozita. Postoji nekoliko dostupnih vrsta akrilatnih smola poput polimetil metakrilatnih smola (PMMA), polietil metakrilatne smole ili kombinacije. Potkategorije se temelje na metodi polimerizacije poput kemijski aktiviranih, aktiviranih svjetlom ili dvostruko aktiviran. Danas se najviše upotrebljavaju akrilni provizorni nadomjestci u fiksnoj protetici (92). Njihovu široku primjenu u kratkoročne svrhe opravdava niska cijena, prihvatljiva

estetika, te laka manipulacija (93). S druge strane tijekom vremena imaju tendenciju promjene boje. Ostali nedostaci uključuju nepoželjan miris, znatno skupljanje i stvaranje topline tijekom postavljanja. Bis-akril privremeni materijali su smolasti kompoziti te su poboljšanje u odnosu na akril jer se manje skupljaju, stvaraju manje topline tijekom stvrdnjavanja, imaju bolju estetiku i miris te se mogu polirati u stomatološkoj ordinaciji. Nalaze se u *automix* pištolju za doziranje. Komercijalno dostupni primjeri bis-akril kompoziti (auto polimerizirani), dostupni na tržištu su: Bis jet, Integrity Luxatemp, Prottemp II, Prottemp Garant, Prottemp IV, Provitec, Smar Temp, Temphase, Turbotemp i Ultra Trim. Komercijalno dostupni Bis-acrylni kompoziti (Dual-polymerized) su: Iso temp, Luxatemp solar, Luxa-flow i Provipont DC (92).

U istraživanju Young i suradnika, koje je uspoređivalo okluziju, rubno prijanjanje i poliranje dokazano je da su bis-akrilni materijali znatno superiorniji od PMMA u svim kategorijama. Uz to, zaključili su da je Prottemp IV najstabilniji u boji te da ima odlične mehaničke karakteristike, (Tablica 1.). Koumjian i sur. navode da je metil metakrilatna smola manje postojana u boji od bis-akrilnog kompozita (Prottemp II) (92). Nadalje, veću čvrstoću pokazuju bis-akrilni materijali u odnosu na PMMA. Prosječne vrijednosti okluzijske sile su 250 N u zoni sjekutića i 350 N u zoni kutnjaka. Te su vrijednosti puno veće kod pacijenata s bruksizmom. Istraživanja pokazuju da te vrijednosti mogu narasti do 720 do 815 N. Za pacijente s bruksizmom, kliničari bi trebali pažljivo odabrati materijal za privremenu krunicu i most (94). CAD/CAM izrađene provizorne krunice na bazi PMMA pokazuju veću čvrstoću na lom nego ordinacijski izrađene. Ipak, najveću čvrstoću pokazuju 3D printani provizorni nadomjestci (93).

Table-I: Comparison of mechanical and biological properties for fixed provisional resin restorations

Desired properties	PolyMethyl methacrylate	Ethyl methacrylate	Bis-GMA composite	Visible-light polymerized composite
Minimal temperature change	√√	√√√	√√√√	√
Surface hardness	√√√	√	√√	√√√√
Marginal fit	√√√	√√	√√√√	√
Wear resistance	√	√√√	√√√√	√√√√
Transverse strength	√√√√	No value	√√√√	√√√√
Transverse repair strength	√√√√	√	√√	√√√√
Surface roughness & polish ability	√√√	√√√√	√√	√√
Color stability	√√	√	√√√	√√√√
Stain resistnace	√√√	√√√√	√	√

Tablica 1. Prikaz usporedbe mehaničkih i bioloških obilježja provizornih nadomjestaka (91)

S druge strane prema istraživanju iz 2023. SR Ivocron toplinski polimerizirani PMMA, SR Ivocron hladno polimerizirani PMMA i Prottemp 4 imali su sličnu čvrstoću na savijanje (93).

Odluke o liječenju koje donosi kliničar trebale bi se temeljiti na dostupnim materijalima i zahtjevima pacijenata, a izbor odgovarajućeg materijala trebao bi biti vođen čvrstoćom i estetikom. U slučaju jako istrošene denticije, tradicionalni protetski tretman je uključivao preparaciju zuba za krunice i povećanje okluzalne vertikalne dimenzije. U tim su slučajevima metalkeramičke krunice bile tradicionalna protetska opcija. S uvođenjem novih materijala, potpuno keramičke krunice zamjenjuju metalkeramičke (73). Izrada ljuskica kontraindicirana je kod osoba s bruksizmom (95).

Sistematičnim pregledom literature u istraživanju iz 2018. navodi se da noćni bruksizam i neuspjeh (engl. *failure rate*) keramičkih nadomjestaka nisu u korelaciji (96). Moreira i sur. u istraživanju iz 2019. navode da se lomovi i „chipping“ keramike najčešće javlja kod metalkeramičkih i cirkonkeramičkih nadomjestaka, odnosno dvoslojnih sustava. Kako bi se smanjili navedeni nedostaci, uvođenje CAD/CAM cirkonijeva oksida omogućilo je novi način izrade fiksnih nadomjestaka (73). Istraživanje objavljeno krajem 2022. uspoređujući monolitne cirkonijske i monolitne litij disilikatne (LiDi) solo krunice na molarima zaključuje da oba materijala pokazuju jednake i obećavajuće kliničke rezultate. Autori smatraju da noćni bruksizam nema nikakav značajni utjecaj na tehničke komplikacije, preživljavanje (engl. *survival rates*) niti uspjeh (engl. *success rates*) monolitnih cirkonijskih ili monolitnih litij disilikatnih krunica na molarima (97). Pregledom stručne literature, navodi se da monolitno cirkonijska i silikatna krunica (LiDi ili feldspat) imaju sličnu stopu preživljavanja (98,54 % za cirkonij i 97,19 % za silikatne krunice) kod pacijenata s bruksizmom (Tablica 2.). Moguće komplikacije kod takvih pacijenata su sljedeće: *chipping* keramike, fraktura krunice, gubitak retencije, otvaranje interproksimalnog kontakta, sekundarni karijes, fraktura zuba, ireverzibilni pulpitis. Zaključno, oba materijala imaju nisku prevalenciju komplikacija i sličan postotak svih komplikacija, osim što silikatna keramika ima veću stopu frakture zuba (kod cirkonija 0,98 %, dok je kod silikatnih krunica 2,07 %) (98).

	Zirconia ceramic	Silicate ceramic
Heller et al. (4)	99.20%	-
Levartovsky et al. (9)	99.60%	-
Schmitter et al. (3)	96.30%	100%
Matalon et al. (7)	97.60%	-
Klink et al. (11)	-	96.86%
Total pondered average	98.54%	97.19%

Tablica 2. Usporedba stope preživljavanja (engl. *survival rate*) (98)

Zaključak istraživanja Heller i sur. objavljenog početkom 2022. jest da nema razlike u preživljavanju i uspjehu monolitnih cirkonijskih nadomjestaka kod osoba s bruksizmom i onih kojima nije dijagnosticiran (99). Rezultati ovog istraživanja u skladu su s prethodno objavljenim rezultatima (71,100,101). Nadalje, ovo istraživanje navodi da nema značajnih razlika kod osoba s bruksizmom i onih bez bruksizma u biološkim i tehničkim komplikacijama. Fraktura zuba navodi se kao biološka komplikacija, a *chipping* keramike kao tehnološka komplikacija s najvećom razlikom u navedene dvije skupine. Autor objašnjava ovu visoku učestalost frakture zuba time što u slučajevima velikog okluzalnog naprezanja, kruti monolitni cirkonijski nadomjestak, koji nije u stanju apsorbirati naprezanja, prenosi naprezanje na zub. Kao posljedica toga dolazi do loma zuba na najslabijoj točki (ispod prekrivene površine krunice). Nastavno na spomenuti *chipping* keramike koji je u skladu s prethodnim istraživanjima, zaključak ove studije je da je kod osoba s bruksizmom poželjno koristiti nadomjestke od monolitne cirkonij-oksidne keramike jer velika okluzijska opterećenja mogu izazvati *chipping* kao posljedicu fazne transformacije oko mikropukotina na vanjskoj površini restauracije. Također, preporučuje se obilnije brušenje bataljaka te spajanje zuba u blok (99). Preporučuje se debljina cirkona od 1 mm jer takav monolitni cirkonij pokazuje visoku otpornost na lom i niske vrijednosti naprezanja opterećenju od 800 N (102).

Zaključno, iako su monolitni cirkonskijski nadomjestci poboljšane estetike u odnosu na metalne i metalkeramičke nadomjestke, još uvijek su estetski inferiorni u odnosu na cirkonkeramičke krunice. Stoga se u prednjoj zoni, na nefunkcionalne površine zuba, preporučuje korištenje bukarno fasetiranih cirkonijskih nadomjestaka. Očekivana je visoka stopa minoranih *chippinga* fasetirane keramike, ali ova komplikacija obično se rješava samo poliranjem. Otvaranje aproksimalne kontaktne točke između implantata i susjednih zuba u stražnjoj regiji mogu se izbjeći korištenjem noćne okluzalne udlage. Potpuna rehabilitacija pacijenata s bruksizmom liječenih fasetiranim i nefasetiranim cirkonijevim nadomjestcima s povećanim VDO-om vrlo je malo istražena stoga su potrebne daljnje studije (71).

4. ZAKLJUČAK

Oralna rehabilitacija kod pacijenata s bruksizmom često je izazov u kliničkom radu zbog gubitka tvrdih zubnih tkiva te posljedično smanjene vertikalne dimenzije okluzije. Pacijentu valja pristupiti najprije s detaljnom dijagnostikom, nakon čega slijedi preprotetska priprema pacijenta izradom okluzijske udlage s ciljem rekonstrukcije vertikalne dimenzije okluzije. Nakon tri do šest mjeseci nošenja udlage, slijedi protetska rehabilitacija pacijenta. Materijal izbora u prikazanom slučaju jest monolitni cirkonij-oksidi koji prema dostupnim istraživanjima nema razlike u preživljavanju i uspjehu nadomjestaka kod osoba s bruksizmom i onih kojima nije dijagnosticiran. Po završetku terapije iznimno je važno napraviti okluzijsku udlagu u svrhu simptomatske terapije bruksizma te zaštite protetskog rada.

5. LITERATURA

1. Jurić H. Dječja dentalna medicina. 1st ed. Zagreb: Naklada Slap; 2015.
2. Čatović A. Klinička fiksna protetika. Zagreb; 1999.
3. Zonjić L. Biomehanika stomatognatog sustava. Sveučilište u Zagrebu Stomatološki fakultet (Zavod za fiksnu protetiku); 2020.
4. Okeson J. Bell's Orofacial Pain. 6th ed. Chicago: Quintessence; 2005.
5. Bagatin M, Virag M, Macan D, Zajc I, Aljinović-Ratković N, Borić V. Maksilofacijalna kirurgija. Zagreb: Školska knjiga; 1991.
6. Lobbezoo F, Ahlberg J, Glaros AG, Kato T, Koyano K, Lavigne GJ, et al. Bruxism defined and graded: an international consensus. *J Oral Rehabil.* 2013 Jan;40(1):2–4.
7. Leeuw R, Klasser GD. Orofacial pain: guidelines for assessment, diagnosis, and management [Internet]. 6th ed. Hanover Park: Quintessence Publishing Co, Inc.; 2018 [cited 2023 Nov 29]. Available from: <https://www.ncbi.nlm.nih.gov/nlmcatalog/101603146>
8. Lobbezoo F, Ahlberg J, Raphael KG, Wetselaar P, Glaros AG, Kato T, et al. International consensus on the assessment of bruxism: Report of a work in progress. *J Oral Rehabil.* 2018 Nov;45(11):837–44.
9. Raphael KG, Santiago V, Lobbezoo F. Is bruxism a disorder or a behaviour? Rethinking the international consensus on defining and grading of bruxism. *J Oral Rehabil.* 2016 Oct;43(10):791–8.
10. Abe S, Yamaguchi T, Rompré PH, De Grandmont P, Chen YJ, Lavigne GJ. Tooth wear in young subjects: a discriminator between sleep bruxers and controls? *Int J Prosthodont.* 2009;22(4):342–50.
11. Manfredini D, Lobbezoo F. Relationship between bruxism and temporomandibular disorders: a systematic review of literature from 1998 to 2008. *Oral Surg Oral Med Oral Pathol Oral Radiol Endod.* 2010 Jun;109(6):26–50.
12. Schiffman E, Ohrbach R, Truelove E, Look J, Anderson G, Goulet JP, et al. Diagnostic Criteria for Temporomandibular Disorders (DC/TMD) for Clinical and Research

- Applications: Recommendations of the International RDC/TMD Consortium Network and Orofacial Pain Special Interest Group. *J Oral Facial Pain Headache*. 2014;28(1):6–27.
13. Manfredini D, Winocur E, Guarda-Nardini L, Paesani D, Lobbezoo F. Epidemiology of bruxism in adults: a systematic review of the literature. *J Orofac Pain*. 2013;27(2):99–110.
 14. Klasser GD, Rei N, Lavigne GJ. Sleep bruxism etiology: the evolution of a changing paradigm. *J Can Dent Assoc*. 2015;81:f2.
 15. Lobbezoo F, Naeije M. Etiology of bruxism: morphological, pathophysiological and psychological factors. *Ned Tijdschr Tandheelkd*. 2000 Jul;107(7):275–80.
 16. Ribeiro-Lages MB, Martins ML, Magno MB, Masterson Ferreira D, Tavares-Silva CM, Fonseca-Gonçalves A, et al. Is there association between dental malocclusion and bruxism? A systematic review and meta-analysis. *J Oral Rehabil*. 2020 Oct;47(10):1304–18.
 17. Fluerașu MI, Bocșan IC, Țig IA, Iacob SM, Popa D, Buduru S. The Epidemiology of Bruxism in Relation to Psychological Factors. *Int J Environ Res Public Health*. 2022 Jan 8;19(2):691.
 18. Thomas DC, Patel J, Kumar SS, Dakshinamoorthy J, Greenstein Y, Ravindran HK, et al. Sleep related bruxism—comprehensive review of the literature based on a rare case presentation. *Front Oral Maxillofac Med [Internet]*. 2012 [cited 2023 Nov 29];6(0). Available from: <https://fomm.amegroups.org/article/view/67995>
 19. Beddis H, Pemberton M, Davies S. Sleep bruxism: an overview for clinicians. *Br Dent J*. 2018 Sep 28;225(6):497–501.
 20. Yachida W, Arima T, Castrillon EE, Baad-Hansen L, Ohata N, Svensson P. Diagnostic validity of self-reported measures of sleep bruxism using an ambulatory single-channel EMG device. *J Prosthodont Res*. 2016 Oct;60(4):250–7.
 21. Van der Meulen M, Lobbezoo F, Aartman I, Naeije M. Self-reported oral parafunctions and pain intensity in temporomandibular disorder patients. *J Orofac Pain*. 2006;20(1):31–5.
 22. Paesani DA, Lobbezoo F, Gelos C, Guarda-Nardini L, Ahlberg J, Manfredini D. Correlation between self-reported and clinically based diagnoses of bruxism in temporomandibular disorders patients. *J Oral Rehabil*. 2013 Nov;40(11):803–9.

23. Shetty S, Pitti V, Satish Babu CL, Surendra Kumar GP, Deepthi BC. Bruxism: A Literature Review. *J Indian Prosthodont Soc.* 2010 Sep;10(3):141–8.
24. Toyama N, Ekuni D, Taniguchi-Tabata A, Kataoka K, Yamane-Takeuchi M, Fujimori K, et al. Awareness of Clenching and Underweight are Risk Factors for Onset of Crowding in Young Adults: A Prospective 3-Year Cohort Study. *Int J Environ Res Public Health.* 2019 Mar;16(5):690.
25. Gomes CAF de P, El-Hage Y, Amaral AP, Herpich CM, Politti F, Kalil-Bussadori S, et al. Effects of Massage Therapy and Occlusal Splint Usage on Quality of Life and Pain in Individuals with Sleep Bruxism: A Randomized Controlled Trial. *J Jpn Phys Ther Assoc Rigaku Ryoho.* 2015;18(1):1–6.
26. Kataoka K, Ekuni D, Mizutani S, Tomofuji T, Azuma T, Yamane M, et al. Association Between Self-Reported Bruxism and Malocclusion in University Students: A Cross-Sectional Study. *J Epidemiol.* 2015;25(6):423–30.
27. Santos Miotto Amorim C, Firsoff EFO, Vieira GF, Costa JR, Marques AP. Effectiveness of two physical therapy interventions, relative to dental treatment in individuals with bruxism: study protocol of a randomized clinical trial. *Trials.* 2014 Jan 7;15:8.
28. Santamato A, Panza F, Di Venere D, Solfrizzi V, Frisardi V, Ranieri M, et al. Effectiveness of botulinum toxin type A treatment of neck pain related to nocturnal bruxism: a case report. *J Chiropr Med.* 2010 Sep;9(3):132–7.
29. Thorpy MJ. Classification of Sleep Disorders. *Neurotherapeutics.* 2012 Oct;9(4):687–701.
30. Manfredini D, Ahlberg J, Aarab G, Bender S, Bracci A, Cistulli PA, et al. Standardised Tool for the Assessment of Bruxism. *J Oral Rehabil.* 2023 Jan 3;51(1):29–58.
31. Ilovar S, Zolger D, Castrillon E, Car J, Huckvale K. Biofeedback for treatment of awake and sleep bruxism in adults: systematic review protocol. *Syst Rev.* 2014 May 2;3:42.
32. Rajpurohit B, Khatri SM, Metgud D, Bagewadi A. Effectiveness of transcutaneous electrical nerve stimulation and microcurrent electrical nerve stimulation in bruxism associated with masticatory muscle pain--a comparative study. *Indian J Dent Res Off Publ Indian Soc Dent Res.* 2010;21(1):104–6.

33. Albagieh H, Alomran I, Binakresh A, Alhatarisha N, Almeteb M, Khalaf Y, et al. Occlusal splints-types and effectiveness in temporomandibular disorder management. *Saudi Dent J*. 2023 Jan;35(1):70–9.
34. Macedo CR, Silva AB, Machado MA, Saconato H, Prado GF. Occlusal splints for treating sleep bruxism (tooth grinding). *Cochrane Database Syst Rev*. 2007;2007(4):CD005514.
35. Gholampour S, Gholampour H, Khanmohammadi H. Finite element analysis of occlusal splint therapy in patients with bruxism. *BMC Oral Health*. 2019 Sep 4;19(1):205.
36. Granell-Ruiz M, Agustín-Panadero R, Fons-Font A, Román-Rodríguez JL, Solá-Ruiz MF. Influence of bruxism on survival of porcelain laminate veneers. *Med Oral Patol Oral Cirugia Bucal*. 2014 Sep 1;19(5):426–32.
37. Jagger R, King E. Occlusal Splints for Bruxing and TMD – A Balanced Approach? *RestorativeDentistry*. 2018 Nov;45:913–7.
38. Dulčić N. Izrada relaksacijske okluzijske udlage. *Sonda*. 6th ed. :59–61.
39. Ramfjord SP, Ash MM. Reflections on the Michigan occlusal splint. *J Oral Rehabil*. 1994 Sep;21(5):491–500.
40. Benli M, Al-Haj Husain N, Ozcan M. Mechanical and chemical characterization of contemporary occlusal splint materials fabricated with different methods: a systematic review. *Clin Oral Investig*. 2023 Nov 1;27(12):7115–41.
41. Lei Q, Lin D, Liu Y, Lin K, Huang W, Wu D. Neuromuscular and occlusion analysis to evaluate the efficacy of three splints on patients with bruxism. *BMC Oral Health*. 2023 May 25;23(1):325.
42. Okeson JP. The effects of hard and soft occlusal splints on nocturnal bruxism. *J Am Dent Assoc* 1939. 1987 Jun;114(6):788–91.
43. de la Hoz-Aizpurua JL, Díaz-Alonso E, LaTouche-Arbizu R, Mesa-Jiménez J. Sleep bruxism. Conceptual review and update. *Med Oral Patol Oral Cirugia Bucal*. 2011 Mar 1;16(2):231–8.

44. Fernández-Núñez T, Amghar-Maach S, Gay-Escoda C. Efficacy of botulinum toxin in the treatment of bruxism: Systematic review. *Med Oral Patol Oral Cirurgia Bucal*. 2019 Jul 1;24(4):416-e424.
45. Ågren M, Sahin C, Pettersson M. The effect of botulinum toxin injections on bruxism: A systematic review. *J Oral Rehabil*. 2020 Mar;47(3):395–402.
46. Yap AU, Chua AP. Sleep bruxism: Current knowledge and contemporary management. *J Conserv Dent JCD*. 2016;19(5):383–9.
47. Bussadori SK, Motta LJ, Horliana ACRT, Santos EM, Martimbianco ALC. The Current Trend in Management of Bruxism and Chronic Pain: An Overview of Systematic Reviews. *J Pain Res*. 2020 Sep 30;13:2413–21.
48. Hardy RS, Bonsor SJ. The efficacy of occlusal splints in the treatment of bruxism: A systematic review. *J Dent*. 2021 May;108:103621.
49. Shrestha L, Dahal S, Pradhan D, Lohani J. Satisfaction Level among Patients Treated with Fixed Dental Prosthesis in a Tertiary Care Hospital: A Descriptive Cross-sectional Study. *JNMA J Nepal Med Assoc*. 2020 Jan;58(221):15–9.
50. Jakovac M, Kranjčić J, sur. *Pretklinička i laboratorijska fiksna protetika*. 1. izd. Zagreb: Stega tisak; 2020. 22 p.
51. Casaglia A, DE Dominicis P, Arcuri L, Gargari M, Ottria L. Dental photography today. Part 1: basic concepts. *ORAL Implantol*. 2015;8(4):122–9.
52. Desai V, Bumb D. Digital Dental Photography: A Contemporary Revolution. *Int J Clin Pediatr Dent*. 2013;6(3):193–6.
53. Kralj J, Vukina S, Dulčić N. Izrada protetskih radova i određivanje međučeljusnih odnosa 1. dio. *Sonda*. 2021;22.
54. Hamata MM, Zuim PRJ, Garcia AR. Comparative evaluation of the efficacy of occlusal splints fabricated in centric relation or maximum intercuspation in temporomandibular disorders patients. *J Appl Oral Sci Rev FOB*. 2009;17(1):32–8.
55. Čelić R. Gdje si se skrila centrična relacija? *Sonda Zagreb*. 2004;11:38.

56. Patel RK, Pai SA, Nagaraj T, Kohli A, Kj MJ, Bg S. Linear Dimensional Changes of Five Interocclusal Recording Materials When Immersed in Two Disinfectants for Different Time Intervals. *J Contemp Dent Pract.* 2019 Jun 1;20(6):732–7.
57. Oancea L, Burlibasa M, Petre AE, Panaitescu E, Cristache CM. Predictive Model for Occlusal Vertical Dimension Determination and Digital Preservation with Three-Dimensional Facial Scanning. *Appl Sci.* 2020 Jan;10(21):7890.
58. Goodacre CJ, Campagni WV, Aquilino SA. Tooth preparations for complete crowns: an art form based on scientific principles. *J Prosthet Dent.* 2001 Apr;85(4):363–76.
59. A Definitive Guide to Prosthodontics | Southern Cross Dental [Internet]. [cited 2023 Dec 12]. Available from: <https://www.scdlab.com/resources/ebook/a-definitive-guide-to-prosthodontics>
60. Čatović A, Komar D, Čatić A. *Klinička fiksna protetika I - KRUNICE*. 1st ed. Zagreb: Medicinska naklada; 2015.
61. Pasricha N, Sidana V, Bhasin S, Makkar M. Canine protected occlusion. *Indian J Oral Sci.* 2012 Jan 1;3:13.
62. Gnatologija@net online priručnik. Stomatološki fakultet Sveučilišta u Zagrebu [Internet]. 2001; Available from: http://gnato.sfzg.hr/Prirucnik/1_5_okluzija.htm
63. D’Arcangelo C, Vadini M, Buonvivere M, De Angelis F. Safe clinical technique for increasing the occlusal vertical dimension in case of erosive wear and missing teeth. *Clin Case Rep.* 2021 Dec 4;9(12):e04747.
64. Abduo J, Lyons K. Clinical considerations for increasing occlusal vertical dimension: a review. *Aust Dent J.* 2012 Mar;57(1):2–10.
65. Ormianer Z, Palty A. Altered vertical dimension of occlusion: a comparative retrospective pilot study of tooth- and implant-supported restorations. *Int J Oral Maxillofac Implants.* 2009;24(3):497–501.
66. Carlsson GE, Ingervall B, Kocak G. Effect of increasing vertical dimension on the masticatory system in subjects with natural teeth. *J Prosthet Dent.* 1979 Mar;41(3):284–9.

67. Goldstein G, Goodacre C, MacGregor K. Occlusal Vertical Dimension: Best Evidence Consensus Statement. *J Prosthodont*. 2021 Apr;30(S1):12–9.
68. Pissiotis AL, Kamalakis SN, Kirmanidou Y, Zahari E, Karpouzi R, Michalakis K. EPA Consensus Project Paper: The Vertical Dimension of Occlusion. How to Determine and How to Alter? A Systematic Review. *Eur J Prosthodont Restor Dent*. 2023 Jun 1;
69. Abduo J. Safety of increasing vertical dimension of occlusion: A systematic review. *Quintessence Int Berl Ger 1985*. 2012 May 1;43:369–80.
70. Vailati F. 3-STEP Technique, a simplified protocol for additive adhesive rehabilitations [Internet]. *Zerodonto | Dentistry in Blog*. 2016 [cited 2023 Dec 14]. Available from: <https://www.zerodonto.com/en/2016/07/classic-3-step-technique/>
71. Levartovsky S, Pilo R, Shadur A, Matalon S, Winocur E. Complete rehabilitation of patients with bruxism by veneered and non-veneered zirconia restorations with an increased vertical dimension of occlusion: an observational case-series study. *J Prosthodont Res*. 2019 Oct 1;63(4):440–6.
72. Fabbri G, Sorrentino R, Cannistraro G, Mintrone F, Bacherini L, Turrini R, et al. Increasing the Vertical Dimension of Occlusion: A Multicenter Retrospective Clinical Comparative Study on 100 Patients with Fixed Tooth-Supported, Mixed, and Implant-Supported Full-Arch Rehabilitations. *Int J Periodontics Restorative Dent*. 2018;38(3):323–35.
73. Moreira A, Freitas F, Marques D, Caramês J. Aesthetic Rehabilitation of a Patient with Bruxism Using Ceramic Veneers and Overlays Combined with Four-Point Monolithic Zirconia Crowns for Occlusal Stabilization: A 4-Year Follow-Up. *Case Rep Dent*. 2019 Aug 20;2019:1640563.
74. Garcia PP, da Costa RG, Calgaro M, Ritter AV, Correr GM, da Cunha LF, et al. Digital smile design and mock-up technique for esthetic treatment planning with porcelain laminate veneers. *J Conserv Dent JCD*. 2018;21(4):455–8.
75. Fabbri G, Cannistraro G, Pulcini C, Sorrentino R. The full-mouth mock-up: a dynamic diagnostic approach (DDA) to test function and esthetics in complex rehabilitations with increased vertical dimension of occlusion. *Int J Esthet Dent*. 2018 Jan 1;13:460–74.

76. D. R, Ibraimi D. Mock-up: An Aid in the Different Steps in Aesthetic Dental Treatment. *Eur Sci J*. 2016 Mar 1;12:1857–7881.
77. Hung SH, Purk JH, Tira DE, Eick JD. Accuracy of one-step versus two-step putty wash addition silicone impression technique. *J Prosthet Dent*. 1992 May;67(5):583–9.
78. Craig RG. Review of dental impression materials. *Adv Dent Res*. 1988 Aug;2(1):51–64.
79. Madanshetty P, Guttal SS, Meshramkar R, Newaskar PS, Anehosur GV. Addition Silicone Impressions in Fixed Prosthodontics: Clinical Standpoints. *Cureus [Internet]*. 2023 Aug [cited 2023 Dec 17];15(8). Available from: <https://www.ncbi.nlm.nih.gov/pmc/articles/PMC10517288/>
80. Comparative Analysis of Three Different Impression Techniques for Impression Defects and Dimensional Accuracy Using a Digital Intraoral Scanner for Fixed Partial Dentures: An In Vivo Study. 2023 May 2;15(5):e38461.
81. Caputi S, Varvara G. Dimensional accuracy of resultant casts made by a monophasic, one-step and two-step, and a novel two-step putty/light-body impression technique: an in vitro study. *J Prosthet Dent*. 2008 Apr;99(4):274–81.
82. Nissan J, Laufer BZ, Brosh T, Assif D. Accuracy of three polyvinyl siloxane putty-wash impression techniques. *J Prosthet Dent*. 2000 Feb;83(2):161–5.
83. Kumari N, Nandeeshwar DB. The dimensional accuracy of polyvinyl siloxane impression materials using two different impression techniques: An in vitro study. *J Indian Prosthodont Soc*. 2015;15(3):211–7.
84. Duseja S, Shah D, Vaishnav K, Duseja S, Kumar S, Desai K. Accuracy of Different Elastomeric Impression Materials Using Dual Arch Impression Trays: An In Vitro Study. 2021 Sep 29;16(5):24–8.
85. Luthardt RG, Walter MH, Weber A, Koch R, Rudolph H. Clinical parameters influencing the accuracy of 1- and 2-stage impressions: a randomized controlled trial. *Int J Prosthodont*. 2008;21(4):322–7.

86. Pande NA, Parkhedkar RD. An Evaluation of Dimensional Accuracy of One-Step and Two-Step Impression Technique Using Addition Silicone Impression Material: An In Vitro Study. *J Indian Prosthodont Soc.* 2013 Sep 1;13(3):254–9.
87. Idris B, Houston F, Claffey N. Comparison of the dimensional accuracy of one- and two-step techniques with the use of putty/wash addition silicone impression materials. *J Prosthet Dent.* 1995 Nov 1;74(5):535–41.
88. Vitti RP, Silva MAB da, Consani RLX, Sinhoreti MAC. Dimensional Accuracy of Stone Casts Made from Silicone-Based Impression Materials and Three Impression Techniques. *Braz Dent J.* 2013 Oct;24:498–502.
89. Shrestha P, Poudel S, Shrestha K. Clinical comparison of polyvinyl siloxane impressions for fixed partial dentures using three different techniques. 2019 Jul 27;3(2):6–10.
90. Christensen GJ. The state of fixed prosthodontic impressions. *J Am Dent Assoc.* 2005 Mar;136(3):343–6.
91. Garg P, Ravi R, Ghalaut P. Outcome of Provisional Restorations on Basis of Materials and Techniques of Choice: A Systematic Review | Semantic Scholar. 2021;3(1):6–15.
92. Krishna Prasad D, Manoj S, Harshitha A. Provisional restorations in prosthodontic rehabilitations - concepts, materials and techniques. 2012;3(2):72–7.
93. Idrissi HA, Annamma LM, Sharaf D, Jaghsi AA, Abutayyem H. Comparative Evaluation of Flexural Strength of Four Different Types of Provisional Restoration Materials: An In Vitro Pilot Study. *Children.* 2023 Feb;10(2):380.
94. Karaokutan I, Sayin G, Kara O. In vitro study of fracture strength of provisional crown materials. *J Adv Prosthodont.* 2015 Feb;7(1):27–31.
95. Pini NP, Aguiar FHB, Lima DANL, Lovadino JR, Terada RSS, Pascotto RC. Advances in dental veneers: materials, applications, and techniques. *Clin Cosmet Investig Dent.* 2012 Feb 10;4:9–16.
96. de Souza Melo G, Batistella EÂ, Bertazzo-Silveira E, Simek Vega Gonçalves TM, Mendes de Souza BD, Porporatti AL, et al. Association of sleep bruxism with ceramic restoration

- failure: A systematic review and meta-analysis. *J Prosthet Dent.* 2018 Mar 1;119(3):354–62.
97. Schmitter M, Bömicke W, Behnisch R, Lorenzo Bermejo J, Waldecker M, Rammelsberg P, et al. Ceramic Crowns and Sleep Bruxism: First Results from a Randomized Trial. *J Clin Med.* 2023 Jan;12(1):273.
98. Camelot JHN. Comparison of Zirconium and Silicate ceramic crown prosthesis in patient affected by bruxism: a systematic review [Internet]. 2023 [cited 2023 Dec 12]. Available from: <http://titula.universidadeuropea.com/handle/20.500.12880/5693>
99. Heller H, Sreter D, Arieli A, Beitlitum I, Pilo R, Levartovsky S. Survival and Success Rates of Monolithic Zirconia Restorations Supported by Teeth and Implants in Bruxer versus Non-Bruxer Patients: A Retrospective Study. *Materials.* 2022 Jan;15(3):833.
100. Hansen TL, Schriwer C, Øilo M, Gjengedal H. Monolithic zirconia crowns in the aesthetic zone in heavy grinders with severe tooth wear – An observational case-series. *J Dent.* 2018 May 1;72:14–20.
101. Hammoudi W, Trulsson M, Svensson P, Smedberg JI. Long-term results of a randomized clinical trial of 2 types of ceramic crowns in participants with extensive tooth wear. *J Prosthet Dent.* 2022 Feb;127(2):248–57.
102. Lan TH, Pan CY, Liu PH, Chou MMC. Fracture Resistance of Monolithic Zirconia Crowns in Implant Prostheses in Patients with Bruxism. *Materials.* 2019 May 17;12(10):1623.

6. ŽIVOTOPIS

Lucija Zonjić Kovač rođena je 22. ožujka 1995. u Zagrebu gdje završava svoje osnovnoškolsko i srednjoškolsko obrazovanje. Pohađala je OŠ Tituša Brezovačkog i paralelno s njom OŠ za balet i ritmiku. Godine 2009. sudjeluje na Državnoj smotri softverskih radova. Maturirala je u V. gimnaziji 2014. godine te iste godine upisuje Stomatološki fakultet u Zagrebu. Za vrijeme studija od 2016. asistira u privatnim stomatološkim ordinacijama gdje usavršava svoje znanje stečeno na fakultetu. Godine 2017. i 2018. aktivni je član Projekta za promociju oralnog zdravlja slijepih i slabovidnih osoba. Na petoj godini studija odlazi u Portugal na Erasmus razmjenu studenata. Tijekom ljeta 2019. završava Sommer Schule in Bavaria čime nadopunjuje znanje njemačkog jezika. Diplomirala je na temu „Biomehanika stomatognatog sustava“ te završava studij 2020. godine s izvrsnim uspjehom. Po završetku studija zapošljava se u privatnoj stomatološkoj ordinaciji. U veljači 2023. godine upisuje Poslijediplomski specijalistički studij Dentalna protetika na Stomatološkom fakultetu Sveučilišta u Zagrebu. Sudjeluje u mnogim tečajevima za trajnu izobrazbu doktora dentalne medicine te kongresima.