

# Netraumatske napukline i frakture zuba - prikaz slučaja i postojećih smjernica za dijagnostičke i terapijske postupke

---

Mihalj, Ida

Postgraduate specialist thesis / Završni specijalistički

2024

Degree Grantor / Ustanova koja je dodijelila akademski / stručni stupanj: **University of Zagreb, School of Dental Medicine / Sveučilište u Zagrebu, Stomatološki fakultet**

Permanent link / Trajna poveznica: <https://um.nsk.hr/um:nbn:hr:127:055235>

Rights / Prava: [Attribution-NonCommercial 4.0 International](#)/[Imenovanje-Nekomercijalno 4.0 međunarodna](#)

Download date / Datum preuzimanja: **2024-07-15**



Repository / Repozitorij:

[University of Zagreb School of Dental Medicine Repository](#)





Sveučilište u Zagrebu  
Stomatološki fakultet

Ida Mihalj

**NETRAUMATSKE NAPUKLINE I  
FRAKTURE ZUBA –  
PRIKAZ SLUČAJA I POSTOJEĆIH  
SMJERNICA ZA DIJAGNOSTIČKE I  
TERAPIJSKE POSTUPKE**

SVEUČILIŠNI SPECIJALISTIČKI RAD

Zagreb, 2024.

Rad je ostvaren u: Sveučilištu u Zagrebu, Stomatološki fakultet

Naziv sveučilišnog specijalističkog studija: Dentalna medicina

Mentor rada: izv. prof. dr. sc. Ivana Savić Pavičin, Zavod za dentalnu antropologiju,  
Stomatološki fakultet Sveučilišta u Zagrebu

Lektor hrvatskog jezika: Mišo Sučević, prof. hrvatskoga jezika i književnosti

Lektor engleskog jezika: Katarina Justin, stalni sudski tumač za engleski jezik

Sastav Povjerenstva za ocjenu poslijediplomskog specijalističkog rada:

1.Prof.dr.sc.Nada Galić, predsjednica

2.Izv.prof.dr.sc. Ivana Savić Pavičin, član

3.Izv.prof.dr.sc. Ivona Bago, član

Sastav Povjerenstva za obranu poslijediplomskog specijalističkog rada:

1.Prof.dr.sc. Nada Galić, predsjednica

2.Izv.prof.dr.sc. Ivana Savić Pavičin, član

3.Izv.prof.dr.sc. Ivona Bago, član

4.Izv.prof.dr.sc. Eva Klarić (zamjenski član)

Datum obrane rada: 09.05.2024.g.

Rad sadrži: 57 stranica

10 slika

CD

Rad je vlastito autorsko djelo, koje je u potpunosti samostalno napisano uz naznaku izvora drugih autora i dokumenata korištenih u radu. Osim ako nije drukčije navedeno, sve ilustracije (tablice,slike i dr.) u radu su izvorni doprinos autora poslijediplomskog specijalističkog rada. Autor je odgovoran za pribavljanje dopuštenja za korištenje ilustracija koje nisu njegov izvorni doprinos, kao i za sve eventualne posljedice koje mogu nastati zbog nedopuštenog preuzimanja ilustracija odnosno propusta u navođenju njihovog podrijetla.

## **Zahvala**

Zahvaljujem svojoj mentorici, izv. prof. Ivani Savić Pavičin, na pomoći pri izradi ovog rada, na prijedlozima i sugestijama.

Hvala mojoj obitelji na strpljenju i podršci.

## Sažetak

### **NETRAUMATSKE NAPUKLINE I FRAKTURE ZUBA – PRIKAZ SLUČAJA I POSTOJEĆIH SMJERNICA ZA DIJAGNOSTIČKE I TERAPIJSKE POSTUPKE**

Napukline i frakture zuba jedan su od vodećih uzroka gubitka zuba (nakon karijesa i parodontne bolesti). Najčešće zahvaćaju gornje premolare, molare i donje molare. Jedan od glavnih predisponirajućih čimbenika za njihov nastanak su parafunkcijske navike, koje su uslijed sve stresnijeg načina života postale sve učestalije kod pacijenata. Kada jednom nastanu, imaju tendenciju širenja u zubnom tkivu. Pacijenti se javljaju u ordinaciju dentalne medicine kada se pojave prvi simptomi, koji mogu biti specifični (bol pri žvakanju ili pri otpuštanju zagriža te bol na hladno i slatko) ili vrlo nespecifični ovisno o stanju zubne pulpe i periapikalnog tkiva. Uz detaljnu anamnezu, uobičajeni dijagnostički postupci kod sumnje na napuklinu ili frakturu zuba su: klinički pregled, vizualizacija uz korištenje povećanja, testovi osjetljivosti pulpe na termičke podražaje, zagrizni testovi, bojenje, transiluminacija, te radiološka ispitivanja. Postavljanje dijagnoze može potrajati zbog nespecifičnosti simptoma i dijagnostičkih postupaka što s vremenom postaje frustrirajuće, kako za pacijenta zbog narušene kvalitete života tako i za doktore dentalne medicine. Brojna su istraživanja pokazala da je uspješnost terapijskih postupaka veća ako se provedu ranije. Terapijski postupci najviše ovise o restaurativnom stanju zuba te stanju zubne pulpe i periapikalnog tkiva. Svi terapijski postupci imaju isti cilj: sprječavanje napredovanja napuklina zuba te očuvanje zuba u funkciji bez znakova i simptoma patoloških promjena pulpe i periapikalnih tkiva. Važno je pacijenta informirati o tome da je prognoza zuba s napuklinom neizvjesna i upitna. Ipak, po novijim podacima iz literature, zubi s napuklinama imaju visoku stopu preživljenja ako se pravovremeno postavi dijagnoza i provedu odgovarajući terapijski postupci.

**Ključne riječi:** napukline zuba; frakture, bol; dijagnostički; terapijski postupci

## **Summary**

### **NON-TRAUMATIC TOOTH CRACKS AND FRACTURES – CASE REPORT AND EXISTING GUIDELINES FOR DIAGNOSTIC AND THERAPEUTIC PROCEDURES**

Tooth cracks and fractures are one of the leading causes of tooth loss (after caries and periodontal disease). They most often affect upper premolars, molars and lower molars. One of the main predisposing factors for their occurrence are parafunctional habits, which have become more frequent among patients due to an increasingly stressful lifestyle. Once formed, they tend to spread in the dental tissue. Patients come to the dental practice when the first symptoms appear, which can be specific (pain when chewing or releasing a bite and pain in contact with cold and sweet) or very non-specific depending on the condition of the dental pulp and periapical tissue. In addition to a detailed medical history, common diagnostic procedures for suspected tooth cracks or fractures are clinical examination, visualization using magnification, pulp sensitivity tests to thermal stimuli, bite tests, staining, transillumination, and radiological examinations. Establishing a diagnosis can take time due to the non-specificity of symptoms and diagnostic procedures, which over time becomes frustrating, both for the patient, due to the impaired quality of life, and for doctors of dental medicine. Numerous studies have shown that the success of therapeutic procedures is greater if they are carried out earlier. Therapeutic procedures mostly depend on the restorative state of the tooth and the state of the dental pulp and periapical tissue. All therapeutic procedures have the same goal: preventing the progression of tooth cracks and preserving the function of teeth without signs and symptoms of pathological changes in the pulp and periapical tissues. It is important to inform the patient that the prognosis for a tooth with a crack is uncertain and questionable. However, according to recent data from the literature, teeth with cracks have a high survival rate if a timely diagnosis is made and appropriate therapeutic procedures are carried out.

Key words: tooth crack; fractures; pain; diagnostic; therapeutic procedures

## SADRŽAJ

1. UVOD.....	1
1.1. Povijesni pregled.....	2
1.2. Klasifikacija napuklina i fraktura zuba.....	3
1.3. Sindrom napuklog zuba.....	5
1.4. Dijagnostički postupci kod sumnje na napuklinu zuba.....	6
1.4.1. Povijest bolesti.....	6
1.4.2. Klinički pregled.....	6
1.4.3. Radiološka dijagnostika.....	9
1.5. Diferencijalna dijagnoza.....	10
1.6. Terapijski postupci.....	10
1.6.1. Uklanjanje napukline.....	11
1.6.2. Zubi sa zdravom pulpom ili reverzibilnim pulpitisom.....	12
1.6.3. Zubi kod kojih je potrebno provesti endodontsko liječenje.....	15
1.6.4. Protokol za endodontsko liječenje zubi s napuklinom.....	16
1.6.5. Restaurativni postupci za endodontski liječene zube s napuklinom.....	17
1.6.6. Ishod terapijskih postupaka kod napuklih i frakturiranih zubi.....	18
2. PRIKAZ SLUČAJA.....	20
2.1. Prikaz slučaja 1.....	21
2.1.1. Anamneza.....	21
2.1.2. Klinički pregled i dijagnostički postupci.....	21
2.1.3. Dijagnoza.....	25
2.1.4. Terapijski postupci.....	25
2.2. Prikaz slučaja 2.....	27
2.2.1. Anamneza.....	27
2.2.2. Klinički pregled i dijagnostički postupci.....	27
2.2.3. Dijagnoza.....	28
2.2.4. Terapijski postupci.....	28
3. RASPRAVA.....	30

4. ZAKLJUČAK.....	36
5. LITERATURA.....	39
6. ŽIVOTOPIS.....	57



## **Popis skraćenica**

AAE – American Association of Endodontists (Američko endodontsko društvo)

CTS – Cracked tooth syndrome (sindrom napuklog zuba)

FOTI – fiber optic transillumination (fiberoptička transiluminacija)

QPD – Quantitative percussion diagnostic (kvantitativna perkusija)

DCS – direct composite splint (direktni kompozitni splint)

QLF – quantitative light induced fluorescence (kvantitativna svjetlom inducirana fluorescencija)

CBCT – cone beam computed tomography (kompjutorizirana tomografija na bazi konične zrake)

MRI – magnetic resonance imaging (magnetska rezonanca)

Micro CT – micro computed tomography (mikrokompjutorizirana tomografija)

SS-OCT – Swept source optical coherence tomography (optička koherentna tomografija)

**1. UVOD**

Napukline i frakture zuba se, s obzirom na etiološke čimbenike koji utječu na njihov nastanak, mogu podijeliti na traumatske i netraumatske (1). Američko endodontsko društvo je predložilo podjelu netraumatskih napuklina i fraktura zuba (ovisno o dubini i smjeru frakturne linije) u pet skupina (2) te će one biti tema ovoga rada. Pojavljuju se gotovo isključivo na stražnjim zubima (premolarima i molarima), češće iznad 40. godine života, za razliku od traumatskih koje su tipične za prednje zube, te su češće, iako ne isključivo, u djece i mlađih osoba. Napukline mogu biti vertikalne i kose, potpune i nepotpune (3). Zbog čimbenika koji utječu na njihov nastanak (između ostalog stres i parafunkcijske kretnje koje su potaknute stresom te zamor strukture zuba koji se povećava s godinama), u suvremenom načinu života one postaju sve češće (4). Ako se pravovremeno ne prepoznaju te se na vrijeme ne provedu odgovarajući dijagnostički i terapijski postupci, često su razlog gubitka zuba (2). Ako ostanu neprepoznate, mogu napredovati i zahvatiti zubnu pulpu s posljedičnim patološkim promjenama u pulpi i periapikalnim tkivima (4). Zbog gubitka kosti (izolirani koštani defekt), koji nastaje kod subgingivnih napuklina i fraktura, u slučaju vađenja zuba u takvoj situaciji zahtjevnije je postavljanje implantata (5). Prema podacima Američkog endodontskog društva, frakture zuba su treći po učestalosti razlog gubitka zuba, nakon karijesa i parodontne bolesti. Nekada se mislilo da zubi s napuklinama koje su proširene u područje korijena imaju lošu prognozu te su indicirani za vađenje. Novija istraživanja pokazuju da takvi zubi mogu imati dobru prognozu uz odgovarajuću terapiju, tj. pravovremeno postavljanje odgovarajućih restauracija (6–9). Svrha ovoga rada je prikazati dva slučaja napuklina zuba iz vlastite kliničke prakse te dati sistematički prikaz postojećih smjernica za dijagnostičke i terapijske postupke kod napuklina i fraktura zuba.

### **1.1. Povijesni pregled**

Gibbs je 1954. g. prvi spomenuo pojam “*cuspal fracture odontalgia*” kao stanje kod kojeg se javlja bol pri žvakanju, koja nije uzrokovana karijesom niti infekcijom zubne pulpe. Također je uočio

napukline u području kvržica krune zuba. Navodi i problem identifikacije zuba uzročnika (10). Ritchy i sur. 1957. g. spominju simptomatologiju vezanu uz preosjetljivost zuba na hladno, te su posumnjali na nepotpunu frakturu zuba, a posljedično tome i pulpitis, kao mogući uzrok (11). Cameron je 1964. g. predložio naziv “*cracked tooth syndrome*” (CTS) i definirao stanje kao nepotpunu frakturu stražnjeg zuba koja zahvaća dentin i proteže se do pulpe (12). Ellis je definiciju promijenio te je pojam definirao kao frakturnu plohu nepoznate dubine i smjera, koja prolazi kroz strukturu zuba, a može zahvatiti pulpu i/ili parodontni ligament (13). Pojam “*cracked tooth*” Rivera i Walton (2008. g.) objašnjavaju kao nepotpunu frakturu zuba koja započinje u kruni zuba te progredira prema subgingivnom području (2).

## 1.2. Klasifikacija napuklina i fraktura zuba

Najčešće je korištena klasifikacija napuklina i fraktura zuba prema Američkom endodontskom društvu (*American Association of Endodontists, AAE*), Rivera&Walton, 2008. g. (2)

1. Infrakcija cakline (*craze line*)
2. Frakturirana kvržica
3. Napuklina zuba
4. Razdvojeni fragmenti zuba (*split tooth*)
5. Vertikalna fraktura korijena

**Infrakcije cakline (*craze line*)** mogu se vidjeti kod većine zubi odraslih osoba. Kod stražnjih zubi uglavnom nastaju na području marginalnog grebena i/ili uzduž bukalnih te lingvalnih površina zuba. Duge infrakcije često se mogu vidjeti na prednjim zubima. S obzirom na to da su ograničene na caklinu, asimptomatske su. Terapijski su postupci indicirani jedino iz estetskih razloga. Diferencijalno dijagnostički ih treba razlikovati od napuklina zuba (*crack*), pri čemu može poslužiti

transiluminacija. Ako je prisutna napuklina, bit će osvijetljen samo jedan dio zuba, a ako se radi o infrakciji, cijeli će zub biti osvijetljen (2).

**Frakturirana kvržica** je naziv za potpunu ili nepotpunu frakturu koja započinje na kruni zuba, u području zubne kvržice i dalje se širi subgingivno, kako u meziodistalnom tako i bukolingvalnom smjeru. Ovisno o količini preostalog tvrdog zubnog tkiva, terapijski postupak obuhvaća uklanjanje frakturirane kvržice, te izradu direktne ili indirektne restauracije krune zuba. Ako je zahvaćena zubna pulpa, bit će potrebno endodontsko liječenje zuba te prekrivanje zubne krune restauracijom, koja će imati zadatak da zaštiti preostalo tvrdo zubno tkivo (2).

**Napuklina zuba** je naziv za nepotpunu frakturu zuba koja započinje u kruni zuba. Proteže se prema subgingivnom djelu, najčešće u meziodistalnom smjeru. Zahvaća jedan ili oba marginalna grebena te aproksimalne plohe zuba. Ponekad je ograničena na krunu zuba, ali može napredovati prema korijenu. Naziva se još i "*greenstick fracture*" na koju podsjeća svojim izgledom. S obzirom na to da je frakturna linija smještena bliže središnjem dijelu zuba nego kod frakturirane kvržice, češće zahvaća pulpu. Diferencijalno dijagnostički treba razlikovati napuklinu zuba od frakturirane kvržice ili razdvojenih fragmenata, pri čemu pomaže "*wedging test*". Ako ne dolazi do pomaka fragmenata, radi se o napuklini. Plan terapije ovisi o mjestu i dubini zahvaćenosti tvrdih zubnih tkiva, što je ponekad teško utvrditi. Potreba za endodontskim liječenjem ovisi o stanju pulpe i periapikalnih tkiva. Prognoza zuba ovisi o zahvaćenosti dna kaviteta i vanjske površine aproksimalnih ploha (2).

**Razdvojeni fragmenti zuba (*split tooth*)** označavaju potpunu frakturu zuba koja započinje u kruni zuba te se proteže subgingivno, usmjerena je meziodistalno te zahvaća oba marginalna grebena i aproksimalne plohe. Što je napuklina smještena više centralno u kruni, ima veću tendenciju napredovanju prema korijenu zuba, pri izloženosti okluzalnim silama. Može nastati naglo, ali najčešće je rezultat dugotrajnog napredovanja nepotpune frakture u potpunu. Proteže se sve do površine korijena (srednja i apikalna trećina). Ako je fraktura zahvatila srednju ili cervikalnu trećinu korijena, ponekad zub može biti sačuvan. Ako je zahvaćena apikalna trećina korijena, indicirano je vađenje zuba (2).

**Vertikalna fraktura korijena** je potpuna ili nepotpuna fraktura. Započinje u korijenu zuba i obično je usmjerena bukolingvalno te se pojavljuje gotovo isključivo kod endodontski liječenih zubi. Može zahvatiti samo jednu plohu korijena (bukalnu ili lingvalnu) ili obje. Najčešće se prezentira s minimalno znakova i simptoma te ostaje neprepoznata dok se ne pojave znakovi patoloških promjena periapikalnih tkiva. Tada ih je teško dijagnosticirati, jer diferencijalno dijagnostički u obzir dolazi neuspjelo endodontsko liječenje ili parodontna bolest. Čest nalaz je izolirani duboki i uski parodontni džep (i fistula u blizini gingivnog ruba) uz odsutnost generalizirane parodontne bolesti. RTG snimke su rijetko od pomoći pri dijagnostici, od veće je važnosti CBCT. Obično se na CBCT-u vidi gubitak kosti na jednom mjestu uzduž korijena zuba koji lokalizacijom odgovara lokaciji frakturne linije na korijenu zuba. Uvijek je terapijski postupak vađenje. Kod višekorijenih zuba u obzir dolazi amputacija ili hemisekcija zahvaćenog korijena. S obzirom na to da su faktori rizika za nastanak vertikalne frakture poznati, važna je prevencija nastanka istih (2).

### 1.3. Sindrom napuklog zuba

Napukline zuba ponekad se pogrešno poistovjećuju s pojmom “sindrom napuklog zuba (“*cracked tooth syndrome*”, CTS). CTS je naziv za stanje koje se javlja kod stražnjih zuba s vitalnom pulpom, a karakteriziraju ga znakovi i simptomi (akutna bol pri žvakanju vlaknaste i tvrde hrane i oštra bol na hladno) uzrokovani nepotpunom frakturom zuba koja zahvaća dentin, a može se proširiti do pulpe ili parodontnih struktura (14). Za razliku od CTS-a, napuklina može biti simptomatska ili asimptomatska. Simptomi ovise o stanju zubne pulpe i periapikalnih tkiva. Mogu varirati od blage do vrlo jake spontane boli karakteristične za ireverzibilni pulpitis, nekrozu pulpe ili periapikalni parodontitis. Moguća je i pojava akutnog apikalnog apscesa s ili bez oticanja ili fistulom (2).

## **1.4. Dijagnostički postupci kod sumnje na napuklinu zuba**

Jako je važno rano prepoznavanje napukline. Što se kasnije utvrdi njezino postojanje, veća je vjerojatnost da će zahvatiti zubnu pulpu i/ili parodontni ligament (7). Što je područje kolonizacije bakterija bliže pulpi, to će jača biti upalna reakcija u pulpi (15). Subgingivne napukline mogu uzrokovati nastanak izoliranog uskog, dubokog parodontnog džepa, koji također predstavlja put kolonizaciji bakterija, što može voditi gubitku zuba (16). Gubitak kosti povezan s napuklinom otežava postavljanje implantata u slučaju gubitka zuba (5). Glavni razlog otežane i zakašnjele uspostave dijagnoze napuklina su manjak osjetljivosti dijagnostičkih testova te raznolikost simptoma kojima se prezentiraju (17).

### **1.4.1. Povijest bolesti**

Povijest bolesti obuhvaća pacijentovu glavnu pritužbu, odnosno simptome koje osjeća. Ponekad je zub s napuklinom dugo bez simptoma. S vremenom, kako napuklina napreduje, može zahvatiti pulpno i/ili periapikalno tkivo te postati simptomatska. Simptomi ovise o lokalizaciji i smjeru napukline te o zahvaćenosti pulpe i /ili parodontnog tkiva. Uvijek je potrebno kliničkim testovima utvrditi stanje pulpe i parodonta, njihovu zahvaćenost i eventualno u slučaju zahvaćenosti isključiti patološke promjene pulpe i periapikalnog tkiva druge etiologije (14). Najčešći simptom je bol pri žvakanju, koja može biti jača kod zagriža ili ponekad kod otpuštanja zagriža, uglavnom kod konzumacije žilave, ljepljive ili tvrde hrane. Može biti prolazna ili dugotrajna. Bol se javlja jer unutar napukline dolazi do strujanja tekućine u dentiskim kanalicima (17). Često je prisutna oštra bol prilikom konzumacije hladne, ponekad slatke hrane i pića (18).

### **1.4.2. Klinički pregled**

Klinički pregled obuhvaća pregled svih mekih (postojanje lokalizirane otekline ili fistule) i tvrdih tkiva (fasete okluzalnih ploha) (19).

Vizualna inspekcija zuba kod kojeg sumnjamo na napuklinu ili frakturu uključuje, uz izolaciju koferdamom (suho radno polje, bez smetnje okolnih struktura), uklanjanje postojećih restauracija te vizualizaciju pod povećanjem mikroskopom i lupama (19).

Sondiranje tvrdih površina sumnjivog zuba ponekad pokazuje osjetljivost i pojavu oštre boli prilikom prelaska sonde preko napukline ili frakture (20). Moguće je otkriti potpunu frakturu u slučaju razdvojenih fragmenata (*split tooth*) (19).

Perkusija zuba s napuklinom ili frakturom često pokazuje osjetljivost pri lateralnoj perkusiji, rjeđe u okluzo-apikalnom smjeru (10).

Pri zagriznom testu može se koristiti vaterola, štapići od drva naranče ili okruglo svrdlo br.10 zamotano u celofan (19). Nešto veću osjetljivost imaju naprave za provođenje zagriznog testa kao što su Tooth slooth (Professional Results Inc, California, USA) i FracFinder (Denbur, Oak Brook, Illinois, USA).

Vaterole su prevelike za primjenu na svaku kvržicu zuba pojedinačno i nisu rigidne pa je njihova primjena ograničena i nepouzdana. Moguća je pojava jake boli pri otpuštanju zagrizu, što je tipično kod napuklih zubi (21). Rezultati istraživanja pokazuju da je češća bol pri zagrizu ili pojava oba fenomena zajedno (22). Na intenzitet boli utječu: mjesto, dubina i smjer napukline (23,24). Svaku kvržicu svakog zuba kod kojeg sumnjamo na postojanje napukline ili frakture potrebno je testirati, a bolni odgovor provjeriti više puta. Također je potrebno testirati zube u suprotnoj čeljusti (14). Neki autori ne preporučaju zagrizni test zbog moguće propagacije napukline (25).

Test osjetljivosti na hladno (etil-klorid) i električno testiranje pulpe pokazuju stanje pulpe. Ako je pojačana osjetljivost, najčešće se radi se o napuklinama u blizini pulpe. Kombinacija visoke osjetljivosti na stimulaciju zuba hladnoćom i pozitivan zagrizni test najčešće potvrđuju dijagnozu napuklog zuba (24,26). Stanje pulpe može varirati od pulpitisa (reverzibilnog ili ireverzibilnog) do



nekroze, što će odrediti daljnje terapijske postupke, ali ga je teško utvrditi prije nego smo postigli stabilizaciju napukline (27). Ponekad se nalaz pulpe ne podudara s histološkom dijagnozom (28).

Kod zubi sa simptomima napukline, kod kojih je osjetljivost nakon primjene etil-klorida trajala do 45 sekundi, 98 % ih je uspješno tretirano, uz odsutnosti boli pri zagrizu, pri čemu je pulpa ostala vitalna godinu dana (29).

Parodontno sondiranje često otkriva izolirani parodontni džep kod subgingivnih fraktura (30). Veće vrijednosti sondiranja upućuju na to da napuklina seže dublje prema korijenu. Istraživanja su pokazala da je nekroza pulpe bila češća kod vrijednosti sondiranja većih od 4 mm (povezanih s napuklinom). Veće vrijednosti sondiranja su povezane s lošijom prognozom zuba (31,32).

Kod potpune frakture, prilikom digitalnog pritiska na krunu zuba ili pri zagrizu dolazi do formiranja mjehurića uz gingivni rub kako se pukotina otvara i zatvara (33).

Bojenje je metoda koja se koristi za prikazivanje napukline te uključuje bojenje metilenskim modrilom, gentian violet ili tinkturom joda. Potrebno je nekoliko dana kako bi napuklina postala uočljiva što zahtijeva postavljanje privremene restauracije (26). S obzirom na to da je boju teško i nemoguće potpuno ukloniti, narušava estetiku buduće restauracije (19).

Transiluminacija se koristi za prikaz napukline (34). Snop svjetlosti prolazi kroz zubno tkivo dok ne dođe do napukline, nakon čega dolazi do refleksije svjetla. Dio zubne krune koji je bliže izvoru svjetla prikazuje se kao svijetlo područje, a dio zuba koji je razdvojen napuklinom ostaje taman (35). Žuto svjetlo bolje prikazuje napuklinu nego narančasto i plavo (25). Uz transiluminaciju se preporučuje primjena povećanja od barem 16 puta (lupe, mikroskop) (36). Transiluminacija uz metilensko modrilo bolje prikazuje napukline cakline nego bilo koji drugi način sam (37). Zub se prije transiluminacije mora očistiti, a izvor svjetla mora biti iznad zuba. Istraživanja pokazuju mogućnost prikazivanja napukline pomoću diodnog lasera valne duljine 810 nm ili infracrvenog lasera valne duljine 1300 – 1310 nm (29,38,39). Ako postoji ispun u zubu, potrebno ga je ukloniti da bi mogli odrediti stupanj napukline, stanje pulpe i količina preostalog tvrdog zubnog tkiva (26).

Fiber optička transiluminacija (fiber optic transillumination, FOTI) je iluminacija pomoću sonde s optičkim vlaknima koja se postavlja s različitih strana krune i korijena. Zbog različitog refrakturnog

indeksa napukline od refraktornog indeksa okolnog tkiva moguće je prikazati napuklinu, jer prikazuje svijetlo i tamno područje razdvojeno frakturnom linijom (35).

Direktni kompozitni splint (direct supra-coronal resin onlay restoration, direct coronal onlay splint, DCS) se koristi kako u dijagnostičke tako i terapijske svrhe. Ako bol nestane nakon primjene splinta, potvrđena je dijagnoza napukline (30).

Čelični ortodontski prsten također može biti postavljen oko zuba kod kojeg se sumnja na napuklinu ili frakturu. Ako nakon 2 – 4 tjedna pacijent osjeti olakšanje simptoma, dijagnoza je potvrđena. Prsten također može poslužiti za fiksaciju napuklog zuba (kao vanjski splint) (40,41).

Kvantitativna perkusija (Quantitative percussion diagnostics – QPD) može se koristiti za detekciju skrivenih napuklina i lokalizaciju napuklina koje se ne vide pomoću transmisije svjetla, npr. aproksimalne ili ispod razine gingive/kosti (42,43).

Zlatni standard za konačnu potvrdu frakture korijena je odizanje režnja i vizualizacija napukline (2).

### **1.4.3. Radiološka dijagnostika (RTG, CBCT)**

Intraoralna RTG snimka nije od dijagnostičke važnosti za prikaz napuklina i fraktura zuba jer je u većini slučajeva njihov smjer paralelan s filmom (30).

Kompjutorizirana tomografija na bazi konične zrake (Cone beam computed tomography, CBCT) ima nisku rezoluciju te je moguće vidjeti samo šire napukline (44,45). Rezolucija CBCT-a je oko 80 mikrometara (19). Može biti korisna za prikaz vertikalnih fraktura korijena (46–49) jer prikazuje gubitak kosti duž frakturne linije. *In vitro* istraživanja pokazuju da CBCT s kontrastom (meglumine diatrizoat) bolje pokazuje eventualne napukline (50).

Novi softver CBCT (e vol DX, CDT-Brazil) nadilazi ograničenja dosadašnjih softvera te pomaže u postavljanju dijagnoze i planiranju terapije. Visoka rezolucija, zahvaljujući submilimetarskoj

veličini voxella, dinamična navigacija na više različitih polja, mogućnost promjene parametara volumena kao što su debljina sloja i intervala, te postavljanje filtera, oštine i kontrasta predstavljaju napredak u prikazu napuklina. Po prvi put je moguće vidjeti napuklinu marginalnog grebena i njenu proširenost, kao i vertikalne frakture korijena (51). Primjena je moguća samo *ex vivo*.

### **1.5. Diferencijalna dijagnoza**

Diferencijalna dijagnoza uključuje: okluzalnu traumu, akutnu parodontnu bolest, dentinsku preosjetljivost, galvansku bol, postoperativnu preosjetljivost te mikropropuštanje i nanopropuštanje restauracije. Trigeminalna neuralgija, atipična facijalna bol, upala uha, sinusitis, disfunkcija temporomandibularnog zgloba i neka neurološka stanja su rjeđi (52).

### **1.6. Terapijski postupci**

Iako su u literaturi predloženi različiti terapijski postupci za napukline i frakture zuba, njihov uspjeh do sada nije dokazan u kliničkoj praksi (40). Izabrani protokol bi trebao biti učinkovit, djelotvoran, ekonomičan, predvidljiv i biološki konzervativan (25). Trenutno nema univerzalno prihvaćenih smjernica za terapijske postupke, ali svi se slažu oko cilja njihove primjene: imobilizacija segmenata te sprječavanje napredovanja napukline (33,53). Terapijski pristup ovisi o restaurativnom stanju zuba te stanju zubne pulpe i periapikalnih tkiva, što utječe na odluku o tome je li potrebno endodontsko liječenje zuba (32). Cilj kojem težimo prilikom planiranja terapije je restaurativni postupak kojim se postiže funkcionalni i asimptomatski zub, s vitalnom pulpom (54).

Restauracija može biti izrađena direktno u ustima ili indirektno u laboratoriju.

Pacijenta je potrebno informirati o tome da je zub kompromitiran i upitne prognoze. Što se prije provede terapijski postupak, to će biti bolja prognoza zuba.

Kada je jednom postavljena dijagnoza napukline (osobito ako se radi o donjem prvom molaru), preporučuje se usklađivanje okluzije u svrhu: smanjenja okluzalnog opterećenja zuba, olakšavanja simptoma i sprječavanja napredovanja napukline (55,56).

Poželjno je što prije imobilizirati zub, primjenom direktnog intrakoronarnog ili ekstrakoronarnog splinta (57,58).

### 1.6.1. Uklanjanje napukline

S obzirom na tendenciju širenja napukline, moguće kolonizacije bakterijskog biofilma i mogućnosti razvoja patoloških promjena pulpe i parodontnog tkiva, čini se logičnim izborom njezino uklanjanje. Ipak, to je rijetko kada preporučljivo. Osobito u slučaju vertikalne orijentacije napukline i minimalno restauriranih (intaktnih) zubi. Pokušaj uklanjanja iste najčešće vodi nepotrebnom uklanjanju tvrdog zubnog tkiva, što u blizini pulpe dovodi do ugrožavanja njezinog vitaliteta i biomehanički oslabljuje zub, osobito u cervikalnom području (59). Preparacija, kao i rub buduće restauracije je u tom slučaju u dentinu, a ne u caklini. To utječe na adheziju nadomjestka, koja je za dentina lošija, te postoji mogućnost mikropropuštanja na spoju restauracije sa zubnim tkivom, što u konačnici znači i neuspjeh terapijskog postupka (18,30). Kod vertikalno orijentiranih napuklina ne preporučuje se istraživati do koje dubine napuklina seže; u tom slučaju preporučuje se *full coverage* restauracija, uz spoznaju da takvi zubi imaju lošiju prognozu. Kod kosih napuklina, ako je napuklina koja zahvaća dentin vidljiva i u caklini, može se pokušati ukloniti, ako to ne ugrožava vitalitet pulpe niti mogućnost postavljanja restauracije; u suprotnome se ne preporučuje uklanjanje. U tom slučaju preporuka je prekrivanje kvržica. Prognoza je bolja nego za vertikalne napukline, ali i dalje upitna.

Uklanjanje napukline može biti korisno u svrhu utvrđivanja njezine lokacije i proširenosti, te utvrđivanja vitaliteta pulpe (bez lokalne anestezije) (60), ali i kako bi se planirao sljedeći terapijski postupak. Endodontsko liječenje je indicirano ako napuklina vodi do pulpe (61). Ako je zahvaćeno dno pulpne komore, uglavnom je indicirano vađenje (11).

Kod zubi sa zdravom pulpom ili reverzibilnim pulpitisom neki istraživači potpuno uklanjaju napuklinu (uz potvrđivanje fiberoptičkom transiluminacijom) (41,62). Drugi autori predlažu djelomično uklanjanje (33), osobito u odsutnosti parodontnog džepa (63). Neki autori predlažu da se napuklina ne uklanja, te predlažu *full coverage* restauracije u svrhu imobilizacije zuba i prevencije daljnjeg napredovanja napukline (64,65). U literaturi je opisano i uklanjanje napukline pomoću kirurškog svrdla i ultrazvučnog nastavka i zatvaranje jatrogene perforacije pomoću mineral-trioksid agregata (MTA) (66,67).

Kod uklanjanja frakturirane kvržice potrebno je paziti da frakturna linija ne napreduje.

### **1.6.2. Zubi sa zdravom pulpom ili reverzibilnim pulpitisom**

Izbor restaurativnog postupka za zube sa zdravom pulpom ili reverzibilnim pulpitisom može ići u dva smjera: jednofazno ili višefazno.

Kod jednofaznog, postupak izbora može biti: direktna ili indirektna restauracija s djelomičnim ili potpunim prekrivanjem kvržica zuba. Kod direktnih restauracija materijal izbora je kompozit. Kod indirektnih restauracija: kompozit, keramika i zlatne legure. Krunice (endokrone ili konvencionalne krune) mogu biti s ili bez vlaknima ojačanom kompozitnom bazom. Okluzalno prekrivanje (prekrivanje kvržica) čini zub otpornijim na frakturu, te dovodi do stabilizacije napukline, s obzirom na to da se okluzalne sile povoljnije prenose na preostalo zubno tkivo (68). Prostor koji je potreban za materijal kojim će se prekriti kvržice može se postići redukcijom kvržica ili relativnim aksijalnim pomakom pomoću direktnog kompozitnog splinta. Zubi bez postojećih restauracija ili s minimalnim restauracijama dobri su kandidati za direktni kompozitni splint (DCS). Kod zubi s opsežnim restauracijama, gdje su kvržice tanke i nepoduprte dentinom, potrebna je redukcija istih. DCS u tom slučaju nije terapijski postupak izbora (69,70). Kvržice nisu biomehanički važne za zub, kao što je to cervikalna regija (71–73). Materijal bolje podnosi

opterećenje nego zubno tkivo kada je nepoduprto dentinom, jer pod okluzalnim silama dolazi do oštećenja materijala, rjeđe zubnog tkiva. Preporučuje se redukcija kvržica za 1,5 – 2 mm, a ako kvržice nemaju potporu dentina, redukcija mora biti takva da se dobije potpora u dentinu, osim ako bi to dovelo do toga da se zub više ne bi mogao restaurirati (54). Redukcija kvržica, s druge strane, može biti indicirana kako bi se dobio potreban prostor za materijal za prekrivanje okluzalne plohe (za kompozit 2 mm, zlatne *overlaye* 1 mm). Također je potrebno provjeriti prednje vođenje te nadograditi istrošene incizalne bridove u svrhu rasterećenja stražnjih zubi (25). Adhezija je slabija za dentin nego za caklinu, pa se preporučuje abrazija aluminij-oksikom u svrhu poboljšanja retencije. (74). Dublji dentin je krhki i strukturno nepovoljniji (75). Kod direktnih kompozitnih restauracija dolazi do polimerizacijskog skupljanja i stresa na spoju sa zubnim tkivom. Nije poznato kako to utječe na propagaciju pukotine. *In vitro* istraživanja pokazuju pojavu pukotina u caklini kojih nije bilo prije i propagaciju postojećih. *Bulk fill* kompoziti pokazuju veću otpornost na frakture od konvencionalnih kompozita (76).

Kod višefaznog postupka pacijent dobiva privremeni nadomjestak odmah, a nakon perioda praćenja (kada se ustanovi stanje pulpe) dobiva konačnu restauraciju (77).

Privremeni postupak može biti: ekstrakoronarni splint, intrakoronarna restauracija i dvostruki splint (*biderctional splint*).

Indikacije za višefazno liječenje su produžena osjetljivost na hladno (7,78) i bol na zagriz (7). Period koji podrazumijeva produljenu osjetljivost na hladno varira od 5 (65) do 45 sekundi (79). Restaurativno stanje zuba je također čimbenik koji uzimamo u obzir jer neki autori smatraju da je napuklina površinska ako zub ima opsežne restauracije (78) za razliku od intaktnih zuba i zuba s minimalnom restauracijom gdje se očekuje da je frakturna linija paralelna s inklinacijom kvržica. Istraživanja su pokazala da pulpa treba period 4 – 8 tjedana za oporavak nakon bakterijske invazije (80,81). Restaurativni postupci, osobito preparacija zuba za krunu, mogu još više kompromitirati upaljenu pulpu (82). Dulji period čekanja omogućava razlučivanje zdrave pulpe od asimptomatske nekrotične pulpe (62). S druge strane pobornici kraćeg perioda čekanja ili jednofaznog liječenja

smatraju da nadomjesci koji se koriste kao privremeni kod višefaznog liječenja nisu dovoljno učinkoviti u sprječavanju propagacije napukline, te zbog mikropropuštanja i odcementiranja mogu dovesti do upale pulpe (82–84).

Ekstakoronarni splint ima za cilj imobilizaciju fragmenata u svrhu olakšavanja simptoma koji nastaju zbog neovisnog gibanja fragmenata uslijed žvačnih sila i prevenciju napredovanja napukline (83). Ekstakoronarni splint se odnosi na ortodontski prsten, privremenu krunu ili suprakoronarni direktni kompozitni splint (DCS).

Bakreni prsten ili ortodontska traka od nehrđajućeg čelika koriste se pri dijagnostici i imedijatnom privremenom zbrinjavanju napuklina koje se protežu subgingivno ili kod zuba kojima nedostaje više stijenki (85,86). Ako simptomi perzistiraju postoji mogućnost da je neki drugi zub napukao ili je zubu zahvaćenom napuklinom potrebno endodontsko liječenje (77).

Banerji, Mehta, Millar i sur. su prvi izvijestili o mogućnosti primjene suprakoronarnog direktnog kompozitnog splinta (supra coronal direct composite splint, DCS) kao terapijskog postupka kod nepotpunih fraktura zuba, s uspješnosti od 86,7% u roku od 3 mjeseca, u svom multicentričnom retrospektivnom istraživanju (30). Osnovni cilj ovog minimalno invazivnog postupka je relativni aksijalni pomak, koji se inače primjenjuje kod osoba s patološki istrošenim zubnim plohamama. Supraokluzalna restauracija trebala bi biti ravna kako bi se smanjilo lateralno opterećenje, iako će konačna restauracija imati okluzalne konture. Čimbenici koji utječu na ograničeni eruptivni potencijal zuba su: otvoreni zagriz, zubni implantati, fiksni protetski radovi, koštana ankiloza te klasa III malokluzija. Primjena DCS-a je kontraindicirana i kod: prominentne koštane egzostoze, aktivne parodontne bolesti, bolesti temporomandibularnog zgloba, prethodnog ortodontskog tretmana, zuba s opsežnim restauracijama (endodontski liječeni) te ako u suprotnoj čeljusti postoje zubi kod kojih postoji rizik od nastanka frakture. Intrakoronarne restauracije nikada ne bi trebale ostati u supraokluziji, zbog pojačanja pulpne boli i rizika za frakturu. Restauracije koje su u

supraokluziji trebale bi potpuno prekrivati okluzalnu plohu te bi zub trebao biti bez patoloških promjena pulpe i periapikalnog tkiva. Pacijentu je potrebno objasniti postupak i cilj koji se želi postići, zajedno s uputama. Potreban je informirani pristanak od strane pacijenta. Pacijent bi trebao potvrditi odsutnost simptoma (bol na zagriz i otpuštanje zagriža) nakon postavljanja splinta. Zubi se tretiraju zračnom abrazijom, a nakon aplikacije 37%-tne ortofosforne kiseline, ispiranja i sušenja, nanosi se bond te kompozit na okluzalnu, bukalnu i lingvalnu plohu 2 – 3 mm, debljine 1 – 1,5 mm. Ponekad je potrebno dodati kompozit na očnjake. Pacijent dolazi na kontrolu nakon tjedan dana, nakon toga svaka 2 tjedna, sve dok se ne uspostave kontakti na drugim zubima. Ovaj pristup ima potencijala kao terapijski postupak, zbog svoje ekonomičnosti, konzervativnosti, predvidljivosti, efikasnosti kao kratkoročno ili srednje dugoročno rješenje. Posebno je pogodan kod sumnje u dijagnozu (25). Prednosti DCS-a su: nije potrebna redukcija kvržica, retencija zubnog tkiva i bolja adhezija materijala u caklini (nego u dentinu).

Direktna intrakoronarna restauracija može biti od staklenoionomernog cementa (62) ili kompozita (63,64,84).

Dvostruki splint (Bidirectional splinting) je kombinacija ekstrakoronarnog splinta i intrakoronarne restauracije. Ovaj postepeni pristup sastoji se od kratkog nošenja ortodontskog prstena (do 3 tjedna) nakon čega slijedi uklanjanje napukline i direktna koronarna restauracija (41,86).

Konačna restauracija u većini je slučajeva krunica, eventualno može biti *onley* (indirektni) ili direktna kompozitna restauracija.

Kod postavljanja krunice kao konačne restauracije bolji je višefazni postupak (87).

### **1.6.3. Zubi kod kojih je potrebno provesti endodontsko liječenje**

Napuklina najčešće započinje u području krune zuba i proteže se prema korijenu te često ulazi u područje korijenskog kanala. Dublje napukline oslabljuju zub i služe kao ulazno mjesto za bakterije (4). Glavni uzrok neuspjeha endodontskog liječenja kod takvih zuba je mikropropuštanje bakterija



u područje korijenskih kanala i to što je zub oslabljen u cervikalnom području. Potrebno je endodontskim liječenjem primarno utjecati na taj problem. Istraživanja pokazuju uspješnost od 90% i stopu preživljenja napuklih zubi od 96% idućih 4 – 6 godina kod primjene modificiranog protokola za endodontsko liječenje (6).

Indikacije za provođenje endodontskog liječenja kod zubi s napuklinom su:

1. patološke promjene pulpe (ireverzibilni pulpitis ili nekroza pulpe) kao inicijalno stanje, (6,7,88,89) ili nakon provođenja nekog od terapijskih postupaka (privremenih ili trajnih) (22,65,84,86).
2. znakovi i simptomi koji mogu biti uzrokovani patološkim promjenama pulpe, kao što je odgođena reakcija pulpe na termičke podražaje (60), jaka osjetljivost zuba na hladno (32) ili ako simptomi perzistiraju nakon provođenja terapijskog postupka (7,31,32,83,86), eksponirana pulpa nakon uklanjanja karijesa ili napukline (32,61,62) te protetski razlozi (radi retencije protetskog nadomjeska) (62).

Neki autori preporučuju reviziju kod prethodno endodontski liječenih zubi (6,7,84,90–92), iako ne navode razloge (npr. loše punjenje korijenskih kanala, perzistirajući ili novi periapikalni proces, i/ili simptomi ili prevencija nastanka istog uslijed sekundarnog karijesa ili postojanja napukline s obzirom na to da oboje mogu biti put kolonizacije bakterija). Drugi autori ne spominju reviziju (66,67,93).

#### **1.6.4. Protokol za endodontsko liječenje zubi s napuklinom**

Prije endodontskog liječenja potrebno je ukloniti karijes i sve prethodne restauracije u svrhu bolje procjene proširenosti i lokalizacije napukline te izrade plana budućeg restaurativnog postupka (60,84,91,94). Preporučuje se korištenje koferdama, povećanja te metilensko modrilo ili autofluorescencija (11,64,95,96). Pritom je potrebno čuvati zubno tkivo koliko je moguće (84,94,95). Neki autori preporučuju upotrebu ručnih tehnika instrumentacije u kombinaciji s GG svrdlima (95). U novije vrijeme preporučuje se upotreba nikal-titanskih instrumenata za strojnu

obradu korijenskih kanala (6,86,89). Neki autori kombiniraju obje tehnike (8,32,97,98). Preporučuje se ultrazvučna aktivacija sredstva za ispiranje korijenskih kanala (6,89,94). Većina autora preporučuje kalcij-hidroksid kao međupusjetni uložak te drugi posjet nakon 1 – 3 tjedna (6,64,89,94). Primjena sredstva na bazi paraformaldehida je kontraindicirana zbog moguće difuzije u parodontno tkivo (95). Prilikom obturacije korijenskih kanala uglavnom se koriste gutaperka i paste na bazi epoksi smole (89,97) te cink-oksidi eugenola (6,8,91,98). Neki autori preporučuju lateralnu kondenzaciju (91,97), a većina termoplastične tehnike (32,64). Nije poželjna primjena jakih sila prilikom kondenzacije (60,89) kao ni korištenje *pluggera* (94,95). Nakon završenog endodontskog liječenja pacijentu treba dati upute: preporučuju se analgetici za postoperativnu bol, optimalna higijena, mekša hrana te izbjegavanje žvakanja na tu stranu do postavljanja trajne restauracije.

Potrebno je zapečatiti ulaze u korijenske kanale 2 – 3 mm apikalno od ulaza. To je važno iz dva razloga: histološki je dokazana prisutnost bakterija u napuklinama (4), pa bi u dubljim napuklinama postojala mogućnost stalne kontaminacije korijenskih kanala i perzistirajući patološki proces periapikalnog tkiva. Drugi je razlog veća otpornost na frakturu na cervikalnoj razini (99,100).

### **1.6.5. Restaurativni postupci za endodontski liječene zube s napuklinom**

Za vrijeme provođenja endodontskog liječenja potrebno je imobilizirati fragmente zuba i spriječiti napredovanje napukline (11,61). Najčešće se u tu svrhu koristi ekstrakoronarni splint (privremena kruna (11,31,88) ili ortodontski prsten (61,88,95), direktna koronarna restauracija od kompozita (63,85) ili privremenih materijala (85,89,95). Preporučuje se okluzalno usklađivanje u svrhu zaštite zuba od okluzalnih sila (64,84,93–95,97). Stabilizacijska udlaga sprječava parafunkcijske navike (61). Postendodontska opskrba (neposredno nakon liječenja) može biti privremena i konačna, a zadatak joj je stabilizacija napukline i imobilizacija napuklog zuba. Privremena restauracija ostaje do rezolucije simptoma nakon čega slijedi postavljanje trajne restauracije (32,86). Ta bi faza trebala

biti što kraća jer privremena restauracija ne omogućava adekvatnu zaštitu od okluzalnih sila (83), dolazi do mikropropuštanja i dublje propagacije napukline (82). Mnogi autori (64,84,89,94) preporučuju postavljanje trajne restauracije odmah nakon završenog endodontskog liječenja. Kao konačnu restauraciju većina autora preporučuje krunicu, za sve endodontski liječene zube (51,101). Jedno je istraživanje pokazalo dvogodišnju stopu preživljenja za samo 20% endodontski liječenih zuba koji nisu bili opskrbljeni krunom, nasuprot 94% za opskrbljene krunicom (90). Jako je važno da je krunica kao konačna restauracija postavljena što prije jer su istraživanja pokazala značajnu razliku u uspješnosti terapijskih postupaka u tom slučaju (84,92,92,102). Osim krunice kao konačne restauracije, u literaturi je opisana primjena direktne kompozitne restauracije (89,92,94) i indirektne restauracije (84).

### **1.7. Ishod terapijskih postupaka kod napuklih i frakturiranih zubi**

Procjena ishoda terapijskih postupaka može se prikazati kao stopa preživljenja ili stopa uspješnosti. Kod stope preživljenja neki su autori uzimali u obzir činjenicu da je zub prisutan u zubnom luku (7,8,84,92,94,98), dok su drugi autori smatrali da je zub “preživio” ako je bez simptoma i u funkciji (6,88). Stopa uspješnosti endodontskog liječenja kod napuklih zubi nema univerzalne parametre koji bi bili pokazatelj uspjeha. Europsko endodontsko društvo (European Society of Endodontology) je 2006. godine donijelo konsenzus o potrebi kontrolnog pregleda (“*recall*”) nakon godine dana, s parametrima za procijenu uspješnosti: odsutnost boli, oticanja, fistule, gubitka funkcije i RTG snimka bez patoloških promjena periapikalnog tkiva. Lezije koje ostaju nepromijenjene ili su se samo smanjile smatraju se “upitne” po pitanju prognoze te zahtijevaju praćenje do 4 godine.

Iowa staging index služi kliničarima kao vodič za planiranje terapije, ali i olakšava komunikaciju s pacijentom vezano za prognozu zuba. Uspjeh se definira kao rezolucija prethodnih radiološki

vidljivih patoloških promjena periapikalnog tkiva te odsutnost znakova i simptoma. Taj je termin točniji, iako je više usmjeren na procjenu kliničara nego preživljenje, koje se često odnosi na subjektivne simptome pacijenta. Preživljenje označava da je zub prisutan, bez simptoma i u funkciji. Takvi zubi mogu imati patološke promjene vidljive radiološki ili su simptomatski. Tri su čimbenika ključna kod Iowa staging indexa: dubina sondiranja povezana s napuklinom (sva tri prva stadija imaju vrijednosti ispod 5 mm), lokacija napukline (distalni marginalni greben je povezan s manjom stopom uspjeha) i patološka promjena periapikalnog tkiva (akutni apikalni apsces, simptomatski apikalni parodontitis, asimptomatski apikalni parodontitis, kronični apikalni apsces, povezani su s lošijom prognozom).

Stadij 1: sondiranje manje od 5 mm, bez znakova patoloških promjena periapikalnog tkiva, mezijalni greben (93% uspjeh, preživljenje 97%) (6)

Stadij 2: sondiranje manje od 5 mm, distalni marginalni greben, bez znakova patoloških promjena periapikalnog tkiva (uspjeh 84%)

Stadij 3: sondiranje manje od 5 mm, distalni greben, patološke promjene periapikalnog tkiva (uspjeh 69%)

Stadij 4: sondiranje više od 5 mm, bilo koji marginalni greben (uspjeh 41%) (91)

## **2. PRIKAZ SLUČAJA**

Prikaz slučaja odobren je od strane Etičkog povjerenstva Stomatološkog fakulteta Sveučilišta u Zagrebu (broj: 05-PA-12-23/2023).

Ispitanici su potpisali informirani pristanak da njihov slučaj bude prikazan u sveučilišnom specijalističkom radu.

## **2.1. Prikaz slučaja 1.**

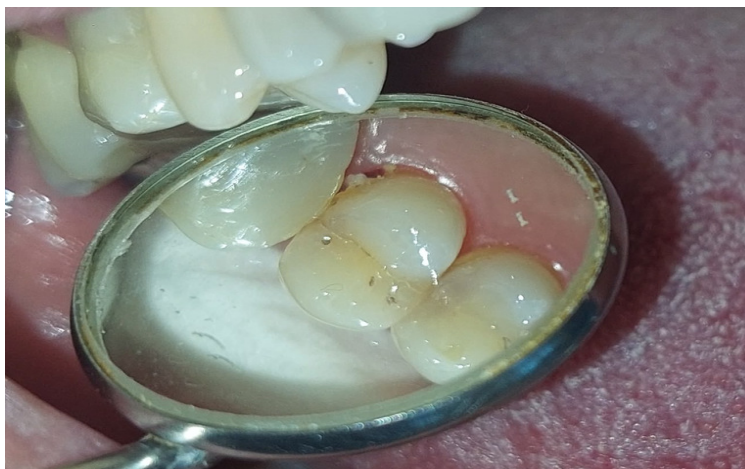
Pacijent (62g.) upućen od strane doktora dentalne medicine primarne stomatološke zaštite dolazi u studenom 2023. g. na Zavod za endodonciju Stomatološke poliklinike Zagreb zbog mišljenja vezano za zub 15.

### **2.1.1. Anamneza**

Iz stomatološke anamneze se doznaje da je liječnica dentalne medicine primarne zaštite unazad godinu dana mijenjala ispun na zubu 16. Nedugo nakon toga pacijent je zagrizao kamenčić u riži i od tada je osjećao bol na zagriz u području zuba 15. Bol se javljala pri zagrizu u žilavu i tvrdu hranu tako da je pacijentu otežano žvakanje na desnoj strani. Pacijent je iz tog razloga izbjegavao žvakanje na desnoj strani.

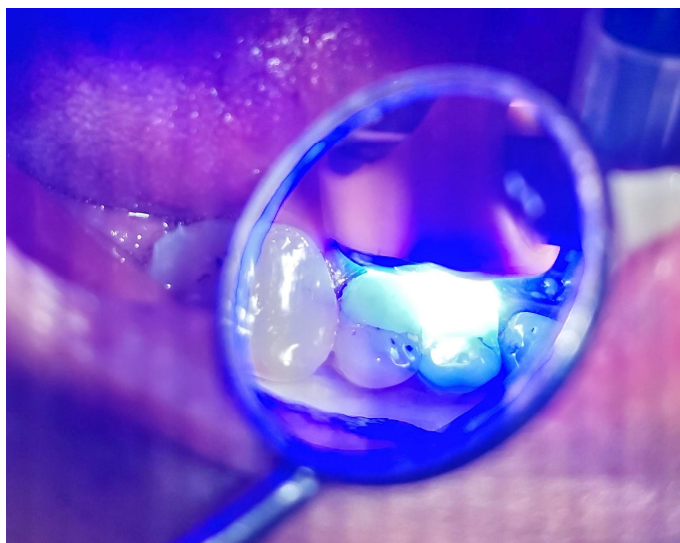### **2.1.2. Klinički pregled i dijagnostički postupci**

Kliničkim pregledom bilo je vidljivo da je zub 16 u infraokluziji u odnosu na zub 15. Uočena je napuklina na distalnoj polovici okluzalne plohe (u centralnoj fisuri) zuba 15 (Slika 1). Zub 15 nije imao karijesnih lezija niti prethodnih restauracija.



Slika 1. Klinički pregled zuba 15

Transiluminacija polimerizacijskim svjetlom je pokazala osvijetljenost jedne polovice zuba (do napukline), dok je druga polovica ostala tamna (Slika 2).



Slika 2. Transiluminacija zuba 15 polimerizacijskim svjetlom

Analizom okluzije utvrđen je prerani dodir zuba 15 s antagonistom u suprotnoj čeljusti.

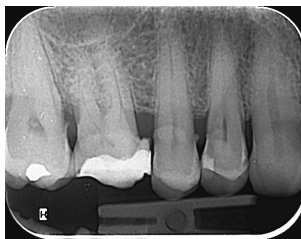
Palpacija periapikalnog područja nije pokazala bolnu osjetljivost.

Zub nije bio perkutorno (pri aksijalnoj i lateralnoj perkusiji) osjetljiv niti bolan.

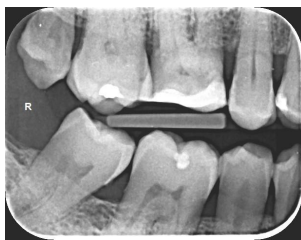Sondiranje parodontnih džepova nije pokazalo vrijednosti veće od 4 mm.

Testiranjem zuba 15 na termičke podražaje (etil-klorid) utvrđena je osjetljivost u granicama normalnih vrijednosti.

Analizom RTG i CBCT snimki nisu uočeni znakovi periapikalnih patoloških promjena (Slika 3,4,5,6).

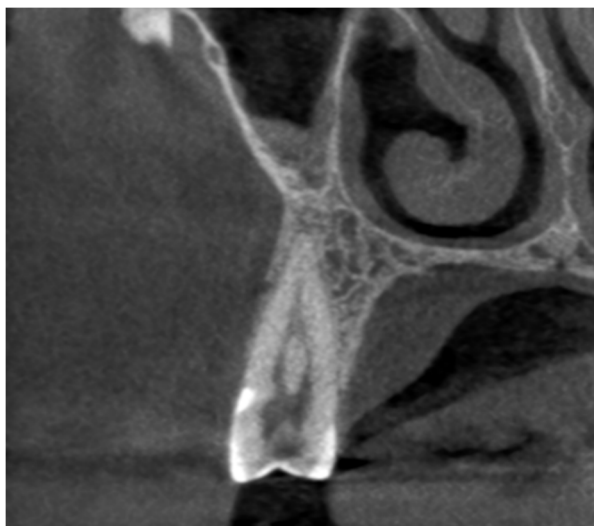


Slika 3. Intraoralni RTG snimak zuba 15

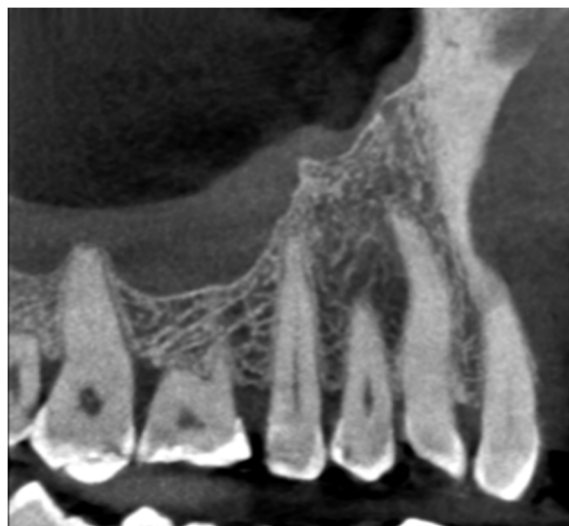

Slika 4. RTG snimak zuba 15 ugrizom u traku





Slika 5. CBCT prikaz zuba 15



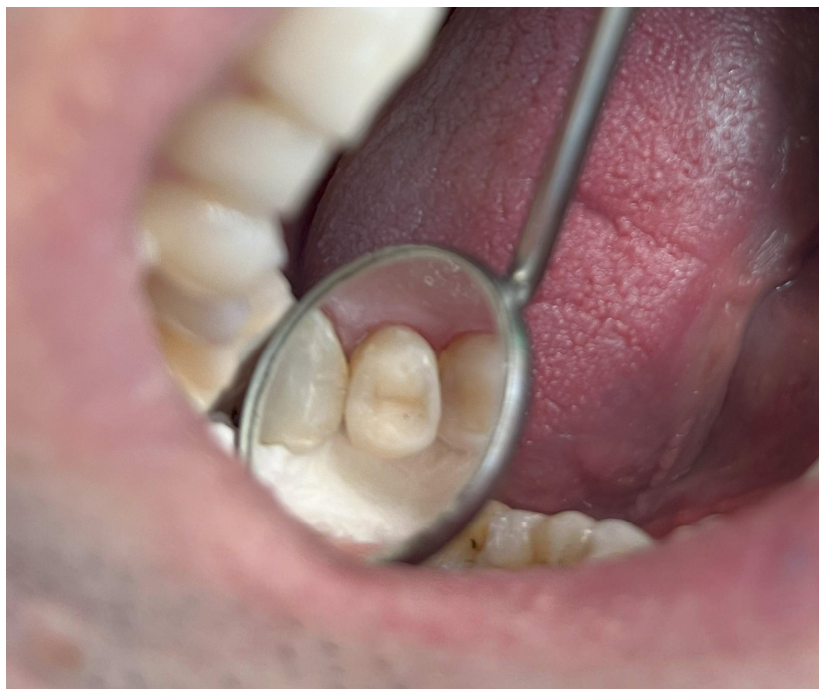
Slika 6. CBCT prikaz zuba 15

### 2.1.3. Dijagnoza

Uz pomoć anamnestičkih podataka i kliničkim pregledom (te na temelju provedenih dijagnostičkih postupaka) postavljena je dijagnoza napuklog zuba. Zub je bio bez patoloških promjena pulpe i periapikalnih tkiva.

### 2.1.4. Terapijski postupci

S obzirom na to da se radilo o zubu koji je intaktan, bez prethodnih restauracija i karijesnih promjena, provedeni su minimalno invazivni terapijski postupci. Stabilizirana je napuklina i spriječeno njezino napredovanje, prekrivanjem okluzalne plohe kompozitnim materijalom i raspoređivanjem okluzalnih sila ravnomjerno na preostalo zubno tkivo (Slika 7).



Slika 7. Izgled konačne kompozitne restauracije

Opsežnije brušenje zuba za *overlay* ili krunicu ugrozilo bi vitalnost pulpe. Uklonjeni su prerani kontakti, a okluzalna ploha prekrivena je kompozitnim materijalom. Na kontrolnom pregledu nakon tjedan dana utvrđeno je da pacijent više ne osjeća bol pri žvakanju i da su simptomi nestali. Testom etil-kloridom je utvrđeno da zub i dalje reagira u granicama normale. Planiran je kontrolni pregled nakon 6 mjeseci, a nakon toga jednom godišnje iduće 4 godine.

## **2.2. Prikaz slučaja 2.**

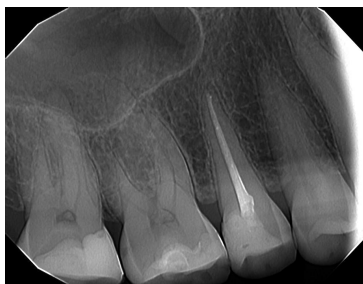Pacijentica (40 g.) se javila u Ordinaciju dentalne medicine Ana Jakšić, dr. med. dent. u srpnju 2023. g. zbog bolova u gornjoj desnoj maksilarnoj regiji, u području molara.

### **2.2.1. Anamneza**

Pacijentica se žalila na bol pri žvakanju. Nije bila u mogućnosti točno odrediti koji zub uzrokuje bol u desnoj maksilarnoj regiji, navela je sumnju na zub 16 i 17. Iz anamneze se saznalo da pacijentica noću škripi zubima.

### **2.2.2. Klinički pregled i dijagnostički postupci**

Klinički su bile vidljive fasete na stražnjim zubima što govori u prilog parafunkcijskim kretnjama. Analizom okluzije je utvrđeno da nema prednjeg vođenja. Zubi 16 i 17 imali su opsežne restauracije. Prilikom palpacije bila je prisutna osjetljivost periapikalnog područja zuba 17. Zub 17 nije reagirao prilikom stimulacije etil-kloridom. Analizom RTG snimke bio je vidljiv dubok ispun na zubu 17 i periapikalno radiolucencija (Slika 8). Bez lokalne anestezije je uklonjen ispun i utvrđena je nekroza pulpe zuba 17.



Slika 8. Intraoralni RTG snimak zuba 17

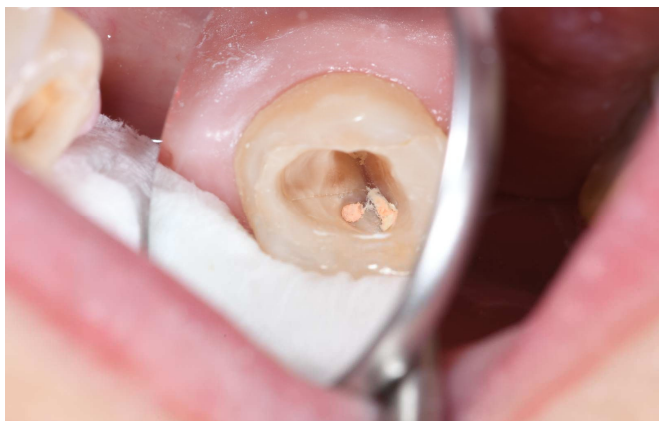### 2.2.3. Dijagnoza

Na temelju anamnestičkih podataka, kliničkim pregledom i provođenjem dijagnostičkih postupaka postavljena je dijagnoza nekroze pulpe.

### 2.2.4. Terapijski postupci

S obzirom na to da je postavljena dijagnoza nekroza pulpe, bilo je indicirano endodontsko liječenje. Korijenski kanali su instrumentirani rotacijskom strojnom tehnikom, Protaper universal, Dentsply Sirona, instrumentima koniciteta 4%.

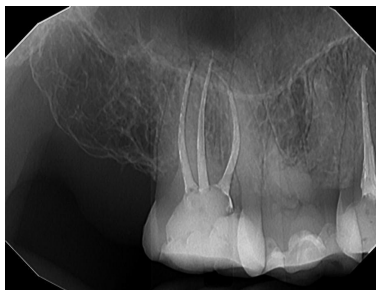
Nakon endodontskog liječenja i pripreme zuba za postendodontsku opskrbu uočena je frakturna linija distalne stijenke (Slika 9).



Slika 9. Napuklina distalne stijenke zuba 17

Kvržice zuba su reducirane 2 mm. Na ulaze u korijenske kanale do dubine od 2 mm stavljen je pečat od vlaknima ojačanog kompozitnog materijala (*Everx Posterior, Dentsply Sirona*), kako bi se izbjeglo mikropropuštanje i kontaminacija korijenskih kanala bakterijama iz napukline. Vlaknima ojačani kompoziti pružaju veću otpornost na frakturu i po svojim svojstvima su pogodni kao *core* materijal pri postendodontskoj opskrbi zuba.

Zub je opskrbljen kompozitnim ispunom uz prekrivanje kvržica kako ispun ne bi djelovao kao klin na preostalo zubno tkivo i kako bi se opterećenje optimalno prenosilo na preostalo zubno tkivo. Pacijentici je objašnjeno da je upitna dugoročna prognoza zuba te da bi se izgledi poboljšali fiksnom protetskom sanacijom, odnosno izradom krunice. Pacijentica se tada unatoč detaljnom objašnjenju nije odlučila na takav terapijski postupak. Izrađena je stabilizacijska udlaga. Nakon 3 mjeseca učinjen je kontrolni pregled. Pacijentica povremeno i dalje osjeća nelagodu u zubu 17, ali na RTG snimku nema periapikalnih patoloških promjena (Slika 10).



Slika 10. Intraoralni RTG snimak 17 nakon 6 mj.

Sljedeća preporuka je kontrolni pregled nakon 6 mjeseci, te nakon toga jednom godišnje kroz 4 godine. U planu je izrada krunice kao konačne restauracije.



Napukline i frakture zuba koje nisu traumatske gotovo se isključivo pojavljuju kod odrasle populacije, između 30. i 60. godine života. S povećanjem životne dobi zubi imaju više opsežnih restauracija, a također zbog gubitka vođenja okluzije u prednjim zubima dolazi do djelovanja nepovoljnih lateralnih okluzalnih sila na stražnje zube. Okluzija se mijenja i uslijed gubitka pojedinih zuba i trošenja zubnih ploha preostalih zuba (25). Veća je incidencija napuklina i fraktura u populaciji koja je starija, s većim brojem preostalih zuba (103). Najčešće su zahvaćeni donji molari, zatim gornji premolari i molari. Donji prvi molar je najčešće zahvaćen, a razlog tome je voluminozna palatinalna kvržica gornjeg prvog molara koja kao klin okludira s centralnom fisurom donjeg molara i može dovesti do nastanka napukline (30). Češće se lome nefunkcijske kvržice nego funkcijske (37). Nefunkcijske kvržice bolje podnose štetno vlačno opterećenje, te funkcijske bolje podnose povoljnije tlačno opterećenje (18,79). Napukline i frakture zahvaćaju zube s (opsežnim) restauracijama, ali i intaktne zube, bez karijesa i restauracija (32,104,105).

Etiologija napuklina i fraktura zuba netraumatskog porijekla je multifaktorijalna. Važno je poznavati čimbenike rizika za njihov nastanak jer se jedino tako mogu prevenirati ili ako nastanu, što ranije provesti odgovarajući dijagnostički i terapijski postupci (106). Svi čimbenici koji smanjuju otpornost zubnog tkiva na okluzalne sile, kao i svi oni koji povećavaju opterećenost zuba, utječu na nastanak napuklina (107). Mogu se podijeliti na jatrogene i nejatrogene (108), a njihov učinak je najčešće kumulativan.

Nejatrogeni čimbenici su: dob, oralne navike te struktura i anatomija zuba. Dob je jedan od najvažnijih čimbenika za nastanak napuklina i fraktura zuba. Istraživanja pokazuju da se češće javljaju iznad 40. godine života (109). Starenjem dolazi do zamora tvrdih zubnih tkiva te ona postaju krhkija i lomljivija zbog smanjenja elastičnosti dentina (110). Kada sile koje djeluju na zube prijeđu granicu elastičnosti dentina, nastaje napuklina (26). S dobi se povećava i gustoća minerala cakline te se smanjuje udio proteinskog matriksa u caklini (111). Oralne navike, kao što su cikličke promjene temperature (prilikom uzimanja hrane i pića) (112), dugotrajno žvakanje na



jednu stranu, parafunkcijske kretnje (škripanje i stiskanje zubi noću), traumatska okluzija te konzumiranje tvrde hrane (26) također pridonose razvoju napukline. Anatomske karakteristike, razvojni poremećaji zuba, voluminozni pulpni prostori (110), visoke, strme kvržice i inklinacija krune su još neki čimbenici koji utječu na nastanak napuklina zuba (113,114).

Odontogeno jatrogeni čimbenici koji utječu na nastanak napukline su: zračenje u području glave, restaurativni postupci i endodontsko liječenje zuba. Zračenje glave uzrokuje promjene u strukturi zuba i sastavu proteina te caklina postaje porozna na zubnom vratu (36,115). Smanjuje se količina sline uslijed oštećenja tkiva žlijezda slinovnica, caklina postaje krhkija, smanjuje se otpornost zuba na lom, količina organske tvari na CDS-u, te posljedično tome zbog dehidracije se smanjuje čvrstoća spoja cakline i dentina (116,117). Opsežne restauracije (118), parapulpni kolčići, amalgamski ispuni (90) te nepotrebno uklanjanje tvrdog zubnog tkiva prilikom preparacije kaviteta (119) također povećavaju rizik za nastanak napukline. Zbog razlike u koeficijentu termičke ekspanzije zuba i metalnih restauracija dolazi do nepovoljne preraspodjele sila koje uzrokuju nastanak napuklina u zubu (119). Endodontsko liječenje zuba također oslabljuje zubno tkivo. Dolazi do stresa u dentinu uslijed kontakta instrumenta sa stijenkama korijenskih kanala (120). Čimbenici koji povećavaju rizik za vertikalnu frakturu korijena su: preopsežno širenje korijenskih kanala, korištenje visokih koncentracija natrijevog hipoklorita prilikom ispiranja korijenskih kanala, upotreba prevelikih sila prilikom kondenzacije punjenja, postavljanje intrakanalnih nadogradnji (121–124).

Napukline se najčešće razvijaju polako, kroz dulji period, a rezultat su kumulativnog učinka različitih čimbenika. Do trenutka kada postanu vidljive prolaze kroz tri faze: inicijacija, propagacija i manifestacija. Nakon faze inicijacije, mogu dugo biti asimptomatske. Postaju simptomatske propagacijom, koja je često potaknuta parafunkcijskim navikama (13,125), okluzalnim stresom, cikličkim promjenama temperature. Nakraju dolazi do manifestacije zbog kolonizacije bakterija i bakterijskog biofilma (4). Napuklina može zahvatiti dentin bez zahvaćanja cakline. Postojanje napukline u caklini ne mora nužno značiti da je zahvaćen dentin (13). Dentin je tvrde i rezilijentne

konzistencije te pruža otpor propagaciji pukotine, formiranjem mikro-pukotina uzduž glavne napukline, radi neutralizacije stresa. Intertubularni kolagen također pruža otpor propagaciji napukline (126). Zub s napuklinom može dugo biti u funkciji bez uklanjanja iste. Cikličko opterećenje zuba je štetnije nego statičko, pa je zato kod bruksizma veća vjerojatnost napredovanja napukline nego kod stiskanja zubi (127). Hidratacija dentina ublažava širenje napukline pa je kod endodontski liječenih zuba veća vjerojatnost napredovanja napukline (126).

S obzirom na smjer, napukline i frakture mogu biti kose ili vertikalne. Također mogu biti potpune ili nepotpune (3). Infrakcije cakline i napukline zuba su uvijek nepotpune frakture, razdvojeni fragmenti zuba su potpune frakture, a fraktura kvržice i vertikalna fraktura korijena mogu biti potpune ili nepotpune (2). Napukline i frakture zuba s vitalnom pulpom su najčešće meziodistalnog smjera (32), zahvaćaju jedan ili oba marginalna grebena. Što su bliže centralnoj fisuri, veća je vjerojatnost da će zahvatiti pulpu s posljedičnom pojavom patoloških promjena u pulpi i periapikalnim tkivima (2).

Kasna dijagnoza dovodi do propagacije napukline, bakterijske kolonizacije i infekcije pulpe, uzrokujući patološke promjene pulpe i parodontnog tkiva, što je najčešći uzrok gubitka takvih zuba (4,128–131). Rana dijagnoza i terapija važne su zbog smanjenja i uklanjanja simptoma, uspostave funkcije i poboljšanja prognoze napuklih zuba (12,13). Kada se postavi dijagnoza pukotine, teško je i uglavnom nemoguće odrediti dubinu do koje ona seže u zubno tkivo. Postoje istraživanja koja su pokazala mogućnost dijagnosticiranja i određivanja dubine pukotine u laboratorijskim uvjetima (132). Ni jedna od tih metoda nije primjenjiva u (svakodnevnoj) kliničkoj praksi

Mikrokomputorizirana tomografija (Micro CT) ima visoku rezoluciju te može prikazati napuklinu širine nekoliko desetina do desetine mikrona i razlikovati caklinu od dentina (52,133). Zlatni je standard za detekciju napuklina zuba u *in vitro* istraživanjima (134,135). Nije primjerena za

kliničku primjenu zbog visoke radijacijske doze koja je u suprotnosti s principom ALARA (136,137).

Optička koherentna tomografija (Swept-source optical coherence tomography, SS-OCT) je neinvazivna *imaging* metoda te služi za detekciju napuklina i karijesa cakline u ranoj fazi. Koristi valne duljine 1310 nm, blizu infracrvenog spektra. Daje poprečne snimke visoke rezolucije unutarnjih bioloških struktura (28). Istraživanje je pokazalo da je dijagnostička točnost ove metode bolja od one CT-a, FOTI i vizualne inspekcije. Imai i sur. izvještavaju o optičkoj koherentnoj tomografiji kao metodi za prikaz napuklina u caklini do dubine od 3 mm, ali ne i onih dubljih koje uzrokuju kliničke simptome (134,138–141). Metoda uzima dosta vremena i zahtijeva imobilizaciju pacijenta tijekom snimanja. U slučaju pomaka slika je lošije kvalitete zbog nastanka artefakata (142,143).

Magnetska rezonanca (Magnetic Resonance Imaging, MRI) je metoda za prikazivanje mekih tkiva. Zadnjih se godina koristi za dijagnostiku patoloških promjena zubnih tkiva (137,144,145). Tvrdo zubno tkivo ima nisku gustoću vodika, malo vezane vode te kratko vrijeme relaksacije, koje je uzrok slabom signalu koje prikazuje zubno tkivo na MRI-ju. Kod dijagnostike napukline zuba, zbog prisutnosti vode u napuklini dolazi do stvaranja kontrasta između napukline i zubnog tkiva zbog toga što je koncentracija vode u pukotini barem pet puta veća od one u dentinu te napuklina postaje vidljiva (146). Nedostatci su: MRI traje dugo, zahtijeva mirnog pacijenta te zbog pojave artefakta u slučaju pomaka slika može biti nejasna. Nedostatak je i visoka cijena pretrage (147).

Kvantitativna svjetlom inducirana fluorescencija (Quantitative light induced fluorescence, QLF) je metoda za dijagnostiku zubnog karijesa i zubnog plaka (148). Neki su je istraživači upotrijebili za detekciju napuklina zuba. Poboljšani sistem koristi maksimalnu vrijednost smanjenja fluorescencije za procjenu dubine napukline. Rezultati pokazuju da se fluorescencija smanjuje s dubinom napukline. Jun i sur. su upotrijebili kvantitativnu laserom induciranu fluorescenciju (QLF) za detekciju napuklina samo u caklini (96,149).

Infracrvena transiluminacija (Near-infrared imaging transillumination) je metoda koja služi za prikaz caklinskih napuklina (38,140,150). Korištenje svjetla valnih duljina 1300– 1700 nm blizu

infracrvenog spektra omogućava prikaz kontrasta cakline i dentina (151). Prednost ove metode je brzina snimanja. Za detekciju frakture ključan je smjer svjetla, a snimanje pod kutom daje bolji kontrast nego paralelna ekspozicija. Ova metoda prikaza napuklina ne može razlikovati vrste napukline niti odrediti točnu dubinu napukline (120).

Ultrazvuk prodire u tvrda tkiva i nema ionizirajućeg zračenja (106). Tradicionalni ultrazvuk je metoda koja zahtijeva kontakt s područjem pregleda; zbog dimenzija zuba i malenog područja pregleda nije primjenjiv za zube (152).

Infracrvenu termografiju upotrijebio je Matshushita -Tokugawa za detekciju napuklina, ali samo do širine 4– 35,5 mikrometara; kada je širina veća od 42 mikrometara, ograničena, je vidljivost (153). Kada se infracrveni 810 nm diodni laser primijeni na zub sa simptomima napukline, pacijent osjeća oštru bol, rjeđe tupu, zbog energije snopa lasera koja uzrokuje iritaciju pulpe (29).

#### **4. ZAKLJUČAK**

S obzirom na etiološke čimbenike koji ih uzrokuju, prije svega stres i parafunkcijske kretnje, te s obzirom na porast učestalosti s dobi, napukline i frakture zuba su problematika s kojom se doktori dentalne medicine sve češće susreću u svakodnevnoj praksi. Napukline zuba mogu dugo ostati asimptomatske te prolaziti neprimijećene. Pacijenti se obično javljaju u ordinaciju dentalne medicine kada osjete prve simptome: bol pri žvakanju tvrde ili vlaknaste hrane, ponekad izraženiju pri otpuštanju zagriža te bol potaknutu termičkim podražajima (prilikom konzumacije hladnih i/ili slatkih pića ili hrane). S vremenom dolazi napredovanja napukline prema pulpi i/ili parodontnom tkivu s posljedičnom kolonizacijom napukline bakterijama. Simptomi mogu biti različiti (ovisno o statusu zubne pulpe i periapikalnih tkiva). S obzirom na to da se često pojavljuju na intaktnim zubima, bez prethodnih restauracija i karijesa, postavljanje dijagnoze može biti otežano i dugotrajno što s vremenom postaje frustrirajuće za pacijenta, ali i za doktora dentalne medicine. Što se kasnije ustanovi postojanje napukline, kasnije će se provesti odgovarajući terapijski postupci. Pacijenti žele što dulje zadržati svoje zube te očekuju od doktora dentalne medicine da provede terapijske postupke kojima će zubi ostati u funkciji i bez simptoma. Doktori dentalne medicine trebali bi biti educirani o dijagnostičkim postupcima i terapijskim mogućnostima kod napuklih zuba. Pritom je najvažnije pacijenta informirati o tome da je zub kompromitiran i upitne prognoze. Ipak, takvi zubi nisu beznadni kako se ranije mislilo. Što se prije dijagnosticira, veća je stopa preživljenja zuba, osobito ako se odmah opskrbi trajnom restauracijom, po mogućnosti krunicom. Ako simptomi perzistiraju, ako nastane ireverzibilni pulpitis ili nekroza pulpe, endodontsko liječenje može se provesti kroz krunicu. Nema univerzalnog terapijskog postupka za sve zube s napuklinama i frakturama. Dok je kod zuba s opsežnim restauracijama relativno lako donijeti odluku o postavljanju krunice kao trajne restauracije (iako pacijenti ponekad ne žele uložiti financijska sredstva u zub s upitnom prognozom), kod intaktnih zuba je potrebno sačuvati što više zubnog tkiva i naći terapijske postupke kojima je cilj očuvanje vitaliteta pulpe, ali i zaustavljanje napredovanja napukline. U tu se svrhu u literaturi sve više spominje direktni kompozitni splint kao dio minimalno invazivnog postupka, u svrhu dobivanja prostora za materijal za konačnu restauraciju, koja se postavlja bez preparacije zuba. U literaturi je prikazan niz terapijskih mogućnosti te je potrebno u dogovoru s pacijentom donijeti odluku o provođenju istih. S obzirom

na postojeće mogućnosti restauracije zuba te stanje pulpe i periapikalnih tkiva, za svakog je pacijenta potrebno izraditi individualni plan terapije.

#### **4. LITERATURA**



1. Ingle JI, Bakland LK, Baumgartner JC. *Ingle's Endodontics* 6. 6.izd. Hamilton, ON, Maidenhead: BC Decker; 2008. 1555 p.
2. Rivera EM, Walton RE. Cracking the cracked tooth code: Detection and treatment of various longitudinal tooth fractures. *Colleagues for Excellence, Newsletter, Summer*. 2008;2:2–7.
3. Silvestri AR, Singh I. Treatment rationale of fractured posterior teeth. *J Am Dent Assoc*. 1978 Nov;97(5):806–10.
4. Ricucci D, Siqueira JF, Loghin S, Berman LH. The cracked tooth: histopathologic and histobacteriologic aspects. *J Endod*. 2015 Mar;41(3):343–52.
5. Dutner JM, Herold RW, Wilson JP, Bunting ME, Bullock JS, Dunham DD, et al. Fracture necrosis: A risk indicator for tooth loss. *J Am Dent Assoc*. 2020 Jun;151(6):454–63.
6. Davis MC, Shariff SS. Success and Survival of Endodontically Treated Cracked Teeth with Radicular Extensions: A 2- to 4-year Prospective Cohort. *J Endod*. 2019 Jul;45(7):848–55.
7. Kang SH, Kim BS, Kim Y. Cracked Teeth: Distribution, Characteristics, and Survival after Root Canal Treatment. *J Endod*. 2016 Apr;42(4):557–62.
8. Sim IGB, Lim TS, Krishnaswamy G, Chen NN. Decision Making for Retention of Endodontically Treated Posterior Cracked Teeth: A 5-year Follow-up Study. *J Endod*. 2016 Feb;42(2):225–9.
9. Leong DJX, de Souza NN, Sultana R, Yap AU. Outcomes of endodontically treated cracked teeth: a systematic review and meta-analysis. *Clin Oral Investig*. 2020 Jan;24(1):465–73.
10. Gibbs JW. Cuspal fracture odontalgia. *Dent Dig*. 1954;60:158–60.
11. Ritchey B, Mendenhall R, GJ, Orban B. Pulpitis resulting from incomplete tooth fracture. *Oral Surg Oral Med Oral Pathol*. 1957 Jun;10(6):665–70.

12. Cameron CE. Cracked-tooth syndrome. *J Am Dent Assoc.* 1964 Mar;68:405–11.
13. Ellis SG. Incomplete tooth fracture--proposal for a new definition. *Br Dent J.* 2001 Apr 28;190(8):424–8.
14. Bailey O, Whitworth J. Cracked tooth syndrome diagnosis part 1: integrating the old with the new. *Dental Update.* 2020 Jun 2;47:494–9.
15. Kahler B, Moule A, Stenzel D. Bacterial contamination of cracks in symptomatic vital teeth. *Aust Endod J.* 2000 Dec;26(3):115–8.
16. Yang SE, Jo AR, Lee HJ, Kim SY. Analysis of the characteristics of cracked teeth and evaluation of pulp status according to periodontal probing depth. *BMC Oral Health.* 2017 Nov 28;17(1):135.
17. Brännström M, Aström A. The hydrodynamics of the dentine; its possible relationship to dentinal pain. *Int Dent J.* 1972 Jun;22(2):219–27.
18. Stanley HR. The cracked tooth syndrome. *J Am Acad Gold Foil Oper.* 1968 Sep;11(2):36–47.
19. Zidane B. Recent Advances in the Diagnosis of Enamel Cracks: A Narrative Review. *Diagnostics (Basel).* 2022 Aug 22;12(8):2027.
20. Sadasiva K, Ramalingam S, Rajaram K, Meiyappan A. Cracked tooth syndrome: A report of three cases. *J Pharm Bioallied Sci.* 2015 Aug;7(Suppl 2):S700-703.
21. Alkhalifah S, Alkandari H, Sharma PN, Moule AJ. Treatment of Cracked Teeth. *J Endod.* 2017 Sep;43(9):1579–86.

22. Opdam NJM, Roeters JJM, Loomans BAC, Bronkhorst EM. Seven-year clinical evaluation of painful cracked teeth restored with a direct composite restoration. *J Endod.* 2008 Jul;34(7):808–11.
23. Mathew S, Thangavel B, Mathew CA, Kailasam S, Kumaravadivel K, Das A. Diagnosis of cracked tooth syndrome. *J Pharm Bioallied Sci.* 2012 Aug;4(Suppl 2):S242-244.
24. Lubisich EB, Hilton TJ, Ferracane J, Northwest Precedent. Cracked teeth: a review of the literature. *J Esthet Restor Dent.* 2010 Jun;22(3):158–67.
25. Banerji S, Mehta SB, Millar BJ. The management of cracked tooth syndrome in dental practice. *Br Dent J.* 2017 May 12;222(9):659–66.
26. Banerji S, Mehta SB, Millar BJ. Cracked tooth syndrome. Part 1: aetiology and diagnosis. *Br Dent J.* 2010 May 22;208(10):459–63.
27. Kontakiotis EG, Filippatos CG, Stefopoulos S, Tzanetakis GN. A prospective study of the incidence of asymptomatic pulp necrosis following crown preparation. *Int Endod J.* 2015 Jun;48(6):512–7.
28. Alley BS, Kitchens GG, Alley LW, Eleazer PD. A comparison of survival of teeth following endodontic treatment performed by general dentists or by specialists. *Oral Surg Oral Med Oral Pathol Oral Radiol Endod.* 2004 Jul;98(1):115–8.
29. Sapra A, Darbar A, George R. Laser-assisted diagnosis of symptomatic cracks in teeth with cracked tooth: A 4-year in-vivo follow-up study. *Aust Endod J.* 2020 Aug;46(2):197–203.
30. Banerji S, Mehta SB, Kamran T, Kalakonda M, Millar BJ. A multi-centred clinical audit to describe the efficacy of direct supra-coronal splinting--a minimally invasive approach to the management of cracked tooth syndrome. *J Dent.* 2014 Jul;42(7):862–71.

31. Lee TY, Yang SE, Kim HM, Kye MJ. Characteristics, Treatment, and Prognosis of Cracked Teeth: A Comparison with Data from 10 Years Ago. *Eur J Dent.* 2021 Oct;15(4):694–701.
32. Kim SY, Kim SH, Cho SB, Lee GO, Yang SE. Different treatment protocols for different pulpal and periapical diagnoses of 72 cracked teeth. *J Endod.* 2013 Apr;39(4):449–52.
33. Griffin JD. Efficient, conservative treatment of symptomatic cracked teeth. *Compend Contin Educ Dent.* 2006 Feb;27(2):93–102; quiz 103, 112.
34. Liewehr FR. An inexpensive device for transillumination. *J Endod.* 2001 Feb;27(2):130–1.
35. Pitts DL, Natkin E. Diagnosis and treatment of vertical root fractures. *J Endod.* 1983 Aug;9(8):338–46.
36. Madrid CC, de Pauli Paglioni M, Line SR, Vasconcelos KG, Brandão TB, Lopes MA, et al. Structural Analysis of Enamel in Teeth from Head-and-Neck Cancer Patients Who Underwent Radiotherapy. *Caries Res.* 2017;51(2):119–28.
37. Wright HM, Loushine RJ, Weller RN, Kimbrough WF, Waller J, Pashley DH. Identification of resected root-end dentinal cracks: a comparative study of transillumination and dyes. *J Endod.* 2004 Oct;30(10):712–5.
38. Fried WA, Simon JC, Lucas S, Chan KH, Darling CL, Staninec M, et al. Near-IR imaging of cracks in teeth. *Proc SPIE Int Soc Opt Eng.* 2014 Feb 18;8929:89290Q.
39. Staninec M, Lee C, Darling CL, Fried D. In vivo near-IR imaging of approximal dental decay at 1,310 nm. *Lasers Surg Med.* 2010 Apr;42(4):292–8.
40. Banerji S, Mehta SB, Millar BJ. Cracked tooth syndrome. Part 2: restorative options for the management of cracked tooth syndrome. *Br Dent J.* 2010 Jun;208(11):503–14.
41. Batalha-Silva S, Gondo R, Stolf SC, Baratieri LN. Cracked tooth syndrome in an unrestored maxillary premolar: a case report. *Oper Dent.* 2014;39(5):460–8.

42. Sheets CG, Stewart DL, Wu JC, Earthman JC. An in vitro comparison of quantitative percussion diagnostics with a standard technique for determining the presence of cracks in natural teeth. *J Prosthet Dent.* 2014 Aug;112(2):267–75.
43. Sheets CG, Wu JC, Earthman JC. Quantitative percussion diagnostics as an indicator of the level of the structural pathology of teeth: Retrospective follow-up investigation of high-risk sites that remained pathological after restorative treatment. *J Prosthet Dent.* 2018 Jun;119(6):928–34.
44. Wang S, Xu Y, Shen Z, Wang L, Qiao F, Zhang X, et al. The Extent of the Crack on Artificial Simulation Models with CBCT and Periapical Radiography. *PLoS One.* 2017;12(1):e0169150.
45. Kalyan Chakravarthy PV, Telang LA, Nerali J, Telang A. Cracked tooth: a report of two cases and role of cone beam computed tomography in diagnosis. *Case Rep Dent.* 2012;2012:525364.
46. Abdinian M, Razavian H, Jenabi N. In Vitro Comparison of Cone Beam Computed Tomography with Digital Periapical Radiography for Detection of Vertical Root Fracture in Posterior Teeth. *J Dent (Shiraz).* 2016 Jun;17(2):84–90.
47. Edlund M, Nair MK, Nair UP. Detection of vertical root fractures by using cone-beam computed tomography: a clinical study. *J Endod.* 2011 Jun;37(6):768–72.
48. Kositbowornchai S, Nuansakul R, Sikram S, Sinahawattana S, Saengmontri S. Root fracture detection: a comparison of direct digital radiography with conventional radiography. *Dentomaxillofac Radiol.* 2001 Mar;30(2):106–9.
49. Hassan B, Metska ME, Ozok AR, van der Stelt P, Wesselink PR. Detection of vertical root fractures in endodontically treated teeth by a cone beam computed tomography scan. *J Endod.* 2009 May;35(5):719–22.

50. Yuan M, Gao AT, Wang TM, Liang JH, Aihemati GB, Cao Y, et al. Using Meglumine Diatrizoate to improve the accuracy of diagnosis of cracked teeth on Cone-beam CT images. *Int Endod J.* 2020 May;53(5):709–14.
51. Schuurmans TJ, Nixdorf DR, Idiyatullin DS, Law AS, Barsness BD, Roach SH, et al. Accuracy and Reliability of Root Crack and Fracture Detection in Teeth Using Magnetic Resonance Imaging. *J Endod.* 2019 Jun;45(6):750-755.e2.
52. Landrigan MD, Flatley JC, Turnbull TL, Kruzic JJ, Ferracane JL, Hilton TJ, et al. Detection of dentinal cracks using contrast-enhanced micro-computed tomography. *J Mech Behav Biomed Mater.* 2010 Feb;3(2):223–7.
53. Liebenberg WH. Partial coverage indirect tooth-colored restorations: steps to clinical success. *Am J Dent.* 1999 Aug;12(4):201–8.
54. Bailey O. Cracked Tooth Syndrome Management Part 2: Integrating the Old with the New. *Dent Update.* 2020 Jul 2;47(7):570–82.
55. Trushkowsky R. Restoration of a cracked tooth with a bonded amalgam. *Quintessence Int.* 1991 May;22(5):397–400.
56. Agar JR, Weller RN. Occlusal adjustment for initial treatment and prevention of the cracked tooth syndrome. *J Prosthet Dent.* 1988 Aug;60(2):145–7.
57. Saunders WP, Saunders EM. Prevalence of periradicular periodontitis associated with crowned teeth in an adult Scottish subpopulation. *Br Dent J.* 1998 Aug 8;185(3):137–40.
58. Cheung GSP, Lai SCN, Ng RPY. Fate of vital pulps beneath a metal-ceramic crown or a bridge retainer. *Int Endod J.* 2005 Aug;38(8):521–30.
59. Forster A, Braunitzer G, Tóth M, Szabó BP, Fráter M. In Vitro Fracture Resistance of Adhesively Restored Molar Teeth with Different MOD Cavity Dimensions. *J Prosthodont.* 2019 Jan;28(1):e325–31.

60. Abou-Rass M. Crack lines: the precursors of tooth fractures - their diagnosis and treatment. *Quintessence Int Dent Dig.* 1983 Apr;14(4):437–47.
61. Liu HH, Sidhu SK. Cracked teeth--treatment rationale and case management: case reports. *Quintessence Int.* 1995 Jul;26(7):485–92.
62. Abbott P, Leow N. Predictable management of cracked teeth with reversible pulpitis. *Aust Dent J.* 2009 Dec;54(4):306–15.
63. Ito K, Nanba K, Akashi T, Murai S. Incomplete fractures in intact bilateral maxillary first molars: a case report. *Quintessence Int.* 1998 Apr;29(4):243–8.
64. Soares de Toubes KM, Moreira Maia L, Cota Goulart L, de Freitas Teixeira T, Silva NRFA, Isaías Seraidarian P, et al. Optimization of Results for Cracked Teeth Using CAD-CAM System: A Case Series. *Iran Endod J.* 2020;15(1):57–63.
65. Krell KV, Rivera EM. A six year evaluation of cracked teeth diagnosed with reversible pulpitis: treatment and prognosis. *J Endod.* 2007 Dec;33(12):1405–7.
66. Michaelson PL. A novel treatment for propagated crown fractures. *J Endod.* 2015 Jan;41(1):130–4.
67. Michaelson PL. Long-term Evaluation of Fracture Removal Treatment for Propagated Crown Fractures. *J Endod.* 2017 Jul;43(7):1214–7.
68. Panahandeh N, Torabzadeh H, Ziaee N, Mahdian M, Tootiaee B, Ghasemi A. The Effect of Composite Thickness on the Stress Distribution Pattern of Restored Premolar Teeth with Cusp Reduction. *J Prosthodont.* 2017 Jul;26(5):440–5.
69. Lee MR, Cho BH, Son HH, Um CM, Lee IB. Influence of cavity dimension and restoration methods on the cusp deflection of premolars in composite restoration. *Dent Mater.* 2007 Mar;23(3):288–95.

70. Feilzer AJ, De Gee AJ, Davidson CL. Setting stress in composite resin in relation to configuration of the restoration. *J Dent Res.* 1987 Nov;66(11):1636–9.
71. Clark D, Khademi J. Modern molar endodontic access and directed dentin conservation. *Dent Clin North Am.* 2010 Apr;54(2):249–73.
72. Lertchirakarn V, Palamara JEA, Messer HH. Patterns of vertical root fracture: factors affecting stress distribution in the root canal. *J Endod.* 2003 Aug;29(8):523–8.
73. Mitov G, Anastassova-Yoshida Y, Nothdurft FP, von See C, Pospiech P. Influence of the preparation design and artificial aging on the fracture resistance of monolithic zirconia crowns. *J Adv Prosthodont.* 2016 Feb;8(1):30–6.
74. Majd B, Majd H, Porter JA, Romberg E, Arola D. Degradation in the fatigue strength of dentin by diamond bur preparations: Importance of cutting direction. *J Biomed Mater Res B Appl Biomater.* 2016 Jan;104(1):39–49.
75. Mujdeci A, Gokay O. The effect of airborne-particle abrasion on the shear bond strength of four restorative materials to enamel and dentin. *J Prosthet Dent.* 2004 Sep;92(3):245–9.
76. Rosatto CMP, Bicalho AA, Veríssimo C, Bragança GF, Rodrigues MP, Tantbirojn D, et al. Mechanical properties, shrinkage stress, cuspal strain and fracture resistance of molars restored with bulk-fill composites and incremental filling technique. *J Dent.* 2015 Dec;43(12):1519–28.
77. Ehrmann EH, Tyas MJ. Cracked tooth syndrome: diagnosis, treatment and correlation between symptoms and post-extraction findings. *Aust Dent J.* 1990 Apr;35(2):105–12.
78. Homewood CI. Cracked tooth syndrome--incidence, clinical findings and treatment. *Aust Dent J.* 1998 Aug;43(4):217–22.
79. Davis R, Overton JD. Efficacy of bonded and nonbonded amalgam in the treatment of teeth with incomplete fractures. *J Am Dent Assoc.* 2000 Apr;131(4):469–78.



80. Bergenholtz G, Cox CF, Loesche WJ, Syed SA. Bacterial leakage around dental restorations: its effect on the dental pulp. *J Oral Pathol.* 1982 Dec;11(6):439–50.
81. Warfvinge J, Bergenholtz G. Healing capacity of human and monkey dental pulps following experimentally-induced pulpitis. *Endod Dent Traumatol.* 1986 Dec;2(6):256–62.
82. Wu S, Lew HP, Chen NN. Incidence of Pulpal Complications after Diagnosis of Vital Cracked Teeth. *J Endod.* 2019 May;45(5):521–5.
83. Guthrie RC, DiFiore PM. Treating the cracked tooth with a full crown. *J Am Dent Assoc.* 1991 Sep;122(9):71–3.
84. de Toubes KMS, Soares CJ, Soares RV, Côrtes MI de S, Tonelli SQ, Bruzinga FFB, et al. The Correlation of Crack Lines and Definitive Restorations with the Survival and Success Rates of Cracked Teeth: A Long-term Retrospective Clinical Study. *J Endod.* 2022 Feb;48(2):190–9.
85. Ehrmann EH. The use of stainless steel bands in posterior endodontics. *Aust Dent J.* 1968 Dec;13(6):418–21.
86. Lee J, Kim S, Kim E, Kim KH, Kim ST, Jeong Choi Y. Survival and prognostic factors of managing cracked teeth with reversible pulpitis: A 1- to 4-year prospective cohort study. *Int Endod J.* 2021 Oct;54(10):1727–37.
87. Kakka A, Gavriil D, Whitworth J. Treatment of cracked teeth: A comprehensive narrative review. *Clin Exp Dent Res.* 2022 Oct;8(5):1218–48.
88. Liao WC, Tsai YL, Chen KL, Blicher B, Chang SH, Yeung SY, et al. Cracked teeth: Distribution and survival at 6 months, 1 year and 2 years after treatment. *J Formos Med Assoc.* 2022 Jan;121(1 Pt 2):247–57.
89. Lu Y, Wu N, Ma B, Qin F. Effect of Root Canal Therapy Combined with Full Crown Restoration on the Level of Inflammatory Factors and Chewing Function in Patients with

Cracked Teeth and Chronic Pulpitis. *Evid Based Complement Alternat Med.* 2021;2021:3299349.

90. Chen YT, Hsu TY, Liu H, Chogle S. Factors Related to the Outcomes of Cracked Teeth after Endodontic Treatment. *J Endod.* 2021 Feb;47(2):215–20.
91. Krell KV, Caplan DJ. 12-month Success of Cracked Teeth Treated with Orthograde Root Canal Treatment. *J Endod.* 2018 Apr;44(4):543–8.
92. Nguyen Thi W, Jansson L. Survival rate after endodontic treatment in general dentistry for cracked teeth with different coronal restorations. *Acta Odontol Scand.* 2021 May;79(4):256–61.
93. Mahgoli HA, Arshad M, Rasouli K. Restoration of endodontically treated cracked maxillary teeth: A case series. *Clin Case Rep.* 2019 Oct;7(10):1951–6.
94. Malentacca A, Zaccheo F, Scialanca M, Fordellone F, Rupe C, Lajolo C. Repair of teeth with cracks in crowns and roots: An observational clinical study. *Int Endod J.* 2021 Oct;54(10):1738–53.
95. Gutmann JL, Rakusin H. Endodontic and restorative management of incompletely fractured molar teeth. *Int Endod J.* 1994 Nov;27(6):343–8.
96. Jun MK, Park SW, Lee ES, Kim BR, Kim BI. Diagnosis and management of cracked tooth by quantitative light-induced fluorescence technology. *Photodiagnosis Photodyn Ther.* 2019 Jun;26:324–6.
97. Fawzy M, Alhadainy HA, Salah-Uddin M, Abdulrab S. Management of cracked tooth using simvastatin as intracanal medicament. *Clin Case Rep.* 2020 Dec;8(12):3050–3.
98. Tan L, Chen NN, Poon CY, Wong HB. Survival of root filled cracked teeth in a tertiary institution. *Int Endod J.* 2006 Nov;39(11):886–9.

99. Chauhan P, Garg A, Mittal R, Kumar H. A comparative evaluation of fracture resistance of endodontically treated teeth using four different intraorifice barriers: An in vitro study. *J Conserv Dent.* 2019;22(5):420–4.
100. Boonrawd N, Rungsiyakull P, Rungsiyakull C, Louwakul P. Effects of composite resin core level and periodontal pocket depth on crack propagation in endodontically treated teeth: An extended finite element method study. *J Prosthet Dent.* 2022 Aug;128(2):195.e1-195.e7.
101. Aquilino SA, Caplan DJ. Relationship between crown placement and the survival of endodontically treated teeth. *J Prosthet Dent.* 2002 Mar;87(3):256–63.
102. Yee K, Bhagavatula P, Stover S, Eichmiller F, Hashimoto L, MacDonald S, et al. Survival Rates of Teeth with Primary Endodontic Treatment after Core/Post and Crown Placement. *J Endod.* 2018 Feb;44(2):220–5.
103. Yahyazadehfar M, Zhang D, Arola D. On the importance of aging to the crack growth resistance of human enamel. *Acta Biomater.* 2016 Mar 1;32:264–74.
104. Seo DG, Yi YA, Shin SJ, Park JW. Analysis of factors associated with cracked teeth. *J Endod.* 2012 Mar;38(3):288–92.
105. Roh BD, Lee YE. Analysis of 154 cases of teeth with cracks. *Dent Traumatol.* 2006 Jun;22(3):118–23.
106. Li F, Diao Y, Wang J, Hou X, Qiao S, Kong J, et al. Review of Cracked Tooth Syndrome: Etiology, Diagnosis, Management, and Prevention. *Pain Res Manag.* 2021;2021:3788660.
107. Talim ST, Gohil KS. Management of coronal fractures of permanent posterior teeth. *J Prosthet Dent.* 1974 Feb;31(2):172–8.
108. Schweitzer JL, Gutmann JL, Bliss RQ. Odontiatrogenic tooth fracture. *Int Endod J.* 1989 Mar;22(2):64–74.

109. Alsani A, Balhaddad A, Nazir MA. Vertical root fracture: a case report and review of the literature. *Giornale Italiano di Endodonzia*. 2017 Jun 30;31(1):21–8.
110. Zhang S, Li X, Qi Y, Ma X, Qiao S, Cai H, et al. Comparison of Autogenous Tooth Materials and Other Bone Grafts. *Tissue Eng Regen Med*. 2021 Jun;18(3):327–41.
111. He B, Huang S, Zhang C, Jing J, Hao Y, Xiao L, et al. Mineral densities and elemental content in different layers of healthy human enamel with varying teeth age. *Arch Oral Biol*. 2011 Oct;56(10):997–1004.
112. Qiao F, Chen M, Hu X, Niu K, Zhang X, Li Y, et al. Cracked Teeth and Poor Oral Masticatory Habits: A Matched Case-control Study in China. *J Endod*. 2017 Jun;43(6):885–9.
113. Bader JD, Shugars DA, Martin JA. Risk indicators for posterior tooth fracture. *J Am Dent Assoc*. 2004 Jul;135(7):883–92.
114. Xie N, Wang P, Wu C, Song W, Wang W, Liu Z. Impact of cusp inclinations on dental fractures in cracked tooth syndrome model and relevant risk evaluation. *Exp Ther Med*. 2017 Dec;14(6):6027–33.
115. Zheng J, Zeng Y, Wen J, Zheng L, Zhou Z. Impact wear behavior of human tooth enamel under simulated chewing conditions. *J Mech Behav Biomed Mater*. 2016 Sep;62:119–27.
116. Thiagarajan G, Vizcarra B, Bodapudi V, Reed R, Seyedmahmoud R, Wang Y, et al. Stress analysis of irradiated human tooth enamel using finite element methods. *Comput Methods Biomech Biomed Engin*. 2017 Nov;20(14):1533–42.
117. Lieshout HFJ, Bots CP. The effect of radiotherapy on dental hard tissue--a systematic review. *Clin Oral Investig*. 2014 Jan;18(1):17–24.
118. Ratcliff S, Becker IM, Quinn L. Type and incidence of cracks in posterior teeth. *J Prosthet Dent*. 2001 Aug;86(2):168–72.

119. Goel VK, Khera SC, Gurusami S, Chen RC. Effect of cavity depth on stresses in a restored tooth. *J Prosthet Dent.* 1992 Feb;67(2):174–83.
120. Bearn DR, Saunders EM, Saunders WP. The bonded amalgam restoration--a review of the literature and report of its use in the treatment of four cases of cracked-tooth syndrome. *Quintessence Int.* 1994 May;25(5):321–6.
121. Fuss Z, Lustig J, Katz A, Tamse A. An evaluation of endodontically treated vertical root fractured teeth: impact of operative procedures. *J Endod.* 2001 Jan;27(1):46–8.
122. Wu MK, van der Sluis LWM, Wesselink PR. Comparison of mandibular premolars and canines with respect to their resistance to vertical root fracture. *J Dent.* 2004 May;32(4):265–8.
123. Kishen A, Kumar GV, Chen NN. Stress-strain response in human dentine: rethinking fracture predilection in postcore restored teeth. *Dent Traumatol.* 2004 Apr;20(2):90–100.
124. Onnink PA, Davis RD, Wayman BE. An in vitro comparison of incomplete root fractures associated with three obturation techniques. *J Endod.* 1994 Jan;20(1):32–7.
125. Lynch CD, McConnell RJ. The cracked tooth syndrome. *J Can Dent Assoc.* 2002 Sep;68(8):470–5.
126. Kruzic JJ, Nalla RK, Kinney JH, Ritchie RO. Crack blunting, crack bridging and resistance-curve fracture mechanics in dentin: effect of hydration. *Biomaterials.* 2003 Dec;24(28):5209–21.
127. Kruzic JJ, Nalla RK, Kinney JH, Ritchie RO. Mechanistic aspects of in vitro fatigue-crack growth in dentin. *Biomaterials.* 2005 Apr;26(10):1195–204.
128. Cohen S, Blanco L, Berman L. Vertical root fractures: clinical and radiographic diagnosis. *J Am Dent Assoc.* 2003 Apr;134(4):434–41.

129. Türp JC, Gobetti JP. The cracked tooth syndrome: an elusive diagnosis. *J Am Dent Assoc.* 1996 Oct;127(10):1502–7.
130. Walton RE, Michelich RJ, Smith GN. The histopathogenesis of vertical root fractures. *J Endod.* 1984 Feb;10(2):48–56.
131. Lustig JP, Tamse A, Fuss Z. Pattern of bone resorption in vertically fractured, endodontically treated teeth. *Oral Surg Oral Med Oral Pathol Oral Radiol Endod.* 2000 Aug;90(2):224–7.
132. Zhou J, Fu J, Xiao M, Qiao F, Fu T, Lv Y, et al. New technique for detecting cracked teeth and evaluating the crack depth by contrast-enhanced cone beam computed tomography: an in vitro study. *BMC Oral Health.* 2022 Mar 2;22(1):48.
133. Dumbryte I, Vailionis A, Skliutas E, Juodkasis S, Malinauskas M. Three-dimensional non-destructive visualization of teeth enamel microcracks using X-ray micro-computed tomography. *Sci Rep.* 2021 Jul 20;11(1):14810.
134. de Oliveira BP, Câmara AC, Duarte DA, Gomes ASL, Heck RJ, Antonino ACD, et al. Detection of Apical Root Cracks Using Spectral Domain and Swept-source Optical Coherence Tomography. *J Endod.* 2017 Jul;43(7):1148–51.
135. De-Deus G, Belladonna FG, Silva EJNL, Souza EM, Carvalhal JCA, Perez R, et al. Micro-CT assessment of dentinal micro-cracks after root canal filling procedures. *Int Endod J.* 2017 Sep;50(9):895–901.
136. Frane N, Bitterman A. Radiation Safety and Protection. In: StatPearls [Internet]. Treasure Island (FL): StatPearls Publishing; 2024 [cited 2024 Feb 14]. Available from: <http://www.ncbi.nlm.nih.gov/books/NBK557499/>
137. Sedlacik J, Kutzner D, Khokale A, Schulze D, Fiehler J, Celik T, et al. Optimized 14 + 1 receive coil array and position system for 3D high-resolution MRI of dental and maxillofacial structures. *Dentomaxillofac Radiol.* 2016;45(1):20150177.

138. Imai K, Shimada Y, Sadr A, Sumi Y, Tagami J. Noninvasive cross-sectional visualization of enamel cracks by optical coherence tomography in vitro. *J Endod.* 2012 Sep;38(9):1269–74.
139. Lee SH, Lee JJ, Chung HJ, Park JT, Kim HJ. Dental optical coherence tomography: new potential diagnostic system for cracked-tooth syndrome. *Surg Radiol Anat.* 2016 Jan;38(1):49–54.
140. Segarra MS, Shimada Y, Sadr A, Sumi Y, Tagami J. Three-Dimensional Analysis of Enamel Crack Behavior Using Optical Coherence Tomography. *J Dent Res.* 2017 Mar;96(3):308–14.
141. Nakajima Y, Shimada Y, Miyashin M, Takagi Y, Tagami J, Sumi Y. Noninvasive cross-sectional imaging of incomplete crown fractures (cracks) using swept-source optical coherence tomography. *Int Endod J.* 2012 Oct;45(10):933–41.
142. Machoy M, Seeliger J, Szyszka-Sommerfeld L, Koprowski R, Gedrange T, Woźniak K. The Use of Optical Coherence Tomography in Dental Diagnostics: A State-of-the-Art Review. *J Healthc Eng.* 2017;2017:7560645.
143. Tofighi Zavareh A, Barajas O, Hoyos S. An efficient estimation algorithm for the calibration of low-cost SS-OCT systems. In: 2017 IEEE 14th International Symposium on Biomedical Imaging (ISBI 2017) [Internet]. Melbourne, Australia: IEEE; 2017 [cited 2024 Feb 14]. p. 1169–72. Available from: <https://ieeexplore.ieee.org/abstract/document/7950724>
144. Bracher AK, Hofmann C, Bornstedt A, Hell E, Janke F, Ulrici J, et al. Ultrashort echo time (UTE) MRI for the assessment of caries lesions. *Dentomaxillofac Radiol.* 2013;42(6):20120321.
145. Fujita M, Matsuzaki H, Yanagi Y, Hara M, Katase N, Hisatomi M, et al. Diagnostic value of MRI for odontogenic tumours. *Dentomaxillofac Radiol.* 2013;42(5):20120265.
146. Pasteris JD, Wopenka B, Valsami-Jones E. Bone and Tooth Mineralization: Why Apatite? *Elements.* 2008 Apr 1;4(2):97–104.

147. Idiyatullin D, Corum C, Moeller S, Prasad HS, Garwood M, Nixdorf DR. Dental magnetic resonance imaging: making the invisible visible. *J Endod.* 2011 Jun;37(6):745–52.
148. Tatano R, Berkels B, Ehrlich EE, Deserno TM, Fritz UB. Spatial agreement of demineralized areas in quantitative light-induced fluorescence images and digital photographs. *Dentomaxillofac Radiol.* 2018 Dec;47(8):20180099.
149. Jun MK, Ku HM, Kim E, Kim HE, Kwon HK, Kim BI. Detection and Analysis of Enamel Cracks by Quantitative Light-induced Fluorescence Technology. *J Endod.* 2016 Mar;42(3):500–4.
150. Lee C, Lee D, Darling CL, Fried D. Nondestructive assessment of the severity of occlusal caries lesions with near-infrared imaging at 1310 nm. *J Biomed Opt.* 2010;15(4):047011.
151. Bühler C, Ngaotheppitak P, Fried D. Imaging of occlusal dental caries (decay) with near-IR light at 1310-nm. *Opt Express.* 2005 Jan 24;13(2):573–82.
152. Sun K, Yuan L, Shen Z, Xu Z, Zhu Q, Ni X, et al. Scanning laser-line source technique for nondestructive evaluation of cracks in human teeth. *Appl Opt.* 2014 Apr 10;53(11):2366–74.
153. Matsushita-Tokugawa M, Miura J, Iwami Y, Sakagami T, Izumi Y, Mori N, et al. Detection of dentinal microcracks using infrared thermography. *J Endod.* 2013 Jan;39(1):88–91.



## **6. ŽIVOTOPIS**

Ida Mihalj rođena je 1982. g. u Zagrebu gdje je završila osnovnu školu i X. gimnaziju. 2001. g. upisala je Stomatološki fakultet Sveučilišta u Zagrebu, te je diplomirala 2007. g. Jednogodišnji staž odradila je u Domu zdravlja Zagreb Centar, nakon čega polaže državni ispit i stječe licencu za samostalni rad. Radila je u privatnoj stomatološkoj poliklinici i ordinaciji dentalne medicine. 2016. g. upisuje specijalizaciju iz endodoncije i restaurativne stomatologije, koju završava 2021. g. 2017. g. upisuje Poslijediplomski specijalistički studij Dentalna medicina. Od 2021. g. zaposlena je u Stomatološkoj poliklinici Zagreb. Kontinuirano se educira na tečajevima trajnog usavršavanja iz područja endodoncije i restaurativne stomatologije te parodontologije. Članica je Hrvatskog endodontskog društva.