

Implanto-protetska rehabilitacija all-on-6 i all-on-5 tehnikom - prikaz slučaja

Gverić, Mislav

Postgraduate specialist thesis / Završni specijalistički

2024

Degree Grantor / Ustanova koja je dodijelila akademski / stručni stupanj: **University of Zagreb, School of Dental Medicine / Sveučilište u Zagrebu, Stomatološki fakultet**

Permanent link / Trajna poveznica: <https://um.nsk.hr/um:nbn:hr:127:251317>

Rights / Prava: [Attribution-NonCommercial 4.0 International/Imenovanje-Nekomercijalno 4.0 međunarodna](#)

Download date / Datum preuzimanja: **2024-07-17**



Repository / Repozitorij:

[University of Zagreb School of Dental Medicine Repository](#)





Sveučilište u Zagrebu

Stomatološki fakultet

Mislav Gverić

**IMPLANTO-PROTETSKA
REHABILITACIJA PACIJENTA *ALL-ON-6* I
ALL-ON-5 TEHNIKOM – PRIKAZ
SLUČAJA**

POSLIJEDIPLOMSKI SPECIJALISTIČKI RAD

Zagreb, 2024.

Rad je ostvaren u Zavodu za oralnu kirurgiju Stomatološkog fakulteta Sveučilišta u Zagrebu i Ordinaciji dentalne medicine Mislav Gverić, dr.med.dent. u Šibeniku

Naziv poslijediplomskog specijalističkog studija: Dentalna implantologija

Mentorica rada: izv.prof.dr.sc. Dragana Gabrić, Zavod za oralnu kirurgiju, Stomatološki fakultet Sveučilišta u Zagrebu; KBC Zagreb

Lektor hrvatskog jezika: prof. Kristina Gverić

Lektor engleskog jezika: prof. Antonija Božić

Sastav Povjerenstva za ocjenu poslijediplomskog specijalističkog rada:

1. prof.dr.sc. Darko Božić, predsjednik
2. izv.prof. dr.sc. Dragana Gabrić, član
3. prof.dr.sc. Amir Čatić, član

Sastav Povjerenstva za obranu poslijediplomskog specijalističkog rada:

1. prof.dr.sc. Darko Božić, predsjednik
2. izv.prof. dr.sc. Dragana Gabrić, član
3. prof.dr.sc. Amir Čatić, član

Datum obrane rada: 13.06.2024.

Rad sadrži: 49 stranice

19 slika

1 CD

Rad je vlastito autorsko djelo, koje je u potpunosti samostalno napisano uz naznaku izvora drugih autora i dokumenata korištenih u radu. Osim ako nije drukčije navedeno, sve ilustracije (tablice, slike i dr.) u radu izvorni su doprinos autora poslijediplomskog specijalističkog rada. Autor je odgovoran za pribavljanje dopuštenja za korištenje ilustracija koje nisu njegov izvorni doprinos, kao i za sve eventualne posljedice koje mogu nastati zbog nedopuštenog preuzimanja ilustracija odnosno propusta u navođenju njihova podrijetla.

Izuzetnu zahvalnost dugujem mentorici izv.prof.dr.sc. Dragani Gabrić čiji su savjeti bili od velike važnosti prilikom pisanja ovog rada.

Također, veliku zahvalnost dugujem i svojoj supruzi dr.med.dent. Danijeli Alduk Gverić na podršci i pomoći tijekom poslijediplomskog studija.

Sažetak

IMPLANTO-PROTETSKA REHABILITACIJA PACIJENTA *ALL-ON-6* I *ALL-ON-5* TEHNIKOM – PRIKAZ SLUČAJA

Gubitkom zubi i pojavom bezubosti dolazi do poremećaja stomatognatnog sustava te do lošeg psihološkog stanja pacijenta.

U suvremenoj dentalnoj medicini, čest izbor je implanto-protetska terapija koja uključuje postavljanje sintetskog materijala unutar kosti, pod uvjetom da postoji adekvatna širina i visina alveolarnog grebena za ugradnju dentalnog implantata. Takav implantat služi kao nadomjestak za korijen zuba, pri čemu se osteointegracija ostvaruje unutar tri do šest mjeseci od njegove ugradnje. Opterećenje implantata može se primijeniti odmah ili s malim odmakom.

Prednosti neposrednog opterećenja uključuju manju potrebu za velikim brojem implantata kod pacijenata s ograničenom količinom preostale alveolarne kosti, izbjegavanje potrebe za dodatnim postupcima povećanja kosti, skraćivanje vremena potrebnog za terapiju, mogućnost izrade privremenog fiksno-protetskog nadomjestka u jednom danu, te skraćeni period oporavka koji doprinosi boljoj kvaliteti života pacijenata.

Današnja moderna implanto-protetska terapija pruža preciznost u izradi protetskih radova, a bila bi nezamisliva bez CAD/CAM tehnologije.

U ovom prikazu slučaja opisan je pacijent kojem je postavljeno šest dentalnih implantata u gornjoj čeljusti i pet dentalnih implantata u donjoj čeljusti (tzv. koncept *all-on 6* i *all-on 5*) te je imedijatno opskrbljen privremenim protetskim radom.

Svrha ovog rada je kroz prikaz kliničkog slučaja demonstrirati planiranje terapije, kao i kirurške i protetske protokole za izradu privremenih i završnih protetskih radova.

Ključne riječi: Adin; dentalni implantati; *all-on 5*; *all-on-6*; privremeni most; trajni most

Summary

IMPLANT-PROSTHETIC REHABILITATION OF PATIENTS USING ALL-ON-6 AND ALL-ON-5 TECHNIQUE – A CASE REPORT

Tooth loss and appearance of edentulism leads to disorders of the stomatognathic system, as well as to the poor mental health of the patient.

In the modern era of dentistry, we most often decide for implant-prosthetic therapy, which involves the placement of alloplastic material in the bone, in cases where it is estimated that there is enough width and depth of alveolar bone to place the implant. A dental implant is a tooth root replacement, and once it is inserted, osseointegration occurs in three to six months. Implant loading can be immediate or early delayed.

The advantages of immediate loading include the reduced need for a large number of implants in patients with a limited amount of remaining alveolar bone, the possibility of avoiding additional augmentation procedures and thus reducing the length of therapy, the production of temporary fixed prosthetic work in one day and ultimately a shorter post-operative time plays a crucial role in enhancing patients' quality of life.

Modern implant-prosthetic therapy provides precision in the production of prosthetic works and it would be unimaginable without CAD/CAM technology.

This case report presents the placement of six dental implants in the maxilla and 5 dental implants in the mandibula (concept *all-on-6* and *all-on-5*).

The purpose of this paper is to demonstrate therapy planning, as well as surgical and prosthetic protocols for the fabrication of temporary and final prosthetic works, through the presentation of a clinical case.

Key words: Adin; dental implants; *all-on 5*; *all-on-6*; temporary bridge; permanent bridge

SADRŽAJ

1. UVOD.....	1
1.1. Mogućnosti liječenja bezube čeljusti	2
1.2. Implanto-protetska rješenja bezube čeljusti	3
1.3. <i>All-on</i> sustavi	4
1.4. Adin dentalni implantati	6
1.5. Metalkeramički protetski nadomjesci	6
1.5.1. Obrada titana	8
1.5.2. Veza između titana i keramike	10
1.5.3. Erozija iskona	12
1.5.4. Lasersko oblikovanje	13
1.6. Protetski radovi na vijak	14
1.6.1. Cementom retinirani protetski radovi	15
1.6.2. Vijčano retinirani protetski radovi	15
2. PRIKAZ SLUČAJA	18
2.1. Oralnokirurški dio	23
2.2. Privremeni protetski rad	26
2.3. Trajni protetski rad	27
3. RASPRAVA	36
4. ZAKLJUČAK	41
5. LITERATURA	43
6. ŽIVOTOPIS	48

Popis skraćenica

CAD - engl. *computer-aided design* (hrv. projektiranje potpomognuto računalom)

CAM - engl. *computer-aided manufacturing* (hrv. proizvodnja potpomognuta računalom)

Co-Cr-Mo - kobalt-krom-molbiden

Al₂O₃ - aluminijev oksid

HA - hidroksilapatit

CP Ti - engl. *commercially pure titanium* (hrv. komercijalni čisti titan)

Ti - titan

STL - stereolitografski

EDM - engl. *electrical discharge machining* (hrv. električno erozijski strojevi)

PM - engl. *powder metallurgy* (hrv. metalurgija praha)

PI - engl. *plaque index* (hrv. plak indeks)

PPD - engl. *pocket probing debth* (hrv. parodontna dubina sondiranja)

CBCT - engl. *Cone Beam Computed Tomography* (hrv. računalna tomografija konusnim zrakama)

1. UVOD

Gubitak zuba kod pacijenta, osim estetskog momenta, može imati i psihološki učinak. Sve skupa može narušiti kvalitetu života. Terapija pacijenta može biti protetska ili implanto-protetska. Klasična protetska terapija podrazumijeva izradu totalnih proteza ili kombinaciju fiksno-mobilnih protetskih radova s kojima se smanjuje mastikatorna funkcija, zbog smanjene sile zagriža. Također, dolazi do resorpcije alveolarnog grebena, posebice u donjoj čeljusti gdje je otežana retencija proteze. Razvojem implanto-protetike bitno se povećava kvaliteta života pacijenta. Dentalni implantat zapravo predstavlja alternativu za zubni korijen, a po ugrađivanju implantata dolazi do osteointegracije koja traje 3-6 mjeseci, odnosno i više ako se uz ugradnu implantata radi i neka od tehnika koštane augmentacije alveolarnog grebena. Protetski rad na implantatima može biti mobilna proteza ili fiksni rad koji može biti fiksiran cementom ili vijcima (1,2).

U nastavku ovog rada, kroz klinički slučaj, prikazat će se imedijatna ugradnja pet i šest implantata odmah po ekstrakciji zubi, odnosno *all-on-6* u maksili te *all-on-5* u mandibuli i izrada CAD/CAM tehnologijom privremenog i trajnog protetskog nadomjestka retiniranog na vijcima.

1.1. Mogućnosti liječenja bezube čeljusti

Najjednostavnije terapijsko rješenje kod bezubih pacijenata su potpune proteze. Potpune proteze su zbog svoje niske cijene te brzine izrade i dalje popularne u našoj populaciji, a relativno povećavaju kvalitetu života. Uspjeh protetske terapije ovisi o anatomskoj strukturi usne šupljine te o motivaciji pacijenta da prihvati mobilni protetski rad. Veliki nedostatak potpunih proteza su resorpcija alveolarne kosti i atrofija okolnog tkiva koja smanjuje retenciju same proteze. Smanjenjem retencije i loših okluzijskih odnosa dolazi do izvrtanja proteze prilikom govora i žvakanja hrane. Također, dugotrajnim nošenjem proteze mogu nastati i promjene u usnoj šupljini u vidu gljivičnih infekcija, dekubitusa ili stomatitisa (3,4).

Većina pacijenata izražava nezadovoljstvo totalnom protezom, posebno u donjoj čeljusti i samim time se odlučuje za implanto-protetsku terapiju.

1.2. Implanto-protetska rješenja bezube čeljusti

Na samom početku planiranja terapije, kada smo već zadovoljili kriterije za implanto-protetsku terapiju moramo se odlučiti hoćemo li raditi fiksni ili mobilni nadomjestak. Mobilna implanto-protetska terapija nudi poboljšanu stabilnost proteze pomoću različitih veza (etečmeni). Elementi za fiksiranje pružaju povećanu stabilnost i zadržavanje proteze i sastoje se od dvije osnovne komponente: matrice, koja djeluje kao prihvatna komponenta, i patrice, koja se povezuje s matricom putem magnetske sile ili mehaničkim putem. Postoje različiti tipovi elemenata za spajanje, uključujući supraradikularne elemente, prečke, magnete i teleskopske krune. Jedan segment ovih spojnih elemenata povezuje se s implantatom, dok se drugi dio integrira u donji dio proteze. Svi tipovi spojnih elemenata su dizajnirani tako da se mogu prilagođavati, podešavati ili zamijeniti po potrebi, s obzirom na to da se nakon pet godina korištenja zabilježi smanjenje zadržavanja: kod magnetskih elemenata za 70%, kod kuglastih spojnih elemenata za 33%, te kod prečkastih spojeva za 44% (5).

Supraradikularni spojni elementi predstavljaju najosnovniju vrstu, zbog čega su i najčešće korišteni za spajanje proteze s implantatima, zahvaljujući svojoj jednostavnosti i efikasnosti. Osiguravaju odgovarajuću retenciju i stabilnost, indicirani su kod visokih alveolarnih grebena, ali veliki nedostatak su im trošenje i često mijenjanje gumica u matrici. Sustav etečmena Locator (Zest Anchors Company, SAD) vrsta je supraradikularnih vezivnih elemenata koja je dizajnirana radi poboljšanja retencije i stabilnosti proteze na dentalnim implantatima. U ovom sustavu, zadržavanje se temelji na patrici koja se sastoji od metalne kapice opremljene zamjenjivim najlonskim elementom. Ovakav dizajn rezultira mehaničkim trenjem zato što je umetnuti dio najlonske patrice dimenzioniran većim u odnosu na unutarnji prsten matrice, što omogućava čvrsto prianjanje i stabilnost unutar sustava (6).

Prečke su vezivni elementi koje nude veliku stabilnost i retenciju, a samim time smanjuju opterećenje na implantatima. Zbog svoje veličine, prečke se ograničeno koriste kod pacijenata s minimalnom resorpcijom alveolarnog grebena i ograničenim prostorom između gornjeg i donjeg alveolarnog luka. Njihova masivnost može otežati održavanje oralne higijene i kontrolu plaka, što predstavlja izazov za pacijente u očuvanju zdravlja usne šupljine. Magneti su vezivni elementi koji su indicirani kod starije populacije zbog svoje jednostavnosti izrade i načina nasjedanja na

implantat. Kohezija se smatra glavnim nedostatkom ovih veza koja dovodi do smanjenja retencije i potrebne zamjene etečmena (7).

Teleskopski vezivni elementi imaju povećanu retenciju i stabilnost radi svoje piramidne krune na dentalnim implantatima i teleskopa koji je sekundaran, a nalazi se na protezi. Prednost ovih etečmena je olakšana oralna higijena, a nedostatak je estetika zbog piramidnih krunica koje su vidljive nakon skidanja proteze (8).

Fiksna implanto-protetska terapija je estetski i psihološki prihvatljivija za pacijente za razliku od mobilne protetske terapije. Fiksna proteza preporučuje se za lagana međučeljusna neslaganja kod pacijenata s niskom linijom osmijeha, budući da kod pacijenata s visokom linijom osmijeha ne može u potpunosti zadovoljiti estetske zahtjeve zbog vidljivosti prijelaza između gingive i protetskog rada. Fiksne proteze se stabiliziraju pomoću vijaka. Most na implantatima je pogodan za pacijente koji doživljavaju blagu resorpciju grebena i imaju zadovoljavajuće međučeljusne veze, kao i za one s niskom linijom osmijeha, gdje postoji rizik od vidljivosti granice između protetskog rada i mekog tkiva (9).

Stabilnost i retencija fiksnih protetskih radova na implantatima ovisi o njihovom međusobnom povezivanju. Razlikujemo dva tipa pričvršćivanja radova na implantatima, pričvršćivanje vijcima i cementiranje. Kod odabira najprikladnijeg terapijskog načina nužno je uzeti u obzir sve benefite i nedostatke, iznos retencije svake metode i komplikacije određene tehnike. Naposljetku, fiksni protetski radovi mogu biti napravljeni od cirkonij oksidne ili metal keramike (10).

1.3. All-on sustavi

All-on-4 metoda je rješenje za sve slučajeve potpune ili djelomične bezubosti bez atrofije alveolarnog grebena. *All-on* sustav razvio je prof. Branemark, a usavršio dr. Malo (11). Koncept je razvijen u suradnji s dentalnim implantatima proizvedenim od strane Nobel Biocare-a, sa sjedištem u Švicarskoj, i registriran je globalno. All-on implanto-protetska metoda obuhvaća postavljanje dentalnih implantata čija je pozicija odabrana na temelju dostupne količine kosti, uz izbjegavanje ključnih anatomskih struktura poput donjeg alveolarnog živca i maksilarnog sinusa (12). Implantati u prednjoj zoni postavljaju se ravno (aksijalno) dok se distalni implantati nagibaju i implantiraju pod kutem od 45° gledano na one mezijalne. Slijedeći navedena načela,

moguće je izbjeći postupke povećanja kosti i dugotrajne terapije, omogućujući pacijentima dobivanje minimalnog broja dentalnih implantata. Ovo je osobito važno zbog financijskih razmatranja svakog pojedinog pacijenta. Metoda uključuje primjenu neposrednog opterećenja implantata s privremenim protetskim radom u periodu od 3 do 6 mjeseci, što zadovoljava psihološki i socijalni moment. Kontraindikacija za ovu terapiju su loše opće zdravstveno stanje pacijenta, trudnoća, liječenje radioterapijom, određene sistemske i lokalne bolesti kao i određeni farmakoterapeutici (13).

Albrektssonov kriterij određuje uspješnost implantata. Implantati se smatraju uspješnima kada ispunjavaju sve postavljene kriterije, dok se oni koji ne ispunjavaju sve kriterije, ali ipak pokazuju kliničku stabilnost, kategoriziraju kao preživjeli implantati (14). Implantati koji se moraju ukloniti smatraju se neuspješnima. Ako se implantati postave ispravno: dva posteriorno nagnuta između 30-40 stupnjeva, dva anteriorno postavljena aksijalno te dobro usidre i postigne se primarna stabilnost od 30 Ncm, vjerojatnost za dobre rezultate je 98% za gornju čeljust i 98.1% za donju čeljust nakon praćenja 5 do 10 godina (15, 16).

Neposredno opterećenje implantata može se primijeniti ukoliko implantat postigne dovoljnu primarnu stabilnost, što podrazumijeva sposobnost izdržavanja sile od 35Ncm ili više tijekom implantacije. Ukoliko se ta razina stabilnosti ne može osigurati, preporučuje se postavljanje pokrovnog vijka, zašivanje rane te čekanje na osteointegraciju prije daljnje akcije. Sustav *All-on-6* temelji se na sličnim principima kao i prethodno opisani sustav *All-on-4*, s tom razlikom što se dodaju dva dodatna implantata u lateralnim segmentima, pod uvjetom da postoji dovoljna količina kosti. Prednost *all-on* sustava zasniva se u izbjegavanju privjesnih članova u protetskom nadomjestku, što je bolje iz biomehaničkog stajališta.

Implanto-protetska terapija gornje čeljusti predstavlja značajno veći izazov u odnosu na terapiju donje čeljusti, zbog vertikalne i horizontalne resorpcije alveolarne kosti te niže gustoće kosti, posebice u stražnjem dijelu gdje je zbog blizine maksilarnog sinusa često potrebna augmentacija kosti. Studije usporedbe između koncepta *all-on-4* i *all-on-6* u gornjoj čeljusti otkrile su da stopa neuspjeha kod primjene četiri implantata iznosi 15%, dok je kod upotrebe šest implantata stopa neuspjeha smanjena na 0% (17).

1.4. Adin dentalni implantati

Adin dentalni implantati nude paletu od tri sustava: unutarnji šesterokut, Close fit i Uni Fit. Implantati s unutarnjim šesterokutom su suženi implantati sa spiralnim navojima dizajnirani tako da bi povećali primarnu stabilnost. Dva velika navoja i sužena jezgra omogućuju precizno postavljanje implantata, a samorez pridonosi boljoj estetici i raspodjeli opterećenja. Touareg Swell™-Hex spoj ima paralelno tijelo i suženi vrh u obliku slova V. Touareg™- S i Touareg™- OS implantati imaju okrugli vrh koji gura koštani transplantat uz minimalnu štetu anatomske strukture. Close Fit implantate koristimo kada želimo minimalizirati gubitak koštane mase. Implantati imaju izuzetno jak, stabilan i čvrst konus prikladan za optimalnu repoziciju pod različitim kutom u gornjoj i donjoj čeljusti. Također, Adin implantati imaju i liniju OsseoFix™ s biokompatibilnim površinskim slojem koji koristi brušenje s kalcijevim fosfatom da bi postigli željenu razinu hrapavosti potrebnu za osteointegraciju. UniFit™ spiralni implantati su suženi implantati sa spiralnim navojem koji kondenziraju kost prilikom ugradnje za neposrednu stabilnost (18).

1.5. Metalni keramički protetski nadomjesci

Odabir materijala za trajnu nadogradnju, kao i protokol cementiranja, odlučuje se prema položaju nadomjestka i estetskim zahtjevima pacijenta. Bitan segment u planiranju terapije je pitanje je li pacijentu važnije što je metal keramika bolje istražena s obzirom na dugoročne rezultate ili mu je važnija estetika. Također, treba uzeti u obzir prisutnost parafunkcijskih poremećaja, poput bruksizma, kod rekonstrukcije cijelog zubnog niza. Ako je primarna funkcija najbitnija treba se odlučiti za metalne keramičke mostove i titanske implantatske nadogradnje. Kod pacijenata kojima primarnu ulogu ima estetski aspekt, potrebno je razlikovati pojedinačne krunice i tročlane do četveročlane mostove. U prednjem segmentu mogu se koristiti mostovi s cirkonijevom oksidnom osnovom koji se u idealnim situacijama mogu cementirati s adhezivnim kompozitnim cementom, a moguće je i konvencionalnim stakleno-ionomernim ili fosfatnim cementom. Na području kutnjaka i pretkutnjaka, zbog velikih žvačnih sila, važna je mehanička izdržljivost nadomjestka i svakako je preporučena metalnakeramika kod tročlanih i četveročlanih mostova. Alternativa cementiranju je vijčani spoj, ukoliko je otvor za pristup smješten na griznoj plohi zuba. Kod složenijih konstrukcija tj. ako se radi o cijelom zubnom nizu preporuka za

fiksiranje je vijčani spoj, a da bi se smanjilo narušavanje estetike moguće je u laboratoriju izraditi kompozitne *inlay* nadomjestke (19).

Materijali korišteni u implanto-protetskim radovima spadaju u kategoriju aloplastičnih materijala, odnosno materijala koji nisu živog porijekla. Za korištenje u ovom kontekstu, materijali moraju zadovoljavati specifične biološke, mehaničke i kemijske zahtjeve. Biološki, materijali ne smiju biti kancerogeni, radioaktivni ili toksični, te ne smiju izazivati upalne ili alergijske reakcije kod pacijenata. Kemijski, moraju biti inertni, netopivi u tjelesnim tekućinama i otporni na koroziju. S mehaničke strane, očekuje se da materijali imaju odgovarajuću čvrstoću i elastičnost kako bi izdržali tjelesne sile i pritom održali svoju funkcionalnost i integritet (20).

U suvremenoj dentalnoj implantologiji često se koriste aloplastični materijali izrađeni od metala i keramike. Najčešće korišteni metal je titan, zajedno s njegovim legurama, te kobalt-krom-molibden (Co-Cr-Mo), dok se u keramičkim materijalima koriste aluminij-oksidi-keramika, hidroksiapatit-keramika (HA-keramika), trikalcij-fosfat keramika (TkF-keramika) i staklo-keramika. U pogledu bioloških svojstava, bioreaktivni materijali kao što su HA-keramika, TkF-keramika i staklo-keramika pokazali su se kao najpovoljniji, dok biotolerantni materijali poput kobalt-krom-molibdena i čelika pokazuju lošija biološka svojstva. Kada su u pitanju mehanička svojstva, slitine kobalt-krom-molibdena i čelik iskazuju najbolje karakteristike, dok keramika pokazuje slabija mehanička svojstva. Uzevši u obzir mehanička i biološka svojstva, titan i njegove legure izdvojili su se kao najbolji i najčešće korišteni materijali (19). Postoje dvije teorije koje objašnjavaju interakciju između kosti i titanovih implantata. Prva, Brånemarkova teorija, se odnosi na osteointegraciju i brzu oksidaciju titanovih implantata u suhoj i vlažnoj okolini, što omogućava povezivanje titan-oksida na površini implantata s osteocitima i koštanim matriksom. Druga teorija, Weiss-ova, objašnjava formiranje vezivno-koštanog kolagenog ligamenta sličnog onome između kosti i zuba (21). U modernoj implantologiji, površine implantata često se premazuju dodatnim spojevima, poput hidroksiapatita, kako bi se stvorile bioaktivne površine. Cilj je ukloniti površinski sloj atoma, skratiti vrijeme potrebno za osteointegraciju i potaknuti formiranje novog sloja oksidacije metala, čime se poboljšava veza između kosti i implantata (22).

Od sredine 1980-ih, komercijalni čisti titan (CP Ti) postao je popularan izbor za izradu potpunih metalnih keramičkih krunica, mostova, osnovnih konstrukcija za proteze, te konstrukcija u

implanto-protetskoj terapiji. CP Ti nudi poboljšana mehanička svojstva u usporedbi s plemenitim legurama, kao i s nikal-krom i kobalt-krom legurama koje su tradicionalno korištene u dentalnoj protetici. Jedna od ključnih prednosti CP Ti-a je njegova niska gustoća, koja rezultira smanjenom težinom protetskog nadomjestka, čineći ga ugodnijim za pacijenta. Osim toga, visoka biokompatibilnost i niska tendencija ka koroziji doprinose dugotrajnosti i trajnosti protetskih nadomjestaka, čime se osigurava njihova dugoročna upotrebljivost i pouzdanost (21).

1.5.1. Obrada titana

Titan je kemijski element s simbolom Ti, atomskim brojem 22, atomske mase 47,867, i reaktivne gustoće 4506 kg/m^3 . Ovaj element može postojati u di-, tri-, i tetravalentnom stanju. Njegova primjena u dentalnoj medicini kao biomaterijal izvediva je zahvaljujući biološkoj inertnosti titana i njegovih legura u interakciji sa živim organizmima, te izvanrednoj korozivskoj otpornosti. Titan i titanove legure kao biometalni ili biokompatibilni materijali nude brojne prednosti kada su u kontaktu sa stanicama ili tjelesnim tekućinama, uključujući čvrstoću, otpornost na koroziju, netoksičnost, izdržljivost, i žilavost, čineći ih idealnim izborom za upotrebu u dentalnim implantatima i drugim protetskim konstrukcijama (22, 23).

Unatoč brojnim prednostima, titan i titanove legure imaju i određene nedostatke. Jedan od glavnih nedostataka je krutost materijala, koja je veća od krutosti ljudske kosti, što može dovesti do stresa na susjednim kostima tijekom opterećenja. Velika specifična težina materijala može utjecati na težinu protetskih nadomjestaka, čineći ih manje ugodnima za nošenje. Titan je također nepropustan za rendgenske zrake, što može otežati dijagnostičke postupke. Kemijska reaktivnost titana s kisikom, vodikom i dušikom zahtijeva posebne uvjete tijekom obrade i skladištenja kako bi se izbjegla kontaminacija i degradacija materijala. Osim toga, srebrno-bijela boja titana može rezultirati neestetskim izgledom metal-keramičkih radova, posebno u situacijama gdje je estetika ključna. Problemi pri spajanju titana s keramičkim estetskim materijalom javljaju se zbog malog toplinskog koeficijenta rastezanja, a zbog reakcije s fluoridima dolazi do promjene boje i korozije titanskog rada. Legure titana su kompoziti koji temeljem dodatka drugih metala poboljšavaju svojstva čistog titana, čineći ga otpornijim na koroziju i sposobnim za rad na višim temperaturama. Među najčešćim metalima koji se dodaju u proizvodnji titanskih legura su paladij, vanadij, aluminij, kositar, nikal, molibden i željezo. Ove dodatke odabire se s ciljem

specifičnog poboljšanja mehaničkih svojstava, otpornosti na koroziju ili toplinske stabilnosti titana. Titanske legure klasificiramo prema njihovoj mikrostrukturi koja je stabilna na sobnoj temperaturi, u tri glavne skupine:

- α -legure, koje se odlikuju α mikrostrukturom i poznate su po dobroj žilavosti i otpornosti na koroziju.
- β -legure, koje se odlikuju β mikrostrukturom i karakterizira ih veća čvrstoća te sposobnost za rad na višim temperaturama.
- $(\alpha+\beta)$ -legure, koje sadrže i α i β mikrostrukturne faze, nudeći balans između čvrstoće, žilavosti i otpornosti na koroziju (22, 24, 25).

U suvremenoj dentalnoj protetici, razvoj tehnologije omogućio je četiri različita postupka za proizvodnju metalnih osnova iz titana i titanskih legura, svaki s vlastitim specifičnim prednostima i primjenama: lijevanje, glodanje, erozija iskona te lasersko oblikovanje tj. metalurgija praha (21).

Glavni izazov u procesu lijevanja titana leži u njegovom visokom talištu i sklonosti reakciji titanske taline s kisikom. Za lijevanje titana koristi se metoda izgaranja voštanog modela unutar materijala za ulaganje. Postoje tri glavna sustava za lijevanje titana: (1) tlačno-vakuumski sustav s odvojenim komorama za taljenje i lijevanje, (2) tlačno-vakuumski sustav s jednom komorom za taljenje i lijevanje, te (3) centrifugalni sustav. Bessing i Bergman (24) smatraju centrifugalni sustav najučinkovitijim za lijevanje titana, mišljenje koje dijele i Takahashi i suradnici (24). Oba istraživanja naglašavaju da svaki od sustava može biti učinkovit pod optimalnim uvjetima. Dodatno, Herö i Waarli (24) su istaknuli važnost argonskog tlaka u procesu lijevanja titana. Pokazali su da kvaliteta lijevanog titana znatno raste kada se proces odvija pod nižim tlakom argona od 50 mm Hg u usporedbi s većim tlakom od 400 mm Hg, što ukazuje na značaj preciznog kontroliranja uvjeta lijevanja kako bi se postigli optimalni rezultati.

Jedan od izazova u procesu lijevanja titana je prilikom ulaganja, uzrokovan neprimjerenom širinom materijala za ulaganje i njegovom reakcijom s titanskom talinom. To može dovesti do netočno određenog volumena titanskog rada. Jedna od posljedica je oksigenacija materijala, pri čemu kisik prodirući u površinski sloj taline povećava površinsku mikro tvrdoću. Da bi se smanjila oksidacijska reakcija i minimizirao sloj titan-oksida, tehnologija lijevanja je

unaprijeđena. Međutim, nakon lijevanja, ostaje tanak sloj α -case koji je nužno ukloniti kako bi se spriječilo stvaranje plaka na površini nadomjestka. Za početno fino poliranje, brzina rotirajućeg sredstva treba biti 15000 okretaja/min, dok za postizanje visokog sjaja, brzina ne bi trebala premašiti 30 000 okretaja/min (20). Ovo fino poliranje ključno je za osiguranje glatke površine nadomjestaka koja će minimizirati akumulaciju plaka i poboljšati biokompatibilnost i estetske karakteristike gotovog dentalnog rada.

1.5.2. Veza između titana i keramike

Kemijska veza između metalne osnovne konstrukcije i obložene keramike je osnova za trajnost fiksnog metal-keramičkog rada. Na čvrstoću veze u metal-keramičkim sustavima utječe mnogo faktora, uključujući kontinuirani utjecaj sline, promjene temperature, kao i potrebu da spoj izdrži stalne okluzijske sile. Postoji nekoliko teorija koje objašnjavaju vrstu veze između metala i keramike, uključujući kemijsku vezu, mehaničku teoriju temeljenu na Van der Waalsovima silama, kompresijsku, dendritičku teoriju i teoriju galvanske kohezije. Jedan od ključnih faktora koji utječe na čvrstoću veze između titana i keramike jest temperatura pečenja keramike. Ako temperatura premaši tranzicijsku temperaturu titana od 885°C, dolazi do promjene u kristalnoj strukturi titana, čineći ga izrazito reaktivnim prema kisiku i dušiku. To rezultira stvaranjem oksidnog sloja koji može oslabiti vezu između metalne osnove i keramičkog premaza. Ako je temperatura pečenja keramike veća od 900°C, što značajno premašuje tranzicijsku temperaturu titana, može dovesti do formiranja pretankog oksidnog sloja, povećavajući rizik od loma između titana i oksidnog sloja. Alternativno, oksidni sloj možda uopće neće biti stvoren, ili se tijekom procesa pečenja keramike može formirati adhezivni ili kohezivni sloj, što implicira na složenost postupka i potrebu za preciznim kontroliranjem temperature pečenja (24, 26).

Suočeni s izazovima koji proizlaze iz visokih temperatura pečenja keramike na titan i njegove legure, razvijena je nova generacija keramičkih materijala. Ove keramike zadržavaju estetske kvalitete unatoč pečenju na znatno nižim temperaturama, te posjeduju mehanička i kemijska svojstva koja su usklađena s potrebama pečenja na titanu. Temperatura pečenja ovih keramika ne smije premašiti 850°C, što ih svrstava u kategoriju keramika s izrazito niskom temperaturom pečenja. Većina tradicionalnih obložnih keramika pripada grupi silikatnih i aluminij-silikatnih keramika, sa osnovom koja uključuje kvarc, glinu i kaolin. Modifikacijom ovih materijala

dodavanjem specifičnih organskih tvari poboljšava se njihova plastičnost. Boja keramike mijenja se dodavanjem različitih oksida (kao što su titan, kobalt i bakar), dok se dodavanjem kalcijevog sulfata ili olovog oksida modificira temperatura pečenja. Keramički materijali dostupni su u obliku praha koji se miješa s vodom ili vodenom otopinom s glicerinom, stvarajući pastu koja se lako oblikuje i nanosi na metalnu osnovu kistom. Suvišna voda uklanja se vibracijom ili kompresijom. Materijal se tijekom pečenja skuplja i gubi vodu (između 27% do 45% svoje mase), zbog čega se keramika nanosi u suvišku. Obložna keramika primjenjuje se u tri sloja za optimalne estetske i funkcionalne rezultate:

- Prvi sloj, opaker, služi za prekrivanje metala i stvaranje čvrste veze između metala i keramike.
- Drugi sloj, dentinska keramika, čini glavni dio obložne keramike. Zbog većeg udjela staklene faze od opakera, ovaj sloj je translucidan.
- Treći sloj, caklinska keramika, najtranslucentniji je i može sadržavati okside koji doprinose efektu fluorescencije i opalescencije (21).

Computer Aided Design/Computer Aided Manufacturing (CAD/CAM) tehnologija je omogućila proizvesti metalnu konstrukcijsku osnovu iz titana. Radi se s pomoću glodalice iz blokova metala za izradu mostova, krunica i drugih konstrukcija. CAD/CAM tehnologija često je u uporabi s obzirom da skraćuje period nužan za izradu protetskog nadomjestka i smanjuje mogućnost pogreške za razliku od izrade u laboratoriju u više faza. U dentalnoj protetici, razvoj digitalnih tehnologija omogućio je brzu i efikasnu proizvodnju protetskih nadomjestaka, čak i tijekom jednog posjeta pacijenta. Postupak počinje uzimanjem optičkog otiska zuba pomoću trodimenzionalnog snimanja. Ova tehnologija skeniranja pretvara geometrijski oblik zuba u digitalni format, poznat kao STL-format. STL-format potom se obrađuje putem specijaliziranog softvera koji omogućava detaljnu analizu i planiranje protetskog rada. Nakon što se digitalni dizajn finalizira, informacije se šalju stroju za glodanje. Stroj za glodanje koristi se za preciznu obradu blokova metala ili keramike, iz kojih izrađuje konačni protetski nadomjestak (21).

Abduo je istaknuo da je preciznost metalne osnove izrađene pomoću CAD/CAM tehnologije superiornija u odnosu na one dobivene tehnikom lijevanja (21). Korištenjem CAD/CAM postupka, izbjegava se formiranje alfa case sloja i stvaranje debele oksidacijske prevlake na

površini materijala, što rezultira poboljšanom adhezijom između titana i obložne keramike. Međutim, glavni nedostatak obrade titana pomoću glodanja je viša cijena postupka. Metodu razvoja CAD/CAM tehnologije za rad s titanom razvili su Andersson i suradnici krajem 1980-ih, kao odgovor na izazove povezane s lijevanjem titana. Metoda je dobila naziv Procera (Nobelpharma, Švedska) (27) i karakterizira je visoka jednostavnost i brzina izvedbe. Proces traje između 8 i 10 minuta, započinje strojnim struganjem glodalicom za formiranje vanjskog izgleda krunice, nakon čega slijedi električno jetkanje pomoću ugljenih elektroda za oblikovanje unutrašnjosti krunice. Nakon provjere kvalitete na gipsanom modelu, slijedi poliranje i aplikacija estetskog materijala. Najčešće korištena titanska legura u CAD/CAM tehnologiji je Ti-6Al-4V, poznata pod nazivom TAV. Ova legura je poznata po svojim izvrsnim mehaničkim svojstvima i biokompatibilnosti, čineći je idealnim izborom za dentalne aplikacije.

1.5.3. Erozijska iskona

Fizičar Joseph Priestley prvi je opisao erozivni učinak (21). Erozijska iskona (EDM - Electrical Discharge Machining) koristi princip rada temeljen na primjeni termo-električne energije za uklanjanje materijala s radne površine pomoću toplinske energije generirane iskrenjem. Postupak započinje stvaranjem razlike u električnom potencijalu između elektrode (alata) i radnog komada, koji su oba uronjena u dielektrični fluid. Između elektrode i radnog komada održava se konstantan razmak, poznat kao pukotina. Kada razlika u potencijalu između elektrode i radnog komada postane dovoljno velika, dolazi do električnog proboja koji rezultira stvaranjem plazme unutar pukotine. Ovaj proces generira ekstremno visoke temperature, preko 10,000°C, što uzrokuje taljenje i isparavanje materijala iz radne površine. Iako se rastopljeni materijal uklanja iz pukotine, uklanjanje nije potpuno, već samo djelomično. EDM spada u skupinu „netradicionalnih“ obrada materijala zajedno s elektrokemijskom obradom, rezanje vodenim mlazom i lasersko rezanje (21).

1.5.4. Lasersko oblikovanje

Metalurgija praha (PM) predstavlja set postupaka kojima se metalni prahovi pretvaraju u čvrste metalne dijelove i komponente. Proces se sastoji od četiri ključna koraka koji zajedno omogućuju proizvodnju visokokvalitetnih metalnih predmeta:

1. Proizvodnja praha: Prvi korak uključuje proizvodnju metalnog praha, koji može biti dobiven različitim metodama, kao što su atomizacija, mehaničko mljevenje, elektrolitska proizvodnja ili kemijska redukcija. Veličina i oblik čestica praha mogu biti precizno kontrolirani kako bi se postigla željena svojstva konačnog proizvoda.
2. Miješanje: U drugom koraku, fini praškasti materijali se miješaju, pri čemu se mogu dodavati razni aditivi za poboljšanje svojstava konačnog proizvoda, kao što su poboljšana mehanička svojstva, otpornost na koroziju ili specifična električna svojstva.
3. Tlačenje: Miješani prah zatim se tlači u željeni oblik pomoću visokog pritiska. Ovaj proces obično se odvija u specijaliziranim kalupima, što omogućava precizno oblikovanje dijelova i komponenti u specifičnim oblicima i dimenzijama.
4. Sinteriranje: Posljednji korak uključuje zagrijavanje stisnutog materijala do temperature ispod tališta metalnog praha. Toplina uzrokuje zavarivanje čestica praha, rezultirajući u završnom spajanju proizvoda u čvrstu formu. Ovaj proces doprinosi visokoj gustoći i čvrstoći konačnog proizvoda.

Primjena PM u industrijskoj proizvodnji preferira se iz dva ključna razloga: niske troškove proizvodnje i mogućnost kreiranja jedinstvenih svojstava i oblika koji nisu dostupni klasičnim metodama obrade. Niža cijena proizvodnje postiže se smanjenom količinom utrošene energije, većom iskoristivosti materijala i smanjenim brojem proizvedenih koraka. Uštede u troškovima koje se postižu korištenjem PM u odnosu na klasične metode lijevanja mogu biti 40% i više, što čini PM izuzetno privlačnom opcijom za industrijsku proizvodnju, posebice u slučajevima masovne proizvodnje. Osim financijskih prednosti, PM se ističe i izuzetno visokom iskoristivošću sirovina, s prosječnom učinkovitošću od 97%, što dodatno smanjuje otpad i povećava ekonomičnost procesa. Jedna od osnovnih prednosti metalurgije praha leži u sposobnosti proizvodnje materijala i geometrija koje nisu dostupne ili su teško ostvarive tradicionalnim metodama obrade. PM omogućava kreiranje dijelova s kompleksnim oblicima,

visokim stupnjem čistoće i posebnim svojstvima, što otvara nove mogućnosti u dizajnu i funkcionalnosti proizvoda.

Proizvodnja metalnog praha za PM proces može se ostvariti kroz nekoliko različitih metoda, među kojima se ističu:

1. Redukcija oksida u krutom stanju: Ova metoda uključuje kemijsku redukciju metalnih oksida koristeći reducent, često u obliku ugljika, pri čemu se proizvodi metalni prah.
2. Elektrodepozicija: Proces korištenja električne struje za izvlačenje metala iz rastvora i njegovo taloženje u obliku praha. Ova metoda je posebno korisna za proizvodnju visokopreciznih prahova s kontroliranom veličinom i oblikom čestica.
3. Atomizacija: Uključuje raspršivanje rastaljenog metala u fine kapljice pomoću visokotlačnog plina ili vode, koje se zatim brzo hlade i kristaliziraju u obliku praha. Ova tehnika omogućava proizvodnju velikih količina praha s visokom uniformnošću veličine čestica (21).

1.6. Protetski radovi na vijak

Implanto-protetski radovi su ključni elementi u modernoj dentalnoj medicini, pružajući rješenja za zamjenu nedostajućih zuba uz pomoć dentalnih implantata. Ovi protetski radovi mogu biti kategorizirani kao mobilni ili fiksni, ovisno o načinu na koji su povezani s implantatima i mogućnostima održavanja oralne higijene. Mobilni protetski radovi moraju se skidati radi higijene protetskog rada i samog implantata. S druge strane, fiksni implanto-protetski radovi su trajno pričvršćeni na implantate, i pacijenti ih ne mogu samostalno ukloniti. Higijena kod fiksnih implanto-protetskih radova obavlja se na sličan način kao kod konvencionalnih fiksnih protetskih radova, što zahtijeva pažljivo čišćenje oko implantata i protetskog rada pomoću specijaliziranih četkica i zubnog konca. Načini pričvršćivanja protetskog rada na implantate uključuju vijčanu fiksaciju i cementiranje. Kod vijčane fiksacije, protetski rad se direktno vijča na implantat, što omogućava lako uklanjanje i ponovno postavljanje protetskog rada ako je potrebno. Kod cementiranih protetskih radova, nadogradnja koja je pričvršćena na implantat koristi se kao osnova na koju se cementira protetski rad, čime se stvara snažna i dugotrajna veza.

Mobilne protetske radove možemo pričvrstiti različitim retencijskim i stabilizacijskim sustavima poput: kugli, lokatora, teleskopa i prečki. Svim sustavima je zajedničko da se sastoje od matrice i patrice. Patrica, koja je pričvršćena za implantat pomoću vijka, služi kao stabilna baza za protetski rad. S druge strane, matrica je integrirani dio protetskog rada, koji se povezuje i učvršćuje (najčešće lijepi) na metalnu ili akrilatnu osnovu mobilnog protetskog rada. Odabir je na kliničaru koju će tehniku izabrati za završno pričvršćivanje, a ovisi o mnogim čimbenicima: estetika, funkcija, okluzija, retencija i jednostavnost izrade (28).

1.6.1. Cementom retinirani protetski radovi

Cementom retinirani protetski radovi nude jednostavnost i ekonomičnost u odnosu na vijčano retinirane opcije zahvaljujući upotrebi konvencionalnih laboratorijskih i kliničkih protetskih tehnika, kao što su one korištene za izradu cementnih fiksnih protetskih radova. Kad su implantati postavljeni u idealnoj poziciji, moguće je postići zadovoljavajuću estetiku i s cementnom i s vijčanom retencijom (29).

Za krune uskog promjera, gdje bi pristup za vijak mogao ugroziti strukturalnu integritet krunice, preferira se cementna retencija. Ova metoda je posebno poželjna u situacijama gdje bi dodavanje materijala za zatvaranje pristupnog otvora moglo narušiti estetiku okluzalne površine (30).

Dodatno, u slučajevima kada implantati nisu postavljeni u idealnom smjeru, a divergencija između osi implantata i pričvrsnog vijka, koji će primiti protetski rad, je manja od 17 stupnjeva, vijčana retencija nije moguća. U takvim okolnostima, cementna retencija pruža praktično rješenje za postizanje funkcionalnih i estetskih ciljeva protetskog rada (31).

1.6.2. Vijčano retinirani protetski radovi

Vijčano retinirani protetski radovi inicijalno mogu izgledati skuplji zbog potrebe za dodatnim komponentama, kao što su plastični profili i laboratorijski vijci za pričvršćivanje. Međutim, ovi radovi nude prednost u smislu predvidive ponovljivosti i lakšeg rješavanja potencijalnih problema u odnosu na cementno retinirane protetske radove. U slučaju komplikacija, vijčano

retinirani radovi omogućuju jednostavnije rješavanje problema bez rizika od oštećenja protetskog rada, što može rezultirati dodatnim troškovima kod cementno retiniranih radova (29).

Jedan važan aspekt u korist vijčano retiniranih protetskih radova je mogućnost postavljanja kanala za pristup vijcima. Ovo može biti osobito značajno u estetskim zonama, gdje je važno očuvati vizualni izgled protetskog rada. Ako postoje poteškoće u postavljanje implantata u idealan položaj mogu se koristiti zakrivljeni ili prilagođeni implantati tako da se pristupni kanal za otvor vijka premjesti u estetsko prihvatljivo područje. Estetika predstavlja jedan od važnijih čimbenika u odabiru između vijčano i cementno retiniranih krunica. U frontalnom području implantat se postavlja lingvalno kako bi omogućili vijcima pristupni kanal u području cinguluma. Lingvalno postavljeni implantati prekrivaju veću površinu grebena, a samim time i ugrožavaju oralnu higijenu, dok u bočnim dijelovima vijkom retinirani protetskim radovima pristupni kanal se postavlja točno kroz središnju udubinu protetskog rada, što je okluzijski i estetski problem. Otvori za vijak mogu zauzimati 50% površine krune, a ujedno ometati habitualnu okluzijsku kretnju, lateralne kretnje i protruzijske kretnje mandibule. Nove smjernice idu prema tome da se smjer s okluzijske površine premjesti na palatinalnu površinu (28).

Materijali korišteni za zatvaranje otvora za pristup vijcima u vijčano retiniranim protetskim radovima mogu biti osjetljivi na trošenje pod utjecajem funkcionalnih sila. Kao rezultat, okluzijski kontakti mogu biti manje stabilni u usporedbi s onima kod cementno retiniranih protetskih radova (32).

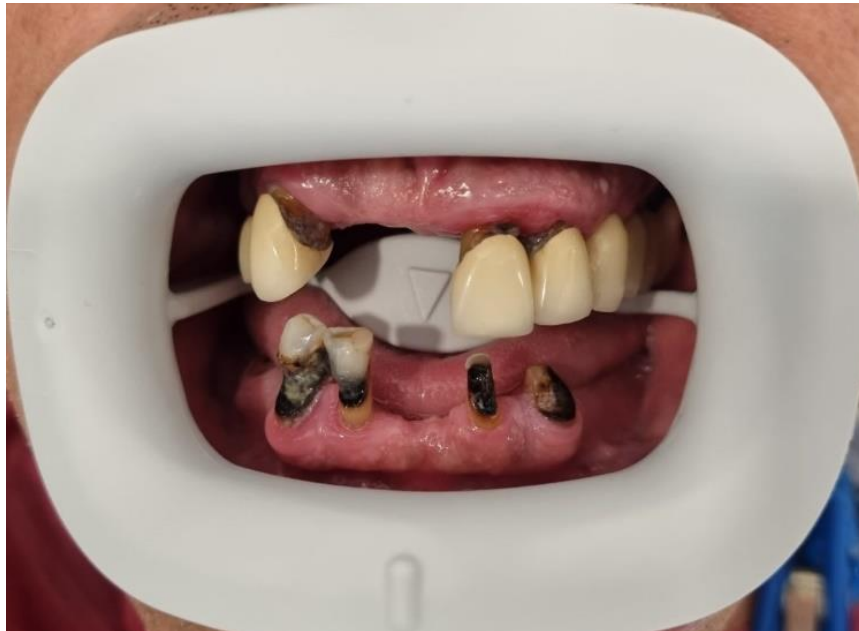Retencija, kao jedan od najvažnijih čimbenika koja utječe na dugotrajnost protetskog rada na implantatu, determinira niz faktora. Primjerice, ako je intraokluzijski prostor manji od 4mm smatra se da je vijčana retencija indicirana za trajno završavanje rada. Gubitak retencije javlja se ako popusti vijak. Za postizanje optimalne čvrstoće pričvršćivanja, vijci se trebaju zategnuti između 50% i 75% njihove maksimalne snage pričvršćivanja. Ključno je pridržavati se uputa proizvođača i koristiti ključ s točno definiranim zakretnim momentom za postizanje preciznog zatezanja (28). Da bi se osigurala pouzdanost pričvršćivanja, preporuča se ponovno zatezanje vijka 5 minuta nakon prvotnog zatezanja, te ponovno nakon nekoliko tjedana (29). Popuštanje vijka može biti rezultat utjecaja komponenti implantata i nepravilno prilagođenih protetskih radova. Loša usklađenost između implantata i komponenti može dovesti do povećanog naprezanja vijka, što pridonosi njegovom popuštanju (33).

Kako bi se smanjila mogućnost popuštanja vijka, razvijene su različite modifikacije vijka i implantata. Primjerice, zlatni vijci mogu se zategnuti snažnije od onih od titana, pružajući bolju retenciju. Ova poboljšanja pomažu u smanjenju rizika od popuštanja vijka i osiguravaju dugotrajnu stabilnost i funkcionalnost implanto-protetskih radova. Također, izgled vijka doprinosi boljoj retenciji, pa tako vijci glavom u obliku šesterokuta osiguravaju bolju retenciju od onih s utorima. Situacije koje preferiraju retenciju vijkom su: izrade potporne proteze gdje je veliki raspon između implantata jer su komplikacije češće nego kod malih raspona; kod pacijenata kod kojih je tendencija za razvoj gingivalnih recesija veća zbog njihove jednostavnosti uklanjanja i prilagođavanja na nove situacije; kod pacijenata kod kojih se predviđa gubitak zuba te situacije kod kojih je teško ukloniti višak cementa, primjerice kada je rub protetskog nadomjestka marginalno veći od 3mm subgingivalno (29).

2.PRIKAZ SLUČAJA

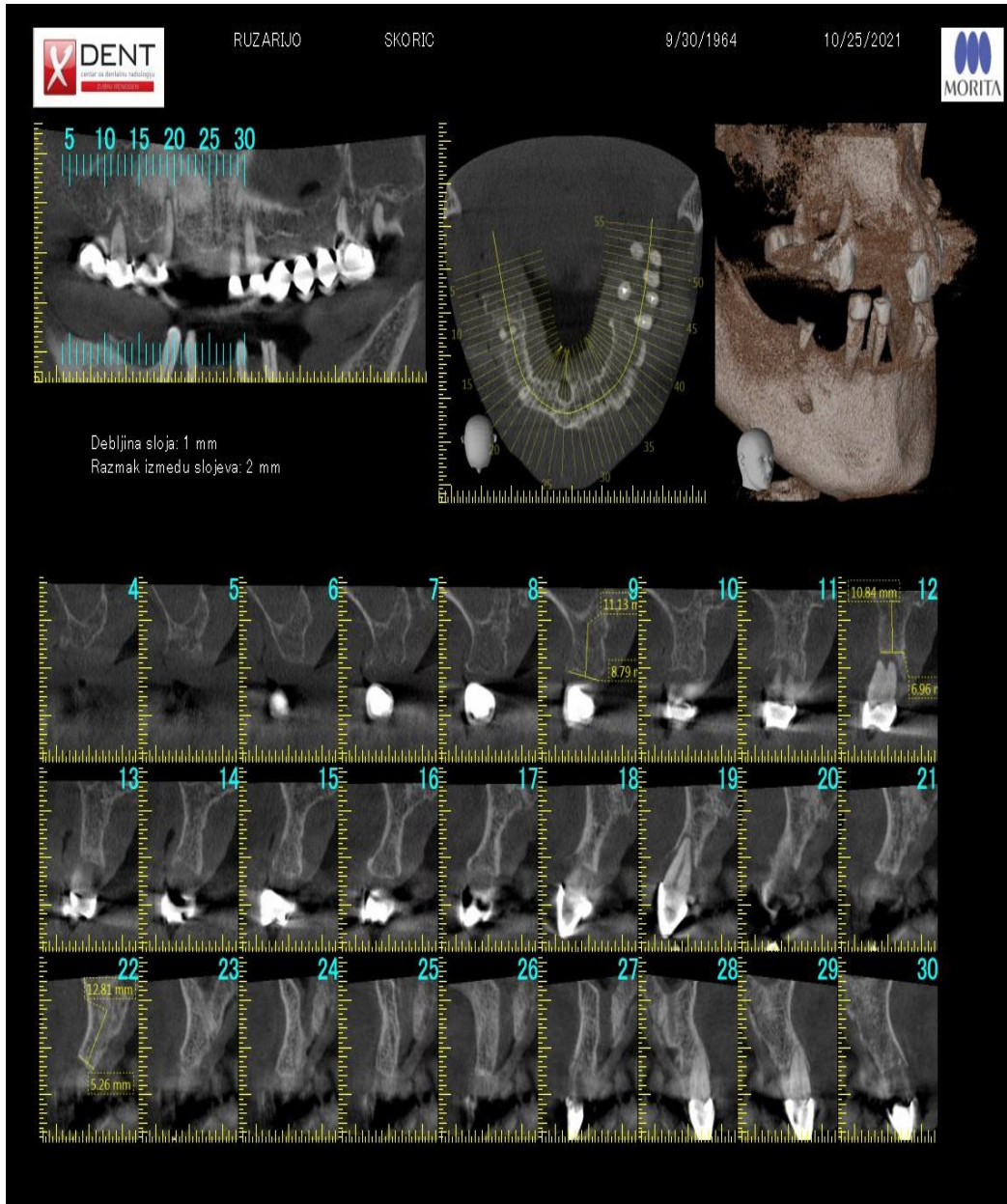
Pacijent je muška osoba rođena 1965. godine koja dolazi u ordinaciju zbog nezadovoljstva tadašnjim stanjem u usnoj šupljini. Nakon dugogodišnjeg zanemarivanja oralnog zdravlja odlučio se za veliku promjenu. Nakon uzimanja anamnestičkih podataka utvrđeno je da pacijent nema kontraindikaciju za implanto-protetsku terapiju, ne koristi lijekove te nije pušač. Kliničkim pregledom usne šupljine utvrđeni su zaostali zubni korijeni te loša oralna higijena. Plak indeks (PI) i paradontalna dubina sondiranja (PPD) su izmjereni kao dio inicijalne procjene prije definiranja terapijskog plana. Izvršen je pregled ortopantomograma, napravljen je CBCT i isplanirana su mjesta postave implantata. Pacijentu je objašnjen plan terapije, ugradnja šest implantata u maksilu i pet implantata u mandibulu zbog velike resorpcije kosti i nemogućnosti postizanja primarne stabilnosti s četiri implantata (Slika 1). Pacijent pristaje na predloženu terapiju.

Tijekom izrade plana kirurškog zahvata bilo je ključno uzeti u obzir liniju osmijeha pacijenta, s ciljem njezine usklađenosti s trenutnom razinom kosti. Važnost preciznog pokrivanja prijelaza između protetskog nadomjestka, implantata i sluznice linijom osmijeha posebno dolazi do izražaja u gornjoj čeljusti. Kroz ovaj pristup se omogućava da vertikalna resorpcija grebena odgovara visini linije osmijeha, čime se postiže optimalan estetski rezultat.

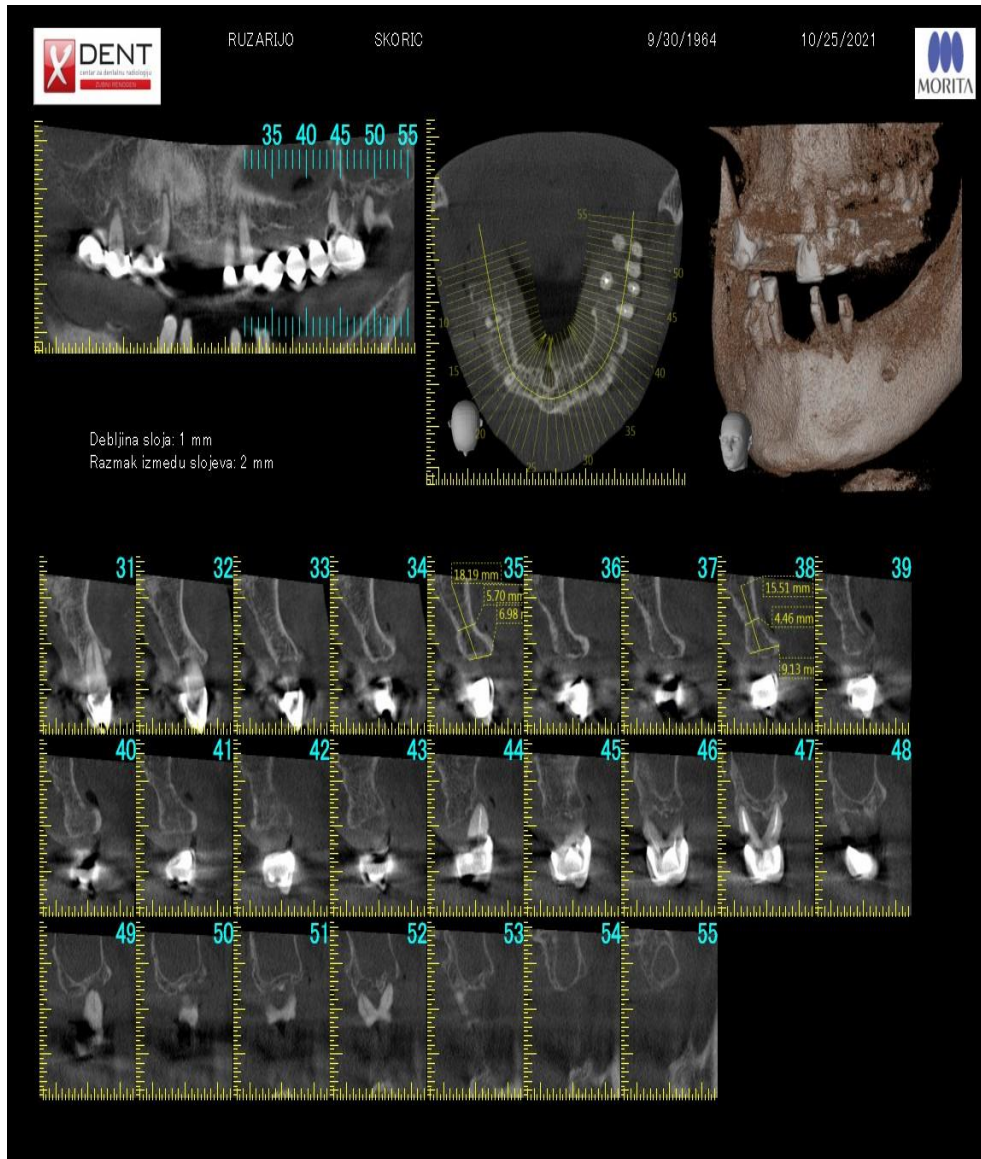


Slika 1. Pacijent prije početka terapije

CBCT snimka gornje čeljusti pokazala je adekvatan fundus koštane mase. Sinusi su obostrano normalne konzistencije te ispunjeni zrakom. U ovom slučaju provedeno je aksijalno opterećenje implantata i postavljeno je šest Adin Closefit implantata. Zbog zahtjeva pacijenta za privremenim protetskim radom, implantati su postavljeni imedijatno (Slika 2 i 3).

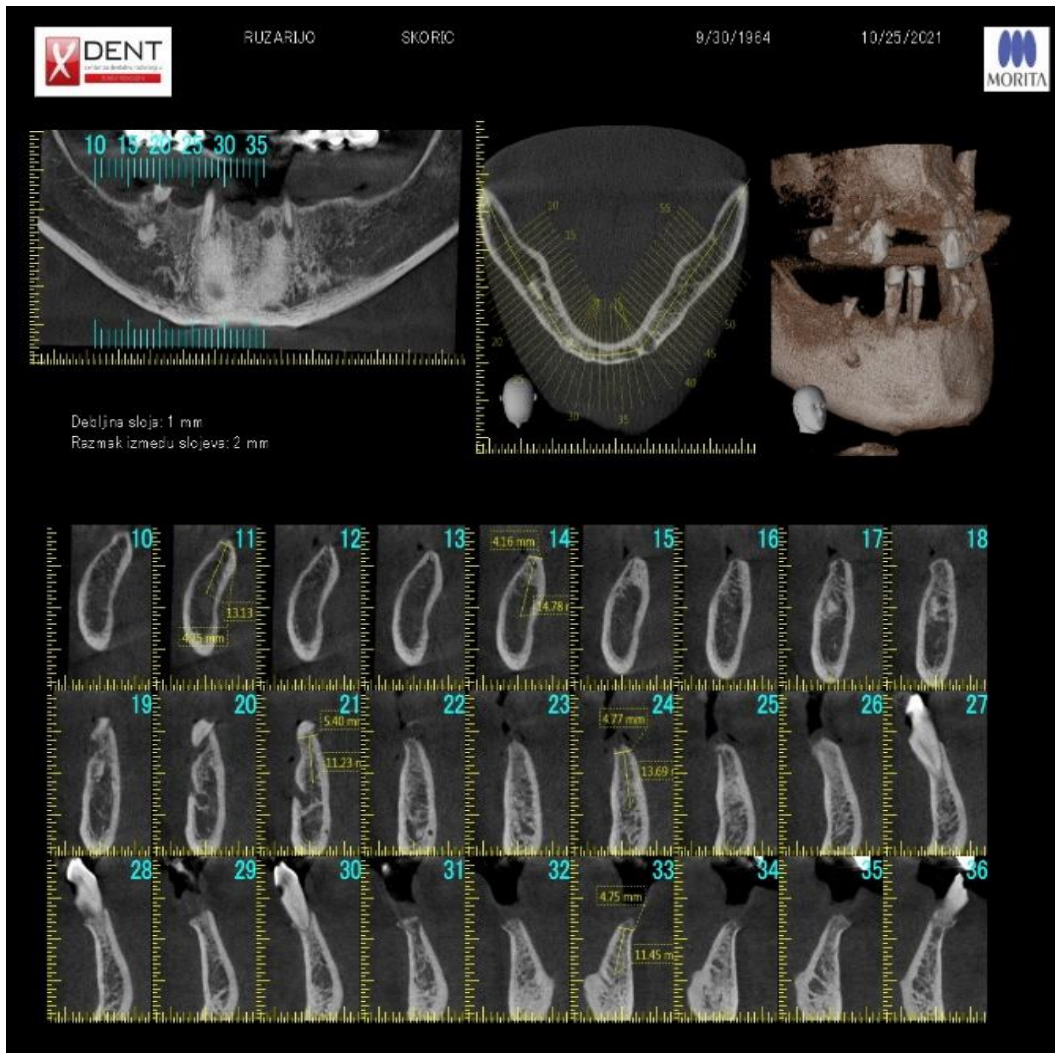


Slika 2. CBCT pacijenta - desna strana gornje čeljusti

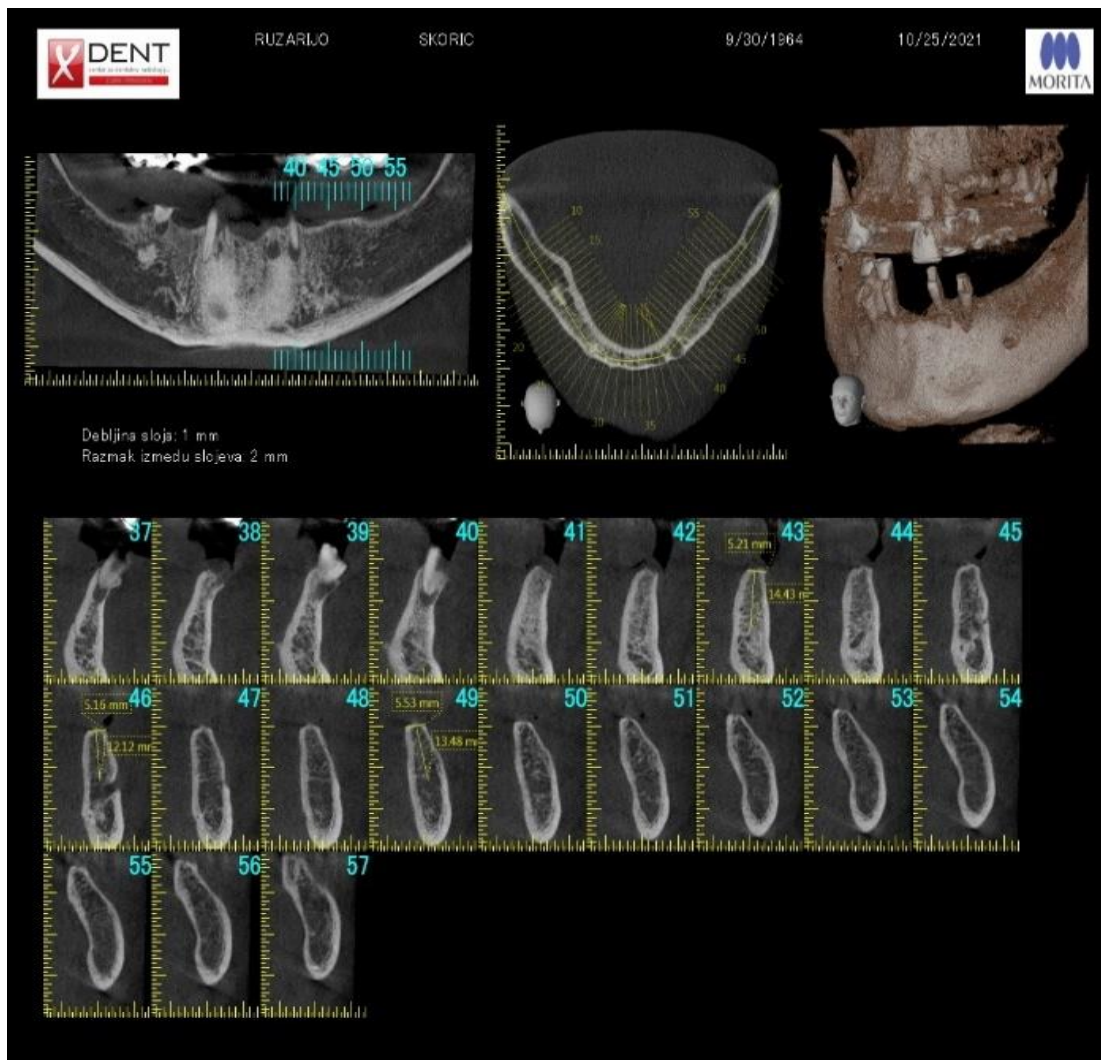


Slika 3. CBCT pacijenta - lijeva strana gornje čeljusti

CBCT snimka donje čeljusti pokazala je adekvatan fundus kosti. Planira se nivelacija zubnog grebena nakon ekstrakcije preostalih zubi. Postavljeno je pet Adin Closefit implantata, multiunit nadogradnje i kapice za cijeljenje (Slika 4 i 5).



Slika 4. CBCT pacijenta - desna strana donje čeljusti

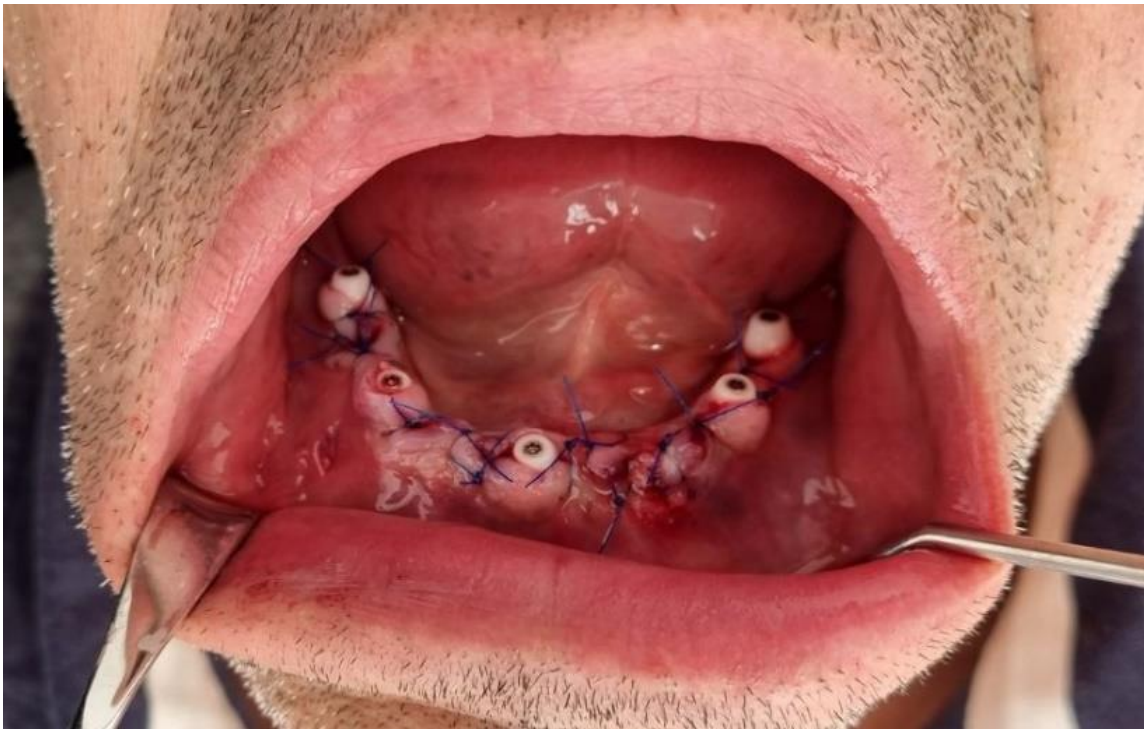

Slika 5. CBCT pacijenta - lijeva strana donje čeljusti

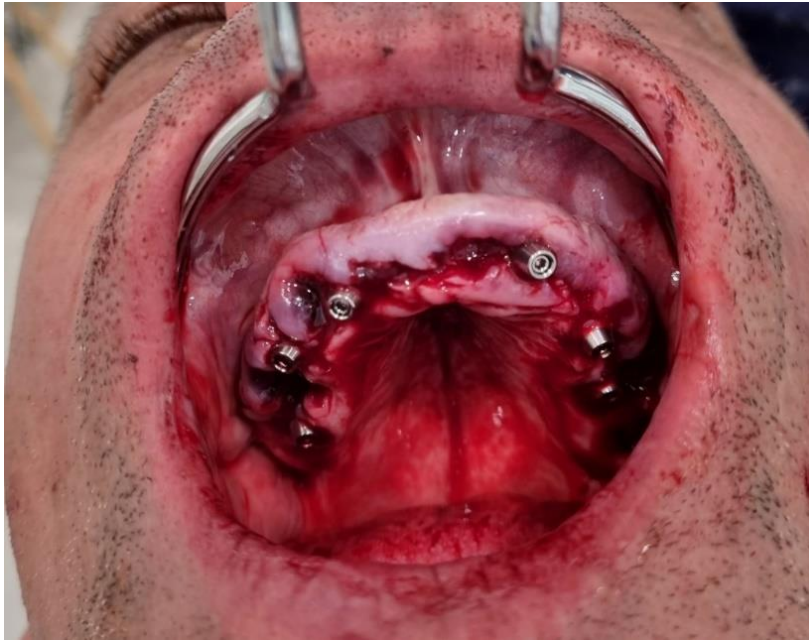2.1. Oralno-kirurški dio

Usljedio je prvi korak, anesteziranje pacijenta i podizanje režnja kako bi se pristupilo koštanom dijelu alveolarnog grebena. Nakon što je osigurano adekvatno vizualno polje, provedene su ekstrakcije zuba, osteotomija i izravnavanje alveolarnog grebena kao pripreme radnje za stvaranje ležišta za implantate. Upotrebom pilot svrdla određene su početne točke i smjer za

ulazak ostalih svrdala potrebnih za detaljnu pripremu ležišta implantata. Veličina svrdala koja se koristila prilagođena je na temelju širine i dužine budućeg implantata, a odabir je bio utemeljen na analizi CBCT snimke. Nakon završene preparacije ležišta uslijedila je ugradnja implantata odgovarajuće veličine koji se prvo uvija oručno, a zatim „moment ključem“. Kod ovog pacijenta korišten je implantat marke Adin (Slika 6 i 7).

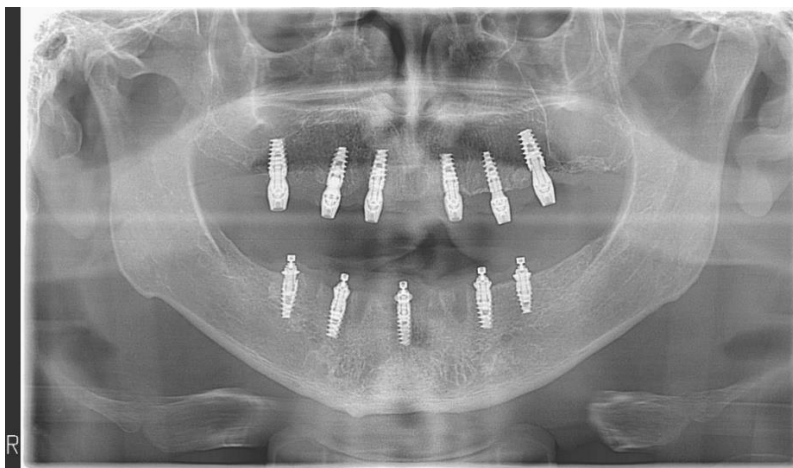


Slika 6. Postavljenih pet implantata u donjoj čeljusti



Slika 7. Postavljenih šest implantata u gornjoj čeljusti

Nakon završenog zahvata ugradnje implantata u koštano ležište gornje i donje čeljusti uslijedilo je stavljanje nadogradnje na implantate. Nadogradnja se postavila uz pomoć nosača, a služila je za provjeru paralelnosti implantata. Kad je procjena paralelnosti zadovoljila, uslijedilo je šivanje režnja. Pacijent se uputio na kontrolni ortopantomogram koji je ukazao na adekvatno pozicionirane implantate. Naknadno su korigirani multiuniti zbog remodeliranja kosti i mekog tkiva (Slika 8).



Slika 8. Kontrolni ortopantomogram

U ovom slučaju napravljeno je imedijatno opterećenje te je takoskraćen broj posjeta i kirurških zahvata. Nakon ugradnje implantata uslijedio je proces osteointegracije koji je trajao 6 mjeseci.

2.2. Privremeni protetski rad

Nakon šivanja uslijedilo je uzimanje otiska unutar 24h do najviše 48h od ugradnje dentalnih implantata. Sam proces izrade sastojao se od više faza: faza otiskivanja, određivanje odnosa između čeljusti, prijenos istih u artikulator te postava zubi. Nakon postave plastičnih kapica za cijeljenje uzeo se otisak u alginatu za izradu individualne žlice.

Nakon izrade individualne otisne žlice, kapice za cijeljenje koje su postavljene na multiunit abatemente uklanjaju se, a zatim se umjesto njih postavljaju otisni prijenosnici, poznati i kao otisni transferi. Transferi su u ovom slučaju fiksirani splintiranjem, a preko njih se uzeo funkcijski otisak polieterima u individualnoj žlici.

U laboratoriju su se izradili radni modeli i probne baze s voštanim bedemima, a u daljnjem protokolu poštovala su se i uzela u obzir sva pravila za postavu zubi, estetski parametri i okluzijski. Uslijedila je proba postave zubi te izrada privremenog protetskog nadomjestka na titanijskim cilindrima međusobno povezanih žicom ili mrežom na koju su se postavili zubi, kao i za totalnu protezu. Na privremeni protetski nadomjestak ugrađen je smanjen broj zubi kako bi se izbjeglo kompromitiranje procesa osteointegracije. Zadnji zub u nadomjestku služi kao distalni kraj implantata. Tijekom provjere okluzijskih funkcija, ključno je osigurati da su kontaktni dodiri prisutni na svim zubima, što pozitivno utječe na osteointegraciju. Međutim, važno je da ne postoje statički i dinamički kontakti iza (distalno od) zadnjih (angularnih) implantata, kako bi se osigurala njihova stabilnost i pravilno raspoređivanje sila tijekom žvakanja.

Nakon probe u ustima, uslijedila je završna obrada u laboratoriju, predaja i upute o oralnoj higijeni. Privremeni protetski nadomjestak izrađen je od akrilata, materijala koji se često koristi zbog svoje prilagodljivosti, izdržljivosti i estetike. U nekim slučajevima, za privremeni nadomjestak može se adaptirati i pacijentova postojeća proteza, pod uvjetom da ispunjava potrebne estetske i funkcionalne kriterije. Ova praksa omogućava pacijentima udobnost i funkcionalnost tijekom perioda čekanja na osteointegraciju i izradu konačnog protetskog rada.

Samim tim skraćuje se vrijeme izrade privremenog protetskog nadomjestka. Privremeni protetski nadomjestak pričvršćuje se na multiunit nadogradnje pomoću vijaka, pri čemu se vijci zaključavaju s maksimalnim momentom od 15Ncm. Za dodatnu zaštitu, preko vijaka se postavlja teflonska traka kako bi se osigurala izolacija, a otvor kroz koji prolazi vijak zatvara se kompozitnim materijalom.

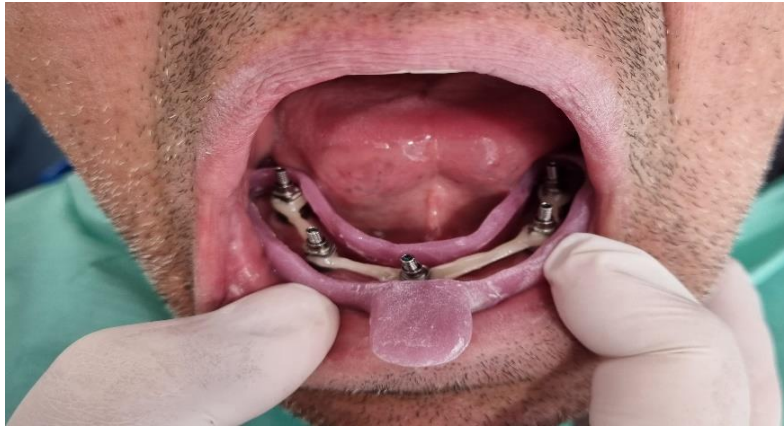2.3. Trajni protetski rad

Završetkom perioda osteointegracije dentalnih implantata i nošenja privremenih protetskih nadomjestaka, uslijedila je izrada definitivnog fiksno-protetskog nadomjestka na dentalnim implantatima. Faza izrade konačnog protetskog rada obuhvaćala je sve korake koji su primijenjeni i pri izradi privremenog rada, uz dodavanje dodatnih faza koje su bile nužne zbog složenijih tehničkih zahtjeva konačnog protetskog rada.

Proces je započeo otiskivanjem, čiji je cilj bio točan prijenos detaljnih informacija u dentalni laboratorij o lokaciji implantata unutar čeljusti, položaju vratova implantata, kao i njihovoj relaciji s okolnim periimplantantnim tkivom. Kada se otisak za definitivni protetski nadomjestak uzima nakon nošenja privremenog rada sve je puno lakše jer su meka tkiva stabilna.

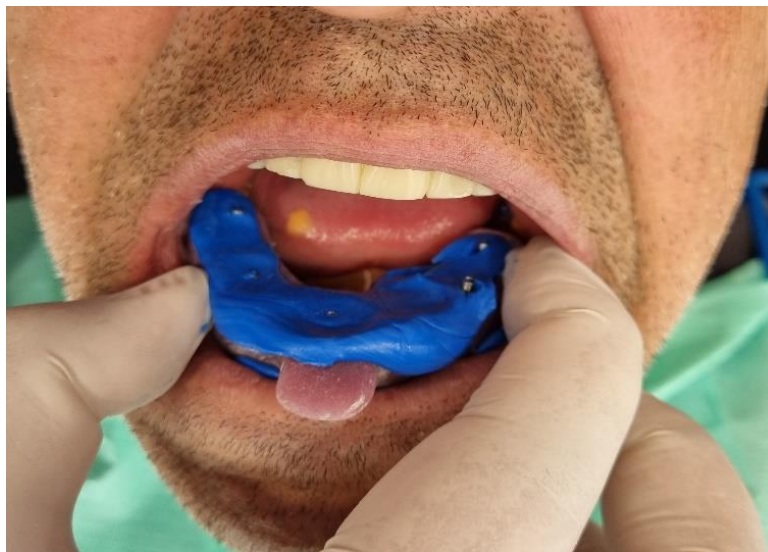Postoje dvije osnovne tehnike otiskivanja na implantatima: tehnika zatvorenom žlicom i tehnika otvorenom žlicom koja će se koristiti u ovom slučaju.

Nakon uklanjanja privremenog nadomjestka iz usta, postavljene su ponovno plastične kapice za cijeljenje kako bi se osigurao nesmetan proces cijeljenja i održala pravilna pozicija implantata. Zatim je uslijedilo uzimanje anatomskog otiska koristeći ireverzibilni hidrokolid, poznatiji kao alginat, koji se aplicirao pomoću metalnih konfekcijskih otisnih žlica. Na te žlice su prethodno postavljeni stoperi od silikona kako bi se osiguralo točno pozicioniranje i stabilnost žlice tijekom otiskivanja. Anatomski otisak se potom izlio u laboratoriju te su izrađeni gipsani modeli na kojima se izradila individualna žlica u akrilatu. Na mjesto kapica za cijeljenje postavljeni suotisni prijenosnici koji su se splintirali i međusobno povezali kako bi otisak bio precizniji (Slika 9).

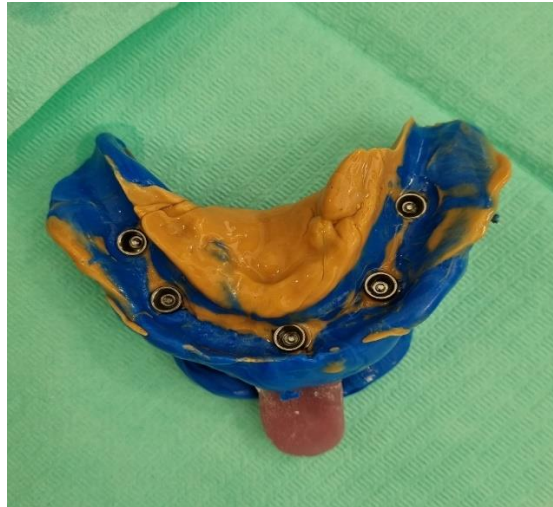


Slika 9. Postavljeni otisni transferi, splintiranje te proba individualne žlice

Preko pripremljenih transfera uzeo se jednovremeni dvokomponentni funkcijski otisak tehnikom otvorene žlice, a materijal izbora bio je polieter (Slika 10 i 11).

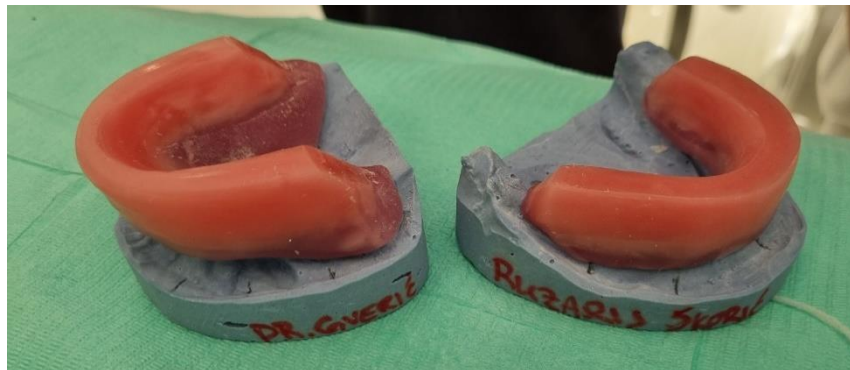

Slika 10. Uzimanje jednovremenog dvokomponentnog otiska



Slika 11. Izgled žlice nakon otiskivanja

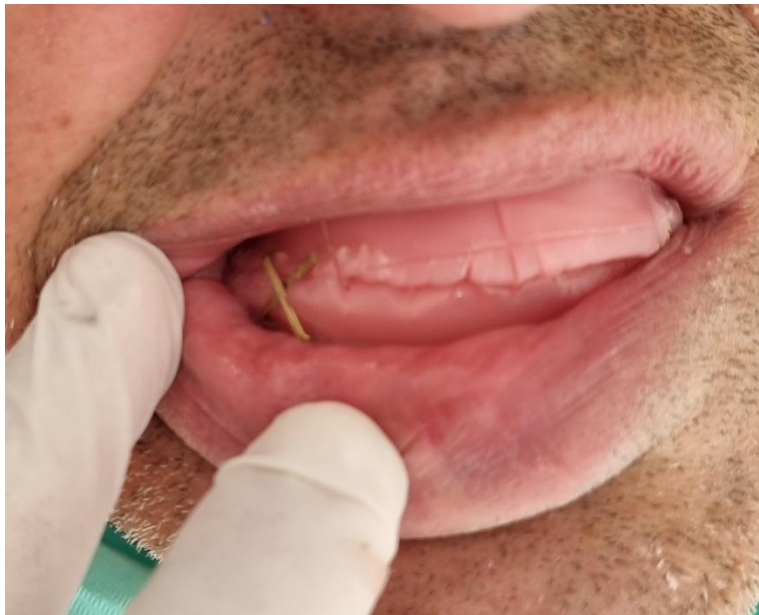Probnim bazama (Slika 12), izrađenim u laboratoriju, pacijentu je izmjerena vertikalna i horizontalna dimenzija međučeljusnih odnosa (Slika 13).



Slika 12. Probne baze

Probne baze su korištene za utvrđivanje međučeljusnih odnosa između gornje i donje čeljusti, kako vertikalnih tako i horizontalnih. Izrađene su od svjetlosnopolimerizirajućeg akrilata za postizanje potrebne čvrstoće i stabilnosti. Baze su spojene s titanijskim cilindrima, koji su već bili

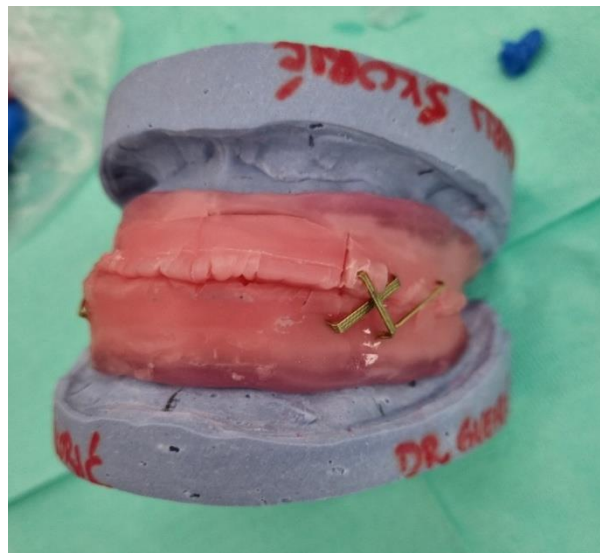
pričvršćeni na multiunit nadogradnje, pomoću vijaka. Na te baze postavljeni su nagrizni bedemi od voska, koji su imali ulogu u određivanju vertikalnih i horizontalnih odnosa čeljusti te u pronalaženju odgovarajuće protetske ravnine. Postupci korišteni za određivanje ovih dimenzija slični su onima primijenjenima pri izradi potpunih proteza. Za određivanje vertikalne dimenzije okluzije, ključan je bio pronalazak fiziološkog mirovanja, mjerenjem između dvije točke na licu: ispod nosa (subnasale) ili vrha nosa kao gornje točke i vrha brade (gnathion) kao donje točke. Važno je bilo da pacijent tijekom mjerenja sjedi uspravno, s opuštenim stavom i ravno usmjerenim pogledom. Pri određivanju vertikalne dimenzije, funkciju oslonca činile su probne baze i bedemi. Pacijentu se sugerira da proguta slinu te opusti mandibulu tako da se usnice lagano dotaknu. Zatim, usnice se neznatno razdvoje kako bi se izmjerio prostor između voštanih bedema, koji bi u normalnim okluzijskim uvjetima u području premolara trebao biti između 2 i 4 mm.



Slika 13. Određeni muđučeljusni odnosi

Nakon što je utvrđeno fiziološko mirovanje, pristupilo se određivanju protetske ravnine, koja služi kao orijentir za smještaj okluzijskih površina zuba. Ova zamišljena ravnina, kada se primijeni na donji niz zuba, treba dodirivati incizalne rubove prednjih donjih zubi te distobukalne kvržice zadnjih donjih molara. Protetska ravnina, formirana dodirivanjem gornjih i donjih

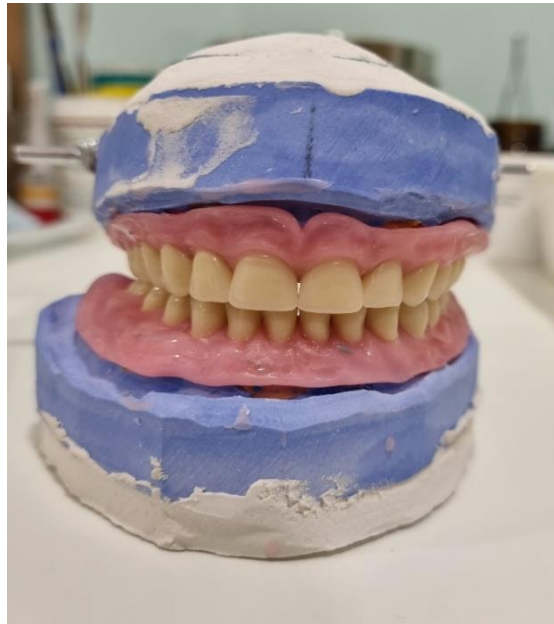voskastih bedema na probnim bazama, paralelna je s bipupilarnom linijom u prednjem dijelu. U predjelu središnjih sjekutića, okluzijska površina gornjeg voskastog bedema utječe na vidljivost gornjih zuba prilikom smijeha, koja se obično kreće od 2 do 3 mm. Anteroposteriorna protetska ravnina utvrđuje položaj bočnih zuba, pri čemu bi u bočnim dijelovima trebala biti paralelna s Camperovom ravninom. Nakon usklađivanja probnih baza, izvršeno je provjeravanje prethodno određene vertikalne dimenzije okluzije mjerenjem razmaka između oznaka na licu dok su probne baze u kontaktu. Prikladan intraokluzijski razmak između voskastih bedema iznosi 2 do 4 mm. Provjera ispravnosti vertikalne dimenzije također uključuje izgovor sibilanata "s" i "š", gdje se voskasti bedemi približavaju, ali ne dodiruju. Uspostavljanje centrične relacije, početnog funkcijskog položaja za bezube pacijente, slijedi nakon točnog određivanja vertikalne dimenzije okluzije. Korištenjem obraznog luka, model gornje čeljusti prenosi se u artikulator, uspostavljajući isti prostorni odnos s čeljusnim zglobovima i bazom lubanje kao što je prisutan u ustima pacijenta. Ovo omogućava precizno reproduciranje lukova zatvaranja u artikulatoru, što je ključno za točno određivanje funkcionalnih odnosa u protetskom radu.



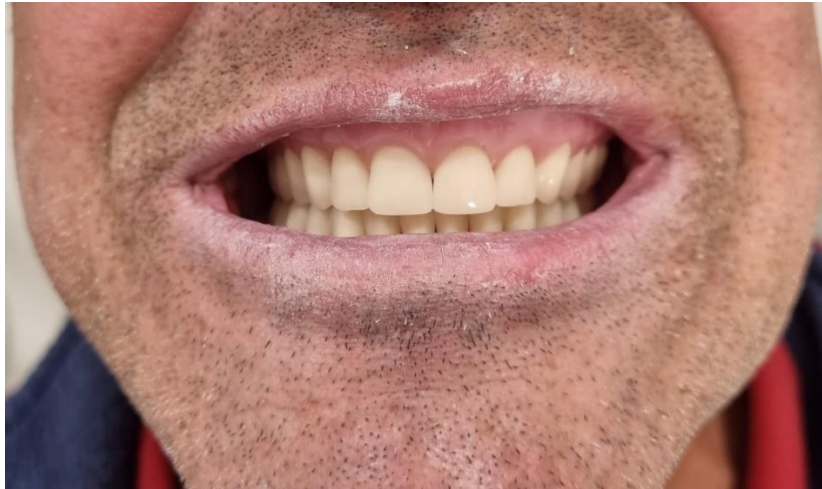Slika 14. Definirani međučeljusnih odnosa na probnim bazama

Definiranje međučeljusnih odnosa u laboratoriju označilo je početak procesa artikulacije. Pomoću obraza luka, model gornje čeljusti prenosi se u artikulator, gdje se zatim pridružuje modelu donje

čeljusti, čime se uspostavljaju precizni međučeljusni odnosi. Nakon toga, modeli su skenirani korištenjem softverskog programa koji omogućava detaljan pregled položaja gornje čeljusti u odnosu na donju, precizne lokacije implantata i multiunit nadogradnji, prikupljajući tako sve ključne informacije o kliničkoj situaciji. Ova digitalna obrada služi kao osnova za modulaciju zubi u gornjoj i donjoj čeljusti, koja može poslužiti kao vodič za postavljanje zuba na definitivni protetski rad. Pri postavljanju prednjih zubi, osnovni ciljevi su osiguravanje podrške usnicama, zadovoljavanje estetskih zahtjeva i omogućavanje ispravnog izgovora. Također, prednji zubi trebaju omogućiti glatko incizalno vođenje, gdje se pozicija i kut incizalnog vođenja - kut između linije incizalnih bridova i horizontalne ravnine - pažljivo određuju. Položaj prednjih zubi, bilo da se postavljaju iznad ili ispred bezubog grebena, ovisi o stupnju resorpcije kosti. Umjetni lateralni zubi, koji su obično manji od prirodnih, moraju biti prilagođeni obliku grebena i raspoloživom međučeljusnom prostoru. Visina lateralnih zubi određuje se na temelju dostupnog prostora između gornjeg i donjeg grebena, s naglaskom na važnost žvačne funkcije i estetike. U centralnoj okluziji, gornji zubi se preklapaju preko donjih, dok u intrakuspidacijskom položaju svaki zub dodiruje dva suprotna zuba, osim u slučaju donjih sjekutića i zadnjih gornjih molara (Slika 15 i 16).

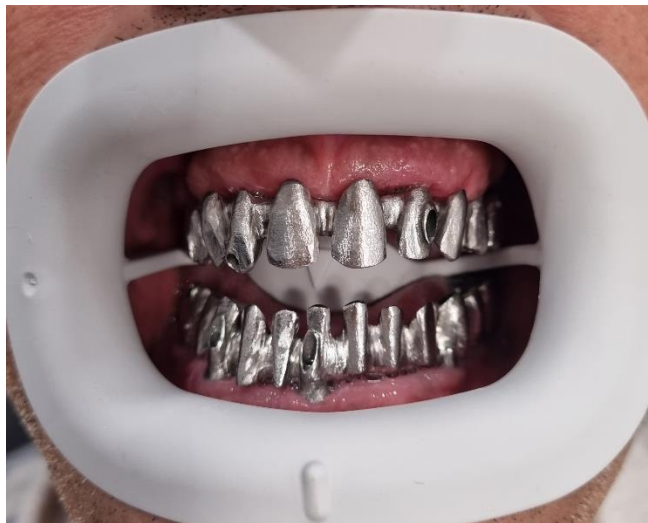

Slika 15. Postava zubi



Slika 16. Proba postave zubi u ustima pacijenta

Zatim je uslijedilo printanje konstrukcije u laserskom pisaču po čemu su se dobile finalne konstrukcije od metala, po čemu su iste obrađene frezom (Slika 17).

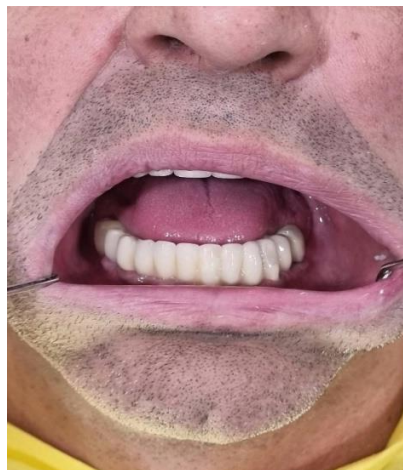

Slika 17. Proba metalne konstrukcije u ustima

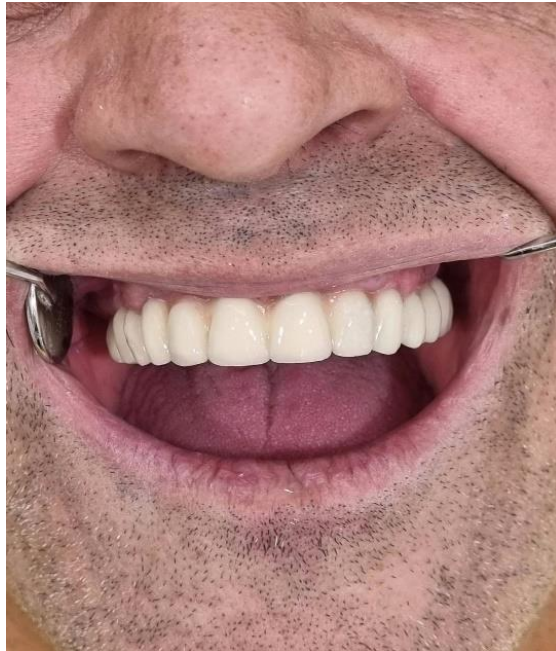Nakon što su se dobile metalne konstrukcije iz dentalnog laboratorija uslijedilo je isprobavanje istih u ustima uz potvrdu pasivnog prilijeganja na multiunitne nadogradnje. Provjera je morala biti precizna i pasivna, a rađena je uz pomoć Sheffieldovog testa. Konstrukcije su se nakon probe vratile na radni model te su poslone u laboratorij za daljnju izradu. Zbog čvrstoće konstrukcije, a i

financijskih zahtjeva pacijenta predložena je izrada metal keramičkog mosta retiniran vijcima. U daljnjem koraku procesa izrade protetskog rada, primijenjeno je nanošenje opakera na metalnu osnovu. Cilj ovog koraka bio je maskirati metalnu podlogu kako bi se izbjeglo njegovo prosijavanje kroz keramičke slojeve. Nakon primjene opakera, postupak je nastavljen slijevanjem keramike, počevši od dentinske keramike, koja oblikuje osnovnu boju zuba, preko caklinske keramike, koja dodaje prirodan sjaj i transparentnost, do konačnog sloja transparentnog materijala koji pruža dodatnu dubinu i realističnost završnom izgledu. Za dio protetskog rada koji simulira gingivu, upotrijebljena je ružičasta keramika. Vijak se otpustio, a rad se skinuo s modela te se postavio u peć na pečenje keramike. Nakon pečenja pristupilo se probi u ustima pacijenta. Izvršena je detaljna provjera bazalnog nalijeganja protetskog rada kako bi se osiguralo da ne postoji prostor u kojem bi se mogli nakupljati ostaci hrane. Nakon što je metalni keramički most dobio zadovoljavajući estetski izgled i oblik vratio se u laboratorij na glaziranje. Iako je glazirana metalno-keramička površina već inherentno glatka, postupak dodatnog poliranja dijamantnom pastom provodi se kako bi se postigao visoki sjaj.

Završeni metalno-keramički most, koji je vijčano retiniran i ispunjava sve estetske i funkcionalne zahtjeve, montiran je na implantatne nadogradnje u pacijentovim ustima. Vijci su zategnuti s momentom snage do 15Ncm kako bi se osigurala stabilnost i sigurnost mosta. Za zaštitu vijaka i osiguranje hermetičnosti pristupnog otvora, preko vijaka postavljena je teflonska traka. Pristupni otvor za vijke, koji se obično nalazi na okluzijskim površinama zuba, dodatno je zapečaćen kompozitnim materijalom (Slike 18 i 19).



Slika 18. Donji implanto-protetski rad u ustima pacijenta



Slika 19. Gornji implanto-protetski rad u ustima pacijenta

Prilikom predaje fiksnih implanto-protetskih nadomjestaka pacijentu je bilo potrebno dati upute o oralnoj higijeni. Čišćenje ovakvih nadomjestaka je specifično i otežano budući da je napravljeno kao jednokomadna cjelina i pristup čišćenju je otežan te iziskuje strpljenja i vremena.

Pacijentu je preporučeno četkanje dva puta dnevno četkom i pastom te primjena oralnog tuša. Za temeljito čišćenje bazalnih strana nadomjestka koje dolaze u kontakt s gingivom, oralni tuš predstavlja efikasan alat. On omogućava uklanjanje ostataka hrane i bakterijskog plaka s teško dostupnih područja, doprinoseći tako boljoj oralnoj higijeni. Za dezinfekciju usne šupljine i smanjenje rizika od parodontalnih bolesti preporučuje se upotreba tekućine na bazi klorheksidina, koja ima širok spektar djelovanja protiv bakterija. Osim redovitog održavanja kod kuće, bitno je i obavljati godišnje kontrolne preglede kod dentalnog profesionalca. Tijekom ovih pregleda provjerava se stanje protetskog nadomjestka, implantata te okolnog mekog i tvrdog tkiva. Rendgenska snimka (ortopantomogram) ne mora se nužno napraviti svake godine, ali je izrazito važna radi praćenja stanja koštane resorpcije u području ugrađenih implantata. Ako je potrebno, nadomjesci se mogu skinuti i profesionalno očistiti sve strukture te eventualno staviti novi protetski vijci.

3. RASPRAVA

Rehabilitacija pacijenata koji su izgubili sve zube u obadvije čeljusti zahtijeva visoku razinu stručnosti od strane kliničara, kao i otvorenu suradnju s pacijentom kako bi se odabrao optimalan terapijski pristup. Dostupne su različite terapijske opcije za protetsko i implanto-protetsko zbrinjavanje, uključujući: totalne proteze, fiksno-protetski radovi na implantatima s odgođenim ili imedijatnim opterećenjem, vijčano retinirani ili cementirani. Odabir opcije terapije ovisi o indikacijama i financijskim mogućnostima pacijenta. Različita znanstvena istraživanja su pokazala da mobilni ili fiksni radovi nošeni implantatima pružaju veću funkciju i zadovoljstvo nego totalne proteze (34).

Terapijski koncept *all-on-4*, koji je razvio Paulo Maló, inovativan je pristup u dentalnoj implantologiji dizajniran za pacijente koji su izgubili većinu ili sve svoje zube. Ovaj koncept uključuje ugradnju četiri implantata u čeljust pacijenta - dva vertikalno postavljena implantata u prednjem dijelu i dva implantata postavljena pod kutom do 45° u stražnjem dijelu čeljusti. Jedna od ključnih prednosti koncepta *all-on-4* je mogućnost imedijatnog opterećenja implantata privremenim fiksnim protetskim radom, što znači da pacijenti mogu dobiti funkcionalne i estetski privlačne privremene zube odmah nakon ugradnje implantata. Koncept *all-on-4* posebno je indiciran za pacijente s atrofičnom čeljusti, gdje je količina preostale kosti ograničena, te se pokazao kao uspješna opcija za pacijente koji su inače zdravi ili imaju blage sistemske bolesti (9).

Prednosti *all-on-4* tehnike su izbjegavanje anatomskih struktura koje se mogu ozlijediti ugradnjom implantata pod kutem te smanjenja potreba za augmentacijom kosti. Operater se može pomoći šablonom tj. navigacijskom ugradnjom. Branemark je zagovarao postavljanje četiri implantata u resorbiranu mandibulu i šest implantata u srednje resorbiranu mandibulu (35).

Korištenje kombinacije aksijalnih i angularnih implantata nudi zanimljivu alternativu u kirurško-rekonstrukcijskim pristupima u implantologiji. Ipak, ovaj pristup otvara pitanja vezana uz potencijalne rizike i biomehaničke implikacije implantata postavljenih pod kutom. U biomedicinskoj analizi iz 2014. godine, Brunski je istraživao prednosti implantata postavljenih što distalnije, koristeći se Skalakovim modelom i analizom konačnih elemenata. U ovom istraživanju analizirane su aksijalne sile koje djeluju na implantate unutar idealiziranog zubnog luka s distalnom ekstenzijom. Rezultati su pokazali da na prednjim implantatima prevladavaju aksijalne vlačne sile, dok na stražnjim implantatima dominiraju aksijalne tlačne sile (11, 36).

Predoperativno je potrebno snimiti CBCT čeljusti koji će uvelike pomoći u terapijskom planu i oralnokirurškom zahvatu. CBCT nam na primarnu stabilnost pokazuje točnu dijagnozu, detaljan prikaz kritičnih anatomskih struktura te precizno mjerenje gustoće i kvalitete kosti. Tradicionalno, postupak nakon ugradnje implantata uključivao je period čekanja od 3 do 6 mjeseci prije opterećenja implantata, s ciljem osiguravanja osteointegracije i minimiziranja rizika od odbacivanja implantata (37). Međutim, napredak u kirurškim tehnikama, dizajnu i materijalima dentalnih implantata omogućio je razvoj uspješnih metoda imedijatne implantacije.

Uspješnost imedijatnog opterećenja implantata ovisi o nekoliko ključnih faktora, uključujući primarnu stabilnost implantata, vrstu spoja između implantata i protetskog rada te djelovanje okluzalnih sila. Primarna stabilnost implantata, koja je ključna za početni uspjeh implantacije, zavisi o dizajnu samog implantata, obradi njegove površine, preciznosti izvedene osteotomije te kvaliteti i tipu kosti u koju je implantat postavljen (38).

Tijekom prvih 3 do 6 tjedana nakon ugradnje, primarna stabilnost implantata može se smanjiti zbog procesa remodelacije kosti. Međutim, nakon ovog perioda, postiže se sekundarna ili biološka stabilnost koja se temelji na osteogenezi oko implantata (39). Važno je izbjeći preopterećivanje kosti oko implantata kako bi se spriječio neuspjeh implantata ili protetskog rada, što može nastati uslijed prekomjernog stresa na sučelju između implantata i kosti. Pri imedijatnom opterećenju, preporučuje se korištenje minimalnog momenta zakretanja od 32 Ncm kako bi se osigurala adekvatna stabilnost bez rizika od preopterećenja (40).

Više od 30 godina titan i legure titana koriste se dentalnoj implantologiji radi svojih izvrsnih svojstava, biokompatibilnosti, otpornosti na koroziju, niske toplinske vodljivosti, tvrdoće, male gustoće i težine, neutralnog okusa, dobre rendgenske vidljivosti i niske cijene. Jedna od značajnih prednosti titana i njegovih legura u dentalnoj implantologiji i protetici jest izostanak zabilježenih slučajeva sustavne alergijske, lokalne alergijske ili toksične reakcije na ovaj materijal. Unatoč visokoj biokompatibilnosti i sigurnosti upotrebe titana, njegova relativno rijetka primjena u kliničkoj praksi u odnosu na druge neplemenite legure proizlazi iz izazova povezanih s ostvarivanjem čvrste i kvalitetne veze između metalne osnovne konstrukcije od titana i obložne keramike. Dodatno, proces proizvodnje proizvoda od titana može biti skuplji u odnosu na druge materijale, što također utječe na njegovu manju zastupljenost. Poznata loša svojstva titana su: niska modularna elastičnost, visoko talište i visoka stopa reaktivnosti taline s kisikom. Prednosti i

nedostaci titana uvjetovali su promjene u tehnologiji dobivanja titana i njegove obrade. Razvojem nove generacije obložne keramike, koja zahtijeva temperaturu pečenja koja ne prelazi 850°C, postignuto je značajno poboljšanje u čvrstoći i kvaliteti veze između keramike i titana. Jednaka estetska, mehanička i fizikalna svojstva postigla su se s nižom temperaturom pečenja novo razvijene keramike (21, 24).

Lasersko oblikovanje u metalurgiji praha (PM) postalo je ključni element moderne industrijske proizvodnje, pružajući rješenja za brojne izazove koji su prethodno pratile proizvodnju titana i njegovih legura. Ova metoda omogućava preciznu i efikasnu izradu komponenti, zaobilazeći tradicionalne probleme povezane s visokim troškovima i ograničenjima u dizajnu. Dva su glavna razloga za implementaciju PM tehnologije u proizvodnji titana: smanjeni troškovi proizvodnje osnovne konstrukcije nadomjestaka iz čistog titana (CPTi) te stvaranje složenih materijala i oblika koji su gotovo nemogući za proizvesti tradicionalnim metodama obrade (21).

Dentalna medicina 80-ih godina 20. stoljeća počela je razvoj najnovije tehnologije, stvaranjem fizički 3D objekta iz podataka u digitalnim obliku po čemu je stvoren 3D pisač. Danas se u kliničkoj praksi u sklopu implantoprotetike 3D pisač učestalo koristi. Skener napravi 3D kopiju objekta koji se zatim šalje prema CAD sistemu po čemu slijedi ispis u 3D pisaču. Tehnologija 3D printanja transformirala je proces izrade složenih protetskih radova, čineći ga bržim, kvalitetnijim i preciznijim. Ova tehnologija omogućava izuzetno detaljno modeliranje, što rezultira visokom razinom preciznosti u protetskim rješenjima koja se mogu prilagoditi specifičnim potrebama pacijenta te bolju komunikaciju između pacijenta i doktora (41, 42).

Odluka o vrsti protetskog nadomjestka, kao i metoda cementiranja, određuje se u planiranju terapije. Određeni faktori ostvaruju utjecaj na način retencije proteze na dentalnim implantatima: estetika, želja pacijenta, koštani obujam, retencija, ograničeni položaj implantata, opterećenje, postupci otiskivanja te znanje i vještine pacijenata. Protetski nadomjestci na dentalnim implantatima mogu se učvrstiti na implantat vijkom ili cementom. Osnovna prednost vijčane retencije je predvidiv oporavak i nadoknadivost u slučaju loma, popuštanja ili nekih drugi smetnji, krunica se uz pravilno korištenje može lako ukloniti. Stručnjaci smatraju da je pravilno i potrebno jedan put godišnje očistiti i zamijeniti vijak. Za izmjenu vijka ili obnovu krunice koja se lomila, nužno je ukloniti protetski rad i izvaditi pamučnu kuglicu kako bi vijak postao vidljiv i pristupačan. Nakon što se popravak izvrši ili vijak zamijeni, vijak se ponovno zateže, na njegovo

mjesto se stavlja nova pamučna kuglica, a pristupni otvor se zatvara upotrebom kompozitnog materijala. Vijčano retinirani protetski radovi zahtijevaju da implantat bude precizno postavljen kako bi se osigurao optimalan položaj otvora za pričvršni vijak. Međutim, ti pristupni otvori za vijak mogu predstavljati izazov za estetiku protetskog rada, oslabiti keramički materijal oko otvora te ugroziti okluzijski kontakt (29).

Cementirani protetski radovi jednostavniji su jer su u uporabi tradicionalne laboratorijske tehnike izrade protetskog rada i nemaju otvore koji su estetski. Nedostatak cementnih radova je teško uklanjanje zaostatnog sloja iz perimplantantnog prostora što može uzrokovati mukozitis i perimplantitis. Također, nedostatak cementne retencije je poteškoća ponavljanja restauracije. U popuštanje cementa ili potrebnoj korekciji protetskog nadomjestka prilikom odcementiranja moguće je da nastane ireverzibilna šteta (31).

4. ZAKLJUČAK

Koncepti *all-on-4* i *all-on-6*, kao i njihova modifikacija *all-on-5* imedijatne fiksne implant-protetske rehabilitacije zbog niza prednosti nam daju dodatnu terapijsku mogućnost u rehabilitaciji bezubih pacijenta. Iako trenutno postoji ograničen broj dugoročnih istraživanja koja bi u potpunosti ocijenila efikasnost i pouzdanost određenog terapijskog koncepta, inicijalni rezultati i klinička primjena sugeriraju da koncept, kada se primijene pravilne indikacije, može pružiti izvrsna rješenja. Za uspješnu implementaciju ovog pristupa neophodna je pažljiva selekcija pacijenata, iskustvo i suradnja tima sastavljenog od oralnog kirurga, protetičara i dentalnog tehničara, kao i temeljito planiranje cijelog tretmana. Terapijski koncept koji uključuje opskrbu bezubih pacijenata s četiri ili više implantata pokazuje visoke stope uspješnosti, sa stopom preživljavanja implantata koja nakon pet godina iznosi prosječno 97,5%, a nakon deset godina 95%. Ove brojke ukazuju na visoku pouzdanost i dugoročnu održivost terapijskog koncepta, čineći ga sigurnim izborom za pacijente koji traže dugotrajno rješenje za zamjenu izgubljenih zuba.

5. LITERATURA

1. Kraljević K, Potpune proteze, Zagreb, Areagrafika, 2001.
2. Kobler P. Priprema bolesnika za implantoprotetičku rehabilitaciju. In: Knežević G, editor. Osnove dentalne implantologije. Zagreb: Školska knjiga; 2002. p. 36-7.
3. Kraljević K, Kraljević Šimunković S. Djelomične proteze. Zagreb: In. Tri d.o.o.; 2012.
4. Stober T, Danner D, Lehmann F, Seche AC, Rammelsberg P, Hassel AJ. Association between patient satisfaction with complete dentures and oral health-related quality of life: two-year longitudinal assessment. *Clin Oral Invest.* 2012;16:313-8.
5. Savabi O, Nejatidanesh F, Yordshahian F. retention of implant-supported overdenture with bar/clip and stud attachment designs. *J Oral Implantol.* 2013;39(2):140-7.
6. Miler AMQP, Correia ARM, Rocha JMC, Campos JCR, da Silva MHGF. Locator® attachment system for implant overdentures: a systematic review. *Stomatologija.* 2017;19(4):124-9.
7. Payne AG, Asabeeha NH, Atieh MA, Esposito M, Ma S, Anas El-Wegoud M. Interventions for replacing missing teeth: attachment systems for implant overdentures in edentulous jaws. *Cochrane Database Sys Rev [Internet].* 2018 Oct [cited 2019 Mar 13]; Available from: <http://www.cochranelibrary.com/cdsr/doi/10.1002/14651858.CD008001.pub2/full>
8. Kim HY, Lee JY, Shin SW, Bryant SR. Attachment systems for mandibular implant overdentures: a systematic review. *J Adv Prosthodont.* 2012;4(4):197-203.
9. Penarrocha-Diago M, Penarrocha-Diago M, Zaragoza-Alonso R, Soto-Penalosa D, On Behalf Of The Ticare Consensus M. Consensus statements and clinical recommendations on treatment indications, surgical procedures, prosthetic protocols and complications following All-On-4 standard treatment 9th Mozo-Grau Ticare Conference in Quintanilla, Spain. *J Clin Exp Dent.* 2017;9(5):712-5.
10. Silva GC, Cornacchia TM, de Magalhaes CS, Bueno AC, Moreira AN. Biomechanical evaluation of screw- and cement-retained implant-supported prostheses: a nonlinear finite element analysis. *J Prosthet Dent.* 2014;112(6):1479-88.
11. Naujoks C, Kloters H, Michel B. Imedijatna fiksna implantoprotetska opskrba - sigurna terapijska mogućnost ili neprocjenjiv rizik? *Quintessence* 2017;68(10):1125-35.

12. Babbush CA, Kanawati A, Kotsakis GA, Hinrichs JE. Patient-related and financial outcomes analysis of conventional full-arch rehabilitation versus the All-on-4 concept: a cohort study. *Implant Dent.* 2014;23(2):218–24.
13. Kobler P. Kontraindikacije za primjenu dentalnih implantata. In: Knežević G, editor. *Osnovne dentalne implantologije.* Zagreb: Školska knjiga; 2002. p. 34-5.
14. Babbush CA, Kutsko GT, Brokloff J. The all-on-four immediate function treatment concept with NobelActive implants: a retrospective study. *J Oral Implantol.* 2011;37(4):431-45.
15. Malo P, Nobre M, Lopes A, Francischone C, Rigolizzo M. “All-on-4” immediate-function concept for completely edentulous maxillae: a clinical report on the medium (3years) and long-term (5 years) outcomes. *Clin Implant Dent Relat Res* 2012;14(Suppl 1):139–50.
16. Maló P, de Araújo Nobre M, Lopes A, Moss S, Molina G. A longitudinal study of the survival of All-on-4 implants in the mandible with up to 10 years of follow-up. *J Am Dent Assoc* 2011;142(3):310–20.
17. Hassan SSM. All on 4 versus all on 6 implant concepts for rehabilitation of edentulous maxilla. Short term randomized clinical and radiographic study. *Egyptian dental journal.* 2020;66(1):659-70.
18. Adin [Internet]. 2024 Mar [cited 2024 Mar 25]. Available from: <https://www.adin-implants.com/internal-hex/>
19. Wolfart S. *Opskrba kunicama i mostovima.* Zagreb: Media ogled d.o.o; 2015. p. 312-4
20. Knežević G. *Osnove dentalne implantologije.* Zagreb: Školska knjiga; 2002. 95 p.
21. Viskiće J. Utjecaj obrade površine titana dobivenog metalurgijom praha na veznu čvrstoću s obložnom keramikom [dissertation]. Zagreb: Stomatološki fakultet sveučilišta u Zagrebu; 2015. 169 p.
22. Biščan V, Leutić V. Svojstva titana i njegovih legura. *Zbornik Veleučilišta u Karlovcu* [Internet]. 2012;2(1):9-19.
23. Koike M, Okabe T. Cast Titanium alloys for Dental Applications. [place, publisher and date unknown]. Available from: <https://pdfs.semanticscholar.org/presentation/9c94/3872e8908b9b02eff7e5fee813652c4e4f9a.pdf>

24. Čatović A, Jerolimov V, Živko-Babić J, Carek V, Dulčić N, Čatić A, Lazić B. Titan u stomatologiji. *Acta Stomatol Croat.* 1998;32(2):351-65. Available from: <https://hrcak.srce.hr/97958>
25. Titan i titan legure [Internet]. *sfsb.hr* c2018 [cited 2018 June 24]. Available from: <https://www.sfsb.hr/kth/zavar/zavar/ti.pdf>
26. Haag P, Nilner K. Bonding between titanium and dental porcelain: A systematic review. *Acta Odontol Scand.* 2010;68(3):154-64. Available from: <https://www.ncbi.nlm.nih.gov/pubmed/20095949>
27. Jorge JRP, Barao VA, Delben JA, Faverani LP, Queiroz TP, Assuncao WG. Titanium in Dentistry: Historical Development, State of the Art and Future Perspectives. *The Journal of the Indian Prosthodontic Society* [Internet]. 2013 [cited 2018 June 23];13(2):71-7. Available from <https://www.ncbi.nlm.nih.gov/pmc/articles/PMC3634937/>
28. Hebel KS, Gajjar RC. Cement-retained versus screw-retained implant restoration: achieving optimal occlusion and esthetics in implant dentistry. *J Prosthet Dent.* 1997;77(1):28-35.
29. Shadid R, Sadaqa N. a comparasion between screw- and cement-retained implant prostheses. *J Oral Implantol.* 2012;38(3):298-307.
30. Stanford CM. Application of oral implants to the general dental practice. *J Am Dent Assoc.* 2005;136(8):1092-100.
31. Chee W, Felton DA, Johnson PF, Sullivan DY. Cemented versus screw-retained implant prostheses: whinc is better? *Int J Oral Mayillofac Implants.* 1999;14(1):137-41.
32. Misch CE: *Dental Implant Prosthetics.* St Louis, Mosby; 2005. p. 414-20.
33. Taylor TD, Agar JR, Vogiatzi T. Implant prosthodontics: current perspective ad future directions. *Int J Oral Maxillofac Implants.* 2000;15(1):66-75.
34. Patzelt SB, Bahat O, Reynolds MA, Strub JR. The all-on-four treatment concept: a systematic review. *Clin Implant Dent Relat Res.* 2014;16(6):836-55.
35. Maló P, de Araújo Nobre M, Lopes A, Moss SM, Molina GJ. A longitudinal study of the survival of All-on-4 implants in the mandible with up to 10 years of follow-up. *J Am Dent Assoc.* 2011;142(3):310-20.

36. Brunski JB. biomechanical aspects of the optimal number of implants to carry a cross-arch full restoration. *Eur J Oral Implantol* 2014;7(Suppl 2):111-31.
37. Al-Sawai AA, Labib H. Success of immediate loading implants compared to conventionally-loaded implants: a literature review. *J Investig Clin Dent*. 2016;7(3):217-24.
38. Romanos GE. *Advanced immediate loading*. Chicago: Quintessence Publishing; 2012. 192p.
39. Raghavendra S, Wood MC, Taylor TD. Early wound healing around endosseous implants: a review of the literature. *Int J Oral Maxillofac Implants*. 2005;20(3):425-31.
40. Testori T, Galli F, Del Fabbro M. *Immediate loading: a new era in oral implantology*. London: Quintessence Publishing; 2011. 589p
41. Dawood A, Marti Marti B, Sauret-Jackson V, Darwood A. 3D printing in dentistry. *Br Dent J*. 2015;219(11):521–9. Available from: <https://www.ncbi.nlm.nih.gov/pubmed/26657435>
42. Tehnologije 3D ispisa: Stanje i perspektive [Internet]. slideshare.net c2018 [cited 2018 June 24]. Available from: <https://www.slideshare.net/DavorAntonic/tehnologije-3d-ispisa-predavanje>

6. ŽIVOTOPIS

Mislav Gverić rođen je 24. siječnja 1988. u Šibeniku gdje je završio osnovnu i srednju školu. Upisuje studij dentalne medicine na Medicinskom fakultetu Sveučilišta u Splitu na kojem diplomira 2014. godine. Od 2014. godine radio je u Domu zdravlja Šibenik te 2018. godine odlazi iz Doma zdravlja te otvara ugovornu ordinaciju dentalne medicine u Šibeniku. 2021. godine upisuje poslijediplomski specijalistički studij Dentalna implantologija na Stomatološkom fakultetu Sveučilišta u Zagrebu. Kontinuirano se stručno usavršava, kako u zemlji, tako i izvan nje te svakodnevno prati nove tehnologije i inovacije u dentalnoj medicini kako bi ih implementirao u svoj rad i tako podizao svoju stručnost na najvišoj razini.