

# Kirurške komplikacije implantološke terapije

---

**Tubikanec, Darijan**

**Master's thesis / Diplomski rad**

**2016**

*Degree Grantor / Ustanova koja je dodijelila akademski / stručni stupanj:* **University of Zagreb, School of Dental Medicine / Sveučilište u Zagrebu, Stomatološki fakultet**

*Permanent link / Trajna poveznica:* <https://um.nsk.hr/um:nbn:hr:127:343469>

*Rights / Prava:* [Attribution-NonCommercial-NoDerivs 3.0 Unported / Imenovanje-Nekomercijalno-Bez prerada 3.0](#)

*Download date / Datum preuzimanja:* **2024-11-02**



*Repository / Repozitorij:*

[University of Zagreb School of Dental Medicine Repository](#)



SVEUČILIŠTE U ZAGREBU

STOMATOLOŠKI FAKULTET

Darijan Tubikanec

**KIRURŠKE KOMPLIKACIJE  
IMPLANTOLOŠKE TERAPIJE**

DIPLOMSKI RAD

Zagreb, rujan 2016.

Diplomski rad je izrađen na zavodu za oralnu kirurgiju stomatološkog fakulteta Sveučilišta u Zagrebu.

Mentor: doc. dr. sc. Ivan Zajc, Stomatološki fakultet Sveučilišta u Zagrebu.

Lektor za hrvatski jezik: Martina Matijašević, profesorica hrvatskog i engleskog jezika, mob: 098 161 0336

Lektor za engleski jezik: Martina Matijašević, profesorica hrvatskog i engleskog jezika, mob: 098 161 0336

Rad sadrži: 50 stranica

8 slika

3 tablice

1 CD

*Zahvaljujem mentoru doc. dr. sc. Ivanu Zajcu koji me usmjeravao tijekom rada i pomagao brojnim savjetima i konzultacijama.*

*Hvala Martini Matijašević, prof., na lektoriranju.*

*Hvala mojim prijateljima i kolegama, a nadasve obitelji i djevojci koji su bili uz mene tijekom studija te mi pružili veliku potporu i motivaciju za ostvarenje svojih ciljeva.*

## Sadržaj:

<b>1. Uvod</b> .....	1
<b>2. Preventivni postupci</b> .....	2
2.1. Anamneza, klinički pregled i plan terapije .....	2
2.1.1. Apsolutne kontraindikacije .....	3
2.1.2. Relativne kontraindikacije .....	3
2.1.3. Pravilan odabir implantata .....	4
2.2. Nadogradnja koštanog volumena .....	5
2.2.1. Povećanje alveolarnog grebena .....	5
2.2.2. Podizanje dna maksilarnog sinusa .....	6
2.2.3. Augmentacijski materijali .....	8
2.3. Radiološka obrada i koncept planiranja unatrag ( <i>backward planning</i> ) .....	9
2.3.1. Kirurški predložak .....	11
2.3.2. Trodimenzionalno planirana implantacija .....	13
<b>3. Intraoperativne komplikacije</b> .....	15
3.1. Ozljeda donjeg alveolarnog živca.....	15
3.2. Perforacija anatomskih šupljina gornje čeljusti .....	16
3.2.1. Perforacija dna maksilarnog sinusa .....	16
3.2.2. Perforacija dna nosne šupljine .....	17
3.3. Ozljede susjednih zubi .....	17
3.4. Preskakanje navoja u kosti ( <i>stripping</i> ) .....	19
3.5. Kompresijska nekroza .....	19

3.6. Krvarenje .....	21
3.6.1. Mekotkivno krvarenje .....	22
3.6.2. Koštano krvarenje .....	23
3.6.3. Krvarenje u području gornje čeljusti .....	23
3.6.4. Krvarenje u području donje čeljusti i hematom dna usne šupljine .....	24
<b>4. Postoperativne komplikacije .....</b>	<b>25</b>
4.1. Resorpcija marginalne kosti .....	25
4.1.1. Mjere očuvanja strukture alveolarnog nastavka .....	26
4.2. Rani gubitak implantata .....	27
4.2.1. Pregrijavanje kosti tijekom izrade ležišta .....	28
4.2.2. Prerano opterećenje .....	29
4.3. Kasni gubitak implantata .....	31
4.3.1. Periimplantatne bolesti .....	31
4.3.2. Eksplantacija i ponovna implantacija.....	34
4.3.3. Preopterećenje i lom implantata .....	35
<b>5. Zaključak .....</b>	<b>37</b>
<b>6. Sažetak .....</b>	<b>38</b>
<b>7. Summary .....</b>	<b>40</b>
<b>8. Literatura .....</b>	<b>42</b>
<b>9. Životopis .....</b>	<b>50</b>

## **Kratice**

BOP – krvarenje nakon sondiranja

CBCT – kompjutorizirana tomografija stožastom zrakom

CIST – kumulativna interceptivna potporna terapija

DFDBA – dekalificirani suho smrznuti koštani transplantat

FDBA – mineralizirani transplantat suho smrznute kosti

PRF – trombocitima obogaćen fibrin

a – arterija

rr – rami, ogranci

## 1. Uvod

Dentalna implantologija naizgled predstavlja relativno usko područje dentalne medicine koje razvojem novih tehnologija i mogućnosti uzima sve više maha u suvremenoj stomatologiji. Sve veći broj doktora implantologiju nažalost shvaća samo kao jednu dodatnu mogućnost terapije izgubljenih zubi svakodnevno se upuštajući u kirurške zahvate bez prethodno stečenog adekvatnog i svakako neophodnog teoretskog i praktičnog znanja. Bitno je imati na umu da dentalna implantologija obuhvaća znanja iz područja oralne kirurgije, parodontologije i stomatološke protetike te je shodno tome za pretpostaviti da sve mogućnosti također mogu biti popraćene širokom problematikom i komplikacijama iz spomenutih grana.

Svrha ovog diplomskog rada je ukazati na kirurške komplikacije koje se najčešće događaju u pojedinim fazama implantološke terapije te kako ih spriječiti, prepoznati i adekvatno tretirati. U prvom dijelu govori se o svim prijeoperativnim postupcima koje je potrebno provesti kako bismo šansu za nastanak komplikacija sveli na minimum prilikom čega je naglasak na detaljnoj anamnezi i planiranju zahvata. Drugi dio rada obuhvaća najčešće komplikacije koje se javljaju za vrijeme provođenja zahvata, a manifestiraju se u rasponu od produljenog vremena izvođenja zahvata pa do po život opasnih stanja ukoliko se na vrijeme ne prepoznaju. Završni dio govori o komplikacijama koje se javljaju postoperativno, a mogu se javiti u obliku estetskog problema ili rezultirati ranim, odnosno kasnim gubitkom implantata.



## **2. Preventivni postupci**

### **2.1. Anamneza, klinički pregled i plan terapije**

Iza svake uspješno provedene implantološke terapije stoji detaljan prijeoperativni pregled i razrada plana prije liječenja. Rezultat također ovisi o općemedicinskom stanju pacijenta, kao i lokalnom zdravlju usne šupljine.

Anamneza u sklopu planiranja implantoprotetske terapije mora biti detaljna i trebala bi biti podijeljena na opću i stomatološku (1). Prije početka terapije potrebno je s medicinskog i anatomskog stajališta ocijeniti može li se postupak provesti, te poklapaju li se pacijentovi zahtjevi s predloženim planom. U implantologiji se, medicinski gledano, primjenjuju isti principi kao i kod bilo kojeg oralnokirurškog ili maksilofacijalnog zahvata. Anatomski status uključuje kliničko određivanje volumena kosti palpacijom koje mora biti potkrijepljeno i radiološkim snimkama. Potrebno je detaljno pregledati cijelu usnu šupljinu i potvrditi odsutnost bilo kakvog patološkog procesa. U suprotnom, potrebno je sanirati sve procese i pričekati znakove cijeljenja da bi se počelo s implantološkom terapijom.

Planiranje liječenja je korak u kojem je bitno ostvariti timski pristup od strane protetičara koji je zadužen za postizanje najbolje protetske solucije, zatim od strane oralnog kirurga odnosno parodontologa koji na temelju kliničkog i radiološkog pregleda odlučuje smjerove i položaje implantata s obzirom na anatomiju. Pri planiranju je neophodno izraditi sadreni model koji osim samog planiranja smjera i položaja, može poslužiti za demonstraciju konačnog rezultata pacijentu te izradu kirurške šablone.

Kao i kod svakog operativnog zahvata, tako i u implantologiji postoje apsolutne i relativne kontraindikacije.

### **2.1.1. Apsolutne kontraindikacije**

- Pacijenti koji boluju od sistemskih ili infektivnih bolesti kao što su karcinom i AIDS gdje postoje znakovi oštećenog imunskog sustava što može rezultirati infekcijom i usporenim cijeljenjem oko implantata, te nekontrolirani dijabetes.
- Srčane bolesti, bez dopuštenja nadležnog liječnika internista. Osobito pacijenti koji su u posljednjih 6 mjeseci preboljeli infarkt.
- Krvne bolesti kao što su hemofilija, trombocitopenija, akutna leukemija i agranulocitoza.
- Antikoagulantna terapija i bilo koja stanja koja usporavaju hemostazu bez prethodno izvršenih testova koagulacije.
- Razna psihička stanja koja rezultiraju poteškoćama u suradnji i nedostatkom interesa za provođenje adekvatne oralne higijene.
- Ovisnost o alkoholu, opijatima ili lijekovima.
- Pacijenti pod radioterapijom čeljusti, posebno ako su upotrijebljene doze preko 60 Gy (2).
- Dob pacijenta odnosno kod osoba prije završene faze rasta (17-18 godina) pošto implantati ne prate rast i razvoj čeljusti i mogu ostati u infraokluziji (3).

### **2.1.2. Relativne kontraindikacije**

Kontraindikacije kod kojih je moguća ugradnja implantata ukoliko se posebna pozornost obrati na preporučene i konvencionalne mjere opreza prije, tijekom i nakon kirurškog zahvata.

- Sistemske bolesti poput dijabetesa ovisnom o inzulinu (tip 1) prilikom čega može postojati povećani rizik od infekcije i produljeno cijeljenje. Implantaciju je moguće provesti pod antibiotskom zaštitom i ako je dijabetes pod kontrolom pomoću inzulinskih preparata (4).
- Pacijenti pod kemoterapijom. Ukoliko su implantati postavljeni tijekom trajanja kemoterapije ili kombinacije radioterapije/kemoterapije moguća je veća vrijednost neuspjeha (5).
- Pušenje negativno utječe na oseointegraciju i pregrađivanje kosti oko implantata (6).
- Bruksizam.
- Nedostatna količina i kvaliteta kosti.
- Loša oralna higijena (7).
- Nedovoljan interokluzijski razmak.

### **2.1.3. Pravilan odabir implantata**

Nakon detaljno provedenog kliničkog pregleda i radiološke analize potrebno je odabrati implantat adekvatnih materijala, dimenzija i oblika. Na tržištu je prisutno mnoštvo proizvođača koji proizvode implantate različitih karakteristika. Svakako je preporučljivo odabrati titanski implantat hrapave površine od pouzdanog proizvođača. Općenito pravilo vrijedi, kad god je moguće, upotrijebiti najduži implantat u svrhu postizanja veće primarne stabilnosti i veće šanse preživljavanja (8,9). Također, pri odabiru implantata u obzir treba uzeti i kvalitetu kosti u koju se implantat ugrađuje. Primjerice ako je kost meka, preporučljivo je postaviti najduži i najširi mogući implantat u svrhu povećanja inicijalne stabilnosti (10). Međutim, ako

se radi o kvalitativno tvrđoj i gušćoj kosti kao što je, primjerice, u prednjem segmentu donje čeljusti, dovoljno je odabrati implantat manjih dimenzija kojim će se postići dobra inicijalna stabilnost i umanjiti šanse za intraoperativne komplikacije.

## **2.2. Nadogradnja koštanog volumena**

Postoje slučajevi kada količina preostale kosti ne zadovoljava minimalne potrebne dimenzije kosti za sigurnu ugradnju dentalnih implantata. U takvim slučajevima potrebno je povećati volumen kosti odnosno nadograditi koštanu masu augmentacijskim postupcima povećanja alveolarnog grebena i podizanja dna maksilarnog sinusa u gornjoj čeljusti.

### **2.2.1. Povećanje alveolarnog grebena**

Kirurški zahvat indiciran kod nedovoljnog volumena alveolarnog grebena za ugradnju dentalnih implantata. Moguće ga je povećati upotrebom augmentacijskog koštanog materijala i membranom za vođenu regeneraciju tkiva, a izvodi se prije ili istodobno s implantacijom.

Nakon prethodno pripremljenog operacijskog polja oblikuje se režanj pri čemu se radi rez pune debljine duž hrpta alveolarnog grebena. Na mezijalnom i distalnom kraju reza rade se vertikalni rasteretni rezovi, često i bukalno i lingvalno odnosno palatinalno kako bismo jasno prikazali kost. Raspatorijem se sluznica s pripadajućim periostom odiže te se kost na mjestu prihvata augmentata iskiretira kako bi se svi ostaci periosta i mogućeg granulacijskog tkiva odstranili. Za uspješniji prihvata i prehranu transplantata potrebno je izazvati koštano krvarenje, a to se postiže perforacijom kortikalne kosti okruglim čeličnim svrdlom. Prije postave koštanog

augmentata potrebno je učvrstiti membranu nakon čega se granulata nabija i adaptira na mjesto prihvata. Nakon toga se membrana prilagodi tako da u potpunosti prekrije transplantat. Zbog povećanog volumena dodane kosti potrebno je presjeći periost u bazi režnja kako bi se omogućilo šivanje bez napetosti pri čemu se rabe horizontalni madrac i pojedinačni šavovi. Postoperativno se pacijentu prepisuje antibiotska terapija u trajanju od 7 dana, protuupalni lijekovi te ispiranje usne šupljine antiseptikom. Nakon 6 mjeseci uklanja se membrana i pristupa se postavljanju implantata u povećani greben (11).

### **2.2.2. Podizanje dna maksilarnog sinusa**

U slučajevima gubitka zuba u posteriornim regijama maksile dolazi do širenja, tj. pneumatizacije maksilarnog sinusa uz resorpciju i smanjenje gustoće koštanog grebena što onemogućava implantološku terapiju (12). Tada je indiciran postupak podizanja sluznice i augmentacije kosti, tj. podizanje dna maksilarnog sinusa čime se povećava volumen kosti i stvara dovoljno mjesta za adekvatno pozicioniranje implantata (13).

Prije svake operacije potrebno je proučiti anatomiju te debljinu koštanog zida sinusa na mjestu buduće implantacije kako bismo mogli procijeniti gdje i koliko podići njegovo dno. To se postiže detaljnom analizom trodimenzionalne snimke dobivene tehnikom kompjutorizirane tomografije stožastom zrakom – CBCT prilikom čega je potrebno isključiti eventualne patološke procese koji bi kompromitirali stvaranje nove kosti (14). Visina alveolarne kosti je vrlo važan parametar koji se uzima u obzir kod odabira operativne tehnike i odabira između imedijatne i odgođene implantacije. Naime, visina alveolarnog grebena od

minimalno 5 mm omogućava imedijatnu implantaciju uz istodobno podizanje dna maksilarnog sinusa, dok se odgođena implantacija radi kada postoji manje od 5 mm kosti zato što se smatra da je teško postići primarnu stabilnost implantata te se implantacija odgađa za najmanje 6 mjeseci (13).

Klasične operativne tehnike najčešće uključuju pristup sinusu na dva načina, a to je pristup kroz bukalnu stijenku (otvorena ili vanjska tehnika) ili kroz alveolarni greben (zatvorena ili transkrestalna tehnika) od kojih svaka ima svoje prednosti i nedostatke (tablica 1).

Tablica 1: Prednosti i nedostaci klasičnih tehnika. Preuzeto: (15)

	<b>Vanjski – lateralni pristup</b>	<b>Unutarnji – krestalni pristup</b>
<b>prednosti</b>	veliki augmentacijski volumen rad pod kontrolom oka lakša identifikacija i tretman eventualne rupture membrane sinusa	minimalno invazivan
<b>nedostaci</b>	utrošak vremena visok rizik perforacije sinusa veći rizik od infekcije postoperativni hematomi i bol	mali augmentacijski volumen (3-4 mm) visok rizik perforacije sinusa podizanje nije pod kontrolom oka

Otvorena tehnika se ovisno o visini alveolarne kosti može provesti na dva načina. Kod visine kosti od 6-8 mm na bukalnoj stijenci iznad planiranog mjesta za implantat formira se trepanacijski otvor pristupajući tako Schneiderovoj membrani koja se pažljivo odigne tupom preparacijom stvarajući tako prazan prostor koji se istodobno s implantacijom popunjava augmentacijskim koštanim materijalom (16-18). Kod visine alveolarne kosti manje od 5 mm osim što je relativno kontraindicirana imedijatna implantacija, potrebno je i modificirati opisanu otvorenu tehniku. U ovoj se situaciji 4-5 mm iznad vrha alveolarnog grebena oblikuje četvrtasti koštani prozor koji se zajedno s pažljivo degažiranom sluznicom utiskuje prema kranijalno formirajući novo dno sinusa, a novostvoreni se prazan prostor

ispunjava augmentacijskim materijalom (19).

Zatvorena tehnika zahtijeva minimalno 6-7 mm visine kosti i kao takva se provodi u kombinaciji s imedijatnom implantacijom. Metoda se provodi pristupom kroz alveolarni greben, tj. kroz ležište implantata gdje se osteotomima ili posebnim svrdlima pristupa do dna sinusa (20).

### **2.2.3. Augmentacijski materijali**

Materijale koji se koriste u svrhu nadogradnje koštane mase možemo podijeliti u nekoliko skupina. Zlatni standard predstavlja vlastita kost (autogena, autologna) zbog apsolutne biokompatibilnosti i prisutnosti osteoprogenitornih stanica i smatra se da potiče cijeljenje kosti uglavnom osteogenezom i/ili osteokondukcijom. Autogeni materijal se postupno resorbira i zamjenjuje novom živom kosti. Međutim, takav pristup zahtijeva otvaranje drugog operacijskog polja, najčešće intraoralno, a može i ekstraoralno što produžuje i komplicira zahvat te povećava rizik od infekcije (21). Autogenu kost je moguće prikupiti iz intraoralnih područja kao što su bezubi dijelovi čeljusti, retromolarna područja te simfiza. Ukoliko ne postoji zadovoljavajuće intraoralno donorsko mjesto, drugu opciju čine ekstraoralna donorska područja poput kriste ilijake, rebra ili metafize tibije.

Ostali augmentacijski materijali mogu biti osteoinduktivni koji kemotaktički potiču diferencijaciju progenitornih stanica u osteoblaste. U ovu skupinu materijala spadaju alogeni materijali kao što su: zamrznuta spužvasta ilijačna kost i srž, mineralizirani transplantat suho smrznute kosti – FDDBA i dekalificirani suho smrznuti koštani transplantat – DFDBA.

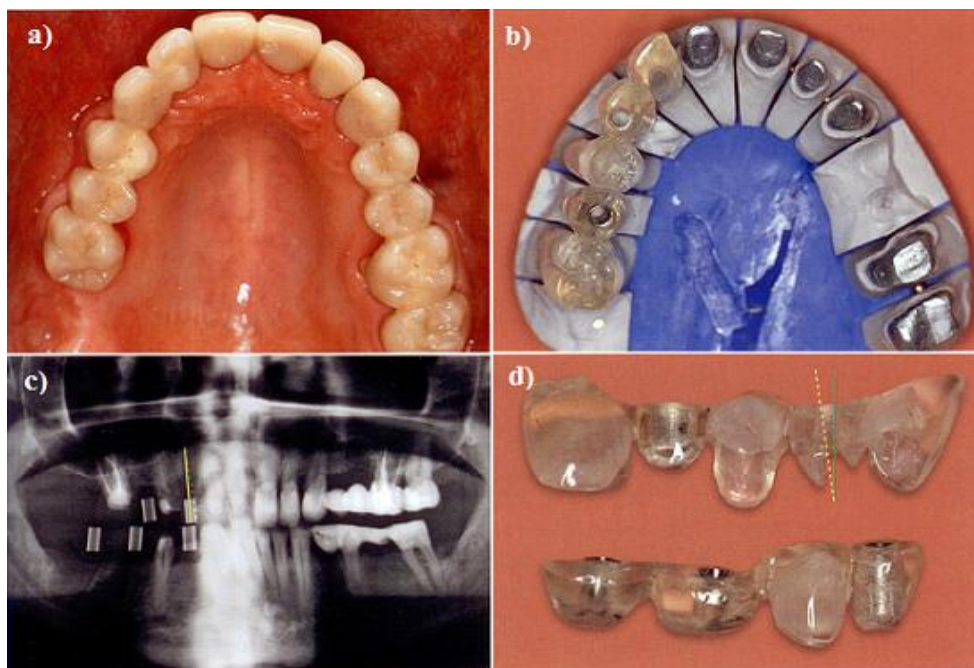
Zadnja skupina materijala djeluje osteokonduktivno, tj. stvaranjem svojevrsne mreže koju naseljavaju osteoprogenitorne stanice iz okolne kosti. Ovdje spadaju ksenogeni materijali (BioOss, Endobone, Bon-Apatit) i aloplastični (sintetski) materijali (Hidroksiapatit, Beta-trikalcij-fosfat, polimeri, biostakla) (22).

### **2.3. Radiološka obrada i koncept planiranja unatrag (*backward planning*)**

Cilj svakog implantološkog zahvata je pronalaženje najboljeg mogućeg položaja implantata u svim prostornim ravninama koji će optimalno poduprijeti planirani protetski rad. Da bi se tako nešto postiglo, u implantologiji se primjenjuje koncept planiranja unatrag (engl. *backward planning*) odnosno koncept kojeg čini točno definirani slijed postupaka, a sastoji se od parodontološke i konzervativne pripremne terapije nakon koje slijedi izrada dijagnostičkog voštanog modela, probne postave u artikulatu, izrade mjernog predloška iz voštanog modela, privremenog mosta ili zadovoljavajuće postojeće proteze, te naposljetku izrade kirurškog predloška na temelju dobivenih informacija.

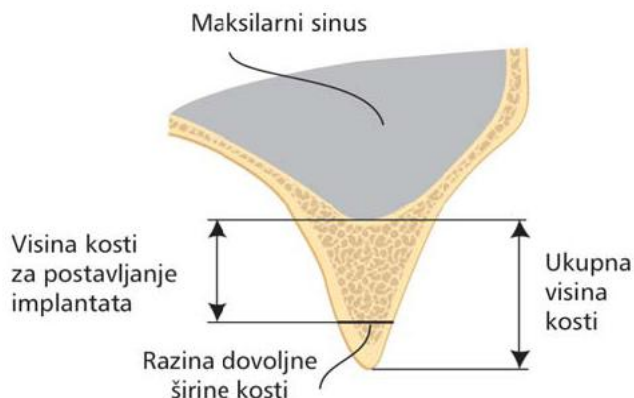
Spomenuti mjerni predložak sadrži metalne vodilice na mjestima predviđenih budućih implantata te se prilikom snimanja on drži u ustima. Na temelju dobivenih informacija iz rendgenske snimke određuje se položaj i nagib implantata, a mjerni se predložak prenamjenjuje u kirurški orijentacijski predložak u dentalnom laboratoriju (slika 1). U jednostavnijim implantološkim slučajevima dovoljno je koristiti se dvodimenzionalnom rendgenskom snimkom, odnosno ortopantomogramom.





Slika 1. a) Privremeni nadomjestak u ustima. b) Mjerni predložak izrađen kao duplikat privremenog mosta s uporištem na brušenim zubima. c) Rendgenska snimka napravljena s mjernim predloškom u ustima. d) Mjerni predložak preinačen u kirurški predložak. Preuzeto: (23)

Planiranje implantološke terapije je nezamislivo bez prijeoperativne evaluacije radioloških snimki. Cilj je ustanoviti visinu i širinu kosti koja je dostupna za postavljanje implantata. U idealnim uvjetima, širina kosti trebala bi omogućiti potpuno prekrivanje svih vijaka implantata na bukalnoj i lingvalnoj strani. Visina kosti se određuje od područja alveolarne kosti koronarno gdje postoji dostatna širina kosti do mjesta anatomske granice u vertikalnom smjeru apikalno koju čine donja stijenka maksilarnog sinusa i/ili nosne šupljine te gornje stijenke mandibularnog kanala (24), (slika 2).



Slika 2. Visina kosti na raspolaganju za postavu implantata odgovara udaljenosti od razine kosti gdje postoji dovoljna širina kosti do anatomskih struktura koje ograničavaju prostor. Preuzeto: (24)

### 2.3.1. Kirurški predložak

Kako bismo osigurali da implantat bude savršeno pozicioniran u kosti, što uključuje vertikalnu i horizontalnu dimenziju te smjer uvođenja odnosno nagib implantata, izrađuje se i koristi kirurški predložak. To je vrsta šablone koja nam služi kao svojevrсно pomagalo u procesu implantacije pomoću kojeg se sprječavaju neželjene intraoperativne komplikacije i osigurava savršeno prostorno pozicioniranje implantata u odnosu na anatomsko koštano ograničenje.

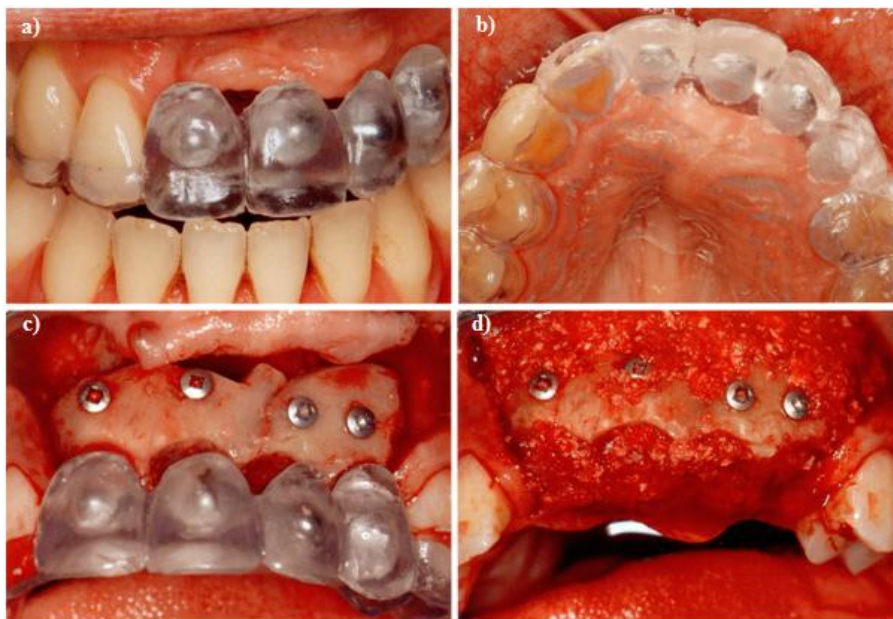
U procesu izrade predloška potrebna je kolaboracija dvodimenzionalne ili trodimenzionalne slikovne tehnike i osnovne mjerne šablone koja se prilikom slikanja drži u ustima. Mjerna šablona u sebi sadrži radioopakne referentne točke (metalne kuglice ili vodilice kasnije jasno vidljive na snimci) na predviđenim položajima budućih implantata te se ovisno o namjeni preinačuje u jednu od nekoliko vrsta kirurških predložaka.

Ovisno o namjeni, postoje 3 vrste kirurških predložaka (23):

1. Orijentacijski predložak – najjednostavniji i daje najmanje informacija. Služi samo za orijentaciju, odnosno ne zadaje jasno definiranu dubinu bušenja ni nagib implantata.

2. Predložak za navođenje – u svojoj konstrukciji sadrži metalne vodilice koje osiguravaju precizno smještanje implantata s obzirom na položaj, nagib i dubinu preparacije. Vodilice se precizno pozicioniraju u kirurškom predlošku zahvaljujući softverskoj analizi poveznica između predloška i trodimenzionalne snimke.

3. Augmentacijski predložak – osim položaja i nagiba implantata, mjerni i kirurški predložak može također ukazati na manjak krestalne kosti. Da bi se postigao prirodan tijek mekih tkiva, postojeći defekti moraju se prije ili za vrijeme operacije augmentirati (25). Augmentacijski predložak sadrži informacije o tijeku caklinsko-cementnog spojišta budućih zubi tako da se može prostorno procijeniti razmjer gubitka kosti, a zahvaljujući prozirkom akrilatu od kojeg je predložak napravljen vidi se koliko je tvrdih i mekih tkiva izgubljeno u horizontalnoj ravnini i koliko je novog materijala potrebno augmentirati.



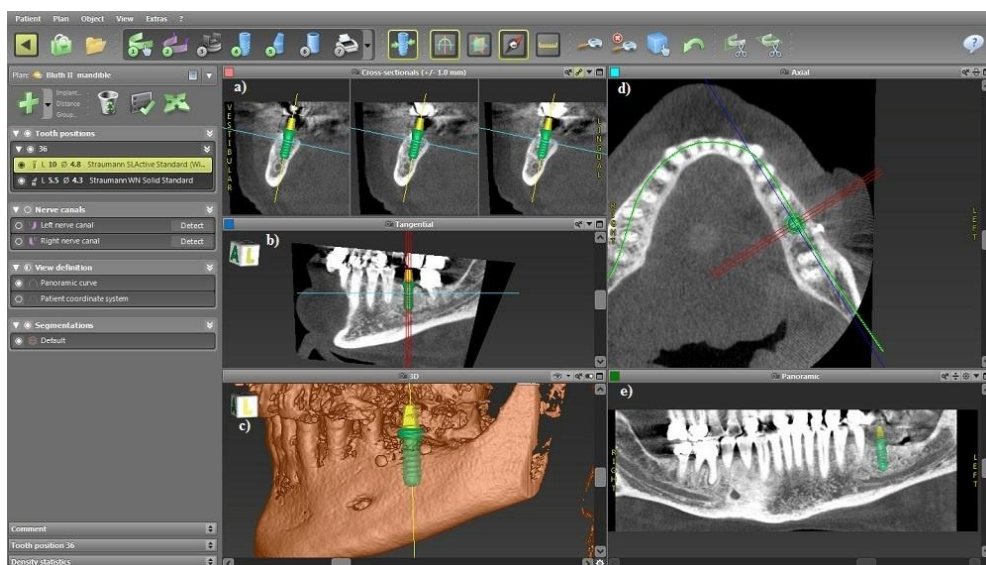
Slika 3. a) Postavljeni augmentacijski predložak gdje se vidi gubitak tkiva u vertikalnoj ravnini. b) Postavljeni augmentacijski predložak gdje se vidi gubitak tkiva u sagitalnoj ravnini. c) Koštani graft s budućim tijekom caklinsko – cementnog spojišta gdje augmentacijski predložak određuje potrebnu augmentaciju kosti. d) Dodatno nanošenje koštanog materijala. Preuzeto: (23)

### 2.3.2. Trodimenzionalno planirana implantacija

Kombinacijom trodimenzionalne slikovne tehnike, odnosno kompjutorizirane tomografije stožastom zrakom (CBCT) i računalne tehnologije omogućena je virtualna trodimenzionalna orijentacija implantata s obzirom na anatomske uvjete pacijenta čime se unaprijedila prijeperativna implantološka dijagnostika (26,27).

Na tržištu postoji nekoliko proizvođača koji nude softvere za trodimenzionalno planiranje implantološke terapije. Primjerice: Nobelclinician<sup>®</sup> 3D Software (Nobel Biocare, Göteborg, Švedska), Simplant<sup>®</sup> computer guided implant treatment (Dentsply, Mannheim, Njemačka), Straumann<sup>®</sup> coDiagnostiX<sup>™</sup> (IVS

Solutions AG, Chemnitz, Njemačka) i drugi. Osnova svakog softvera je ista – učitati i obraditi set trodimenzionalnih slika nastalih CBCT obradom. Često softveri sadrže bazu u kojoj su pohranjeni implantati različitih proizvođača, vrsta i dimenzija prilikom čega je moguće izabrati i virtualno pozicionirati najadekvatniji od njih. Nakon pozicioniranja sve projekcije se mogu rotirati i promatrati iz različitih kutova (slika 4). Dobivene informacije zajedno s predodžbom planiranog protetskog rada se zatim koriste u izradi kirurškog predloška za navođenje pomoću kojeg se virtualno isplanirani položaj implantata prenosi na mjesto kirurškog zahvata.



Slika 4. Primjer virtualnog pozicioniranja implantata na poziciji 36. a) Poprečni presjeci. b) Tangencijalni presjek. c) Trodimenzionalni prikaz. d) Aksijalni presjek. e) Panoramski prikaz. Preuzeto: (28)

### **3. Intraoperativne komplikacije**

#### **3.1. Ozljeda donjeg alveolarnog živca**

Prilikom neadekvatne izrade ležišta ili insercije samog implantata u donjoj čeljusti može doći do perforacije mandibularnog kanala i povrede n.alveolaris inferiora u rasponu od tri stupnja koji se mogu očitovati od blagog gubitka ili promjene osjeta, perzistirajućih bolnih senzacija pa sve do potpunog i trajnog gubitka osjeta (29).

Prvenstveno, blaga ozljeda uzrokovana kompresijom na živac prilikom čega aksoni ostaju intaktni rezultira oštećenjem ili gubitkom osjeta koji se u pravilu vraća u roku od 4 tjedna nakon operacije. Kod značajnije kompresije ili trakcije koja uzrokuje edem, ishemiju ili demijelinizaciju dolazi do određenog oštećenja aksona, međutim kontinuitet živca je još uvijek očuvan. Pomoći može, ukoliko to uvjeti dozvoljavaju, izviti implantat 1 – 2 mm. Pošto promijenjen osjet može biti uzrokovan i upalnom reakcijom, moguće je ordinirati terapiju steroidnim ili nesteroidnim protuupalnim lijekovima, primjerice ibuprofen 800 mg kroz 3 tjedna (30). U slučaju poboljšanja, terapeut može propisati dodatna 3 tjedna protuupalne terapije. Kod ovakvog tipa oštećenja, povratak djelomičnog osjeta možemo očekivati kroz 5 – 11 tjedana, a narednih 10 mjeseci osjet će se nastaviti poboljšavati. Najtežu ozljedu predstavlja potpuni prekid kontinuiteta živca nekim od postupaka, prilikom čega je indicirana mikrokirurška sanacija. Prognoza za potpuni oporavak kod ovakvog tipa ozljede je slaba i nepredvidiva.

Da bismo mogućnost pojave komplikacija sveli na minimum, preporučljivo je prije- i intraoperativno poduzeti određene korake, kao što su:

- Detaljna analiza CBCT snimaka u svrhu određivanja međusobnog položaja anatomskih struktura u koje uključujemo gornju granicu mandibularnog kanala i vrha grebena na planiranom mjestu postave implantata.
- Održavanje sigurnosnog razmaka od 2 mm između apikalnog kraja implantata i gornje granice mandibularnog kanala (31).
- Korištenje stopera za svrdla kad god je moguće kako bismo spriječili preduboku preparaciju.
- Korištenje kirurškog predloška za navođenje.
- Uzeti u obzir i kompenzirati 0,5 – 1 mm dodatne dužine svrdla za preparaciju u odnosu na dužinu samog implantata.

### **3.2. Perforacija u anatomske šupljine gornje čeljusti**

Ovu komplikaciju ovisno o predviđenom mjestu implantacije možemo podijeliti na perforaciju dna maksilarnog sinusa i perforaciju dna nosne šupljine. Uzroci obje komplikacije su u pravilu jednaki, no zahvaljujući različitoj anatomske građi tih dviju šupljina posljedice i terapija su različite.

#### **3.2.1. Perforacija dna maksilarnog sinusa**

Prilikom izrade ležišta za implantat u posteriornoj regiji gornje čeljusti čija visina alveolarnog grebena nije povoljna vrlo lako može doći do otvaranja sinusa što, ovisno o promjeru otvora, predstavlja problem koji može zaustaviti cjelokupni postupak implantacije. U svrhu prevencije vrlo je važno prijeoperativno analizirati 2D ili CBCT snimku, odrediti dostupnu visinu grebena te prema dobivenim informacijama odabrati implantat adekvatnih dimenzija. Upotrebom stopera na svrdlima izbjegava se preduboka preparacija kosti, a time i otvaranje sinusa.

Istodobno s implantacijom može se planirati podizanje dna sinusa transkrestalno ili vanjskim (lateralnim) pristupom.

Perforacija pilot svrdlom predstavlja manju komplikaciju iz razloga što je promjer u pravilu manji od 2 mm i operacija se nastavlja pod uvjetom da svako iduće svrdlo većeg promjera, te na poslijetku implantat ne dođe u kontakt sa dnom sinusa. Ukoliko svrdlo većeg promjera probije dno sinusa preporučljivo je prekinuti operaciju, osigurati primarno cijeljenje rane te pokušati reimplantirati nakon 3 - 4 mjeseca cijeljenja (32).

### **3.2.2. Perforacija dna nosne šupljine**

U odnosu na perforaciju sluznice maksilarnog sinusa, perforacija u nosnu šupljinu predstavlja manju komplikaciju. Debela nosna sluznica je otporna na ozljede i može biti odignuta u prosjeku 3 - 5 mm (33). Perforacija može biti asimptomatska ili praćena krvarenjem i osjećajem nelagode. Terapiju čine antibiotici, protuupalni lijekovi i korištenje vodice za ispiranje usta na bazi klorheksidin diglukonata u svrhu sprječavanja razvoja infekcije. Pacijentu se preporuča izbjegavati pušenje, puhanje nosa i kihanje/kašljanje zatvorenih usta.

### **3.3. Ozljede susjednih zubi**

Kod implantacije u djelomično ozubljeni čeljust potrebno je, osim anatomskih ograničenja smještenih apikalno, poštovati i ona smještena meziodistalno koja čine susjedni zubi. Smještaj implantata preblizu vitalnim zubima može poremetiti njihovu krvnu opskrbu, a prilikom izrade ležišta može doći do pregrijavanja kosti. U oba slučaja zubi mogu reagirati ireverzibilnim pulpitisom i



postati avitalni što zahtijeva endodontsku terapiju, a u najgorem slučaju ekstrakciju zuba i/ili eksplantaciju implantata (34-36). Ako dođe do ozljede susjednog zuba, pacijenti se žale na simptome koji opisuju ireverzibilni pulpitis. Obično se javlja jaka bol, poglavito na termalne podražaje sve dok pulpa ne odumre nakon čega dolazi do razvoja periapikalne patologije. Simptomi se mogu javiti odmah nakon implantacije ili mogu biti odgođeni.

Detaljnom evaluacijom CBCT snimki bitno je izmjeriti koliko je prostora dostupno za smještaj implantata pod uvjetom da između površine korijena susjednog zuba i površine implantata bude minimalno 1 mm kosti. Ukoliko meziodistalno nema dovoljno prostora, pacijentu je potrebno savjetovati ortodontsku prije implantološke terapije. Intraoperativno se može napraviti mala retroalveolarna snimka zajedno s pilot svrdlom u ležištu nakon inicijalne preparacije još dok je promjer ležišta malen (2 mm ili manje) i ako je vidljivo da bi daljnjim širenjem uzrokovali traumu na susjednom zubu, relativno lako možemo promijeniti smjer preparacije. U rizičnim slučajevima kada je prostora malo i preciznost bitna, upotreba kirurškog predloška svakako nije na odmet.

U slučaju oštećenja susjednog zuba nepovoljnom angulacijom i narednim širenjem ležišta, implantaciju je svakako potrebno odgoditi i provesti jedan od postupaka regeneracije koštanim nadomjesnim materijalima. Sumnja na postoperativno pulpno oštećenje mora biti zbrinuto antibiotičkom i endodontskom terapijom. Eksplantacija bi trebala biti provedena onda kada je prilikom preparacije ležišta ili samim smještajem implantata došlo do izravnog oštećenja korijena zuba.

### **3.4. Preskakanje navoja u kosti (*stripping*)**

Kombinacija neadekvatne izrade ležišta za implantat i neiskustva liječnika implantologa može dovesti do preskakanja navoja u kosti prilikom insercije implantata. Ova komplikacija se može javiti ukoliko operater pokuša smjestiti implantat dublje od prepariranog ležišta pri čemu dosegnuto dno ležišta ne dozvoljava implantatu daljnje uvijanje. Sila koja prilikom toga nastaje prenosi se na lateralne koštane stjenke, dolazi do glodanja kosti i preskakanja navoja pri čemu urezi u kosti nestaju, a implantat gubi retenciju i primarnu stabilnost. Klinički se situacija očituje naglim gubitkom momenta prilikom uvijanja nakon čega daljnjim uvijanjem implantat više ne daje nikakav otpor rotaciji.

Ovisno o situaciji, terapijski se mogu učiniti tri stvari:

- Ukloniti implantat, sanirati defekt u kosti te pronaći novo mjesto za postavu implantata.
- Ukloniti implantat, produbiti postojeće ležište ukoliko postoji dovoljno kosti te koristiti duži implantat.
- Ukloniti labavi implantat i koristiti implantat koji je za jednu veličinu širi bez prilagođavanja postojećeg ležišta.

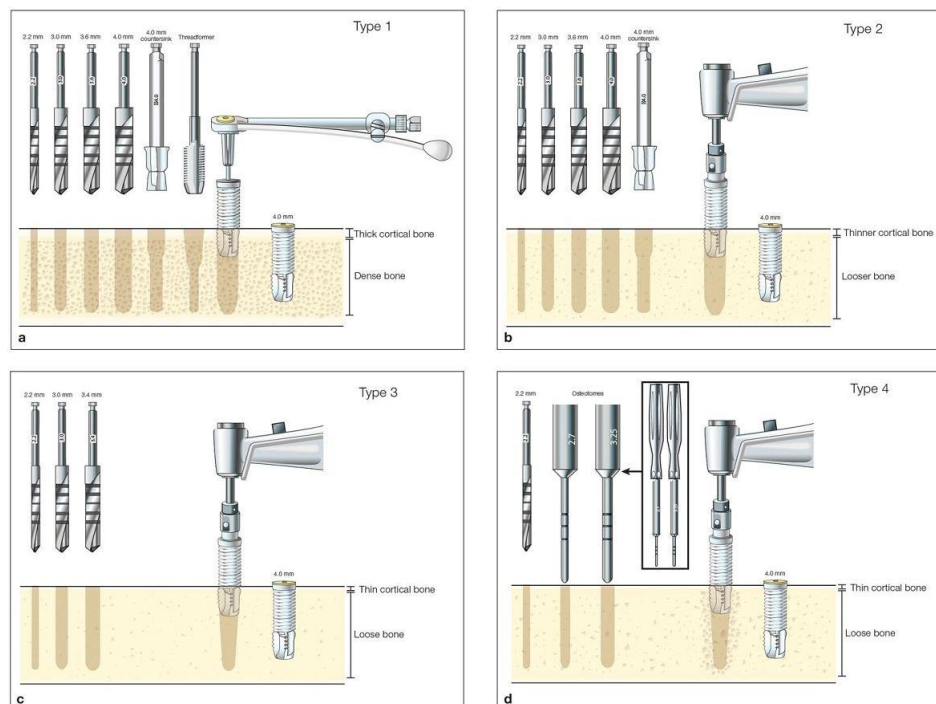
### **3.5. Kompresijska nekroza**

Nekroza uzrokovana prevelikim pritiskom implantata na periimplantatnu kost zbog neadekvatne pripreme koštanog ležišta s posljedičnim gubitkom implantata.

Rizik od kompresijske nekroze nastaje kod implantacije u kost velike gustoće (tip 1) bez korištenja svrdla za urezivanje navoja, dok je druga mogućnost korištenje

implantata čije su dimenzije veće od dimenzija ležišta. Za inserciju implantata u takvo ležište potreban je velik moment sile koji se prenosi na lateralne koštane stijenke što dovodi do ishemije već ionako slabije prokrvljene kosti (tip 1). Ukoliko ishemija potraje, dolazi do izostanka oseointegracije i gubitka implantata u razdoblju od 1 mjeseca nakon implantacije. Histološki se oko implantata nalazi avitalno koštano tkivo u obliku sekvestara s bakterijskom kolonizacijom koje je okruženo upalnim granulacijskim tkivom (37).

Primarna stabilnost je ključan faktor u postizanju oseointegracije i preživljavanju implantata. Moment sile od minimalno 20 Ncm je generalno dovoljan za postizanje oseointegracije ukoliko se ne planira imedijatno opterećenje protetskim radom, u suprotnom potrebno je postići veći moment sile što optimalno iznosi 35 – 45 Ncm. Kako bismo postigli optimalan moment sile i spriječili kompresijsku nekrozu, neophodno je procijeniti kvalitetu kosti. Veći naglasak i oprez je kod guste kompaktne kosti, odnosno tip 1 i tip 2 gdje je svakako potrebno koristiti cijeli set svrdala preporučenih od proizvođača uključujući nareznicu (*tapping* ili *threadformer*), a kod insercije implantata ručnim moment ključem pripaziti da iznos momenta sile ne prijeđe vrijednost 35 – 45 Ncm. Rizik za kompresijsku nekrozu je minimalan kod kvalitete kosti tip 3 i tip 4. U ovom slučaju naglasak je na postizanju adekvatne primarne stabilnosti što može predstavljati izazov za operatera. Primarna stabilnost može se postići na nekoliko načina (slika 5), a uključuje nekorištenje zadnjeg ili zadnjeg i predzadnjeg svrdla predviđenog za određenu dimenziju implantata te nareznice, a kod izrazito slabe kvalitete kosti (tip 4) moguće je nakon početnih svrdala upotrijebiti osteotome u svrhu lateralne kondenzacije kosti.



Slika 5. Preporučeni redoslijed svrdala u svrhu postizanja adekvatne primarne stabilnosti s obzirom na tip kosti. Preuzeto: (32).

### 3.6. Krvarenje

Krvarenje predstavlja komplikaciju koja se u najblažem obliku može pojaviti kao kratkotrajna prolazna modrica koja čini samo estetski problem pa sve do opsežnih intra- i postoperativnih krvarenja koja čine po život opasna medicinska stanja.

Kako do tih komplikacija ne bi došlo, prije svakog operativnog zahvata potrebno je provesti preventivne postupke od kojih je najvažnije imati uvid u medicinsku povijest pacijenta i ispitati detaljnu anamnezu. Ovaj ključni korak gotovo će uvijek otkriti prisutnost potencijalne medicinske komplikacije i kontraindikacije za provedbu zahvata. Ukoliko pacijent boluje od određene bolesti koja može poremetiti krvnu sliku i uzrokovati poremećaje krvarenja, bitno je osigurati da je

pacijent pod redovitom medikamentoznom terapijom i da je bolest pod kontrolom te svakako nije na odmet konzultirati se s nadležnim liječnikom internistom prije zahvata. Od ostalih preventivnih postupaka potrebno je radiološki obraditi pacijenta gdje je metoda CBCT visoko preporučljiva i u današnje vrijeme predstavlja zlatni standard, osobito kod kompliciranijih slučajeva.

S obzirom na anatomske područje, krvarenje možemo podijeliti na mekotkivno i koštano krvarenje.

### **3.6.1. Mekotkivno krvarenje**

Najčešći znak mekotkivnog krvarenja je pojava modrice koja nastaje kao rezultat istjecanja krvi u tkivne prostore, osobito u submukozno meko tkivo. Na opseg krvarenja utječe pacijentovo opće zdravlje, veličina incizije, tj. režnja i anatomska građa operativnog polja. S obzirom na promjer, modrice možemo podijeliti na petehije (<2 mm), purpure (2 – 10 mm) i ekhimoze (>10 mm) (38). Krvarenje je uglavnom ograničeno na mjestu zahvata, no ponekad se može proširiti pod utjecajem gravitacije do donjeg ruba mandibule ili čak putem fascijalnih ovojnica do drugih područja kao što je gornji dio toraksa osobito kod pacijenata starijih od 50 godina. Mekotkivno krvarenje u pravilu predstavlja samo estetski problem koji se samostalno riješi u razdoblju od 2 do 3 tjedna, a može se ubrzati aplikacijom toplih obloga.

Krvarenje iz mekih tkiva može se umanjiti na nekoliko načina. Uloga operatera je obratiti pozornost na što je manje moguće traumatsko izvođenje incizija, sprječavanje gnječenja i trganja sluznice, upotreba novih oštih sterilnih instrumenata, uklanjanje i zaglađivanje oštih koštanih rubova i neravnina te pravilno

šivanje sluznice. Ovisno o intenzitetu krvarenja pacijentu se savjetuje da zagriže namotane sterilne tuffere pola sata, a ukoliko se krvarenje ne zaustavi valja uzeti u obzir druge načine zaustavljanja krvarenja. Primjerice, digitalna kompresija rane i malih krvnih žila, elektrokauterizacija te podvezivanje žila resorptivnim šavovima.

### **3.6.2. Koštano krvarenje**

Krvarenje iz kosti može biti uzrokovano ozljedom nutritivne arterije prilikom izrade ležišta za implantat. U pravilu sama postava implantata u kost će biti dovoljna da se zaustavi krvarenje. Međutim, ukoliko je ozlijeđena a. alveolaris inferior i krvarenje je opsežnije, implantaciju treba odgoditi i ranu tamponirati jodoform gazom. Nakon što se krvarenje zaustavi, preko jodoform gaze se može sašiti sluznica koja će vršiti dodatan pritisak na ranu. Nakon 5 – 7 dana jodoform gaza se uklanja.

### **3.6.3. Krvarenje u području gornje čeljusti**

Prilikom zahvata u maksilarnom području potrebno je obratiti pažnju na arterije koje je moguće ozlijediti prilikom operativnog zahvata. Najvažnija je a. palatina major koja izlazi kroz foramen palatinus majus na područje tvrdog nepca otprilike 10 mm medijalno u projekciji drugog i trećeg kutnjaka nakon čega se pruža prema incizivnom foramenu, a na svom putu daje manje ogranke. Spomenutu arteriju je potrebno uzeti u obzir prilikom odizanja palatinalnog reznja u molarnom području. Druga važna žila je a. nasopalatina koju je moguće ozlijediti prilikom osteotomije u frontalnom području gornje čeljusti gdje se nalazi foramen incisivum.

#### **3.6.4. Krvarenje u području donje čeljusti i hematoma dna usne šupljine**

Kod implantološkog zahvata u mandibularnoj regiji potrebno je imati na umu da je to područje, a posebno dno usne šupljine jako dobro vaskularizirano. Splet krvnih žila sastavljen od a. sublingualis, a. submentalis i rr. dentales (ogranci a. alveolaris inferior) smješten je vrlo blizu lingvalne kortikalne ploče. Perforacija lingvalnog kortikalisa svrdlom prilikom izrade ležišta za implantat, odizanje i manipulacija reznja pune debljine vrlo lako mogu ozlijediti krvne strukture koje su klinički značajnog volumena tako da i mala perforacija u sublingvalnom području može rezultirati stvaranjem opsežnog hematoma koji zahvaća sublingvalni, a vrlo lako se može proširiti u submandibularni i submentalni prostor. Znakovi krvarenja javljaju se odmah no mogu ostati neprimjećeni i 4 – 6 sati nakon zahvata prilikom čega se javlja oticanje, odignuće dna usne šupljine i protruzija jezika, respiratorne smetnje i poteškoće gutanja. Opsežni hematoma uzrokuje opstrukciju dišnog puta zbog čega je ovo po život opasna komplikacija ukoliko ostane neprepoznata (39).

U prevenciji nastanka krvarenja i hematoma najveću ulogu ima poznavanje anatomije oralnog područja, prijeoperativna evaluacija CBCT snimaka i klinički pregled pacijenta. Neophodna je barem osnovna edukacija operatera u terapiji težih komplikacija koja je usmjerena ranom prepoznavanju krvarenja i njegovom zaustavljanju koje se postiže jednom ili kombinacijom sljedećih metoda: digitalna kompresija dna usne šupljine, elektrokauterizacija krvnih žila, upotreba hemostatskih agenasa te identifikacija i podvezivanje ozlijeđene krvne žile. U hitnim slučajevima gdje veličina hematoma uzrokuje opstrukciju gornjeg dišnog puta i postoji mogućnost gušenja izvodi se nazalna ili oralna intubacija, a ukoliko hematoma onemogućuje intubaciju u obzir dolazi traheotomija ili konikotomija.

## **4. Postoperativne komplikacije**

### **4.1. Resorpcija marginalne kosti**

Resorpcija kosti oko implantata smatra se fiziološkom pojavom koja je prihvatljiva sve dok se nalazi unutar okvira definiranih dimenzija. Resorpcija je najviše izražena u prvoj godini. Nakon godinu dana od implantacije završava koštana pregradnja i počinje stabilna faza u kojoj se narednih godina vertikalni gubitak kosti ustabili na oko 0.1 mm godišnje, međutim patološki se smatra ako se vertikalna razgradnja poveća na 0.2 mm godišnje (40).

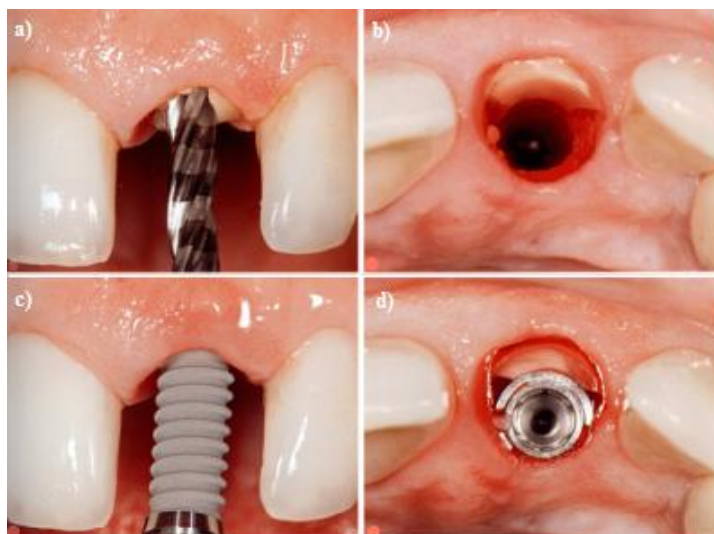
Resorpcijom je najviše pogođena bukalna kortikalna lamela, a uzrok tome leži u samoj anatomiji, odnosno vaskularizaciji iste. Naime, alveolarna kost dobiva prehranu iz tri izvora: parodontalni ligament, koštana srž i periost.

Gubitkom, odnosno zamjenom zuba implantatom također nestaje i parodontalni ligament a time i jedan od izvora prehrane kosti. Razlog zašto je bukalna lamela najviše pogođena resorpcijom leži u njenoj građi. Naime, bukalnu koštanu lamelu tvori samo lamina dura bez ili s vrlo malo koštane srži smještene u apikalnom području. Funkcija lamine dure je sidrenje zuba pomoću parodontnih vlakana u alveoli te samim gubitkom zuba ona gubi svoju funkciju i postupno se resorbira (41). Resorpciji pridonosi i odizanje režnja prilikom implantacije čime se prekida vaskularizacija iz mekog tkiva što rezultira dodatnim gubitkom od 0.5 – 0.7 mm kosti (42). Iz tog se razloga, kad god je moguće, radi minimalna incizija potrebna za prikazivanje kosti bez odizanja režnja pune debljine.



#### 4.1.1. Mjere očuvanja strukture alveolarnog nastavka

- Imedijatna implantacija – skraćuje trajanje terapije i broj operativnih zahvata, no ipak samostalan zahvat ne dovodi do smanjenja koštane resorpcije.
- Koštani nadomjesni materijali – u kombinaciji s imedijatnom implantacijom, tj. popunjavanjem prostora oko implantata smanjuje resorpciju mekog tkiva, kao i vertikalnu i horizontalnu resorpciju kosti (43).
- Socket preservation tehnika (43) – primjena koštanog nadomjesnog materijala i PRF (*platelet rich fibrin*) membrane za vođenu regeneraciju tkiva u postekstrakcijskim alveolama u svrhu smanjenja koštane resorpcije. Izbor koštanog nadomjesnog materijala u ovoj tehnici uvelike ima utjecaj na ishod terapije (44).
- *Socket shield tehnika*. Sama tehnika se temelji na separaciji korijena i ekstrakciji lingvalnog/palatinalnog fragmenta zajedno s apeksom te očuvanju bukalnog fragmenta korijena u alveoli koji će spriječiti vertikalnu resorpciju bukalne koštane lamele i kolaps mekih tkiva nakon čega slijedi imedijatna implantacija (slika 6).
- *Flapless* tehnika – minimalno invazivna tehnika bez odizanja režnja. Upotrebom *punch* svrdla odstrani se gingiva iznad mjesta predviđenog za postavu implantata.



Slika 6. a) na slici uklonjena klinička kruna zuba i započeta priprema ležišta implantata kroz zaostali korijen, b) bukalni dio korijena ostaje sačuvan, c) insercija implantata i d) pozicioniran implantat uz bukalnu stijenku korijena. Preuzeto: (45).

#### **4.2. Rani gubitak implantata**

Kod implantata su rani neuspjesi najčešće biološki uvjetovani. Rani gubitak implantata povezan je s pomičnim (labavim) implantatima koje je vrlo lako ukloniti i kao takvi prilikom eksplantacije obično ne uzrokuju veće defekte tvrdih i mekih tkiva. Više je razloga zbog kojih može doći do izostanka oseointegracije. Primjerice, kontaminacija rane koja rezultira pojavom infekcije, traumatizirajuće postupanje s periimplantatnom kosti kod pripreme ležišta kao i pri ugradnji implantata, pojava mikropomaka u procesu cijeljenja, kvantitativno/kvalitativno insuficijentna kost, kritična primarna stabilnost i prerano opterećenje.

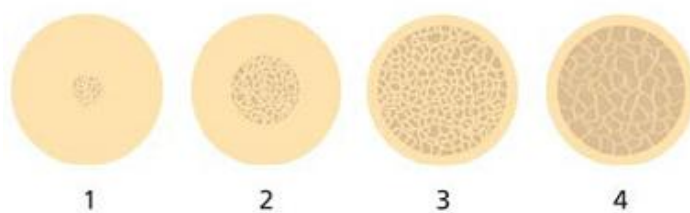
#### 4.2.1. Pregrijavanje kosti

Prilikom izrade ležišta povećava se temperatura okolne kosti koja, ukoliko prijeđe kritičnu vrijednost, može uzrokovati kiruršku traumu i rezultirati smrću koštanih stanica, uzrokovati resorpciju te izostanak oseointegracije (46). Dokaz pregrijavanja kosti moguće je vidjeti kao radiolucenciju periimplantatne kosti na radiološkoj slici ubrzo nakon implantacije. Prema istraživanju, kritična temperatura kod koje je kost osjetljiva prilikom osteotomije iznosi 47°C, ireverzibilno oštećenje kosti nastaje pri 53°C u trajanju od 1 minute, a vidljivi znakovi koštane nekroze nastaju kod temperatura većih od 60°C (by Eriksson 47,48). Najveću važnost u održavanju temperature okolne kosti niskom ima obilna irigacija fiziološkom otopinom koja se prije operacije može držati u hladnjaku. Prilikom rada u gornjoj čeljusti, poglavito s produženim nastavkom, preporučljivo je irigirati operacijsko polje iz dodatnog izvora čime se kompenzira gubitak tekućine zbog gravitacije. Navedeno može obavljati asistent primjerice špricom i kateterom. Tupa svrdla za preparaciju također mogu povećati temperaturu, stoga je bitno uvijek raditi s oštrim svrdlima i voditi evidenciju o broju osteotomija u odnosu na kvalitetu kosti i korištena svrdla. Potrebno je pravilno aplicirati i dozirati silu te bušiti intermitentno u razmacima tako da svrdlo bude u kontaktu s kosti svakih 1 – 3 sekunde uz pokrete unutra – van (49). Pridržavanjem navedenih smjernica prilikom izrade ležišta za implantat, temperatura nikada ne prelazi 33.8°C kroz maksimum od 5 sekundi bušenja (50).

#### 4.2.2. Prerano opterećenje

Kako bismo izbjegli prerano opterećenje koje može uzrokovati komplikacije i rezultirati gubitkom implantata, potrebno je prije- i intraoperativno odrediti kvalitetu odnosno tip kosti. Čeljusna kost je sastavljena od kompaktne i spongiozne kosti te ju prema udjelu jedne, odnosno druge te prema lokalizaciji u pojedinoj čeljusti možemo klasificirati u 4 grupe (51), (slika 7).

U prvu grupu ili tip 1 spada kost sastavljena gotovo u potpunosti od guste kompaktne kosti i nju nalazimo u prednjem segmentu donje čeljusti. Tip 2 kost je histološki građena od debelog sloja kompaktne kosti koja okružuje jezgru gušće trabekularne kosti. Kost tipa 3 čini tanji sloj kompakte koja okružuje nešto veći volumen trabekularne kosti još uvijek zadovoljavajuće kvalitete dok je kost tipa 4 implantološki najnepovoljnija, a sastavljena je od vrlo tankog sloja kortikalne kosti s jezgrom od trabekularne kosti male gustoće i vrlo slabih mehaničkih svojstava. Histološki i kvalitativno gledajući donje čeljusti u pravilu su građene gušće i kompaktnije u odnosu na gornje, dok se u obje čeljusti debljina kortikalisa smanjuje i volumen spongiozne kosti povećava od anteriornog segmenta prema posteriornom. Zaključno kako krećemo prema četvrtoj skupini, udio kompaktne kosti se smanjuje te raste udio spongiozne kosti koja ima manju sposobnost podnijeti sile opterećenja, primjerice stražnji segment gornje čeljusti. Kost srednje tvrdoće je zastupljena u prednjem segmentu gornje čeljusti te stražnjem segmentu donje čeljusti. Svakako je kod ranog, odnosno imedijatnog opterećenja bolje imati kvalitetu kosti tip 1 i 2 koje dopuštaju ravnomjerniju distribuciju sila kroz cijelu kost, a ujedno pokazuju i veću primarnu stabilnost i manju mogućnost komplikacija. Tip 3 i 4 su poroznije i manje otporne na deformaciju zbog veće trabekularnosti (51).



Slika 7: Shematski prikaz klasifikacije kvalitete čeljusne kosti prema Lekholmu i Zarbu (1985). Preuzeto: (52).

Kako bismo izbjegli rani gubitak implantata povezan s preranim opterećenjem protetskim nadomjescima, valja poznavati vrijeme cijeljenja odnosno vrijeme potrebno za adekvatnu oseointegraciju u pojedinim tipovima kosti (tablica 2).

Tablica 2. Vremena cijeljenja potrebna za optimalnu oseointegraciju u odnosu na tip kosti. Preuzeto (32).

<b>Tip kosti</b>	<b>Minimalno vrijeme cijeljenja</b>
Tip 1	5 mjeseci
Tip 2	4 mjeseci
Tip 3	6 mjeseci
Tip 4	8 mjeseci
Augmentat	9 mjeseci

### **4.3. Kasni gubitak implantata**

Glavni razlozi kasnih gubitaka implantata u pravilu nastaju zbog upalnih periimplantatnih promjena, mehaničkih komplikacija te fraktura implantata (53-55). Općenito su posljedice i defekti kasnog gubitka implantata na meka i koštana tkiva teža u odnosu na rani gubitak neoseointegriranog implantata.

#### **4.3.1. Periimplantatne bolesti**

Patološke promjene periimplantatnog tkiva možemo objediniti pod nazivom periimplantatne bolesti u koje ubrajamo periimplantatni mukozitis i periimplantitis.

Periimplantatni mukozitis predstavlja reverzibilnu upalu koja zahvaća samo meka tkiva oko implantata pri čemu koštane strukture nisu zahvaćene. Uzrok upale je biofilm na onom dijelu implantata koji je eksponiran u usnu šupljinu. U sastavu biofilma u početku dominiraju gram+ aerobne bakterije, no s vremenom se taj sastav mijenja u korist gram- anaerobnih i fakultativno anaerobnih bakterija. Rani odgovor mekih tkiva na plak u osnovi nema razlike kod sluznice oko implantata i u gingivi oko zuba. No međutim periimplantatna mukoza ima manju sposobnost ograničiti upalu nego gingiva oko zuba zbog svoje građe, odnosno manjeg broja fibroblasta. Posljedica toga je lakša i brža progresija upale prema apikalno, uzrokujući periimplantitis. Klinički je vidljiva crvena i otečena sluznica oko implantata koja na dodir krvari, a ponekad se javlja i gnojan eksudat. Kako bismo spriječili razvoj periimplantitisa potrebno je pažljivo mehanički odstraniti biofilm oko džepova, lokalno tretirati antiseptičkim sredstvima kao što je 0.5%-tni klorheksidinski gel te pacijentu ponoviti upute i naglasiti na važnosti provođenja pravilne oralne higijene.

Periimplantitis nastaje širenjem netretirane upale iz mekog periimplantatnog tkiva prema apikalno prilikom čega dolazi do zahvaćanja periimplantatne kosti što uzrokuje njen gubitak. Povećano nakupljanje plaka i apikalniji razvoj upale ugrožava oseointegraciju i povećava pokretljivost implantata što u najgorem slučaju može dovesti i do gubitka implantata.

Etiološki postoje dva osnovna čimbenika koja dovode do razvoja periimplantitisa. To su: a) bakterijska infekcija u kojoj glavnu ulogu imaju gram(-) anaerobi i oportunistički patogeni poput *Actinobacillus actinomycetemcomitans*, *Porphyromonas gingivalis*, *Bacteroides forsythus* i dr. prilikom čega se tkivo samostalno ne može oduprijeti progresiji upale zbog slabije organizacije i manje prokrvljenosti periimplantatnog tkiva (56) i b) lokalni biomehanički faktori u koje ubrajamo implantaciju u kost slabije kvalitete, statički nepravilno isplanirane protetske suprastrukture, parafunkcije, premali broj ugrađenih implantata u odnosu na zube koje zamjenjuju, nepravilna preparacija ležišta, termička oštećenja te prijevremeno opterećenje implantata (57).

Postoji nekoliko osnovnih dijagnostičkih znakova koji upućuju na razvoj periimplantitisa: a) krvarenje nakon sondiranja (BOP), b) gnojenje i sekrecija, c) dubina sondiranja više od 3 mm, d) radiološki gubitak kosti koji se prepoznatljivo očituje u vidu cirkumferentnog defekta u obliku kratera od koronarno prema apikalno i e) pomičnost implantata koja ukazuje na odsustvo oseointegracije, te zahtijeva eksplantaciju (58).

Liječenje periimplantitisa se provodi kombinacijom od ukupno 4 protokola odnosno tzv. kumulativnom interceptivnom potpornom terapijom (CIST) koja se sastoji od (59):

1. Mehaničkog čišćenja površine implantata pomoću plastičnih ili karbonskih kireta koje pri instrumentaciji neće oštetiti površinu implantata, te završnog poliranja gumicama i pastom za poliranje. (Protokol A)
2. Antiseptička terapija koja se sastoji od svakodnevnog korištenja 0.2%-tne otopine klorheksidin diglukonata, te lokalne primjene 0.2%-tnog gela na zahvaćenom mjestu u trajanju od 3 – 4 tjedna. (Protokol B)
3. Antibiotička terapija čija je svrha suprimirati gram(-) anaerobne bakterije i uspostaviti povoljnu mikrofloru. Sistemski se primjenjuju amoksisicilin i metronidazol tijekom 8 dana. Antibiotici se mogu primjeniti i lokalno u obliku sporootpuštajućeg preparata koji se na mjestu primjene mora održati dovoljno dugo i u dovoljnoj koncentraciji. (Protokol C)
4. Regenerativna/resektivna terapija je indicirana ukoliko postoji cirkularan gubitak kosti ili dvoizidni/trozidni koštani defekt, a primjenjuje se tek nakon što je infekcija zaustavljena. (Protokol D)

Navedeni protokoli se provode ovisno o jačini i uznapredovalosti bolesti gdje se uvijek kreće s protokolom A koji se zatim po potrebi nadopunjuje dodatnim terapijskim paketima (tablica 3).

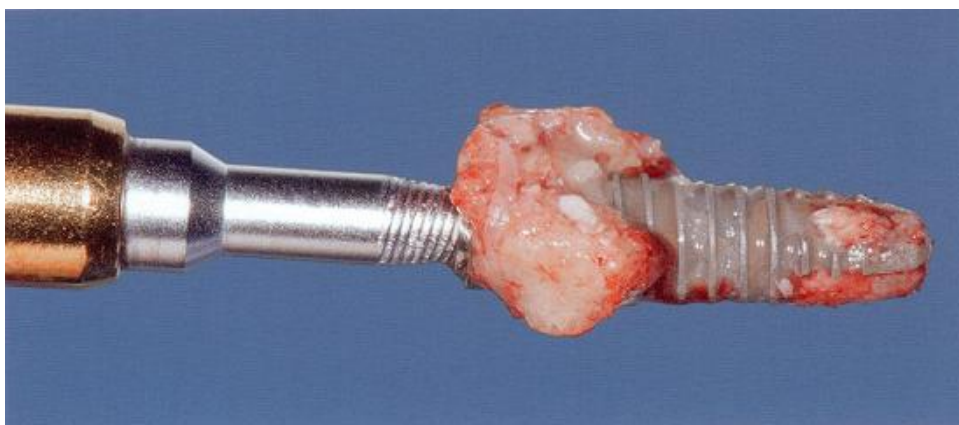
Tablica 3. CIST protokol – terapijski algoritam. Preuzeto: (60)

PD mm	PI plak	BOP krvarenje	Kost	"CIST"
≤3	-/+	-/+	-	A
4-5	+	+	-	A + B
> 5	+	+	≤ 2 mm ↓	A + B + C
	+	+	> 2 mm ↓	A + B + C + D
Pomičnost/bolovi		Klinički i rendgenski nalaz		E → eksplantacija ?



#### 4.3.2. Eksplantacija i ponovna implantacija

Bol i pomičnost implantata usprkos provedenoj terapiji označava njen neuspjeh što znači da je takav implantat potrebno što hitnije ukloniti da se alveoli osigura što bolja mogućnost regeneracije. Nakon što rana u potpunosti zacijeli, na istom mjestu može se iznova izvesti implantacija. Prilikom eksplantacije potrebno je imati u vidu da su implantati u pravilu barem djelomično oseointegrirani i njihovo uklanjanje često nije jednostavno. Da bi se eksplantacija u takvim slučajevima provela što je manje traumatično moguće preporučljivo je koristiti adekvatan instrumentarij poput minimalno dimenzioniranih trepanskih svrdala ili finih freza za kost. Korištenjem ručne račve za izvijanje implantata iz kosti terapeut ne može kontrolirati hoće li se implantat odvojiti na prijelazu između implantata i periimplantatne kosti ili će se zajedno s njim izvući i okolna kost što rezultira teškim posljedicama (61), (slika 8).



Slika 8. Izvađeni implantat s dijelovima marginalne periimplantatne kosti. Preuzeto: (61).

Klinički gledano i kod ranog i kod kasnog gubitka implantata uz eksplantaciju nije potrebno provesti dodatne augmentacijske zahvate u estetskim područjima, već je preporučljivo provesti *socket seal* tehniku kao mjeru profilakse grebena. Spomenuta tehnika provodi se tako da se ekstrakcijska alveola puni koštanim nadomjesnim materijalom i prekriva debelim slobodnim sluzničnim transplantatom, odgovarajuće debljine i oblika uzetim s nepca u svrhu zaštite koronalnog mekotkivnog dijela ekstrakcijske alveole (62).

#### **4.3.3. Preopterećenje i lom implantata**

Lom implantata je vrlo teška i nerješiva komplikacija koja nastaje kao posljedica akumulacije mehaničkog naprezanja zbog preopterećenja (63).

S obzirom na lokaciju mjesta loma možemo ih podijeliti na tri područja: na heksagonalnoj vezi u implantatu, u srednjoj trećini i u apikalnoj trećini implantata.

Komplikacije u vidu prijeloma obično nastaju u vremenskom razdoblju dvije do tri godine nakon opterećenja zbog jednog ili kombinacije više razloga navedenih niže:

- Resorpcija marginalne kosti zbog statičkog opterećenja (pogrešna protetska struktura), dinamičkog opterećenja (parafunkcije) ili zbog periimplantitisa.
- Mehaničko naprezanje prouzročeno paraaksijalnim opterećenjem zbog krive angulacije implantata.
- Dizajn implantata s lošim karakteristikama podnošenja opterećenja (64,65).
- Tvorničke greške implantata.
- Parafunkcije (bruksizam i stiskanje zuba) (66).
- Sile savijanja/poluge uzrokovanih distalnim produžecima protetskih suprastruktura.
- Nepovoljan odnos krune i korijena (krunice i implantata) (67).

- Loša kvaliteta kosti (tip 4) (67).
- Nedovoljan broj implantata (68).
- Otklon implantata u odnosu na smjer opterećenja (bukolingvalni preklop) (69,70).
- Prekomjerna angulacija implantata u odnosu na okluzijsku ravninu.
- Loš dosjed i preciznost protetskog rada.

Dijagnosticiranje prijeloma implantata u pravilu nije komplicirano. Od simptoma se mogu javiti akutna bol koju prati mobilnost protetskog rada, a sve sumnje u lom se pouzdano mogu potvrditi radiogramom.

Liječenje gotovo uvijek podrazumijeva uklanjanje implantata što užim odgovarajućim trepanacijskim svrdlom u nadi da će se moći ponovo implantirati u to područje nakon odgovarajućeg razdoblja cijeljenja.

## 5. Zaključak

Svaku kiruršku komplikaciju u dentalnoj implantologiji moguće je riješiti, no svaka od njih ostavlja manje ili veće posljedice koje mogu kompromitirati završni rad. Važno je držati se protokola, odnosno razgovarati s pacijentom i razmotriti sve mogućnosti te pronaći najbolje i najkvalitetnije rješenje koje će zadovoljiti obje strane. Prva i najvažnija stavka jest provesti adekvatnu preoperativnu analizu te detaljno isplanirati zahvat koji će biti u skladu s kasnijim protetskim mogućnostima i naravno kako bi se mogućnost pojave komplikacija svela na minimum. Edukacija operatera od velike je važnosti jer u slučaju pojave komplikacije bitno je znati tretirati je što je prije moguće iz razloga što je vrijeme djelovanja u većini slučajeva presudno i ima veliku ulogu u kasnijim posljedicama. Dentalna implantologija, kao jedna multidisciplinarna grana stomatologije, omogućila je rješavanje slučajeva u rasponu od potpune bezubosti pa do nadoknade samo jednog izgubljenog zuba, a usto slovi kao dugotrajnije i pošteno rješenje za ostale dijelove stomatognatog sustava. Zaključno, ovim radom nastoji se ukratko približiti problematiku olakog shvaćanja implantoloških zahvata liječnicima dentalne medicine i ukazati na najčešće komplikacije koje se vrlo lako mogu dogoditi u pojedinim fazama te terapiju istih.

## 6. Sažetak

Kada govorimo o komplikacijama u implantologiji, podjela se temelji na tri glavna dijela koncipirana tako da se jedan nadovezuje na drugi međusobno se nadopunjavajući.

Prvi dio govori o postupcima koje je potrebno provesti radi smanjenja rizika nastanka komplikacija. Svaki zahvat bi trebao započeti anamnezom iz koje doznajemo postoje kontraindikacije koje bi ugrozile zahvat, nakon čega slijedi izrada plana. Kod pacijenata kod kojih postoje ograničenja u vidu nedostatka kosti provode se postupci augmentacije kosti. Najčešći razlog za augmentaciju u gornjoj čeljusti su nisko spuštene recesusi maksilarnih sinusa prilikom čega se izvodi podizanje dna sinusa, dok se kod atrofične donje čeljusti radi augmentacija grebena. Suvremena implantologija sve više koristi CBCT koji se smatra zlatnim standardom.

Intraoperativne se komplikacije kod neiskusnog kliničara događaju iz razloga nepoštivanja anatomskih ograničenja koje se ovisno o čeljusti nalaze u gotovo svim smjerovima. Mezio-distalno granicu čine postojeći zubi ili implantati, buko-lingvalno kortikalne ploče dok apikalno nosna šupljina i maksilarni sinus u gornjoj, odnosno mandibularni kanal u donjoj čeljusti.

Nakon implantacije uvijek dolazi do gubitka visine marginalne kosti što je fiziološka pojava ukoliko ostane u okviru dimenzija do 0.2 mm godišnje. Postoji nekoliko tehnika očuvanja visine kosti, od kojih su neke manje, a neke više uspješne.

Gubitak implantata se može dogoditi rano čemu uzrok može biti traumatsko postupanje prilikom izrade ležišta implantata, prerano protetsko opterećenje, rad u nesterilnim uvjetima i ostali razlozi koji dovode do izostanka oseointegracije. Kasni

gubitak implantata je najčešće uzrokovan periimplantitisom, neadekvatnim protetskim rješenjima gdje je implantat preopterećen, a može doći i do loma implantata u kosti.

## **7. Summary**

**Darijan Tubikanec**

### **Surgical complications in implant therapy.**

When it comes to complications in implant dentistry, classification is based on three main parts designed so that each one of them connects to the other two and are mutually intertwined.

The first part refers to procedures which need to be taken with the purpose of reducing the risks of making complications. Each operation should start with anamnesis which shows whether there are contraindications which may endanger surgical operation, and are followed by plan making. Patients with restrictions such as lack of bone marrow undergo the procedures of bone augmentation. The most common reason for augmentation in the upper jaw are low recessus of maxillar sinuses when sinus lift is needed, while in atrophic lower jaw the augmentation of ridge is done. Modern implant dentistry uses CBCT, which is seen as gold standard.

Intraoperational complications of an inexperienced doctor happen because of not having enough respect of anatomic restrictions which can be found in all directions depending on the jaw. The existing teeth or implants make the meiodistal border, cortical plates buccolingual while apically nasal cavity and maxillary sinus in the upper and mandibular canal in lower jaw.

After the implantation there is always a loss of marginal bone height which is considered a physiological feature if it remains within the frame of dimensions which make 0.2 mm per year. There are several techniques of keeping the bone height of which some are less and some more successful.

The loss of implants can occur early when it is caused by traumatic treatment while making the implant bed, when the prosthetic burden happens too soon, when work is done in nonsterile conditions and there are other reasons which lead to lack of osseointegration. Later loss of implants is most commonly caused by periimplatitits and inadequate prosthetic solutions when the implant is overburdened and also, the implant can break in the bone.



## 8. Literatura

1. Strub JR, Kern M, Türp JC, Witkowski S, Heydecke G, Wolfart S. Curriculum Prothetik I. Berlin: Quintessenz Verlag; c2011. Teil 4, Anamnese; p. 99-100.
2. Adamo AR, Szal RL. Timing, results and complications of mandibular reconstructive surgery. Report of 32 cases. *J Oral Surg.* 1979;37:755-63.
3. Sándor GKB, Carmichael RP. Atlas of the oral and maxillofacial surgery clinics: Dental implants in children, adolescents, and young adults. 1st ed. Philadelphia: Elsevier Saunders; 2008. 146 p.
4. Adell R. The surgical principles of osseointegration. In: Worthington P, Brånemark PI. eds. *Advanced Osseointegration Surgery.* Chicago: Quintessence; 1992. p. 94-107.
5. Wolfaardt J, Granström G, Friberg B, Narsh JI, Tjellström A. A retrospective study on the effect of chemotherapy on osseointegration. *J Fac Som Prosth.* 1996;2:99-107.
6. Bain CA, Moy PK. The association between the failure of dental implants and cigarette smoking. *Int J Oral and Maxillofac Implants.* 1993;8:609-16.
7. Misch CE. Endosteal implants for posterior single tooth replacement: alternatives, indications, contraindications and limitations. *J Oral Implantol.* 1999;25:80-94.
8. Friberg B, Jemt T, Lekholm U. Early failures of 4641 consecutively installed Brånemark dental implants. A study from stage one surgery to installation of the completed prostheses. *Int J Oral and Maxillofac Implants.* 1991;6:142-6.
9. Lekholm U, Van Steenberghe D, Hermann I, Bolender C, Folmer T, Gunne J, et al. Osseointegrated implants in the treatment of partially edentulous jaws. A

prospective 5-year multicenter study. *Int J Oral and Maxillofac Implants.* 1994;9:627-35.

10. Ivanoff CJ, Sennerby L, Johansson C, Rangert B, Lekholm U. Influence of implant diameters on the integration of screen implants. An experimental study in rabbits. *Int J Oral and Maxillofac Surg.* 1997;26:141-8.

11. Lindhe J, Karring T, Lang NP. *Klinička parodontologija i dentalna implantologija.* 4. izd. Zagreb: Nakladni zavod Globus; 2004. Poglavlje 39, Postupci za povećanje deficitarnog alveolarnog grebena; p. 897-901.

12. Gabrić D, Katanec D. Elevacija dna maksilarnog sinusa. *Acta Stomatol Croat.* 2007;41(1):57-65.

13. Krhen J. Kirurški postupci podizanja dna sinusa (sinus lifting) s ugradnjom usatka u području gornje čeljusti. *Acta Stomatol Croat.* 2005;39(3):257-8.

14. Kim YK, Hwang JW, Yun PY. Closure of large perforation of sinus membrane using pedicled buccal fat pad graft: a case report. *Int J Oral Maxillofac Implants.* 2008;23(6):1139-42.

15. Jensen OT. *The sinus bone graft.* Chicago: Quintessence Publishing Co. Inc.; 2006. 384 p.

16. Garg AK. Augmentation grafting of the maxillary sinus for placement of dental implants: anatomy, physiology and procedures. *Implant Dent.* 1999;20:133-5.

17. Stajčić Z, Stojčev Lj. *Atlas oralne implantologije.* Beograd: Stojčev; 2001. 174 p.

18. Panarrocha-Diago M, Uribe-Origone R, Guarinos-Carbo J. Implant-supported rehabilitation of the severely atrophic maxilla: a clinical report. *J Prosthodont.* 2004;13:187-91.

19. Tatum H. Maxillary sinus and implant reconstruction. *Dent Clin North Am.*

1986;30:207-29.

20. Buser D. Surgical Manual of Implant Dentistry: Step-by-step Procedures. Illinois: Quintessence Pub Co; 2007. 132 p.

21. Gabrić Pandurić D, Sušić M, Perić B, Katanec D, Kobler P. Ksenogeni koštani nadomjesci u svakodnevnoj kliničkoj praksi – mogućnosti i očekivanja. Vjesnik dentalne medicine. 2010;17(1):49-52.

22. Lindhe J, Karring T, Lang NP. Klinička parodontologija i dentalna implantologija. 4 izd. Zagreb: Nakladni zavod Globus; 2004. Poglavlje 28, Regenerativna terapija parodonta; p.662-71.

23. Wolfart S, Harder S, Reich S, Sailer I, Weber V. Implantoprotetika koncept usmjeren na pacijenta. Zagreb: Quintessenz Verlag; 2014. Poglavlje 10, Rendgenska analiza i kirurški predložak; p.137-78.

24. Lindhe J, Karring T, Lang NP. Klinička parodontologija i dentalna implantologija. 4 izd. Zagreb: Nakladni zavod Globus; 2004. Poglavlje 36, Radiološko ispitivanje; p.840-1.

25. Terheyden H. Sofortrekonstruktion und verzögerte Sofortrekonstruktion der Ekstraktionsalveole. Implantol. 2006;14:365-75.

26. Arai Y, Tammissalo E, Iwai K, Hashimoto K, Shinoda K. Development of a compact computed tomographic apparatus for dental use. Dentomaxillofac radiol. 1999;28:245-8.

27. Mozzo P, Procacci C, Tacconi A, Martini PT, Andreis IA. A new volumetric CT machine for dental imaging based on the cone-beam technique: preliminary results. Eur Radiol. 1998;8:1558-64.

28. Schultz J. Allen. [www.sanclementeperiodontist.com](http://www.sanclementeperiodontist.com) [internet]. [cited 2016 Sept

- 11]. Available from: <http://www.sanclementeperiodontist.com/AdvancedTech/StraumannGuidedSurgerySGS.aspx>.
29. Day RH. Diagnosis and treatment of trigeminal nerve injury. *J Calif Dent Assoc.* 1994;22:48-54.
30. Kraut RA, Chahal O. Management of patients with trigeminal nerve injuries after mandibular implant placement. *J Am Dent Assoc.* 2002;133:1351-4.
31. Worthington P. Injury to the inferior alveolar nerve during implant placement: A formula for protection of the patient and clinician. *Int J Oral Maxillofac Implants.* 2004;19:731-4.
32. Al-Faraje L, Rutkowski JL, Church C. Surgical complications in oral implantology: etiology, prevention and management. Chicago: Quintessence Publishing Co. Inc.; 2011. 248 p.
33. Garg AK. Subnasal elevation and bone augmentation. In: Jensen OT (ed). *The Sinus Bone Graft.* Chicago: Quintessence; 1999. p. 177-81.
34. Sussman HI. Tooth devitalization via implant placement: A case report. *Periodontal Clin Investig.* 1998;20:22-4.
35. Kim SG. Implant-related damage to an adjacent tooth: A case report. *Implant Dent.* 2000;9:278-80.
36. Margelos JT, Verdelis KG. Irreversible pulpal damage of teeth adjacent to recently placed osseointegrated implants. *J Endod.* 1995;21:479-82.
37. Bashutski JD, D'Silva NJ, Wang HL. Implant compression necrosis: Current understanding and case report. *J Periodontol.* 2009;80:700-4.
38. Rosano G, Taschieri S, Gaudy JF, Testori T, Del Fabbro M. Anatomic assessment of the anterior mandible and relative hemorrhage risk in implant

dentistry: A cadaveric study. *Clin Oral Implants Res.* 2009;20:791-5.

39. Kalpidis CD, Setayesh RM. Hemorrhaging associated with endosseous implant placement in the anterior mandible: a review of literature. *J Periodontol.* 2004;75:631-45.

40. Albrektsson T, Zarb G, Worthington P, Eriksson AR. The long-term efficacy of currently used dental implants: A review and proposed criteria of success. *Int J Oral Maxillofac Implants.* 1986;1:11-25.

41. Wang RE, Lang NP. Ridge preservation after tooth extraction. *Clin Oral Implants Res.* 2012;23 Suppl 6:147-56.

42. Yildirim M, Wessing B. Pojedinačni implantati u području prednjih gornjih zubi. Koncept za estetski uspjeh. *QI.* 2010;61(2):185-99.

43. Peck MT, Marnewick J, Stephen L. Alveolar Ridge Preservation Using Leukocyte and Platelet-Rich Fibrin: A Report of a Case. *Case Rep Dent.* 2011. p.1–5.

44. Araújo MG, Lindhe J. Socket grafting with the use of autologous bone: an experimental study in the dog. *Clin Oral Implant Res.* 2011;22:9-13.

45. Zuhr O, Hürzeler M. Estetska, parodontna plastična i implantološka kirurgija. Zagreb: Quintessenz Verlag; c2012. Poglavlje 12, Opskrba ekstrakcijskih alveola; p.512-607.

46. Kerawala CJ, Martin IC, Allan W, Williams ED. The effects of operator technique and bur design on temperature during osseous preparation for osteosynthesis self-tapping screws. *Oral Surg Oral Med Oral Pathol Oral Radiol Endod.* 1999;88:145–50.

47. Eriksson AR, Albrektsson T. Temperature threshold levels for heat-induced bone

- tissue injury: A vital-microscopic study in the rabbit. *J Prosthet Dent.* 1983;50:101-7.
48. Eriksson AR, Albrektsson T, Grane B, McQueen D. Thermal injury to bone. A vital-microscopic description of heat effects. *Int J Oral Surg.*1982;11:115–21.
49. Vignoletti F, Johansson C, Albrektsson T, De Sanctis M, San Roman F, et al. Early healing of implants placed into fresh extraction sockets: an experimental study in the beagle dog. De novo bone formation. *J Clin Periodontol.* 2009;36(3):265-77.
50. Eriksson AR, Adell R. Temperatures during drilling for the placement of implants using the osseointegration technique. *J Oral Maxillofac Surg.* 1986;44:4-7.
51. Lekholm U, Zarb GA, Albrektsson T. Patient selection and preparation. *Tissueintegrated prostheses.* Chicago: Quintessence Publishing Co. Inc.; 1985. p. 199-210.
52. Lindhe J, Karring T, Lang NP. *Klinička parodontologija i dentalna implantologija.* 4. izd. Zagreb: Nakladni zavod Globus; 2004. Poglavlje 37, Kirurško polje; p. 852-66.
53. Berglundh T, Persson L, Klinge B. A systematic review of the incidence of biological and technical complications in implant dentistry reported in prospective longitudinal studies of at least 5 years. *J Clin Periodontol.* 2002;29:197-212.
54. Pjetursson B, Tan K, Lang N, Egger M, Zwahlen M. A systematic review of the survival and complication rates of fixed partial dentures (FPDs) after an observation period of at least 5 years. I. Implant-supported FPDs. *Clin Oral Implants Res.* 2004;15:625-42.
55. Lang N, Pjetursson B, Tan K, Brägger U, Zwahlen M. A systematic review of the survival and complication rates of fixed partial dentures (FPDs) after an observation period of at least 5 years. II. Combined tooth-implant-supported FPDs. *Clin Oral*

Impl Res. 2004;15:643-53.

56. Knežević G. Osnove dentalne implantologije. Zagreb: Školska knjiga; 2002. p. 95.

57. Palmer R, Smith B, Howe L. Implants in clinical dentistry. London: Martin Dunitz Ltd.; 2002. 226 p.

58. Sanchez – Garces MŞÁ, Gay – Esconda C. Periimplantitis. Med Oral Patol Oral Cir Bucal. 2004;9:63-74.

59. Lindhe J, Karring T, Lang NP. Klinička parodontologija i dentalna implantologija. 4. izd. Zagreb: Nakladni zavod Globus; c2004. Poglavlje 45, Potporna terapija pacijenata s implantatima; p.1024-31.

60. Wolf HF, Rateitschak – Plüss EM, Rateitschak KH. Parodontologija stomatološki atlas. Zagreb: Naklada Slap; 2009. 532 p.

61. Zuhr O, Hürzeler M. Estetska, parodontna plastična i implantološka kirurgija. Zagreb: Quintessenz Verlag; c2012. Poglavlje 20, Gubitak implantata; p. 830-3.

62. Busscher HJ, Rinastiti M, Siswomihardjo W, van der Mei HC. Biofilm formation on dental restorative and implant materials. J Dent Res. 2010;89:657-65.

63. Rangert B, Krogh PH, Langer B, Van Roekel N. Bending over-load and implant fracture: A retrospective clinical analysis. Int J Oral Maxillofac Implants. 1995;10:326-34.

64. Rangert B, Forsmalm G. Strength characteristics of CP Titanium. Nobelpharma News. 1994;8(1):7-7.

65. Basten CH, Nicholls JI, Daly CH, Taggart R. Load fatigue performance of two implant-abutment combinations. Int J Oral Maxillofac Implants. 1996;11:522-8.

66. Cordioli GP, Battistuzzi PG, Favero GA. Il sistema masticatorio: le parafunzioni.

G Stomatol Ortognatodonzia. 1993;2(1):83-6.

67. Galasso L, Favero GA. Atlas komplikacija i neuspjeha u dentalnoj implantologiji. Zagreb: Quintessenz Verlag; c2013. Poglavlje 5, Komplikacije za vrijeme praćenja; p.211-331.

68. Quirynen M, Neart I, van Steenberghe D, Scherpes E, Calberson L, et al. The cumulative failure rate of the Brånemark System in the overdenture, the fixed partial, and the fixed full prosthesis design: A prospective study on 1273 fixtures. J Head Neck Pathol. 1991;10:43-53.

69. Jemt T, Lekholm J. Oral implant treatment in posterior partially edentulous jaws: A 5-year follow-up report. Int J Oral Maxillofac Implants. 1993;8:635-40.

70. Lekholm U, van Steenberghe D, Herrmann I, et al. Osseointegrated implants in the treatment of partially edentulous jaws. A prospective 5-year multicenter study. Int J Oral Maxillofac Implants. 1994;9:627-35.



## **9. Životopis**

Darijan Tubikanec rođen 1. rujna 1989. godine u Zagrebu. Gornjogradsku gimnaziju upisuje 2004. godine gdje je i maturirao 2008. Usporedno sa školskim obrazovanjem završava gitaristički smjer u glazbenoj školi Ivan pl. Zajc. Stomatološki fakultet u Zagrebu upisuje naredne godine. Tokom studija bavi se znanstvenim radom na temu „Povezanost hipotireoze i hiposalivacije“ na zavodu za oralnu medicinu Stomatološkog fakulteta. Praktični dio nastave/staž u 12. semestru u sklopu studija odrađuje u polivalentnoj stomatološkoj ordinaciji mr.sc. Renata Čutura, gdje i nastavlja raditi po potrebi. Tijekom studija radi na mjestu asistenta u poliklinici Identalia gdje i danas radi.