

# Nove spoznaje u terapiji periimplantitisa

---

Piha, Vedrana

Master's thesis / Diplomski rad

2015

Degree Grantor / Ustanova koja je dodijelila akademski / stručni stupanj: **University of Zagreb, School of Dental Medicine / Sveučilište u Zagrebu, Stomatološki fakultet**

Permanent link / Trajna poveznica: <https://um.nsk.hr/um:nbn:hr:127:510699>

Rights / Prava: [Attribution-NonCommercial-NoDerivs 3.0 Unported / Imenovanje-Nekomercijalno-Bez prerada 3.0](#)

Download date / Datum preuzimanja: **2025-02-07**



Repository / Repozitorij:

[University of Zagreb School of Dental Medicine Repository](#)



## **1. UVOD**

Upala je odgovor organizma na štetne čimbenike poput patogenih bakterija, oštećenih stanica i raznih iritansa. Četiri znaka upale su bol, toplina, crvenilo i oteklina, a kao peti znak dodan je gubitak funkcije. Svrha upale je pomoći organizmu u borbi protiv štetnog stimulansa, no katkad je upala zdravstveni problem.

Unatoč sve boljoj oralnoj higijeni i sve dostupnijoj profesionalnoj brizi o oralnom zdravlju, gubitak zubi čest je problem. Suvremeno rješenje za djelomičnu ili potpunu bezubost je ugradnja implantata. Implantologija kakvu danas poznajemo počela se razvijati sredinom dvadesetog stoljeća s radom švedskog profesora Per-Ingvar Brånemarka. Danas se ugradnja implantata smatra najboljim rješenjem i sve više potiskuje klasične proteze i mostove u terapiji bezubosti. Iako najbolje rješenje, ipak nije savršeno. Implantati se, naime, mogu izgubiti i nekoliko godina nakon ugradnje, za što su odgovorne upalne promjene slične onima oko prirodnih zubi.

Parodontologija je grana dentalne medicine koja se bavi liječenjem potpornih struktura zuba (gingiva, parodontni ligament, kost, cement). Upalne promjene oko zuba nazivaju se parodontalne bolesti (gingivitis i parodontitis), a u skladu s njima upalne promjene oko implantata nazvane su periimplantatne bolesti (periimplantatni mukozitis i periimplantitis). Sve češći izazov za specijaliste parodontologije i doktore dentalne medicine je liječenje periimplantatnih upala, kako bi se spriječio gubitak implantata i izbjegle komplikacije eksplantacije poput neizvjesnih kirurških zahvata i visokih cijena ponovne ugradnje implantata.

## **2. SVRHA RADA**

Liječenje periimplantatnih bolesti nije u potpunosti usavršeno i nije postavljen protokol koji jamči uspjeh liječenja. Svrha ovog rada jest proučavanjem stručne literature i publikacija približiti nove spoznaje u terapiji periimplantitisa.

### **3. OSEOINTEGRACIJA**

Da bi ugradnja implantata bila uspješna, mora se uspostaviti veza kost-implantat. Kontakt kost-implantat prvi je opisao Brånemark i nazvao ga oseointegracija (1). Oseointegracija je definirana kao izravna, funkcionalna i strukturna veza između kosti i površine implantata koji nosi teret (Albrektsson i sur. 1981.) (2). Procjena oseointegracije mjeri se prema vezi kost-implantat uzduž vanjske površine implantata.

Prema istraživanjima koja su proveli Berglundh i sur. (2003) te Abrahamsson i sur. (2004) na mandibuli pasa, oseointegracija uključuje razne faze stvaranja kosti: formiranje koaguluma i granulacijskog tkiva, razvoj matriksa i nezrele kosti, stvaranje vlaknaste kosti i naposljetku lamelarne kosti (2).

Depozicija kosti na površini implantata događa se od prvog do šestog tjedna nakon implantacije. Za oseointegraciju bitni su proces osteogeneze (diferencijacija osteoblasta, osifikacija, biomineralna formacija) i angiogeneza. Na početku cijeljenja javlja se imunoupalni odgovor koji vodi do osteogeneze. Signalne molekule koje sudjeluju u procesu su transformirajući faktor rasta  $\beta$  i koštani morfogenetski protein (TGF $\beta$ /BMP), Wnt i Notch, a važne su za diferencijaciju osteoblasta i mezenhimskih stanica.

Dva sata nakon implantacije navoji implantata su u kontaktu s okolnom kosti i čine primarno sidrište, a u praznini između samog tijela implantata i kosti formira se krvni ugrušak (eritrociti, neutrofil i monociti/makrofagi u mreži fibrina).

Četvrti dan granulacijsko tkivo, sastavljeno od mezenhimskih stanica, dijelova matriksa i netom oblikovane vaskularne strukture, zamijenjuje ugrušak.

U razdoblju od tjedan dana nakon cijeljenja daljnom migracijom mezenhimskih stanica uspostavlja se privremeno vezivno tkivo. U mezenhimskim tkivima koja okružuju krvne žile nastaje nezrela (vlaknasta) kost bogata stanicama. U početku se nezrela kost nalazi u centru komore te na mjestima koja su u izravnom kontaktu s površinom titana. Takva vrsta kontakta površine implantata i vlaknaste kosti smatra se prvom fazom oseointegracije.

Nakon četrnaest dana nezrela kost ograđuje cijeli implantat. Primjećuje se formiranje osteoklasta na mjestu dodira s okolnom kosti i počinje resorpcija sa stvaranjem nove kosti. Primarna mehanička stabilnost mijenja se biološkom vezom i stabilizacijom.

U četvrtom tjednu netom oblikovana mineralizirana kost proteže se od površine kosti do same komore, a kontinuirani koštani plašt bogat stanicama prekriva stijenu implantata. Središnji dio ispunjen je spongiozom u kojoj se nalaze vaskularne strukture.

Između šestog i dvanaestog tjedna cijeljenja kost je postigla maksimalnu gustoću i nastupa faza remodelacije u kojoj se trabekule vlaknaste kosti zamjenjuju zreloom kosti, tj. lamelarnom kosti i srži.

Što se cijeljenja mekih tkiva tiče, već dva sata nakon repozicije režnja velika količina neutrofila razgrađuje ugrušak između mukoze i implantata. Tu urastaju fibrinska vlakna, ali epitel proliferira tek nakon dva tjedna u tanjem sloju nego u konačnici. Nakon šest tjedana epitel je formiran u punoj debljini, a kolagena vlakna sve su

složenija (1, 2).

Površina implantata bitna je u integraciji. Boljoj oseointegraciji pridonose duljina implantata i grublja površina (3). Hrapavost površine (topografija) i kemijske modifikacije (inkorporacija fluoridnih iona i povećana hidrofilnost) potiču osteoblaste na diferencijaciju, produkciju faktora rasta i ekspresiju gena za angiogenezu i osteogenezu. Hrapava površina implantata ubrzava ekspresiju molekula koštanog matriksa, a hidrofilnost površine potiče brzu aktivaciju stanica i njihovu diferencijaciju. Razlika u hrapavim i glatkim implantatima nije u različitom slijedu već u brzini razvoja oseointegracije.

Nedavne studije provele su kod dobrovoljaca histološku, histomorfometričku i genetičku analizu humanog biopsijskog materijala na implantatima postavljenima u retromolarno područje.

U prvom tjednu četvrtina implantata bila je prekrivena starom kosti, ostatak koštanim krhotinama ili tankim slojem matriksa nove kosti, a na mjestima uz kost udaljenu od implantata počela se stvarati nova kost. Odlaganje tankog sloja osteoida primijećeno je i oko malih čestica kosti zaostalih pri preparaciji.

Nakon dva tjedna jedan dio implantata još prekriva stara kost, uz površinu implantata događa se resorpcija, a nove trabekule i nova kost šire se od stare kosti prema površini implantata. Sitne čestice kosti sa starom kosti povezuje vlaknasta kost.

Četvrti tjedan sve je veća resorpcija blizu površine implantata, a na udaljenim mjestima nastavljaju se apozicija i resorpcija. Sitne čestice kosti inkorporirane su u tek nastalom mineraliziranom matriksu, a uz površinu implantata stvara se sve više

nove kosti (32,4% na glatkim i 48,3% na hrapavim implantatima). Nakon šest tjedana razina stare kosti smanjuje se na 8% (1).

Od 5-11% implantata mora biti izvađeno zbog neuspješne oseointegracije (4). U razloge neuspjeha ugradnje implantata, odnosno oseointegracije, ubrajamo rane komplikacije koje su posljedica kirurške traume, neodgovarajuće razine kosti, nedostatka primarne stabilnosti, unutarkoštane infekcije ili bakterijske kontaminacije mjesta implantacije te kasne koje su povezane sa mikrobiološkim promjenama (periimplantitis) ili biomehaničkim promjenama (okluzalno preopterećenje) (5).

Prema kriterijima procjene uspješne oseointegracije, usvojenima na konferenciji u Torontu 1998., vertikalni gubitak kosti manji od 0,2 mm po godini, kada je implantat u funkciji, je prihvatljiv (6).

Dosadašnje studije pokazale su visok stupanj preživljenja implantata, i do 89% tijekom praćenja od 10 do 15 godina. Kvalitetnom higijenom, profesionalnom kontrolom i prije svega dobrim planiranjem broj uspješno oseointegriranih implantata bit će i viši.

#### **4. STRUKTURA MEKIH TKIVA OKO IMPLANTATA**

Nakon ugradnje implantata i zatvaranja mukoperiostalnog režnja stvara se struktura periimplantatne mukoze, mekog tkiva oko implantata. Prisutnost upalnih stanica, posebice limfocita T, smatra se učinkovitim imunskim odgovorom na stabilno stanje oseointegriranog implantata.

Brzim oporavkom mukoze u marginalnoj regiji štite se dublje strukture, što omogućuje uspješnu oseointegraciju. Zbog toga bi prije implantacije trebalo procijeniti stanje mukoze (edem, crvenilo, količina plaka i krvarenje). Način cijeljenja osim o stanju gingive, ovisi o dobi, spolu i zdravstvenom stanju pacijenta (7).

Keratinizirani oralni epitel, koji prekriva vanjsku površinu periimplantatne mukoze, spaja se u marginalnom dijelu s epitelom okrenutim prema protetskoj nadogradnji. Taj epitel nalikuje na spojni epitel zuba, čini ga nekoliko slojeva stanica i završava 2 mm apikalno od ruba mekog tkiva.

Između apikalnog ruba epitela i vrha alveolarne kosti vezivno je tkivo u izravnom dodiru s titan-oksidnim slojem implantata. Cochran i sur. dokazali su adheziju epitelnih stanica i fibroblasta na titansku površinu. Veza implantata i epitelnih stanica uspostavlja se kroz hemidezmosome (7). Kao i kod zuba, ta interakcija tkiva i površine implantata pomaže u sprječavanju apikalne proliferacije spojnog epitela. Vezivno tkivo blokira proliferaciju epitela apikalno, dok epitel sprječava proliferaciju vezivnog tkiva koronalno. Epitelna membrana položena je paralelno s vezivnim tkivom koje se veže za implantat.



Mukoza oko implantata ima obilježja ožiljkastog tkiva, sadrži veću količinu kolagena tipa V koji je otporan na kolagenazu i služi kao mehanička barijera za bakterije. Kako nedostaje vaskularni kompleks parodontnog ligamenta, epitel i mukoza mogu biti slabo opskrbljeni krvlju. Glavna razlika između gingive i mukoze oko titanskih implantata je u sastavu vezivnog tkiva, smjeru snopova kolagenih vlakana i rasporedu vaskularnih struktura u području apikalno od epitelne membrane. Vezivno tkivo oko implantata sadržava, naime, više kolagenih vlakana, ali manje fibroblasta i vaskularnih struktura. Kolgena vlakna paralelna su s površinom implantata i oko njega tvore prsten, a vaskularizacija je omogućena putem završnih ogranaka suprapariostalnih krvnih žila, kojih je svega nekoliko (2,7).

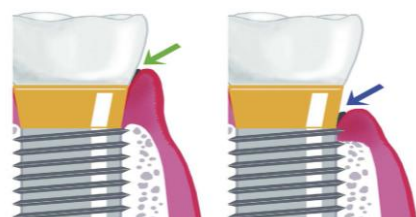
Cijeljenje mekih tkiva oko implantata od velike je važnosti za oseointegraciju jer se uspostavljanjem transmukoznog pričvrstka onemogućuje prodiranje tvari iz usne šupljine do kosti u kojoj se implantat sidri, čime su spriječene rane komplikacije ugradnje i odbacivanje implantata.

## 5. PERIIMPLANTATNE BOLESTI

Albrektsson i Isidor 1994. definirali su periimplantatni mukozitis kao reverzibilnu upalnu promjenu mekih tkiva oko implantata bez gubitka kosti, a periimplantitis kao upalnu promjenu koja rezultira gubitkom kosti. 2008 uveden je pojam periimplantatne bolesti za sve upalne promjene oko implantata (8).

Periimplantatne bolesti rezultat su neravnoteže količine bakterija i obrane domaćina.

Mukozitis je bakterijama izazvan upalni proces praćen crvenilom, otokom i krvarenjem pri sondiranju. Periimplantitis je progresivna i ireverzibilna bolest tvrdih i mekih tkiva praćena resorpcijom kosti, smanjenom oseintegracijom, povećanim džepovima, krvarenjem s gnojem ili bez njega. Pokretljivost



Slika 1: Prikaz periimplantatnog mukozitisa i perimplantitisa. Preuzeto: (9)

implantata nije ključni znak periimplantitisa jer u većini slučajeva implantat zadržava stabilnost sve do završne faze bolesti i potpunog gubitka oseintegracije.

Formiranje plaka (količina i sastav) i odgovor mekih tkiva na plak razvijaju se na jednak način oko implantata i zuba. Pritom je upalni odgovor izraženiji u sluznici oko prirodnog zuba nego u periimplantatnoj mukozi, ali upala oko implantata se zbog nedostatka faze cijeljenja i slabe obrane od upale mnogo teže zaustavlja nego kod zuba (2).

Mikroskopske analize tkiva u području periimplantitisa pokazuju da mukoza sadržava velike infiltrate upalnih stanica koji se šire apikalno od džepa sve do kosti i vode gubitku oseintegracije. Upalne lezije dvaput su veće od lezija kod

parodontitisa (10).

Na razini svjetlosnog mikroskopa u većini slučajeva periimplantitis je mješavina subakutne i kronične

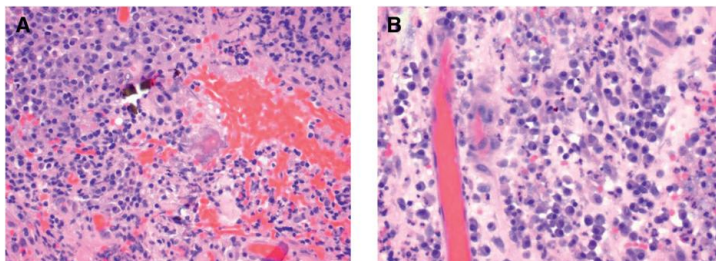
upale. Patohistološki je

otkrivena nekarakteristična

upalna promjena. Iako

epitel katkad pokazuje

degenerativne promjene, u



Slika 2: Histološki prikaz: A) kronični upalni infiltrat B) subakutni upalni infiltrat. Preuzeto: (11)

većini slučajeva prisutna je proliferacijska aktivnost uz postojnje edema (11). Upalni

infiltrat mješavina je makrofaga, limfocita, plazma stanica i velikog broja

neutrofilnih granulocita. U usporedbi s parodontitisom, kod periimplantitisa je broj

stanica veći, a značajno veća je i prisutnost plazma-stanica, makrofaga i

polimorfonukleara (10). Kod kroničnih upala u vezivnom dijelu dominiraju plazma-

stanice i B limfociti uz apoptotički debris, a kod pacijenata s jačim kliničkim

znakovima upale prisutni su leukociti i upalni infiltrat mononuklearnih stanica i

plazma-stanica te povećana prokrvljenost (7).

Veća je gustoća vaskularnih struktura u okolini infiltrata kod parodontitisa, no broj

vaskularnih tvorbi veći je oko upalne lezije kod periimplantitisa. Razlika između

strukture same upale objašnjava razliku u početku i progresiji parodontitisa i

periimplantitisa (10).

### **5.1. Prevalencija periimplantatnih bolesti**

Ranije studije koje pokazuju prevalenciju periimplantitisa od 5 do 10% su zanemarive jer pridaju više značenja gubitku implantata nego gubitku kosti oko implantata. Novija istraživanja (Fransson i sur. 2005.) temeljena su na koštanim promjenama kod skupine implantata u pojedinaca. Prema njima, prevalencija ispitanika sa periimplantitisom je 28%. Istraživanje Roos-Jansakera i suradnika iz 2006. pokazalo je prevalenciju od 43% dok Lindhe i Meyle utvrđuju incidenciju mukozitisa do 80%, a periimplantitisa 28-56%. Velika razlika u postotcima je rezultat različitih pristupa u samim studijama (2, 3).

## **6. ETIOLOGIJA**

Prije provođenja svaka terapija zahtijevaja dobru dijagnostiku i razumijavanje etiologije. Periimplantatne bolesti su multifaktorijalne etiologije. Mnogo je, dakle, mogućih vanjskih i unutarnjih utjecaja na pojavu i razvoj upale, no smatra se da su navike pacijenta u održavanju implantata i suprastrukture najvažniji faktor rizika.

### **6.1. Loša oralna higijena**

Loša oralna higijena i zreli mikrobn biofilm glavni su čimbenici razvoja periimplantitisa i gubitka implantata.

Istraživanja na životinjama pokazala su da je nakupljanje plaka na površini implantata kritično za razvoj periimplantitisa. Zbog slične građe kosti istraživanja se provode na psima, majmunima i mini svinjama. Nakon ugradnje implantata simuliraju se uvjeti u ustima kod loše oralne higijene. Za stvaranje mukozitisa rabe se metode za jače nakupljanje plaka, poput meke hrane, a za stvaranje periimplantitisa pamučne ili svilene ligature stavljaju se ispod razine gingive kako bi se upalni odgovor pojačao. Kliničke opservacije na mjestima mukozitisa potvrdile su prisutnost velikih količina subgingivnog i supragingivnog plaka, što je vezano za stvaranje džepova i upalu (crvenilo, krvarenje, edem i krvarenje pri sondiranju) (4, 12).

Bitno je procijeniti pacijentovu sposobnost dobrog održavanja oralne higijene. Važna je njegova spremnost na suradnju, navike, psihijatrijski i psihološki problemi te produktivna komunikacije praktičara i pacijenta. Nužno je pacijentu naglasiti njegovu ulogu u kontroli infekcije, objasniti mu i pokazati pravilne načine

održavanja oralne higijene i motivirati ga za suradnju.

## **6.2. Pozitivna parodontološka anamneza**

Ako specifični mikroorganizmi u ustima pojedinca, kao što su parodontni patogeni, prevladavaju imunosni odgovor, nastaje upala. Mikrobiologija parodontitisa i periimplantitisa veoma je slična. Neliječeni ili nepotpuno liječeni parodontitis, čak i sanirani parodontitis povećavaju rizik za razvoj periimplantitisa jer neliječeni džepovi služe kao rezervoar bakterija, a patogeni se zadržavaju i na okolnim sluznicama i jeziku. Zitzmann i sur. utvrdili su da je periimplantitis šest puta češći kod pacijenata s anamnezom parodontitisa (2). Prisutnost parodontnih patogena u džepovima oko implanata uglavnom ovisi o prisutnosti istih kod okolnih zuba. Stoga bi kod pacijenata sa parodontitisom prije implanacije trebalo sanirati upalno stanje da bi se broj uzročnika sveo na minimum, a kolonizacija površine implanata smanjila (3).

## **6.3. Struktura mekih i tvrdih okolnih tkiva**

U lokalne faktore ubraja se i kvaliteta sluznice na mjestu ugradnje implantata. Dovoljna količina keratinizirane gingive je nužna jer nedostatak iste omogućuje bržu kolonizaciju bakterija, veće nakupljanje plaka i slabiju protuupalnu barijeru do kosti (13, 14).

Neliječene endodontske lezije u blizini implantacijskog mjesta mogu rezultirati retrogradnim periimplantitisom (2).

#### **6.4. Spol i dob**

Spol i dob ne smatraju se faktorom rizika. Potencijalni problem kod starijih osoba su češće sistemske bolesti i ograničene mogućnosti zaustavljanja napretka bolesti ili slabijeg odgovora cijeljenjem (2, 3).

Što se spola tiče, također nema značajne razlike. Neka istraživanja pokazuju manju učestalost kod žena, kao i veći gubitak kosti kod muškaraca, ali to je vrlo vjerojatno vezano za održavanje oralne higijene. Kod žena je katkad izraženiji mukozitis uz povećani edem, što se pripisuje hormonalnim promjenama (7, 15).

#### **6.5. Pušenje**

Kao i kod parodontitisa, rizični faktori za razvoj periimplantitisa su pušenje i konzumacija alkohola. Generalno gledajući, kod pacijenata pušača oralna higijena mnogo je lošija. Pušenje pridonosi godišnjem gubitku kosti od 0,16 mm jer, osim što stvara probleme u postoperativnom oporavku, utječe na razvoj periimplantitisa zbog neodgovarajućeg (slabog ili neprilagodnog) imunskog odgovora i uplitanja u procese cijeljenja. Kroz tvari kao što su nikotin, ugljični monoksid i vodikov cijanid utječe na vaskulaturu, humoralni imunski sustav, stanični imunski sustav i upalni sustav preko citokina i adhezijskih molekula (2, 3, 8,13,14).

#### **6.6. Sistemske bolesti i lijekovi**

Pacijenti sa sistemskim bolestima kao što su kardiovaskularne bolesti i dijabetes mellitus skloni su infekcijama, tako i razvoju upala oko implantata, stoga su kod njih periimplantatne bolesti češće i teže te je veći gubitak kosti prije i nakon terapije periimplantitisa. No ako je bolest pod kontrolom, uglavnom nije rizična(2,

13, 14, 15)

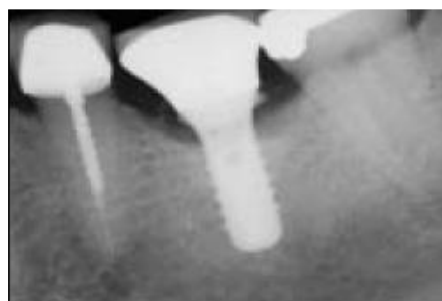Potencijalni faktori rizika su i genetička podloga, imunosupresija, kemoterapija i zračenje. Sve navedene bolesti i stanja smanjuju obranu od bakterijske infekcije i usporavaju cijeljenje.

Lijekovi kao što su fenitoin, blokatori kalcijevih kanala i ciklosporini uzrokuju povećanje gingive pa je održavanje oralne higijene otežano.

### 6.7. Strana tijela

U vezivnom djelu mukoze oko implantata često se mogu naći strana tijela.

Najčešća su titan i dentalni cement, a okružena su upalnim stanicama. Mehanizam nastanka tih stranih tijela je nepoznat, kao i njihov utjecaj na etiologiju periimplantitisa. Razvijena je teorija da je periimplantitis odgovor na strano tijelo, neovisan o prisutnosti bakterija, a neki autori smaraju da je cementitis najvažniji jatrogeni



Slika 3: Radiološki prikaz koštanog defekta uzrokovanog zaostatnim cementom. Preuzeto: (16)

rizik za periimplantitis (Wilson i sur. 2009). Cementne čestice okružene su granulomatoznim infiltratom i bakterijskim kolonijama, a neki sastojci cementa, kao što je barijev sulfat, potiču osteolizu. Uklanjanje cementa uglavnom rezultira smanjenjem upale (11).

Objašnjenje za nastanak titanskih čestica je odlaganje titana koji se oslobodio frikcijom tijekom same implantacije, druga mogućnost je da su čestice nastale pri čišćenju u području implantata, a treća opcija je da su rezultat korozije.



Ioni titana mogu utjecati na funkciju osteoblasta, osteoklasta i epitelnih stanica. To je normalna reakcija adaptacije tijela na implantat, ali ako se promijene dulje zadrže, rezultiraju razaranjem tkiva oko implantata. S druge strane, bakterije imaju veću tendenciju adheriranja na te čestice, što pridonosi upali (3, 11, 14).

### **6.8. Pozicija, dizajn i opterećenje implantata**

Što se mjesta i dizajna implantacije tiče, dužina, dijametar i pozicija implantata ne utječu bitno na gubitak kosti, no maksilarni implantati imaju veće šanse za uspjeh od mandibularnih implantata. Augumentirana područja nisu faktori rizika (3, 15).

Površina implantata ima utjecaj na pojavu periimplantitisa i progresiju upale. Glatki implantati prije dovode do periimplantitisa nego hrapavi, ali studijom na psima zaključeno je da periimplantitis nešto brže progredira kod hrapavih implantata jer su netretirane lezije kod grubih površina veće nego kod poliranih. Na održavanje oralne higijenu utječe i dizajn suprastrukture (2, 12).

U slučaju anamnestičkog podatka o gubitku jednog ili više implantata veća je mogućnost pojave periimplantitisa pri ugradnji novog implantata.

Neke publikacije kao razlog nastanka periimplantitisa navode okluzalne sile, oštećenje površine implantata i koroziju. No studije na životinjama pokazale su da opterećenje implantata ne utječe na češću pojavu mukozitisa ili periimplantitisa. Gubitak implanta može biti rezultat preopterećenja, ali to se smatra gubitkom nevezanim za perimplantatne bolesti (3, 12, 17).

## 7. MIKROBIOLOGIJA

Biofilm na dentalnoj površini naziva se dentalni plak. Sastav plaka nije stalan, neprestano se mijenja, što se naziva sazrijevanje plaka. U početku se od proteina i glikoproteina iz sline (mucini visoke molekularne težine, alfa-amilaza, sekretorni imunoglobulin A i proteini bogati prolinom) stvara pelikula. Na pelikulu adheriraju primarne bakterije roda *Streptococcus* (*viridans*, *mitis*, *oralis*), čiji produkti omogućuju naseljavanje sekundarnih bakterija (*Actinomyces speccius*, *Streptococcus mutans*, *Streptococcus sobrinus*, *Veillonella speccius*) koje uzrokuju daljnju promjenu sastava plaka i patološke procese (karijes, gingivitis, parodontitis) (2).

Skupine mikroba u ustima utvrđene su još 1992. Razlikujemo ljubičasti, žuti i zeleni kompleks koji nisu vezani za patološko stanje (uglavnom aerobna flora smanjene pokretljivosti), te narančasti (*Fusobacterium nucleatum/periodontoliticum*, *Prevotella intermedia*, *Peptostreptococcus micros*) i crveni (*Porphyromonas gingivalis*, *Tannerella forsitia* i *Treponema denticola*) kompleks koji u određenim uvjetima uzrokuju patološke promjene. Iako nije uključen ni u jednu grupu prisutan je i *Aggregatibacter actinomycetemcomitans* (5).

Implantat je i površina za bakterijsku kolonizaciju. Iako postoji razlika u nekim proteinima (cistatin i mucini niske molekularne težine) koji se ne nalaze na površini titana, na implantatu se dva tjedna nakon implantacije uspostavlja složena mikrobiološka flora koja se ne razlikuje od mikrobiološke flore džepova na okolnim prirodnim zubima (Koka i sur. 1993) (2).

Kada se implantat izloži oralnoj mikroflori, na njemu se formira biofilm, gdje se nakupljaju inicijalni mikroorganizmi (*S. mitis*, *S. sanguis* i *S. oralis*) koji stvaraju uvjete za adheziju parodontnih patogena. Mikrobiološke studije zdravih tkiva oko implantata pokazuju prisutnost velikih količina kokoidnih stanica i nisku količinu anaerobnih/aerobnih vrsta, mali broj gram- vrsta i parodontnih patogena.

Mikrobiološki sastav nastalog kompleksa na implantatima gotovo je identičan supragingivnom i subgingivnom plaku na prirodnim zubima. Zbog početnih uvjeta u kojima na površini implantata nema prirodnih mikroorganizma, kolonizacija nastupa sporije, ali se u šest mjeseci razlika u sastavu biofilma na prirodnim zubima i implantatima znatno smanjuje. Sastav biofilma na zdravim implantatima u početku podsjeća na onaj parodontološki zdravih zuba mladih osoba.

Kod pacijenata s djelomičnom bezubosti razvoj, broj i tip mikroba u subgingivnom području oko implantata uvelike ovisi o mikrobiološkoj flori subgingivne regije preostalih zuba.

Kod pacijenata kod kojih je potpuna bezubost tretirana implantološkom terapijom primjećeno je da se, iako u početku nije bilo parodontnih patogena, formira subgingivna flora u kojoj su u malom broju zastupljeni i parodontni patogeni. Potencijalni rezervoar tih bakterija su jezik i okolne sluznice (dno usne šupljine, tvrdo nepce, obrazi i vestibulum) (2).

Kod pacijenata s dijagnosticiranim i liječenim parodontnim bolestima pokazalo se da se stvara kompleksnija mikrobiološka flora u kojoj se javljaju parodontni patogeni (*P. gingivalis*, *A. actinomycetemcomitans*, *Pr. intermedia*, *T. forsitia*, *Tr. denticola*).

Na temelju prisutnosti sličnih parodontnih patogena oko neuspjelih implantata zaključuje se da su periimplantitis i parodontitis slične infekcije, što dokazuju i nedavne studije koje definiraju periimplantatne bolesti kao rezultat miješane anaerobne infekcije slične infekciji kod kroničnog parodontitisa (6, 13). Stoga treba imati na umu da se kod osoba s anamnezom parodontitisa povećava rizik za razvoj periimplantitisa.

Od zdravih implantata preko mukozitisa do periimplantitisa povećava se broj bakterija. Jednake bakterije nađene su u periimplantitisu i periimplantatnom mukozitisu, s tim da je količina kod mukozitisa manja, što upućuje da je mukozitis preteča periimplantitisa. Osim klasičnih parodontnih patogena (*P. gingivalis*, *T. forsitia* i *Pr. intermedia*) dokazana je povezanost *Eubacterium minutum* i periimplantitisa (9).

Periimplantitis je polimikrobna anaerobna infekcija. Područja periimplantitisa pokazuju prisutnost crvenog i narančastog kompleksa, *Prevotellae nigrescens*, *Campylobacter rectus* i *A. actinomycetemcomitans* (serotip B), kao i *Staphylococcus aureus*, *enterobacila* i *Candidae albicans*. Promjene poput produbljenja džepova i gubitka kosti povezane su s vidljivim promjenama u sastavu subgingivnih mikroba, povećanim bakterijskim opterećenjem, povećanim udjelom *A. actinomycetemcomitans*, *Fusobacterium spp.*, *Pr. intermedia*, *P. gingivalis*, *F. nucleatum*, *Tr. denticola*, *T. forsitia* i *Campylobacteria*. Smanjen je udio svih koka, a povećan udio pokretnih stanica i spiroheta. Hultin i sur. istraživali su prisutnost parodontnih patogena: *A. actinomycetemcomitans*, *P. gingivalis*, *Tr. denticola*, *T. Forsitia* i *Pr. intermedia*. Kod pacijenata sa periimplantitisom sve su te bakterije

nađene u većoj količini nego kod zdravih, ali autori smatraju da su *A. actinomycetemcomitans* i *P. gingivalis* glavni uzročnici destrukcije tkiva oko implantata (5).

Neki mikrobi koji se ne ubrajaju u normalne parodontne patogene, poput *S. aureusa*, igraju ulogu u pojavi periimplantitisa. Prema istraživanju Salvija i sur., ta bakterija ima veliki afinitet prema titanu. Također su značajno povećani *Eubacterium* i *Selenomonas*. *Eubacterium minutum* i *nodatum* koji koegzistiraju s *Pr. intermediom* povezani su s parodontitisom, a broj im je značajno povećan kod periimplantitisa (3, 9).

Sastav bakterijske mikroflore oko implantata s periimplantitisom uvelike se razlikuje od implantata do implantata te od osobe do osobe, a uz standardne patogene nerijetko se nađu i uzročnici koji imaju afinitet prema titanskoj površini, a u džepovima oko prirodnih zubi nisu prisutni.

## **8. DIJAGNOSTIKA**

U dijagnostiku pariimplantatnih bolesti ubrajaju se klinički znakovi izraženi raznim indeksima i rendgenske analize gubitka kosti. Novijim metodama pridružene su molekulske analize uzoraka iz džepa, ali one se zbog cijene i složenosti rabe poglavito u studijama kako bi se dokazali upalni markeri.

### **8.1. Plak indeks**

Plak indeks upotrebljava se u procjeni pacijentove oralne higijene i reevaluaciji nakon uputa za korekciju te za procjenu pojave upalnih promjena oko implantata.

### **8.2. Krvarenje pri sondiranju**

Krvarenje pri sondiranju glavna je klinička mjera za razlikovanje zdravog od bolesnog tkiva oko implantata (14). Najjednostavnija je metoda kojom se dokazuje upalna promjena sluznice oko implantata. Krvarenje je prisutno kod mukozitisa i periimplantitisa pa je za diferencijaciju težine bolesti potrebno procijeniti gubitak pričvrstka i gubitak kosti.

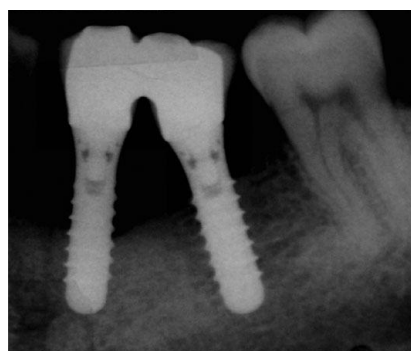### **8.3. Dubina sondiranja**

Klinička metoda za procjenu gubitka pričvrstka i kosti je dubina sondiranja. Gubitak paradontnog pričvrstka veći od 6 mm smatra se uznapredovalim periimplantitisom jer je u tom slučaju gubitak kosti veći od 4 mm (16). Prisutnost gnoja pri sondiranju samo potvrđuje težinu bolesti.

#### 8.4. Radiološki gubitak kosti

Sondiranjem se utvrđuje gubitak kosti koji se potvrđuje radiološki. Kod procjene dubine defekta pomoću RTG snimke, često se rabi standardna dužina implantata kao referenca (18). Da bi se gubitak kosti mogao pratiti, potrebno je nakon ugradnje implantata napraviti RTG snimku koja će poslužiti kao parametar za buduće promjene na razini kosti.

Spiekermann razlikuje četiri tipa defekta oko implantata: horizontalni (klasa I), u obliku ključa (klasa II), u obliku lijevka (klasa III a i b) i horizontalni cirkularni (klasa IV) defekt (3). Naprednim radiološkim tehnikama kao što je CBCT preciznije se može odrediti tip defekta oko implantata, a time i terapija.



Slika 4: Radiološka snimka horizontalnog gubitka kosti oko implantata. Preuzeto: (13)

#### 8.5. Mikroskopska analiza

Mikroskopski i molekularski gledano, tkiva oko implantata sklonija su upalnim promjenama nego tkiva oko zuba, što se vidi po povećanom upalnom infiltratu (dušikov oksid, VEDF, limfociti, leukociti i Ki-67). Prisutnost matriks-metaloproteinaze (MMP) povećana je 971% u lezijama oko implantata. Analizom sline može se diferencirati periimplantitis od ostalih parodontnih upala po markerima poput osteokalcina, tartrate resistant acid phosphatase (TRAP), dickkopf related proteina 1 (DKK-1), osteoprotegerina (OPG) i katepsina K (CatK) (3).

Krvarenje pri sondiranju, gubitak kosti i duboki džepovi mogu biti posljedica i preduboke insercije implantata. Tip i oblik implantata, način sveze, abutment i suprastruktura također utječu na meka i tvrda tkiva, stoga dijagnoza periimplantitisa mora biti detaljna te se svi faktori moraju biti uzeti u obzir kako bi terapija bila precizno određena i dala dobar rezultat.



## 9. TERAPIJA

Glavni cilj terapije je smanjenje bakterijske kolonizacije na površini implantata mehaničkom eliminacijom bakterija i stvaranjem okoline koja je u mogućnosti kontrolirati subgingivnu anaerobnu floru.

Treba procijeniti individualni rizik koji uključuje sistemske i lokalne faktore rizika i eliminirati što više faktora. Uklanjanje bakterija iz periimplantatne regije može se obaviti kirurškom ili nekirurškom metodom uz antibiotsku (lokalna i sistemska) i antiseptičku potporu, a u novije vrijeme i terapijom laserom.

O terapijski protokolima periimplantitisa još se raspravlja, no smjernice za liječenje baziraju se na uputama za

Tablica 1: AKUT protokol. Preuzeto i prilagođeno: (3)

liječenje parodontitisa. Kao polazište koristi se rad Langa i suradnika pod nazivom cumulative interceptive supportive therapy ili CIST protokol. CIST podrazumijeva mehaničko čišćenje, antiseptičku dekontaminaciju površine implantata, antibiotski tretman za odstranjenje bakterija oko implantata i resektivnu ili

Stadij	Rezultat	Terapija
	Dubina džepova < 3 mm, bez plaka i krvarenja pri sondiranju	Nema terapije
A	Dubina džepova < 3 mm, plak i krvarenje pri sondiranju	Mehaničko čišćenje i poliranje, upute o oralnoj higijeni
B	Dubina džepova 4-5 mm, nema radiološkog gubitka kosti	Mehaničko čišćenje i poliranje, upute o oranoj higijeni, antiseptička terapija
C	Dubina džepova > 5 mm, radiološki gubitak kosti < 2 mm	Mehaničko čišćenje i poliranje, mikrobiološki testovi, lokana i sistemska antibiotska terapija
D	Dubina džepova > 5 mm, radiološki gubitak kosti > 2 mm	Resektivna ili regenerativna kirurgija

regenerativnu kirurgiju. CIST je 2004 modificiran i naziva se AKUT-protokol (3, 6, 8, 15, 18).

Mukozitis i umjerene forme mogu se tretirati konzervativnim načinom, što uključuje ručno čišćenje, laserske sisteme i fotodinamsku terapiju uz lokalne ili sistemske antibiotike. Kod uznapredovalih oblika potrebna je kirurška terapija, resektivna za uklanjanje upaljenog tkiva i regenerativna za popunjavanje defekata.

Reakcija na terapiju periimplantitisa mnogo je neizvjesnija od reakcije na liječenje tipičnog parodontitisa, a sličnija je terapiji parodontitisa kod kojeg su zahvaćene furkacije (2). Razlog tome je što površina implantata pomaže adherenciju bakterijskog biofilma, otežava njegovo uklanjanje i samočišćenje.

Nekirurška terapija pokazala se neučinkovitom u liječenju periimplantitisa, a kirurška ima ograničene rezultate. Bez obzira na mogući neuspjeha liječenja periimplantitisa nekirurškim i kirurškim metodama, ekstrakcija je indicirana tek kada se implantati počnu pomicati.

### **9.1. Preventivna terapija**

Broj pacijenata i implantata zahvaćenih periimplantatnim bolestima je u porastu. Kako zasad ne postoje koncepti liječenja koji jamče uspjeh, prevencija je od ključne važnosti.

Prevenција periimplantitisa počinje dobrim planiranjem uz individualnu procjenu i minimaliziranje faktora rizika. Podrazumijeva stvaranje optimalnog stanja mekog i tvrdog tkiva te dobar odabir dizajna implantata, uz maksimalno atraumatski kirurški pristup praćen redovitim kliničkim kontrolama.

Mehanička kontrola plaka podrazumijeva da pacijent rabi ručne ili električne četkice kao i sredstava za održavanje interdentalne higijene. Heitz-Mayfielda i sur. 2011.

istražili su povezanost oralnohigijenskih navika pacijenata s pojavom mukozitisa. Ručno četkanje, neovisno o upotrebi klorheksidina, kod 38% pacijenata rezultiralo je potpunim nestankom simptoma mukozitisa. Pravilno i redovito četkanje stoga je najbolja preventivna mjera (14).

Od velike je važnosti i redovito radiološko snimanje, jer se gubitak marginalne kosti otkriva na vrijeme, a nekirurškim zahvatom zaustavlja se daljni gubitak kosti.

Bez obzira na vrstu terapije, uspjeh ponajviše ovisi o pacijentovoj higijeni i suradnji. Zbog toga je iznimno važno dati dobre upute o higijeni i naglasiti važnost redovitih kontrola.

## **9.2. Nekirurška terapija**

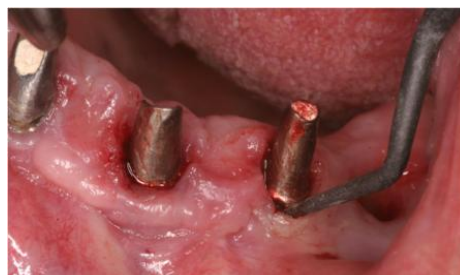Nekirurška terapija uključuje čišćenje biofilma i smanjenje količine bakterija na razinu koja ne uzrokuje bolest. Kod mukozitisa su nekirurške metode dostatne za povlačenje simptoma i kontrolu upale, dok nekirurško mehaničko čišćenje u slučaju periimplantitisa eliminira samo paralelno postojeći mukozitis, a razina kosti i dalje se gubi ili u najboljem slučaju ostaje ista (3, 8).

U konzervativnu terapiju ubrajaju se mehaničko čišćenje kiretama, ultrazvučnim instrumentima i pjeskarenje.

### **9.2.1. Kirete**

Mehaničko čišćenje podrazumijeva uklanjanje supragingivnih i subgingivnih naslaga s površine implantata, vrata implantata i abutmenta. Ručno čišćenje obavlja se kiretama, a glavni je cilj ne oštetiti površinu implantata. Čelične kirete tvrde su od

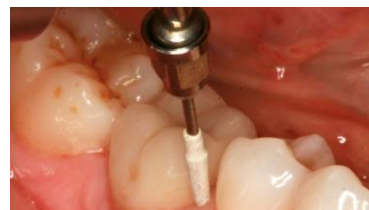titana i nisu indicirane za čišćenje titanskih implantata, ali se mogu upotrebljavati na titan cirkon-oksidu i titan oksinitridu. Titanom presvučene kirete slične su tvrdoće pa ne bi trebale grebati površinu. Kirete od karbonskih vlakana mekše su od implantata, mogu se koristiti za čišćenje, ali lako pucaju. Teflonske kirete slične su kiretama sa karbonskim vlaknima i rabe se u kombinaciji sa pjeskarom. Plastične kirete su najslabije i imaju ograničenu upotrebu. Čišćenje ručnim instrumentima i piezoelektričnim uređajem može kratkoročno smanjiti krvarenje pri sondiranju (3, 13).



Slika 5: Uklanjanje biofilma sa površine implantata karbonskom kiretom. Preuzeto: (3)

### 9.2.2. Ultrazvučni uređaji

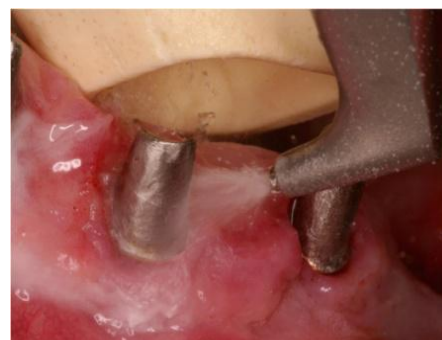Ultrazvučni uređaji sa polieter-eterketon presvučenim vrhovima nisu nužno uspješniji od ručnog mehaničkog čišćenja pa bi ih trebalo kombinirati s poliranjem površine i protetskih komponenti pomoću gumica i polirajućih pasta ili pjeskarenjem. Kod novije tehnologije poput Vector systema, horizontalne vibracije konvertirane su u vertikalne, što rezultira kretanjama radnog dijela paralelno s površinom implantata i manjom mogućnosti oštećenja (3, 13).



Slika 6: Uklanjanje biofilma pomoću ultrasoničnog nastavka presvučenog politer-eterketonom. Preuzeto: (13)

### 9.2.3. Pjeskare

Uređaji za pjeskarenje razlikuju se po mediju nosaču. Standardne pjeskare su na bazi natrijevog bikarbonata koji je prilično abrazivan i može oštetiti površinu implantata i okolna meka i tvrda tkiva. Novije pjeskare bazirane su na nisko abrazivnom glicinskom prahu. Rabi se posebno dizajniran nastavak kojim se izvode kružni pokreti od krune prema dubini paralelno sa površinom implantata bez dodira. Nakon pjeskarenja adherencije stanica još je moguća, ali je količina bakterija smanjena jer je površina sterilnija. Također su dubina džepova i krvarenje pri sondiranju znatno smanjeni (3, 13).



Slika 7: Detoksikacija površine implantata pomoću pjeskare s glicinskim prahom. Preuzeto: (3)

Nekirurška terapija se, osim u svrhu poboljšanja oralne higijene i mehaničkog čišćenja, provodi uz antimikrobnu terapiju i kao priprema za kiruršku terapiju. U razdoblju provođenja nekirurške terapije kliničar može procijeniti i pacijentovu spremnost na suradnju u kirurškom zahvatu, postkirurškom oporavku i recallu.

Rezultati istraživanja pokazali su da se nekirurškom terapijom smanjuje krvarenje pri sondiranju i sama dubina sondiranja (0,28-1,15 mm). Zbog nemogućnosti potpune dekontaminacije površine implantata i utjecaja na promjenu razine kosti, nekirurški tretmani u najmanju su ruku nepredvidivi, a neki autori tvrde da uopće nisu učinkoviti (13, 18).

### **9.3. Kirurška terapija**

Kod umjerenih i uznapredovalih lezija te neuspjele nekirurške terapije pristupa se kirurškom postupku. Primarni cilj je odizanjem režnja, omogućiti izravan pristup čišćenju i dekontaminaciji površine implantata, spriječiti daljnji gubitka tkiva, a kada je potrebno i moguće, nadomjestiti tvrda tkiva te postići reoseintegraciju. Resektivna kirurgija indicirana je za pllice, a regenerativna za dublje defekte (16, 19).

Prije kirurške terapije mora se napraviti valjana dekontaminacija mikrookoliša implantata. Svi prodontološki zahvati i nekirurške pripreme obavljaju se mjesec dana prije kirurškog zahvata, a kontrola plaka mora biti zadovoljavajuća.

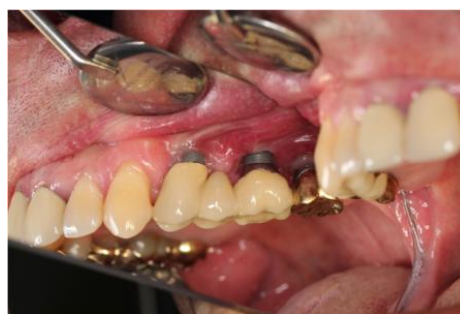Tri su indikacije za odizanje režnja. Prva je omogućiti pristup za čišćenje i dekontaminaciju, ali uspjeh tog postupka je manji od 60%. Druga, uz pristup za čišćenje i dekontaminaciju, podrazumijeva i uređenje zahvaćenih površina. U neestetskom području režanj se pomiče apikalno da bi se omogućila bolja higijena, ali uspjeh je ograničen. Treća obuhvaća pristup za čišćenje, dekontaminaciju, uređenje zahvaćenih površina i postupke za regeneraciju. Tu se režanj pomiče koronalno, a svrha je uspješnije cijeljenje mekih tkiva, uz izbjegavanje recesija i rekonstrukciju defekta s pokušajem reoseintegracije (13, 17).

Dekontaminacija može biti učinjena mehanički, kemijski i pomoću lasera. Mehanička podrazumijeva i zaglađivanje površine implantata (implantoplastika) svrdlima i polirajućim kamenjem. Opasnost je povećanje temperature i veća mogućnost kontaminacije titanom. Limunska kiselina, vodikov peroksid, klorheksidin i fiziološka otopina rabe se za kemijsku dekontaminaciju.

Održavanjem implantata smanjuje se morbiditet, skraćuje se vrijeme obnavljanja mjesta gdje je implantat izvađen pa je i cijena postupka niža. Cilj je i prevenirati smještanje novog implantata jer su drugi implantati na istom mjestu implantacije slabijih mogućnosti preživljenja.

### 9.3.1. Resektivna kirurgija

Resektivne tehnike upotrebljavaju se kod umjerenih horizontalnih defekata i vestibularnih dehiscijencija u neestetskoj regiji. Takva vrsta terapije podrazumijeva modifikaciju i remodelaciju površine kosti (osteoplastika), ostektomiju, remodelaciju izložene površine implantata (implantoplastika) i apikalnu repoziciju režnja. Koraci u resektivnoj terapiji su uklanjanje supragingivnog plaka te kirurški pristup uz odizanje režnja koji omogućuje eliminaciju većeg broja bakterija. Slijedi uklanjanje granulomatoznog tkiva, bakterijska dekontaminacija uz mogućnost zaglađivanja i poliranja suprakrestalnog dijela implantata te korekcija koštane arhitekture. Time se pokušava postići bolja kontrola plaka i zaustaviti tijek bolesti. Resektivna terapija rezultira smanjenjem krvarenja pri sondiranju, dubine sondiranja i kliničkih znakova upale. Istraživanja su pokazala da se ne zaustavlja, već samo smanjuje daljnji gubitak kosti. Dodatni postupci dekontaminacije površine implantata rezultiraju smanjenjem broja bakterija, no ne pridonose kliničkim rezultatima. Resektivna terapija je prihvatljiva terapija, ali samo u slučaju usporavanja ili eventualno zaustavljanja



Slika 8: Izgled periimplantatnog tkiva tjedan dana nakon resektivnog zahvata. Preuzeto: (3)

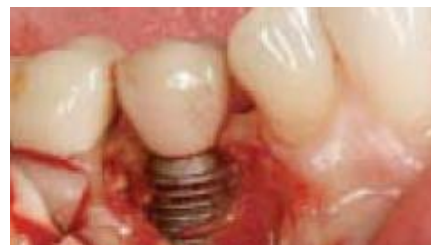napretka periimplantitisa. Loša strana resektivne terapije je česta pojava recesija (3, 5, 8).

### 9.3.2. Regenerativna kirurgija

Regenerativna kirurgija indicirana je kod dubljih džepova i pojave recesija u estetskoj zoni. Regenerativne metode u liječenju parodontitisa uključuju vođenu koštanu i tkivnu regeneraciju te primjenu koštanih transplantata i membrana. Kako je cijeljenje drugačijeg tijeka u liječenju periimplantitisa, prikladniji naziv je rekonstruktivna terapija jer se defekti popunjavaju novim materijalom, a reoseintegracija je upitna (19).

Prije početka terapije sva upalna stanja u usnoj šupljini trebaju biti sanirana kako ne bi ugrozila kirurški zahvat. Kao profilaksa prije kirurškog zahvata daje se ampicilin, a u slučaju alergije klindamicin. Protetska konstrukcija u većini slučajeva ne treba biti uklonjena (18). Prije samog zahvata zbog boljih antiseptičkih uvjeta pacijent usnu šupljinu ispiru 0,12% klorheksidinom.

Pod lokalnom anestezijom izvodi se marginalna incizija i odiže režanj pune debljine s periostalnim otpuštanjem koje omogućuje dovoljnu mobilizaciju za dobro vidno polje i koronalni pomak režnja pri šivanju. Rezultati bez jasnog vidnog polja i direktnog pristupa su upitni (16).



Slika 9: Prikaz površine implantata odizanjem režnja. Preuzeto: (16)

Ručnim instrumentima ili prilagođenim nastavcima za ultrazvučno čišćenje uklanja se upaljeno granulacijsko tkivo. U ovoj se fazi može napraviti osteoplastika pomoću



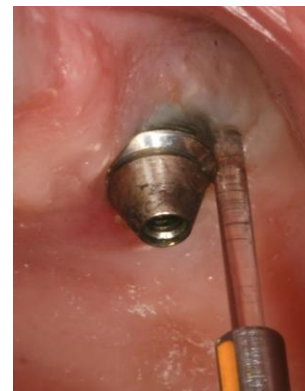piezoelektričnog uređaja te implantoplastika, odnosno zaglađivanje površine rotirajućim dijamantima (17).

Regeneracije izgubljene kosti nemoguća je bez čiste površine. Zbog toga se prije nadomještanja kosti radi dekontaminacija površine implantata. Predlažu se različiti načini dekontaminacije: pjeskarenje uz aplikaciju tetraciklina i povidon joda ili klorheksidin glukonat s reirigacijom fiziološkom otopinom, 4-postotnom limunskom kiselinom, jetkajućim gelom, klorheksidinom ili vodikovim peroksidom (5, 6, 8, 16, 17).

Iako nijedna metoda nije prevagnula, jer svaka ima prednosti i mane, neki autori preferiraju jetkajući gel jer omogućuje vrlo precizno nanošenje i obuhvaćanje teško dostupnih mjesta, ali ima upitno antibiotsko djelovanje (18). Studije na životinjama pokazale su doprinos pjeskarene površine reoseintegraciji, ali se postavlja pitanje raspršivanja mikroskopskih granula čestica u okolna tkiva (6, 17).

Da bi se pospješilo uklanjanje bakterijskog biofilama, rabe se dodatni preparati poput Hybenxa. Hybenx je higroskopska vodena otopina izomera hidroksibenzenesulfonske, hidroksimetoksibenzenesulfonske i sumporne kiseline. Otopina denaturira adhezivne protein, što omogućuje učinkovitije uklanjanje bakteija sa površine implantata. Primarno se upotrebljava u terapiji rekurentnog aftoznog stomatitisa. Nanosi se na površinu defekta i implantata u trajanju od 60 sekundi, nakon čega se ispiru fiziološkom otopinom (20).

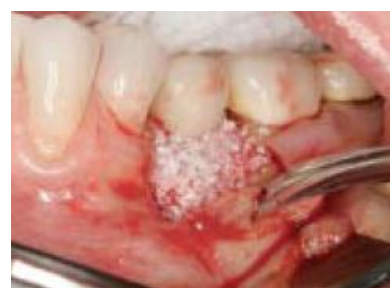U novije metode dekontaminacije površine implantata i sterilizacije okolnih tkiva ubrajaju se laseri. Različiti tipovi nastavaka upotrebljavaju se pri uklanjanju marginalne gingive i ulasku u marginalni sulkus. Svrha im je čišćenje složene površine tijela implantata, dekortifikacija kosti, sterilizacija tvrdih i mekih tkiva oko implantata i detoksikacija bakterijskih metabolita. Pridonose smanjenju bakterija i do 90%, ali ne potiču rast stanica. (3, 6).



Slika 10: Uklanjanje biofilma s površine implantata pomoću lasera. Preuzeto: (13)

Kao daljnja priprema površine implantata nakon dekontaminacije spominje se primjena raznih faktora rasta i proteina diferencijacije, kao što je enamel matrix derivate (EMD) koji omogućuje bolje cijeljenje tvrdog i mekog tkiva uz bolje angiogeno djelovanje (16). Osim EMD-a, na površinu implantata može se postaviti i platelet-derived growth factor (PDGF) koji inducira regeneraciju kosti u okolini implantata (Hanisch) (17, 18). Uvjet za postavljanje proteina i faktora rasta jest da površina implantata nije kontaminira slinom ili krvlju.

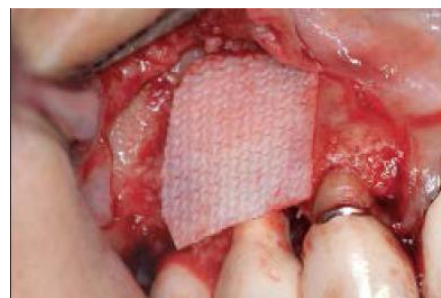Za augmentaciju se upotrebljava autogena, alogena i ksenogena kost te kombinacija različitih transplantata. Koštani nadomjesci vode stanice koje sudjeluju u regeneraciji i inkorporiraju se u novonastalu kost, što rezultira ispunjavanjem defekta. Uspoređujući rezultate dobivene augmentacijom autogenim i ksenogenim graftom, autogeni je pokazao manji postoperativni gubitak kosti nego ksenogeni graft (15).



Slika 11: Ispunjavanje defekta koštanim nadomjestkom. Preuzeto: (16)

Kombinacija autogene kosti sa ksenogenim graftom pokazala je dobre rezultate u augumentaciji maksilarnog sinusa. Zbog toga bi taj spoj trebao biti uspješan i kod augumentacije pri liječenju periimplantitisa. Stoga se danas defekti najčešće popunjavaju mješavinom autogene i ksenogene kosti (18). Uz tu kombinaciju rabe se i faktori rasta, kao što je PDGF koji pospješuje nastanak kosti, utječe na stvaranje pričvrstka i smanjuje pojavu recesija (16). Defekti se pune 1-2 mm iznad ruba alveolarnog grebena.

Najbolji rezultati popunjavanja defekta su uz uporabu membrana. Primjena membrana ne vrijedi ništa bez koštanih graftova, jer se kod implantata ne može postići klasična tkivna i koštana vođena regeneracija (GTR i GBR), ali kombinacija grafta i membrane u studijama kod pasa pokazuje najbolje rezultate reoseintegracije.



Slika 12: Upotreba resorptivne kolagene membrane u regenerativnoj terapiji. Preuzeto: (17)

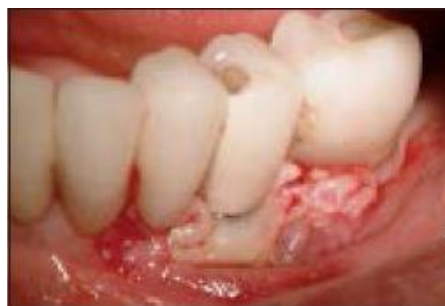Membrane se upotrebljavaju kako bi zaštitile ranu, posebice kod koronalno pomaknutog režnja. Osim klasičnih umjetnih membrana, u ponudi je i pregradbeni hidrogel (membra gel), a membrana se može dobiti i iz ljudskog amnion-koriona (BioX-clude) (17). Preferira se primjena resorptivnih membrana kako bi se izbjegao drugi kirurški zahvat. Upotreba membrana smanjuje inicijalni gubitak kosti, ali u konačnici ne pokazuje ni poboljšanje ni pogoršanje rezultata (13, 15). Na mjestima gdje nedostaje keratinizirana gingiva mogu se rabiti subepitelijalni graftovi vezivnog tkiva s nepca (16).

Koronalno pomaknutim režnjem bez napetosti se zatvara pristupno polje. Za šavove

se upotrebljavaju expanded polytetrafluoroethylene (e-ptfe, svila), vicryl ili cromic gut.

Osim koštanih gratova, predstavljene su i nove metode koje rabe plateled rich plasma/fibrin (PRP/PRF) membrane u popunjavanju defekta.

PRF se sastoji od polimeriziranog fibrinskog matriksa u kojemu su stanice trombocita, leukocita, citokini i cirkulirajuće matične stanice koje otpuštaju različite faktore rasta. PRF



Slika 13: Prekrivanje defekta dvostrukom PRF membranom.

Preuzeto: (4)

funkcionira i kao hemostatski agens i stabilizira ugrušak u području defekta. Pomaže u cijeljenju rane i reoseointegraciji (4).

PRF se može upotrebljavati kao samostalno rješenje u manjim defektima. U kombinaciji s koštanim graftovima indiciran je u većim defektima, a PRF membrane mogu se rabiti i u slučaju vertikalne komponente defekta, što bi trebalo pridonjeti povećanju kliničkog pričvrstka. Adhezivna svojstva PRF-a stabiliziraju režanj oko implantata i polako otpuštaju faktore rasta dulje od sedam dana, što rezultira boljim kliničkim parametrima.

Bioaktivne molekule su PDGF i inzulinu sličan faktor rasta (IGF), koji reguliraju migraciju, proliferaciju, diferencijaciju i preživljavanje mezenhimskih stanica, te TGF  $\beta$  koji stimulira proliferaciju osteoblasta, što vodi do sinteze molekula matriksa kao što su kolagen tipa I i fibronectini.

Da bi se PRF pripremio, uzimaju se uzorci krvi i dobivaju se membrane kojima se

puni defekt i prekriva njihov suprakostani dio.

Throat i sur. te Jang i sur. u svojim su istraživanjima pokazali da upotreba PRF-a doprinosi većoj količini tek stvorene kosti, boljem kontaktu kosti i implantata, smanjenju dubine sondiranja i oporavaku pričvrstka (4).

PRF je praktičan, jeftin i učinkovit autologni hemostatski agens koji pospješuje rezultate kirurške terapije periimplantitisa.

Postoperativno se propisuju sistemski antibiotici. U slučaju bolova daju se analgetici po potrebi, a zbog oticanja preporučuju se i hladni ulošci sljedećih dvanaest sati. Nakon pet dana otok se smanjuje. Šavovi se skidaju nakon deset do četrnaest dana, a daljnji recall određen je svakih šest do osam tjedana (16, 18). Nakon dva mjeseca uvode se interdentalne četkice premazane klorheksidinom.

Uspješan zahvat trebao bi rezultirati odsutnošću upale, readhezijom mekih tkiva, regeneracijom kosti i reoseintegracijom. Uspjeh se procjenjuje višegodišnjim praćenjem rezultata terapije. Studija Frouma i Rosena pokazala je uspjeh regenerativnog pristupa s praćenjem od tri do sedam godina (17).

Konačni rezultati ne pokazuju daljnji gubitak kosti. Funkcija je uglavnom zadržana, ali u slučaju bukalnih ili oralnih defekata u obliku dehiscijencija estetika može biti narušena recesijom i izlaganjem tijela implantata (8, 18). Razina gingive ipak je kod najčešćih cirkularnih defekata pomaknuta više koronalno nego prije kirurškog zahvata, a kod nekih metoda kao što je primjena PRF-a povećana je razina keratinizirane mukoze (4, 13). Regenerativna terapija rezultira poboljšanjem kliničkih znakova, velikim smanjenjem krvarenja pri sondiranju i odsutnošću gnoja.

Dubina sondiranja smanjena je za 3-5 mm, a radiološko smanjenje defekta je 2,7-3,75 mm (13, 16, 17, 18). Iako su klinički rezultati ekstremno pozitivni, reoseintegracija je upitna. U većini slučajeva dogodi se samo popunjenje defekta 60-80%, reoseintegracija je mala i iznosi 0,1-0,6 mm, a da bi se potvrdila, potrebna je histološka analiza(3).

Faktori koji utječu na rezultate zahvata su sistemsko stanje i potencijal cijeljenja kod pacijenta, odlike defekta (dubina ili širina), metode čišćenja površine implantata, tipovi koštanog grafta i upotreba membrane. Superiornost materijala nije pokazana nijednom studijom (17, 19).

Iako regenerativni zahvati uglavnom samo popunjavaju defekt, omogućuju bolju kontrolu, uklanjanje infekcije te sprječavaju daljnji gubitak kosti.

Regnerativna/rekonstruktivna metoda liječenja periimplantitisa pokazuje dobre rezultate. Stoga je svakako dobra opcija kojom se izbjegava postupak eksplantacije, nadomještanja kosti i ponovne implantacije na isto mjesto.

#### **9.4. Potporna terapija**

Dodatak nekirurškoj i kirurškoj terapiji su potporne antiseptičke metode poput antibiotske i antiseptičke medikacije te novi načini liječenja laserom i fotodinamskom terapijom.

##### **9.4.1. Antibiotici**

Nakon nekirurških i kirurških zahvata priprisuju se sistemski antibiotici. Prvi izbor je amoksicilin sa klavulonskom kiselinom, a u slučaju alergije klindamicin.

Neki autori preporučuju metronidazol, azitromicin, eritromicin i tetracikline. Astasov-Frauenhoffer i suradnici dokazali su da amoksisilin i metronidazol imaju učinak na smanjeni rast *S. sanguinis*, *P. gingivalis* i *F. nucleatum*, pogotovo u kombinaciji (3, 4, 5, 6, 13, 16, 17).

Za lokalnu primjenu upotrebljava se tetraciklinhidroklorid uz pomoć vlakana etilenvinilacetata koja ostaju 10 dana oko implantata ili poli-e-caprolacton koji dugoročno otpušta metronidazol i fluorouracil (3, 13).

Tipovi bakterija i njihov ukupni broj kao i zdravstveno stanje pacijenta moraju se uzeti u obzir pri pripisivanju antibiotika. Antibiotici su dobra potpora terapiji periimplantitisa i smanjuju simptome upale, ali njihova samostalna primjena u svrhu terapije nikako nije opcija.

#### **9.4.2. Antiseptici**

Antiseptička potpora ostvaruje se ispiranjem 0,12-postotnim klorheksidinom, fiziološkom otopinom, otopinom magnezijevog sulfata, otopinom natrijev perkarbonata, povidon jodom ili 3-postotnim vodikovim peroksidom. Antiseptici koji sadrže klorheksidin su otopine (0,06-0,12%), gelovi (0,12-0,5%), a za dezinfekciju usta rabi se subgingivna aplikacija 0,1-postotnog klorheksidin gela i 0,2-postotnog klorheksidin spreja (3, 13, 16, 17).

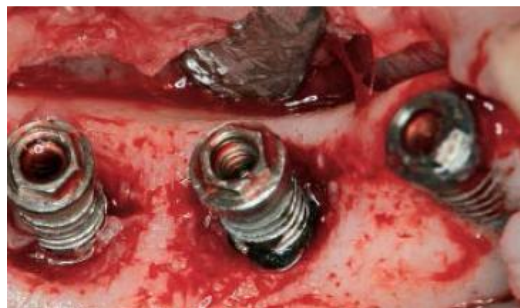#### **9.4.3. Laseri**

Laseri se upotrebljavaju zbog antiinfektivnih i ablacijskih svojstava. Antibiotičko djelovanje krije se u mogućnosti razgradnje lipopolisaharida koji omogućuju adherenciju bakterija na površinu implantata i oklonih struktura. Rabe se

CO<sub>2</sub>, diodni, Erbium:yttrium-aluminium-garnet (Er:YAG) i Erbium, chromium-doped:yttrium-scandium-gallium-garnet (Er,Cr:YSGG) laseri.

CO<sub>2</sub> laser od 308 nm ima zadovoljavajuće rezultate u anaerobnom spektru.

Er:YAG laser se pokazao učinkovitim u uklanjanju subgingivnog plaka i kamenca bez oštećivanja površine implantata. Energiju Er:YAG lasera apsorbiraju molekule vode pa pri aplikaciji ne postoji opasnost od povišenja temperature i karbonizacije stanica okolnih tkiva (6).



Slika 14: Prikaz površine implantata nakon korištenja Er:YAG lasera. Preuzeto: (6)

Uporaba lasera pridonosi boljim ranim kliničkim rezultatima. Potpora Er:YAG lasera mehaničkom čišćenju utječe na smanjenje krvarenja, ali ne i na promjenu dubine džepova, razinu pričvrstka, plak indeks, gingivalne recesije i reoseintegraciju (5, 6, 13, 15). Iako djeluje na smanjenje broja bakterija pri samom čišćenju, nema efekta na njihovu pojavu tijekom šest mjeseci. Zbog toga je samo dodatak kirurškoj terapiji (3, 6).

#### **9.4.4. Fotodinamska terapija**

Fotodinamska terapija proizvodi reaktivni kisik uz pomoć visokoenergetskog svijetla određene frekvencije (kao što je diodni laser) u kombinaciji sa fotoaktivatorima (poput toluidinskog modrila). Fotodinamska terapija rezultira baktericidnim učinkom na aerobe i anaerobe (*A. actinomycetemcomitans*, *P.*



gingivalis, Pr. intermedia, S. mutans i E. faecalis). Kako je to noviji pristup, a rezultati potvrđeni istraživanjima su rijetki, zasad se smatra potpornom terapijom (3).

### **9.5. Recall**

Redovite kontrole, reevaluacija i eliminacija rizičnih faktora (pušenje, sistemske bolesti, parodontitis) su učinkovite mjere opreza. Tijekom recalla provjeravaju se klinički simptomi poput krvarenja pri sondiranju, dubine sondiranja, pojave recesija, a može se obaviti i radiološka kontrola popune defekta.

## **10. ZAKLJUČAK**

Implantoprotetska terapija pridonosi rješavanju problema djelomične i potpune bezubosti. Iako je u zamahu, problem stvara pojava periimplantatnih bolesti, periimplantatnog mukozitisa i periimplantitisa. Periimplantitis je najveća komplikacija koja dovodi do gubitka potpornog tkiva oko implantata i ako se ne liječi, rezultira eksplantacijom implantata.

Liječenje periimplantatnih bolesti veliki je izazov. U fazi periimplantatnog mukozitisa indicirana je nekirurška terapija. Progresijom bolesti i pojavom periimplantitisa nekirurška terapija tek je početni korak u daljnjem liječenju, a kirurška terapija dobiva na važnosti. Resektivna metoda izbor je kod manjih, a regenerativna kod velikih defekata. Novija istraživanja potenciraju i upotrebu lasera i PRF-a u liječenju periimplantitisa.

Iako su ponuđeni različiti algoritmi liječenja, nijedan ne jamči dugoročnu eliminaciju upale, a ni ostvarenje primarnog cilja liječenja, a to je reoseintegracija. Potrebne su detaljne studije da bi se odredio najbolji način terapije periimplantatih bolesti i postavio protokol koji će jamčiti predvidljivije rezultate.

## **11. SAŽETAK**

Oseointegrirani implantati predstavljeni su kao alternativa tradicionalnoj protetskoj terapiji. Uspješnost terapije implantatima uvelike ovisi o funkciji i estetici koja može biti narušena periimplantatnim bolestima, periimplantatnim mukozitisom kao reverzibilnoj te periimplantitisom kao ireverzibilnoj promjeni.

Upravo je periimplantitis navjeći problem koji dovodi do gubitka veze kost-implantat i rezultira gubitkom implantata. Definiran je kao upala potpornog tkiva oko implantata. Za razliku od parodontitisa, s kojim se često uspoređuje, brže se širi i teže liječi. Njegovu razvoju pridonose patološka mikroflora, pušenje, loša oralna higijena, zaostali cement, sistemske bolesti i ranija parodontološka oboljenja. Kliničkom slikom dominiraju stvaranje džepova, gubitak kosti vidljiv na RTG snimci, upala okolnog tkiva, otekline, krvarenje te pomičnost implantata.

U nastojanjima da se izbjegne gubitak implantata, glavna tema novijih istraživanja je liječenje periimplantitisa. Ovisno o defektu, provodi se nekirurška ili kirurška terapija. Nekirurška terapija uključuje mehaničko čišćenje bakterijskog plaka i ispiranje džepova primjenom antiseptika te potpunu antibiotsku terapiju. Kirurška terapija indicirana je kod opsežnih defekata koji zahtjevaju odizanje mukoperiostalnog reznja kako bi se uklonilo koštano i granulacijsko tkivo i ispunjavanje defekta koštanim nadomjescima. Novije spoznaje u liječenju periimplantitisa uključuju uporabu lasera te PRF-a. Svrha liječenja periimplantitisa je postizanje reoseintegracije, koja je zasada potvrđena samo na životinjskim modelima.

Iako je postignut veliki napredak u istraživanju liječenja periimplantitisa, još se traga za savršenom metodom koja je u mogućnosti osigurati oporavak mekih i tvrdih tkiva oko implantata i restabilizaciju.

## **12. SUMMARY**

Osseointegrated implants have been presented as an alternative to traditional prosthetic treatment. The success of dental implants depends largely on the functional and aesthetics criteria that may fail following peri-implant diseases, peri-implant mucositis as a reversible and peri-implantitis as irreversible condition.

Peri-implantitis is the main cause which leads to the loss of bone to implant connection and results in the loss of the implant. It is defined as an inflammatory disease of the supporting soft and hard tissue around the implant. It is often compared to periodontitis, but unlike periodontitis it expands faster and is treated harder. Risk factors for the development of peri-implantitis are pathological microflora, smoking, poor oral hygiene, the residual cement, systemic diseases and periodontal disease diagnosed earlier. The clinical signs include formation of pockets, bone loss visible on the x-ray, the swelling of the surrounding tissue, bleeding and implant mobility.

In the effort to avoid the loss of the implant the main topic of the recent research is the treatment of periimplantitis. Depending on the defect, non-surgical and surgical therapies are the methods of choice. Non-surgical therapy involves mechanical cleaning of bacterial plaque in pockets applying antiseptics and support antibiotic therapy. Surgical therapy is indicated in extensive defects. Mucoperiosteal flap is made to remodel the bone, remove the granulation tissue and to fill the defect with bone substitutes. New insights in the treatment of peri-implantitis involve the use of lasers and PRF. The goal of peri-implantitis treatment is to achieve reosseointegration which has been confirmed only in animal models so far.

Although significant advances have been achieved in the study of peri-implantitis treatment, it still requires searching for the perfect method that will enable the recovery of soft and hard tissues around implants and achieve stability of the implant.

### **13. LITERATURA**

1. Salvi GE, Bosshardt DD, Lang NP, Abrahamsson I, Berglundh T, Lindhe J, Ivanoski S, Donos N. Temporal sequence of hard and soft tissue healing around titanium dental implants. *Periodontol 2000*. 2015; 68(1):135-52
2. Lindhe J, Lang NP, Karring T. *Klinička parodontologija i dentalna implantologija*. Zagreb: Nakladni zavod Globus; 2010.
3. Smetts R, Henningsen A, Jung O, Heiland M, Hammächer C, Stein JM. Definition, etiology, prevention and treatment of peri-implantitis- a review. *Head Face Med*. 2014; 10:34
4. Hamzacebi B, Oduncuoglu B, Alaaddinoglu EE. Treatment of peri-implant bone defect with platelet-rich fibrin. *Int J Periodontics Restorative Dent*. 2015; 35(3):415-22
5. Ata-Ali J, Candel-Marti ME, Flinchy-Fernández AJ, Peñarrocha- Oltra D, Balaguer-Martinez JF, Peñarrocha Diago M. Peri-implantitis: associated microbiota and treatment. *Med Oral Patol Oral Cir Bucal*. 2011; 16(7):937-43
6. Yoshino T, Yamamoto A, Ono Y. Innovative regeneration technology to solve peri-implantitis by Er:YAG laser based on the microbiologic diagnosis: a case series. *Int J Periodontics Restorative Dent*. 2015; 35(1):67-73
7. Silva E, Felix S, Rodriguez-Archilla A, Oliveira P, Martins dos Santos J. Revisiting peri-implantitis soft tissue – histopathological study of the peri-implant soft tissue. *Int J Clin Exp Pathol*. 2014; 7(2):611-8
8. Renvert S, Polyzois IN. Clinical approaches to treat peri-implant mucositis and peri-implantitis. *Periodontol 2000*. 2015;68(1):369-404

9. Zheng H, Xu L, Wang Z, Li L, Zhang J, Zhang Q, Chen T, Lin J, Chen F. Subgingival microbiome in patients with healthy and ailing dental implants. *Sci Rep.* 2015;5:10948
10. Carcuac O, Berglundh T. Composition of human peri-implantitis and periodontitis lesions. *J Dent Res.* 2014; 93(11):1083-8
11. Wilson TG Jr, valderrama P, Burbano M, Blansett J, Levine R, Kessler H, Rodrigues DC. Foreign bodies associated with peri-implantitis human biopsies. *J Periodontol.* 2015; 86(1):9-15
12. Schwarz F, Sculean A, Engebretson SP, Becker J, Sager M. Animal models for peri-implant mucositis and peri-implantitis. *Periodontol 2000.* 2015;68(1):168-81
13. Figuero E, Graziani F, Sanz I, Herrera D, Sanz M. Management of peri-implant mucositis and peri-implantitis. *Periodontol 2000.* 2014; 66(1):255-73
14. Jepsen S, Berglundh T, Genco R, Aass AM, Demirel K, Derks J, Figuero E, Giovannoli JL, Goldstein M, Lambert F, Ortiz-Vigon A, Polyzois I, Salvi GE, Schwarz F, Serino G, Tomasi C, Zitzmann NU. Primary prevention of peri-implantitis: managing peri-implant mucositis. *J Clin Periodontol.* 2015; 16:152-7
15. Chang HY, Park SY, Kim JA, Kim YK, Lee HJ. Early radiographic diagnosis of peri-implantitis enhances the outcome of peri-implantitis treatment: a 5-year retrospective study after non-surgical treatment. *J Periodontal Implant Sci.* 2015; 45(3):82-93
16. Froum SJ, Froum SH, Rosen PS. Successful management of peri-implantitis with regenerative approach: a consecutive series of 51 treated implants with 3- to 7.5-year follow-up. *Int J Periodontics Restorative Dent.* 2012; 32(1):11-20



17. Froum SJ, Rosen PS. Reentry evaluation following treatment of peri-implantitis with a regenerative approach. *Int J Periodontics Restorative Dent.* 2014; 34(1):47-59
18. Wiltfang J, Zernial O, Behrens E, Schlegel A, Warnke PH, Becker ST. Regenerative treatment of peri-implantitis bone defects with a combination of autologous bone and a demineralized xenogenic bone graft: a series of 36 defects. *Clin Implant Dent Relat Res.* 2012; 14(3):421-7
19. Khoshkam V, Chan HL, Lin GH, MacEachern MP, Monje A, Suarez F, Giannobile WV, Wang HL. Reconstructive Procedures for Treating Peri-implantitis: A Systematic Review. *J Dent Res.* 2013; 92:131-8
20. Lombardo G, Corrocher G, Rovera A, Pighi J, Marincola M, Lehrberg J, Nocini PF. Decontamination using a desiccant with air powder abrasion followed by biphasic calcium sulfate grafting: a new treatment for peri-implantitis. *Case Rep dent.* 2015; 2015:474839

## **14. ŽIVOTOPIS**

Vedrana Piha rođena je 20. lipnja 1989. u Slavonskom Brodu, gdje je stekla osnovnoškolsko i srednjoškolsko obrazovanje. Opću gimnaziju Matija Mesić u Slavonskom Brodu završila je 2008. godine i iste godine upisala Stomatološki fakultet Sveučilišta u Zagrebu.