

Suvremene metode u prevenciji karijesa u djece

Mijić, Andrija

Master's thesis / Diplomski rad

2016

Degree Grantor / Ustanova koja je dodijelila akademski / stručni stupanj: **University of Zagreb, School of Dental Medicine / Sveučilište u Zagrebu, Stomatološki fakultet**

Permanent link / Trajna poveznica: <https://um.nsk.hr/um:nbn:hr:127:132598>

Rights / Prava: [Attribution-NonCommercial-NoDerivs 3.0 Unported / Imenovanje-Nekomercijalno-Bez prerađivanja 3.0](#)

Download date / Datum preuzimanja: **2024-07-11**



Repository / Repozitorij:

[University of Zagreb School of Dental Medicine Repository](#)



SVEUČILIŠTE U ZAGREBU
STOMATOLOŠKI FAKULTET

Andrija Mijić

SUVREMENE METODE U PREVENCIJI KARIJESA U DJECE

DIPLOMSKI RAD

Zagreb, srpanj 2016.

Rad je izrađen na Stomatološkom fakultetu Sveučilišta u Zagrebu, u Zavodu za dječju i preventivnu stomatologiju.

Voditelj rada: izv. prof. dr. sc. Željko Verzak

Lektor hrvatskog jezika: prof. Iva Popovački Kramarić

Lektor engleskog jezika: prof. Iva Popovački Kramarić

Rad sadrži: 34 stranica

16 slika

Zahvaljujem izv. prof. dr. sc. Željku Verzaku na pomoći i korisnim savjetima pri izradi ovog rada.

SADRŽAJ

1. UVOD	1
2. KARIJES	2
3. KARIJES U MLIJEČNOJ DENTICIJI.....	3
3.1 RANI KARIJES DJEČJE DOBI.....	3
3.2 DUBOKI KARIJES MLIJEČNIH ZUBIJU.....	4
4. DIJAGNOSTIKA KARIJESNE LEZIJE.....	4
4.1. KLASIČNI DIJAGNOSTIČKI POSTUPAK.....	4
4.2. SUVREMENI DIJAGNOSTIČKI POSTUPCI.....	6
5. PREVENCIJA KARIJESA.....	8
5.1. NEINVAZIVNI POSTUPCI U PREVENCIJI KARIJESA.....	8
5.1.1. KONTROLA PLAKA.....	9
5.1.2. PEČAĆENJE FISURA	10
5.1.3. REMINERALIZACIJA POČETNIH KARIJESNIH LEZIJA.....	12
5.1.4. FLUORIDI.....	12
5.1.5. AMORFNI KALCIJEV FOSFAT (ACP).....	13
5.1.6. KAZEIN FOSFOPEPTID-AMORFNI KALCIJEV FOSFAT (CPP-ACP).....	14
5.1.7. KALCIJEV–NATRIJEV FOSFOSILIKAT– BIOAKTIVNO STAKLO	15
5.1.8. OZON U TERAPIJI KARIJESA.....	15

5.1.9.	LASER U TERAPIJI KARIJESA.....	16
5.2.	ORALNI ANTISEPTICI I UMJETNI ZASLAĐIVAČI.....	17
5.3.	MINIMALNO INVAZIVNI POSTUPCI U LIJEČENJU (PREVENCIJI) KARIJESA	18
5.3.1.	ABRAZIJA ZRAKOM.....	18
5.3.2.	KONCEPT ATRAUMATSKOG RESTORATIVNOG TRETMANA (ART).....	19
5.3.3.	KONCEPT TUNEL PREPARACIJE.....	20
5.3.4.	KONCEPT PREPARACIJE MINI ORMARIĆA.....	21
5.3.5.	KONCEPT PREVENTIVNE SMOLASTE RESTAURACIJE.....	22
6.	ZAKLJUČAK.....	23
7.	SAŽETAK.....	24
8.	SUMMARY.....	25
9.	LITERATURA.....	26
10.	ŽIVOTOPIS.....	28

POPIS KRATICA

CDS – caklinsko-dentinsko spojište

RVG – digitalni radiogram

ECM – električna kondukcija

ART – atraumatski restorativni tretman

CHX – klorheksidin

ACP – amorfni kalcijev fosfat

CPP-ACP – kazein fosfopeptid-amorfni kalcijev fosfat

1. UVOD

Karijes je jedna od češćih bolesti u djece, a posljedica je nedovoljne prevencije i oralne higijene.

Izbjegavanjem kirurških postupaka, povećavaju se zahtjevi za prevencijom i ranim prepoznavanjem početnih karijesnih lezija.

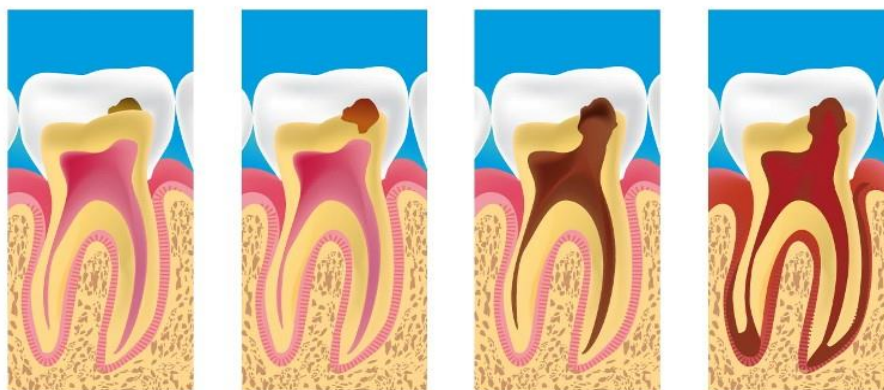
Suvremenim tehnikama dijagnostike omogućava se rano otkrivanje početnih demineralizacijskih promjena zuba, što nam omogućava terapiju koja ne mora biti invazivna ili, ako je potrebno, može biti minimalno invazivna.

Neinvazivne metode temelje se na činjenici da je karijes prije svega infektivna bolest, gdje demineralizacija cakline i dentina ne mora nužno biti ireverzibilnog karaktera jer se u karijesnoj leziji naizmjenično zbivaju procesi demineralizacije i remineralizacije.

Stoga je temeljna metoda novog pristupa u terapiji početne karijesne lezije, remineralizacija djelomično demineralizirane zubne strukture. Ako nije došlo do kavitacije, tada restorativni postupak nije nužan. Kada dođe do kavitacije, leziju tretiramo minimalno invazivnim postupcima koji uključuju odstranjenje inficirane cakline i dentina, ali samo onoliko koliko je potrebno za kontroliranu ekskavaciju lezije te uklanjanje detritusa i postavljanje ispuna. U takvim vrstama terapije nema ni preventivne ekstenzije niti se radi makromehaničko sidrenje. Takve vrste kaviteta zatvaramo materijalima koji imaju sposobnost adhezije na tvrde zubne strukture kao što su kompoziti i staklenoionomerni cementi. U današnje vrijeme imperativ je na ranoj dijagnostici, kao i na ranoj prevenciji karijesa zuba.

2. KARIJES

Karijes je dinamički skup složenih fizikalno-kemijskih procesa na površini zuba koji se događaju *in vivo* prema određenom redoslijedu, ali i uz brojne interakcije (1). Možemo ih podijeliti na karijes cakline i karijes dentina. Kod karijesa cakline dolazi do procesa demineralizacije kristala hidroksilapatita. Kiselinskoj razgradnji najprije podliježu središnji kristali intraprizmatske cakline, a nešto kasnije i kristali ruba prizama i interprizmatskih prostora. Brzinu i način razaranja kristala određuje količina i razmještaj onečišćenja u kristalima. Kod karijesa dentina, osim do demineralizacije, dolazi i do jače zastupljenosti proteolitičke aktivnosti i razgradnje kolagenog matriksa. Bakterije i bakterijski toksini putuju iz cakline prema pulpi kroz dentinske tubule. Karijes možemo podijeliti prema fazama. Prvo, karijes djeluje na kristale hidroksilapatita. Nakon toga slijedi površinsko omekšanje cakline koje se očituje blagim zamućenjem ili finom hrapavošću. Nakon toga dolazi do inicijalne karijesne lezije cakline koja se očituje u obliku bijelih mrlja. U ovim fazama karijes još nije probio caklinu te nije nastupila kavitacija. Kada karijes probije caklinsko-dentinsko spojište, (CDS) tada se širi postranično uzduž CDS-a i slijedi crte rasta. Do kavitacije dolazi nakon razaranja dentina, prodora bakterija te demineralizacije dentina.



Slika 1. Napredovanje karijesne lezije (www.caries&view=detail.com).

3. KARIJES U MLIJEČNOJ DENTICIJI

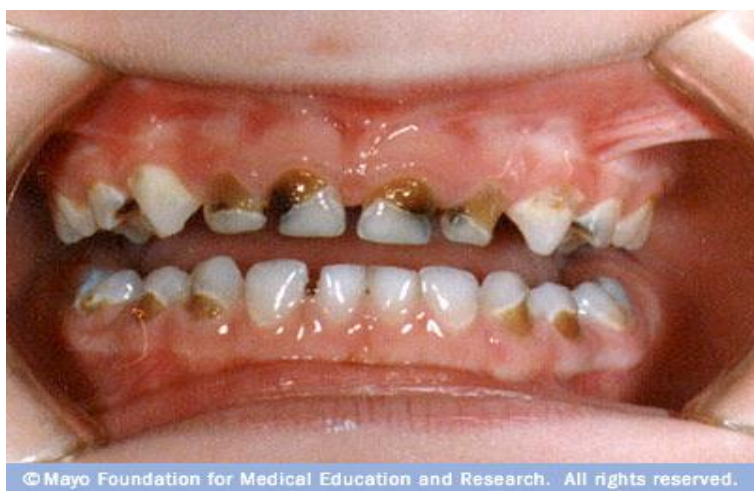Karijes mliječne denticije napreduje brže nego u trajnoj denticiji zbog više čimbenika.

Prvenstveno je to morfološka osobitost gdje je debljina cakline upola tanja nego kod trajnih zubi, manja je širina caklinskih prizama te se tako omogućava brže interprizmatično širenje karijesa. Stupanj mineralizacije mliječnih zuba slabiji je nego kod trajnih. Cilj nam je u mliječnoj denticiji što duže zadržati zube do njihove ekfolijacije kako ne bi došlo do poremećaja u redosljed i smjeru nicanja trajnih zubi.

3.1. RANI KARIJES DJEČJE DOBI

Rani dječji karijes specifična je bolest mliječnih zubi koja nastaje vrlo rano. Definira se kao postojanje najmanje jedne karijesne lezije mliječnog zuba u djeteta mlađeg od 6 godina.

Nastaje zbog konstantne izloženosti slatkim napitcima i ugljikohidratima iz hrane te se najčešće nalazi u fronti maksilarnih zubi i prvih molara. Koriste se različiti nazivi kao što su rampantni karijes ili sindrom bočice. U dojenačkoj dobi također može nastati i cirkularni karijes.



Slika 2. Rani karijes dječje dobi (www.dječji+karijes+&view.com).

3.2. DUBOKI KARIJES MLIJEČNIH ZUBI

Rapidno širenje karijesa kroz dentin u pulpu dolazi zbog vrlo tankog sloja cakline i samog dentina. Kod dubokih lezija gdje je karijes u dentinu, a još nije došlo do upalne promjene u pulpi, indicirano je indirektno prekrivanje pulpe kako bi se spriječilo njezino otvaranje.

4. DIJAGNOSTIKA KARIJESNE LEZIJE

Prilikom ispitivanja i postavljanja dijagnoze mora se voditi računa o zubima, ispunima, parodontima, mekom tkivu, okluziji i boli pacijenata. Pregled zubi uključuje kliničko ispitivanje zubnog kvara i pregled svih postojećih ispuna (2).

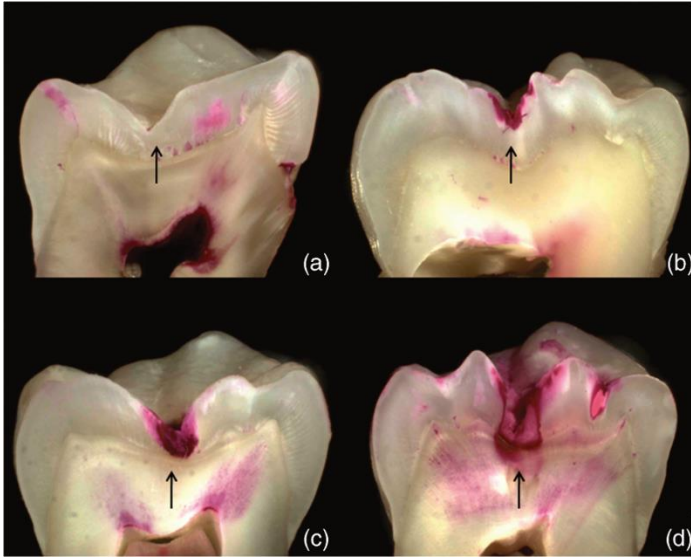
4.1. KLASIČNI DIJAGNOSTIČKI POSTUPCI

Postoje klasični dijagnostički postupci, a to su:

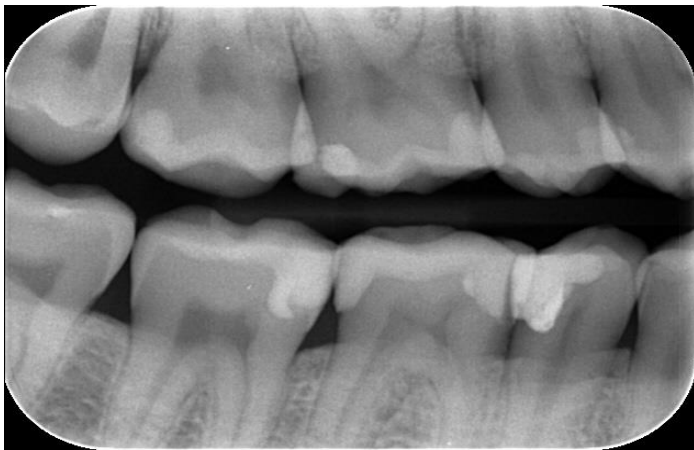
1. vizualna detekcija karijesa,
2. taktilna detekcija – sondiranjem,
3. radiografski postupci,
4. karijes detektori.

Vizualna detekcija karijesa subjektivna je metoda koja se temelji na promjeni boje zuba i taktilnom osjećaju promjene tvrdoće zubnog tkiva. **Taktilnom detekcijom** karijesa uz stomatološko ogledalce rabi se i stomatološka sonda (3) te se traži demineralizirana caklina.

Radiografskom dijagnostikom nalazimo karijese aproksimalnih zubnih ploha. **Karijes detektori** bojom nam pokazuju karijesnu promjenu na zubnoj plohi ili u kavitetu.



Slika 3. Karijes detektor (www.caries+detector&view=detail.com).



Slika 4. RTG slika zuba (www.rtg+zuba&view=detai.com).

4.2. SUVREMENI DIJAGNOSTIČKI POSTUPCI

Neki od suvremenih dijagnostičkih postupaka su:

1. električna kondukcija,
2. fibro-optička transluminacija,
3. digitalna radiografija,
4. laserska fluorescencija.

Električna kondukcija (ECM) jest uređaj kojim mjerimo električni otpor zubnog tkiva, pri čemu je caklina izolator, a dentin vodič. Njime možemo detektirati lezije na okluzalnim plohama, odnosno na onim plohama koje se ne mogu vidjeti golim okom. (4)

Fibro-optička transluminacija koristi se za dijagnostiku aproksimalnog karijesa (5).

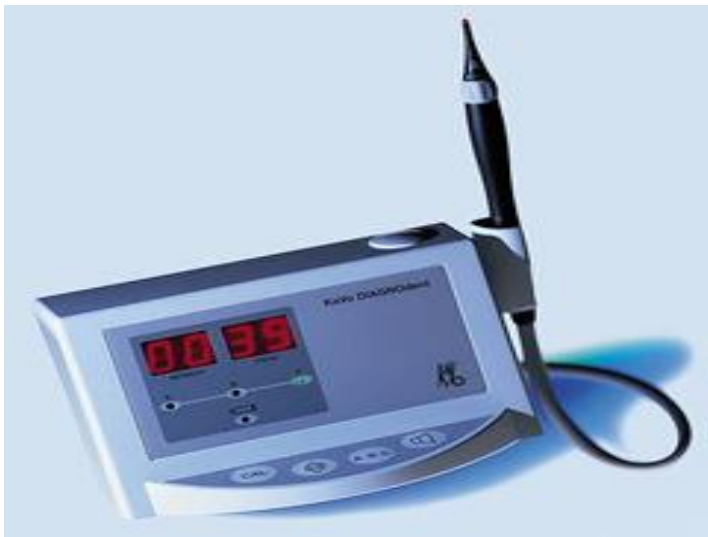
Digitalna radiografija (RVG) računalni je zapis koji se pohranjuje u računalo u odnosu na klasične radiografe. Prednosti su mu pohrana slike te obrada slike kao što je mijenjanje kontrasta, veličina, boja i tonova. Dolazi do brže, lakše i bolje detekcije defekata.

Laser fluorescencija dijagnostička je procedura koja se zasniva na različitim optičkim svojstvima zdrave i demineralizirane cakline. Odlika uklanjanja tvrdog zubnog tkiva (cakline i dentina) laserskom zrakom leži u činjenici da ova tkiva dobro apsorbiraju zrake zahvaljujući vodi i OH ionima hidroksilapatita (6).

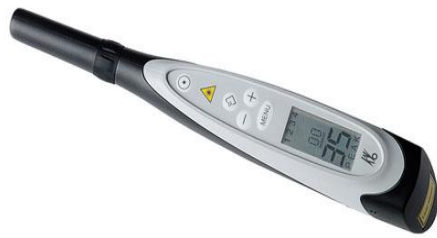KaVo DIAGNOdent jedan je od primjera uređaja za otkrivanje karijesa koji rabi osobine lasera i fluorescencije zubnog tkiva. Lasersku zraku apsorbiraju organske i anorganske supstance zubi i metabolita oralnih bakterija. Ako je karijes prisutan, svjetlosna zraka veće valne duljine reemitira se, odnosno, reflektira kao fluorescencija i promjene na zdravoj zubnoj

strukturni registriraju se u obliku digitalnih numeričkih vrijednosti. Jedini je nedostatak njegova nepreciznost u dijagnostici primarnog aproksimalnog karijesa i sekundarnog karijesa oko već postojećeg ispuna.

KaVo DIAGNOdent Pen uređaj je koji omogućuje fluorescenciju i na okluzalnim i na aproksimalnim površinama zubi zbog svojih novih nastavaka s manjim promjerom. Time je omogućena lakša uporaba istih. Važno je napomenuti da zubni kamenac, fluorescentni dentalni materijali, zubne paste, profilaktičke paste i hipomineralizirani zubi mogu dati lažno pozitivne vrijednosti pa je stoga vrlo važno površinu zuba koja se analizira očistiti od bilo koje pigmentacije koja utječe na mjerne vrijednosti. Prema proizvođaču, najbolja metoda čišćenja zubne plohe je pomoću zračne abrazije gdje čestice različite gruboće pod visokim tlakom i velikom brzinom uklanjaju naslage i pigmentacije.



Slika 5. DIAGNOdent uređaj (www.diagno%20dent.com).



Slika 6. DIAGNOdent Pen (www.diagno%20dent%20pen.com).

5. PREVENCIJA KARIJESA

5.1. NEINVAZIVNI POSTUPCI U LIJEČENJU KARIJESA

Suvremene metode preventivne terapije karijesa omogućuju terapijski zahvat prije nastanka kavitacije i na taj način omogućuju učinkovitiju prevenciju bolesti i iskorištavanje svih suvremenih preventivnih zahvata. Tim je metodama omogućena ciljana, intenzivna, individualna prevencija karijesa. Bolest se može spriječiti uputama o oralnoj higijeni i kontrolom plaka, savjetovanjem o oralnom zdravlju i prehrani, testovima salivacije i bakteriološkim testovima, kao i kliničkim intervencijama koje za cilj imaju zaustavljanje i preusmjeravanje karijesnog procesa. Isto tako, postoje kliničke intervencije koje nazivamo interceptivni karijesni postupci, a u njih ubrajamo pečaćenje fisura, remineralizaciju početnih karijesnih lezija (fluoridi) i uporabu sredstava za prevenciju karijesa (ksilitol).

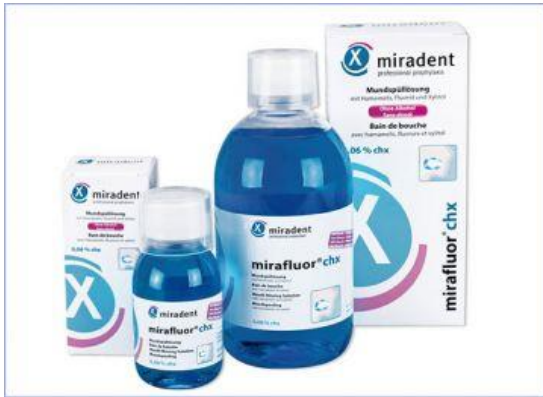5.1.1. KONTROLA PLAKA

Dentobakterijski plak mekana je naslaga živih i neživih mikroorganizama u matriksu, bogatom polisaharidima i glikoproteinima, koji čvrsto prijanja uz površinu zuba. Plak je produkt razmnožavanja mikroorganizama i njihova metabolizma (7).

Kontrolom plaka postiže se cilj intenzivne individualne prevencije karijesa. Već od prve godine života trebala bi se provoditi kontrola plaka edukacijom roditelja i redovitom posjetu stomatologu. Suzbijanje dentobakterijskog plaka provodi se prehranom, pravilnom oralnom higijenom i antisepticima.

Klorheksidin (CHX) kemijski kontrolor plaka oralni je antiseptik za individualnu prevenciju karijesa, koji kemijski kontrolira razinu bakterijske flore u usnoj šupljini te ga stoga koristimo za redukciju broja kariogenih bakterija, sprječavanje demineralizacije cakline i cementa te za kontrolu dentobakterijskog plaka. Nalazimo ih u otopinama, gelovima, lakovima i žvakaćim gumama, s različitim koncentracijama aktivne tvari. CHX djeluje tako da s molekulama adherira na površinu bakterije ometajući njezin metabolizam ili da CHX uništi membranu bakterije, što se očituje kao baktericidno djelovanje. CHX pokazuje afinitet prema oralnim strukturama koje su negativno nabijene, kao što su caklina zuba, gingiva ili sluznica usne šupljine. Na tim mjestima nastaju rezervoari aktivne tvari koja se postupno oslobađa produljujući učinak antimikrobnog sredstva. Zadovoljavajuć učinak u redukciji broja bakterija i snižavanju indeksa oralne higijene koju ostvaruju otopine CHX od 30 do 40%, dobiva se protokolom primjene (2-3x dnevno).

Nuspojave CHX mogu nastati zbog dužeg perioda primjene preparata, a to su prije svega promjena okusa, pečenje i vrlo rijetko površinska nekroza sluznice usne šupljine.



Slika 7. Klorheksidin(CHX) kontrolorplaka
([www.Klorheksidin+\(CHX\)+kontrolor+plaka.com](http://www.Klorheksidin+(CHX)+kontrolor+plaka.com)).

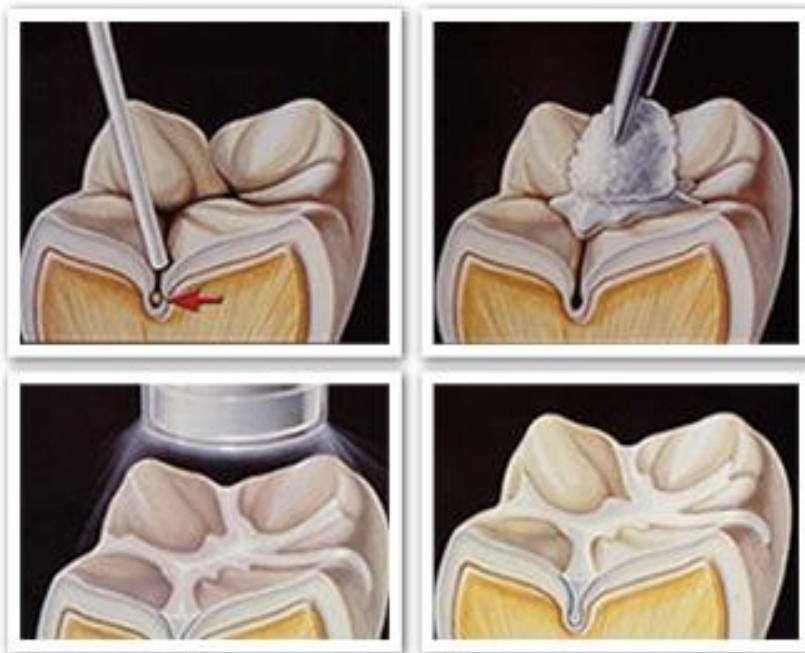
Dužim vremenom primjene CHX-a postiže se najbolji karijes-protektivni učinak kod pacijenta s visokim rizikom od nastajanja karijesa. Ovakva terapija ima visoku vrijednost kod pacijenata s povišenom potrebom za preventivnom skrbi, kao što su djeca s posebnim potrebama, pacijenti tijekom fiksne ortodontske terapije ili kod pacijenata nakon radio i kemoterapije.

5.1.2. PEČAĆENJE FISURA

Pečaćenje fisura preventivni je postupak kojim se fisurni sustav i jamice pečate materijalom za pečaćenje fisura temeljenim na smoli ili bilo kojem drugom materijalu koji može adherirati na caklinu okluzalne plohe zuba sprječavajući tako prodor bakterija i hrane (8). Pečatne smole mogu se postavljati preko minimalne karijesne lezije u caklini i tako zaustaviti progresiju iste. No, neki stomatolozi nisu skloni ostavljanju karijesne lezije ispod pečata pa se izrađuju preventivni ili pečatni ispuni. Izrađuju se tako da se odstrani meko kariozno tkivo, a nastali defekt popuni se kompozitom ili staklenoionomernim cementom te se na kraju prekriva pečatom na bazi smole ili tekućim kompozitom. Preventivno pečaćenje fisura treba započeti na djeci neposredno nakon nicanja prvih molara u dobi od 6. godine. Indikacije za pečaćenje

su duboke i retentivne fisure koje uzrokuju zapinjanje sonde, obojene fisure s minimalno dekalificiranosti i opacificiranosti, minimalni karijes u primarnoj i sekundarnoj denticiji, odsutnost aproksimalnog karijesa klinički i rendgenski, mogućnost dobre izolacije od sline i ostalih oralnih tekućina te visok rizik od karijesa.

Kontraindikacije za pečačenje fisura su široke i plitke fisure sa sposobnošću samočišćenja, klinički i radiografski dokaz postojanja aproksimalnog karijesa, prisutnost aproksimalnih karijesnih lezija i ispuna, karijes dentina, zub koji je djelomično eruptirao, nemogućnost održavanja suhog radnog polja (8).



Slika 8. Pečačenje fisura (www.pecacenje+fisura.com).

5.1.3. REMINERALIZACIJA POČETNIH KARIJESNIH LEZIJA

Demineralizacija je proces kiselinskog djelovanja na kristalnu rešetku cakline. Opseg demineralizacije ovisi o brzini kojom vodikovi ioni dosežu površinu caklinskih kristala, o samoj koncentraciji pH kiseline te o brzini izmjene iona kalcija i fosfata iz unutrašnjosti cakline prema van. Sporijim izlaskom tih iona veća je mogućnost remineralizacije na površini demineralizacijom oštećenih apatitiskih kristala. Remineralizacija je proces obnove karijesom oštećene cakline novim materijalom i može biti prirodna ili potaknuta djelovanjem izvana, primjenom različitih fluoridnih preparata (9).

5.1.4. FLUORIDI

Fluoridi, odnosno postupci fluoridacije zubi mogu se primijeniti na vidljivim karijesnim lezijama u cilju zaustavljanja, odgode ili okretanja procesa demineralizacije (8). Topikalnom primjenom fluorida na površinu cakline stvara se depo kalcijeva fluorida. Fluor se mobilizira iz depoa u trenutku kada se pH spusti ispod kritične vrijednosti za početak demineralizacije (8). Samo djelovanje topikalne fluoridacije je sljedeće: ubrzavanje procesa remineralizacije karijesne lezije, enzimska inhibicija unutar plaka tijekom glikolize, smanjenje sinteze intracelularnih i ekstracelularnih polisaharida, smanjenje topljivosti tvrdih zubnih tkiva u kiselom mediju plaka, bakteriostatski i uvjetno baktericidni učinak te smanjenje viskoziteta sline.



Slika 9. Preparati fluora ([www. fluoride+za+zube.com](http://www.fluoride+za+zube.com)).

Fluor se može primjenjivati u obliku gela, otopina, pasti za zube, tekućina za ispiranje, lakova, dražeja, žvakaćih guma. Sistemska fluoridacija u novije se vrijeme napušta zbog istraživanja koja su pokazala upitnost učinka strukturnog mijenjanja cakline iz hidroksiapatita u fluoroapatit i hidroksifluoroapatit tijekom mineralizacije. Stoga je tendencija primjena topikalne fluoridacije.

5.1.5. AMORFNI KALCIJEV FOSFAT (ACP)

Amorfni kalcijev fosfat komercijalno upotrebljavamo u dvokomponentnom obliku. U jednoj su soli kalcija, a u drugoj fosfatne soli. Reakcijom iona kalcija i fosfata stvaraju se netopljivi kristali kalcijeva fosfata (8). Miješanjem iona kalcija i fosfata nastaju amorfni kalcijev fosfat koji precipitira u obliku oktakalcijeva fosfata na površinu zuba. Iz takve faze nastaje stabilniji apatit.

5.1.6. KAZEIN FOSFOPEPTID-AMORFNI KALCIJEV FOSFAT (CPP-ACP)

Kazein fosfopeptid-amorfni kalcijev fosfat (CPP-ACP) kompleks pokazao je remineraliziranje cakline neposredno nakon aplikacije paste na zubnu površinu. Ovaj kompleks ima jedinstvenu sposobnost u dostavljanju iona kalcija i fosfata u momentu kada su najpotrebniji (8). Kompleks CPP-ACP je patentiran. Stvaraju se depo ioni kalcija i fosfata na površini zuba, zubnog plaka i sluznici usne šupljine. U trenutku pada pH u usnoj šupljini, oslobađaju se ioni kalcija i fosfata koji se uključuju u proces remineralizacije (10).

Također može doći u kombinaciji s fluorom jer ima mogućnost na sebe vezati i ione fluora.

Time dolazi do povećanja ugradnje fluora u plak te tako poboljšava remineralizaciju cakline.



Slika 10. Kazein fosfopeptid-amorfne kalcijeve fosfatne paste (www.casein+phosphopeptide.com).

5.1.7. KALCIJEV-NATRIJEV FOSFOSILIKAT – BIOAKTIVNO STAKLO

Kalcijev-natrijev fosfosilikat sintetički je spoj kalcija, natrija, fosfata i silike, a može se rabiti u procesu remineralizacije. Osnovni gradivni elementi tog spoja nalaze se u organizmu.

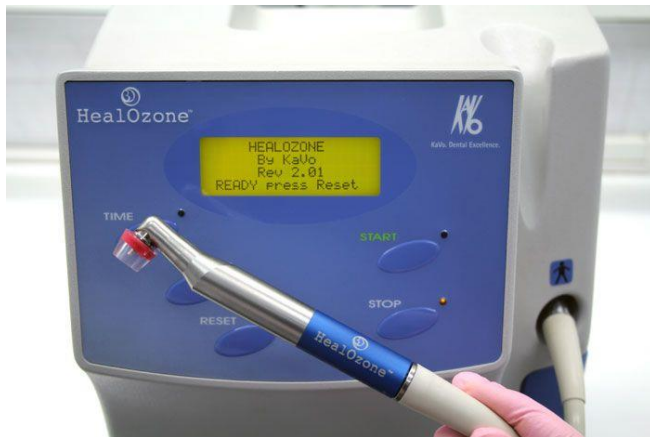Proces remineralizacije stvara se otpuštanjem velike količine iona kalcija i fluora iz samoga spoja u usnu šupljinu, ali zajedno s ionima natrija koji podižu oralni pH. U trenutku kada pH naraste iznad 7, omogućuje se precipitacija kristala na površinu cakline te se stvara sloj kemijski i strukturno istog spoja kao i zub – kristalični hidroksil karbonatni apatit (8).

5.1.8. OZON U TERAPIJI KARIJESA

Ozon je plin koji nam služi za dezinfekciju zbog svoga antibakterijskog djelovanja. Nedavna istraživanja pokazala su njegovo baktericidno djelovanje nakon aplikacije ozona od 20 sekundi gdje je uništeno 99,9% mikroorganizama (11). Zbog uništavanja bakterija doći će do procesa remineralizacije dentina i cakline. Također ozon djeluje i kao neutralizator pH oksidacijom kiseline od acetata i ugljičnog dioksida, čime se pogoduje percipitaciji kalcija i fosfata iz sline. Zamijećeno je i povećano otpuštanje kisika iz eritrocita u okolna tkiva, vazodilatacija i poboljšani dotok krvi u ishemična područja (12).

Ozon se pokazao učinkovitim kod:

- demineraliziranih zubnih površina,
- sterilizacije prije pečaćenja fisura,
- inicijalnih karijesnih lezija,
- karijesnih lezija djece mlađe od tri godine,
- defekata mineralizacije tvrdih zubnih tkiva,
- početnih lezija zubnog vrata i preosjetljivosti.

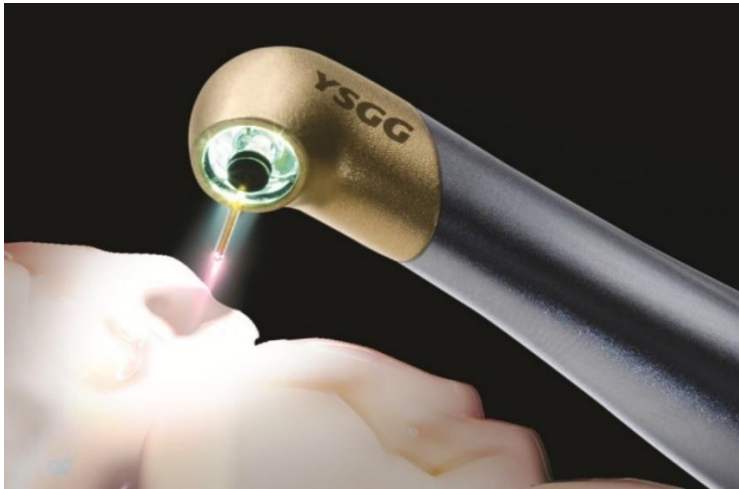


Slika 11. HealOzone tvrtke KaVo ([www. =healozone&view=detail.com](http://www.healozone&view=detail.com)).

Upotreba ozona u liječenju karijesnih lezija još nije u potpunosti prihvaćena te su potrebna daljnja multicentrična istraživanja.

5.1.9. LASER U TERAPIJI KARIJESA

Primjena lasera na različitim razinama snage imaju izravnu sposobnost promjene tkiva kao što su denaturacija proteina, isušivanje površine i ablacija tkiva. Opseg korištenja niske razine laserske svjetlosti odnosi se u pružanju primarne stomatološke zaštite. No, njegovo prihvaćanje u stomatološkoj praksi i dalje je slabo (13).



Slika 12. Terapija laserom (www.laser+karijes.com).

5.2. ORALNI ANTISEPTICI I UMJETNI ZASLAĐIVAČI

Oralni antiseptici kemijskim putem kontroliraju razinu bakterijske flore u usnoj šupljini. U oralne antiseptike ubrajamo klorheksidin, heksitidin, triklosan, preparati temeljeni na jodu i eterična ulja. Najzastupljeniji među njima je klorheksidin. Jako je baktericidno sredstvo sa širokom primjenom u usnoj šupljini te ga kao takvog koristimo za kontrolu plaka, redukciju broja kariogenih bakterija i sprječavanja demineralizacije cakline i cementa.

Ksilitol je umjetni šećer koji se koristi u prevenciji karijesa. Smanjuje prisutnost bakterija *Streptococcus Mutans* i *Lactobacillus spp.* u plaku i slini ometanjem proizvodnje energije potrebne za te bakterije. Time se smanjuje prijanjanje bakterija na zubnu površinu i potencijal proizvodnje kiseline (14).

Ovim navedenim antisepticima i umjetnim zaslađivačima mogu se stvoriti povoljni uvjeti nužni za remineralizaciju karijesnih lezija preparatima koji sadrže fluor ili kalcijev fosfat.

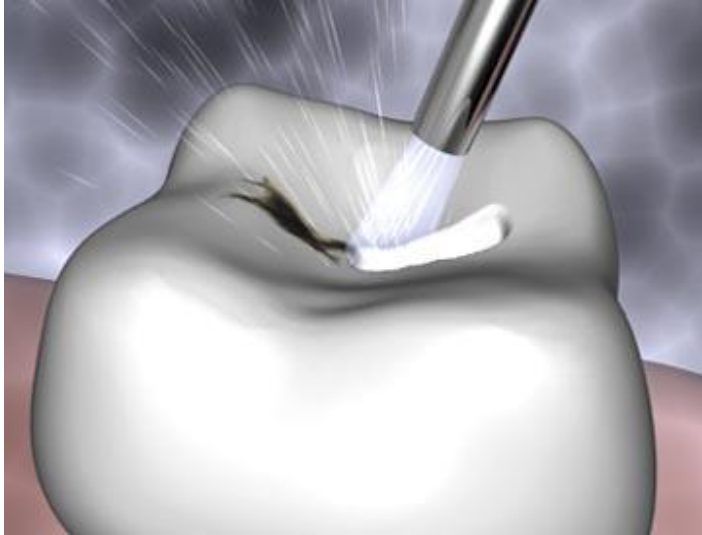
5.3. MINIMALNO INVAZIVNI POSTUPCI U LIJEČENJU KARIJESA

Moderni trendovi u stomatologiji zahtijevaju da se, uz preventivu, pokušaju maksimalno očuvati tvrde zubne strukture uz pomoć minimalno invazivnih tehnika preparacije. Cilj takve terapije je očuvanje prirodne strukture zuba i odgađanje kirurške intervencije što je dulje moguće, s naglaskom na procjenu rizika od karijesa, prevenciju, ranu dijagnozu karijesne lezije i remineralizacije neaktiviranih caklinskih i dentinskih lezija. U slučaju potrebe za kirurškom intervencijom u tvrde zubne strukture, prilikom odstranjenja bolesnog tkiva treba težiti maksimalnom očuvanju zdravog tkiva (15).

Postoji nekoliko različitih tehnika koje koristimo u konceptu minimalno invazivne ili zaštitne restorativne stomatologije, kao što slijedi dalje u tekstu.

5.3.1. ABRAZIJA ZRAKOM

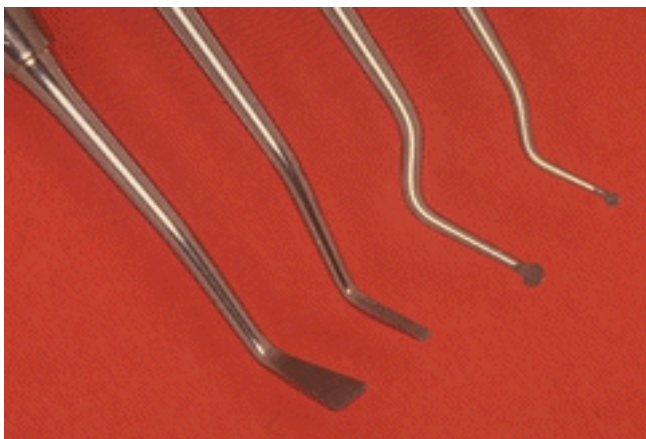
Koriste se mikroskopske abrazivne čestice pod visokim tlakom. Čestice koje se koriste su aluminijev oksid ili soda bikarbona. Abrazivnim česticama uslijed velike brzine dolazi do uklanjanja malenih čestica zubne strukture. Koristi se za odstranjivanje površinskog caklinskog defekta, čišćenja fisura i površine preparacija za ispun ili postavljanja pečata, površinske preparacije nastale abrazijom ili abfrakcijom, odstranjivanje i reparacija kompozita, staklenoionomernog cementa ili keramike, čišćenje i preparaciju strukture zuba za cementiranje ili bondiranje (16).



Slika 13. Abrazija zrakom ([www. air+abrasion+for+cavities.com](http://www.air+abrasion+for+cavities.com)).

5.3.2. KONCEPT ATRAUMATSKOG RESTORATIVNOG TRETMANA (ART tehnika)

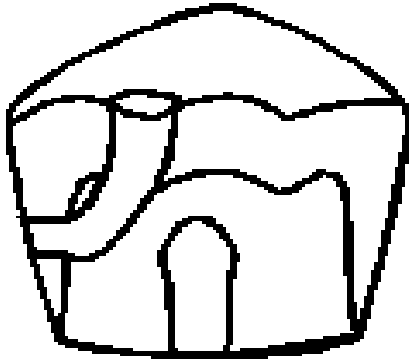
Koncept atraumatskog restorativnog tretmana jest program zamišljen za zbrinjavanje karijesa u afričkim zemljama prije 25 godina. Radilo se o programu za provođenje na mjestima gdje ne postoje uvjeti za klasično zbrinjavanje karijesnih lezija (npr. nedostatak električne energije za uporabu radne jedinice ili lampe za polimerizaciju). Terapija se svodi na odstranjenje karijesne mase ekskavatorom te nanošenje visokoviskoznog staklenoionomernog cementa u kavitet. Ova metoda je danas popularna i sve se više rabi jer je pogodna za rad s malom i nekooperabilnom djecom, pacijentima s posebnim potrebama, ali i kao privremena mjera pri privikavanju djeteta na stomatološke zahvate. Tretiraju se zubi različitih dubina karijesne lezije, ali ne oni koji imaju kroničnu upalnu pulpu (16).



Slika 14. Ekskavatori za uklanjanje karijesa ([www. art+tehnica+in+dentistry.com](http://www.art+tehnica+in+dentistry.com)).

5.3.3. KONCEPT TUNEL PREPARACIJE

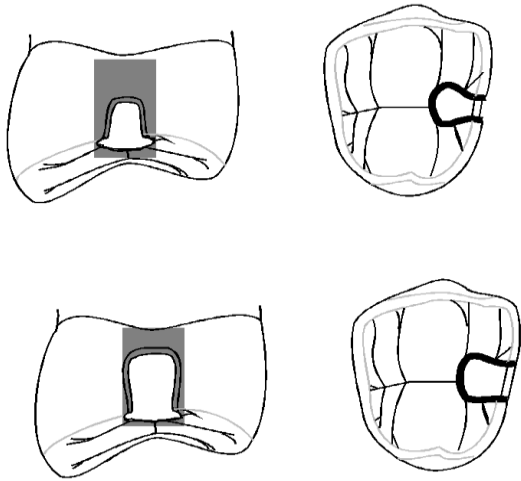
Ovaj koncept jest vrsta preparacije koja se koristi kako bi se što više očuvalo zdravo zubno tkivo na aproksimalnoj plohi zuba (17). Razlikujemo dvije vrste tunel preparacija: parcijalnu i totalnu. Parcijalna tunel preparacija primjenjuje se kada kaviteta nema, a totalna tunel preparacija kada je kavitacija prisutna u caklini. Prednost tunel preparacije jest osiguravanje ukupne čvrstoće zuba očuvanjem marginalnog grebena te smanjena opasnost od oštećenja aproksimalne površine susjednog zuba. Nedostatci tunel preparacije su jaka tehnička osjetljivost i ovisnost o operateru. Čest uzrok neuspjeha je i progresija karijesa ili nedovoljno odstranjenje mekog karijesnog tkiva zbog ograničene vidljivosti. Tunel preparacije uspješnije su na premolarima nego na molarima, što je posljedica ograničene vidljivosti prilikom preparacije molara.



Slika 15. Tunel preparacija (www.tunnel+preparation+in+dentistry.com).

5.3.4. KONCEPT PREPARACIJE MINI ORMARIĆA

Ovaj koncept koristi se kada je karijesna lezija toliko blizu marginalnog brida (manje od 1,5 mm) da se ne može napraviti tunel preparacija. Ova tehnika zamjenjuje konvencionalnu preparaciju II. razreda i manje odstranjuje zubno tkivo. Retencijski kavitet se ne kreira na okluzalnoj plohi. Preparacija mini ormarića kontraindicirana je kod pacijenata s visokom aktivnosti karijesa (16).



Slika 16. Koncept preparacije mini ormarić ([www. mini+box+preparation+in+dentistry.com](http://www.mini+box+preparation+in+dentistry.com)).

5.3.5. KONCEPT PREVENTIVNE SMOLASTE RESTAURACIJE

Ovom tehnikom izravno se, ili uz pomoć posebno konstruiranih mikro svrdala za otvaranje fisura, tretiraju mali jednopovršinski kaviteti, najčešće na okluzalnoj površini i bez potrebe za otvaranjem cijelog fisurnog sustava. Kompozitnom smolom zatvaraju se kaviteti koji nadomještaju izgubljeno tkivo i osiguravaju normalnu žvačnu funkciju i besprijekornu kontrolu plaka.

6. ZAKLJUČAK

Današnja preventivna terapija karijesa ukazuje nam da je potrebno spriječiti nastanak kavitacije kako bi se osigurala učinkovitija zaštita i sama prevencija bolesti. Prevencija se trebaa provoditi od najranije dobi, edukacijom roditelja i samog djeteta. Osnovne informacije i smjernice za očuvanje zdravih zubi trebaju se provoditi kroz vrtiće, škole, pedijatrijske ambulante. Djeca bi trebala stjecati trajne navike tijekom osnovne škole i kada je zdravstvena informacija pravodobno pružena. Imperativ je na prevenciji, odnosno sprječavanju nastanka i širenja karijesa kao bolesti, a u slučaju da se lezija ipak razvila, nastoji se na nju djelovati metodama koje će dovesti do njezina zaustavljanja i cijeljenja. Stoga možemo zaključiti da će stomatologija 21. stoljeća težiti minimalnim intervencijama kojima će se osigurati maksimalni učinak u očuvanju tvrdih zubnih tkiva, smanjiti neugoda i anksioznost kod djece te pojednostaviti liječenje. Time vođeni, moramo biti svjesni prevencije jer su usta ogledalo zdravlja te nema potpunog zdravlja bez oralnog zdravlja.

7. SAŽETAK

Cilj terapije u dječjoj dobi jest usporiti propadanje zubnog tkiva i održati postojeće zube u čeljusti što je duže moguće, kako bi se omogućio normalan rast i razvoj obje čeljusti. Karijes je infektivna bolest koju uzrokuju bakterije. Dolazi do demineralizacije kristala koji izgrađuju caklinu i dentin uslijed bakterijskog metabolizma gdje nastaju kiseli nusprodukti. Napretkom tehnologije i razvojem znanosti omogućilo se bolje razumijevanje etiologije te se promijenio i način terapije karijesa.

Dijagnosticiranje karijesa provodi se klasičnim i suvremenim metodama koje omogućuju dijagnozu lezije u njezinoj ranoj fazi, kada postoji inicijalna lezija bez formiranja kaviteta.

U neinvazivne metode ubrajamo preventivne postupke kao što su kontrola plaka, primjena klorheksidina, pečaćenje fisura, korištenje oralnih antiseptika i umjetnih zaslađivača. U remineralizacijske postupke liječenja početne karijesne lezije ubrajamo primjenu fluorida, amorfnih kalcijevih fosfata (ACP), kazein fosfopeptid- amorfnog kalcijevih fosfata (CPP-ACP), kalcijev-natrijevog fosfosilikatnog – bioaktivnog stakla, ozona i lasera. Ovim metodama ubrzava se i poboljšava remineralizacija te se samim time zaustavlja ili zacijeljuje lezija.

U slučaju da je došlo do kavitacije, lezija se mora kirurški tretirati i tada koristimo principe minimalno invazivne stomatologije. Štedi se zdravo tkivo, a uklanja samo bolesno, dok se defekt zatvara adhezivnim materijalima koji se vežu za tvrda zubna tkiva.

8. SUMMARY

Modern strategies to prevent dental caries in children.

The goal of the treatment in childhood is to slow the deterioration of a tooth structure, maintain the existing teeth in the jaw as long as possible, and to allow normal growth and the development of both jaws. Dental caries is an infectious disease caused by bacteria. There is a demineralization of crystals that make up the enamel and dentin due to bacterial metabolism which produce acid by-products. The advancement of technology and the development of science has led to a better understanding of the etiology, and has also changed the way of treatment of dental caries.

To diagnose caries we use both traditional and modern methods, which allow the diagnosis of lesion in its early stage, when there is an initial lesion without formed cavities.

The non-invasive methods include preventive procedures such as plaque control, the use of chlorhexidine, fissure sealing, oral antiseptics and artificial sweeteners. The remineralizing treatment of the initial caries lesions include the application of fluoride, amorphous calcium phosphate (ACP), casein phosphopeptide-amorphous calcium phosphate (CPP-ACP), calcium sodium phosphosilicate bioactive glass, ozone and laser treatment. This method accelerates and enhances remineralization and thus stops or heals lesions.

In the event that there is a cavity, lesions must be surgically treated by using the principles of minimally invasive dentistry. This way the healthy tissue is preserved and the diseased tissue is eliminated, while the defect is closed by adhesive materials bound to hard dental tissue.

9. LITERATURA

1. Šutalo J. i sur. Patologija i terapija tvrdih zubnih tkiva. Patološka slika karijesne lezije, Zagreb: Naklada Zadro; 1994; 181-211.
2. Šutalo J. i sur. Patologija i terapija tvrdih zubnih tkiva. Dijagnoza bolesti tvrdih zubnih tkiva, Zagreb: Naklada Zadro; 1994; 265-79.
3. Jurić H. Dječja dentalna medicina. Dijagnostika karijesa, Zagreb: Naklada Slap; 2015; 155-64.
4. Iain A. Pretty. Caries detection and diagnosis: Novel technologies. Dental Health Unit, 3A Skelton House, Lloyd Street North, Manchester Science Park 2006; 727-39
5. Strassler HE, Pitel ML. Using fiber – optic transillumination as a diagnostic aid in dental practice. Compend Contin Educ Dent. 2014; Feb; 35(2): 80-8.
6. www.stomatolozi.org
7. Šutalo J. i sur. Patologija i terapija tvrdih zubnih tkiva. Čimbenici zubnog kvara, Zagreb: Naklada Zadro; 1994; 129-55.
8. Jurić H. Dječja dentalna medicina. Terapija karijesa trajnih zuba (Interceptivni postupci), Zagreb: Naklada Slap; 2015; 187-95.
9. Šutalo J. i sur. Patologija i terapija tvrdih zubnih tkiva. Fizikalno kemijski procesi tijekom karijesne lezije, Zagreb: Naklada Zadro; 1994; 159-76.
10. Gupta R, Prakash V. CPP-ACP complex as a new adjunctive agent for remineralisation: a review. Oral Health Prev Dent. 2011; 9(2):151-65.
11. Pires PT, Ferreira JC, Oliveira SA, Silva MJ, Melo PR. Effect of ozone gas on the shear bond strength to enamel. J Appl Oral Sci. 2013; Mar-Apr; 21(2): 177-82.
12. Radionov D, Radionov B, Voloder M. Ozon – novo terapijsko sredstvo u stomatologiji. Medix. 2004; 54/55: 175-6.

13. Parker S. Low-level laser use in dentistry. *Br Dent J* 2007; Feb 10; 202(3): 131-38.
14. Nayak PA, Nayak UA, Khandelwal V. The effect of xylitol on dental caries and oral flora. *Clin Cosmet Investig Dent*. 2014; 6: 89-94.
15. Dukić W. Minimalno invazivna preparacija – moderan pristup terapije karijesa. *Medix*. 2005; 58: 146-48.
16. Jurić H. Dječja dentalna medicina. Terapija karijesa trajnih zuba (Restaurativni postupci), Zagreb: Naklada Slap; 2015; 196-207.
17. Strant GV, Tveit AB. Effectiveness of caries removal by the partial tunnel preparation method. *Skand J Dent Res* 1993; Oct; 101(5): 270-3.

10. ŽIVOTOPIS

Andrija Mijić rođen je 19.12.1990. godine u Zagrebu. Nakon završene osnovne škole »Josip Račić« u Zagrebu, upisuje Privatnu umjetničku gimnaziju u Zagrebu. Prvu godinu Stomatološkog fakulteta Sveučilišta u Zagrebu upisao je 2009. godine, a apsolvirao 2016. godine.