

# Termografska, profilometrijska i ultrastruktorna usporedba cijeljenja nakon laserskih, piezoelektričnih i klasičnih osteotomija

---

**Blašković, Marko**

**Doctoral thesis / Disertacija**

**2024**

*Degree Grantor / Ustanova koja je dodijelila akademski / stručni stupanj:* **University of Zagreb, School of Dental Medicine / Sveučilište u Zagrebu, Stomatološki fakultet**

*Permanent link / Trajna poveznica:* <https://um.nsk.hr/um:nbn:hr:127:730537>

*Rights / Prava:* [Attribution-NonCommercial 4.0 International](#)/[Imenovanje-Nekomercijalno 4.0 međunarodna](#)

*Download date / Datum preuzimanja:* **2024-12-23**



*Repository / Repozitorij:*

[University of Zagreb School of Dental Medicine Repository](#)





Sveučilište u Zagrebu

Stomatološki fakultet

Marko Blašković

**TERMOGRAFSKA, PROFILOMETRIJSKA  
I ULTRAŠTRUKTURNA USPOREDBA  
CIJELJENJA NAKON LASERSKIH,  
PIEZOELEKTRIČNIH I KLASIČNIH  
OSTEOTOMIJA**

DOKTORSKI RAD

Zagreb, 2023.



Sveučilište u Zagrebu

Stomatološki fakultet

Marko Blašković

**TERMOGRAFSKA, PROFILOMETRIJSKA  
I ULTRASTRUKTURNA USPOREDBA  
CIJELJENJA NAKON LASERSKIH,  
PIEZOELEKTRIČNIH I KLASIČNIH  
OSTEOTOMIJA**

DOKTORSKI RAD

Mentori:

izv. prof. dr. sc. Dragana Gabrić  
prof. dr. sc. Elizabeta Gjorgievska

Zagreb, 2023.





University of Zagreb

School of Dental Medicine

Marko Blašković

**TERMOGRAPHIC, PROFILOMETRIC  
AND ULTRASTRUCTURAL  
COMPARISON OF HEALING AFTER  
LASER, PIEZOELECTRIC AND BUR  
OSTEOTOMY**

DOCTORAL DISSERTATION

Supervisors:

Assoc. Prof. Dragana Gabrić, DMD, PhD

Prof. Elizabeta Gjorgievska, DMD, PhD

Zagreb, 2023

Rad je ostvaren u: Stomatološkom fakultetu Sveučilišta u Zagrebu

**Lektor hrvatskog jezika:** Martina Matijašević, prof.

**Lektor engleskog jezika:** Martina Matijašević, prof.

**Sastav Povjerenstva za ocjenu doktorskog rada:**

1. prof.dr.sc. Irina Filipović Zore
2. prof.dr.sc. Mato Sušić
3. prof.dr.sc. Tomislav Čabov
4. izv.prof.dr.sc Anja Baraba
5. doc.dr.sc. Krešimir Bašić

**Sastav Povjerenstva za obranu doktorskog rada:**

1. prof.dr.sc. Irina Filipović Zore
2. doc.dr.sc. Krešimir Bašić
3. doc.dr.sc. Marko Granić

**Datum obrane rada:** \_\_\_\_\_ (upisuje se naknadno rukom)

Rad sadrži: 127 stranica  
5 tablica  
31 slika  
1CD

Rad je vlastito autorsko djelo, koje je u potpunosti samostalno napisano uz naznaku izvora drugih autora i dokumenata korištenih u radu. Osim ako nije drukčije navedeno, sve ilustracije (tablice, slike i dr.) u radu izvorni su doprinos autora poslijediplomskog doktorskog rada. Autor je odgovoran za pribavljanje dopuštenja za korištenje ilustracija koje nisu njegov izvorni doprinos, kao i za sve eventualne posljedice koje mogu nastati zbog nedopuštenog preuzimanja ilustracija odnosno propusta u navođenju njihovog podrijetla.

## **Zahvala**

Veliko hvala mojoj mentorici, prof. Dragani Gabrić, što nikad nije prestala vjerovati u mene. Zahvaljujem se na silnoj energiji, trudu, entuzijazmu koji mi je posvetila za vrijeme pisanja ove disertacije.

Veliko hvala mojoj komentorici, prof. Elizabeti Gjorgievskoj na iskazanoj pomoći i trudu.

Veliko hvala prof. Irini Filipović Zore na strpljenju, trudu i poticaju.

Veliko hvala mom profesoru Tomislavu Čabovu na strpljenju i vjeri da će ovaj doktorat ugledati svijetlo dana.

Veliko hvala izv. prof. Željki Kačarević Perčić na pomoći oko histologije i interpretacije ultrastrukturnih analiza kosti.

Najveće hvala mojoj obitelji, Dorotei, Borni i Franu na ljubavi, strpljenju i toleranciji za svo slobodno vrijeme koje sam im ukrao kako bi mogao napisati ovu disertaciju.



## Sažetak

### TERMOGRAFSKA, PROFILOMETRIJSKA I ULTRASTRUKTURNA USPOREDBA CIJELJENJA LASERSKIH, PIEZOELEKTRIČNIH I KLASIČNIH OSTEOTOMIJA

Cilj istraživanja bio je termografski usporediti nove metode osteotomije, napravljene pomoću visokoenergetskog lasera u kontaktnom i beskontaktnom načinu rada i piezoelektričnog uređaja, s mehaničkim instrumentima za osteotomiju. Pomoću SEM i 3D SEM elektronske mikroskopije i laser profilometrije istražiti utjecaj vrste osteotomije na koštano cijeljenje. Istraživanje je provedeno na in vivo životinjskom modelu Wistar štakora. Životinje su bile nasumično podijeljene u četiri skupine po šest životinja prema planiranom vremenu žrtvovanja: prva je skupina bila žrtvovana neposredno nakon završetka osteotomije, druga nakon 7 dana, treća nakon 14 dana i četvrta nakon 21 dan od kirurškog zahvata. Na svakoj tibiji životinje bile su napravljene dvije osteotomije, ukupno četiri na obje tibije, uvijek s istim redoslijedom. Osteotomije su bile napravljene pomoću kirurškog svrdla, piezoelektričnog uređaja, Er:YAG lasera u kontaktnom i beskontaktnom načinu rada. Prilikom izvođenja svih osteotomija pomoću infracrvene termokamere zabilježena je promjena temperature. Izgled osteotomije neposredno nakon okončanja kirurškog zahvata i procjena dinamike cijeljenja analizirani su laser profilometrijom i SEM i 3D SEM tehnikom. Termografska analiza pokazala je da je prosječna vrijednost promjene temperature za skupinu laser u beskontaktnom načinu rada iznosila 53,27 °C, za laser u kontaktnom načinu rada 2,0 °C. Kod skupine piezoelektričnog uređaja i kirurškog svrdla nije došlo do porasta temperature za vrijeme osteotomije. SEM i 3D SEM analizom utvrđeno je najbrže cijeljenje u skupini piezoelektričnog uređaja, dok je ono bilo usporeno u skupini laserskog uređaja u kontaktnom i beskontaktnom načinu rada. Nakon 3 tjedna došlo je do izjednačenja dinamike cijeljenja. Lasersko profilometrijski utvrđena je razlika u brzini cijeljenja nakon prvog tjedna od kirurškog zahvata između skupine piezoelektričnog uređaja i skupine kontaktnog lasera, dinamika cijeljenja bila je ubrzana kod piezoelektrične skupine.

Zabilježeni porast temperature u skupini beskontaktnog laserskog uređaja koji je bio iznad granice termičkog oštećenja nije uzrokovao trajne i ireverzibilne posljedice na koštano cijeljenje. Nakon početnog usporednog ciljanja opaženog unutar skupina laserskog uređaja, došlo je do izjednačenja u dinamici cijeljenja nakon 3 tjedna od osteotomije unutar sve četiri skupine.

Ključne riječi: kirurško svrdlo, piezoelektrični uređaj, visokoenergetski Er:YAG laser, osteotomija, termička nekroza kosti, termografija, koštano cijeljenje

## Summary

### **TERMOGRAPHIC, PROFILOMETRIC AND ULTRASTRUCTURAL COMPARISON OF HEALING AFTER LASER, PIEZOELECTRIC AND BUR OSTEOTOMY**

**Aim:** The aim was to termographically compare new methods of osteotomy, performed with the piezosurgical device and high-energy laser in contact and non-contact mode, with mechanical osteotomy instruments. The influence of different types of osteotomy tool on bone healing was assessed with SEM and 3D SEM and the laser profilometry analysis.

**Materials and methods:** The research was conducted on the in vitro animal model on Wistar rats. The animals were randomly divided into four groups, each group consisting of six animals, according to the time when animals were sacrificed: the first group was sacrificed immediately after the surgery, the second group after one week, the third group after two weeks and the fourth group three weeks after the surgery. After general anaesthesia application by an intraperitoneal injection, the animals were placed in dorsal decubitus position and hair removal and disinfection of the surgical site were performed. The tibial bone was exposed by gentle reflection of the dermo-periosteal flap. The osteotomies were always performed in the same sequence: the right distal part of the tibia with by a contact Er:YAG laser, the right proximal part by the piezosurgery unit, the left proximal part by surgical drill and left distal part digitally controlled non-contact Er:YAG laser. The osteotomies were 5 mm apart from each other, approximately 2 mm deep with a diameter ranging between 1.0-2.0 mm. All osteotomies were performed with copious irrigation. For each osteotomy, the base temperature and maximum temperature were recorded using an infrared thermographic camera and the mean temperature was calculated. The appearance of the osteotomy site and the dynamics of bone healing were assessed with the SEM and 3D-SEM analysis for each group, immediately after the osteotomy procedure and after the first, second and third week. The remnants of the soft tissue were detached from the bone samples collected from the sacrificed animals and prepared for SEM analysis. The 3D stereo-photographs were created by taking two stereo-pair photographs under different angles, with a separation of 7°, one for each eye. A red filter and photography with -3.5° was used for the left eye, and a green filter and a photography with +3.5° for the right eye. Laser profilometry was used to measure the defect volume immediately after the osteotomy procedure, and after the first, second and third week. The samples were prepared by being dried with compressed air and sprayed with a thin layer of a white powder to decrease the

measurement noise and accompanying artifacts. The rate of bone healing was analyzed by measuring the volume reduction rate during the time points.

**Results:** There was a significant difference in temperature change between all the techniques. A t-test for paired samples was used to determine techniques that differed from each other. Multiple comparison showed a difference among all the techniques, except between piezosurgery and surgical drill. The largest temperature change of 53.3° C was detected for the non-contact laser, followed by 2.0° C for the laser contact group. No temperature change was detected for the piezosurgery while a negative temperature change was detected for the surgical drill. Mean maximum temperature ( $T_{max}$ ) was  $29.9 \pm 0.5$  °C ( $\Delta T = 1.9 \pm 0.3$  °C) for contact Er:YAG laser,  $79.1 \pm 4.6$  °C ( $\Delta T = 49.1 \pm 4.4$  °C) for non-contact Er:YAG laser,  $29.1 \pm 0.2$  °C ( $\Delta T = -0.2 \pm 0.3$  °C) for piezosurgery and  $27.3 \pm 0.4$  °C ( $\Delta T = -0.9 \pm 0.4$  °C) for surgical drill.

SEM and 3D SEM analysis in the surgical drill group determined the presence of a blood clot immediately after the surgical procedure. Furthermore, the presence of bone debris was also evident on the cavity walls. During the first week bone formation was evident at the bottom of the defect, while during the second week the newly formed bone completely fulfilled the osteotomy defect. After the third week the bone formation extended beyond the perimeter of the original defect. Similar healing pattern was detected in the piezoelectric group: immediately after the osteotomy a blood clot was present, which was substituted by new bone completely filling the defect by the end of the third week. The osteotomies prepared with contact mode Er:YAG laser and non-contact mode exhibited similar healing pattern. Immediate after the surgical procedure, displayed a bone defect filled with a retracted blood clot and clean cavity walls deprived of bone debris accumulation. A delay in the bone healing process was observed during the initial stages of bone healing. After the third week complete fill of the defect by newly formed bone was present. A visible rim around the circumference of the defect was present. The rim was more pronounced in the laser non-contact group. The rim is likely to have been created as a consequence of thermal injury during laser irradiation of the bone. The laser profilometry analysis determined a difference in the healing dynamics after the first week, between the piezoelectric and contact laser group. In the later time intervals, there was no difference in the healing dynamics.

**Conclusion:** During the non-contact laser ablation of the bone high temperature elevation were recorded. The amount of the recorded temperature elevation was above the threshold values for the heat induced bone tissue injury. Despite the initial delay in the dynamics of bone healing

observed in both laser groups, after the third week, the amount of bone formation and restitution rate of the defects were similar in all of the tested groups.

Key words: animal models, piezoelectric surgery, Er:YAG laser, osteotomy, thermography, bone healing

## SADRŽAJ

<b>1. UVOD</b> .....	1
1.1. Koštano tkivo.....	2
1.1.1. Definicija osteotomije.....	3
1.1.2. Svojstva idealnih instrumenata za osteotomiju.....	3
1.1.3. Cijeljenje kosti nakon osteotomije.....	4
1.1.4. Razlike u koštanom cijeljenju nakon osteotomije i frakture.....	5
1.2. Termička nekroza kosti .....	6
1.2.1. Procjena koštanog oštećenja izazvanog povišenom temperaturom.....	7
1.2.2. Granična vrijednost porasta temperature koja uzrokuje termičku nekrozu kosti.....	7
1.2.3. Termičko oštećenje kosti i oseintegracija.....	9
1.2.4. Kliničke posljedice termičke nekroze kosti.....	10
1.2.5. Mjerenje porasta temperature za vrijeme osteotomije.....	11
1.3. Instrumenti za izvođenje osteotomije.....	12
1.3.1. Mehanički ili ručni instrumenti.....	13
1.3.1.2. Ultrastrukturalna analiza stijenki osteotomije nakon upotrebe kirurškog svrdla.....	13
1.3.1.3. Uloga koštanog debrisa nakon osteotomije u cijeljenju kosti.....	14
1.3.1.4. Nedostaci mehaničkih instrumenata za osteotomiju .....	15
1.3.1.5. Faktori koji utječu na porast temperature prilikom osteotomije s mehaničkim instrumentima.....	15
1.3.1.6. Utjecaj brzine bušenja i aksijalnog pritiska na povećanje temperature.....	16
1.3.1.7. Utjecaj irigacije na smanjenje temperature.....	17
1.3.1.8. Utjecaj trošenja svrdla na povećanje temperature.....	18
1.4. Piezoelektrični uređaj.....	18
1.4.1. Povijesni razvoj i upotreba UZ u medicini i stomatologiji.....	19
1.4.2. Piezoelektrični uređaj za osteotomiju u oralnoj kirurgiji.....	19

1.4.3. Prednosti i nedostaci upotrebe piezoelektričnog uređaja.....	20
1.4.3.1. Prednosti irigacije pri korištenju piezoelektričnog uređaja - efekt kavitacije.....	21
1.4.4. Ultrastrukturalna analiza stijenki osteotomije nakon upotrebe piezoelektričnog uređaja.....	21
1.4.5. Utjecaj osteotomije piezoelektričnog aparata na vitalitet kosti.....	22
1.4.6. Cijeljenje kosti nakon piezoelektričnog aparata.....	23
1.4.7. Čimbenici koji utječu na porast temperature prilikom osteotomije piezoelektričnim uređajem.....	24
1.4.8. Istraživanja porasta temperature prilikom osteotomije piezoelektričnim uređajem.....	25
1.5 Laserski uređaj .....	25
1.5.1. Razvoj infracrvenih visokoenergetskih lasera za ablaciju mineraliziranog tkiva.....	26
1.5.2. Prednosti i mane osteotomije s infracrvenim visokoenergetskim laserima.....	26
1.5.3. Mehanizam djelovanja lasera na tkivo.....	27
1.5.4. Mehanizam ablacije kosti Er:YAG lasera .....	28
1.5.5. Mehanizam nastanka termičkog oštećenja pri osteotomiji s Er:YAG laserom.....	28
1.5.6. Ultrastrukturalna analiza stijenki osteotomije nakon upotrebe Er:YAG lasera.....	29
1.5.7. Zarastanje koštanog defekta nakon osteotomije s Er:YAG laserom.....	30
<b>2. CILJEVI I HIPOTEZE.....</b>	<b>32</b>
2.1. Cilj istraživanja:.....	33
2.3. Hipoteze istraživanja:.....	33
<b>3. MATERIJALI I POSTUPCI.....</b>	<b>34</b>
3.1 Uzorci.....	35
3.2 Termografska analiza.....	42
3.3 Priprema uzorka za skenirajuću elektronsku mikroskopiju (SEM) i trodimenzionalnu skenirajuću elektronsku mikroskopiju (3DSEM).....	44

3.4 Priprema uzorka za lasersku profilometriju.....	45
<b>4. REZULTATI.....</b>	<b>47</b>
4.1 Rezultati termografske analize.....	48
4.2 Rezultati skenirajuće elektronske mikroskopije (SEM) i trodimenzionalne skenirajuće elektronske mikroskopije (3D-SEM).....	56
4.3 Rezultati laserske profilometrije.....	63
<b>5. RASPRAVA.....</b>	<b>67</b>
<b>6. ZAKLJUČAK.....</b>	<b>101</b>
<b>7. LITERATURA.....</b>	<b>104</b>
<b>8. ŽIVOTOPIS.....</b>	<b>120</b>

## Popis skraćenica

PDGF trombocitni faktor rasta (engl. *platelet derived growth factor*)

TGF- $\beta$ 1 transformirajući faktor rasta  $\beta$ 1 (engl. *transforming growth factor  $\beta$ 1*)

VEGF vaskularni endotelni faktor rasta (engl. *vascular endothelial growth factor*)

PGE1 prostaglandin E1 (engl. *Prostaglandin E1*)

PGE2 prostaglandin E2 (engl. *Prostaglandin 2*)

TNK termička nekroza kosti

BIC kontakt kosti i površine implantata (engl. *Bone-to-implant contact*)

rpm okretaji po minuti (engl. *Revolution per minute*)

MI mehanički instrumenti

PU piezoelektrični uređaj

L laser

SEM Skenirajući elektronski mikroskop (engl. *Scanning electron microscope*)

UZ Ultrazvuk

BMP- Koštani morfogenetski protein (engl. *Bone morphogenetic protein*)

TGF- $\beta$ 2 Transformirajući faktor rasta  $\beta$ 2 (engl. *Transforming growth factor  $\beta$ 2*)

Nd:YAG neodimij: itrij-aluminij-garnet (engl. Neodymium-doped yttrium aluminium aggregate)

Er:YAG erbij: itrij-aluminij-garnet (engl. Erbium-doped aluminium garnet)

CO<sub>2</sub> ugljikov dioksid

Er,Cr:YSGG erbij-krom: itrij-skandij-galij-garnet (engl. erbium, chromium yttrium scandium gallium garnet)

FDA Američka regulatorna agencija za hranu i lijekove (engl. *Food and Drug Administration*)

TEM transmisijski elektronski mikroskop (engl. *transmission electron microscopy*)

SEM-DEX pretraženi elektronski mikroskop energodisperzivni detektor rendgenskih zraka (engl. *scanning electron microscope dispersive X-ray spectroscopy*)

ESEM Pretražena elektronska mikroskopija u uvjetima okoliša (engl. *Environmental scanning electron microscope*)

VSP – promjenjivi pravokutni puls (engl. *variable square pulse*)

QSP - kvantni pravokutni puls (engl. *quantum square pulse*)



## **1. UVOD**

## 1.1 Koštano tkivo

Kost je specijalizirano mineralizirano vezivno tkivo. Zajedno s hrskavicom, kost čini sastavni dio koštanog sustava. Koštano tkivo čini 15 % tjelesne mase i najveći je organ u ljudskom tijelu (1, 2). Makroskopski, kost je građena iz dva sloja. Vanjski dio kosti čini kortikalni sloj koji je građen od gustog koštanog tkiva s porozitetom od 3 - 5 %. Na kortikalni sloj otpada 80 % koštane mase i zaslužan je za fizičku potporu i strukturni integritet. Unutrašnjost kosti je građena iz spongioznog sloja u obliku koštanih gredica različitih dimenzija između kojih se nalazi koštana srž. Spongiozni sloj čini 20 % koštane mase i ima visoki stupanj poroziteta od 80 - 90 % (1, 3).

Nekoliko različitih stanica prisutno je u koštanom tkivu. Osteociti su najbrojnije stanice i zaslužne su za regulaciju aktivnosti osteoblasta i osteoklasta. Osteoblasti su zaslužni za stvaranje i mineralizaciju koštanog matriksa, a osteoklasti za njegovu razgradnju (4). Pluripotentne mezenhimatske matične stanice locirane su u području periosta, endoosta, sinovijalne membrane, perihondrija i krvi. Zaslužne su za nastanak osteoblasta, dok se osteociti diferenciraju iz osteoblasta koji ostaju uklopljeni u koštani matriks prilikom njegovog stvaranja. Osteoklasti potječu iz stanica monocitno-makrofagne linije (5).

Međustanična tvar koštanog sustava građena je od 65 % organskog i 35 % anorganskog dijela. Potonji je zaslužan za tvrdoću koštanog tkiva (5 – 7). Oko 95 % anorganskog dijela kosti čini mineral kalcijev fosfat u obliku hidroksiapatita. Kolagen tipa I čini 90 % organskog dijela kosti, dok ostatak otpada na proteokligane, glikoproteine, elastin, mikrofibrilarne proteine i različite signalne molekule. Kolegan tipa I zaslužan je za elastična svojstva kosti i doprinosi njenoj čvrstoći (5, 8).

Koštani sustav ima iduće funkcije:

- 1) mehanička potpora tijela
- 2) potpora i zaštita unutarnjih organa
- 3) hematopoetska funkcija koštane srži
- 4) skladištenje i regulacija razine kalcija i fosfata
- 5) potpora zuba (9)

Koštano tkivo ima visoki regenerativni potencijal. U slučaju frakture ili lokalnog defekta nekritične veličine, koštano tkivo može zacijeliti regeneracijom tkiva, tj. stvaranjem tkiva funkcijskih i strukturnih svojstava istovjetnih izvornom tkivu. U tom slučaju ne dolazi do stvaranja ožiljkastog tkiva (10).

### **1.1.1. Definicija osteotomije**

Osteotomija i osteoektomija kirurški su zahvati pri kojima se reže ili uklanja kost. Ovaj je zahvat sastavni dio ortopedije, neurokirurgije, maksilofacijalne, oralne kirurgije i parodontologije. U oralnoj kirurgiji ovi se zahvati koriste prilikom izvođenja većine kirurških postupaka: apikotomije, cistektomije, alveotomije, koritkotomije, ugradnje implantata i kod većine tehnika regeneracije kosti. Izbor instrumenata i tehnika za izvođenje osteotomije/osteoektomije ima utjecaj na niz čimbenika povezanih sa zahvatom: mogućnosti nastanka komplikacija za vrijeme izvođenja zahvata, brzine zahvata i dužine opravka nakon zahvata (11 – 14).

Iako je osteotomija zahvat koji se često upotrebljava, nema konsenzusa oko idealne metode za njezino izvođenje. Općenite smjernice pri izvođenju nalažu očuvanje integriteta i vitaliteta koštanog tkiva duž stijenka osteotomije i vitaliteta mekog tkiva u neposrednoj blizini koštanog defekta (15).

Pri izvođenju osteotomije trebalo bi minimalizirati termičko ili mehaničko oštećenje, a površina stijenki kaviteta trebala bi omogućiti i potaknuti adheziju stanica i odlaganje koštanog matriksa (16, 17).

### **1.1.2. Svojstva idealnih instrumenata za osteotomiju**

Idealni instrument za osteotomiju trebao bi ispuniti navedene zahtjeve:

- 1) Izostanak gubitka koštanog tkiva prilikom izvođenja osteotomije i/ili njegova disperzija unutar operativnog područja
- 2) Izostanak oštećenja koštanog tkiva prilikom izvođenja osteotomije (termičko oštećenje)
- 3) Izostanak usporenog ili onemogućenog regenerativnog procesa kosti nakon izvođenja osteotomije

- 4) Izostanak oštećenja okolnog tkiva prilikom izvođenja osteotomije
- 5) Izostanak neželjenih bioloških učinaka
- 6) Omogućiti zadovoljavajuću brzinu izvođenja osteotomije kako bi se smanjilo vrijeme trajanja zahvata i anestezije
- 7) Omogućiti minimalni napor prilikom izvođenja osteotomije koji omogućava operateru bolju kontrolu nad instrumentom
- 8) Omogućiti izvođenje osteotomije u različitim prostornim ravninama
- 9) Instrument mora biti lagan, jednostavan za rukovanje i upotrebu, napravljen od materijala koji podnose višestruke sterilizacije (18).

### **1.1.3. Cijeljenje kosti nakon osteotomije**

Cijeljenje koštanog defekta započinje s upalnom fazom neposredno nakon koštanog oštećenja i traje idućih 2 do 3 tjedna. Oštećenje kosti rezultira prekidom kontinuiteta krvnih žila. Iz oštećenih krvnih žila izlazi krv koja se grušta i stvara krvni ugrušak. Ugrušak je infiltriran s različitim upalnim stanicama: granulocitima, makrofazima, limfocitima i mastoidnim stanicama (19, 20). Trombociti i mastoidne stanice oslobađaju različite citokine (PDGF, TGF- $\beta$ 1, VEGF, PGE1 i PGE2) zaslužne za poticanje neoangiogeneze i stvaranje granulacijskog tkiva koje zamjenjuje krvni ugrušak, a granulociti, makrofazi i limfociti uništavaju bakterije. Posljednje dvije vrste stanice izlučuju angiogene i stanične faktore rasta. Osteoklasti uklanjaju nekrotičnu kost iz područja koštanog defekta (8, 18, 19, 21 – 23).

Druga faza cijeljenja može se podijeliti na dvije potkategorije: fazu tvrdog i mekog kalusa. Za vrijeme faze mekog kalusa dolazi do ispunjavanja defekta s fibroznim tkivom podrijetla iz endoosta, periosta i okolnog mekog tkiva. Osteoprogenitorne stanice započinju migrirati unutar fibroznog tkiva (19, 20, 24). U fazi tvrdog kalusa stvara se mineralni matriks kojeg stvaraju osteoprogenitorne stanice podrijetla endoosta ili periosta. Njena progresija ovisi o kvaliteti vaskularizacije. Ako postoji adekvatna opskrba krvlju dolazi do diferencijacije osteoblasta i posljedičnog odlaganja koštanog matriksa procesom intramembranozne osifikacije. U slučaju smanjene vaskularizacije postoji niska razina kisika. Ovi uvjeti stimuliraju enhondralnu

osifikaciju. Tada unutar vezivnog matriksa prvo nastaje hrskavično tkivo koje se u naknadnim fazama zamijeni s koštanim tkivom (18, 19).

Nakon što se uspostavi mehanički integritet koštanog defekta, započinje faza remodelacije prilikom koje se uspostavlja prijašnji izvorni oblik kosti. Za vrijeme remodelacije hrskavica se prvo zamjenjuje s primarnom kosti (engl. woven bone), a nakon toga s lamelarnom kosti. Kod intramembranozne osifikacije ne dolazi do stvaranja hrskavice, nego direktno nastaje primarna kost. Proces remodelacije je spor i prema nekim istraživanjima kod ljudi može potrajati 6 do 9 godina nakon frakture. Mehaničko opterećenje kosti utječe na pregradnju kosti unutar kalusa (8, 18 – 20, 25).

#### **1.1.4. Razlike u koštanom cijeljenju nakon osteotomije i frakture**

Većina spoznaja s kojima se danas raspolaže oko cijeljenja koštanog tkiva i njegovog visokog regenerativnog potencijala proizlazi iz proučavanja cijeljenja koštanih fraktura. Prilikom interpretacije rezultata cijeljenja nakon osteotomije, valja imati na umu da postoje razlike u cijeljenju koštanog tkiva nakon frakture i osteotomije (26).

Za razliku od frakture, područje osteotomije je stabilno sa znatno manjim distorzijskim naprezanjem i hidrostatskim tlakom. Takav mikro okoliš pogoduje diferencijaciji osteoprogenitornih stanica u osteoblaste (26, 27).

Prilikom preparacije kosti nastaje zona smrti osteocita, duž stijenki kaviteta, koja potiče nastanak resorpcije kosti nakon koje slijedi odlaganje nove kosti. Zbog prekida opskrbe krvlju, fraktura također dovodi do zone smrti osteocita u neposrednoj blizini frakturne linije. Širina avitalne zone je veća kod frakture u usporedbi s osteotomijom (26, 28, 29).

Većina životinjskih modela na kojima je proučavano cijeljenje frakture odnosilo se na duge kosti. Karniofacijalne kosti imaju različiti omjer koritikalnog i spongioznog dijela kosti u odnosu na duge kosti, što utječe na brzinu cijeljenja. Kosti s većim omjerom spongioze sadrže veći broj osteoprogenitornih stanica (26).

## 1.2 Termička nekroza kosti

Nekroza kosti uzrokovana je privremenim ili trajnim prekidom opskrbe krvlju koštanoga tkiva što rezultira gubitkom vitaliteta kosti. Prema uzroku, nekroza kosti može se podijeliti na dvije skupine: traumatsku nekrozu i ne-traumatsku nekrozu kosti. Prva nastaje kao posljedica ozljede, dok ne-traumatska nekroza kosti nastaje zbog upotrebe određenih lijekova, poremećaja zgrušavanja krvi i neprimjerene upotrebe alkohola. Termička se nekroza ubraja u traumatske nekroze kosti (30). Danas se smatra da je termička trauma jedan od vodećih uzroka osteonekroze nakon kirurškog zahvata na kosti (31).

Termičku nekrozu kosti (TNK ) prvi je opisao Brock 1925. godine proučavajući smanjeni vitalitet kosti uzrokovan trenjem prilikom ortopedskog zahvata. Gubitak vitaliteta kosti pripisao je infekciji i koroziji, a manjim dijelom termičkom oštećenju (32). Andreson i Finlayson su 1943. godine upotrijebili termin aseptička nekroza kako bi opisali oštećenje lokalne kosti prilikom ugradnje ortopedskog čavla (32,33).

Povišena temperatura tijekom osteotomije dovodi do oštećenja koštanog tkiva koje može usporiti ili zaustaviti cijeljenje kosti (34). Razina oštećenja ovisi o kumulativnom iznosu dva parametra: iznosu porasta temperature i vremenu trajanja porasta temperature (35).

Porast temperature prilikom osteotomije pripisuje se nastanku trenja između svrdla i površine kosti (36). Zbog loše termičke provodljivosti koštanog tkiva povišena se temperatura ne raspršuje i ne odvodi u okolno tkivo, već se nakuplja i raste u području stijenke osteotomije i njihovoj neposrednoj blizini (30).

Porast temperature može nastati i kao posljedica nepotpune apsorpcije energije lasera unutar molekula vode ili kristala hidrosilapatita prilikom osteotomije s infracrvenim visokoenergetskim laserima (37 – 39).

Ovisno o stupnju termičkog oštećenja, može doći do odumiranja koštanih stanica putem nekroze ili apoptoze. Nekroza stanice je trenutna reakcija koja nastupa unutar nekoliko minuta od inzulta stanice. Očituje se oteklinom stanice, gubitkom integriteta membrane i posljedičnom aktivacijom upalnog odgovora. Apoptoza je reguliran i koordiniran proces smrti stanice. Započinje nekoliko sati nakon staničnog inzulta i rezultira sistematskom strukturnom i funkcijskom razgradnjom komponenata stanice, koji se razgrađuju unutar vezikula i fagocitiraju. Apoptoza ne uzrokuje aktivaciju upalnog procesa (16).

### **1.2.1. Procjena koštanog oštećenja izazvanog povišenom temperaturom**

Histološka analiza je zlatni standard istraživanja termičkog oštećenja koštanog tkiva. Histomorfološki, razina oštećenja kosti procjenjuje se temeljem izgleda osteocita unutar koštanih lakuna. Gubitak vitaliteta kosti interpretira se kao prisustvo praznih osteocitnih lakuna, tj. lakuna bez prisustva osteocitnih stanica (19, 40, 41). Glavni nedostatak ove metode proizlazi iz toga što je to indirektna metoda. Stanični elementi mogu biti prisutni unutar osteocitnih lakuna određeno vrijeme nakon smrti koštanog tkiva (42). Imunohistokemijska metoda omogućuje identifikaciju određenih molekula unutar stanica koje su karakteristične za pojedine patološke i fiziološke procese koji se zbivaju u tkivu. Na taj način stječe se precizan uvid u specifične patološke procese unutar kosti, kao i pouzdaniju procjenu vitaliteta kosti (42 – 44). Histološka i imunohistokemijska analiza omogućuju uvid u stanje koštanog tkiva u određenom vremenskom periodu. Za razliku od toga, intravitalna mikroskopija pruža uvid u dinamiku fizioloških i patoloških procesa unutar tkiva tokom određenog vremenskog intervala. Isti uzorak živog tkiva moguće je pratiti tokom različitih vremenskih intervala za vrijeme trajanja istraživanja i tako steći uvid u različite faze bioloških procesa u fiziološkim uvjetima, koji se odvijaju unutar istog uzorka iste eksperimentalne životinje (42, 45, 46).

### **1.2.2. Granična vrijednost porasta temperature koja uzrokuje termičku nekrozu kosti**

Iznos porasta temperature, pri kojoj dolazi do termičke nekroze kosti (TNK) kod čovjeka, nije precizno utvrđen (32). Većina autora smatra 47 °C u trajanju od 1 minute graničnom vrijednosti nakon koje nastupa TNK (19, 30 – 32). Tu vrijednost prvi su predložili Eriksson i Albrektsson u istraživanju provedenom na zečevima 1983. (34) Eriksson i Albrektsson dokumentirali su promjene unutar koštanog tkiva metodom vitalne mikroskopije. Pri porastu temperature na 40 do 41 °C zamijetili su hiperemiju i vazodilatacije venula i arteriola. Prestanak ili promjene smjera protoka krvi unutar dijela manjih krvnih žila zastao je pri porastu temperature na 50 °C, dok je protok kroz veće krvne žile još uvijek bio održan. Nakon 4 do 5 dana od termičkog oštećenja došlo je do obnove mikrocirkulacije, a nakon 40 do 50 dana mikrovaskularizacija poprima prvobitni izgled bez vidljivih rezidualnih oštećenja (34). Sveitt je primijetio povećanu propusnost krvnih žila pri temperaturi 41 do 45 °C, a prestanak krvotoka pri nešto nižim temperaturama u odnosu na Erikssona i Albrektssona, pri vrijednosti od 47 do 48 °C (47, 48).

Neposredno nakon zagrijavanja kosti na 50 °C kroz 1 minutu ili 47 °C kroz 5 minuta, nisu zamijećene vidljive promjene koštanog tkiva. Prve su promjene nastale nakon 20 dana od termičkog oštećenja: obrisi trabekula postali su slabije ograničeni, difuznog izgleda, površina kosti postala je nahrapavljena i valovita. Nakon 30 do 40 dana od termičkog inzulta došlo je do resorpcije 30 – 40 % prvobitnog koštanog tkiva. Resorpcija kosti uvijek je bila praćena povećanjem broja masnih stanica, što je rezultiralo njihovim porastom od 150 – 200 % nakon 40 dana. Masne stranice zamijenile su i nastanile dijelove resorbiranog koštanog tkiva. Do kraja perioda opservacije, 90 dana od termičkog inzulta, nije došlo do oporavka koštanog tkiva, dok je broj masnih stanica ostao povećan. Kod porasta temperature na 47 °C tijekom 1 minute, koštane promjene bile su slabijeg intenziteta i ograničene na 40 % životinja. Resorpcija kosti kod životinja kod kojih su bile vidljive promjene, iznosila je svega 10 % opservirane površine i nije bila praćena umnažanjem i urastanjem masnih stanica. Kod preostalih životinja razina resorpcije odgovarala je normalnoj razini remodelacije kosti. Stoga su autori zaključili da je vrijednost porasta temperature od 47 °C i 1 minute granična vrijednost nakon koje nastaje ireverzibilno oštećenje kosti (34).

Zagrijavanje kosti iznad 60 °C dovodi do trajnog prekida krvotoka i nekroze koštanog tkiva, bez znakova oporavka ni 100 dana nakon opservacije (34).

U svom istraživanju Yoshida i suradnici nisu potvrdili prethodno navedene rezultate. Naime, oni nisu zamijetili ireverzibilne promjene nakon zagrijavanja kosti na 48 °C tijekom 15 minuta. Početno vidljivo oštećenje kosti u obliku praznih osteocitnih lakuna, bilo je proporcionalno termičkom oštećenju. Iako inicijalno usporena, remodelacija kosti bila je uspostavljena nakon 5 tjedana (43).

Ludski je pri temperaturi od 50 °C opazio ireverzibilne promjene enzima unutar kortikalne kosti, a daljnjim porastom temperature unutar koštanog tkiva iznad 70 °C došlo je do trenutne smrti koštanih stanica (49). Roullier je postavio granicu termičkog oštećenja kosti na 55 °C tijekom 3 min (50).

Razlog postojanja različitih rezultata graničnih vrijednosti TNK opisanih u literaturi posljedica su značajne heterogenosti u metodologiji različitih istraživanja. Istraživanja su bila izvedena na različitim životinjskim modelima (štakori, zečevi, emui, ovce, psi, majmuni), a rijetko na ljudima, na različitim kostima navedenih životinja (mandibula, femur, tibia, kalvarija, maksila i crista illiaca), a porast temperature mjerio se različitim instrumentima (termografija i termopari) (51).



Porast temperature različito djeluje na kortikalnu i spongioznu kost (52 – 57). Gustoća kosti, tj. omjer između kortikalnog i spongioznog dijela kosti varira između različitih životinjskih vrsta (58, 59), između ljudi, između različitih kosti unutar koštanog sustava i između različitih regija pojedine kosti (55, 56). Dodatno, svaka životinjska vrsta ima individualni metabolizam kosti koji se može razlikovati od ljudskog i utjecati na razvoj temperature i cijeljenje osteotomije (49 – 51, 58).

Drugi potencijalni razlog heterogenosti među objavljenim istraživanjima brojni su faktori koji utječu na povećanje temperature za vrijeme osteotomije kao što su irigacija, temperatura irigacijske tekućine, vrsta irigacije, dužina trajanja osteotomije, dubina osteotomije, aksijalni pritisak na svrdlo, brzina okretaja svrdla, tehnika preparacije kosti, dizajn svrdla, materijal od kojeg je izgrađeno, promjer svrdla, i stupanj potrošenosti svrdla (55 – 57, 60).

### **1.2.3. Termičko oštećenje kosti i oseointegracija**

Preparacija ležišta implantata ključni je korak o kojem ovisi ishod cijeljenja kosti uz površinu implantata i posljedični nastanak oseointegracije (61). Termalno oštećenje kosti prilikom preparacije ležišta implantata povezano je s ranim neuspjehom implantata (31). Prilikom osteotomije kortikalne humane kosti svrdlima izmjerene su temperature i od 89 °C, koje su daleko iznad granične vrijednosti za termičko oštećenje kosti (58). Utjecaj termičkog oštećenja na oseointegraciju dentalnih implantata prvi su opisali Trisi i suradnici u in vivo životinjskom modelu (53). Ishod i razina termičke traume ovisio je o histološkoj građi kosti unutar koje je bilo preparirano ležište implantata. U prvom istraživanju ležište implantata bilo je preparirano u kortikalnoj kosti. Nakon 2 mjeseca cijeljenja nije bilo statističke razlike u iznosu kontakta implantata i kosti (engl. BIC, bone to implant contact) između skupine u kojoj je zagrijavanje ležišta implantata bilo 50 °C 1 minutu i 60 °C 1 minutu. Također, statistička razlika nije uočena pri usporedbi navedenih skupina i kontrolne skupine kod koje ležište za implantate nije bilo podvrgnuto termičkoj traumi. U skupini koja je zagrijavana na 60 °C tijekom 1 minute, statistički je bila povećana učestalost infrakoštanih džepova prosječne dubine od 1,07 mm u području vrata implantata. Unatoč tom manjem koštanom oštećenju, termička trauma nije imala negativan utjecaj na oseointegraciju implantata (53).

U drugom istraživanju eksperiment je ponovljen u spongioznoj kosti. Za razliku od koritkalne kosti, ista termička trauma (50 °C 1 minuta i 60 °C 1 minuta) uzrokovala je statistički značajno smanjene BIC vrijednosti i povećanu dubinu infrakoštanih džepova u odnosu na kontrolnu skupinu. Između testnih skupina nije bilo statistički značajne razlike. Za razliku od kortikalne kosti, termička je trauma pokazala negativan utjecaj na oseointegraciju u vidu statistički značajnog smanjenja BIC, što se objašnjava većom osjetljivošću na termički inzulat spongiozne kosti u odnosu na kortikalnu kost (54).

Negativan utjecaj termičkog oštećenja na oseointegraciju može biti iskorišten kao metoda eksplantacije oseointegriranih implantata. Termička eksplantacija implantata uspješno je provedena u in vivo životinjskim modelima, uz minimalno oštećenje okolne kosti (62, 63). Cuffline i Craing opisali su slučaj uspješne termo eksplantacije oseointegriranog implantata kod pacijenta pomoću termokautera (64).

#### **1.2.4. Kliničke posljedice termičke nekroze kosti**

Osteonekroza zahvaća oko 20 000 odraslih pacijenta godišnje u SAD-u. Očituje se djelomičnim ili trajnim narušavanjem regenerativnog kapaciteta zahvaćenog koštanog tkiva (65). Klinički, termička nekroza kosti očituje se na različite načine:

- 1) Produženo cijeljenje (19)
- 2) Neintegracija ili djelomične integracije ugrađenih implantata (19, 54 – 56)
- 3) Nespajanja koštanih fragmenata duž fraktorne pukotine (19, 65)
- 4) Infekcija (19, 65)
- 5) Gubitak paradontnog tkiva oko korijena zuba u blizini osteotomije (66)
- 6) Nepovoljno cijeljenje koštanih graftova zbog termičkog oštećenja prilikom njihova prikupljanja iz donorske regije (66, 67)

### 1.2.5. Mjerenje porasta temperature za vrijeme osteotomije

Dvije su najčešće metode korištene za mjerenje porasta temperature u realnom vremenu prilikom osteotomije: infracrvena termografija i termopari (30, 32, 51, 57).

Termopar je uređaj koji se sastoji od dva različita vodiča spojena u zatvoreni krug. Kada su vodiči izloženi različitim temperaturama javlja se električna struja. Razlika napona proporcionalna je razlici temperature dva metalna vodiča. Istovremeno se koriste dva ili više termopara, kako bi se izmjerilo širenje temperature kroz kost. Termopari omogućuju direktno mjerenje porasta temperature. Najčešće se termopari postave 0,5 mm, 1 mm i 3 mm udaljeni od ruba osteotomije (30, 32) iako su Sutter i suradnici u svom istraživanju postavili termopare na 0,1 mm udaljenosti kako bi pospješio preciznost mjerenja (68). Prilikom mjerenja temperature s termoparima moraju se uzeti u obzir anizotropna svojstva i niska termička vodljivost kosti koje mogu utjecati na rezultate mjerenja i različite postavke termoparnog sustava. Dodatni elementi koji utječu na izmjerene rezultate prilikom upotrebe ove tehnike su: udaljenost vodiča od stijenka osteotomije, konfiguracija elementa, dubina i broj elementa (51, 57). Sama mikroarhitektura spongiozne kosti može dovesti do pogreške prilikom mjerenja temperature termoparima. U slučaju širokih trabekula spongiozne kosti, irigacijska tekućina može prodrijeti unutar ležišta termopara i smanjiti izmjerene vrijednosti. Pogreške prilikom mjerenja mogu nastati i zbog reduciranog kontakta termopara s kosti, ako se njegovo ležište nalazi unutar širokih trabekula (69).

Metoda termografije klinički se koristi od 60-tih godina 20. stoljeća (70). Početkom 80-ih godina ova metoda počela se koristiti u istraživanjima na području implantologije (56). Metoda se zasniva na činjenici da sva tijela emitiraju elektromagnetsko zračenje. Količina emitirane energije ovisi o apsolutnoj temperaturi tijela. Mjerenjem emitirane energije može se precizno izmjeriti temperatura tijela. Instrumenti za infracrvenu termografiju sastoje se od ogledalca i leća kojima se prikuplja i fokusira emitirana energija tijela, te se usmjerava na infracrveni detektor. Detektor pretvara apsorbiranu energiju u električni signal koji se obradi i prikaže u obliku termalne slike visoke rezolucije (71).

Smatra se da je infracrvena termografija preciznija metodologija mjerenja od termopara (51, 56, 57). Usporednim mjerenjem porasta temperature za vrijeme preparacije ležišta za

implantate u in vitro uvjetima uspoređena je učinkovitost termopara i infracrvene termokamere. Termokamera se pokazala preciznijim instrumentom (69).

Termografsko je mjerenje neinvazivan postupak gdje prilikom mjerenja nije potreban kontakt između uređaja kojim se mjeri porast temperature i kosti. Stoga je ova metoda prikladnija za in vivo humana istraživanja porasta temperature prilikom osteotomije (56, 72).

Nedostaci termokamera očituju se u tome da one mogu mjeriti samo temperaturu na površini kosti pa se temperatura u području osteotomije može odrediti u ograničenoj mjeri. Za razliku od toga termoparima se može izmjeriti temperatura duž cijele dužine osteotomije. Dodatni nedostatak termokamere je veća cijena opreme (56).

Dodatne metode mjerenja porasta temperature koje se rjeđe koriste su: matematički modeli i mjerenje snage električne energije koju troši bušilica (30, 56).

Valja imati na umu da je mjerenje porasta temperature za vrijeme osteotomije tehnički zahtjevno zbog niza razloga. Kost je kompleksno tkivo koje se sastoji od organskog i anorganskog dijela koje doprinose složenim termičkim i fizikalnim svojstvima (32). Anizotropna svojstva kosti posljedica su različitih omjera kompaktne i spongiozne kosti. Njihov omjer utječe na porast temperature i preciznost mjerenja tijekom osteotomije. Između različitih vrsta postoje bitne razlike u sastavu, gustoći i kvaliteti kosti (59). Udjeli kompaktne i spongiozne kosti razlikuju se između vrsta, stoga je upitno vrijede li dobiveni rezultati prilikom istraživanja na in vivo životinjskim modelima i za humani model (58). Čak i unutar ljudske vrste, različiti čimbenici kao što su životna dob, spol i rasa uzorkuju razlike u sastavu, kvaliteti i gustoći kosti (30, 32, 57, 73).

### **1.3. Instrumenti za izvođenje osteotomije**

Instrumenti, odnosno uređaji koji se koriste za izvođenje osteotomije/osteotomije mogu se svrstati u tri skupine: 1) mehanički ili ručni instrumenti (MI), 2) piezoelektrični uređaj (PU) i 3) visokoenergetski laseri (L).

### **1.3.1. Mehanički ili ručni instrumenti (MI)**

Mehanički ili ručni instrumenti prvi su se počeli koristiti za izvođenje osteotomije/osteotomije i danas su još uvijek najčešće korišteni instrumenti u tu svrhu. Prvi ručni instrumenti dizajnirani su u 17. i 18. stoljeću. To su bili osteotomi, nazubljene ručne pile i noževi koji su uz manje modifikacije kopirani od postojećih instrumenata za obradu drva. Najveći napredak bio je razvoj motornih instrumenata za osteotomiju. Upotreba takvih instrumenata rezultirala je dvostrukom prednosti: smanjeno je vrijeme trajanja osteotomije i napor operatera potreban za izvođenje osteotomije (18).

Kirurška svrdla koriste se u većini slučajeva kod preparacije ležišta implantata. S obzirom na to da su svrdla oblikovana kako bi odgovarala morfologiji implantata, postoje značajne razlike između proizvođača. Unatoč tome, svrdla se mogu podijeliti u dvije skupine prema obliku: spiralna svrdla namijenjena za oblikovanje ležišta koničnih implantata i svrdla s tri žlijeba za cilindrične implantate (56). Na temelju svojih istraživanja, Eriksson i Adell preporučili su brzinu okretaja od 1 500 – 2 000 rpm (engl. rpm - revolutions per minute) (74). Današnje preporuke slične su prethodnim: 1 500 rpm i 2 kg pritiska (57).

Kod korištenja svrdla za ostale vrste osteotomije nije definirana idealna brzina pri kojoj se razvija minimalna temperatura, ali je preporuka koristiti visoki broj okretaja s jakom silom pritiska kako bi se ograničio porast temperature (30). Opisani su različiti materijali od kojih su napravljena svrdla za osteotomiju: nehrđajući čelik, cirkon, čelik obložen cirkonom, titanijev nitrid, tungsten ugljik karbid i različiti spojevi keramike. Trenutno nema konsenzusa koji je materijal bolji (57).

#### **1.3.1.2. Ultrastrukturalna analiza stijenki osteotomije nakon upotrebe kirurškog svrdla**

Nakon osteotomije s kirurškim svrdlom, skenirajućom elektronskom mikroskopskom (SEM) analizom kortikalnog dijela koštane stijenke, zamijećena je koštana površina nepravilnog oblika, s prisutnim dubokim abrazijama uzrokovanih površinom svrdla, mikrofrakturama i eksfolijacijom slojeva kosti. Brojni koštani fragmenti bili su prisutni po površini ruba kaviteta, zaklanjajući koštane kanale koji sadrže krvne žile. Dio koštanih fragmenata bio je pričvršćen na koštanu površinu, dok je drugi dio bio slobodan i u obliku zaostalog sloja (engl. smear layer)

pokrivaio stijenke kaviteta. Duž površine spongioznog dijela defekta bile su prisutne frakture trabekula. Koštani debris može ispuniti i do 80 % medularnih prostora (75 – 77).

### **1.3.1.3. Uloga koštanog debrisa nakon osteotomije u cijeljenju kosti**

Većina istraživanja koja se bavi utjecajem koštanog debrisa na cijeljenje nakon osteotomije sa kirurškim svrdlom, proučavala je koštano cijeljenje kroz proces oseointegracije implantata, odnosno utjecaj koštanog debrisa na proces stvaranja nove kosti na površini implantata i povezivanje postojeće kosti s novostvorenom kosti na površini implantata (75, 78). Raniji protokoli preparacije ležišta implantata preferirali su stijenke kaviteta s manje detritusa. Smatralo se da koštani detritus može usporiti oseointegraciju na dva načina:

- 1) koštani detritus uzrokuje jači upalni odgovor, i na taj način produžuje upalnu fazu koštanog cijeljenja
- 2) osteoklasti moraju ukloniti koštani detritus s površine implantata i koštanog kaviteta prije početka stvaranja nove kosti. Odlaganje nove kosti započinje nakon što se ukloni koštani detritus. Veće količine detritusa produžuju ovu fazu i odlažu stvaranje nove kosti (75, 78).

Suprotno uvriježenom mišljenju, Dhore i suradnici su u in vitro istraživanju dokazali da koštani detritus koji nastaje prilikom ugradnje implantata ima osteogeni potencijal (79). Tabassum i suradnici dokazali su da se prilikom ugradnje implantata s mikrohrapavom površinom na njemu nakuplja veća količina koštanog detritusa u usporedbi s implantatima s poliranom površinom. Osteogeni potencijal koštanog detritusa djeluje poticajno na stvaranje kosti i integraciju implantata. Autor je zaključio da je opisani učinak još jedna prednost mikrohrapave površine implantata nad glatkom (80). Bosshardt i suradnici potvrdili su zaključke prethodnih autora. U humanom istraživanju zamijetili su pozitivan utjecaj koštanog detritusa na integraciju implantata. Koštani detritus potiče odlaganje kosti na površinu ugrađenog implantata i uspostavljanje kontakta između postojeće kosti na rubovima kaviteta i novostvorene kosti na površini implantata. Koštani debris bio je vidljiv na površini implantata svih uzoraka do 4. tjedna cijeljenja, a pri tome nije primijećena osteoklastična aktivnost na njemu. Radi navedenih činjenica, autori ovog istraživanja preporučili su izbjegavati ispiranje ležišta implantata prije njegove neposredne ugradnje kao bi se izbjeglo uklanjanje koštanog debrisa (81).

#### **1.3.1.4. Nedostaci mehaničkih instrumenata za osteotomiju**

Unatoč tome što se smatraju zlatnim standardom, mehanički instrumenti posjeduju neke nedostatke: uslijed njihove upotrebe može doći do termičkog oštećenja okolne kosti zbog trenja koje nastaje između svrdla i kosti, što rezultira povećanjem temperature i potencijalnim oštećenjem kosti. Nadalje, prilikom upotrebe svrdla može doći do odlaganja metalnih čestica unutar zidova koštanog kaviteta, odlaganja koštanih fragmenata i debrisa unutar zidova kaviteta ili okolnog mekog tkiva, ozljede mekog tkiva ili susjednih anatomskih struktura poput krvnih žila i živaca. Predodređeni i standardizirani dizajn MI ograničava oblik osteotomije (77, 82). Metalne čestice odložene po površini kosti mogu potaknuti upalni odgovor i aktivaciju citokina koja može kompromitirati koštano cijeljenje (77, 83).

U slučaju osteotomije tankih koštanih struktura, pritisak i vibracije koje nastaju pri korištenju MI mogu dovesti do frakture kosti i oštećenja okolnog tkiva. Prilikom njihove primjene nastaju vibracije i zvukovi koji su nelagodni za pacijenta (84).

Svi ranije navedeni nedostaci potaknuli su razvoj novih instrumenata za osteotomiju: PU i L.

#### **1.3.1.5. Faktori koji utječu na porast temperature prilikom osteotomije s mehaničkim instrumentima**

Na iznos porasta temperature utječe niz čimbenika: tehnika preparacije, irigacija, brzina rotacije svrdla, jačina pritisaka na svrdlo, dubina osteotomije, dizajn svrdla, materijal od kojeg je izrađeno svrdlo, stupanj potrošenosti svrdla i kvaliteta kosti (55, 57, 60). Većina publiciranih radova koji se bave termičkim oštećenjem kosti je razmatrala samo jedan ili neke od čimbenika koji dovode do prorasta temperature za vrijeme osteotomije. Stoga nema konsenzusa oko idealnog dizajna, brzine okretaja, pritiska, irigacije svrdla i tehnike preparacije (32).

### 1.3.1.6. Utjecaj brzine bušenja i aksijalnog pritiska na povećanje temperature

U stručnoj literaturi nema konsenzusa oko optimalne brzine vrtnje svrdla i pritiska na svrdlo prilikom izvođenja osteotomije. Ranija istraživanja povezivala su porast brzine vrtnje svrdla s proporcionalnim povišenjem temperature (85). Hillery i Shuaib dokazali su da se temperatura prilikom osteotomije smanjuje povećanjem brzine svrdla s 400 na 2000 rpm (86). Sharawy i suradnici potvrdili su prethodno navedenu činjenicu: pri većim brzinama vrtnje svrdla (2 500 rpm) porast temperature bio je manji nego pri brzini od 1 225 rpm. Veće brzine vrtnje bile su povezane s kraćim vremenom trajanja osteotomije i bržim povratkom temperature kosti na početne vrijednosti (61). Isto vrijedi i za još veće brzine vrtnje svrdla. Pri brzini vrtnje od 400 000 rpm zabilježen je manji porast temperature, nego pri nižim brzinama vrtnje od 2 000 rpm (87). To je u suprotnosti s istraživanjem od Nama i suradnika i Brismana i suradnika prema kojima povećanje brzine ili pritiska dovodi do povećanja temperature (88, 89). Abouzgia i James zaključili su da do smanjenja temperature pri velikim brzinama okretaja od 49 000 rpm dolazi pri porastu pritiska u rasponu od 4 - 9 N. Povećani je pritisak smanjio vrijeme potrebno za izvođenje osteotomije, što je dovelo do smanjenja porasta temperature (66).

Neki autori istraživali su utjecaj brzine okretaja svrdla na cijeljenje koštanog defekta. Histološka analiza stijenki osteotomije potvrdila je postojanje praznih lakuna osteocita, bez obzira je li korištena manja brzina (5 000 rpm) ili veća brzina (200 000 rpm) okretaja svrdla. Nakon 14 dana došlo je do stvaranja nove kosti unutar koštanih defekata, bez obzira na brzinu vrtnje svrdla, iako je količina novostvorene kosti duž stijenki kaviteta bila izraženija u skupini s 200 000 rpm. Nakon 6 tjedana cijeljenja nije bilo razlike između uzoraka (90). Iyer i suradnici primijetili su brže cijeljenje u skupini s većim brojem okretaja (400 000 rpm), nego kod skupne sa srednjim (30 000 rpm) i nižim (2 000 rpm) brojem okretaja. Rezultati su bili postojani u svim vremenskim intervalima: 2, 4 i 6 tjedana (91). Moss je djelomično potvrdio prethodne rezultate. Pri korištenju svrdla s visokim brojem okretaja (250 000 - 300 000 rpm) razina oštećenja kosti, izražena širinom zone s praznim lakuna bez osteocita, bila je manja nego u skupini sa smanjenim brojem okretaja (40 000- 80 000 rpm) (92).

Iako nema jasne indikacije oko optimalne brzine okretaja i aksijalnog opterećenja svrdla, većina navedenih istraživanja preporučuje visoki broj okretaja i povećani pritisak kako bi se minimaliziralo termičko oštećenje kosti (30).



Za razliku od prethodnih navoda koji se odnose na opće preporuke za osteotomiju, prilikom preparacije ležišta implantata preporučena je brzina od 1 500 rpm i 2 kg pritiska (57).

### **1.3.1.7. Utjecaj irigacije na smanjenje temperature**

Irigacija je najučinkovitije sredstvo kontrole porasta temperature prilikom osteotomije i prevencije termičke nekroze kosti (30,93).

Irigacija je najčešće korištena metoda hlađenja svrdla prilikom osteotomije. Više je načina na koji irigacijska tekućina doprinosi smanjenju porasta temperature. Osnovni je način putem direktnog hlađenja svrdla, pri kojemu irigacija odvodi temperaturu s površine svrdla. Dodatno, irigacija može smanjiti temperaturu svrdla odstranjenjem koštanog debrisa iz utora svrdla i podmazivanjem svrdla (30,94).

Irigacija može biti vanjska, unutarnja ili kombinirana. Temperatura irigacijske tekućine može varirati, biti sobne temperature ili hlađena (57). U usporednom istraživanju učinkovitosti vanjskog i unutarnjeg sistema hlađenja svrdla, Benington i suradnici nisu našli statistički značajnu razliku učinkovitosti između ova dva sustava i zaključili su da nema dodatnih kliničkih prednosti koje bi opravdale korištenje skupljeg sustava unutarnjeg hlađenja (71). Istraživanje drugih autora pokazalo je oprečne rezultate. Najefikasnije hlađenje je ostvareno pomoću unutarnje (95, 96) i kombinirane irigacije (95), koje su bile učinkovitije od vanjske irigacije (96, 97).

Razlika u dobivenim rezultatima objašnjava se različitim metodama mjerenja temperature i in vitro modelima na kojim je bilo provedeno istraživanje. Hlađenje s rashlađenom irigacijskom tekućinom na 10 °C je efikasnije od irigacijske tekućine sobne temperature, ali korištenje posljednje je učinkovito spriječilo porast temperature iznad granice termičkog oštećenja kosti (73).

Suprotno prijašnjim spoznajama, moguće je izvesti osteotomiju bez korištenja irigacije, a da pritom ne nastane termičko oštećenje kosti. Tehnika preparacije ležišta implantata bez korištenja irigacije nazvana je biološko bušenje. Bitan preduvjet ove tehnike je korištenje niskog broja okretaja svrdla. Brzina okretaja kod biološkog bušenja nije precizno definirana.

Većina je autora prilikom biološkog bušenja koristila vrijednosti u rasponu od 45 - 200 rpm, najčešće 50 rpm. Izostanak irigacije prilikom biološkog bušenja ima nekoliko prednosti: omogućava bolju preglednost radnog polja i sakupljanje autologne kosti, koja se naknadno može iskoristiti za regeneraciju kosti (36, 98, 99).

#### **1.3.1.8. Utjecaj trošenja svrdla na povećanje temperature**

Trošenje svrdla ovisi o broju prethodnog korištenja istog svrdla, pritisku na svrdlo za vrijeme osteotomije, tehnici sterilizacije, gustoći kosti, materijalu korištenom pri izradi i površinskoj obradi svrdla (57). Oštećenje svrdla proporcionalno je broju korištenja. Nakon 50 uzastopnih osteotomija s istim svrdlom zamijećena su površinska oštećenja. Korištenje oštećenih svrdala uzrokovalo je neznatno povišenje temperature prilikom osteotomije, ispod kritične granice termičkog oštećenja (100, 101). Scarano i suradnici zabilježili su veći porast temperature, proporcionalan s brojem korištenja istog svrdla. Nakon maksimalnog broja korištenja svrdla od 120 uzastopnih korištenja, sve zabilježene temperature bile su ispod granice termičkog oštećenja kosti (102). Za razliku od prethodnih autora, Chacon i suradnici izmjerili su porast temperature iznad 60 °C nakon 25 uzastopnih korištenja svrdla jednog od tri ispitivana implantološka sustava. Razlog tako velikog porasta temperature objasnio je dizajnom svrdla koji je doveo do porasta trenja između stijenka svrdla i kosti (103). Iz postojeće literature postoji konsenzus da uzastopno korištenje svrdla dovodi do trošenja svrdla i posljedičnog porasta temperature. Većina autora smatra da je porast temperature manji od kritične razine termičkog oštećenja kosti (57, 100 – 102).

#### **1.4. Piezoelektrični uređaj**

Piezoelektrični efekt prvi su opisali Jan i Marie Curie 1880. godine (104, 105). Pojedini kristali i keramike prilikom mehaničkog stresa stječu električnu polarizaciju. Piezoelektrični aparat radi po principu inverznog piezoelektričnog efekta: električna struja uzrokuje deformaciju piezoelektričnog kristala, a izmjenična kontrakcija i ekspanzija kristala stvaraju ultrazvučne

vibracije. Vibracije se pojačavaju i prenose na nastavak uređaja koji uzrokuje fragmentaciju tkiva. Ultrazvučni (UZ) valovi nastaju pri mehaničkim vibracijama s frekvencijama većim od 20 kHz (104, 106, 107).

#### **1.4.1. Povijesni razvoj i upotreba UZ u medicini i stomatologiji**

UZ se dugo vremena koristi u medicini: 1950. koristio se za terapiju neuropatske i mišićne boli, ali i za poticanje koštanog cijeljenja (104). Catuna je 1953. (108), a Volkov je 1974., predložio upotrebu UZ temeljenu na piezoelektričnom efektu za osteotomiju (109). Prvu uporabu UZ za preparaciju kaviteta na zubu opisali su Nielsen i suradnici 1955. (110), a Richman 1957. upotrebu UZ u endodontskom liječenju i apikotomiji zuba (111) (112).

Kliničku aplikaciju UZ u osteotomiji kod alveotomije i parodontne resektivne terapije 1981. opisali su Horton i suradnici. Histološka analiza dijelova odstranjene kosti nije pokazala negativan utjecaj UZ na vitalitet kosti. Autor je naveo brojne prednosti kliničke upotrebe UZ u osteotomiji: jednostavno rukovanje s UZ instrumentom, precizna izvedba osteotomije, dobra kontrola krvarenja, cijeljenje rane bez komplikacija i dobro prihvaćanje od strane pacijenta zbog minimalnih nelagoda za vrijeme zahvata (113).

#### **1.4.2. Piezoelektrični uređaj za osteotomiju u oralnoj kirurgiji**

Godine 1997. Vercellotti je zajedno s tvrtkom Mectron razvio uređaj za piezoelektričnu kirurgiju, prilagođen osteotomiji (104, 106). Uređaj proizvodi mikrovibracije u rasponu frekvencije 25 – 30 kHz, pri čemu nastaju mikropokreti 60 - 210 µm. Pri toj frekvenciji samo se koštano tkivo može rezati, dok se meko tkivo neoštećeno pomiče s istom frekvencijom koju proizvodi piezoelektrični uređaj. Za rezanje mekog tkiva potrebna je frekvencija veća od 50 kHz (106, 114, 115).

Jačina uređaja podešena je na 5 W, što predstavlja idealni kompromis između jačine i preciznosti osteotomije. Jačina i preciznost osteotomije obrnuto su proporcionalni. Što je veća jačina, potreban je deblji nastavak uređaja, a time osteotomija postaje nepreciznija (115).

Uređaj se sastoji od glavne jedinice na koju je spojena ručna jedinica i pedala. U sklopu glavne jedinice je peristaltička pumpa koja omogućava hlađenje prilikom osteotomija s fiziološkom otopinom, s protokom intenziteta 0 - 60 mL/min. Na ručnu jedinicu mogu se pričvrstiti različiti nastavci razvijeni za osteoplastiku, osteotomiju, odvajanje mekog tkiva od kosti i rezanje kosti (115).

Pomoću glavne jedinice može se prilagoditi frekvencija vibracije, snaga i razina irigacije (106).

Prilikom korištenja piezoelektričnog uređaja potreban je minimalni pritisak. Preporučeni pritisak je 150 g. Tako mala sila omogućuje dobru kontrolu nad ručnim nastavkom i visoku preciznost osteotomije. Upotrebom jače sile pritiska od propisane, ograničava mikropokrete nastavka i uzrokuje porast temperature (115, 116).

#### **1.4.3. Prednosti i nedostaci upotrebe piezoelektričnog uređaja**

Osteotomije s piezoelektričnim uređajem posjeduju nekoliko prednosti. Kao što je ranije napomenuto, glavna njegova prednost pri izvođenju osteotomije je selektivni učinak na tvrdo koštano tkivo bez utjecaja na meko tkivo. Ova prednost dolazi do izražaja u slučaju izvođenja osteotomija u blizini vitalnih struktura: npr. u blizini Schneiderove membrane, donjeg alveolarnog živca, periosta i pratećih krvnih žila. Korištenjem piezoelektričnog uređaja umjesto klasičnih mehaničkih instrumenata smanjena je mogućnost njihove ozljede (106, 114, 115, 117).

Preporučeni pritisak od svega 150 g prilikom njegovog korištenja i mikropokreti uređaja od svega 60 - 210  $\mu\text{m}$ , omogućuju preciznu kontrolu uređaja prilikom izvođenja osteotomije. Klinički se to očituje kao prednost prilikom izvođenja osteotomija na tankim koštanim strukturama, koje bi upotrebom mehaničkih instrumenta mogle frakturirati (106, 114, 115). Nadalje, zbog odsustva jačeg pritiska i vibracija, i neugodnih zvukova, pacijenti bolje prihvaćaju piezoelektrični uređaj (76, 104, 106, 114).

Smanjenje zvučnog onečišćenja, osim za pacijenta, ima i pozitivan učinak za operatera smanjenjem mogućnosti oštećenja sluha (76).

Posebno dizajnirani nastavci piezoelektričnog uređaja savinuti pod različitim kutovima mogu olakšati prikupljanje autolognog koštanog grafta iz teže dostupnih mjesta (114).

Pored brojnih prednosti, ovaj uređaj posjeduje i neke mane kada se uspoređuje s mehaničkim instrumentima za osteotomiju. Glavni nedostatak je produženo vrijeme potrebno za izvođenje osteotomije (76, 104, 114). Dodatni je nedostatak cijena uređaja i njegovih nastavaka, koja je viša u odnosu na mehaničke instrumente (105).

#### **1.4.3.1. Prednosti irigacije pri korištenju piezoelektričnog uređaja - efekt kavitacije**

Pored ranije navedene uloge irigacije u kontroli porasta temperature prilikom osteotomije s mehaničkim instrumentima (30, 94), irigacija kod piezoelektričnog uređaja posjeduje dodatne prednosti. Prilikom osteotomije s piezoelektričnim uređajem, unutar irigacijske tekućine stvaraju se mjehurići koji pod utjecajem UZ prolaze kroz cikluse jačeg i slabijeg pritiska. U konačnici implodiraju u puno manjih dijelova te generiraju nastanak valova koji djeluje pozitivno na nekoliko načina: poticanjem mikrokoagulacije čime je kirurško polje preglednije s manje krvarenja (104, 106, 115, 118) pospješuju odvođenje topline s nastavka i sprečavaju porast temperature (104, 106, 115, 118) i učinkovito uklanjaju koštani debris sa stijenki osteotomije i čiste kirurško polje (77, 104, 106, 115, 118).

Također postoje naznake da efekt kavitacije oštećuje membrane stanica bakterija i tako smanjuje broj bakterija unutar kirurškog polja, što se pozitivno očituje na cijeljenju koštanog tkiva (77, 119).

#### **1.4.4. Ultrastrukturna analiza stijenki osteotomije nakon upotrebe piezoelektričnog uređaja**

Nakon osteotomije s piezoelektričnim uređajem površina kosti je glatka i nepromijenjena, a rez kosti je oštar. Prisutne su mikropukotine i eksfolijacije slojeva kosti s manjim brojem ili potpunim izostankom koštanih fragmenata odloženih po površini osteotomije. Većina koštanih kanala koji sadrže krvne žile vidljivi su i prohodni duž linije reza kortikalne kosti (75, 76, 83).

Spongiozna struktura kosti je očuvana sa znatno manje fraktura trabekula, a medularni prostori sadrže smanjenu količinu koštanog debrisa. Otvoreni vaskularni kanali i očuvani medularni prostori unutar spongioze bitni su za opskrbu nutrijentima i migraciju stanica za vrijeme cijeljenja, što potencijalno ima pozitivan utjecaj na dinamiku cijeljenja nakon osteotomije s piezoelektričnim uređajem (75, 76, 120).

Analizom svjetlosnim mikroskopom, u neposrednoj blizini stijenki osteotomije zamijećeni su intaktni i vitalni osteociti (120).

Korištenjem piezoelektričnih uređaja različitih proizvođača, primijećene su razlike u izgledu (121) i vremenu trajanja osteotomije (107). Iako su korišteni slično dizajnirani nastavci u obliku nazubljene pile, korištenje piezoelektričnog uređaja različitih proizvođača rezultiralo je minimalnim razlikama u morfologiji osteotomije. Značajne razlike su primijećene u količini nakupljenog debrisa po površini spongiozne kosti, oštini reza na rubu osteotomije i oštini reza na dnu osteotomije (121). Također je utvrđena razlika u vremenu potrebnom za izvođenje osteotomije s piezoelektričnim uređajima različitih proizvođača. Autori su pripisali razlike u brzini osteotomije razlikama u izradi uređaja i njihovih radnih nastavaka. Najbrže vrijeme osteotomije zabilježeno je kod uređaja s većim brojem piezo keramika i većom snagom i nastavcima koji su više sličili na ubodnu pilu (107).

#### **1.4.5. Utjecaj osteotomije piezoelektričnog aparata na vitalitet kosti**

Proučavanje vitaliteta kosti nakon osteotomije s piezoelektričnim uređajem dovelo je do oprečnih rezultata. Proučavajući učinak različitih modela piezoelektričnih uređaja istog proizvođača i različitih proizvođača na in vivo životinjskom modelu, Hollstein i suradnici su potvrdili da su svi uređaji očuvali vitalitet osteocita u neposrednoj blizini linije osteotomije. Očuvan vitalitet osteocita potvrđen je pomoću svjetlosnog mikroskopa (107). Mouraret i suradnici su imunohistokemijskom analizom dokazali bolji vitalitet kosti nakon osteotomije s piezoelektričnim uređajem u usporedbi s kirurškim svrdlom. Slična zapažanja primijećena su i prilikom prikupljanja koštanog grafta iz donorskog mjesta: unutar grafta prikupljenih s piezoelektričnim uređajem sadržavao je veću razinu vitalnih stanica u odnosu na graft prikupljen s kirurškim svrdlom (122). Valente i suradnici su također primijetili bržu proliferaciju stanica iz uzorka koštanog grafta prikupljenih s piezoelektričnim uređajem (76).

Za razliku od prethodnih istraživanja, Chiriac i suradnici nisu primijetili razliku u vitalitetu koštanog grafta prikupljenog s intraoralnih donorskih mjesta pacijenta pomoću piezoelektričnog uređaja i kirurškog svrdla. Pomoću obje tehnike prikupljen je koštani graft koji je sadržavao vitalne stanice iz kojih su se *in vitro* diferencirali osteoblasti. Nije bilo statistički značajne razlike u postotku uzorka koji je sadržavao vitalne stanice (123).

Do oprečnih rezultata došli su Miron i suradnici prilikom uspoređivanja vitaliteta autolognog granuliranog grafta prikupljenog s piezoelektričnim uređajem, kirurškim svrdlom, strugačem za kost i primjenom trepan svrdla. Tehnika prikupljanja autolognog transplantata bitno je utjecala na očuvanje vitaliteta. Koštani graft prikupljen s piezoelektričnim uređajem imao je smanjeni vitalitet u odnosu na graft prikupljen s koštanim strugačem ili trepan svrdlom. Također ekspresija gena odgovornih za stvaranje kosti bila je manje izražena kod uzorka kosti prikupljenim s piezoelektričnim uređajem i kirurškim svrdlom (124).

#### **1.4.6. Cijeljenje kosti nakon piezoelektričnog aparata**

Brzina i kvaliteta cijeljenja nakon osteotomije s piezoelektričnim ili UZ uređajima je proučavana usporedbom s mehaničkim instrumentima, najčešće s kirurškim svrdlom (125 – 128).

Većina je autora opisala ubrzano cijeljenje koštanog tkiva u ranijim fazama cijeljenja nakon osteotomije s piezoelektričnim uređajem. U kasnijim fazama došlo je do izjednačenja dinamike cijeljenja između dvije skupine (125, 126, 128, 129).

Vercellotti i suradnici su zamijetili unapređeno cijeljenje nakon piezoelektrične osteotomije u svim vremenskim intervalima praćeno s većim iznosom novostvorene kosti (127).

Proučavajući dinamiku osteointegracije nakon preparacije ležišta implantata s piezoelektričnim uređajem i kirurškim svrdlima, Preti i suradnici primijetili su ranije povećanje broja osteoblasta, smanjenje broja upalnih stanica, povećanje ekspresiju BMP-4 i TGF- $\beta$ 2 i smanjenje ekspresije proupalnih citokina u skupini gdje je korišten piezoelektrični uređaj (126)

Suprotno prethodnim navodima, Estevas i suradnici zamijetili su sniženu ekspresiju gena zaslužnih za „BMP signalig pathway“.

#### **1.4.7. Čimbenici koji utječu na porast temperature prilikom osteotomije piezoelektričnim uređajem**

Različiti faktori doprinose porastu temperature prilikom osteotomije s piezoelektričnim uređajem. Svi se ti faktori mogu podijeliti u tri skupine:

- 1) faktori povezani s tehnikom osteotomije (jačina uređaja, dizajn nastavka, količina irigacije, način rada)
- 2) faktori povezani s operaterom (jačina pritiska, radni pokreti)
- 3) faktori povezani s kosti (31, 130) .

Faktori koji su povezani s prvom skupinom ovise o preporukama proizvođača i ograničenju samog uređaja. Jačina uređaja i način rada, vrsta nastavka i razina irigacije djelomično su prilagodljivi prema vrsti osteotomije i histološkoj građi kosti. Kako bi se umanjio utjecaj faktora povezanih s operaterom preporučeno je minimalni pritisak, manji od 150 g i brzi pokreti ručne jedinice. Pri tim preporukama maksimalna je efikasnost osteotomije piezoelektričnog uređaja i minimalno povećanje temperature kosti (115, 116, 130, 131).

Na porast temperature prilikom osteotomije s piezoelektričnim uređajem utječu strukturna i mehanička svojstva kosti. Makrostrukturno kost se dijeli na kortikalnu i spongioznu. No unutar iste makrostrukturne građe kosti, npr. unutar sloja kortikalne kosti, postoje razlike koje proizlaze iz mikrostrukturnih karakteristika, kao što su poroznost i postotak mineralizacije kosti. Prilikom osteotomije s rotirajućim instrumentima razvija se izrazita mehanička energija koja nadilazi razlike proizišle iz različite mikrostrukture pojedinih regija unutar kosti, stoga utjecaj mikrostrukturnih razlika kosti na povećanje temperature kod rotirajućih instrumenata je zanemariv. Suprotno tome, piezoelektrični uređaji razvijaju manju mehaničku energiju pa se utjecaj mikrostrukturnih varijacija građe kosti odražava na porast temperature. S obzirom da unutar iste kosti, iste vrste postoje različite mikrostrukturne komponente, nije nemoguće razviti precizne smjernice upotrebe piezoelektričnog uređaja (31).

Kako bi se smanjio porast temperature prilikom osteotomije s piezoelektričnim uređajem preporučeno je rad u ciklusima kraćeg trajanja. Kraće trajanje ciklusa u kojim se izvodi osteotomija smanjit će prijenos energije s piezoelektričnog nastavka na kost i pospješiti učinak hlađenja irigacijske tekućine (130).



#### **1.4.8. Istraživanja porasta temperature prilikom osteotomije piezoelektričnim uređajem**

Iako u literaturi ne postoji konsenzus, većina autora smatra da prilikom osteotomije s piezoelektričnim uređajem dolazi do većeg porasta temperature nego prilikom osteotomije s kirurškim svrdlom (83, 132 – 134).

Prilikom osteotomije s piezoelektričnim uređajem zamijećen je porast temperature u slučaju snižene razine irigacije (132), povećane dubine osteotomije (133) i povećanog pritiska na ručnu jedinicu (133, 134). Porast temperature u opisanim uvjetima uvijek je bio veći kod skupine piezoelektričnog uređaja u odnosu na kirurško svrdlo. Za razliku od kirurškog svrdla, kod piezoelektričnog uređaja, porast temperature bio je iznad granice termičkog oštećenja (132 – 134).

Dodatni čimbenik koji doprinosi većem porastu temperature pri korištenju piezoelektričnog uređaja, je produljeno vrijeme trajanja osteotomije s istim u odnosu na kirurško svrdlo (83, 134).

Zbog različite metodologije istraživanja rezultate je teško međusobno usporediti.

### **1.5 Laserski uređaj**

Laser je uređaj koji proizvodi koherentno elektromagnetsko zračenje. Emitira svjetlost fotona istih valnih duljina unutar svjetlosnog snopa. Emitirani fotoni su kolimirani i koherentni (135 – 137). Teorijsku osnovu za razvoj lasera 1917. koncipirao je Albert Einstein (138). Termin laser prvi su uveli Towne i Schawlow 1958. prema akronimu na engleskom jeziku (engl. Light Amplification by Stimulated Emission of Radiation), odnosno amplifikacija svjetlosti putem stimulirane emisije zračenja (139). Prvi laserski uređaj konstruirao je Theodor Maiman 1960. (140). Upotreba lasera u medicini započinje nakon 1964. godine, kada je Patel razvio CO<sub>2</sub> (ugljičkov dioksid) laser kontinuiranog vala za upotrebu na mekim tkivima (141). Prvi su se laseri u medicini koristili u oftalmologiji, za fotokoagulaciju retine (137). Tek je 1989. godine Američka regulatorna agencija za hranu i lijekove (FDA, engl. Food and Drug Administration) dozvolila upotrebu prvog lasera za intraoralnu primjenu. Radilo se o Nd:YAG laseru koji je bio namjene samo za mekotkivnu kirurgiju (142).

### **1.5.1. Razvoj infracrvenih visokoenergetskih lasera za ablaciju mineraliziranog tkiva**

Upotreba lasera u mekotkivnoj kirurgiji u odnosu na tradicionalne instrumente ima nekoliko prednosti: smanjeno krvarenje, smanjena traumatizacija tkiva, smanjeno stvaranje ožiljaka i kontrakcije rane i bakteriostatski učinak (37, 143). Prva istraživanja upotrebe lasera za ablaciju tvrdih mineraliziranih tkiva bila su usmjerena prema ablaciji tkiva zuba (144). Zbog popratnog termičkog oštećenja cakline i dentina, kao i neželjenog porasta temperature unutar pulpe, upotreba lasera za ablaciju tvrdog zubnog tkiva nije bila klinički primjenjiva (142). Slični rezultati proizašli su iz istraživanja upotrebe CO<sub>2</sub> i Nd:YAG lasera za ablaciju kosti: upotreba lasera rezultirala je teškim termičkim oštećenjem i usporenim cijeljenjem kosti (37, 145 – 151).

Razvoj erbium (Er) lasera krajem 80-tih godina, označava prekretnicu u korištenju lasera u ablaciji tvrdih mineraliziranih tkiva: kosti i zuba. U infracrvene visokoenergetske erbi lasere ubrajaju se erbij: itrij-aluminij-garnet (Er:YAG) laseri valne duljine 2,94  $\mu\text{m}$  i naknadno razvijeni erbij-kromij: itrij-skandij-galij-garnet (Er,Cr:YSGG) laseri valne duljine 2,78  $\mu\text{m}$ . Njegova upotreba omogućila je brzu i sigurnu ablaciju s minimalnim termičkim oštećenjima koja nisu usporila cijeljenje koštanog tkiva (152 – 157).

Razlog tomu je valna duljina pri kojoj radi Er:YAG laser od 2,94  $\mu\text{m}$  koja se poklapa s maksimalnim apsorpcijskim koeficijentom u vodi i manjim dijelom u kristalima hidroksiapatita. Stoga se gotovo sva energija iz laserske zrake apsorbira u vodi i uzrokuje ablaciju kosti efektom mikroeksplozija, dok se minimalni dio energije troši na zagrijavanje koštanog tkiva uz rub osteotomije. S obzirom na to da se voda nalazi i u mekom tkivu, erbij laseri mogu jednako efikasno ablatirati i meko tkivo (137, 142).

Američka je regulatorna agencija za hranu i lijekove 1997. odobrila upotrebu erbij lasera za intraoralnu ablaciju zuba, kosti i mekog tkiva (135, 137, 158).

### **1.5.2. Prednosti i mane osteotomije s infracrvenim visokoenergetskim laserima**

Ablacija kosti s laserskim uređajima posjeduje nekoliko prednosti za razliku od tradicionalno korištenih mehaničkih instrumenta. Njihova primjena omogućava izvođenja osteotomije u beskontaktnom načinu rada, tj. bez pritiska na ručnu jedinicu lasera (152). Prilikom ablacije s

laserom ne nastaje vibracija (137). Laser djeluje baktericidno stoga smanjuje mogućnost infekcije prilikom cijeljenja (135). Oblik osteotomije nije predefiniран oblikom svrdla ili nastavka piezoelektričnog uređaja (145). Stijenke osteotomije su bez nakupina koštanog debrisa nakon osteotomije s laserskim uređajem (156, 157, 159 – 162).

Unatoč navedenim prednostima, upotreba lasera nije zamijenila mehaničke instrumente prilikom izvođenja osteotomije. Razlog tomu leži u visokim troškovima nabavke laserskog uređaja, produženom vremenu potrebnom za ablaciju tvrdog tkiva (142) i nemogućnosti kontroliranja dubine preparacije prilikom izvođenja osteotomije (37, 137).

### **1.5.3. Mehanizam djelovanja lasera na tkivo**

Laser može djelovati na tkivo na četiri načina: refleksija, apsorpcija, raspršivanje i transmisija (136, 137, 145). Refleksijom i transmisijom laserska zraka nema utjecaja na biološko tkivo, već se odbija ili prolazi kroz njega. Kod raspršivanja laserska zraka prodire unutar tkiva gdje se ne izaziva željeni učinak na ciljno tkivo, ali može izazvati porast temperature i nastanak termičkog oštećenja okolnog tkiva. Apsorpcija energije lasera uzrokuje željeni učinak ciljanog tkiva. Što je veća apsorpcija, manja je refleksija, raspršivanje i transmisija. Količina apsorbirane energije iz laserske zrake ovisi o karakteristikama tkiva, valnoj duljini i načinu rada lasera. Karakteristike tkiva prvenstveno se odnose na količinu kromofora u tkivu, tj. sastavnom dijelu tkiva koji apsorbira energiju lasera određene valne duljine. Voda je primarni kromofor za apsorpciju energije erbij lasera: Er:YAG i Er,Cr:YSGG lasera (136). Najveći apsorpcijski potencijal vode očituje se pri valnim duljinama 3  $\mu\text{m}$  i 10  $\mu\text{m}$ . Stoga se najbolje u vodi apsorbira Er:YAG laser jer se njegova valna duljina 2,94  $\mu\text{m}$  gotovo u potpunosti podudara s jednim od maksimalnih apsorpcijskih potencijala vode (136, 142).

S obzirom na to da je voda sastavni dio tvrdog i mekog tkiva, Er laseri mogu efikasno abilirati tvrdo i meko tkivo (137). Za razliku od njega, laseri kraćih valnih duljina (diodni i Nd:YAG laseri) ne apsorbiraju se, nego samo ostvaruju transmisiju kroz vodu. U usporedbi s drugim laserima, Er:YAG laser ima apsorpcijski koeficijent u vodi 10 puta veći od CO<sub>2</sub> lasera i 15 000-

20 000 veći od Nd:YAG lasera (37, 163). Valna duljina Er,Cr:YSGG lasera je 2,78  $\mu\text{m}$ . Iako imaju slične kliničke karakteristike u smislu ablacije tvrdih tkiva, mala razlika u valnoj duljini odražava se na 2,5 - 3 puta većoj apsorpciji Er:YAG lasera u vodi u usporedbi s Er,Cr:YSGG laserom (137, 164). Klinički to se očituje većom učinkovitošću ablacije tvrdog zubnog tkiva Er:YAG lasera u odnosu na Er,Cr:YSGG lasere (165).

#### **1.5.4. Mehanizam ablacije kosti Er:YAG lasera**

Cilj osteotomije svih vrsta lasera predviđenih za ablaciju kosti je selektivno zagrijavanje ciljanog područja kosti koji se odstranjuje, uz minimalno termičko oštećenje susjednog dijela koštanog tkiva. Osteotomija pomoću Er:YAG lasera odvija se termo-mehaničkom ablacijom. Pri valnoj duljini od 2,94  $\mu\text{m}$  energija lasera većim se dijelom apsorbira unutar molekula vode. Gotovo trenutno, zbog primljene toplinske energije, voda se zagrije na temperature više od 100 °C i prelazi u paru. Posljedično dolazi do ekspanzije volumena pare. Stvoreni pritisak premašuje čvrstoću kristalne strukture mineraliziranog tkiva i dovodi do nastanka mikroeksplozije i fragmentacije tkiva, prilikom kojih se tkivo i koštani debris uklanjaju iz područja osteotomije (37, 135, 142, 155, 166). Vodeno hlađenje koje se koristi uz Er:YAG lasere smanjuje mogućnost termičkog oštećenja kosti i doprinosi odstranjenju koštanog debrisa sa stijenki osteotomije, što skraćuje vrijeme i povećava učinkovitost ablacije (37, 167).

Osim u vodi, u manjoj se mjeri energija Er:YAG lasera apsorbira i u kristalima hidroksiapatita, kalcijevog fosfata i unutar molekula kolagena (168).

Produljena apsorpcija energije lasera unutar molekule vode može dovesti do porasta kinetičke energije i smanjenja čvrstoće veze između atoma hidrogena i kisika molekule vode. Posljedično dolazi do smanjenja valne duljine maksimalne apsorpcije energije erbij lasera unutar vode, što se očituje smanjenom efikasnošću ablacije tvrdog tkiva (169).

Slično Er:YAG laser djeluje i na stanice bakterija. Prilikom iradijacije laserskom zrakom i molekule vode unutar stanica mikroorganizma apsorbirat će energiju lasera, što će dovesti do prelaska vode u paru i mikroeksplozije stanice bakterije. Ovim mehanizmom laseri ostvaruju baktericidni efekt koji djeluje pozitivno na cijeljenje osteotomije (170, 171).

#### **1.5.5. Mehanizam nastanka termičkog oštećenja pri osteotomiji s Er:YAG laserom**

Termička relaksacija tkiva je vrijeme potrebno da se temperatura u zagrijanom području tkiva spusti od maksimalne temperature na 37 % od ukupnog porasta temperature. Vrijeme trajanja pulsa lasera trebalo bi biti kraće od vremena termičke relaksacije, kako bi se izbjeglo ili minimaliziralo termičko oštećenje tkiva (172). To će rezultirati maksimalnom efikasnosti ablacije, sva će energija lasera biti iskorištena za ablaciju bez stvaranja termičkog oštećenja tkiva (37, 172).

Treba imati na umu da Er:YAG laserska zraka ima najveću energiju u svojoj sredini dok prema periferiji energija otpada, zbog profila laserske zrake prema Gaussovom principu. Ablacija tkiva efikasna je u području sredine zrake, a na periferiji energija može pasti ispod razine potrebe za ablaciju tkiva te uzrokovati termičko oštećenje (172).

Er:YAG laser ima minimalnu optičku penetraciju unutar vode od svega 1 - 5  $\mu\text{m}$ . Minimalna penetracija i veliki apsorpcijski koeficijent ciljanog tkiva dovest će do toga da se energija lasera apsorbira unutar malog volumena kosti. To rezultira visokom efikasnošću ablacije i minimalnim termičkim oštećenjem. Ako je optička penetracija lasera veća, energija se apsorbira unutar većeg volumena čime pada efikasnost ablacije (168).

Zbog toga je okolno tkivo uz rub osteotomije minimalno oštećeno, zona promijenjenog tkiva je svega 10  $\mu\text{m}$  (135, 142).

#### **1.5.6. Ultrastrukturna analiza stijenki osteotomije nakon upotrebe Er:YAG lasera**

Nakon upotrebe Er:YAG lasera nastaje koštani kavitet dobro definiranih i pravilnih rubova. Za razliku od osteotomije sa svrdlom, na stijenkama kaviteta nakon osteotomije Er:YAG lasera, nije zamijećeno odlaganje zaostatnog koštanog sloja (156, 157, 159 – 162).

Pri većem uvećanju površina osteotomije izgledala je nepravilno, prekrivena višeslojnim strukturama izgledom sličnim ljuskama. Strukture poput fibrina bile su uklopljene unutar višeslojnih struktura. Smatra se da su fibrinske strukture podrijetla iz krvi koja je prekrila stijenke kaviteta nakon osteotomije (160).

Sasaki i suradnici prepostavili su da nepravilna „ljuskasta“ površina svojom strukturom pospješuje odlaganje albumina plazme i stabilizaciju krvnog ugruška, što bi se u konačnici moglo pozitivno odraziti na cijeljenje (160).

Transmisijskom elektronskom mikroskopijom (TEM) utvrđeno je postojanje promijenjenog sloja nakon osteotomije s Er:YAG laserom. Promijenjeni sloj sastoji se od dva dijela: površinskog sloja u kojemu se nalaze mikro pukotine i tamnijeg sloja s manje mikropukotina. Zbog brojnih mikropukotina površinski sloj izgleda porozno. Mikropukotine raspoređene su regularno, paralelne na izvornu lamelarnu strukturu kosti. Ispod tamnijeg sloja nađena je intaktna koštana struktura. Pod većim uvećanjem SEM-a, površinski dio promijenjenog sloja sadržavao je nakupine kristala u obliku igala, pomiješanih s uvećanim zaobljenim kristalima. Opisane kristalne strukture bile su uklopljene u ostatke matriksa okružene brojnim pukotinama. U dubljem dijelu promijenjenog sloja, igličaste kristalne strukture bile su manjim dijelom dezorganizirane, dok je većina kristala sačuvala izvornu usmjerenost. Dio je matriksa bio izgubljen i manje su pukotine bile prisutne. Širina promijenjenog sloja bila je 31,2 – 30  $\mu\text{m}$ , prosječno 21,9  $\mu\text{m}$  (161). Histološkom analizom de Mello i suradnici također su utvrdili postojanje promijenjenog sloja kosti duž stijenki osteotomije nakon ablacije s Er:YAG laserom. Promijenjeni sloj sastojao se od dva dijela: površinskog karboniziranog sloja koji je bio tamno obojen i unutarnjeg amorfnog sloja. Izmjerena ukupna debljina oba sloja bila je 24  $\mu\text{m}$  (153).

SEM-DEX analiza pokazala je postupni pad udjela Ca i P u blizini površine laserske ablacije. Površinski sloj imao je blagi porast izmjerenog nivoa Ca i P. Pad udjela Ca i P Sasaki i suradnici objasnili su formiranjem novih struktura s manjim udjelom Ca/P pod utjecajem porasta temperature (161).

Kemijski sastav površine kosti analiziran pomoću Fourierove transformirajuće infracrvene spektroskopije nakon osteotomije s Er:YAG laserom bio je gotovo nepromijenjen, jedino je bio smanjen udio proteina (160).

### **1.5.7. Zarastanje koštanog defekta nakon osteotomije s Er:YAG laserom**

Proučavanje utjecaja laserske ablacije na cijeljenje koštanih defekata dalo je oprečne rezultate.

Nelson i suradnici (173), Martins i suradnici (174), el Montaser i suradnici (175) te de Mello i suradnici (153) i opisali su usporeno cijeljenje nakon laserske osteotomije u usporedbi s osteotomijama izvedenih s mehaničkim instrumentima. Nelson i suradnici primijetili su usporeno cijeljenje tijekom cijelog perioda praćenja. Također novoformirana kost unutar koštanog kaviteta nije srasla s izvornim stijenkama osteotomije (173). Za razliku od njega,

Martins i suradnici (174) i de Mello i suradnici (153) primijetili su da u kasnijim intervalima praćenja dolazi do izjednačavanja brzine cijeljenja između skupina. U tim vremenskim intervalima, prethodno prisutan termički promijenjen sloj više nije bio vidljiv (153, 174).

Lewandrowski i suradnici nisu zamijetili razliku u dinamici cijeljenja između navedenih skupina (176). Pourzarandian i suradnici (157) i Ohsugi i suradnici (156) opisali su brže cijeljenje kod laserske skupine u odnosu na skupinu mehaničkih instrumenta (156, 176).

Razlike u rezultatima između istraživanja mogu se pripisati različitim stavkama u postavkama lasera i modelu istraživanja (153, 157, 173, 174, 176).

## **2. CILJEVI I HIPOTEZE ISTRAŽIVANJA**



## **2.1 Cilj istraživanja:**

Termografski usporediti nove metode osteotomije, visokoenergetski Er:YAG laser u kontaktnom i beskontaktnom načinu rada, piezoelektrični uređaj, sa standardnim instrumentima za osteotomiju, kirurškim svrdlom. Lasersko profilometrijski i ultrastrukturno usporediti dinamiku cijeljenja između navedenih načina osteotomije.

## **2.2 Hipoteza istraživanja:**

Nema razlike u porastu temperature prilikom osteotomije sa standardnim i alternativnim instrumentima.

Nema razlike u brzini i dinamici cijeljenja nakon osteotomije sa standardnim i alternativnim instrumentima.

### **3. MATERIJALI I POSTUPCI**

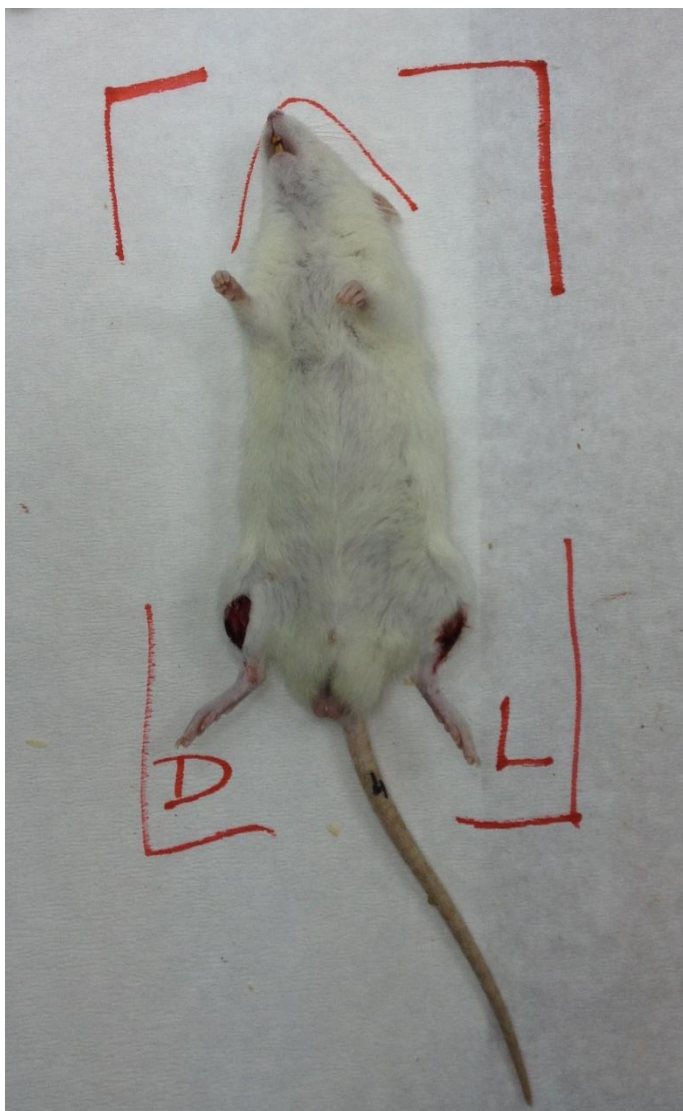### 3.1 Uzorci

Istraživanje je odobreno od strane Etičkog odbora Stomatološkog fakulteta Sveučilišta u Zagrebu (0039/16), Etičke komisije za medicinsko-stomatološka istraživanja Stomatološkog fakulteta u Skoplju, Univerziteta Sv. Kiril i Metodij u Skopju (09-862/2) i Animalne etičke komisije Fakulteta prirodnih znanosti i matematike, Univerziteta u Skoplju. Svi eksperimenti provedeni su u skladu sa smjernicama ARRIVE prema odredbi UK Animals (Scientific Procedures) Act, 1986., Direktivom 2010/63/EU za životinjska istraživanja te prema smjernicama za brigu i korištenje laboratorijskih životinja National Institute of Health (NIH Publications No 8023, revisited 1978).

In vivo istraživanje provedeno je na životinjskom modelu Wistar štakora (*Rattus norvegicus albinus*). Veličina uzroka je bila izračunata pomoću G\*Power programa, verzije 3.1.9.4., uz razinu značajnosti  $\alpha = 0,05$ , a jačina testa je postavljena na razinu 0,8 i veličina efekta na 0,7.

Prema izračunatoj veličini, određeno je da će se uzorak sastojati od 24 životinje. Sve su životinje bile odrasle jedinke, 10 tjedana stare, prosječne težine od 300 do 350 g. Tjedan dana prije istraživanja životinje su bile aklimatizirane u kontroliranim uvjetima pri temperaturi od 22 °C, s ciklusima svjetla od 12 h (7 - 19 h) i mraka te sa slobodnim pristupom vodi i hrani. U svakom kavezu boravile su po četiri životinje. Životinje su nasumično bile podijeljene u četiri skupine sa po šest životinja prema planiranom vremenu žrtvovanja. Prva skupina žrtvovana je neposredno po završetku kirurškog zahvata, druga skupina 7 dana nakon kirurškog zahvata, treća skupina 14 dana nakon kirurškog zahvata i četvrta skupina 21 dan nakon kirurškog zahvata.

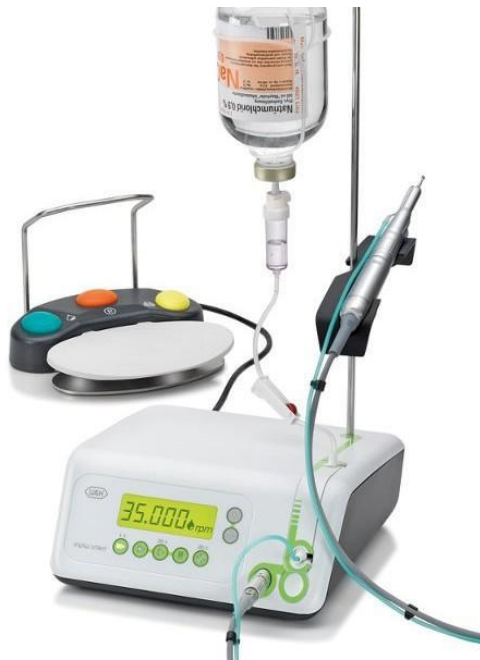Na dan zahvata životinje su bile uvedene u opću anesteziju pomoću intraperitonealne anestezije s natrijevima tiopentalom (Rohne-Poulenc Rorer Limited, Co Tipperary, Irska). Preporučena doza anestetika je bila 50 mg/kg tjelesne težine. Nakon toga životinje su bile položene u dorzalni dekubitalni položaj.



Slika 1. Životinje su postavljene u dorzalni dekubitalni položaj

Iznad obje tibije napravljena je trihotomija i dezinfekcija eksponirane kože s povidon jodidom (Betadine otopina 10 % otopina za kožu, Alkaloid, Skopje, Sjeverna Makedonija). Skalpelom broj 15 (Swann-Morton, Sheffield, Ujedinjeno Kraljevstvo) napravljena je incizija duga 18 mm. Incizijom je prerezan sloj koji se sastojao od kože, mišića i periosta i naknadno odignut dermo-periostealni režanj kako bi se eksponirala površina tibije. Kod svake životinje opisani rez napravljen je iznad obje tibije. Na svakoj tibiji bile su ispreparirane po dvije osteotomije, ukupno četiri po životinji. Sve su osteotomije bile izvedene pod pravim kutom na dužinsku os kosti. Redoslijed osteotomija i postavke uređaja kojima su napravljene osteotomije bile su iste tijekom cijelog eksperimenta i za svaku pojedinu životinju:

1. Lijeve proksimalne osteotomije: kirurško svrdlo. Prilikom izvođenja osteotomije korišten je kolječanik s redukcijom broja okretaja 20:1 WS-75 LG (W&H Dentalwerk, Burmoos, Austria) koji je bio postavljen na fiziodispenzer Implantmed SI-9SXX (W&H Dentalwerk, Burmoos, Austria), i novo kirurško čelično svrdlo promjera 2,1 mm 1.104.021 (Brasseler Bvld, Savannah, SAD). Svrđlo je korišteno pri 1 200 rpm, irigacijom 90 ml/min i laganim pritiskom. Tijekom svih 24 osteotomija korišteno je isto kirurško svrdlo.



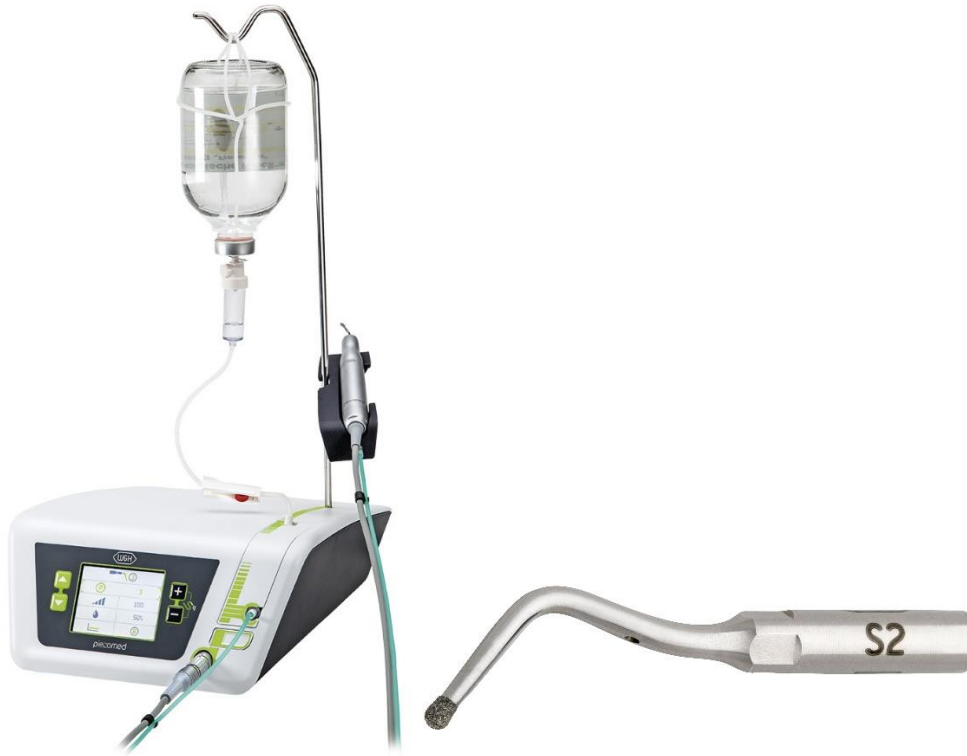Slika 2. Fiziodispenzer Implantmed SI-9SXX (W&H Dentalwerk, Burmoos, Austria). (ustupljeno ljubaznošću proizvođača).

2. Lijeva distalna osteotomija: beskontaktni infracrveni visokoenergetski Er:YAG laser (X-Runner, LightWalker®, Fotona, Ljubljana, Slovenija) s digitalno kontroliranim nastavkom kružnog promjera 2 mm i ručnom jedinicom H02-N. Beskontaktni laser korišten je pri sljedećim parametrima: irigacija 40 - 60 mL/min, fokalna udaljenost 13 mm, snaga 7,5 W, energija pulsa 750 mJ, frekvencija 10 Hz, način rada QPS (engl. quantum square puls), koji se sastoji od kombinacije 5 kratkih pulseva do 50  $\mu$ s praćenih s jednim dužim pulsom od 85  $\mu$ s.



Slika 3. Infracrveni visokoenergetski Er:YAG laser (X-Runner, LightWalker®, Fotona, Ljubljana, Slovenija) s ručnom jedinicom H02-N (Fotona, Ljubljana, Slovenija) (ustupljeno ljubaznošću proizvođača).

3. Desna proksimalna osteotomija: piezoelektrični uređaj (Piezomed, W&H Dentalwerk, Burmoos, Austria) i nastavak S2 u obliku kugle promjera 1 mm presvučene dijamantnim česticama. Uređaj ima funkciju automatskog prepoznavanja nastavka kojem su prilagođene odgovarajuće postavka snage i irigacije uređaja. Irigacija prema preporučenim postavkama za S2 nastavak bila je 60 ml/min. Tijekom rada korišten je pritisak od 150 g s konstantnim malim pokretima ručne jedinice.



Slika 4. Piezoelektrični uređaj (Piezomed, W&H Dentalwerk, Burmoos, Austria) b) nastavak S2 (W&H Dentalwerk, Burmoos, Austria) (ustupljeno ljubaznošću proizvođača).

4. Desna distalna osteotomija: kontaktni infracrveni visokoenergetski Er:YAG laser (LightWalker®, Fotona, Ljubljana, Slovenija) s ručnim nastavkom H-14 N i optičkim vlaknom promjera 1,0 mm (promjer jezgre vlakna 940  $\mu\text{m}$ ). Postavke kontaktnog Er:YAG lasera bile su sljedeće: hlađenje 40 - 60 ml/min, snaga 7,5 W, energija pulsa 375 mJ, frekvencija 20 Hz. Za način rada odabran je srednje kratki puls MPS (engl. Medium Short Puls) u trajanju od 10  $\mu\text{s}$ .

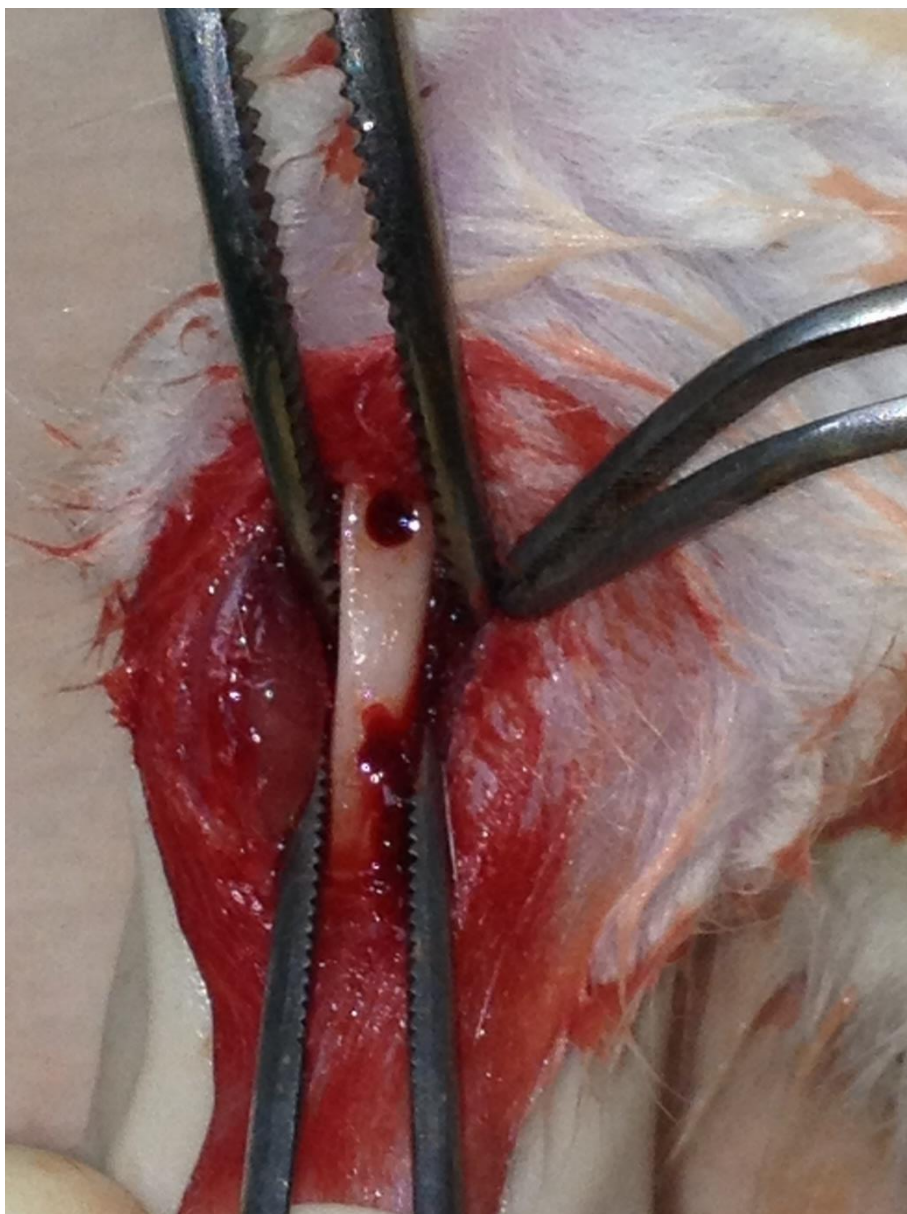


Slika 5. Infracrveni visokoenergetski Er:YAG laser (X-Runner, LightWalker®, Fotona, Ljubljana, Slovenija), b- ručnom jedinicom H-14N (Fotona, Ljubljana, Slovenija) (ustupljeno ljubaznošću proizvođača).

Za vrijeme izvođenja laserskih osteotomija bile su korištene zaštitne naočale za svakog člana istraživačkog tima, prema preporuci proizvođača lasera.

Osteotomije su bile međusobno udaljene 5 mm, subkritične veličine: dubina 2 mm, promjer 1,0 do 2,0 mm, ovisno o korištenom instrumentu za osteotomiju. Dubina osteotomije je provjeravana s parodontološkom sondom Probe No 15 (Hu-Friedy Mfg. Co., LLC, Chicago, SAD) dok nije postignuta željena dubina. Sve kirurške zahvate izveo je isti doktor, specijalist oralne kirurgije.





Slika 6. Ispreparirane osteotomije na tibiji štakora. Nakon odizanja dermo-periostealnog režnja, na eksponiranoj površini tibije napravljene su dvije osteotomije, međusobno udaljene 5 mm, duboke 2 mm i promjera 1 - 2 mm.

Na kraju kirurškog zahvata, kod životinja 2., 3., i 4. skupine mukokutane incizije bile su zašivene prekinutim resorptivnim šavovima veličine 6.0 (Vycryl 6.0, Ethicon Inc, Cincinnati, SAD) kako bi se omogućilo nesmetano primarno cijeljenje rane.

Životinje prve skupine bile su eutanazirane neposredno po završetku kirurške faze istraživanja, s prekomjernom dozom anestetika natrijevim tiopentalom (Rohne-Poulenc Rorer Limited, Co Tipperary, Irska). Životinje ostalih skupina bile su tretirane s analgetikom, veterinarskim

acetaminofenom 1 mg/kg razrijeđenim u 1 L vode. Čuvale su se u kavezima s ranije opisanim uvjetima (temperatura od 22 °C, s ciklusima svjetla od 12 h (7 - 19 h) i mraka, sa slobodnim pristupom vodi i hrani) do trenutka žrtvovanja. Životinje druge, treće i četvrte skupine u cijelosti su se oporavile od kirurškog zahvata, a rane su im cijelile bez komplikacija do trenutka žrtvovanja.

Životinje druge skupine bile su žrtvovane nakon tjedan dana, treće skupine nakon dva tjedna i četvrte skupine nakon tri tjedna od učinjenog kirurškog zahvata. Žrtvovanje je provedeno na ranije opisani način, prekomjernom dozom anestetika natrijevima tiopentanolom (Rohne-Poulenc Rorer Limited, Co Tipperary, Irska). Nakon što su životinje eutanazirane, bile su im amputirane tibije. Meka su tkiva bila uklonjena s kosti.

### 3.2 Termografska analiza

Prilikom svake osteotomije sprovedena su termografska mjerenja pomoću infracrvene termografske kamere (FLIR T335, FLIR Systems Pty Ltd., Melbourne, Australija). Kamera ima raspon detekcije temperatura od -20 °C do +650 °C, te termičku osjetljivost manju od 50 K i infracrvenu rezoluciju 320 x 240 piksela.

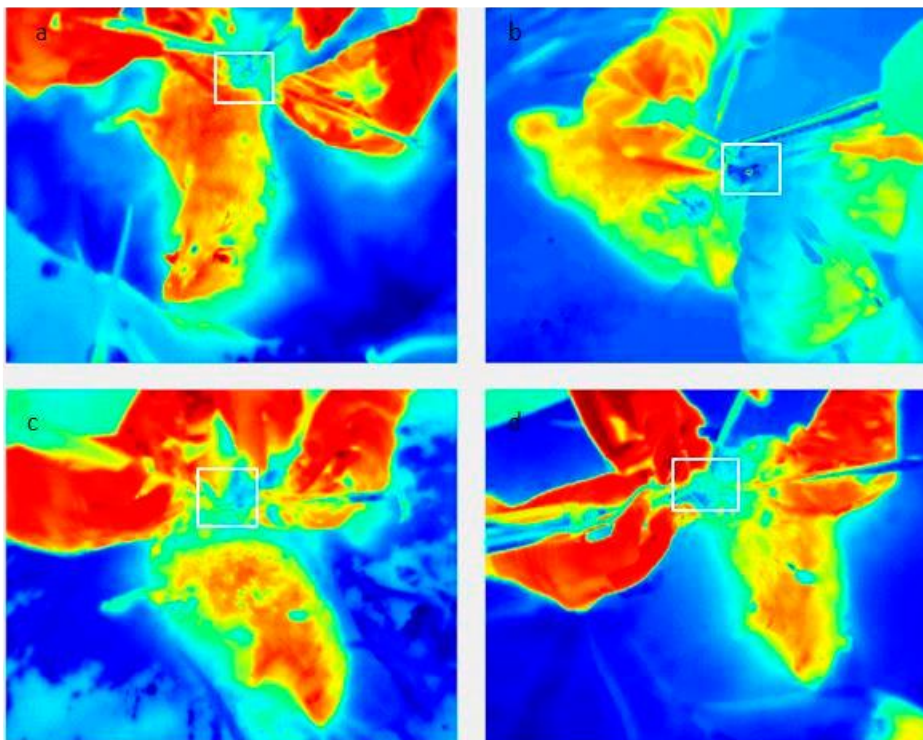


Slika 7. Termokamera FLIR T335 (FLIR T335, FLIR Systems Pty Ltd., Melbourne, Australija) (Ustupljeno ljubaznošću prof. Irine Filipović Zore).

Za vrijeme cijelog istraživanja, prostorija u kojoj se vršio eksperiment imala je iste kontrolirane atmosferske uvjete: temperaturu i vlagu. Životinje su puštene da se aklimatiziraju 10 min prije početka osteotomije. Prije početka snimanja kamera je učvršćena na postolje i postavljena na

30 cm udaljenosti od područja osteotomije. Termografsko snimanje je započelo 5 minuta prije svake osteotomije i trajalo je još 5 minuta nakon osteotomije, bilježeći temperaturu za vrijeme cijelog trajanja zahvata.


Analiza snimljenih podataka učinjena je pomoću računalnog programa FLIR Tools software (FLIR Systems Inc., North Billerica, SAD). Termografska kamera snimila je svaku osteotomiju u obliku zasebnog termografskog videozapisa. Naknadno su iz videozapisa izdvojeni pojedini kadrovi za svaku osteotomiju. Na svakom izdvojenom kadru, vizualnom inspekcijom određeno je područje osteotomije i označeno kao područje interesa ROI (engl. region of interest). Na svim je snimkama osteotomije određena temperatura u području interesa tijekom cijelog vremena izvođenja osteotomije i na taj način je praćena promjena temperature kroz čitavo vrijeme trajanja osteotomije. Pomoću dobivenih podataka za svaku osteotomiju određeni su idući parametri: početna temperatura ( $T_{Base}$ ) - temperatura prije početka izvođenja osteotomije, maksimalna temperatura ( $T_{max}$ ) - najviši iznos temperature za vrijeme osteotomije i razlika temperature ( $\Delta T$ ). U obzir su uzeti samo rezultati temperature koji su se mogli jasno očitati iz područja interesa. U slučaju kada je regija interesa bila djelomično ili potpuno zaklonjena rukom ili ručnim nastavkom uređaja za osteotomiju, dobiveni podaci iz tih kadrova nisu bili uključeni u analizu.



Slika 8. Termalne slike dobivene iz termografskog videozapisa s označenim područjem interesa (ROI) za različite tehnike osteotomije: a) kontaktni Er:YAG laser b) beskontaktni Er:YAG laser c) piezoelektrični uređaj i d) kirurško svrdlo.

### 3.3 Priprema uzorka za skenirajuću elektronsku mikroskopiju (SEM) i trodimenzionalnu skenirajuću elektronsku mikroskopiju (3D-SEM)


Nakon uklanjanja mekog tkiva u potpunosti sa kosti tibije, identificirana su mjesta gdje je ranije bila izvršena osteotomija. Kost je pažljivo prerezana sagitalno kako se ne bi oštetila mjesta osteotomije. Uzorci su postavljeni na aluminijski nosač bez prethodne impregnacije sa zlatom. Suvišak vlage prije SEM analize je uklonjen postavljanjem uzorka u vakumski desikator. Slike sekundarnih elektrona dobivene su pomoću SEM pištolja s emisijom polja putem hladne katode (FEG-SEM, Hitachi SU 8030, Tokio, Japan).



Slika 9. Hitachi SU-8030 FEG-SEM, SEM mikroskop, (Hitachi SU 8030 SEM, Tokio, Japan) (Ustupljeno ljubaznošću prof. Elizabete Gjorgievske)

3D stereo-fotografija (anaglifi) metoda je vizualizacije fotografija kojom se simulira trodimenzionalnu sliku predmeta koja nastaje kao posljedica ljudskog binokularnog vida. Tehnikom 3D stereo-fotografije snimljene su iste stereo par SEM fotografije pod različitim kutovima i s različitim filterima boje. Razlika u kutovima snimanja je  $7^\circ$ , koja odgovara razlici kutovima vizualizacije istog predmeta ljudskim binokularnim vidom. Fotografija koja je bila korištena za lijevo oko snimljena je pod kutom od  $-3,5^\circ$  i crvenim filterom, a za desno oko pod kutom snimanja od  $+3,5^\circ$  i zelenim filterom. Stereo par fotografije su preklopljene pomoću računala i vizualizirane s anaglifskim naočalama. Zbog različitih filtera boje ugrađenih unutar leća anaglifskih naočala, samo fotografija snimljena crvenim filterom dolazi do lijevog oka,


dok ona snimljena zelenim filterom do desnog oka. Stoga do svakog oka dolazi ista SEM fotografija snimljena pod različitim kutom. Kao posljedica istovremene vizualizacije SEM stereo par fotografije stvara se privid trodimenzionalne slike.



Slika 10. Anaglifske naočale (Ustupljeno ljubaznošću prof. Elizabete Gjorgievske)

### 3.4 Priprema uzorka za lasersku profilometriju

Cijeljenje koštanog defekta nakon osteotomije bilo je procijenjeno pomoću metode digitalne laserske profilometrije, temeljenom na principu optičke triangulacije. Profilometrijski sustav sastoji se od laserskog projektora, digitalne kamere s pomičnim stolićem i računalne jedinice. Pomoću ove metode može se izmjeriti 80 poprečnih presjeka u sekundi s preciznošću od 0,02 mm.



Slika 11. Uređaj za digitalnu lasersku profilometriju. Uređaj se sastoji od laserskog projektora, digitalne kamere s pomičnim stolićem i računalne jedinice (Ljubaznošću izv. prof. Dragane Gabrić).

Uzorci su bili pripremljeni na idući način: nakon što su uklonjeni ostatci mekog tkiva s kosti, uzorci su osušeni, komprimirani zrakom ( $2 \text{ kp/cm}^2$ ). Nakon toga na površinu uzorka nanesen je bijeli sprej MET-L-CHEK (Helling GmbH, Heidgraben, Njemačka), kako bi se reducirao šum prilikom mjerenja i nastanak artefakta. Pomoću NURBS (engl. nonuniform rational B spline) kreiran je matematički trodimenzionalni model površine kosti prije osteotomije. Volumen osteotomije određen je usporedbom NURBS-a i izmjerenih poprečnih presjeka površine osteotomije, s preciznošću od 5 %.

Rezultati su prikazani u obliku trodimenzionalnih slika generiranih putem računalnog programa izrađenog za potrebe ovog istraživanja. Osteotomije su bile različito obojane ovisno o dubini koštanog defekta. Skali boje pridružene su pozitivne i negativne numeričke vrijednosti volumena. Negativni volumen predstavljao je izgubljeni volumen kosti kao posljedicu osteotomije, u usporedbi s NURBS površinom. Pozitivan volumen predstavljao je preostali volumen NURBS površine nakon osteotomije. Definitivni volumen izračunat je oduzimanjem vrijednosti dva prethodna volumena.

#### **4. REZULTATI**

#### 4.1. Rezultati termografske analize

Veličina uzroka bila je izračunata pomoću G\*Power programa, verzije 3.1.9.4., uz razinu značajnosti  $\alpha = 0,05$ , jačina testa postavljena je na 0,8 i veličina efekta na 0,7.

Prikupljeni podaci temperatura koje nastaju prilikom četiri različite vrste osteotomije bili su analizirani metodom deskriptivne statistike: srednja vrijednost i standardna pogreška.

Statistička je analiza rezultata bila napravljena pomoću SAS statističkog programa za Windows platformu, verzija 9.4 (SAS Institute, Cary, SAD). Izračunati su deskriptivni parametri, srednja vrijednost i standardna pogreška, za temperature tijekom osteotomije za sve četiri skupine: kontaktni laser, bezkontaktni laser, kirurško svrdlo i piezoelektrični uređaj. Za usporedbu promjene temperature između različitih tehnika osteotomije korišten je ANOVA test za ponovljena mjerenja s Greenhouse-Geisserovom korekcijom. Za testiranje podudaranja podataka s normalnom distribucijom korišten je bio Shapiro-Wilkov test. Sferičnost je bila testirana Mauchlyjevim testom. Post-hoc višestruka usporedba napravljena je pomoću t-testa za nezavisne uzorke uz Bonferronijevu korekciju.

U prvom koraku testirana je normalnost podataka. Za sve metode distribucija podataka nije odstupala od normalne distribucije, osim za piezoelektrični uređaj (Tablica 1.  $p > 0,05$ ; Shapiro-Wilkov test). Distribucija za piezoelektrični uređaj malo odstupa od normalne distribucije ( $p = 0,02$ ) pa je primjena ANOVA testa bila opravdana.

Tablica 1. testiranje normalnosti podataka (Shapiro-Wilkov test)

	N	Srednja vrijednost	Standardna devijacija	**W	*p
Kontaktni laser	15	2,00	1,60	0,96	0,63
Bezkontaktni laser	15	53,27	19,15	0,89	0,06
Piezoelektrični uređaj	15	-0,02	1,62	0,85	0,02
Kirurško svrdlo	15	-1,08	1,84	0,95	0,54

\*p - vrijednost za Shapiro-Wilkov test



\*\*W - vrijednost statistike za Shapiro-Wilkov test

Broj analiziranih životinja smanjen je na 15 (N = 15) jer su isključene životinje kod kojih se nije mogla očitati vrijednost temperature iz ROI regije. Te su životinje bile isključene iz daljnje analize podatka.

Mauchlyjev test pokazao je nedostatan uvjet sferičnosti (jednakost varijanci i kovarijanci,  $p < 0.0001$ ), stoga je u ANOVA testu korištena Greenhouse-Geisserova korekcija.

Deskriptivne statističke vrijednosti (veličina uzorka, srednja vrijednost, standardna devijacija, standardna pogreška, medijan, minimum i maksimum) za četiri vrste tehnika osteotomije prikazane se u Tablici 2.

Tablica 2. Usporedba promjene temperature

	N	Srednja vrijednos t	Standardn a devijacija	Medija n	Minimu m	Maksimu m	ANOV A p
Kontaktni laser	1 5	2,00	1,60	1,87	-0,50	5,08	< <b>0,0001</b>
Bezkontakt ni laser	1 5	53,27	19,15	59,17	15,80	75,92	
Piezoelektrič ni uređaj	1 5	-0,02	1,62	0,54	-3,63	2,03 <sup>a</sup>	
Kirurško svrdlo	1 5	-1,08	1,84	-1,25	-4,25	1,89 <sup>a</sup>	

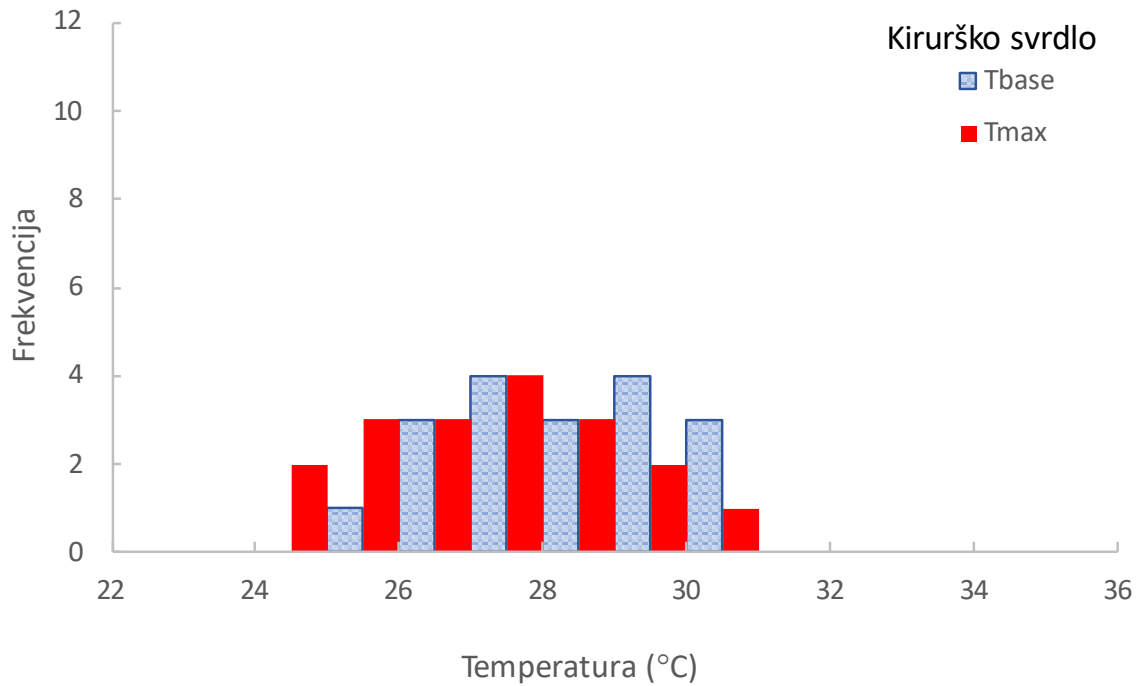
<sup>a</sup>'post-hoc' test, isto slovo označava tehnike koje se međusobno ne razlikuju

Između svih tehnika osteotomije nađena je značajna razlika u promjeni temperature (Tablica 2,  $p < 0,0001$ ; ANOVA test). Za određivanje tehnika koje se međusobno razlikuju korišten je t-test za sparane uzorke. Višestruka usporedba je pokazala da je razlika postojala između svih

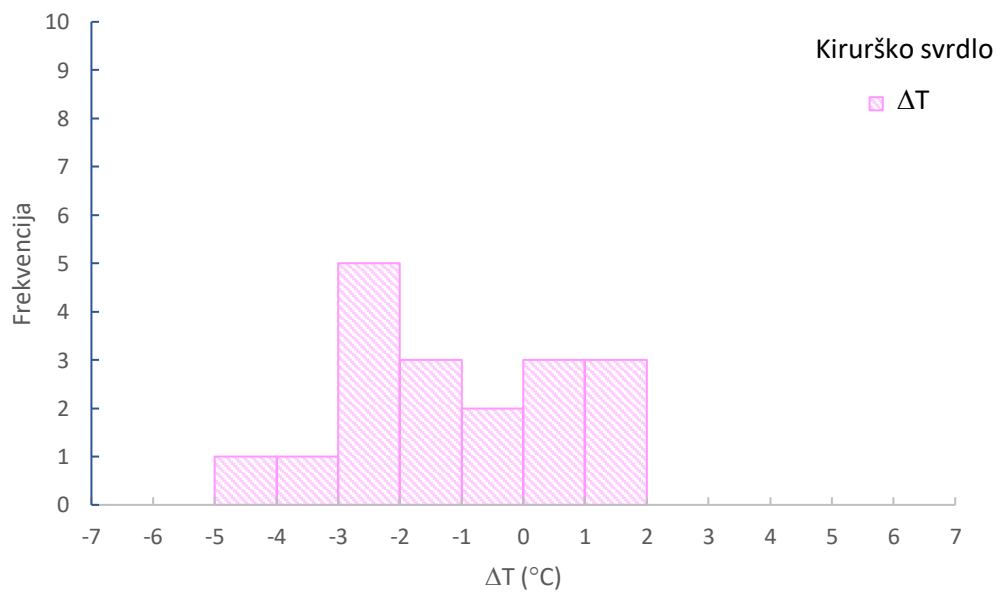
tehnika, osim između piezoelektričnog uređaja i kirurškog svrdla. Najveća promjena temperature je uočena za beskontaktni laser (53,3 °C), a zatim za kontaktni laser (2,0 °C). Najmanja je bila za piezoelektrični uređaj i za kirurško svrdlo (0,0 °C i -1,1 °, respektivno).

Tablica 3. Usporedba izmjerenih prosječnih vrijednosti početne temperature ( $T_{base}$ ), maksimalne temperature ( $T_{max}$ ) i razlike temperatura ( $\Delta T$ ) za svaku skupinu. Navedene vrijednosti izmjerenih temperatura izražene su u °C.

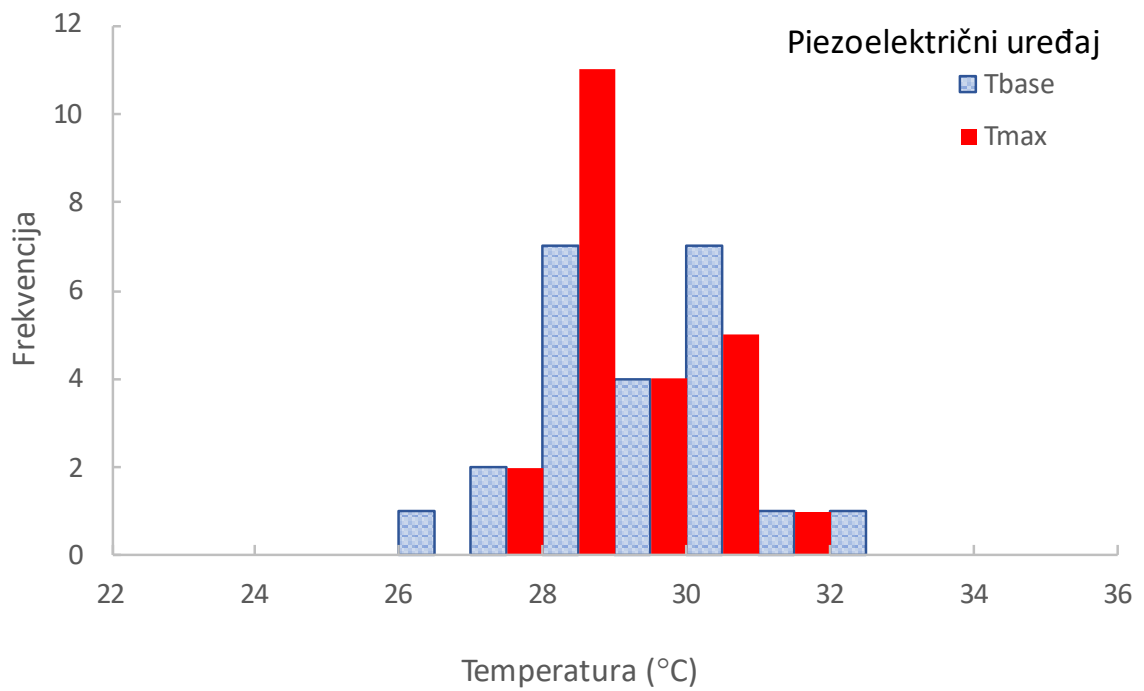
	$T_{base}$ (°C)		$T_{max}$ (°C)		$\Delta T$ (°C)		
	Srednja	Standardna	Srednja	Standardna	Srednja	Standardna	
	N	vrijednost	devijacija	vrijednost	devijacija	vrijednost	devijacija
Kontaktni laser	22	27,98	1,78	29,93	2,50	1,95	1,56
Bezkontaktni laser	22	29,95	1,67	78,88	22,69	48,93	21,56
Piezoelektrični uređaj	23	29,39	1,32	29,15	1,10	-0,24	1,64
Kirurško svrdlo	18	28,35	1,47	27,31	1,66	-1,04	1,83



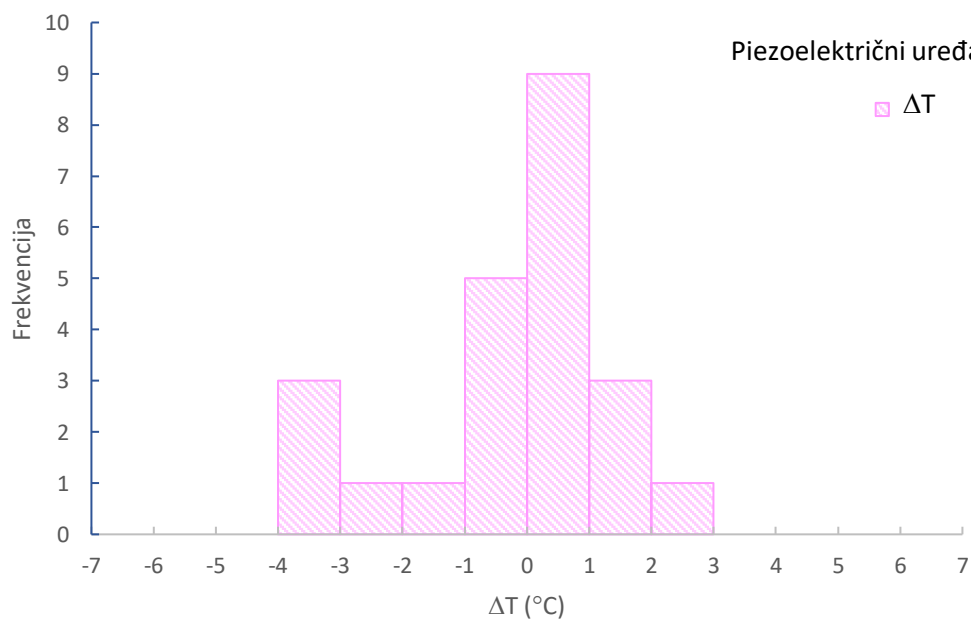
Slika 12. Grafički prikaz vrijednosti za početnu temperaturu (Tbase) i maksimalnu temperaturu (Tmax) za skupinu kirurškog svrdla.



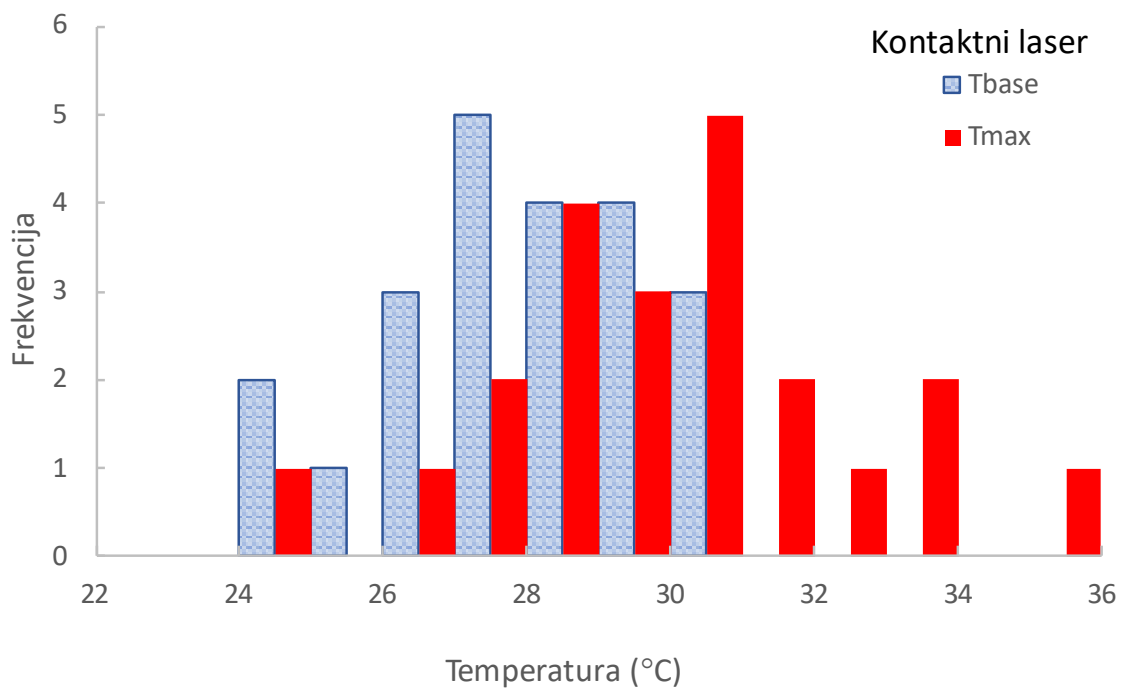
Slika 13. Grafički prikaz vrijednosti za razliku temperature ( $\Delta T$ ) za skupinu kirurškog svrdla.



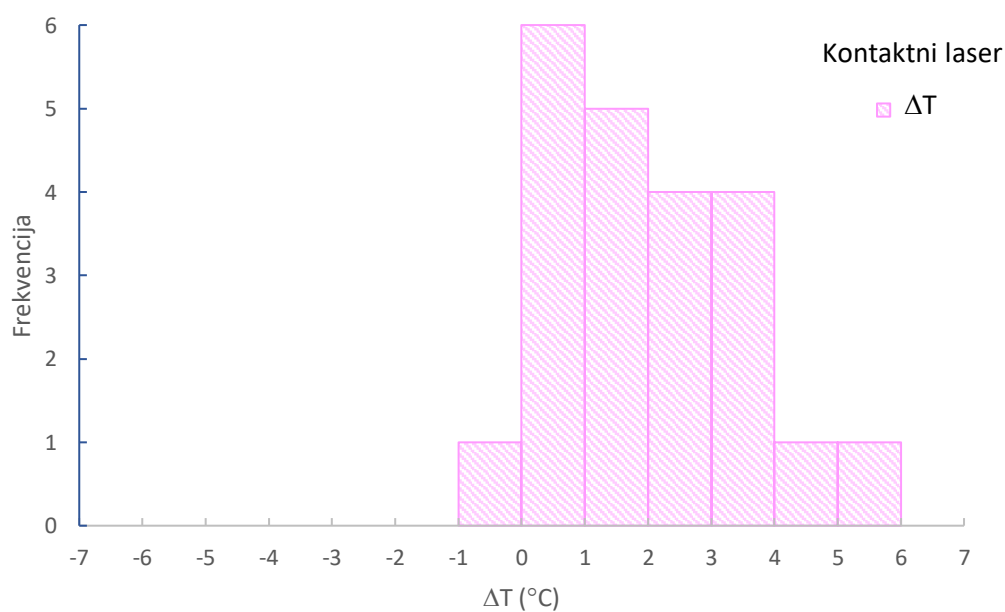
Slika 14. Grafički prikaz vrijednosti za početnu temperaturu (Tbase) i maksimalnu temperaturu (Tmax) za skupinu piezoelektričnog uređaja.



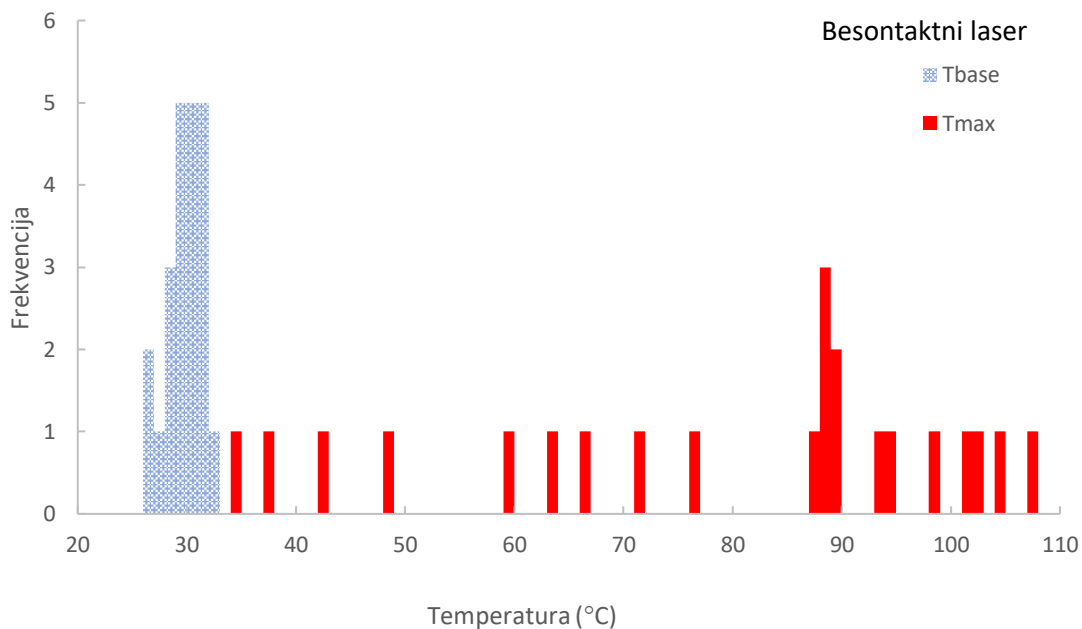
Slika 15. Grafički prikaz vrijednosti za razliku temperature ( $\Delta T$ ) za skupinu piezoelektričnog uređaja.



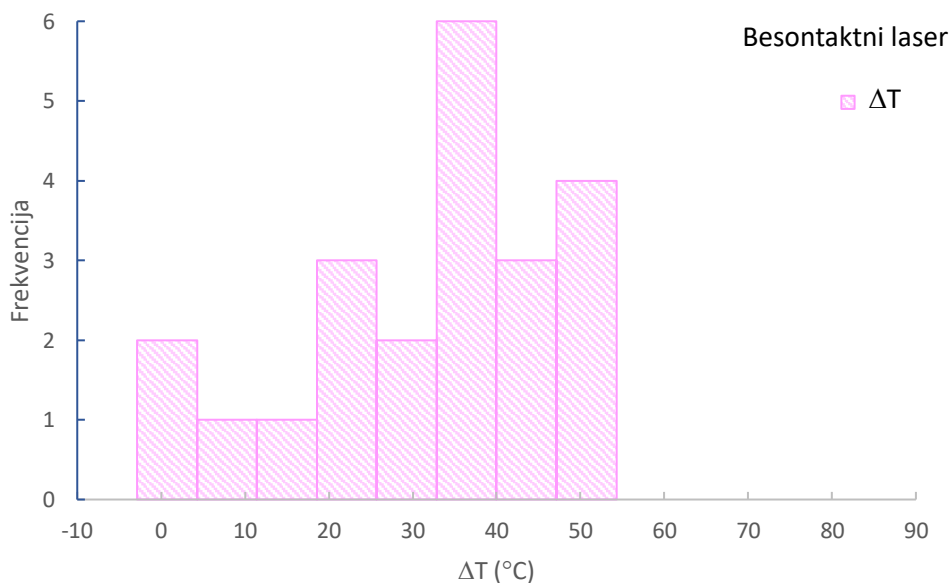
Slika 16. Grafički prikaz vrijednosti za početnu temperaturu ( $T_{base}$ ) i maksimalnu temperaturu ( $T_{max}$ ) za skupinu kontaktnog Er:YAG lasera.



Slika 17. Grafički prikaz vrijednosti za razliku temperature ( $\Delta T$ ) za skupinu kontaktnog Er:YAG lasera.

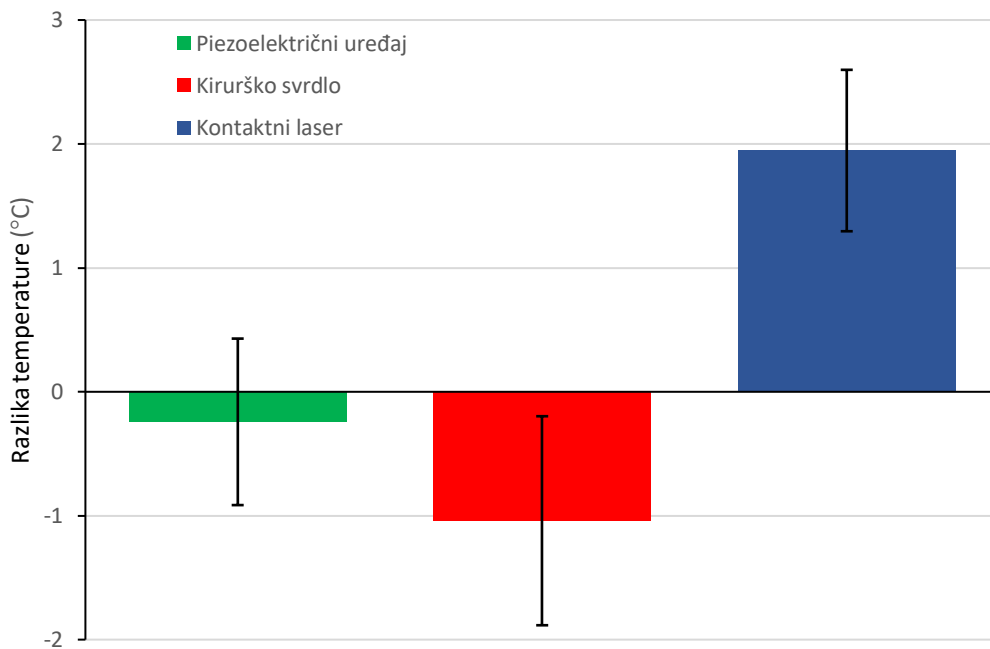


Slika 18. Grafički prikaz vrijednosti za početnu temperaturu ( $T_{base}$ ) i maksimalnu temperaturu ( $T_{max}$ ) za skupinu beskontaktnog Er:YAG lasera.

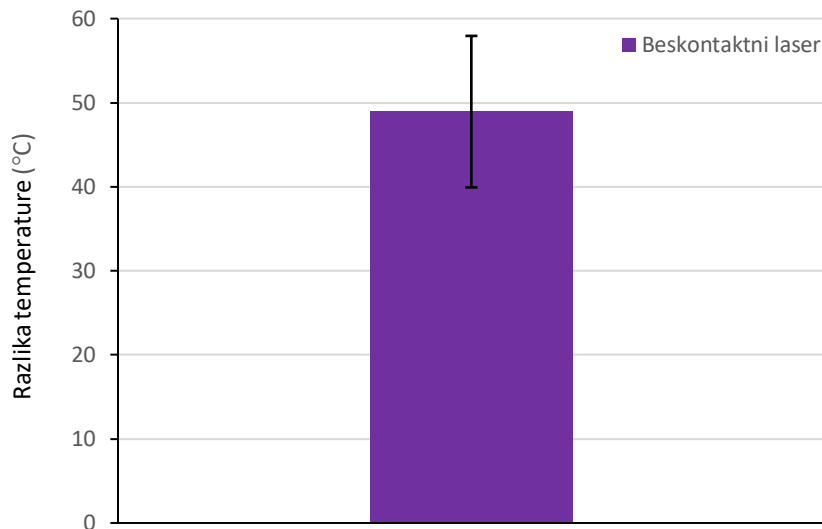


Slika 19. Grafički prikaz vrijednosti za razliku temperature ( $\Delta T$ ) za skupinu beskontaktnog Er:YAG lasera.

Tijekom termografskog mjerenja s kontaktnim Er:YAG laserom zabilježeni su skokovi u izmjerenim vrijednostima temperature raspona od 1 °C do 10 °C. Maksimalna izmjerena temperatura bila je ispod 40 °C tijekom svih mjerenja. U skupini beskontaktnog Er:YAG lasera, izmjereni temperaturni skokovi dostizali su vrijednosti 80 – 90 °C u vremenskim razmacima od 1 s. Maksimalne izmjerene temperature dosezale su 100 °C. U skupini piezoelektričnog uređaja i kirurškog svrdla nisu bili izmjereni temperaturni skokovi, nego samo minimalne fluktuacije u temperaturi.



Slika 20. Grafički prikaz promjene temperatura s trakama pogrešaka (interval sigurnosti 95 %) za skupinu piezoelektrični uređaj, kirurško svrdlo i kontaktni laser.



Slika 21. Beskontaktni laser prikazan je na zasebnom grafu radi bolje vidljivosti.

Izmjereni temperaturni skokovi za kontaktni Er:YAG laser od maksimalno 10 °C, kao i prosječna vrijednost maksimalne ( $T_{max}$ ) i razlike temperature ( $\Delta T$ ), bili su ispod kritične vrijednosti termičkog oštećenja kosti. Kod piezoelektričnog uređaja i kirurškog svrdla nisu zabilježeni skokovi temperature prilikom osteotomije već manje fluktuacije u temperaturi. Prosječne vrijednosti maksimalne ( $T_{max}$ ) i razlike temperature ( $\Delta T$ ) bile su niže od početne temperature ( $T_{base}$ ) što se objašnjava minimalnim porastom temperature za vrijeme osteotomije, utjecajem hlađenja irigacijske tekućine i njenim nakupljenim u području osteotomije za vrijeme izvođenja eksperimenta.

Prosječne vrijednosti maksimalne temperature ( $T_{max}$ ) i razlike temperature ( $\Delta T$ ) izmjerene kod beskontaktnog Er:YAG lasera, bile su iznad vrijednosti termičkog oštećenja. Pojedini temperaturni skokovi dosegali su vrijednosti od 80 °C do 100 °C. Unatoč tome, porast temperature nije uzrokovao ireverzibilne promjene koje su negativno utjecale na cijeljenje koštanog tkiva. Razlog tome je QRS način rada lasera, koji energiju lasera (7,5 W, energija pulsa 750 mJ) raspodjeljuje u pet kratkih intervala u trajanju od 50  $\mu s$ , međusobno razdvojenih s 85  $\mu s$  pauze.


#### 4.2. Rezultati skenirajuće elektronske mikroskopije (SEM) i trodimenzionalne skenirajuće elektronske mikroskopije (3D-SEM)



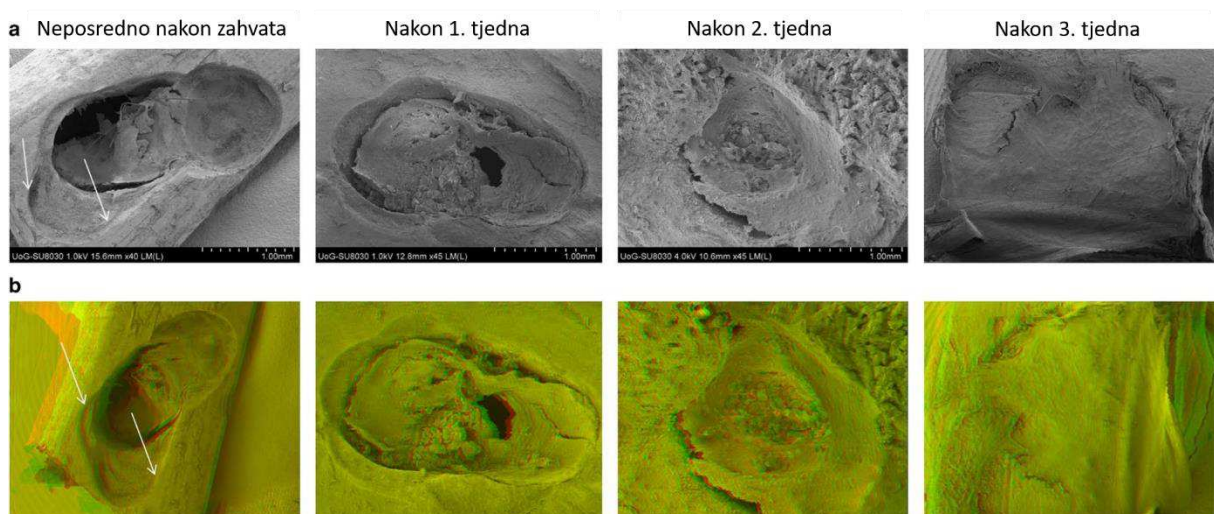
SEM i 3D-SEM slike bile su učinjene za sve četiri skupine u četiri vremenska intervala prema prethodno opisanom protokolu.

Slika 22. a) SEM i b) 3D-SEM slike izgleda osteotomije i cijeljenja koštanog defekta za skupinu kirurškog svrdla. Izgled osteotomije neposredno nakon kirurškog zahvata, cijeljenje nakon 7, 14 i 21 dana nakon kirurškog zahvata.

Na slikama neposredno nakon kirurškog zahvata strelicom je označen krvni ugrušak. Ugrušak je povučen zbog djelomičnog isušivanja tijekom pripreme uzorka za SEM/3-D SEM analizu. Rubovi osteotomije bili su hrapavi. Po stijenkama kaviteta prisutan je sloj koštanog debrisa i crvenih krvnih stanica. Nakon jednog tjedna vidljivo je inicijalno stvaranje nove kosti u području dna koštanog defekta. Nakon dva tjedna defekt je u potpunosti ispunjen mineraliziranim tkivo. Nakon 3 tjedna novoformirano mineralizirano tkivo proteže se i izvan granica koštanog defekta.




Slika 23. a) Neposredno nakon kirurškog zahvata. Stijenke kaviteta obložene su koštanim debrisom i crvenim krvnim stanicama. Stvaranje kosti unutar koštanog defekta (b - d): vidljiva su višestruka kolagena vlakna i osteoblasti koji su označeni strelicom.




Slika 24. a) SEM i b) 3D-SEM slike izgleda osteotomije i cijeljenja koštanog defekta za skupinu piezoelektričnog uređaja. Izgled osteotomije neposredno nakon kirurškog zahvata, cijeljenje nakon 7, 14 i 21 dana nakon kirurškog zahvata.

Na slikama neposredno nakon kirurškog zahvata prisutan je djelomično komprimirani ugrušak zbog isušivanja tijekom pripreme uzroka za SEM/3-D SEM analizu. Stijenke kaviteta bile su nepravilnih rubova, vjerojatno kao posljedica oscilacije uređaja i mikropokreta operatera prilikom izvođenja osteotomije. Stijenke kaviteta bile su pokrivenne koštanim debrisom i crvenim krvnim stanicama. Tijekom perioda od 1 - 3 tjedna nakon kirurškog zahvata, vidljivo je bilo stvaranje nove kosti. U prvom tjednu nakon osteotomije stvaranje nove kosti primarno je locirano uz dno i stijenke kaviteta. Vidljiva je proliferacija i adhezija osteoblasta duž kolagenih vlakana odloženih po stijenjkama i dnu kaviteta. Nakon 2 tjedna od osteotomije veći je dio kaviteta ispunjen novoformiranom kosti, a nakon 3 tjedna koštani defekt je u potpunosti zacijelio i bio je ispunjen novoformiranom kosti. Tijekom ovog tjedna vidljiva je bila mineralizacija osteoidnog sloja.




Slika 25. Stvaranje novoformirane kosti unutar koštanog defekta nakon osteotomije s piezoelektričnim uređajem. a) neposredno nakon kirurškog zahvata b) nakon tjedan dana od kirurškog zahvata, c) i d) nakon 3 tjedna od kirurškog zahvata. Bijelom strelicom su označeni osteoblasti (b i c) a žutom mineralne strukture (c i d) odložene prilikom mineralizacije osteoidea.




Slika 26. a) SEM i b) 3D-SEM slike izgleda osteotomije i cijeljenja koštanog defekta za skupinu Er:YAG lasera u kontaktnom načinu rada. Izgled osteotomije neposredno nakon kirurškog zahvata, cijeljenje nakon 7, 14 i 21 dana nakon kirurškog zahvata.

Na SEM i 3D-SEM slikama nastalim neposredno nakon osteotomije s laserom u kontaktnom modu vidljiv je krvni ugrušak koji je djelomično retrahiran zbog procesa isušivanja prilikom pripreme uzorka za SEM/3-D SEM analizu. Na koštanim stijenkama nije bilo vidljivog koštanog debrisa. Rubovi osteotomije bili su oštri i dobro definirani. Mjestimično duž stijenke kaviteta vidljivi su dijelovi kosti koji su bili karbonizirani, što se pripisuje termičkom oštećenju kosti. Iznad karboniziranog sloja stijenke kaviteta prisutan je manji broj eritrocita. Tjedan dana nakon kirurškog zahvata vidljivo je bilo početno formiranje novostvorene kosti, u nešto manjoj mjeri nego kod prethodne dvije skupine. Nakon drugog i trećeg tjedna od kirurškog zahvata stvaranje nove kosti se nastavilo. Nakon drugog tjedna od kirurškog zahvata, primijećeno je odlaganje osteoidea po termički promijenjenom sloju koštane stijenke. Nakon trećeg tjedna od kirurškog zahvata vidljiva je mineralizacija osteoidea, tj. inkorporiranje mineralnih struktura u novoformirani koštani matriks. Koštani defekt bio je u potpunosti ispunjen novoformiranim koštanim tkivom. Termički promijenjen sloj duž rubova kaviteta bio je i dalje vidljiv u ovom

vremenskom periodu. Novoformirana kost nije u potpunosti prekrila niti je srasla po termički promijenjenom sloju u razdoblju opservacije.




Slika 27. Stvaranje novoformirane kosti nakon osteotomije s Er:YAG laserom u kontaktnom načinu rada. a) karbonizirani, termički promijenjen sloj označen bijelim strelicama, slika b) nakon tjedan dana cijeljenja vidljivo stvaranje fibrinske mrežice c) nakon 2 tjedna proliferacija osteoblasta, prisutna su kolagena vlakna koja prolaze kroz karbonizirani sloj d) kolagena vlakna označena žutim strelicama, odlaganje mineralnih struktura unutar osteoida.



Slika 28. a) SEM i b) 3D-SEM slike izgleda osteotomije i cijeljenje koštanog defekta za skupinu Er:YAG lasera u beskontaktnom načinu rada. Izgled osteotomije neposredno nakon kirurškog zahvata, cijeljenje nakon 7, 14 i 21 dana nakon kirurškog zahvata.

Neposredno nakon osteotomije s beskontaktnim Er:YAG laserom bili su vidljivi oštri i dobro definirani rubovi osteotomije. Stijenke osteotomije bile su bez koštanog debrisa. Dno kaviteta bilo je šire nego kod osteotomije s kontaktnim Er:YAG laserom. Na rubovima stijenke osteotomije prisutan je bio karbonizirani sloj koji je nastao kao posljedica termičkog oštećenja. Površina karboniziranog sloja stijenke kaviteta bila je prekrivena manjim brojem eritrocita. Tijekom prva dva tjedna bilo je vidljivo sporije cijeljenje koštanog defekta u odnosu na skupinu kirurškog svrdla i piezoelektričnog uređaja. Nakon prvog tjedna od kirurškog zahvata nije primijećeno stvaranje nove kosti unutar koštanog defekta. Nakon drugog tjedna od kirurškog zahvata primijećena je ograničena količina novoformirane kosti ograničena samo na područje dna kaviteta. Nakon trećeg tjedna od kirurškog zahvata, cijeli je kavitet bio ispunjen novoformiranom kosti. Duž ruba osteotomije, i dalje je bio prisutan termički promijenjeni rub kosti. U odnosu na ranije vremenske intervale, rub je bio jače izražen u ovoj skupini u odnosu na skupinu kontaktnog lasera.



Slika 29. Stvaranje novoformirane kosti nakon osteotomije s Er:YAG laserom u beskontaktnom načinu rada. a) karbonizirani, termički promijenjen sloj označen sa strelicama, b) i c) nakon 1 i 2 tjedna od kirurškog zahvata, vidljiva su kolagena vlakna označena strelicama d) nakon 3 tjedna od kirurškog zahvata, vidljiva novoformirana kost, djelomični prisutan karbonizirani sloj označen strelicama.

#### 4.3. Rezultati laserske profilometrije

Veličina uzroka izračunata je pomoću G\*Power programa, verzije 3.1.9.4. U izračunu veličine uzorka korištena je razina značajnosti od 0,05, snaga testa je postavljena na 0,8 i veličina efekta na 0,3. Pretpostavljena je umjerenja korelacija između ponovljenih mjerenja (koeficijent korelacije postavljen je na 0,6) te se ne očekuje narušavanje uvjeta sferičnosti (korekcija za nesferičnost je 1).

Statistička analiza rezultata bila je napravljena pomoću SAS statističkog programa za Windows platformu, verzija 9.4 (SAS Institute, Cary, SAD). Svi su testovi izrađeni uz razinu značajnosti

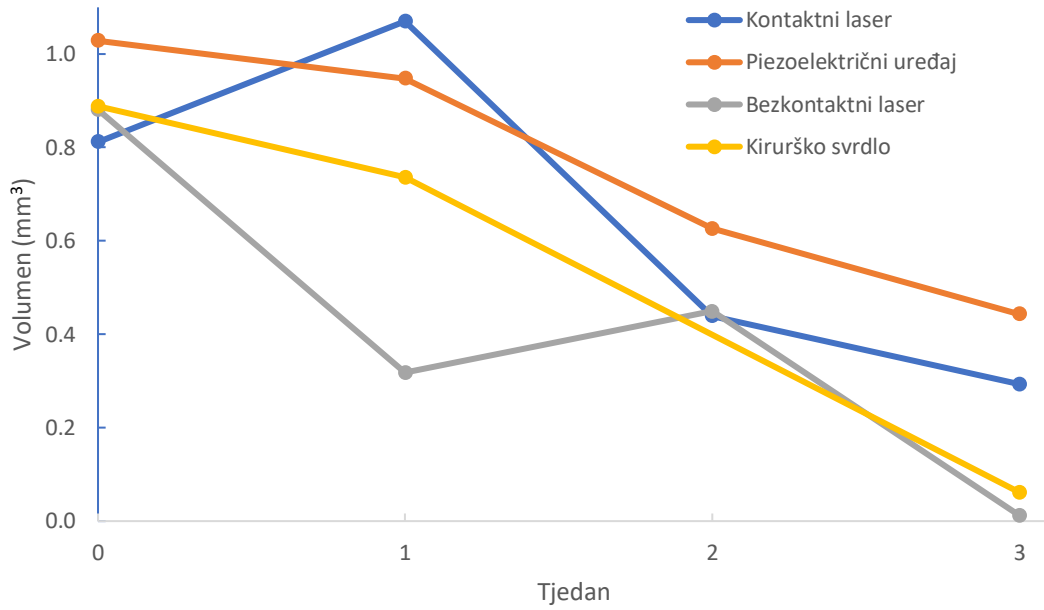
$\alpha = 0,05$ . Za opis volumena prilikom različitih tehnika osteotomije prikazane su srednje vrijednosti i standardne devijacije. Za usporedbu volumena između različitih tehnika i različitih tjedana korištena je ANOVA test za ponovljena mjerenja, sferičnost je testirana Mauchlyjevim testom.

Tablica 4. Deskriptivna statistika. U tablici su prikazane veličina uzorka (N) te srednje vrijednosti (Sr.vr.) i standardne devijacije (Sr.dev.) izmjerenih volumena za sve korištene tehnike osteotomije (Skupina) neposredno nakon kirurškog zahvata i nakon 1., 2., i 3. tjedna od kirurškog zahvata.

Skupina	Neposredno nakon			1. tjedan			2. tjedan			3. tjedan		
	N	Sr. vr.	St.dev.	N	Sr.vr.	St.dev.	N	Sr.vr.	St.dev.	N	Sr.vr.	St.dev.
Kontaktni laser	2	0,81	0,08	1	1,07	-	2	0,44	0,30	2	0,29	0,13
Piezoelektrični uređaj	2	1,03	0,04	1	0,95	-	2	0,63	0,49	2	0,44	0,19
Bezkontaktni laser	2	0,88	0,21	2	0,32	0,25	2	0,45	0,12	1	0,01	-
Kirurško svrdlo	2	0,89	0,37	2	0,74	0,40	0	-	-	1	0,06	-

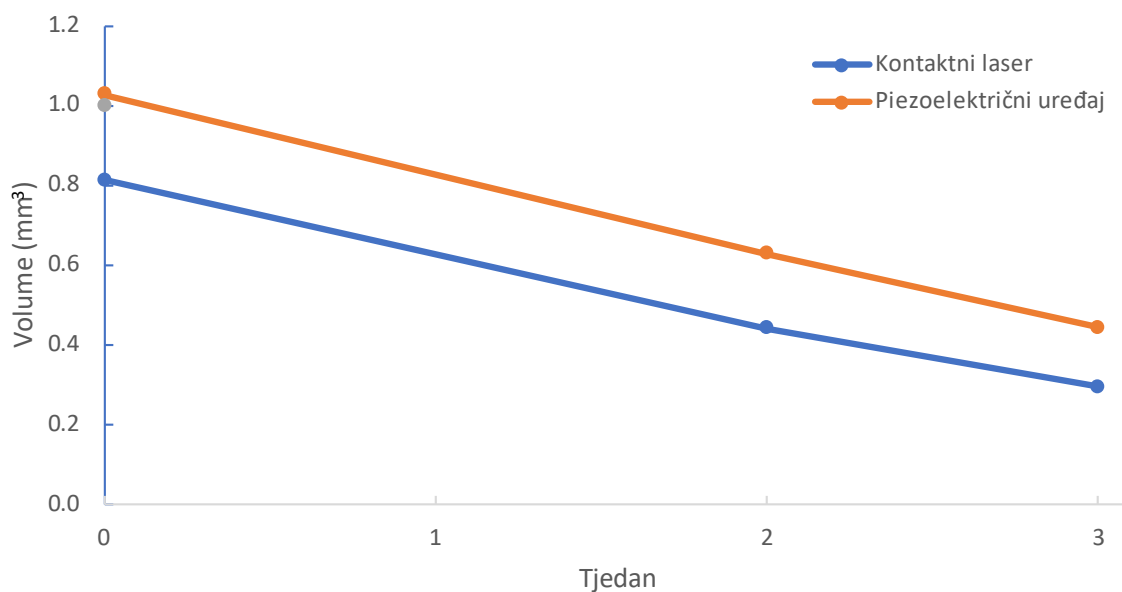
Cijeljenje koštanog defekta nakon osteotomije bilo je izraženo pomoću rezidualnog volumena kosti tijekom prvog, drugog i trećeg tjedna. Izmjereni su volumeni za sve četiri skupine: kontaktni Er:YAG laser, beskontaktni Er:YAG laser i piezoelektrični uređaj i kirurško svrdlo. Rezidualni volumeni bili su uspoređeni pomoću generalnog linearnog modela (GLM).





Slika 30. Grafički prikaz srednjih vrijednosti rezidualnog volumena nakon četiri tehnike osteotomije, neposredno nakon kirurškog zahvata i nakon 1., 2., i 3. tjedna cijeljenja.

Zbog manjkavih podatka mjerenja, korišten je ANOVA test za usporedbu rezidualnih volumena kosti kod skupine Er:YAG lasera u kontaktnom načinu rada i piezoelektričnog uređaja neposredno nakon te u drugom i trećem tjednu od kirurškog zahvata.



Slika 31. Grafički prikaz usporedbe rezidualnih volumena kosti skupine Er:YAG lasera u kontaktnom načinu rada i piezoelektričnog uređaja neposredno nakon, 2 i 3 tjedna nakon kirurškog zahvata.

Tablica 5. Rezultat ANOVA testa

Faktor	p - vrijednost
Metoda	0,03
Vrijeme	0,85
Metoda*Vrijeme	0,22

ANOVA test pokazuje da postoji razlika u cijeljenju između primjene piezoelektričnog uređaja i Er:YAG lasera u kontaktnom načinu rada.

## **5. RASPRAVA**

Osteotomija je zahvat koji se često izvodi u oralnoj kirurgiji i parodontologiji. Osim stomatologije, zahvat se često izvodi i u drugim granama medicine: maksilofacijalnoj kirurgiji, traumatologiji, neurokirurgiji, ortopediji, onkološkoj kirurgiji (11, 13, 14, 30). Prvi zapisi o korištenju osteotomije pripisuju se Hipokratu, u periodu od 415. godine pr. Kr. (30). Pravilan odabir sredstva i tehnike izvođenja osteotomije imaju ključan utjecaj na cijeljenje, a posljedično i na ishod kirurškog zahvata. Cilj svake osteotomije trebao bi biti precizno uklanjanje željenog volumena koštanog tkiva, uz izostanak termičkog i mehaničkog oštećenja kosti (15 – 17). S obzirom na to da i okolno meko tkivo koje okružuje kost i obližnje vitalne strukture (npr. krvne žile, živci, Schneiderova membrana) imaju bitan utjecaj na razinu morbiditeta i ishod cijeljenja, prilikom osteotomije trebalo bi se izbjeći njihovo oštećenje (106, 114, 115).

Mehanički instrumenti najčešće se koriste prilikom osteotomije. Ujedno, to su i prvi razvijeni instrumenti za osteotomiju. Njihova upotreba datira još iz 17. stoljeća. Do današnjeg vremena doživjeli su minimalne modifikacije (24).

Danas se ovi instrumenti smatraju zlatnim standardom među različitim uređajima za izvođenje osteotomije zbog brojnih prednosti koje posjeduju. Njihovo rukovanje je jednostavno, a sami uređaji nisu skupi. U stručnoj literaturi iscrpno je dokumentirana upotreba mehaničkih instrumenta s povoljnim i predvidljivim rezultatima osteotomije.

Unatoč tome, posjeduju i brojne nedostatke. Prilikom upotrebe mehaničkih instrumenata nastaje trenje između radnog dijela instrumenta i stijenke osteotomije. To rezultira porastom temperature prilikom izvođenja osteotomije. Koštano tkivo je heterogeno tkivo, s lošijom termičkom provodljivošću, pa se porast temperature ne raspršuje u okolno tkivo, već se nakuplja i raste u području stijenki osteotomije i njihovoj neposrednoj blizini (30, 36).

Ako porast temperature prijeđe vrijednosti od 47 °C dulje od 1 minute mogu nastupiti ireverzibilne promjene na kosti s negativnim posljedicama na cijeljenje koštanog tkiva (19, 30, 32, 34) .

Trenje može pospješiti odlaganje metalnih čestica zbog trošenja mehaničkih instrumenata u području stijenki kaviteta i okolnog tkiva. Isti mehanizmi odgovorni su za odlaganje koštanog

detritusa (77, 82). Metalne čestice mogu potaknuti reakciju stranog tijela i tim mehanizmom potaknuti upalnu reakciju i usporiti cijeljenje (77). Koštani detritus može začepiti koštane kanale unutar kojeg se nalaze krvne žile i na taj način usporiti dolazak nutrijenata i stanica bitnih za cijeljenje kosti (75, 76, 107).

Pritisak koji generira operater prilikom izvođenja osteotomije može dovesti do fraktura gracilnih koštanih struktura, a ako se u njihovoj blizini nalaze anatomske bitne strukture, sekundarno i do njihovog oštećenja (106, 114, 115).

Vibracije, zvukovi i pritisak koji prate osteotomije s mehaničkim instrumentima izazivaju stres i nelagodu kod pacijenata. Dugotrajno izlaganje zvukovima mehaničkih instrumenata može imati negativan utjecaj na sluh operatera (76).

Zbog ranije navedenih nedostataka osteotomije s mehaničkim instrumentima razvijene su alternativne metode za osteotomiju: piezoelektrični uređaji i infracrveni visokoenergetski laseri (37, 106).

Piezoelektrični uređaji koji se koriste u osteotomiji razvijeni su krajem 90-tih godina prošlog stoljeća. Njihova je glavna prednost selektivno djelovanje na mineralizirano tkivo. Za razliku od kirurškog svrdla i ostalih mehaničkih instrumenata, piezoelektrični uređaji djeluju samo na mineralizirano tvrdo tkivo, u koje spada kost, dok nemaju utjecaja na meko tkivo (104, 106). Iz ove činjenice proizlazi bitna klinička prednost: izvođenje osteotomije sigurnije je sa znatno manjim mogućnostima oštećenja okolnih vitalnih struktura (npr. krvnih žila, živaca, Schneiderove membrane, periosta) i mekog tkiva u blizini osteotomije (106, 114, 115). Prilikom upotrebe piezoelektričnih uređaja preporučeno je smanjeni pritisak operatera na ručnu jedinicu od svega 150 g (115, 116). To omogućava operateru bolju kontrolu i veći stupanj preciznosti prilikom izvođenja osteotomije. Zbog smanjenog pritiska moguće je izvoditi i osteotomije gracilnih koštanih struktura bez straha od njihove frakture (104, 106, 114, 115). Vibracije i buka koje se razvijaju prilikom korištenja ovog uređaja, kao i ranije navedeni smanjeni pritisak, smanjuju stres kod pacijenta. Smanjenje buke ima i pozitivan učinak na operatera, smanjujući mogućnost oštećenja sluha (76). Prilikom korištenja hlađenja, razvija se efekt kavitacije koje pozitivno djeluje na hemostazu omogućujući preglednije kirurško polje (104, 106, 115, 118). Dodatne prednosti efekta kavitacije su bolje odstranjenje koštanog debrisa iz područja osteotomije, što će doprinijeti brzini cijeljenja koštanog defekta (104, 106, 115, 118). Postoje naznake da efekt kavitacije ima i baktericidan učinak (77, 119).

Glavni nedostatak piezoelektričnog uređaja je produljeno vrijeme potrebno za izvođenje osteotomije (76, 104, 114) i skupoća samog uređaja te odgovarajućih nastavaka (114).

Laseri su se počeli koristiti u medicini od polovice 60-tih godina (141). Do 1990. godine, korištenje lasera u stomatologiji bilo je ograničeno samo za područje mekotkivne kirurgije. Razvoj infracrvenih visokoenergetskih Er:YAG lasera označava prekretnicu u korištenju lasera za ablaciju mineraliziranog tkiva: ranije spomenuti laser omogućava ablaciju koštanog tkiva bez stvaranja značajnih termičkih oštećenja koje bi usporilo koštano cijeljenje (142). Dodatno, upotreba Er:YAG lasera omogućava izvođenje osteotomije bez pritiska i vibracija na koštano tkivo. To predstavlja dodatno unapređenje mogućnosti osteotomije tankih koštanih struktura bez straha od frakture istih (137, 152). U literaturi je potvrđen baktericidni učinak lasera, što se pozitivno očituje na cijeljenje (135). Prilikom korištenja lasera nema stvaranja vibracija, što smanjuje nelagodu kod pacijenta za vrijeme kirurškog zahvata (137). Korištenjem mehaničkih instrumenata i piezoelektričnog uređaja, oblik osteotomije ovisi o obliku svrdla, što nije slučaj kod korištenja laserskih uređaja (156). Nedostaci laserskih uređaja slični su kao i kod prethodne skupine: visoka cijena laserskog uređaja i produženo vrijeme izvođenja osteotomije (142). Dodatno, kod izvođenja osteotomije ne postoji mogućnost kontrole dubine preparacije (37).

Ovo istraživanje provedeno je u in vivo uvjetima na eksperimentalnim životinjama, tibiji štakora. In vivo i in vitro modeli posjeduju nekoliko temeljnih razlika: gustoća kosti, celularnost, sadržaj vode unutar tkiva, protok tekućine kroz tkiva i termička vodljivost (133). Termička svojstva tkiva ovise primarno o njegovom sastavu i o čimbenicima koji utječu na protok topline: postotak poroziteta, veličina i oblik praznih prostora, razmještaj praznih prostora, nehomogenost materijala, prisustvo vlakana i njihova orijentacija (177). Dodatno, cirkulacija ima bitnu ulogu u odvođenju i distribuciji topline (133, 178 – 180). Navedene razlike mogu negativno utjecati na rezultate termografskih istraživanja u in vitro modelima (133).

Životinjski modeli za in vivo istraživanja nezaobilazan su dio proučavanja cijeljenja koštanog tkiva. Ne postoji idealni životinjski model koji bi se mogao koristiti za sve vrste istraživanja kosti (19). Izbor životinjskog modela trebalo bi prilagoditi cilju istraživanja (59). U svom istraživanju Aerssens i suradnici dokazali su značajne razlike u sastavu, gustoći i kvaliteti kosti između različitih životinjskih vrsta, kao i u njihovoj usporedbi s čovjekom. Od svih ispitanih životinja, pseća je kost imala najbližnja svojstva ljudskoj kosti, dok su značajne razlike uočene u usporedbi s kostima štakora. Stoga se rezultati istraživanja dobiveni na ovom životinjskom

modelu moraju protumačiti kritički unutar kliničkog okruženja, uzimajući u obzir sva ograničenja i razlike u odnosu na humanu kost (181).

Unatoč tome, laboratorijski štakor najčešće je korištena životinja u istraživanju na koštanom tkivu (59, 182, 183). Razlog tome su brojne prednosti ovog modela: niski troškovi održavanja i smještaja, kratki životni vijek, dobro definirana genetska svojstva životinje i dobro dokumentiran koštani metabolizam (59, 184, 185).

U znanstvenoj i kliničkoj metodologiji najčešće se koriste dvije različite metode mjerenja temperature: termopari i termografija (32, 51, 56, 57). U literaturi prevladava mišljenje da je infracrvena termografija preciznija metodologija mjerenja porasta temperature od termopara (51, 56, 57, 69).

Više argumenata podupire prethodni navod:

1) Termopari se moraju postaviti unutar ležišta u kosti udaljeni od 0,5 do 3 mm od mjesta osteotomije. Pri tome treba imati na umu da kost ima nisku termičku vodljivost i anizotropna svojstva koja mogu utjecati na izmjerene rezultate. Ovaj čimbenik više dolazi do izražaja s porastom udaljenosti između ležišta termopara i mjesta osteotomije (30, 51, 69).

2) Prilikom mjerenja temperature s termoparima, koristi se jedan ili više termopara. To zahtijeva preparaciju većeg broja ležišta u kosti, u neposrednoj blizini mjesta osteotomije, što dodatno komplicira istraživanje (30, 56). Nadalje, ova činjenica doprinosi porastu morbiditeta u humanim istraživanjima, stoga je ova metoda rijetko korištena u kliničkim humanim istraživanjima (56).

3) U istraživanjima u kojima su bili korišteni termopari postoje varijacije u broju korištenih elemenata termopara, udaljenosti termopara od rubova osteotomije i dubini ležišta termopara. Svi ovi čimbenici mogu utjecati na rezultate i otežavaju usporedbu dobivenih rezultata različitih istraživanja (57).

4) Postavljanje termopara unutar ležišta spongiozne kosti sa širokim trabekularnim šupljinama može rezultirati s nedostatnim kontaktom između termopara i kosti. Također, široki trabekularni prostori mogu omogućiti prolaz irigacijske tekućine iz mjesta osteotomije unutar ležišta termopara. Oba će slučaja rezultirati smanjenom preciznošću mjerenja (69).

Zbog veće preciznosti, u ovom je istraživanju korištena metoda infracrvene termografije. Mjerenja porasta temperature izvedena su pomoću termokamere FLIR T335 (FLIR T335, FLIR Systems Pty Ltd., Melbourne, Australija).

Tehemar (56), Benington i suradnici (70) i Lajolo i suradnici (133) smatraju da se irigacija ne smije koristiti prilikom infracrvene termografije). Prisustvo irigacijske tekućine preko površine kosti može negativno utjecati na preciznost mjerenja (133, 186).

Irigacijska je tekućina glavni čimbenik kontrole porasta temperature prilikom osteotomije te se stoga koristi pri osteotomiji (30, 37). Recentne smjernice u literaturi preporučuju obavezno korištenje irigacije pri osteotomiji (30, 51, 56,5 7). Jedini je izuzetak tehnika biološkog bušenja pri kojoj se koristi niži broj okretaja kirurškog svrdla (36). Tehnika biološkog bušenja odnosi se samo na kirurško svrdlo, dok kod osteotomija piezoelektričnim i laserskim uređajima nije opisana takva tehnika ili neka druga tehnika pri kojoj se ne koristi irigacija (36).

Stoga izostanak irigacije ne bi vjerno simulirao kliničke uvjete i dobiveni rezultati bili bi upitne vrijednosti. Zbog navedenih razloga u našem istraživanju korištena je obilna irigacija pri svim vrstama osteotomije.

Nekoliko autora je također koristilo irigaciju pri osteotomiji unatoč upotrebi infracrvene termografije za mjerenje porasta temperature (69, 186 – 189).

U provedenom istraživanju izračunate su prosječne vrijednosti od izmjerenih početnih temperatura ( $T_{Base}$ ), maksimalnih temperatura ( $T_{max}$ ) i razlike između prosječne i maksimalne temperature ( $\Delta T$ ).

Za skupinu kirurškog svrdla izračunata prosječna vrijednost razlike temperature bila je negativna, tj. prosječne vrijednosti početne temperature bile su više nego vrijednosti maksimalne temperature.

Porast temperature prilikom osteotomije je multifaktorijski fenomen na kojeg utječu različiti čimbenici: tehnika bušenja, irigacija, brzina vrtnje svrdla, aksijalni pritisak, dubina osteotomije, dizajn svrdla, stupanj potrošenosti svrdla, materijal od kojeg je svrdlo proizvedeno i svojstvima kosti (36).

U ovom istraživanju nekoliko je faktora uzrokovalo negativne prosječne vrijednosti porasta temperature pri osteotomiji s kirurškim svrdlom:



1) Upotreba obline irigacije od 90 ml/min za vrijeme osteotomije. Navedeni se čimbenik smatra najbitnijim u procesu prevencije porasta temperature (30). Sukladno našem istraživanju, zaključak systemske analize potvrdio je da je upotreba irigacije pri oblikovanju osteotomije bila učinkovita u održavanju porasta temperature ispod granica termičkog oštećenja (57). Do sličnog su zaključka došli Pandey i Panda u svom preglednom radu (30). U sustavnom preglednom radu Bernabeu-Mira zaključio je da je izvođenje osteotomije bez irigacije pri malom broju okretaja (50-250 rpm), koje se u literaturi naziva „biološko bušenje“, sigurno i ne uzrokuje porast temperature iznad granične vrijednosti termičkog oštećenja (36).

U našem istraživanju korišteno je kirurško svrdlo s brzinom okretaja od 1 200 rpm. Ova vrijednost nadilazi gornju granicu brzine okretaja svrdla propisanu za biološko bušenje. Stoga su prilikom osteotomije s kirurškim svrdlom poštovane preporuke literature za konvencionalno bušenje: upotrebu obilne irigacije tijekom osteotomije s kirurškim svrdlom.

2) Histološka građa kosti i dubina osteotomije utječu na porast temperature. Veće vrijednosti trenja razvijaju se prilikom osteotomije kortikalne kosti u odnosu na spongioznu, što rezultira porastom temperature. Također veća debljina kortikalnog sloja dovodi do veće dubine preparacije, što dodatno pogoduje porastu temperature (30).

Eriksson i suradnici istraživali su porast temperature u sličnim in vivo uvjetima prilikom osteotomije femura čovjeka, psa i zeca. Porast temperature bio je najveći kod čovjeka, zatim kod psa, a najniži kod zeca. Autor je zaključio da je različit porast temperature odraz različite debljine kortikalnog sloja kosti femura između različitih vrsta. Povećanje temperature bilo je proporcionalno debljini kortikalnog sloja (58). U našem istraživanju korišten je in vivo model štakora čija tibija ima reducirani kortikalni sloj, a dubina preparacije bila je ograničena na sve osteotomije i na sve ispitivane tehnike na 2 mm.

3) Povećanje temperature pozitivno je povezano s vremenom trajanja osteotomije (57). Može se pretpostaviti da je smanjena debljina kortikalnog sloja i reducirana debljina preparacije rezultirala skraćenim vremenom izvođenja osteotomije.

4) SEM analizom utvrđena je pojava oštećenja strukture svrdla nakon višekratne uzastopne upotrebe istih te se preporuča zamjena svrdla nakon 40 - 50 uzastopnih korištenja. Unatoč tome nije došlo do značajnog porasta temperature pri korištenju svrdla nakon 50 uzastopnih korištenja, bez obzira na pojavu oštećenja svrdla. Izmjerene povišene vrijednosti temperature

bile su ispod granične vrijednosti termičkog oštećenja (100, 101). U našem istraživanju broj uzastopnih korištenja istog kirurškog svrdla bio je dvostruko manji od propisane granične vrijednosti.

5) Akumulacija rashladne tekućine u području osteotomije može utjecati na izmjerene vrijednosti infracrvenih termografija (56, 70, 133). Prilikom našeg istraživanja nije korištena aspiracija zbog uvjeta laboratorijskog rada. Ova je činjenica dovela do akumulacije irigacijske tekućine u području osteotomije.

Sukladno našim rezultatima, većina autora pri korištenju kirurškog svrdla pri okretajima do 2 000 rpm i hlađenjem irigacijskom tekućinom nije zabilježila porast temperature iznad graničnih vrijednosti nakon kojih nastupa termičko oštećenje (74, 132, 133, 186, 187, 189 –192).

Sener i suradnici istražili su utjecaj irigacijske tekućine na sprečavanje porasta temperature usporedivši skupinu kod koje je vršena osteotomija sa i bez irigacijske tekućine. U skupini gdje je korištena irigacija, izmjerene vrijednosti porasta temperature bile su ispod 37 °C. U istim uvjetima, ali bez korištenja irigacije, maksimalne izmjerene vrijednosti iznosile su 50,9 °C i 47,4 °C pri osteotomiji kortikalnog i spongioznog dijela kosti (73).

Rashad i suradnici primijetili su da je pri minimalnim razinama irigacije od 20 ml/min i pritisku od 5 N na ručnu jединicu, prosječna vrijednost promjene temperature ostala ispod granice termičkog oštećenja. Iznosila je 1,4 °C za kortikalnu i 1,5 °C za spongioznu kost (132). U drugom istraživanju istoga autora i njegovih suradnika, pri istim parametrima (irigacija od 20 ml/min, pritisku od 5N i istom in vitro modelu ) izmjerene su veće prosječne vrijednosti porasta temperature, ali još uvijek ispod razine termičkog oštećenja. Izmjerene vrijednosti iznosile su 5,93 °C za kortikalnu kost i 3,68 °C za spongioznu kost (192).

Različite vrijednosti izmjerenog porasta temperature između autora mogu se objasniti pomoću heterogenosti metodologije istraživanja. Razlike su bile prisutne u izboru modela istraživanja, metode mjerenja porasta temperature, brzine okretaja kirurškog svrdla i količini irigacije. Samo je jedan autor sa suradnicima proveo istraživanje u humanim uvjetima (74), a ostali su autori izabrali in vitro model istraživanja (73, 132, 133, 186, 187, 189 – 192). Korišteni su idući in vitro modeli: humana tibija podrijetla iz kadavera (191), svinjska rebra (133), goveđa rebra (132, 192), goveđa mandibula (73), goveđi femur (187, 190), kozja mandibula (189) i umjetni blok kosti gustoće D1 (186).

Većina autora i njihovih suradnika koristila je termopare za mjerenje porasta temperature (73, 74, 132, 190 – 192). Infracrvenu termografiju koristio je manji broj autora (133, 186, 189). Pri izvođenju osteotomije korištene su različite brzine okretaja svrdla: Sener i suradnici (73) i Kapse i suradnici koristili su 800 rpm, Lajolo i suradnici 1 100 rpm, Cordioli i suradnici (190) i Koutiech i suradnici (189) 1 500 rpm. Različitu brzinu okretaja svrdla unutar istog istraživanja koristili su idući autori: Eriksson i suradnici 1 500 i 2 000 rpm (74), Soldatos i suradnici 800, 1 000 i 1 200 rpm (191), i Raj i suradnici 1 500, 2 000 i 2 500 rpm (187). Neki autori nisu precizirali brzinu vrtnje (132, 192).

Metodologija istraživanja se razlikovala i u razini irigacije koje je bila korištena. Raj i suradnici koristili su irigaciju od 40 ml/min (187), Koutiech i suradnici (186) i Lajolo i suradnici (133) 50 ml/min, Rashad i suradnici (132, 192) koristili su više razina irigacije 20, 50 i 80 ml/min.. Od ranije navedenih autora, jedino su Sener i suradnici (73) usporedili vrijednosti porasta temperature između skupina gdje nije korištena irigacija sa skupinom s irigacijom.

U provedenom istraživanju u skupini kirurškog svrdla, korištenog pri parametrima od 1 200 rpm, laganim pritiskom na ručnu jedinicu i maksimalnoj irigaciji od 90 mL/min nije zabilježen porast temperature. Većina drugih autora zabilježila je porast temperature pri osteotomiji s kirurškim svrdlom, ali je izmjereni iznos te vrijednosti bio ispod granice termičkog oštećenja. Stoga su naši rezultati djelomično sukladni navedenim autorima. Razlikama u izmjerenim iznosima porasta temperature također je doprinijela činjenica da je naše istraživanje rađeno na in vivo modelu dok su ostala istraživanja, izuzev Erikssona i suradnika (34, 58), rađeni na in vitro modelima (52, 133, 177, 178, 193).

Slično kao kod skupine kirurškog svrdla, u skupini piezoelektričnog uređaja zabilježena je negativna prosječna vrijednost razlike početne i maksimalne temperature. Razlog ovom rezultatu sličan je kao u skupini svrdla; za vrijeme osteotomije došlo je do minimalnog porasta temperature, efikasno hlađenje i akumulacija irigacijske tekućine u području osteotomije i njenoj neposrednoj blizini dovela je do prosječno izmjerenih vrijednosti za vrijeme osteotomije koje su bile niže od početne temperature. Nekoliko je faktora doprinijelo smanjenom porastu temperature za vrijeme osteotomije piezoelektričnog uređaja: korištenjem novog nastavka, uzastopnim korištenjem istog nastavka manje od granične vrijednosti nakon koje se preporuča zamjena nastavka, korištenjem uređaja s minimalnim pritiskom na ručnu jedinicu, smanjena dubina kaviteta, obilno hlađenje i smanjenom debljinom kortikalnog sloja kosti tibije štakora.

Lamazza i suradnici utvrdili su da produženi radni ciklusi s piezoelektričnim uređajem, tj. produženo vrijeme kontakta piezoelektričnog uređaja i kosti dovode do porasta temperature radi povećanog prijenosa temperature s radnog nastavka na kost i smanjenog efekta hlađenja. Prosječni porast temperature bio je značajno manji kada su korišteni radni ciklusi od 4 s u odnosu na 6 s (130). U drugom istraživanju, Lamazza i suradnici zamijetili su veći porast temperature i vremena trajanja prilikom osteotomije koritkalne kosti s piezoelektričnog uređaja u odnosu na kortiko-spongioznu kost (31). Uspoređujući osteotomije s kirurškim svrdlom i piezoelektričnim uređajem, Rashad i suradnici ustvrdili su da se prilikom korištenja posljednjeg razvija veći porast temperature. Korištenje obilne irigacije od 80 ml/min bilo je efikasno u kontroliranju porasta temperature i sprečavanju razvoja vrijednosti temperature iznad granice termičkog oštećenja (132). Fugito i suradnici proučavali su trošenje kirurških svrdala i nastavka piezoelektričnog uređaja nakon uzastopnih korištenja. Nakon 30 uzastopnih korištenja nastupile su vidljive promjene na površini svrdla i nastavka. Unatoč tome, prilikom osteotomije s istrošenim svrdlima i nastavcima piezoelektričnog uređaja nije došlo do značajne promjene u porastu temperature (194).

U stručnoj literaturi zabilježeni su oprečni rezultati oko utjecaja iznosa pritiska na ručnu jedinicu piezoelektričnog uređaja na razvoj porast temperature. Lajolo i suradnici (133) i Rashad (132) i suradnici nisu ustvrdili razlike prilikom upotrebe različitih pritiska i porasta temperature korištenja, dok su Stelzle i suradnici (134) utvrdili pozitivnu korelaciju između povećanog pritiska i iznosa temperature. Iako Rashad i suradnici nisu zamijetili povezanost porasta pritiska i povećanja temperature, naveli su da pritisak ima bitan utjecaj na efikasnost osteotomije. Prilikom povećanja pritiska na vrijednosti od 15 N i više, došlo je prestanka rada uređaja (132).

Navedene činjenice objašnjavaju negativnu vrijednost razlike početne i maksimalne temperature. U provedenom istraživanju reducirana debljina kortikalnog sloja i relativno smanjena dubina osteotomije od 2 mm utjecali su na skraćeno vrijeme osteotomije. Dodatno povoljna histološka arhitektura kosti tibije štakora, kortiko-spongiozna kost sa smanjenom debljinom kortikalnog sloja, išle su u prilog razvoju minimalnog porasta temperature. Novi radni nastavak u obliku kugle promjera 1 mm je korišten za sve 24 osteotomije, što predstavlja manji broj korištenja istog nastavka nakon kojega nastupaju oštećenja. Ručna jedinica je korištena s malim pritiskom od 150 g. Svi navedeni čimbenici doprinijeli su minimalnom

porastu temperature, a obilno hlađenje od 60 ml/min i nakupljanje rashladne tekućine u području osteotomije neutraliziralo je porast temperature. Također, kao i kod ranije skupine kirurškog svrdla, nakupljanje irigacijske tekućine može utjecati negativno na izmjerene vrijednosti infracrvenih termometara (73, 133).

Sukladno našim istraživanjima, za vrijeme osteotomije s piezoelektričnim uređajem većina autora je izmjerila vrijednosti koje su bile ispod granične vrijednosti termičkog oštećenja (31, 83, 130, 192, 194 – 197). Harder i suradnici usporedili su porast temperature prilikom osteotomije s različitim piezoelektričnim uređajima sa slično dizajniranim nastavcima. Razlike između povišenja temperatura prilikom korištenja različitih uređaja bile su neznatne i sve su bile ispod granice termičkog oštećenja (198).

Rezultati Stelzlea i suradnika (134) i Rashada i suradnika (132) djelomično su u skladu s prethodnim istraživanjima. Stelzel i suradnici zamijetili su da pri opterećenju od 700 i 800 g na ručnu jedinicu piezoelektričnog uređaja dolazi do povećanja temperature iznad vrijednosti 47 °C. Autor i suradnici preporučili su opterećenje od 400 g pri kojem je prosječna vrijednost porasta temperature ispod graničnih vrijednosti termičkog oštećenja, iako su pojedine maksimalne temperature bile iznad te granice (134). Rashad i suradnici primijetili su da smanjenje razine irigacije na 20 ml/min dovodi do porasta temperature od 9,4 °C, što je svega 0,6 °C ispod granice termičkog oštećenja (132). Lajolo i suradnici izmjerili su povećane vrijednosti porasta temperature prilikom osteotomije s piezoelektričnim uređajem apikalnog djela kortikalne kosti. Prosječne vrijednosti porasta temperature bile su 9,18 °C za skupinu gdje je korišten pritisak od 1 000 g i 8,17 °C za skupinu s pritiskom od 1 500 g. U polovici slučajeva porast temperature prešao je granicu termičkog oštećenja. Visoke izmjerene vrijednosti temperature mogu se objasniti velikim iznosom pritiska, neadekvatnim izborom nastavka koji nije predviđen za preparaciju ležišta implantata, povećanom dubinom osteotomije i osteotomijom unutar kortikalne kosti (133).

Noetzel i suradnici su usporedili porast temperature kod osteotomije s različitim vrstama piezoelektričnih uređaja i različitim nastavcima s mehaničkim svrdlom i pilom. Kod skupine ravnih piezoelektričnih nastavaka izmjereno je skraćeno vrijeme osteotomije, ali veće prosječne vrijednosti porasta temperature u odnosu na angulirane nastavke. Porast temperature bio je iznad granica termičkog oštećenja. Autor i suradnici naveli su da je izmjereni porast temperature iznad graničnih vrijednosti bio kratkog vremenskog trajanja i da histološkom analizom nije primijećeno prisustvo praznih osteocitnih lakuna koje bi upućivalo na termičko

oštećenje. Temperature izmjerene prilikom osteotomije s mehaničkim instrumentima bile su niže nego vrijednosti izmjerene kod osteotomije s piezoelektričnim uređajem (199).

Uspoređujući rezultate našeg istraživanja, srednje vrijednosti maksimalne izmjerene temperature prilikom osteotomije s kirurškim svrdlom i piezoelektričnim uređajem, veći porast temperature zamijećen je kod piezoelektričnog uređaja, ali bez statistički značajne razlike.

Sukladno našim rezultatima, veći iznosi povećanja temperature izmjereni su kod osteotomije s piezoelektričnim uređajem u donosu na mehaničke instrumente za osteotomiju kod više autora (83, 132 – 134, 194, 196, 197).

Sagheb i suradnici dobili su gotovo istovjetne vrijednosti porasta temperature kod piezoelektrične osteotomije i osteotomije s mehaničkim instrumentima (200), a Rashad i suradnici u svom drugom istraživanju, objavili su oprečne rezultate u odnosu na prvi rad: veći iznos porasta temperature izmjeren je u skupini mehaničkih instrumenata u odnosu na zvučne i ultrazvučne, tj. piezoelektrične uređaje (192).

Razlike u rezultatima mogu se objasniti značajnom heterogenosti u metodologiji istraživanja.

Za razliku od našeg istraživanja, svi navedeni autori koristili su in vitro model goveđe (31, 132, 198) ili svinjske kosti (133, 134, 199, 200). Izbor kosti na kojima je vršeno istraživanje razlikovao se među autorima: goveđi femur (31, 198), goveđa rebra (31, 132), svinjska rebra (133, 199), svinjska kalvarija ((134), svinjska crista illiaca (200) i svinjska tibija ((200). Različiti omjeri kortikalnog i spongioznog sloja kosti koji posjeduje svaki navedeni istraživački model mogli su utjecati na izmjerene rezultate. Mjerenje porasta temperature ostvareno je većinom pomoću termopara (31, 132, 134, 198, 199), a manjim dijelom s termokamerom (133, 200). Dodatno navedeni autori koristili su različite vrste piezoelektričnih uređaja i nastavaka, kao i različitu razinu irigacije i pritiska prilikom osteotomije s piezoelektričnim uređajem.

U našem istraživanju uspoređeni su termografski rezultati za Er:YAG laser u kontaktnom i beskontaktnom načinu rada. Prosječna promjena temperature kod kontaktnog načina rada je bila 2,0 °C, s time da je medijana vrijednost bila 1,87 °C. Kod beskontaktnog načina rada, prosječna vrijednost promjene temperature bila je iznad granične vrijednosti 53,27 °C, s time da je medijana vrijednost bila 59,17 °C.

U istraživanju, Gabrić Pandurić i suradnici mjerili su porast temperature prilikom osteotomije s Er:YAG laserom u beskontaktnom načinu rada (korišteni parametri rada lasera: 20 W, 1000 mJ i 20 Hz, dužina trajanja pulsa 300  $\mu$ s). Zabilježena prosječna vrijednost porasta temperature je bila  $6,1 \pm 0,8$  °C, što je znatno manje nego u našem istraživanju (162).

Matys i suradnici mjerili su porast temperature prilikom osteotomije za ridge splitting tehniku s Er:YAG laserom. Porast temperature mjerjen je s bukalne i lingvalne strane svinjskih čeljusti u ex vivo uvjetima i pri dvije različite postavke rada lasera u beskontaktnom načinu rada (2 000 mJ, 30 Hz 15.07 J/cm<sup>2</sup> i 4 000 mJ, 19 Hz i 30.14 J/cm<sup>2</sup>). Izmjerene prosječne vrijednosti razlike temperature bile su ispod granične vrijednosti za termičko oštećenje, više za vrijednosti izmjerene s bukalne, nego s lingvalne strane, i veće kada su postavke energije lasera bile veće (197). Rezultati istraživanja nisu u skladu s rezultatima našeg istraživanja jer su izmjerene vrijednosti niže od granice termičkog oštećenja. Također, Matyas i suradnici zamijetili su da porastom vrijednosti energije lasera raste porast temperature (197). U našem istraživanju, korištena je vrijednost energije lasera nekoliko puta manja od niže vrijednosti korištene u ranije navedenom istraživanju. Razlog razlike dobivenih rezultata ostalih istraživanja u usporedbi s našim, potencijalno se može objasniti u nekoliko stavki:

1) Različitim modelima na kojima su vršena istraživanja

U našem istraživanju korišten je in vivo životinjski model tibije štakora, dok su Gabrić Pandurić i suradnici (162) i Matys i suradnici (197) koristili ex vivo model kosti svježe žrtvovane svinje, Gabrić Pandurić i suradnici (162) istraživali su osteotomije na rebrima, a Matys i suradnici na mandibuli (197). Različiti životinjski modeli i različite kosti na kojima je izvršeno istraživanje mogli su dovesti do različitih rezultata.

2) Različitim parametrima postavke lasera. Sva tri istraživanja rađena su s Er:YAG laserom. Za razliku od našeg istraživanja, u ostalim istraživanjima korištene su veće vrijednosti energije lasera i frekvencije (162,197)

3) Različitim instrumentima kojima se mjerio porast temperature: u našem istraživanju porast temperature mjerjen je termokamerom. Isti je uređaj korišten u istraživanju kod Gabrić Pandurić i suradnika (162), dok su Matys i suradnici koristili digitalne termopare (197).

Matys i suradnici usporedili su termografske podatke između dvije skupine Er:YAG lasera, piezoelektričnog uređaja i mehaničkog instrumenta u obliku nazubljenog diska. Razlika između dvije skupine lasera bila je u postavkama Er:YAG lasera, oba lasera korištena su u beskontaktnom načinu rada, ali s različitim postavkama energije lasera i frekvencije (200 mJ, 30 Hz i 400 mJ 19 Hz). Porast temperature mjeren je na bukalnoj i lingvalnoj površini. Najveća razlika u temperaturi zabilježena je za piezoelektričnu skupinu, a najmanja za skupinu nazubljenog diska mjereno s bukalne i lingvalne strane. Maksimalna temperatura od 7,3 °C zabilježena je kod piezoelektrične skupine mjerena s bukalne strane. Sve izmjerene temperature bile su ispod granice termičkog oštećenja (197). Izmjerene su vrijednosti različite od naših rezultata, gdje je najveći prosječni porast temperature bio izmjeren u skupini Er:YAG lasera u beskontaktnom načinu rada, s maksimalnim porastima temperature iznad 80 °C.

Razlike koje su potencijalno mogle dovesti do različitih rezultata prethodno su navedene: različiti modeli na kojima je rađeno istraživanje, različite postavke lasera i različiti instrumenti pomoću kojih je mjeren porast temperature.

Prilikom SEM analize nakon osteotomije s kirurškim svrdlom u našem istraživanju zamijetili smo hrapavu površinu koštane stijenke. Koštane stijenke kaviteta bile su prekrivene koštanim debrisom i crvenim krvnim stanicama. Na dnu kaviteta bio je prisutan krvni ugrušak. Na stijenkama kaviteta nisu bili vidljivi znakovi termičkog oštećenja.

Ovi rezultati u suglasnosti su s većinom autora. SEM analizom Simonetti i suradnici (75) i Sasaki i suradnici (160) opisali su nepravilnu i hrapavu površinu, na kojoj su bila vidljiva mehanička oštećenja kosti u obliku mikropukotina i abrazija koštane površine. Također, na površini su bile prisutne strugotine kosti (75, 160), smear layer i ostaci mekog tkiva (160). Brojni vaskularni koštani kanali bili su začepljeni s koštanim debrisom. Trabekularna struktura medularne kosti bila je narušena brojnim frakturama trabekula, dok su medularni prostori bili ispunjeni koštanim debrisom (75, 107).

Valente i suradnici zamijetili su slične promjene nakon upotrebe dvije različite vrste kirurškog svrdla: okruglo dijamantno i cilindrično karbidno svrdlo. Kao što je ranije opisano, kod obje grupe svrdla bila je narušena struktura spongiozne kosti s medularnim prostorima ispunjenim koštanim debrisom. Količina koštanog debrisa ovisila je o vrsti svrdla, bila je višestruko veća kod dijamantnog svrdla. Također zamijećene su razlike u kortikalnom dijelu kosti između dva



svrdla: površina kosti bila je nepravilnija s prisutnim utorima koje je ostavila rezna površina svrdla u skupini dijamantnog svrdla (76). Narušenu trabekularnu strukturu i odlaganje koštanog detritusa unutar medularnih prostora nakon osteotomije sa svrdlom zamijetili su također Rashad i suradnici prilikom ESEM (engl. Enviromental Scanning Electron Micorscopy) analize (77).

Za razliku od našeg istraživanja i istraživanja ranije navedenih autora, Tepedino i suradnici pomoću SEM analize zamijetili su zone termičkog oštećenja nepravilno raspoređene duž stijenki kaviteta nakon osteotomije s kirurškim svrdlom. Pojavu termičkog oštećenja, koja su nastala unatoč korištenju irigacije, autor je objasnio kirurškim protokolom: kontinuiranom upotrebom kirurškog svrdla (u trajanju od 1 do 20 min ovisno u skupini) koja je onemogućila dotok irigacijske tekućine do svih dijelova stijenki osteotomije i odvođenje strugotina kosti iz područja osteotomije (83).

Odsustvo termičkog oštećenja nakon osteotomije s kirurškim svrdlom u našem istraživanju posljedica je nekoliko čimbenika:

1) Obilna irigacija sobne temperature tijekom osteotomije

Irigacija se smatra ključnim čimbenikom u kontroli porasta temperature (30). Korištenje irigacijske tekućine na sobnoj temperaturi dovoljno je efikasno u kontroli porasta temperature iznad graničnih vrijednosti termičkog oštećenja (73, 189). U slučaju osteotomije kosti s izrazito debelim kortikalnim slojem, preporučljivo je korištenje rashlađene irigacijske tekućine na temperaturi nižoj od sobne, primjerice 10 °C (73). S obzirom da je naše istraživanje provedeno na tibiji štakora koja ima stanjeni kortiklani sloj, irigacijska je tekućina je sobne temperature.

2) Brzina okretaja svrdla od 1 200 rpm i lagani pritisak

U literaturi nije definirana idealna brzina i pritisak pri izvođenju osteotomije s kirurškim svrdlom. Preporuke za osteotomiju ležišta implantata su pritisak od 2 kg i brzina okretaja od 1500 rpm (57). U našem istraživanju korištena je malo niža brzina od propisane radi lakše kontrole osteotomije zbog reduciranih dimenzija kosti tibije štakora. Iako sam pritisak nije izmjeren, operater je nastojao održati lagani pritisak, prilagođen postojećim anatomskih karakteristikama životinjskog modela, tijekom cijelog vremena trajanja osteotomije.

3) Ograničena dubina preparacije na 2 mm

Dubina osteotomije proporcionalno je korelirana s porastom temperature. Dubina osteotomije ima jači utjecaj na porast temperature u odnosu na ostale čimbenike (30). S porastom njene dubine, irigacijska tekućina teže dopire do svih stijenki kaviteta (100). Nadalje, u slučaju kontinuiranog bušenja i povećane dubine kaviteta dolazi do nakupljanja koštanog detritusa unutar utora svrdla, što dodatno povećava temperaturu prilikom osteotomije (190). U našem istraživanju dubina osteotomije je bila ograničena na svega 2 mm što je doprinijelo nižim vrijednostima porasta temperature pri osteotomiji.

#### 4) Korištenje oštrih kirurških svrdla

SEM analizom utvrđena je pojava oštećenja strukture svrdla nakon višekratne uzastopne upotrebe istih te se preporuča zamjena svrdla nakon 40 do 50 uzastopnih korištenja. Korištenjem istrošenih svrdala pada efikasnost bušenja kosti i dolazi do porasta temperature (103). Unatoč tome, nije došlo do značajnog porasta temperature pri korištenju svrdla nakon 50 uzastopnih korištenja, bez obzira na pojavu oštećenja svrdla (100, 101). U našem je istraživanju korišteno novo svrdlo za izvođenje osteotomije. S obzirom na to da je ukupni broj osteotomija bio 24, korišteno je isto svrdlo za sve osteotomije. Iako nije rađena SEM analiza stupnja istrošenosti svrdla, ukupni broj osteotomija bio je niži od kritične vrijednosti opisane u literaturi, nakon koje nastaje istrošenost svrdla koja može generirati porast temperature i nastanak termičkog oštećenja.

#### 5) Povoljna histološka građa kosti tibije štakora

Kortikalna i spongiozna kost imaju različiti koeficijent termičke vodljivosti: kortikalna kost  $0,16 \text{ W/m/K}$ , a spongiozna  $0,3 \text{ W/m/K}$ . To znači da će se temperatura nastala pri osteotomiji više nakupljati u kortikalnoj nego spongioznoj kosti (73). Spongiozna kost sadrži više vode i bolje je irigirana nego kompaktna kost. Zbog toga akumulira manje topline i brže je odvodi (52, 60, 179). Dakle, pri osteotomiji kortikalne kosti postoji veća mogućnost porasta temperature i termičkog oštećenja (134, 193). Tibija štakora ima reducirani kortikalni sloj i opsežniji spongiozni sloj. Takva histološka građa imala je pozitivni učinak na smanjeni porast temperature pri osteotomiji.

#### 6) Reducirano vrijeme osteotomije

Porast temperature prilikom osteotomije i njeno prenošenje na koštane stijenke direktno je proporcionalno vremenu trajanja osteotomije (30, 57, 61, 66, 73).

Prilikom SEM analize nakon osteotomije piezoelektričnim uređajem u našem smo istraživanju zamijetili da su stijenke kaviteta bile nepravilnih, ali oštih rubova, nastalih kao posljedica oscilacije uređaja i mikropokreta operatera prilikom izvođenja osteotomije. Stijenke kaviteta bile su pokrivene koštanim debrisom i crvenim krvnim stanicama.

Više je autora opisalo površinu osteotomije nakon upotrebe piezoelektričnog uređaja. Kortikalna površina bila je glatka i pravilna (75, 76, 120), s vidljivim mikropukotinama i prohodnim vaskularnim kanalima (75). Koštani debris bio je gotovo u potpunosti odsutan. U spongioznom sloju trabekularna je građa kosti bila očuvana. Izgled trabekula bio je prepoznatljiv, a medularni prostori sadržavali su minimalnu količinu nakupljenog detritusa (75, 76, 120).

Razlike u izgledu osteotomije između ovog istraživanja i ostalih autora (75 – 77) potencijalno proizlaze iz uporabe različitih piezoelektričnih uređaja ili radnih nastavaka uređaja. U prilog toj tvrdnji idu rezultati istraživanja Bauera i suradnika koji su dokazali da postoje morfološke razlike u izgledu stijenki osteotomije nakon korištenja različitih piezoelektričnih uređaja ili različitih radnih nastavaka istih (121). U našem istraživanju korišten je uređaj Piezomed (W&H Dentalwerk, Burmoos, Austria) i nastavak S2 (W&H Dentalwerk, Burmoos, Austria) u obliku kugle promjera 1 mm. Ranije navedeni autori koristili su sljedeće piezoelektrične uređaje: Valente i suradnici (76) i Simonetti i suradnici (75) koristili su Piezosurgery 3 (Mectron s.p.a, Carasco, Italija) i nastavak OT7 (Mectron s.p.a, Carasco, Italija) u obliku mikropilice debljine 0,55 mm. Rashad i suradnici koristili su piezoelektrični uređaj istog proizvođača kao i ranije navedena dvojica autora, ali nije specificirao model istoga. Korišteni radni nastavak bio je sličan kao i kod prethodna dva autora OT7-4 (Mectron s.p.a, Carasco, Italija), u obliku mikropilice ali nešto manje debljine, 0,35 mm (192).

Slično osteotomiji s kirurškim svrdlom, nakon upotrebe piezoelektričnog uređaja nije zamijećena pojava termičkog oštećenja duž stijenke kaviteta. Nekoliko čimbenika utjecalo je na taj povoljni rezultat. Prilikom osteotomije korištena je obilna irigacija sobne temperature. Irigacija se smatra ključnim čimbenikom u kontroli porasta temperature (30, 94). Rashad je koristio piezoelektrični uređaj s različitim volumenima irigacije. Pri najmanjem volumenu

irigacije od 20 ml/min došlo je do najvećeg porasta temperature s prosječnim izmjerenim porastom temperature od 9,4 °C. Neke izmjerene vrijednosti bile su iznad granice termičkog oštećenja. U slučaju korištenja volumena irigacije od 50 ml/min prosječne vrijednosti porasta temperature zadržale su se pri 6,9 °C, a pri 80 ml/min na 6,6 °C (132).

U našem istraživanju korištena je irigacija od 50 ml/min.

Piezoelektrični uređaj korišten je s laganim pritiskom na ručnu jedinicu. U literaturi je preporučen pritisak od 150 g. Upotrebom jače sile od propisane ograničavaju se mikropokreti radne jedinice, što dovodi do porasta temperature (115, 116). Stelzle i suradnici zamijetili su porast temperature koje je uzrokovalo termičko oštećenje koštanog tkiva prilikom korištenja piezoelektričnog uređaja sa silom od 500 g (134), dok su Rashad i suradnici opisali da je piezoelektrični uređaj prestao raditi pri pritisku od 15 i 20 N (132).

U eksperimentu je korišten novi nastavak S2 (W&H Dentalwerk, Burmoos, Austria) u obliku kugle promjera 1 mm presvučene s dijamantnim česticama. Isti se nastavak koristio za izvođenja svih 24 osteotomija.

SEM analizom utvrđena je pojava oštećenja strukture svrdla za preparaciju ležišta za implantate nakon višekratne uzastopne upotrebe istih, te se preporuča zamjena svrdla nakon 40 (101) ili 50 (100) uzastopnih korištenja. Istrošena svrdla mogu doprinijeti porastu temperature (103). U literaturi ne postoji preporuka oko maksimalnog broja uzastopnih korištenja istog nastavka piezoelektričnog uređaja nakon kojeg bi se isti trebao zamijeniti. Trenutne se preporuke odnose na proizvoljnu procjenu kliničara temeljenu na vizualnoj inspekciji nastavka i učinkovitosti prilikom rada (83). S obzirom da između 24 osteotomija nije vizualnom inspekcijom utvrđeno oštećenje strukture ili dijamantnog obloženog sloja, isti je nastavak korišten za sve osteotomije.

Kao što je ranije navedeno histološka građa kosti tibije štakora koja se sastoji od reduciranog kortikalnog i opsežnog spongioznog sloja imala je pozitivan učinak na sprečavanje porasta temperature pri osteotomiji (52, 60, 73, 134, 193). Pri osteotomiji kortikalne kosti dolazi do povećane mogućnosti porasta temperature i oštećenja kosti (134, 179). Nadalje, porast temperature proporcionalan je debljini kortikalnog sloja (58).

Više je autora zamijetilo da je kod piezoelektričnog uređaja produženo vrijeme osteotomije u odnosu na mehaničke instrumente (76, 104, 114). Rashad je pretpostavio da je produženo vrijeme osteotomije zaslužno za veći porast temperature pri korištenju piezoelektričnog uređaja.

Stoga je skraćeno vrijeme trajanja osteotomije doprinijelo izostanku porasta temperature. Slično kao kod skupine kirurškog svrdla, dva faktora su zaslužna za skraćenje vremena osteotomije: reducirana dubina osteotomije ograničena svega na 2 milimetra dubine i povoljna histološka građa kosti tibije štakora, koja sadrži reducirani kortikalni sloj.

U našem istraživanju, SEM analizom stijenki osteotomije nakon upotrebe Er:YAG lasera u kontaktnom i beskontaktnom načinu rada, nisu zamijećene bitne razlike. Stijenke kaviteta bile su oštih i dobro definiranih rubova. Po stijenama i dnu kaviteta nije bio istaložen zaostatni sloj. Na dijelovima stijenki kaviteta bili su prisutni znakovi termičkog oštećenja u vidu karboniziranog sloja, prekrivenog s manjim brojem eritrocita.

Više autora opisalo je oštre i dobro ograničene rubove preparacije nakon osteotomije s Er:YAG laserom (157, 161, 201). Stijenke osteotomije bile su bez koštanog debrisa (156, 157, 159 – 162). To se objašnjava mehanizmom s kojim laser ablira kost: prilikom nastanka mikroeksplozija abilirani se fragmenti izbacuju iz područja osteotomije (37, 135, 142, 155, 166). Za razliku od osteotomije s mehaničkim svrdlom (30), kod osteotomije s laserom ne nastaje frikcija između površine svrdla i stijenka kosti, koja doprinosi odlaganju zaostatnog sloja po stijenama kaviteta (37, 137).

Većina autora opisala je termički promijenjen sloj nakon osteotomije s Er:YAG laserom (157, 161, 201). U literaturi su opisane različite vrijednosti širine termički promijenjenog sloja. Yoshino i suradnici izmjerili su širinu termički promijenjenog sloja od 10 – 15  $\mu\text{m}$  (201). Zanimljivo je da Yoshino i suradnici nisu koristili irigaciju prilikom osteotomije s laserom (201) za razliku od drugih autora (153, 157, 161). Prosječne širine termički promijenjenog sloja kod preostalih autora bile su nešto veće: 21,9  $\mu\text{m}$  kod Sasaki i suradnika (161), 20,6  $\mu\text{m}$  kod Pourzarandiana i suradnika (157) te 27,0  $\mu\text{m}$  kod de Mello i suradnika (153). Yoshino i suradnici primijetili su da postoji statistički značajna razlika širine termički promijenjenog sloja nakon ablacije u kontaktnom (10  $\mu\text{m}$ ) i beskontaktnom načinu rada (15  $\mu\text{m}$ ) (201).

Sasaki i suradnici opisali su dva sloja unutar termički promijenjenog dijela kosti. Površinski je sloj svjetliji i amorfne strukture, sadrži brojne mikropukotine paralelne s lamelarnom strukturom kosti. Pod većim povećanjem uočene zone rekristalizacije i gubitka organskog matriksa uslijed naglog povećanja temperature. Dublji sloj je tamnije obojen s manje

mikropukotina. Dio kosti koji nije zahvaćen termičkim promjenama i sadrži žive osteocite bio je udaljen 30  $\mu\text{m}$  od termički promijenjenog sloja (161).

Iako Yoshino i suradnici nisu koristili irigaciju, nisu primijetili zone rekristalizacije i taljenja kristala. Na površini ablacije kosti zamijećena je ljuskasta ili pahuljasta struktura. Uočene su minimalne strukturne razlike između skupine kontaktnog i beskontaktnog lasera. Nakon ablacije s kontaktnim laserom površina kosti izgledala je hrapavije u odnosu na skupinu beskontaktnog lasera (201).

Različiti parametri mogu utjecati na navedene vrijednosti širine termički promijenjenog sloja: postavke lasera (ablacija s i bez irigacije, različita frekvencija pulsa i jačina lasera), različite vrste analize (svjetlosna mikroskopija, SEM i TEM analiza) i različiti način pripreme uzorka (s i bez prethodne dehidracije uzorka) i različitog vremena cijeljenja nakon osteotomije (neposredno nakon zahvata i nakon 7 dana od zahvata) (157, 161, 201).

Strukturne promjene na koštanim stijenkama osteotomije utječu na brzinu cijeljenja. Narušena trabekularna arhitektura, ispunjeni medularni prostori sa zaostatnim slojem, kao i začepljeni vaskularni kanali mogu usporiti cijeljenje nakon osteotomije. Navedene promjene na nekoliko načina usporavaju cijeljenje. Neprohodni vaskularni kanali ometaju dotok nutrijenata i difuziju potrebnih stanica unutar koštanog defekta. Istaloženi zaostatni sloj po stijenkama kortikalne i spongiozne kosti može omesti odlaganje krvnih stanica po površini kaviteta i na taj način usporiti početak cijeljenja (157, 160). Također, zaostatni sloj može produžiti upalnu fazu cijeljenja i usporiti tranziciju prema sljedećoj fazi stvaranja mekog kalusa (75, 76).

U usporedbi sva tri načina osteotomije, najviše se zaostatnog sloja nakuplja prilikom upotrebe kirurškog svrdla (75), a njegov potpuni izostanak primijećen je nakon osteotomije s Er:YAG laserom (156, 157, 159 – 162).

Nakon osteotomije s piezoelektričnim uređajem, pronađen je koštani detritus odložen po stijenkama osteotomije, ali je njegova količina manja nego nakon osteotomije s kirurškim svrdlom (75, 76, 120).

Povoljno na cijeljenje može djelovati mikrohrapava površina koja nastaje nakon upotrebe lasera potičući odlaganje i adheziju krvnih stanica i fibrina, što će posljedično dovesti do poboljšane stabilizacije ugruška i stvaranja granulacijskog tkiva za vrijeme ranih faza cijeljenja (137, 156, 157, 159, 160).

U našem istraživanju, SEM analizom utvrđen je izostanak termičkog oštećenja nakon osteotomije s kirurškim svrdlom i piezoelektričnim uređajem. Rezultat toga bio je očuvan koštani regenerativni potencijal koji je doveo do potpunog cijeljenja koštanog defekta s koštanim tkivom.

U literaturi nije razjašnjen utjecaj koštanog detritusa na ishod cijeljenja koštanog kaviteta.

Kao što je ranije navedeno, različiti autori pretpostavili su da odloženi koštani detritus usporava cijeljenje kosti (75, 120). Dodatno, Esteves i suradnici pretpostavili su da prilikom korištenja svrdla, trenje i pritisak uzrokuju poremećaj ravnoteže u intersticijskoj tekućini unutar kanalikularnog sistema i osteocitnih lakuna, što aktivira resorptivne mehanizme u okolnoj kosti i utječe na cijeljenje koštanog defekta (38).

Druga skupina autora zamijetila je pozitivan učinak koštanog debrisa na cijeljenje kosti. U in vitro istraživanjima dokazano je da koštani detritus može očuvati osteogeni potencijal (79, 80). Naknadno, ova je činjenica je potvrđena i u in vivo uvjetima: na površini implantata koštani je debris imao pozitivan učinak na koštano cijeljenje (81).

U našem istraživanju koštani detritus nije utjecao pozitivno niti negativno na dinamiku cijeljenja. Stoga naši rezultati nisu u skladu s prethodno navedenim činjenicama oko utjecaja koštanog detritusa na cijeljenje kosti.

U našem istraživanju, tjedan dana nakon osteotomije s kirurškim svrdlom bilo je vidljivo inicijalno stvaranje nove kosti, ograničeno na područje dna koštanog defekta. Nakon dva tjedna defekt je u potpunosti bio ispunjen mineraliziranim tkivom, koje se nakon 3 tjedna proširilo i izvan granica koštanog defekta.

Estevas i suradnici usporedili su cijeljenje nakon upotrebe kirurškog svrdla i piezoelektričnog uređaja (128). Opisao je nešto sporiju dinamiku cijeljenja u usporedbi s našim rezultatima. Sedam dana nakon osteotomije s kirurškim svrdlom, krvni je ugrušak bio postupno zamijenjen s vezivnim tkivom izrazito bogatim stanicama. Osteoid je bio djelomično prisutan unutar kaviteta. Nakon 14 dana defekt je bio ispunjen s primarnom kosti, građenom od tankih i nepravilnih trabekula. Nakon 30 dana defekt je bio potpuno premošten s koštanim tkivom nepravilnog oblika i volumena. S obzirom da u navedenom istraživanju nije specificirana brzina vrtnje svrdla niti dubina preparacije, potencijalne razlike u izvođenju osteotomije mogu biti odgovorne za minimalne razlike u dinamici cijeljenja (128). Također razlika može biti

posljedica različitih metoda analize: u našem je radu korištena SEM analiza, dok je Esteves koristio klasičnu histološku metodu analize.

U drugom istraživanju isti je autor sa suradnicima uspoređivao cijeljenje nakon osteotomije s kirurškim svrdlom i visokoenergetskim Er,Cr:YSGG laserom (38). U usporedbi s prethodnim istraživanjem (128), zamijećeno je sporije cijeljenje u periodu od 7 i 14 dana. U prvom tjednu u ovom istraživanju unutar koštanog kaviteta bio je prisutan, većim dijelom, samo ugrušak (38), dok je u našem istraživanju dno kaviteta bilo ispunjeno novoformiranim koštanim tkivom. U drugom tjednu Estevas i suradnici primijetili su vezivom ispunjen kavitet, dok je u našem istraživanju cijeli kavitet bio ispunjen novoformiranim koštanim tkivom. Valja napomenuti da su u ovom istraživanju autori koristili različitu metodu analize, a to je svjetlosna mikroskopija. Priprema uzoraka za ovu metodu uključuje dekalifikaciju, koja nije potrebna prilikom SEM analize (38).

Pourzarandian i suradnici usporedili su cijeljenje nakon osteotomije s kirurškim svrdlom i Er:YAG laserom tijekom inicijalnih faza cijeljenja, tj. s praćenjem cijeljenja do 14 dana nakon kirurškog zahvata. Unutar deset minuta od završetka osteotomije s kirurškim svrdlom, bili su prisutni eritrociti koji su bili međusobno slabo agregirani u blizini koštane stijenke. Nakon 6 sati unutar koštanog defekta bio je prisutan formirani ugrušak. Pojavom prvih upalnih stanica (granulocita) započela je upalna faza cijeljenja koštanog defekta, što se očitovalo nakon 24 sata od osteotomije. Tri dana nakon osteotomije primijećeni su fibroblasti u blizini koštane površine, što je označilo početak faze mekog kalusa. Nakon 7 dana unutar defekta infiltrirali su se i makrofazi, a prvi osteoblasti bili su adherirani na koštanu stijenkku. U blizini koštane stijenke započela je mineralizacija osteoida i angiogeneza. Četrnaest dana od osteotomije, mineralizacija osteoida se nastavila, ali defekt nije bio ispunjen u potpunosti s novoformiranim mineraliziranim tkivom (157). Za razliku od navedenog rada, u našem istraživanju zamijećeno je stvaranje mineraliziranog tkiva u prvom tjednu od osteotomije, ali je ono bilo ograničeno na dno kaviteta, dok je u drugom tjednu cijeljenje bilo u uznapredovaloj fazi: cijeli koštani kavitet bio je ispunjen novoformiranim mineraliziranim tkivom. Razlike u dinamici cijeljenja, koja je bila nešto sporija kod navedene grupe autora, u odnosu na naše istraživanje mogle su proizaći iz različite kosti na kojima je izvršeno istraživanje, Pourzarandian i suradnici vršili su osteotomije na kalvariji štakora. Također, navedeni autori koristili su veći broj okretaja svrdla (10 000 rpm), što je rezultiralo većom kinetičkom energijom i potencijalnim većim oštećenjem koštanog tkiva. Posljednja stavka koja je mogla utjecati na nepodudaranje dinamike cijeljenja



je različitim metodama analize cijeljenja kosti: Pourzarandian i suradnici su koristili TEM analizu (157).

Martins i suradnici zamijetili su 7 dana nakon osteotomije stvaranje novoformirane kosti i resorpciju kosti u području kortikalne regije. Nakon 14 dana novoformirana je kost djelomično ispunila kavitet. Stvaranje nove kosti bilo je locirano uz područje dna kaviteta. Nakon 45 dana koštani je defekt bio u potpunosti ispunjen koštanim tkivom, ali je postajao lagani konkavitet u odnosu na izvorni izgled prije osteotomije (174). U prva dva tjedna nakon osteotomije, dinamika cijeljenja opažena u našem istraživanju, bila je u skladu s istraživanjem navedene grupe autora. U kasnijem vremenskom intervalu, u našem istraživanju to je bilo 21. dan od osteotomije, a kod Martinsa i suradnika 45. dan došlo je do razlike u dinamici cijeljenja i količini novoformiranog koštanog tkiva između ova dva istraživanja. Za razliku od navedenog autora, u našem je istraživanju ranije zamijećen potpuno ispunjen kavitet sa stvaranjem kosti i izvan njegovih granica, dok su Martins i suradnici u kasnijem vremenskom intervalu, 45. dan opisali kavitet koji je bio ispunjen koštanim tkivom, ali s prisutnom konkavnom površinom. Razlike u metodologiji istraživanja Martinsa i suradnika koje su mogle doprinijeti opisanoj razlici u dinamici cijeljenja bile su iduće: veća brzina kirurškog svrdla pri osteotomiji od 25 000 rpm, što je rezultiralo većom kinetičkom energijom i potencijalnim većim oštećenjem koštanog tkiva, različita kost štakora na kojoj je vršena osteotomija (mandibula), što je rezultiralo različitim omjerom kortikalne i spongiozne kosti unutar koje je izvršena osteotomija te različita metoda analize cijeljenja (svjetlosni mikroskop).

Proučavajući cijeljenje nakon osteotomije s piezoelektričnim uređajem, u našem istraživanju, cijeljenje nakon prvog tjedna opaženo je stvaranje nove kosti koje je bilo ograničeno na dno i stijenke kaviteta. Duž kolagenih vlakana ostoida bila je vidljiva proliferacija i adhezija osteoblasta. Tijekom drugog tjedna veći dio kaviteta bio je ispunjen novoformiranom kosti, a u trećem tjednu koštani defekt u potpunosti je zacijelio i ispunjen je novoformiranom kosti.

Ma i suradnici primijetili su nakon 7 dana od osteotomije s piezoelektričnim uređajem defekt koji je bio većim dijelom ispunjen dobro vaskulariziranim vezivnim tkivom i upalnim infiltratom. Mjestimično uz rubove kaviteta bile su prisutne male nakupine ostoida. Nakon dva tjedna došlo je do povećanja količine stvorenog ostoida unutar koštanog defekta i zamijećena je njegova početna mineralizacija. U ovom stadiju defekt nije bio premošten s mineraliziranim tkivom. U odnosu na tjedan ranije, smanjena je količina vaskulariziranog tkiva, a povećana je

količina osteoida i mineraliziranog tkiva. Nakon 3 tjedna došlo je do premoštenja koštanog defekta s mineraliziranim tkivom, koji je gotovo u potpunosti bio ispunjen novoformiranom kosti. Kod nekih uzoraka mineralizacija je novoformiranog tkiva bila toliko uznapredovala da su konture granica osteotomije bile teško uočljive. Nakon 5 tjedana defekt je bio ispunjen mineraliziranim tkivom u visokom stupnju mineralizacije i prisutnom lamelarnom strukturom (129).

Cijeljenje koje su opisali navedeni autori bilo je sporije nego u našem istraživanju. U našem je istraživanju došlo do premoštenja koštanog defekta već za dva tjedna, dok je kod navedene grupe autora to bilo vidljivo nakon 3 tjedna.

Estevas i suradnici primijetili su nakon 7 dana zamjenu krvnog ugruška s vezivnim tkivom bogatim stanicama. Zamijećena je pojava osteoida, a nakon 14 dana defekt je bio ispunjen novoformiranim koštanim tkivom okruženim s vezivnim tkivom. Nakon 30 dana koštani defekt bio je u potpunosti premošten mineraliziranim koštanim tkivom nepravilnog oblika i volumena. Nakon 60 dana defekt je bio u potpunosti ispunjen mineraliziranim tkivom lamelarne strukture. Cijela debljina koritkalnog sloja kosti bila je u potpunosti obnovljena (128).

U našem istraživanju cijeljenje kosti bilo je u uznapredovalom obliku tijekom 1., 2., i perioda 3. tjedna. U prvom je tjednu zamijećena mineralizacija osteoida, dok to nije bilo opisano kod Estevesa i suradnika, defekt je bio premošten u drugom i trećem tjednu, dok su navedeni autori to opisali tek nakon 30 dana cijeljenja.

Ma i suradnici usporedili su cijeljenje piezoelektričnog uređaja s dvije vrste oscilirajućih pila. Statistički nije bilo razlike između skupina u količini novoformirane kosti, ali je skupina pokazala trend brže remodelacije kosti. U ovoj skupini primijećen je veći postotak vaskulariziranog tkiva i koštanog matriksa tijekom prvog i drugog tjedna cijeljenja (129).

Uspoređujući međusobno cijeljenje piezoelektričnog uređaja i kirurškog svrdla Esteves nije pronašao razliku u dinamici cijeljenja. Rezultati histološke analize u svim vremenskim intervalima bili su slični između obje skupine. Jedino je histomorfometrijska analiza pokazala razliku u samo jednom vremenskom intervalu, 30 dana od osteotomije: tada je zamijećena veća količina novoformirane kosti u skupini piezoelektričnog uređaja. U svim ranijim, kao i kasnijim

Vercellotti i suradnici usporedili su cijeljenje nakon osteotomije s piezoelektričnim uređajem i dvije vrste kirurškog svrdla, karbidnog i dijamantnog svrdla. Osteotomije su bile napravljene u

obliku osteoplastike i osteotomije oko korijena zuba psa. Cijeljenje je bilo povoljnije u skupini piezoelektričnog uređaja. U periodu praćenja, nakon osteotomije s piezoelektričnim uređajem došlo je do stvaranja kosti, a u obje skupine svrdla zabilježen je daljnji gubitak kosti. Iznos gubitka kosti tijekom cijeljenja je bio statistički značajan za skupinu dijamantnog svrdla, u odnosu na piezoelektričnu skupinu (127).

Preti i suradnici su proučavali cijeljenje oko implantata nakon osteotomije za preparaciju ležišta implantata s piezoelektričnim uređajem i odgovarajućim nastavcima i kirurškim svrdlima. Tijekom ranih faza osteointegracije, proučavano u vremenskim intervalima cijeljenja tijekom 7 i 14 dana, u skupini piezoelektričnog uređaja zamijećen je veći broj osteoblasta i veća količina novoformirane kosti. U kasnijoj fazi cijeljenja, 56 dana od osteotomije, razina novoformirane kosti izjednačila se među skupinama (126).

Tijekom našeg istraživanja dinamike cijeljenja između skupina piezoelektričnog uređaja i kirurškog svrdla bile se usporedive i bez značajnih razlika. Razlike između rezultata ostalih istraživanja mogu se objasniti različitom metodologijom istraživanja:

- 1) Različitim tehnikama analize koštanog cijeljenja: Estevas i suradnici (128), Ma i suradnici (129), Vercellotti i suradnici (127) i Preti i suradnici (126) koristili su svjetlosni mikroskop.
- 2) Različitim životinjskim modelima istraživanja Estevas i suradnici (128) istraživanje su proveli na životinjskom modelu štakora, Ma i suradnici na zečevima (129), Vercellotti i suradnici na psu (127), a Preti i suradnici na patuljastoj svinji (126).
- 3) Različitim mehaničkim instrumentima za osteotomiju: Estevas i suradnici koristili su kirurško svrdlo (128), Ma i suradnici kiruršku pilu (129), Vercellotti i suradnici kardibno i dijamantno svrdlo (127), a Preti i suradnici standardizirana kirurška svrdla za ugradnju implantata prema Brenemarkovom protokolu (126).
- 4) Različite vrste piezoelektričnog uređaja Estevas i suradnici Piezo Master Surgery (EMS, Nyon, Švicarska) (128), Ma i suradnici Piezosurgery (Mectron, Carcaso, Italija) (129), Vercellotti i suradnici Piezosurgery (Mectron, Carcaso, Italija) (127) i Preti i suradnici Piezosurgery (Mectron, Carcaso, Italija) (126).
- 5) Različitim nastavcima za piezoelektrične uređaje (126–129).
- 6) Različitim izgledom i veličinom osteotomije: Estevas i suradnici su ispreparirali osteotomije 2 mm promjera (128), Ma i suradnici su ispreparirali osteotomije u obliku reza širine

instrumenta, a koštane površine bile su bliže nego kod Estevasa i suradnika (129), Preti i suradnici proučavali su cijeljenje oko implantata, što je opet rezultiralo minimalnom udaljenosti koštane stijenke kaviteta od površine implantata (126), a Vercelotti i suradnici uspoređivali su cijeljenje oko zuba gdje je cijeljenje zbog prisutstva parodontnog tkiva kompleksnije u usporedbi cijeljenjem izoliranog koštanog defekta (127).

Cijeljenje nakon upotrebe visokoenergetskog Er:YAG u kontaktnom i beskontaktnom načinu rada, u našem istraživanju bilo je usporeno tijekom prvog tjedna, stvaranje novoformirane kosti bilo je smanjenog opsega u usporedbi s prethodne dvije skupine. Tijekom drugog i trećeg tjedna, stvaranje nove kosti se nastavilo. U drugom tjednu primijećena je proliferacija osteoblasta, odlaganje osteoida po termički promijenjenom sloju koštane stijenke i prisustvo kolagenih vlakana kroz termički promijenjen sloj. Na kraju trećeg tjedna vidljiva je bila mineralizacija osteoida, tj. inkorporiranje mineralnih struktura u novoformirani koštani matriks. Koštani je defekt bio ispunjen u potpunosti novoformiranim koštanim tkivom. Termički promijenjen sloj duž rubova kaviteta bio je i dalje vidljiv u ovom vremenskom periodu. Novoformirana kost nije u potpunosti prekrila niti je srasla po termički promijenjenom sloju.

Za razliku od kontaktnog načina rada lasera, u beskontaktnom načinu rada nakon osteotomije termički promijenjen sloj bio je jače izražen, iako je dinamika cijeljenja bila slična.

Pozitivan ishod cijeljenja nakon osteotomije s laserom u našem istraživanju, bez obzira na kontaktni i beskontaktni način rada, može se objasniti pomoću nekoliko čimbenika:

1) Izbor lasera adekvatne valne duljine za ablaciju kosti

Er:YAG laseri imaju valnu duljinu od 2,94  $\mu\text{m}$  koja je istovjetna maksimalnom apsorpcijskom koeficijentu energije lasera u vodi i kristalima hidroksiapatita. To dovodi do gotovo potpune apsorpcije energije lasera u vodi i ablacije kosti, dok minimalni dio energije lasera uzrokuje zagrijavanje kosti (37, 135, 137). Apsorpcija Er:YAG lasera je 2,5 puta veća od Er,Cr:YSGG, 10 puta veća od CO<sub>2</sub> i 15 000 puta veća od Nd:YAG lasera (137). Klinički to se očituje zonom termičkog oštećenja, koja kod Er:YAG lasera nije veća od 40  $\mu\text{m}$ , kod Er,Cr:YSGG je dvostruko veća, tj. oko 80  $\mu\text{m}$  i kod Ho:YAG lasera 200  $\mu\text{m}$  (135).

Stoga iz navedenog proizlazi da je apsorpcija energije lasera u vodi uvjetovana valnom duljinom lasera. Izbor adekvatne valne duljine rezultirat će smanjenom zonom termičkog oštećenja, što će pozitivno utjecati na dinamiku cijeljenja (160).

## 2) Korištenje obilne irigacije

Korištenje irigacije tijekom osteotomije s laserom ključni je čimbenik u kontroli porasta temperature (37, 137). Osim termičkog oštećenja, osteotomija s laserom bez irigacije, može uzrokovati nastanak toksičnih spojeva koje mogu usporiti cijeljenje kosti (137). Dodatno, irigacija čisti područje osteotomije, što pospješuje efikasnost i brzinu ablacije kosti (37).

## 3) VSP (engl. variable square pulse) i QSP (engl. quantum square pulse) postavka rada lasera

VSP postavka rada lasera predstavlja poboljšanu tehnologiju rada lasera koja je unaprijedila učinkovitost ablacije kosti (152) i zuba (202). Poboljšana učinkovitost ablacija mineraliziranog tkiva dovela je do smanjenja termičkog oštećenja kosti (152).

VSP tehnologija omogućuje stvaranje kratkih pulsova različite dužine trajanja. Prednost ove tehnologije očituje se nastankom pulsa konstantne snage. Pulsovi generirani ranijim tehnologijama imali su nižu snagu na početku i kraju pulsa. Pad snage uzrokovao je zagrijavanje kosti. S obzirom da se pri VSP tehnologiji generiraju pulsovi konstantne snage i kratkog trajanja, unutar kosti apsorbira se dovoljna energija koja će dovesti do ablacije, a istovremeno skraćeno vrijeme trajanja pulsa spriječit će difuziju topline u okolno koštano tkivo i njegovo zagrijavanje (152,203).

QSP tehnologija također doprinosi brzini ablacije i smanjuje termičko oštećenje kosti. Ova tehnologija omogućuje stvaranje kratkih pulsova niske razine energije koji slijede jedan za drugim s optimalnom brzinom. Nastali kratki pulsovi imaju istu učinkovitost dugog pulsa visoke energije, ali veću preciznost i efikasnost karakterističnu za pulsove kratkog trajanja (204).

## 4) Mikrohrapava površina kosti stijenke kaviteta nakon ablacije s laserom

Nakon osteotomije s Er:YAG laserom opisana je mikrohrapava površina stijenke kosti. Više autora zaključilo je da mikrohrapava površina potiče odlaganje fibrinske mrežice i stabilizaciju čime se ubrzava početni stadij cijeljenja kosti. (137, 153, 156, 157, 160).

Pourzarandian i suradnici smatraju da mikrohrapava površina uzrokuje kontaktnu aktivaciju unutarnjeg puta grušanja krvi i na taj način potiče stvaranje i stabilizaciju krvnog ugruška (157).

Također, na mikrohrapavoj površini zamijećen je raniji početak i brža rezolucija upalne faze cijeljenja kosti. To se objašnjava poticanjem adhezije upalnih stanica za fibrinsku mrežicu koja je dodatno stabilizirana na mikrohrapavoj površini (157). Iz navedenog proizlazi da mikrohrapava površina, koja nastaje kao rezultat ablacije Er:YAG lasera, ima pozitivan učinak na dinamiku cijeljenja.

#### 5) Odsustvo zaostatnog sloja po koštanim stijenkama i medularnim prostorima

Kao što je ranije navedeno određena grupa autora smatra da taloženje zaostatnog sloja po stijenkama kaviteta i unutar medularnih prostora kao i narušena struktura trabekularne kosti imaju negativan učinak na dinamiku cijeljenja (75, 76).

Za razliku od osteotomije s kirurškim svrdlom, pri osteotomiji s laserom ne dolazi do stvaranja i taloženja koštanog detritusa po koštanim stijenkama (157, 159 – 162), što može djelovati pozitivno na koštano cijeljenje.

Rezultati istraživanja Nelsona i suradnika nisu istovjetni našim rezultatima. Nelson i suradnici opisali su znatno sporije cijeljenje i stvaranje osteoida, a potom novog koštanog tkiva, isključivo po periostalnoj površini nakon upotrebe Er:YAG lasera. Nakon 6 tjedana, koštani defekt bio je ispunjen novoformiranom kosti, ali nije došlo do njenog spajanja s postojećim stijenkama kaviteta. Iako se defekt između novoformirane kosti i postojećih koštanih stijenki smanjio, i dalje je bio prisutan nakon 6 tjedana cijeljenja. U našem istraživanju stvaranje kosti nije bilo ograničeno samo na periostalnu površinu kaviteta. Nakon 3 tjedna cijeljenja cijeli kavitet bio je ispunjen novoformiranom kosti. Termički promijenjen sloj bio je i dalje prisutan, i djelomično obložen novoformiranom kosti. Razlike se mogu objasniti prvenstveno različitim postavkama Er:YAG lasera uređaja, različitim metodama analize te različitim eksperimentalnim životinjama (173).

U odnosu na naše istraživanje de Mello i suradnici opisali su bržu dinamiku cijeljenja, već nakon prvog tjedna zamijećeno je stvaranje nove kosti koja je ispunjavala cijeli kavitet. Izvorne stijenke kaviteta bile su obložene s termički promijenjenim slojem koji nije imao negativni utjecaj na koštano cijeljenje: stvaranje nove kosti bilo je prisutno duž cijelog kaviteta i novoformirana je kost bila odložena po površini termički promijenjenog sloja. Tijekom sva tri tjedna praćenja, termički promijenjen sloj bio je prisutan, i nije se značajno smanjio. U odnosu na prvi tjedan, tijekom trećeg tjedna novoformirana kost koja je ispunila cijeli kavitet poprimila

je zreli izgled (153). U našem istraživanju nakon 3 tjedna, sukladno i istraživanju de Mello i suradnika, i dalje je bio vidljiv termički promijenjen sloj i koštani kavitet u potpunosti ispunjen novoformiranom kosti. Za razliku od de Mella i suradnika, novoformirana kost nije u potpunosti pokrila termički promijenjen sloj. Razlike se mogu objasniti prvenstveno različitim postavkama Er:YAG lasera uređaja, različitim metodama analize te različitim eksperimentalnim životinjama (153).

Pourzarandian i suradnici (157) i Martins i suradnici (174) opisali su nešto sporiju dinamiku cijeljenja nakon osteotomije s laserom.

Oba su autora (157, 174) primijetila nakon 7 dana defekt ispunjen granulacijskim tkivom, zamijećene su nakupine osteoblasta duž stijenki kaviteta i otočići mineraliziranog tkiva duž stijenka kaviteta, a u nekim uzorcima i u sredini kaviteta. Nakon 14 dana količina novoformirane kosti značajno je porasla. Dinamika cijeljenja bila je nešto sporija nego u našem istraživanju (157).

Martins i suradnici usporedili su tri skupine kod kojih su koristili tri različite postavke energije lasera: 300, 350 i 400 mJ. Ostali su parametri lasera između skupina bili isti. Unatoč razlikama energije, cijeljenje se nije razlikovalo unutar tri laserske skupine (174).

Razlike u cijeljenju mogu se pripisati različitim postavkama Er:YAG laserskog uređaja, različitim analizama cijeljenja i različitoj veličini defekta: u našem istraživanju defekt je bio 2 mm dubok i 1 - 2 mm širok, dok je u ovom istraživanju defekt bio u obliku brazde duge 5 mm, bez dodatne specifikacije njezine širine i različitoj kosti na kojoj je napravljena osteotomije kod štakora (174).

Yoshino i suradnici usporedili su cijeljenje nakon osteotomije kontaktnog i beskontaktnog načina rada Er:YAG lasera i elektroautera. Način rada utjecao je na debljinu termički promijenjenog sloja, ali ne i na dinamiku cijeljenja. Termički promijenjen sloj bio je statistički značajno deblji kod kontaktnog načina rada. U obje skupine došlo je do stanjenja termički promijenjenog sloja tijekom cijeljenja, ali je on bio i dalje prisutan nakon 1 godine od osteotomije. Opisana dinamika cijeljenja bila je u skladu s našim istraživanjem (201).

Većina je autora usporedila dinamiku cijeljenja nakon upotrebe Er:YAG lasera s mehaničkim instrumentima, osim Yoshina i suradnika koji su usporedili cijeljenje nakon osteotomije lasera s elektroauterom (201). S obzirom na to da upotreba elektroautera nema kliničku indikaciju

pri izradi osteotomije, zbog ireverzibilnih nuspojava u obliku jako izraženog termičkog oštećenja, neće biti uključena u daljnju raspravu.

Nelson i suradnici usporedili su cijeljenje nakon Er:YAG osteotomije s mehaničkom pilom. Rezultati cijeljenja s laserom bili su inferiorni u odnosu na mehanički instrument, s evidentno sporijom dinamikom cijeljenja. U laserskoj skupini tijekom cijelog perioda praćenja, stvaranje nove kosti bilo je ograničeno samo na površinu periosta koja je pokrivala defekt. Od te površine novostvorena se kost širila prema postraničnim stijenkama i dnu koštanog kaviteta. Tijekom perioda praćenja nije došlo do spajanja novostvorene kosti s postojećim koštanim stijenkama. Suprotno tome, u skupini mehaničke pile, novostvorena kost bila je locirana na površini periosta i endoosta, tj. svih stijenki koštanog kaviteta. Pri kraju perioda praćenja cijeli je kavitet bio ispunjen novostvorenom kosti koja je bila spojena s kosti u području stijenke kaviteta. Autor je objasnio ovaj nalaz nastankom termičkog oštećenja kosti pri korištenju laserskog uređaja. Uslijed termičkog oštećenja, stvaranje nove kosti bilo je ograničeno samo na područje površine periosta (173).

Martins i suradnici usporedili su osteotomiju Er:YAG lasera različitih postavki energije (300, 350 i 400 mJ) i kirurškog svrdla. Bez obzira na različite postavke energije, cijeljenje u laserskoj skupini bilo je usporeno tijekom rane faze (prvih 45 dana), a u kasnijim vremenskim intervalima došlo je do izjednačenja dinamike cijeljenja između laserske skupine i skupine kirurškog svrdla. Autor je objasnio usporenost cijeljenja koštanog defekta u ranim fazama s prisutnošću termički promijenjenog sloja. U kasnijim fazama, kada je došlo do podjednagog cijeljenja termički promijenjen sloj nije bio vidljiv u uzorcima laserske skupine (174).

De Mello i suradnici pratili su cijeljenje nakon osteotomije s laserskim uređajem i kirurškim svrdlom. U prva dva tjedna cijeljenje je bilo brže u skupini Er:YAG lasera (153). Slično drugim autorima (156,157), de Mello je to objasnio prisustvom mikrohrapave površine koja je imala pozitivan učinak na stvaranje i stabilizaciju krvnog ugruška. Unutar prva dva tjedna, u skupini kirurškog svrdla novostvorena je kost bila spojena s postojećim koštanim stijenkama, što nije bio slučaj u skupini Er:YAG lasera. Uzrok tome autor je pripisao termički promijenjenom sloju, prisutnom samo u skupini Er:YAG lasera. Nakon 21. dana nije bilo značajne razlike u dinamici cijeljenja, iako u uzorcima Er:YAG skupine mjestimično je i dalje bio prisutan termički promijenjen sloj (153).

Pourzarandian i suradnici su usporedili rane faze cijeljenja nakon osteotomije s Er:YAG, CO<sub>2</sub> laserom i svrdlom. Dinamika cijeljenja bila je ubrzana kod Er:YAG skupine tijekom cijelog



perioda praćenja. Također je došlo do stvaranja veće količine kosti u Er:YAG skupini, nego kod svrdla. U skupini CO2 lasera, nije primijećeno stvaranje nove kosti tijekom svih intervala opservacije. Bolji rezultati cijeljenja u Er:YAG skupini autor je objasnio hrapavom površinom na stijenkama osteotomije koja nastaje nakon upotrebe Er:YAG lasera, a potiče odlaganje proteina plazme i stabilizaciju krvnog ugruška (157).

Ohsugi je usporedio cijeljenje nakon Er:YAG lasera i kirurškog svrdla. Cijeljenje je bilo ubrzano kod Er:YAG skupine. Autor je to objasnio pozitivnim odgovorom osteocita na lasersku iradijaciju i nastankom mikrohrapave površine koja povoljno utječe na stabilizaciju krvnog ugruška (156).

Naši su rezultati u skladu s rezultatima Martinsa i suradnika (174). Za razliku od navedene skupine autora, u našem istraživanju došlo je do bržeg izjednačavanja u dinamici cijeljenja između svih skupina. Nelson i suradnici zamijetili su sporiju dinamiku cijeljenja kod laserske skupine (173) u usporedbi s našim istraživanjem. Za razliku Nelsona i suradnika stvaranje nove kosti u skupinama kontaktnog i beskontaktnog lasera nije bilo ograničeno samo na periostealnu površinu. Također, dinamika cijeljenja gotovo se izjednačila s preostalim dvjema skupinama nakon 3 tjedna praćenja. Rezultati našeg istraživanja nisu sukladni rezultatima Ohsugija i suradnika (156) i Pourzarandian i suradnika (157). Navedeni su autori zamijetili brže cijeljenje u skupinama lasera (kontaktnog i beskontaktnog) u odnosu na mehaničko svrdlo tijekom cijelog intervala praćenja, dok je kod nas cijeljenje u laserskim skupinama bilo usporeno tokom prva dva tjedna, a približno isto tijekom trećeg tjedna u odnosu na mehaničko svrdlo.

Na razlike u dinamici cijeljenja mogle su utjecati:

1) Različite postavke laserskog uređaja: ni jedan od navedenih istraživača nije koristio iste postavke parametra energije (Nelson i suradnici 100 mJ (173), de Mello i suradnici 500 mJ, 10 Hz (153); Pourzarandian i suradnici 100 mJ 10 Hz (157), Martins i suradnici 300, 350 i 400 mJ i 6 Hz (174); Yoshino i suradnici 150 mJ, 10 Hz (201).

2) Različiti način rada lasera. Istraživači su koristili laser u: kontaktnom načinu rada (Pourzarandian i suradnici (157), u beskontaktnom načinu rada Martins i suradnici (174), de Mello i suradnici (153), Yoshino i suradnici su usporedno koristili oba načina rada (201), a kod Nelsona i suradnika nije jasno specificiran način rada (173).

3) Korištenje lasera sa i bez irigacije: većina je autora koristila irigaciju prilikom osteotomije s laserom (Pourzarandian i suradnici (157), Martins i suradnici (174), Yoshino i suradnici nisu

koristili irigaciju (201), a u metodologiji istraživanja Nelsona i suradnika (173) i de Mella i suradnika (153) nije jasno navedeno je li korištena irigacija.

4) Korišteni su različiti životinjski modeli: svi navedeni istraživači koristili su životinjski model štakora (153, 157, 174, 201), osim Nelsona i suradnika koji su koristili životinjski model zeca (173).

5) Različite kosti na kojima je vršena osteotomija: od navedenih autora koji su koristili životinjski model štakora, dvoje je autora proučavalo cijeljenje nakon osteotomije na kalvariji Yoshino i suradnici (201) i Pourzarandian i suradnici (157), Martins i suradnici na mandibuli (174), a de Mello i suradnici na tibiji (153).

6) Različiti oblici osteotomije: Yoshido i suradnici (201), Nelson i suradnici i Pourzarandian i suradnici (157) su osteotomijom napravili kavitete u obliku brazde. Nitko od navedenih autora nije specificirao dubinu brazde, Pourzarandian i suradnici (157) naveli su da je brazda bila 5 mm duga bez ostalih detalja, a Nelson i suradnici da je bila 600 - 700  $\mu\text{m}$  duboka bez ostalih detalja (173). Martins i suradnici (174) i de Mello i suradnici (153) imali su definirane osteotomije, Martins i suradnici (174) koristili su šablonu kojom je definirana širina i dužina osteotomije, ali ne i dubina, dok su de Mello i suradnici jedini definirali sve parametre osteotomije (153).

Najčešća metoda koja se koristi za procjenu razine ablacije kosti je mjerenje mase uklonjenog koštanog tkiva ili dubine defekta kosti (205 – 207). Većina autora izvršila je analizu izgleda stijenke osteotomije i procjenu cijeljenja kosti pomoću histoloških i histomorfometrijskih (153, 162, 201) ili ultrastrukturnih tehnika (160, 161, 208).

Gotovo sve navedene tehnike posjeduju jedan ili više nedostataka: nepreciznost, tehnička zahtjevnost, vremenska zahtjevnost prilikom izvođenja analize i nemogućnost ponavljanja analize radi oštećenja uzorka (205). Za razliku od navedenih postupka, laserska profilometrija odlikuje se visokim stupnjem preciznosti, brzinom izvođenja analize i ponovljivošću mjerenja istog uzorka (207).

Laserska profilometrija temelji se na metodi direktne optičke triangulacije. Pomoću ove metode mogu se izmjeriti 80 poprečnih presjeka u sekundi s preciznošću od 0,02 mm (207). Mjerenjem defekta poznatih dimenzija u aluminijskom bloku, testirana je preciznost laserske profilometrije

i uspoređena s mjerenjem dubine i promjera defekt s optičkim mikroskopom. Rezultati izmjereni ovim tehnikama su se prosječno razlikovali manje od 5 % (209).

Ova metoda analize je prvotno korištena za računanje volumena defekta nakon osteotomije tvrdog zubnog tkiva. Baraba i suradnici su uspoređivali ablativni potencijal Er:YAG lasera u dentinu (202), Lukac i suradnici u caklini (210), a Diaci uspoređio je učinkovitost ablacije Er:YAG i Er,Cr:YSGG lasera u dentinu i caklini (209). Navedeni su autori mjerili volumene defekta nastale nakon ablacije laserom pomoću metode laserske profilometrije (202, 209, 210).

Clair i suradnici proučavali su osteotomije napravljene piezoelektričnim uređajem u kortikalnoj i spongioznoj kosti pri različitim opterećenjima na ručnu jedinicu. Metodom laserske profilometrije izmjerena je dubina, širina, dužina osteotomije. Iz navedenih podataka izračunat je volumen osteotomije u kortikalnoj kosti. Kod osteotomije u spongioznoj kosti, mjerenje dubine ovom metodom, nije bilo moguće izvršiti, stoga su mjerenja bila ograničena samo na širinu i dužinu. Zbog nedostatka podataka koji se odnose na dubinu, nije bio izračunat volumen za skupinu osteotomija u spongioznoj kosti. Razlog tome je loša definicija spongiozne kosti prilikom mjerenja s laser profilometrijom (116).

U provedenom istraživanju zarastanje koštanih defekata bilo je proučavano mjerenjem rezidualnog volumena koštanog defekta nakon različitih vrsta osteotomije, pomoću laserske profilometrije nakon 1., 2. i 3. tjedna cijeljenja. Nedostaci ove tehnike proizlaze iz činjenice da je otežano mjerenje u spongioznoj kosti radi trabekularne građe kosti (116). Drugi nedostatak je mjerenje dubine osteotomije od razine ugruška, a ne od samog dna defekta (205). Oba su nedostatka više izražena u ranim fazama cijeljenja, kada je prisutan ugrušak koji prethodi kasnijim fazama stvaranja koštanog tkiva (19). Također, u ranim fazama cijeljenja veća je mogućnost prisustva eksponiranog spongioznog sloja u dubljim dijelovima koštanog kaviteta. Ranije je napomenuto da je istraživanje bilo provedeno na in vivo modelu štakora, na tibiji koja ima reduciranu debljinu kortikalnog sloja (19). Stoga prilikom izvođenja svih osteotomija standardizirane dubine, osteotomija je zahvatila spongiozni sloj. Jedan od glavnih nedostataka in vivo koštanih istraživanja je nemogućnost standardizacije uzorka. Histološka građa iste kosti, iste eksperimentalne životinje podložna je individualnim varijacijama između jedinki (19). Zbog navedenih razloga nije bilo moguće napraviti osteotomije ograničene samo na kortikalni sloj kosti tibije. Stoga, prilikom korištenja laserske profilometrije za mjerenje inicijalnog volumena defekta neposredno nakon osteotomije, kao i rezidualnog volumena defekta tijekom različitih vremenskih intervala, moguće su pogreške u obliku podcjenjivanja izmjerene dubine

koštanog kaviteta radi prisutnog krvnog ugruška ili nemogućnosti mjerenja dubine kaviteta, a samim time i njegovog volumena, radi ekspaniranog sloja spongiozne kosti.

Rezultati ovog istraživanja pokazali su najbrže cijeljenje, tj. smanjenje rezidualnog defekta, nakon osteotomije s laserskim uređajem korištenim u beskontaktnom načinu rada nakon 3 tjedna praćenja. Prosječna vrijednost rezidualnog volumena za ovu je skupinu bila 0,0122 mm<sup>2</sup>. Preostale su skupine pokazale trend smanjenja volumena koštanog defekta tijekom tri tjedna praćenja.

U stručnoj literaturi, prema našim saznanjima, nema drugih in vivo istraživanja gdje je laser profilometrija korištena za mjerenje dubine defekta nakon osteotomije, kao i za mjerenje rezidualnog defekta tijekom različitih vremenskih intervala, kao metoda procjene cijeljenja koštanog defekta. Shodno tome, dobivene rezultate je teško usporediti s ostalim istraživanjima u kojima su korištene histološke i histomorfometrijske metode (153, 162, 174, 176, 201, 211) ili ultrastrukturne metode (156, 159 – 161, 209). Većina ovih analiza nisu bile temeljene na mjerenju volumena koštanog defekta, nego na kvalitativnim dvodimenzionalnim metodama histomorfometrije (128, 176).



Sukladno rezultatima ovog in vivo istraživanja provedenog na životinjskom modelu štakora, može se zaključiti iduće:

- 1) Termografska analiza pokazala je da jedino prilikom osteotomije s Er:YAG laserom u beskontaktnom načinu rada dolazi do porasta temperature iznad granice termičke nekroze kosti.
- 2) Porast temperature prilikom osteotomije s Er:YAG laserom u kontaktnom načinu rada doveo je do neznatnog povećanja temperature, ispod granice termičkog oštećenja kosti.
- 3) Prilikom osteotomije s kirurškim svrdlom i piezoelektričnim uređajem nije došlo do porasta temperature.
- 4) Nakon osteotomije s kirurškim svrdlom zamijećeno je odlaganje najveće količine smear layera po stijenkama kaviteta. Odlaganje smear layera bilo je odsutno nakon ablacije kosti s Er:YAG laserom u kontaktnom i beskontaktnom načinu rada.
- 5) Nakon osteotomije s kirurškim svrdlom i piezoelektričnim uređajem nije zamijećen nastanak termički promijenjenog sloja, dok je isti bio prisutan nakon upotrebe Er:YAG lasera u kontaktnom i beskontaktnom načinu rada.
- 6) Nakon korištenja kirurškog svrdla i odgovarajućeg nastavka piezoelektričnog uređaja nije zamijećeno odlaganje metalnih čestica po stijenkama kaviteta.
- 7) Nakon tjedan dana od osteotomije, cijeljenje je bilo usporeno u obje skupine Er:YAG lasera, dok je bilo ubrzano kod piezoelektrične skupine. Skupina kirurškog svrdla pokazala je sličnu dinamiku cijeljenja kao i piezoelektrična skupina.

- 8) Nakupljanje smear layera po stijenama kaviteta nakon osteotomije s kirurškim svrdlom i piezoelektričnim uređajem nije imalo negativan utjecaj na dinamiku cijeljenja koštanog kaviteta.
- 9) Nakon tri tjedna cijeljenja došlo je do izjednačavanja dinamike cijeljenja između svih skupina.
- 10) Unatoč činjenici da je prilikom korištenja Er:YAG lasera u beskontaktnom načinu rada izmjereni porast temperature bio iznad granice termičkog oštećenja, nije došlo do ireverzibilnih promjena i narušavanja regenerativnog potencijala kosti.
- 11) Korištenje Er:YAG lasera s VSP i QSP postavkama doprinosi nastanku kratkih valova konstantne snage. Iako je temperatura bila višestruko iznad granice termičkog oštećenja, trajanje pulsa od 1 s i korištenje maksimalne razine irigacije spriječilo je nastanak ireverzibilnog termičkog oštećenja kosti.
- 12) Laserska profilometrijska analiza nije učinkovita za mjerenje zaostatnog volumena kosti pri procjeni cijeljenja defekta unutar kosti radi loše definicije spongioznog sloja.
- 13) Alternativne metode osteotomije sigurne su za korištenje i ne utječu negativno na cijeljenje kosti.

## **7. LITERATURA**



1. Xue N, Ding X, Huang R, Jiang R, Huang H, Pan X, et al. Bone Tissue Engineering in the Treatment of Bone Defects. *Pharmaceuticals (Basel)*. 2022;15(7):879.
2. Han Y, You X, Xing W, Zhang Z, Zou W. Paracrine and endocrine actions of bone - The functions of secretory proteins from osteoblasts, osteocytes, and osteoclasts. *Bone Res*. 2018;6:16.
3. Parfitt AM. Misconceptions (2): Turnover is always higher in cancellous than in cortical bone. *Bone*. 2002;30(6):807–9.
4. Manolagas SC, Parfitt AM. What old means to bone. *Trends Endocrinol Metab*. 2010 ;21(6):369–74.
5. Đudarić L, Zoričić Cvek S, Cvijanović O, Fužinac-Smojver A, Čelić T, Martinović D. Osnove biologije koštanog tkiva. *Medicina Fluminensis*. 2014;50(1):21–38.
6. Kim YK, Lee J, Um IW, Kim KW, Murata M, Akazawa T, et al. Tooth-derived bone graft material. *J Korean Assoc Oral Maxillofac Surg*. 2013;39(3):103-11.
7. Khanijou M, Seriwatanachai D, Boonsiriseth K, Suphangul S, Pairuchvej V, Srisatjaluk RL, et al. Bone graft material derived from extracted tooth: A review literature. *J Oral Maxillofac Surg Med Pathol*. 2019;31(1):1–7.
8. Remedios A. Bone and bone healing. *Vet Clin North Am Small Anim Pract*. 1999;29(5):1029–44.
9. Sculean A, Stavropoulos A, Bosshardt DD. Self-regenerative capacity of intra-oral bone defects. *J Clin Periodontol*. 2019;46(S21):70–81.
10. Roberts TT, Rosenbaum AJ. Bone grafts, bone substitutes and orthobiologics the bridge between basic science and clinical advancements in fracture healing. *Organogenesis*. 2012;8(4):114–24.
11. Bonfante EA, Jimbo R, Witek L, Tovar N, Neiva R, Torroni A, et al. Biomaterial and biomechanical considerations to prevent risks in implant therapy. *Periodontol 2000*. 2019;81(1):139–51.
12. Charles E, Santos S, Juliana S, Joanes Silva Santos, Saquete R. Piezoelectric versus conventional techniques for orthognathic surgery: Systematic review and meta-analysis. *J Craniomaxillofac Surg*. 2017;45(10):1607–13.

13. Al-Moraissi EA, Elmansi YA, Al-Sharaee YA, Alrmali AE, Alkhutari AS. Does the piezoelectric surgical technique produce fewer postoperative sequelae after lower third molar surgery than conventional rotary instruments? A systematic review and meta analysis. *Int J Oral Maxillofac Surg.* 2016;45(3):383–91.
14. Jiang Q, Qiu Y, Yang C, Yang J, Chen M, Zhang Z. Piezoelectric Versus Conventional Rotary Techniques for Impacted Third Molar Extraction: A Meta-analysis of Randomized Controlled Trials. *Medicine.* 2015;94(41): e1685.
15. Chen C, Pei X, U.S. Tulu, Maziar Aghvami, Dyani Gaudilliere, Helms JA, et al. A Comparative Assessment of Implant Site Viability in Humans and Rats. *J Dent Res.* 2018;97(4):451–9.
16. Dolan EB, Haugh MG, Tallon D, Casey C, McNamara LM. Heat-shock-induced cellular responses to temperature elevations occurring during orthopaedic cutting. *J R Soc Interface.* 2012;9(77):3503–13.
17. Leucht P, Lam K, Kim JB, Mackanos MA, Simanovskii DM, Longaker MT, Contag CH, Schwettman HA, Helms, JA. Accelerated Bone Repair After Plasma Laser Corticotomies. *Annals of surgery.* 2007; 246(1): 140–50.
18. Giraud JY, Villemin S, Darmana R, Cahuzac JP, Autefage A, Morucci JP. Bone cutting. *Clin Phys Physiol Meas.* 1991;12(1):1–19.
19. Anesi A, Di Bartolomeo M, Pellacani A, Ferretti M, Cavani F, Salvatori R, et al. Bone Healing Evaluation Following Different Osteotomic Techniques in Animal Models: A Suitable Method for Clinical Insights. *Applied Sciences.* 2020;10(20):7615.
20. de Sosua Gomes P, Daugela P, Poskevicius L, Mariano L, Fernandes MH. Molecular and Cellular Aspects of Socket Healing in the Absence and Presence of Graft Materials and Autologous Platelet Concentrates: a Focused Review. *J Oral Maxillofac Res.* 2019;10(3):e2.
21. Barrientos S, Stojadinovic O, Golinko MS, Brem H, Tomic-Canic M. Growth factors and cytokines in wound healing. *Wound Repair and Regeneration.* 2008;16(5):585–601.
22. McMillan MD. Neutrophils in the molar tooth extraction wound in the rat: a transmission electron microscope (TEM) study. *J Oral Pathol Med.* 1999;28(7):297–302.

23. Farina R, Trombelli L. Wound healing of extraction sockets. *Endod Topics*. 2011;25(1):16–43.
24. Giraud JY, Villemin S, Darmana R, Cahuzac JP, Autefage A, Morucci JP. Bone cutting. *Clinical Physics and Physiological Measurement*. 1991;12(1):1-19.
25. Wilderman MN, Pennel BM, King K, Barron JM. Histogenesis of repair following osseous surgery. *J Periodontol*. 1970;41(10):551–65.
26. Wang L, Aghvami M, Brunski JB, Helms J. Biophysical regulation of osteotomy healing: an animal study. *Clin Implant Dent Relat Res*. 2017;19(4):590–9.
27. Ferretti M, Palumbo C, Bertoni L, Cavani F, Marotti G. Does static precede dynamic osteogenesis in endochondral ossification as occurs in intramembranous ossification? *Anatomical Record - Part A Discoveries in Molecular, Cellular, and Evolutionary Biology*. 2006;288(11):1158–62.
28. Ferguson C, Alpern E, Miclau T, Helms JA. Does adult fracture repair recapitulate embryonic skeletal formation? *Mech Dev*. 1999;87(1–2):57–66.
29. Miclau T, Lu C, Thompson Z, Choi P, Puttlitz C, Marcucio R, Helms, JA. Effects of delayed stabilization on fracture healing. *Journal of Orthopaedic Research*. 2007;25(12):1552–8.
30. Pandey RK, Panda SS. Drilling of bone: A comprehensive review. *J Clin Orthop Trauma*. 2013;4(1):15–30.
31. Lamazza L, Garreffa G, Laurito D, Lollobrigida M, Palmieri L, De Biase A. Temperature Values Variability in Piezoelectric Implant Site Preparation: Differences between Cortical and Corticocancellous Bovine Bone. *Biomed Res Int*. 2016;6473680.
32. Timon C, Keady C. Thermal Osteonecrosis Caused by Bone Drilling in Orthopedic Surgery: A Literature Review. *Cureus*. 2019;11(7):e5226.
33. Anderson R, Finlayson BL. Sequelae of transfixation of bone. *Surgery*. 1943;13(1):46–54.
34. Eriksson AR, Albrektsson T. Temperature threshold levels for heat-induced bone tissue injury: a vital-microscopic study in the rabbit. *J Prosthet Dent*. 1983;50(1):101–7.

35. Feldmann A, Wili P, Maquer G, Zysset P. The thermal conductivity of cortical and cancellous bone. *Eur Cell Mater.* 2018;35:25–33.
36. Bernabeu-Mira JC, Soto-Peñaloza D, Penarrocha-Diego M, Camacho-Alonso F, Rivas-Ballester R, Penarrocha-Oltra D. Low-speed drilling without irrigation versus conventional drilling for dental implant osteotomy preparation: a systematic review. *Clin Oral Investig.* 2021;25:1–17.
37. Stübinger S. Advances in bone surgery: the Er:YAG laser in oral surgery and implant dentistry. *Clin Cosmet Investig Dent.* 2010;2:47–62.
38. Esteves JC, de Souza Faloni AP, Macedo PD, Nakata PB, Chierici Marcantonio RA, Intini G, et al. Effects on Bone Repair of Osteotomy With Drills or With Erbium, Chromium: Yttrium-Scandium-Gallium-Garnet Laser: Histomorphometric and Immunohistochemical Study. *J Periodontol.* 2016;87(4):452–60.
39. Moslemi N, Shahnaz A, Masoumi S, Torabi S, Akbari S. Laser-Assisted Osteotomy for Implant Site Preparation: A Literature Review. *Implant Dent.* 2017;26(1):129–36.
40. Iwaniec UT, Wronski TJ, Turner RT. Histological analysis of bone. *Methods Mol Biol.* 2008;447:325–41.
41. Singh G, Jain V, Gupta D, Sharma A. Parametric effect of vibrational drilling on osteonecrosis and comparative histopathology study with conventional drilling of cortical bone. *Proc Inst Mech Eng H.* 2018;232(10):975–86.
42. Eriksson RA, Albrektsson T, Magnusson B. Assessment of bone viability after heat trauma. A histological, histochemical and vital microscopic study in the rabbit. *Scand J Plast Reconstr Surg.* 1984;18(3):261–8.
43. Yoshida K, Uoshima K, Oda K, Maeda T. Influence of heat stress to matrix on bone formation. *Clin Oral Implants Res.* 2009;20(8):782–90.
44. Fedchenko N, Reifenrath J. Different approaches for interpretation and reporting of immunohistochemistry analysis results in the bone tissue - a review. *Diagn Pathol.* 2014;9:221.
45. Masedunskas A, Milberg O, Porat-Shliom N, Sramkova M, Wigand T, Amornphimoltham P, et al. Intravital microscopy: a practical guide on imaging intracellular structures in live animals. *Bioarchitecture.* 2012;2(5):143–57.

46. Weigert R, Sramkova M, Parente L, Amornphimoltham P, Masedunskas A. Intravital microscopy: a novel tool to study cell biology in living animals. *Histochem Cell Biol.* 2010;133(5):481–91.
47. Sevitt S. Pathological sequelae of burns. *Proc R Soc Med.* 1954;47:225.
48. Sevitt S. *Burns: Pathology and Therapeutic Applications.* London: Butterworth; 1957.
49. Lundskog J. Heat and bone tissue. An experimental investigation of the thermal properties of bone and threshold levels for thermal injury. *Scand J Plast Reconstr Surg.* 1972;9:1-8.
50. Rouiller C, Majno G. Morphologische und chemische Untersuchungen an Knochen nach Hitzeeinwirkung. *Beitr Pathol Anat.* 1953;113(1):100–20.
51. Kniha K, Heussen N, Weber E, Möhlhenrich SC, Hölzle F, Modabber A. Temperature Threshold Values of Bone Necrosis for Thermo-Explantation of Dental Implants-A Systematic Review on Preclinical In Vivo Research. *Materials (Basel).* 2020;13(16):3461.
52. Berman AT, Reid JS, Yanicko DR, Sih GC, Zimmerman MR. Thermally induced bone necrosis in rabbits. Relation to implant failure in humans. *Clin Orthop Relat Res.* 1984;(186):284–92.
53. Trisi P, Berardini M, Falco A, Vulpiani MP, Masciotra L. Effect of 50 to 60°C heating on osseointegration of dental implants in dense bone: an in vivo histological study. *Implant Dent.* 2014;23(5):516–21.
54. Trisi P, Berardini M, Falco A, Vulpiani MP. Effect of temperature on the dental implant osseointegration development in low-density bone: an in vivo histological evaluation. *Implant Dent.* 2015;24(1):96–100.
55. Chauhan C, Shah D, Sutaria F. Various bio-mechanical factors affecting heat generation during osteotomy preparation: A systematic review. *Indian J Dent Res.* 2018;29(1):81–92.
56. Tehemar SH. Factors affecting heat generation during implant site preparation: a review of biologic observations and future considerations. *Int J Oral Maxillofac Implants.* 1999;14(1):127–36.

57. Möhlhenrich SC, Modabber A, Steiner T, Mitchell DA, Hölzle F. Heat generation and drill wear during dental implant site preparation: systematic review. *Br J Oral Maxillofac Surg.* 2015;53(8):679–89.
58. Eriksson AR, Albrektsson T, Albrektsson B. Heat caused by drilling cortical bone. Temperature measured in vivo in patients and animals. *Acta Orthop Scand.* 1984;55(6):629–31.
59. Aerssens J, Boonen S, Lowet G, Dequeker J. Interspecies differences in bone composition, density, and quality: potential implications for in vivo bone research. *Endocrinology.* 1998;139(2):663–70.
60. Mishra SK, Chowdhary R. Heat generated by dental implant drills during osteotomy-a review: heat generated by dental implant drills. *J Indian Prosthodont Soc.* 2014;14(2):131–43.
61. Sharawy M, Misch CE, Weller N, Tehemar S. Heat generation during implant drilling: The significance of motor speed. *Journal of Oral and Maxillofacial Surgery.* 2002;60(10):1160–9.
62. Lee BA, Lee SH, Lee MS, Lim HK, Kang SH. Minimal Electrocautery as an Alternative Approach for Implant Removal: A Preliminary Animal Study. *Journal of implantology and applied sciences.* 2021;25(3):105–103.
63. Kawamura A, Akiba Y, Nagasawa M, Takashima M, Arai Y, Uoshima K. Bone heating and implant removal using a high-frequency electrosurgical device: An in vivo experimental study. *Clin Oral Implants Res.* 2021;32(8): 989-97.
64. Cunliffe J, Barclay C. Removal of a dental implant: An unusual case report. *Journal of Dental Implants.* 2011;1(1):22–5.
65. Mediouni M, Kucklick T, Poncet S, Madiouni R, Abouaomar A, Madry H, et al. An overview of thermal necrosis: present and future. *Curr Med Res Opin.* 2019;35(9):1555–62.
66. Abouzgia MB, James DF. Temperature rise during drilling through bone. *Int J Oral Maxillofac Implants.* 1997;12(3):342–53.

67. Albrektsson T. The healing of autologous bone grafts after varying degrees of surgical trauma. A microscopic and histochemical study in the rabbit. *J Bone Joint Surg Br.* 1980;62(3):403–10.
68. Sutter F, Krekeler G, Schwammberger a E, Sutter FJ. Atraumatic surgical technique and implant bed preparation. *Quintessence Int.* 1992;23(12):811–6.
69. Harder S, Egert C, Freitag-Wolf S, Mehl C, Kern M. Intraosseous Temperature Changes During Implant Site Preparation: In Vitro Comparison of Thermocouples and Infrared Thermography. *Int J Oral Maxillofac Implants.* 2018;33(1):72–8.
70. Benington IC, Biagioni PA, Crossey PJ, Hussey DL, Sheridan S, Lamey PJ. Temperature changes in bovine mandibular bone during implant site preparation: An assessment using infra-red thermography. *J Dent.* 1996;24(4):263–7.
71. Benington IC, Biagioni PA, Briggs J, Sheridan S, Lamey PJ. Thermal changes observed at implant sites during internal and external irrigation. *Clin Oral Implants Res.* 2002;13(3):293–7.
72. Olson S, Clinton JM, Working Z, Lynch JR, Warne WJ, Womack W, et al. Thermal effects of glenoid reaming during shoulder arthroplasty in vivo. *Journal of Bone and Joint Surgery.* 2011;93(1):11–9.
73. Sener BC, Dergin G, Gursoy B, Kelesoglu E, Slih I. Effects of irrigation temperature on heat control in vitro at different drilling depths. *Clin Oral Implants Res.* 2009;20(3):294–8.
74. Eriksson RA, Adell R. Temperatures during drilling for the placement of implants using the osseointegration technique. *Journal of Oral and Maxillofacial Surgery.* 1986;44(1):4–7.
75. Simonetti M, Facco G, Barberis F, Signorini G, Capurro M, Rebaudi A, et al. Bone characteristics following osteotomy surgery: an in vitro SEM study comparing traditional Lindemann drill with sonic and ultrasonic instruments. *Poseido journal.* 2013;1(3):187–94.
76. Valente N, Cosma L, Nocca G, D'Addona A, Lajolo C. Piezoelectric Device Versus Conventional Osteotomy Instruments in the Comparison of Three Different Bone

- Harvesting Methods: An Istomorphometric, Phonometric, and Chronometric Evaluation. *Int J Oral Maxillofac Implants*. 2019;34(5):1070–7.
77. Rashad A, Schwan S, Nasirpour A, Schmitz I, Hanken H, Friedrich RE, et al. Bone micromorphology and material attrition after sonic, ultrasonic and conventional osteotomies. *In Vivo (Brooklyn)*. 2021;35(3):1499–506.
78. Coyac BR, Salvi G, Leahy B, Li Z, Salmon B, Hoffmann W, et al. A novel system exploits bone debris for implant osseointegration. *J Periodontol*. 2021;92(5):716–26.
79. Dhore CR, Snel SJ, Jacques SV, Naert IE, Walboomers XF, Jansen JA. In vitro osteogenic potential of bone debris resulting from placement of titanium screw-type implants. *Clin Oral Implants Res*. 2008;19(6):606–11.
80. Tabassum A, Walboomers F, Wolke JGC, Meijer GJ, Jansen JA. The influence of surface roughness on the displacement of osteogenic bone particles during placement of titanium screw-type implants. *Clin Implant Dent Relat Res*. 2011;13(4):269–78.
81. Bosshardt DD, Salvi GE, Huynh-Ba G, Ivanovski S, Donos N, Lang NP. The role of bone debris in early healing adjacent to hydrophilic and hydrophobic implant surfaces in man. *Clin Oral Implants Res*. 2011;22(4):357–64.
82. Stübinger S, Nuss K, Landes C, Von Rechenberg B, Sader R. Harvesting of intraoral autogenous block grafts from the chin and ramus region: preliminary results with a variable square pulse Er:YAG laser. *Lasers Surg Med*. 2008;40(5):312–8.
83. Tepedino M, Romano F, Indolfi M, Aimetti M. Heat Production and Drill Wear Following Osseous Resective Surgery: A Preliminary In Vitro SEM Study Comparing Piezosurgery and Conventional Drilling. *Int J Periodontics Restorative Dent*. 2018;38(3):e33–40.
84. Eren F, Altinok B, Ertugral F, Tanboga I. The effect of erbium, chromium:yttrium-scandium-gallium-garnet (Er,Cr:YSGG) laser therapy on pain during cavity preparation in paediatric dental patients: a pilot study. *Oral Health Dent Manag*. 2013;12(2):80–4.
85. Thompson HC. Effect of drilling into bone. *J Oral Surg Anesth Hosp Dent Serv*. 1958;16(1):22–30.
86. Hillery MT, Shuaib I. Temperature effects in the drilling of human and bovine bone. *J Mater Process Technol*. 1999;92–93:302-8.



87. Iyer S, Weiss C, Mehta A. Effects of drill speed on heat production and the rate and quality of bone formation in dental implant osteotomies. Part I: Relationship between drill speed and heat production. *International Journal of Prosthodontics*. 1997;10(5):411–4.
88. Nam O, Yu W, Choi MY, Kyung HM. Monitoring of Bone Temperature during Osseous Preparation for Orthodontic Micro-Screw Implants: Effect of Motor Speed and Pressure. *Key Eng Mater*. 2006;321–323.
89. Brisman DL. The effect of speed, pressure, and time on bone temperature during the drilling of implant sites. *International Journal of Oral & Maxillofacial Implants*. 1996;11(1):35-7.
90. Boyne PJ. Histologic Response of Bone to Sectioning by High-Speed Rotary Instruments. *J Dent Res*. 1966;45(2):270–6.
91. Iyer S, Weiss C, Mehta A. Effects of drill speed on heat production and the rate and quality of bone formation in dental implant osteotomies. Part II: Relationship between drill speed and healing. *International Journal of Prosthodontics*. 1997;10(6):536–40.
92. Moss RW. Histopathologic reaction of bone to surgical cutting. *Oral Surgery, Oral Medicine, Oral Pathology*. 1964;17(3):405–14.
93. Augustin G, Davila S, Mihoci K, Udiljak T, Vedrina DS, Antabak A. Thermal osteonecrosis and bone drilling parameters revisited. *Arch Orthop Trauma Surg*. 2008;128(1):71–7.
94. Jamil M, Rafique S, Khan AM, Hegab H, Mia M, Gupta MK, et al. Comprehensive analysis on orthopedic drilling: A state-of-the-art review. *Proc Inst Mech Eng H*. 2020;234(6):537–61.
95. Strbac GD, Giannis K, Unger E, Mittlböck M, Watzek G, Zechner W. A novel standardized bone model for thermal evaluation of bone osteotomies with various irrigation methods. *Clin Oral Implants Res*. 2014;25(5):622–31.
96. Harder S, Egert C, Wenz HJ, Jochens A, Kern M. Influence of the drill material and method of cooling on the development of intrabony temperature during preparation of the site of an implant. *Br J Oral Maxillofac Surg*. 2013;51(1):74–8.

97. Strbac GD, Giannis K, Unger E, Mittlböck M, Watzek G, Zechner W. A novel standardized bone model for thermal evaluation of bone osteotomies with various irrigation methods. *Clin Oral Implants Res.* 2014;25(5):622–31.
98. Anitua E, Carda C, Andia I. A novel drilling procedure and subsequent bone autograft preparation: a technical note. *International Journal of Oral and Maxillofacial Implants.* 2007;22(1):138–45.
99. Calvo-Guirado JL, Delgado-Peña J, Maté-Sánchez JE, Mareque Bueno J, Delgado-Ruiz RA, Romanos GE. Novel hybrid drilling protocol: evaluation for the implant healing--thermal changes, crestal bone loss, and bone-to-implant contact. *Clin Oral Implants Res.* 2015;26(7):753–60.
100. Oliveira N, Alaejos-Algarra F, Mareque-Bueno J, Ferrés-Padró E, Hernández-Alfaro F. Thermal changes and drill wear in bovine bone during implant site preparation. A comparative in vitro study: twisted stainless steel and ceramic drills. *Clin Oral Implants Res.* 2012;23(8):963–9.
101. Allsobrook OFL, Leichter J, Holborow D, Swain M. Descriptive study of the longevity of dental implant surgery drills. *Clin Implant Dent Relat Res.* 2011;13(3):244–54.
102. Scarano A, Carincp F, Quaranta2 A, Di D, Assenza B, Piattelli A. Effects of bur wear during implant site preparation: an in vitro study. *Int J Immunopathol Pharmacol.* 2007;20(1):23–6.
103. Chacon GE, Bower DL, Larsen PE, McGlumphy EA, Beck FM. Heat production by 3 implant drill systems after repeated drilling and sterilization. *Journal of Oral and Maxillofacial Surgery.* 2006;64(2):265–9.
104. Gonzalez-Lagunas J. Is the piezoelectric device the new standard for facial osteotomies? *J Stomatol Oral Maxillofac Surg.* 2017;118(4):255–8.
105. Aly LAA. Piezoelectric surgery: Applications in oral & maxillofacial surgery. *Future Dental Journal.* 2018;4(2):105–11.
106. Agarwal E, Masamatti SS, Kumar A. Escalating role of piezosurgery in dental therapeutics. *J Clin Diagn Res.* 2014;8(10):ZE08-ZE11.

107. Hollstein S, Hoffmann E, Vogel J, Heyroth F, Prochnow N, Maurer P. Micromorphometrical analyses of five different ultrasonic osteotomy devices at the rabbit skull. *Clin Oral Implants Res.* 2012;23(6):713–8.
108. Catuna MC. Sonic energy. A possible dental application. Preliminary report of an ultrasonic cutting method. *Ann Dent.* 1953;12:256–60.
109. Volkov MV. The use of ultrasonic instrumentation for the transection and uniting of bone tissue in orthopaedic surgery. *Reconstr Surg Traumatol.* 1974;14:147–52.
110. Nielsen AG, Richards JR, Wolcott RB. Ultrasonic dental cutting instrument: I. *J Am Dent Assoc.* 1955;50(4):392–9.
111. Richman MJ. The use of ultrasonics in root canal therapy and root resection. *J Dent Med.* 1957;12:12–8.
112. Plotino G, Pameijer CH, Maria Grande N, Somma F. Ultrasonics in endodontics: a review of the literature. *J Endod.* 2007;33(2):81–95.
113. Horton JE, Tarpley TM, Jacoway JR. Clinical applications of ultrasonic instrumentation in the surgical removal of bone. *Oral Surg Oral Med Oral Pathol.* 1981;51(3):236–42.
114. Thomas M, Akula U, Ealla KKR, Gajjada N. Piezosurgery: A Boon for Modern Periodontics. *Journal of International Society of Preventive & Community Dentistry.* 2017;7(1):1–7.
115. Schlee M, Steigmann M, Bratu E, Garg AK. Piezosurgery: basics and possibilities. *Implant Dent.* 2006;15(4):334–40.
116. Claire S, Lea SC, Walmsley AD. Characterisation of bone following ultrasonic cutting. *Clin Oral Investig.* 2013;17(3):905–12.
117. Schütz S, Egger J, Kühl S, Filippi A, Lambrecht JT. Intraosseous temperature changes during the use of piezosurgical inserts in vitro. *Int J Oral Maxillofac Surg.* 2012;41(11):1338–43.
118. Brujan EA. The role of cavitation microjets in the therapeutic applications of ultrasound. *Ultrasound Med Biol.* 2004;30(3):381–7.
119. Arrojo S, Benito Y, Martínez Tarifa A. A parametrical study of disinfection with hydrodynamic cavitation. *Ultrason Sonochem.* 2008;15(5):903–8.

120. Maurer P, Kriwalsky MS, Block Veras R, Vogel J, Syrowatka F, Heiss C. Micromorphometrical analysis of conventional osteotomy techniques and ultrasonic osteotomy at the rabbit skull. *Clin Oral Implants Res.* 2008;19(6):570–5.
121. Bauer SEM, Romanos GE. Morphological characteristics of osteotomies using different piezosurgical devices. A scanning electron microscopic evaluation. *Implant Dent.* 2014;23(3):334–42.
122. Mouraret S, Houschyar KS, Hunter DJ, Smith AA, Jew OS, Girod S, et al. Cell viability after osteotomy and bone harvesting: comparison of piezoelectric surgery and conventional bur. *Int J Oral Maxillofac Surg.* 2014;43(8):966–71.
123. Chiriac G, Herten M, Schwarz F, Rothamel D, Becker J. Autogenous bone chips: influence of a new piezoelectric device (Piezosurgery) on chip morphology, cell viability and differentiation. *J Clin Periodontol.* 2005;32(9):994–9.
124. Miron RJ, Gruber R, Hedbom E, Saulacic N, Zhang Y, Sculean A, et al. Impact of bone harvesting techniques on cell viability and the release of growth factors of autografts. *Clin Implant Dent Relat Res.* 2013;15(4):481–9.
125. Horton JE, Tarpley TM, Wood LD. The healing of surgical defects in alveolar bone produced with ultrasonic instrumentation, chisel, and rotary bur. *Oral Surg Oral Med Oral Pathol.* 1975;39(4):536–46.
126. Preti G, Martinasso G, Peirone B, Navone R, Manzella C, Muzio G, et al. Cytokines and growth factors involved in the osseointegration of oral titanium implants positioned using piezoelectric bone surgery versus a drill technique: a pilot study in minipigs. *J Periodontol.* 2007;78(4):716–22.
127. Vercellotti T, Nevins ML, Kim DM, Nevins M, Wada K, Schenk RK, et al. Osseous response following resective therapy with piezosurgery. *Int J Periodontics Restorative Dent.* 2005;25(6):543–9.
128. Esteves JC, Marcantonio E, de Souza Faloni AP, Rocha FRG, Marcantonio RA, Wilk K, et al. Dynamics of bone healing after osteotomy with piezosurgery or conventional drilling - histomorphometrical, immunohistochemical, and molecular analysis. *J Transl Med.* 2013;11:221–33.

129. Ma L, Stübinger S, Liu XL, Schneider UA, Lang NP. Healing of osteotomy sites applying either piezosurgery or two conventional saw blades: a pilot study in rabbits. *Int Orthop*. 2013;37(8):1597–603.
130. Lamazza L, Lollobrigida M, Vozza I, Palmieri L, Stacchi C, Lombardi T, et al. Piezoelectric Implant Site Preparation: Influence of Handpiece Movements on Temperature Elevation. *Materials (Basel)*. 2020;13(18):4072.
131. Pavlíková G, Foltán R, Horká M, Hanzelka T, Borunská H, Šedý J. Piezosurgery in oral and maxillofacial surgery. *Int J Oral Maxillofac Surg*. 2011;40(5):451–7.
132. Rashad A, Kaiser A, Prochnow N, Schmitz I, Hoffmann E, Maurer P. Heat production during different ultrasonic and conventional osteotomy preparations for dental implants. *Clin Oral Implants Res*. 2011;22(12):1361–5.
133. Lajolo C, Valente NA, Romandini WG, Petruzzi M, Verdugo F, D'addona A. Bone heat generated using conventional implant drills versus piezosurgery unit during apical cortical plate perforation. *J Periodontol*. 2018;89(6):661–8.
134. Stelzle F, Frenkel C, Riemann M, Knipfer C, Stockmann P, Nkenke E. The effect of load on heat production, thermal effects and expenditure of time during implant site preparation - an experimental ex vivo comparison between piezosurgery and conventional drilling. *Clin Oral Implants Res*. 2014;25(2):e104-108.
135. Bornstein ES, Lomke MA. The safety and effectiveness of dental Er: YAG lasers. A literature review with specific reference to bone. *Dent Today*. 2003;22(10):129–33.
136. Coluzzi DJ. An overview of laser wavelengths used in dentistry. *Dent Clin North Am*. 2000;44(4):753–65.
137. Ishikawa I, Aoki A, Takasaki AA, Mizutani K, Sasaki KM, Izumi Y. Application of lasers in periodontics: true innovation or myth? *Periodontol 2000*. 2009;50(1):90–126.
138. Einstein A. Zur Quantentheorie der Strahlung. *Phys Z*. 1917;18:121–8.
139. Schawlow AL, Townes CH. Infrared and Optical Masers. *Physical Review*. 1958;112(6):1940–9.
140. Maiman Th. Stimulated Optical Radiation in Ruby. *Nature*. 1960;187(4736):493–4.

141. Patel CKN, Tien PK, McFee JH. CW high-power CO<sub>2</sub>-N<sub>2</sub>-He laser. *Appl Phys Lett*. 1965;7(11):290–2.
142. Van As G. Erbium lasers in dentistry. *Dent Clin North Am*. 2004;48(4):1017–59.
143. Wlodawsky RN, Strauss RA. Intraoral laser surgery. *Oral Maxillofac Surg Clin North Am*. 2004;16(2):149–63.
144. Goldman L, Hornby P, Meyer R, Goldman B. Impact of the laser on dental caries. *Nature*. 1964;203(4943):417.
145. Rajitha Gunaratne GD, Khan RA, Fick DP, Robertson BW, Dahotre NB, Ironside CN. A review of the physiological and histological effects of laser osteotomy. *J Med Eng Technol*. 2017;41(1):1–12.
146. Clayman L, Fuller T, Beckman H. Healing of continuous-wave and rapid superpulsed, carbon dioxide, laser-induced bone defects. *J Oral Surg*. 1978;36(12):932–7.
147. Small IA, Osborn TP, Fuller T, Hussain M, Kobernick S. Observations of carbon dioxide laser and bone bur in the osteotomy of the rabbit tibia. *J Oral Surg*. 1979;37(3):159–66.
148. Gertzbein SD, Dedemeter D, Cruickshank B, Kapasouri A. The effect of laser osteotomy on bone healing. *Lasers Surg Med*. 1981;1(4):361–73.
149. Friesen LR, Cobb CM, Rapley JW, Forgas-Brockman L, Spencer P. Laser irradiation of bone: II. Healing response following treatment by CO<sub>2</sub> and Nd:YAG lasers. *J Periodontol*. 1999;70(1):75–83.
150. McDavid VG, Cobb CM, Rapley JW, Glaros AG, Spencer P. Laser irradiation of bone: III. Long-term healing following treatment by CO<sub>2</sub> and Nd:YAG lasers. *J Periodontol*. 2001;72(2):174–82.
151. Callahan DJ. Osseous healing after CO<sub>2</sub> laser osteotomy. *Foot Ankle*. 1990;11(3):146–51.
152. Stübinger S, Nuss K, Pongratz M, Price J, Sader R, Zeilhofer HF, et al. Comparison of Er:YAG laser and piezoelectric osteotomy: An animal study in sheep. *Lasers Surg Med*. 2010;42(8):743–51.

153. de Mello EDA, Pagnoncelli RM, Munin E, Filho MS, De Mello GP, Arisawa EA, et al. Comparative histological analysis of bone healing of standardized bone defects performed with the Er:YAG laser and steel burs. *Lasers Med Sci.* 2008;23(3):253–60.
154. Elmadag M, Uzer G, Yildiz F, Erden T, Bilsel K, Büyükpınarbasılı N, et al. Comparison of four different techniques for performing an osteotomy: a biomechanical, radiological and histological study on rabbits tibias. *Bone Joint J.* 2015;97-B(12):1628–33.
155. Moslemi N, Shahnaz A, Masoumi S, Torabi S, Akbari S. Laser-Assisted Osteotomy for Implant Site Preparation: A Literature Review. *Implant Dent.* 2017;26(1):129–36.
156. Ohsugi Y, Aoki A, Mizutani K, Katagiri S, Komaki M, Noda M, et al. Evaluation of bone healing following Er:YAG laser ablation in rat calvaria compared with bur drilling. *J Biophotonics.* 2019;12(3):e201800245.
157. Pourzarandian A, Watanabe H, Aoki A, Ichinose S, Sasaki KM, Nitta H, et al. Histological and TEM examination of early stages of bone healing after Er:YAG laser irradiation. *Photomed Laser Surg.* 2004;22(4):342–50.
158. Cozean C, Arcoria CJ, Pelagalli J, Lynn Powell G. Dentistry for the 21st century? Erbium:YAG laser for teeth. *J Am Dent Assoc.* 1997;128(8):1080–7.
159. Baek K, Dard M, Zeilhofer H, Cattin PC, Juergens P. Comparing the Bone Healing After Cold Ablation Robot-Guided Er:YAG Laser Osteotomy and Piezoelectric Osteotomy-A Pilot Study in a Minipig Mandible. *Lasers Surg Med.* 2021;53(3):291–9.
160. Sasaki KM, Aoki A, Ichinose S, Yoshino T, Yamada S, Ishikawa I. Scanning electron microscopy and Fourier transformed infrared spectroscopy analysis of bone removal using Er:YAG and CO<sub>2</sub> lasers. *J Periodontol.* 2002;73(6):643–52.
161. Sasaki KM, Aoki A, Ichinose S, Ishikawa I. Ultrastructural analysis of bone tissue irradiated by Er: YAG laser. *Lasers in Surgery and Medicine: The Official Journal of the American Society for Laser Medicine and Surgery.* 2002;31(5):322–32.
162. Pandurić DG, Bago I, Katanec D, Žabkar J, Miletić I, Anić I. Comparison of Er:YAG laser and surgical drill for osteotomy in oral surgery: an experimental study. *J Oral Maxillofac Surg.* 2012;70(11):2515–21.
163. Schwarz F, Aoki A, Sculean A, Becker J. The impact of laser application on periodontal and peri-implant wound healing. *Periodontol 2000.* 2009;51(1):79–108.

164. Meister J, Franzen R, Forner K, Grebe H, Stanzel S, Lampert F, et al. Influence of the water content in dental enamel and dentin on ablation with erbium YAG and erbium YSGG lasers. *J Biomed Opt.* 2006;11(3):034030.
165. Perhavec T, Diaci J. Comparison of heat deposition of Er: YAG and Er, Cr: YSGG lasers in hard dental tissues. *J Laser Health Acad.* 2009;2:1–6.
166. Parker S. Surgical lasers and hard dental tissue. *Br Dent J.* 2007;202(8):445–54.
167. Fried D, Ashouri N, Breunig T, Shori R. Mechanism of water augmentation during IR laser ablation of dental enamel. *Lasers Surg Med.* 2002;31(3):186–93.
168. Nuss RC, Fabian RL, Sarkar R, Puliafito CA. Infrared laser bone ablation. *Lasers Surg Med.* 1988;8(4):381–91.
169. Shori RK, Walston AA, Stafsudd OM, Fried D, Walsh JT. Quantification and modeling of the dynamic changes in the absorption coefficient of water at  $\lambda = 2.94 \mu\text{m}$ . *IEEE Journal of selected topics in quantum electronics.* 2001;7(6):959–70.
170. Ando Y, Aoki A, Watanabe H, Ishikawa I. Bactericidal effect of erbium YAG laser on periodontopathic bacteria. *Lasers Surg Med.* 1996;19(2):190–200.
171. Mehl A, Folwaczny M, Haffner C, Hickel R. Bactericidal effects of 2.94 microns Er:YAG-laser radiation in dental root canals. *J Endod.* 1999;25(7):490–3.
172. Choi B, Welch AJ. Analysis of thermal relaxation during laser irradiation of tissue. *Lasers in Surgery and Medicine: The Official Journal of the American Society for Laser Medicine and Surgery.* 2001;29(4):351–9.
173. Nelson JS, Orenstein A, Liaw LL, Berns MW. Mid-infrared erbium:YAG laser ablation of bone: the effect of laser osteotomy on bone healing. *Lasers Surg Med.* 1989;9(4):362–74.
174. Martins GL, Puricelli E, Baraldi CE, Ponzoni D. Bone healing after bur and Er:YAG laser osteotomies. *Journal of Oral and Maxillofacial Surgery.* 2011;69(4):1214–20.
175. El Montaser MA, Devlin H, Sloan P, Dickinson MR. Pattern of healing of calvarial bone in the rat following application of the erbium-YAG laser. *Lasers Surg Med.* 1997;21(3):255–61.



176. Lewandrowski K, Lorente C, Schomacker KT, Fiotte TJ, Wilkes JW, Deutsch TF. Use of the Er: YAG laser for improved plating in maxillofacial surgery: comparison of bone healing in laser and drill osteotomies. *Lasers Surg Med.* 1996;19(1):40–5.
177. El-Brawany MA, Nassiri DK, Terhaar G, Shaw A, Rivens I, Lozhken K. Measurement of thermal and ultrasonic properties of some biological tissues. *J Med Eng Technol.* 2009;33(3):249–56.
178. Wächter R, Stoll P. Increase of temperature during osteotomy. In vitro and in vivo investigations. *Int J Oral Maxillofac Surg.* 1991;20(4):245–9.
179. Haider R, Watzek G, Plenck Jr H. Effects of drill cooling and bone structure on IMZ implant fixation. *International Journal of Oral & Maxillofacial Implants.* 1993;8(1):83–91.
180. Berman AT, Reid JS, Yanicko DR, Sih GC, Zimmerman MR. Thermally induced bone necrosis in rabbits. Relation to implant failure in humans. *Clin Orthop Relat Res.* 1984;(186):284–92.
181. Aerssens J, Boonen S, Lowet G, Dequeker J. Interspecies differences in bone composition, density, and quality: potential implications for in vivo bone research. *Endocrinology.* 1998;139(2):663–70.
182. Só BB, Silveira FM, Llantada GS, Jardim LC, Calcagnotto T, Martins MAT, et al. Effects of osteoporosis on alveolar bone repair after tooth extraction: A systematic review of preclinical studies. *Arch Oral Biol.* 2021;125:105054.
183. Haffner-Luntzer M, Hankenson KD, Ignatius A, Pfeifer R, Khader BA, Hildebrand F, et al. Review of Animal Models of Comorbidities in Fracture-Healing Research. *Journal of orthopaedic research.* 2019;37(12):2491–8.
184. Aguirre JI, Castillo EJ, Kimmel DB. Preclinical models of medication-related osteonecrosis of the jaw (MRONJ). *Bone.* 2021;153:116184.
185. Schwarz F, Sculean A, Engebretson SP, Becker J, Sager M. Animal models for peri-implant mucositis and peri-implantitis. *Periodontol 2000.* 2015;68(1):168–81.
186. Koutiech T, Ahmad Heshmeh O, Alkerdi K, Toumi J, Al Sabek L. Comparison of Maximum Heat Generation during Implant Site Preparation between Single and Gradual

- Drilling Protocols in Artificial D1 Bone Blocks: An In Vitro Study. *Int J Dent.* 2022;2022:9370395.
187. Raj R, Manju V, Kumar-Gopal V, Eswar M. Analysis of factors determining thermal changes at osteotomy site in dental implant placement - An in-vitro study. *J Clin Exp Dent.* 2021;13(3):e234–9.
188. Marzook HAM, Yousef EA, Denewar M, Farahat MRL. In-vitro assessment of bone viability with different implant drill speeds. *Br J Oral Maxillofac Surg.* 2020;58(10):e301–6.
189. Kapse P, Thakare K, Yeltiwar R, Parwani S, Ashtankar M, Rathi N. Thermal Effect of Operatory Room Temperature, Surgical Drill Diameter, and Temperature of Irrigants at Different Depths of Implant Site Preparation - Thermographic Analysis on Goat Mandible. *J Indian Soc Periodontol.* 2022;26(1):32–6.
190. Cordioli G, Majzoub Z. Heat generation during implant site preparation: an in vitro study. *International Journal of Oral & Maxillofacial Implants.* 1997;12(2):186–93.
191. Soldatos N, Nelson-Rabe L, Palanker N, Angelov N, Romanos G, Weltman R. Temperature Changes during Implant Osteotomy Preparations in Fresh Human Cadaver Tibiae, Comparing Straight with Tapered Drills. *Materials (Basel).* 2022;15(7):2369.
192. Rashad A, Sadr-Eshkevari P, Heiland M, Smeets R, Hanken H, Gröbe A, et al. Intraosseous heat generation during sonic, ultrasonic and conventional osteotomy. *Journal of cranio-maxillo-facial surgery .* 2015;43(7):1072–7.
193. Haider R, Watzek G, Plenck Jr H. Effects of drill cooling and bone structure on IMZ implant fixation. *International Journal of Oral & Maxillofacial Implants.* 1993;8(1):83–91.
194. Junior K, Cortes A, Destro R, Yoshimoto M. Comparative Study on the Cutting Effectiveness and Heat Generation of Rotary Instruments Versus Piezoelectric Surgery Tips Using Scanning Electron Microscopy and Thermal Analysis. *Int J Oral Maxillofac Implants.* 2018;33(2):345–50.
195. Delgado-Ruiz RA, Sacks D, Palermo A, Calvo-Guirado JL, Perez-Albacete C, Romanos GE. Temperature and time variations during osteotomies performed with different piezosurgical devices: an in vitro study. *Clin Oral Implants Res.* 2016;27(9):1137–43.

196. Bhargava N, Perrotti V, Caponio VCA, Matsubara VH, Patalwala D, Quaranta A. Comparison of heat production and bone architecture changes in the implant site preparation with compressive osteotomes, osseodensification technique, piezoelectric devices, and standard drills: an ex vivo study on porcine ribs. *Odontology*. 2023;111(1):142–53.
197. Matys J, Flieger R, Dominiak M. Assessment of Temperature Rise and Time of Alveolar Ridge Splitting by Means of Er:YAG Laser, Piezosurgery, and Surgical Saw: An Ex Vivo Study. *Biomed Res Int*. 2016;2016:9654975.
198. Harder S, Wolfart S, Mehl C, Kern M. Performance of ultrasonic devices for bone surgery and associated intraosseous temperature development. *International Journal of Oral & Maxillofacial Implants*. 2009;24(3):484–90.
199. Noetzel N, Fienitz T, Kreppel M, Zirk M, Safi AF, Rothamel D. Osteotomy speed, heat development, and bone structure influence by various piezoelectric systems-an in vitro study. *Clin Oral Investig*. 2019;23(11):4029–41.
200. Sagheb K, Kumar V V., Azaripour A, Walter C, Al-Nawas B, Kämmerer PW. Comparison of conventional twist drill protocol and piezosurgery for implant insertion: an ex vivo study on different bone types. *Clin Oral Implants Res*. 2017;28(2):207–13.
201. Yoshino T, Aoki A, Oda S, Takasaki AA, Mizutani K, Sasaki KM, et al. Long-term histologic analysis of bone tissue alteration and healing following Er:YAG laser irradiation compared to electrosurgery. *J Periodontol*. 2009;80(1):82–92.
202. Baraba A, Nathanson D, Matijevic J, Gabric D, Miletic I. Ablative Potential of Er:YAG Laser in Dentin: Quantum Versus Variable Square Pulse. *Photomed Laser Surg*. 2016;34(5):215–20.
203. Stübinger S, Ghanaati S, Saldamli B, Kirkpatrick CJ, Sader R. Er:YAG laser osteotomy: preliminary clinical and histological results of a new technique for contact-free bone surgery. *Eur Surg Res*. 2009;42(3):150–6.
204. Lukac M, Primc NM, Pirnat S. Quantum square pulse Er: YAG lasers for fast and precise hard dental tissue preparation. *J LAHA*. 2012;1(2):14–21.
205. Gabrić D, Blašković M, Gjorgijevska E, Mladenov M, Tašič B, Jurič IB, et al. Evaluation of Bone Healing After Osteotomies Prepared With Er:YAG Laser in Contact and

- Noncontact Modes and Piezosurgery--An Animal Study. *J Oral Maxillofac Surg.* 2016;74(1):18–28.
206. Walsh JT, Deutsch TF. Er:YAG laser ablation of tissue: measurement of ablation rates. *Lasers Surg Med.* 1989;9(4):327–37.
207. Baraba A, Miletic I, Krmek SJ, Perhavec T, Bozic Z, Anic I. Ablative potential of the erbium-doped yttrium aluminium garnet laser and conventional handpieces: a comparative study. *Photomed Laser Surg.* 2009;27(6):921–7.
208. Panduric DG, Juric IB, Music S, Molčanov K, Sušic M, Anic I. Morphological and ultrastructural comparative analysis of bone tissue after Er:YAG laser and surgical drill osteotomy. *Photomed Laser Surg.* 2014;32(7):401–8.
209. Diaci J. Laser Profilometry for the Characterization of Craters Produced in Hard Dental Tissues by Er:YAG and Er,Cr:YSGG Lasers. *Journal of the Laser and Health Academy.* 2008;(1):15–21.
210. Lukac M, Suhovrsnik T. Comparison of Methods for Measuring the Ablation Efficacy of Erbium Dental Lasers. *Journal of the Laser and Health Academy.* 2015;1:8–10.
211. Salina S, Maiorana C, Iezzi G, Colombo A, Fontana F, Piattelli A. Histological evaluation, in rabbit tibiae, of osseointegration of mini-implants in sites prepared with Er:YAG laser versus sites prepared with traditional burs. *J Long Term Eff Med Implants.* 2006;16(2):145–56.

## **8. ŽIVOTOPIS**

Marko Blašković rođen je 13. 6. 1979. u Rijeci. Osnovnu školu završava u Rijeci, te kasnije Prvu riječku hrvatsku gimnaziju, također u Rijeci. Na Medicinskom fakultetu u Rijeci, na Studiju stomatologije diplomira 2003. godine. Nakon obavljenog pripravničkog staža radi u Poliklinici Blašković. Specijalistički ispit iz oralne kirurgije polaže 2016. godine. Od 2016. godine postaje naslovni asistent na Katedri za oralnu kirurgiju Fakulteta dentalne medicine Rijeka.

Sudjeluje aktivno na više domaćih i međunarodnih kongresa. Autor je i koautor znanstvenih i stručnih članaka objavljenih u domaćim i međunarodnim recenziranim časopisima. Također, autor i koautor je više poglavlja objavljenih u stručnim knjigama, od čega tri poglavlja u sveučilišnom udžbeniku.

Član je Hrvatske komore dentalne medicine, Hrvatskog liječničkog zbora, Hrvatskog društva za dentalnu implantologiju i Hrvatskog društva za oralnu kirurgiju.

### **Objavljeni radovi:**

1. Blašković M, Butorac Prpić I, Blašković D, Rider P, Tomas M, Čandrlić S, et al. Guided Bone Regeneration Using a Novel Magnesium Membrane: A Literature Review and a Report of Two Cases in Humans. *J Funct Biomater*. 2023;14(6):307.

WoSCC Q2

2. Gabrić D, Blašković M, Gjorgijevska E, Mladenov M, Tašič B, Jurič IB, et al. Evaluation of Bone Healing After Osteotomies Prepared With Er:YAG Laser in Contact and Noncontact Modes and Piezosurgery--An Animal Study. *J Oral Maxillofac Surg*. 2016;74(1):18–28.

WoSCC Q4- rad proizašao iz doktorata

3. Blaskovic M, Gabrić D, Coleman NJ, Slipper IJ, Mladenov M, Gjorgievska E. Bone Healing Following Different Types of Osteotomy: Scanning Electron Microscopy (SEM) and Three-Dimensional SEM Analyses. *Microsc Microanal.* 2016;22(6):1170–8.

WoSCC Q1- rad proizašao iz doktorata

4. Gabrić Pandurić D, Blašković M, Brozović J, Sušić M. Surgical treatment of excessive gingival display using lip repositioning technique and laser gingivectomy as an alternative to orthognathic surgery. *J Oral Maxillofac Surg.* 2014;72(2):11.

WoSCC Q4

5. Gabrić D, Aumiler D, Vuletić M, Gjorgievska E, Blašković M, Mladenov M, et al. Thermal Evaluation by Infrared Thermography Measurement of Osteotomies Performed with Er:YAG Laser, Piezosurgery and Surgical Drill-An Animal Study. *Materials (Basel).* 2021;14(11):3051.

WoSCC Q1- rad proizašao iz doktorata

6. Kovac Z, Cabov T, Blaskovic M, Morelato L. Regeneration of Horizontal Bone Defect in Edentulous Maxilla Using the Allogenic Bone-Plate Shell Technique and a Composite Bone Graft-A Case Report. *Medicina (Kaunas).* 2023;59(3):494.

WoSCC Q3

7. Oguić M, Čandrlić M, Tomas M, Vidaković B, Blašković M, Jerbić Radetić AT, et al. Osteogenic Potential of Autologous Dentin Graft Compared with Bovine Xenograft Mixed with Autologous Bone in the Esthetic Zone: Radiographic, Histologic and Immunohistochemical Evaluation. *Int J Mol Sci.* 2023;24(7).

WoSCC Q1