

# Izrada mobilnog implantoprotetskog rada u bezubog pacijenta

---

Ćelić, Robert

**Educational content / Obrazovni sadržaj**

*Publication status / Verzija rada:* **Accepted version / Završna verzija rukopisa prihvaćena za objavljivanje (postprint)**

*Publication year / Godina izdavanja:* **2021**

*Permanent link / Trajna poveznica:* <https://um.nsk.hr/um:nbn:hr:127:573008>

*Rights / Prava:* [Attribution-NonCommercial 4.0 International/Imenovanje-Nekomercijalno 4.0 međunarodna](#)

*Download date / Datum preuzimanja:* **2024-07-15**



*Repository / Repozitorij:*

[University of Zagreb School of Dental Medicine Repository](#)



Robert Ćelić

**IZRADA MOBILNOG  
IMPLANTOPROTETSKOG RADA U  
BEZUBOG PACIJENTA**

**Nastavni tekst za studente Stomatološkog fakulteta Sveučilišta u Zagrebu**

**Zagreb, 2021.**

**Autor**

Izv. prof. dr. sc. Robert Ćelić, Zavod za mobilnu protetiku Stomatološkog fakulteta Sveučilišta u Zagrebu

*Kao autor ovog nastavnog teksta jamčim da je riječ o originalnom i vlastitom autorskom djelu, koje je u potpunosti samostalno napisano, te da su dijelovi preuzeti iz drugih izvora jasno i nedvojbeno citiranjem naznačeni kao tuđa autorska djela. Isto tako jamčim da su navedene ilustracije originalne i predstavljaju moje vlastito autorsko djelo te da nema trećih osoba koje bi na njih polagale autorska prava.*

**Lektorica**

Mirjana Blažičko, mr. educ. hrvatskog jezika i književnosti

Popis članova Povjerenstva za recenziju nastavnog teksta:

1.

## **Sadržaj**

Uvod .....	5
Radiološka dijagnostika u implantoprotetici .....	6
Planiranje mobilnih implantoprotetskih radova u bezuboj mandibuli .....	8
Planiranje mobilnih implantoprotetskih radova u bezuboj maksili .....	11
Odabir veznih elemenata za mobilne implantoprotetske radove .....	14
Prikaz izrade mobilnog implantoprotetskog rada .....	16
Literatura .....	32

## Uvod

Povijesno gledano, jedan od glavnih razloga zašto su se pojavili dentalni implantati bila je potreba da se pomogne potpuno bezubim pacijentima koji su imali „vječni“ problem s retencijom i stabilizacijom, pogotovo donje potpune proteze. Od Brånemarka do danas, temelj je implantoprotetske terapije uspješna oseointegracija dentalnih implantata. Identificirano je nekoliko čimbenika kao ključnih u postizanju uspješne oseointegracije dentalnih implantata: početna primarna stabilnost implantata pri ugradnji, osobine površine implantata, anatomska stanja (kvaliteta i količina čeljusne kosti), metabolizam kosti, privremeni dizajn protetskog rada, oblik okluzije tijekom razdoblja cijeljenja. Navedeni ključni čimbenici najviše utječu na odabir protokola opterećenja za implantoprotetskog pacijenta (1.2).

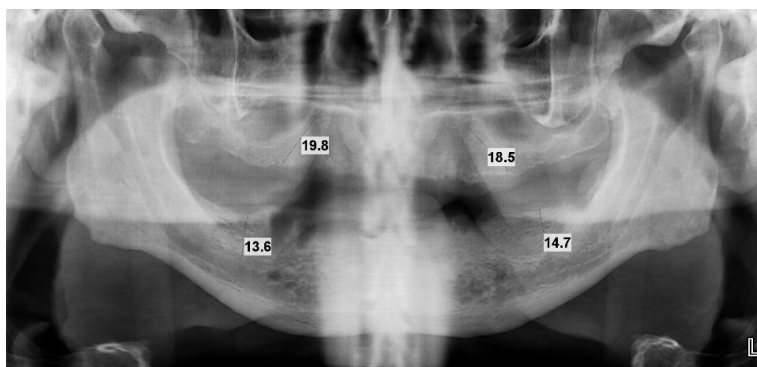
Općenito, postoje tri protokola opterećenja dentalnih implantata protetskim radovima: a) konvencionalno, b) rano i c) imedijatno/neposredno opterećenje. Navedene protokole opterećenja objavila je ITI organizacija (*International Team for Implantology*) 2009. godine., koja se u znanstvenim i stručnim krugovima smatra meritornom organizacijom za ova pitanja. *Konvencionalno opterećenje* podrazumijeva opterećenje dentalnih implantata protetskim radom nakon razdoblja cijeljenja koje traje dva mjeseca i više. Kod *ranog opterećenja* dentalni implantati se spajaju protetskim radom od jednog tjedna do dva mjeseca nakon ugradnje implantata. *Imedijatno/neposredno opterećenje* podrazumijeva opterećenje implantata protetskim radom unutar tjedan dana nakon ugradnje implantata. Odabir prikladnog protokola opterećenja za implantoprotetsko liječenje bezubih pacijenata uključuje procjene dijagnostičkih parametara, razmatranje planiranja terapije, regulatore opterećenja, protetske protokole, razine složenosti liječenja i očekivanja pacijenata (3).

Potpuno bezubi pacijent kod kojeg je indicirana izrada implantoprotetskog rada ima mogućnost izrade mobilnog i fiksnog protetskog rada nošenog dentalnim implantatima. U slučaju izrade mobilnog implantoprotetskog rada kod potpuno bezubog pacijenta planiranje

broja i rasporeda dentalnih implantata, koji će se ugraditi u bezube alveolarne grebene, preduvjet su terapije. Bitan je i odabir veznih elemenata (npr., pričvrsci/etečmeni; prečke; teleskop dvostruke krunice; magneti) koji se postavljaju u dentalne implantate kao elementi koji osiguravaju povezivanje mobilne (potpune, pokrovne) proteze s implantatima, adekvatnu retenciju i stabilizaciju potpunih (pokrovnih) proteza te optimalan prijenos opterećenja na dentalne implantate i bezube alveolarne grebene gornje i donje čeljusti. Glavni oblik mobilnog protetskog rada su već spomenute potpune (pokrovne) proteze. Donja pokrovna proteza nošena implantatima gotovo je identična donjoj konvencionalnoj potpunoj protezi, dok se gornja pokrovna proteza najčešće izrađuje u reduciranom obliku u području nepca (ne ide do tkz., *a – linije* na prijelazu tvrdog u meko nepce već više prati formu gornjeg bezubog alveolarnog grebena). Preporučuje se pojačati akrilatne baze donje i gornje pokrovne proteze metalnom lijevanom pločom (iz kobalt-krom legure) zbog poboljšanja mehaničkih svojstava pokrovnih proteza i ostvarivanja bolje veze s veznim elementima.

### **Radiološka dijagnostika u implantoprotetici**

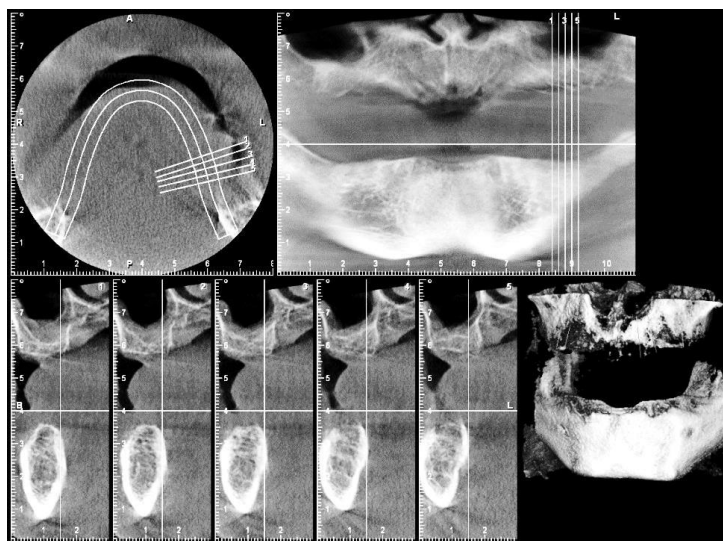
Upotreba radioloških tehnika snimanja gornje i donje čeljusti (zubi, kosti, živci, meka tkiva ) u cilju dijagnostike i provođenja implantoprotetske terapije smatra se „postupkom bez kojeg se ne može“. Na počecima implantoprotetike kao standardna se tehnika uglavnom koristio dvodimenzionalni ortopantomogram (OPG, Slika 1) koji je je u današnje vrijeme u potpunosti zamijenila trodimenzionalna tehnika konusnog snopa kompjuterizirane tomografije (3D *Cone Beam Computered Tomography*) koja prikazuje visinu, duljinu i dubinu anatomskih struktura gornje i donje čeljusti.



**Slika 1.** Dvodimenzionalni ortopantomogram (OPG) gornje i donje bezube čeljusti.

Za razliku od ortopantomograma kod kojeg nedostaje jedna dimenzija (dubina) prikaza struktura i postoji povećanje slike (do 20%), trodimenzionalni prikaz konusnog snopa kompjuterizirane tomografije obiju čeljusti (Slika 2) osigurava mjerenje i određivanje mjesta ugradnje dentalnih implantata bez povećanja slike (prikaz anatomskih struktura u omjeru 1:1); točnije očitovanje anatomskih formacija koje se ne bi smjele „oštetiti“ tijekom ugradnje dentalnih implantata (npr., maksilarni sinusi, donji alveolarni živac); određivanje gustoće (kvalitete) i tipova (klasifikacije) kosti (tip 1 najgušća kost – tip 4 najrjeđa kost) posebno na određenim mjestima ugradnje. Brojčane vrijednosti tkz., Hounsfield jedinica (HU) koje se mogu označiti i izračunati (uz pomoć softvera korištenog radiološkog uređaja) pokazatelj su gustoće kosti. Okvirno, postoji skala za procjenu gustoće kosti koja alveolarnu kost klasificira kao tvrdi (> 1000 HU; tip kosti 1), normalnu (400 – 1000 HU; tip kosti 2/3) i meku kost (< 400 HU; tip kosti 4) (4,5). Procjena gustoće kosti je izrazito korisna informacija za implantologa i protetičara koji protokol opterećenja (konvencionalni, rani ili imedijatni) odabrati. Vrijednosti HU iznad 1000 ukazuju na tip 1 kosti (gusta kost) kod koje se može nakon ugradnje dentalnog implantata odmah napraviti privremeni protetski rad, a poslije razdoblja oseointegracije (do šest mjeseci) definitivni protetski rad - primjer procjene gustoće kosti za odabir imedijatnog protokola opterećenja.





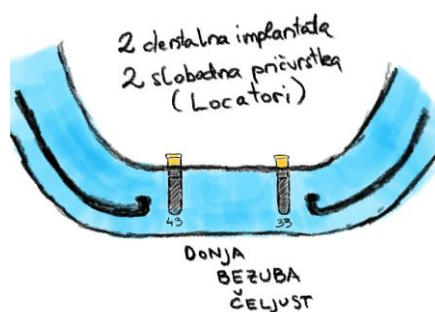Slika 2. 3D CBCT gornje i donje bezube čeljusti.

### Planiranje mobilnih implantoprotetskih radova u mandibuli

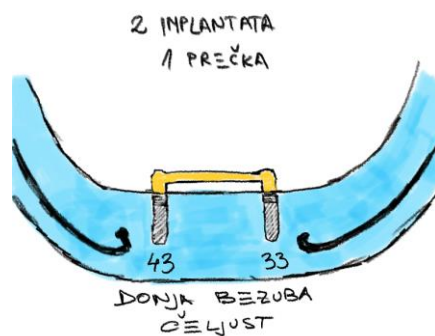
Brojni parametri utječu na postizanje uspješne oseointegracije s protokolima opterećenja kod potpuno bezubih alveolarnih grebena. Pod tim se misli na zdravlje pacijenta, stanje meko-tvrđih tkiva u usnoj šupljini, stanje statičke i dinamičke okluzije, status funkcije/parafunkcije žvačnog organa, kvalitetu i kvantitetu kosti na određenim mjestima ugradnje implantata, veličinu i oblik dentalnog implantata, materijal iz kojeg je napravljen implantat, osobine površine implantata, vrijeme i način ugradnje implantata, postizanje primarne stabilnosti nakon ugradnje implantata, odabrane protokole opterećenja, postizanje sekundarne stabilnosti implantata nošenjem protetskog rada i dugotrajno održavanje mobilnog implanto-protetskog rada.

Nakon provedenih je dijagnostičkih postupaka moguće planirati položaj, raspored i broj dentalnih implantata koji će se ugraditi u bezuboj mandibuli i maksili u cilju izrade mobilnog implantoprotetskog rada. Dovoljan broj implantata u donjoj bezuboj čeljusti na koje se može sidriti donja pokrovna proteza jest **dva** implantata ugrađena u interforaminalnom području

(*foramen mentale* se najčešće projicira između korjenova donjih pretkutnjaka). Za ugradnju dvaju implantata najoptimalniji bi položaj bio u projekciji izvađenih donjih očnjaka s preporučenim razmakom između implantata od minimalno dva centimetra (ugrađeni implantati čine liniju dovoljne dužine – biostatički kriterij). Prednji dio donjeg bezubog grebena (*interforaminalna zona*) idealno je područje za ugradnju implantata, posebno ako se uspoređuje s bočnim dijelom bezubog grebena gdje je veći stupanj resorpcije, a nalazi se i donji alveolarni živac. Za retenciju donje pokrovne proteze mogu se koristiti slobodni vezni elementi (npr., locatori ili kugle) ili spojeni (npr. prečka) (Slike 3 i 4).

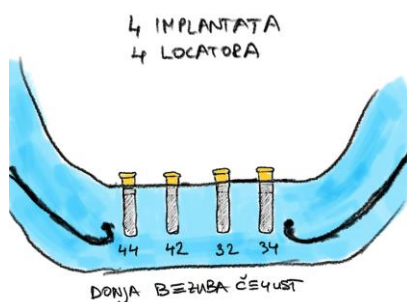


**Slika 3.** Shematski prikaz ugradnje **dvaju** implantata u donjoj bezuboj čeljusti – slobodni vezni elementi (locatori).

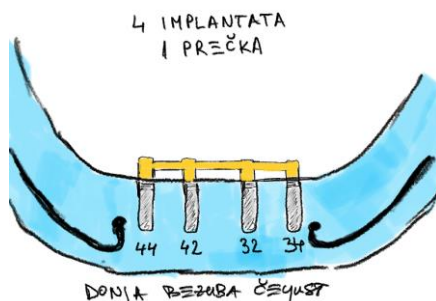

**Slika 4.** Shematski prikaz ugradnje **dvaju** implantata u donjoj bezuboj čeljusti – spojeni vezni element (prečka).

Viši je standard u smislu broja/nosača donje pokrovne proteze ugradnja **četiri** dentalna implantata u interforaminalnoj zoni s tendencijom da raspored ugrađenih implantata bude simetričan (ugrađeni implantati čine prostorni poligon/četverokut – biostatički kriterij). Kombinacije su položaja četiri ugrađena dentalna implantata u interforaminalnom području bezube donje čeljusti višestruke. Neke od njih su na pozicijama: 43 41 31 33; 43 42 32 33; 44 42 32 34..... (1). Mogućnosti odabira veznih elemenata su iste za donju pokrovnu protezu (isto vrijedi i za gornju pokrovnu protezu) nošenu dentalnim implantatima bez obzira na broj, raspored i položaj ugrađenih implantata (Slike 5 i 6).

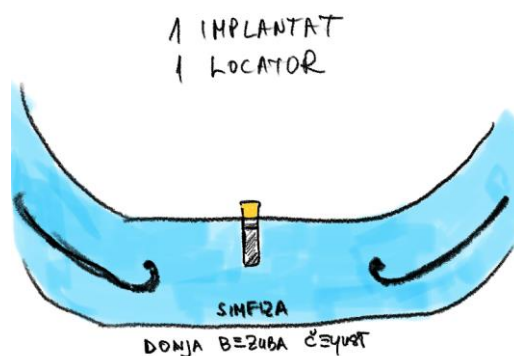

**Slika 5.** Shematski prikaz ugradnje **četiri** implantata u donjoj bezuboj čeljusti – slobodni vezni elementi (locatori).



**Slika 6.** Shematski prikaz ugradnje **četiri** implantata u donjoj bezuboj čeljusti – spojeni vezni element (prečka).

U donjoj bezuboj čeljusti postoji mogućnost ugradnje samo **jednog** dentalnog implantata (alternativni koncept liječenja) standardnih dimenzija na sredini donjeg bezubog grebena (područje simfize) na koji se putem slobodnog veznog pričvrstka dodatno retinira i stabilizira donja pokrovna proteza (Slika 7). Retencija, stabilizacija, biološke i tehničke komplikacije, zadovoljstvo pacijenta nošenjem donje pokrovne proteze sidrene s jednim implantatom, bolje su nego kod konvencionalne donje potpune proteze (6-9).

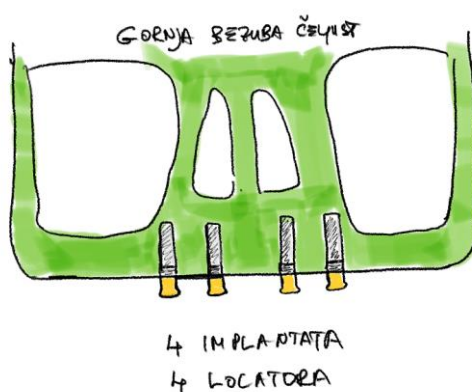


**Slika 7.** Shematski prikaz ugradnje **jednog** implantata u donjoj bezuboj čeljusti – slobodni vezni element (locator).

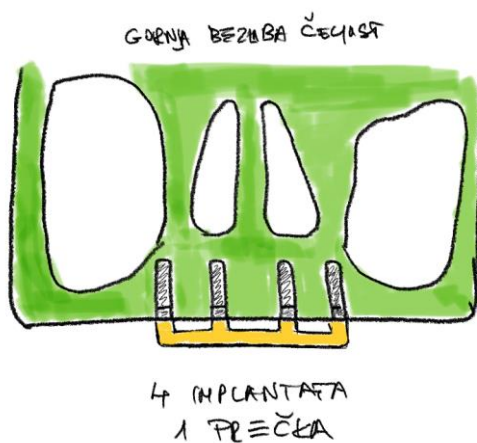
### **Planiranje mobilnih implantoprotetskih radova u maksili**

Općenito, kvaliteta je alveolarne kosti u gornjoj čeljusti slabija u odnosu na kvalitetu kosti u donjoj čeljusti. Sljedeći je ograničavajući anatomske čimbenik prisutnost maksilarnih sinusa u bočnim predjelima gornje čeljusti, što smanjuje mogućnost ugradnje implantata u tom području. Za razliku od bezube donje čeljusti, smatra se da su minimalno **četiri** ugrađena implantata u prednjem dijelu gornje bezube čeljusti dovoljna u cilju postizanja poboljšane

retencije i stabilizacije gornje pokrovne proteze. Nastoji se da je raspored četiri ugrađena implantata simetričan tako da se osigura njihov raspored po načelu poligona/četverokuta (Slike 8 i 9) ugradnje implantata: 14 12 22 24; 13 12 22 23; 13 11 21 23; 16 13 23 26 (ako postoji visina i širina alveolarnog grebena u bočnim predjelima maksile).....

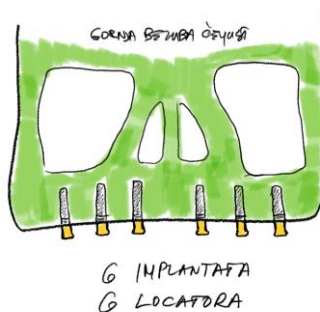


**Slika 8.** Shematski prikaz ugradnje četiri implantata u gornjoj bezuboj čeljusti – slobodni vezni elementi (locatori).

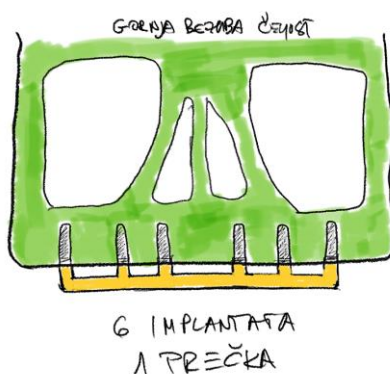


**Slika 9.** Shematski prikaz ugradnje četiri implantata u gornjoj bezuboj čeljusti – spojeni vezni element (prečka).

Nadstandard bi bio ugradnja **šest** dentalnih implantata, ali u tom bi slučaju njihov raspored bio simetričan i po cijeloj dužini gornjeg bezubog luka (Slike 10 i 11). Razlozi su za ugradnju većeg broja implantata u gornjoj bezuboj čeljusti kao nosača pokrovne proteze slabija kvaliteta (gustoća) alveolarne kosti te položaj i veličina maksilarnih sinusa. Kad je moguće ugraditi do šest implantata u gornjoj bezuboj čeljusti (nema izražene resorpcije alveolarnog nastavka maksile, sinusi nisu izrazito široki, a duljina alveolarnih grebena je adekvatna (do 10 mm)), najčešće su kombinacije položaja ugradnje: 16 14 12 22 24 26; 16 13 12 22 23 26.



**Slika 10.** Shematski prikaz ugradnje **šest** implantata u gornjoj bezuboj čeljusti – slobodni vezni elementi (locatori).



**Slika 11.** Shematski prikaz ugradnje **šest** implantata u gornjoj bezuboj čeljusti – spojeni vezni element (prečka).

Za izradu mobilnih pokrovnih proteza nošenih implantatima postoji razlika za gornju i donju bezubu čeljust s obzirom na protokole opterećenja. U svakodnevnoj praksi funkcionira, a to potvrđuju i rezultati velikog broja znanstvenih istraživanja, da se u mandibuli mogu koristiti klinički pouzdano konvencionalno i imedijatno opterećenje dva do četiri standardna implantata pokrovnom protezom, dok se u maksili standardnim i pouzdanim dokazao konvencionalni oblik opterećenja četiri dentalna implantata pokrovnom protezom (1,2). Trenutačno nema dovoljno znanstvenih publikacija i kliničkih podataka koji podupiru da pri ranom opterećenju dentalnih implantata u mandibuli te ranom i imedijatnom opterećenju u maksili mogu dugoročno i klinički uspješno podnijeti opterećenje pokrovnim protezama (1-3).

### **Odabir veznih elemenata za mobilne implantoprotetske radove**

Najčešći su vezni elementi koji se spajaju u dentalne implantate i preko kojih su pokrovne proteze spojene na implantate etečmeni, prečke, teleskopske dvostruke krunice i magneti. Inače, vezni se elementi u konvencionalnoj dentalnoj protetici najčešće koriste tijekom izrade fiksno-mobilnih kombiniranih protetskih radova za povezivanje djelomične proteze s fiksnim dijelom protetskog rada. U takvim kliničkim situacijama njihov odabir ovisi o broju i rasporedu prirodnih zubi i odnosu prema bezubim predjelima čeljusti, zatim tehničkim, mehaničkim i funkcijskim karakteristikama samih veznih elemenata. U funkcijskom pogledu, vezni elementi omogućuju minimalni stupanj pomičnosti na prirodnim zubima, dentalnim implantatima i gingivi pokrovnih proteza ili djeluju poput krutog ležišta (veze). Slobodni vezni elementi poput supraradikularnih etečmena (npr., locatori (Slika 12) i kugle (Slika 13)) omogućuju minimalni stupanj pomičnosti. Indicirani su kad su alveolarni grebeni normalne visine i kada je smanjena visina (međučeljusni prostor) između bezubih alveolarnih grebena.



**Slika12** . Supraradikularni etečmen/pričvrstak (Locator).

Spojeni vezni elementi poput prečki paralelnih stijenki omogućuju pomak samo u smjeru uvođenja pokrovne proteze i ponašaju se više kao kruta veza. Indicirani su kod izraženijeg gubitka visine alveolarnih grebena nastalih zbog resorpcije. Zauzimaju više mjesta od spomenutih slobodnih veznih elemenata i tehnički/laboratorijski ih je zahtjevnije izraditi. Pacijenti preferiraju krutu vezu jer je često opisuju kao da imaju osjećaj da nose fiksni rad, iako nose pokrovnu protezu koja se skida. Sličan je efekt fiksnog rada osiguran ako se pokrovne proteze, nošene dentalnim implantatima, retiniraju sustavom dvostrukih teleskop krunica (10).



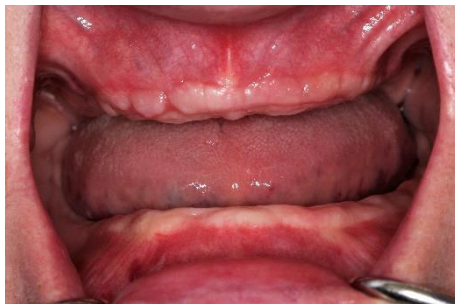**Slika 13** . Supraradikularni etečmen/pričvrstak (anker kugla).



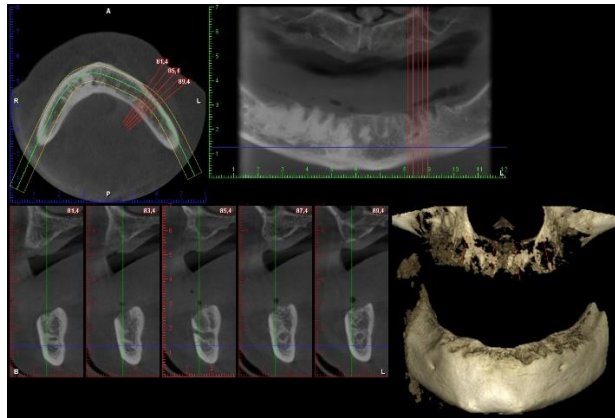
### **Prikaz izrade mobilnog implantoprotetskog rada**

Na Slici 14 prikazano je stanje bezubih alveolarnih grebena u obje čeljusti pacijentice prije same ugradnje dentalnih implantata. Učinjeni su klinički pregled i dijagnostička analiza trodimenzionalne kompjuterizirane tomografije (3D CBCT) bezubih grebena (Slika 15) u cilju određivanja položaja, rasporeda i broja za ugradnju implantata.

Na temelju provedene dijagnostike, pacijentici su prezentirani i objašnjeni mogući planovi liječenja, s obzirom na njezino stanje (kvalitetu i količinu kosti): od izrade fiksnog do izrade mobilnog implantoprotetskog rada nošenog dentalnim implantatima kroz različite protokole opterećenja. Pacijentica se odlučila za izradu mobilnog implantoprotetskog rada (pokrovna proteza) spojenog/retiniranog vezivnim elementom (prečkom) na dentalne implantate prema konvencionalnom protokolu opterećenja. Kliničar mora osigurati (svojim znanjem i iskustvom) provedbu ponuđenih planova terapija na osnovi dijagnostičkih radnji, a pacijent mora shvatiti i prihvatiti ponuđenu terapiju u okviru svojih financijskih mogućnosti.

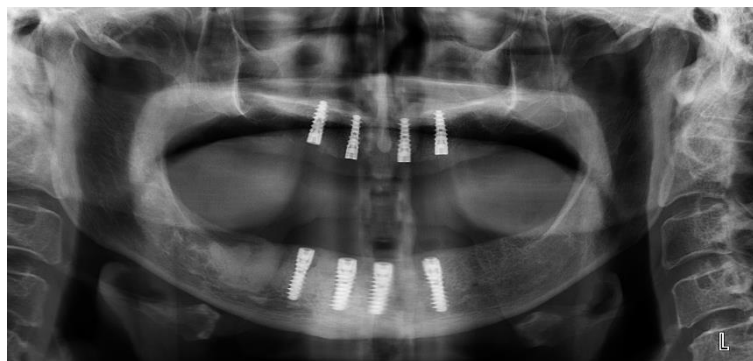


**Slika 14.** Bezubi alveolarni grebeni gornje i donje čeljusti.



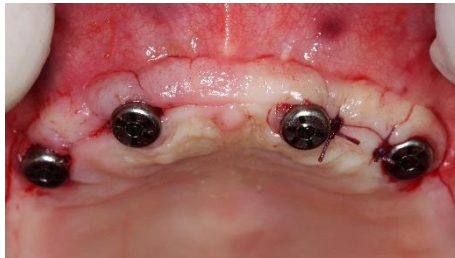**Slika 15.** 3D CBCT trodimenzionalna dijagnostika prije ugradnje dentalnih implantata – određivanje mjesta, rasporeda i broja implantata.

Adekvatna se analiza kakvoće (gustoće) i količine kosti (širina i duljina alveolarnog grebena) na planiranim mjestima ugradnje provodi u cilju realizacije primarne stabilnosti dentalnih implantata. Procjena značajno određuje provedbu kirurškog protokola ugradnje implantata i odabir protokola opterećenja implantata protetskim radom. Dentalni implantati su bili ugrađeni u gornjoj čeljusti na pozicijama 14, 12, 22, 24 (promjer i dužina implantata 3.75x15 mm), a u donjoj čeljusti na pozicijama 43, 41, 31, 33 (promjer i dužina implantata 4.1x15 mm) u jednom posjetu (slika 16).

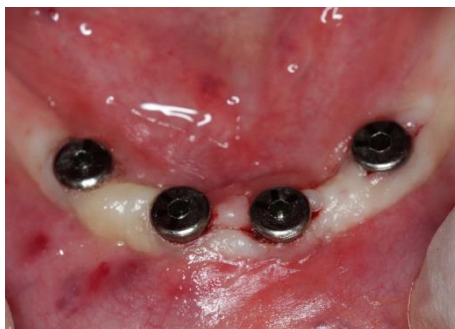

**Slika 16.** Kontrolni ortopantomogram nakon ugradnje implantata u obje bezube čeljusti.

Poslije ugradnje dentalnih implantata, u razdoblju oseintegracije, pacijentica je nosila privremene potpune proteze. Nakon tri mjeseca od ugradnje (konvencionalni protokol opterećenja prema ITI klasifikaciji protokola opterećenja implantata) pristupilo se otvaranju dentalnih implantata. Nastojalo se atraumatski otvoriti implantate i postaviti gingiva formere (vijci za oblikovanje gingive na ulazu u implantat) (Slike 17 i 18). Gingiva formeri u prosjeku ostaju dva tjedna u implantatima, što je dovoljno da gingiva zacijeli i oblikuje se ulaz u implantate (tkz., izlazni profil) (3).



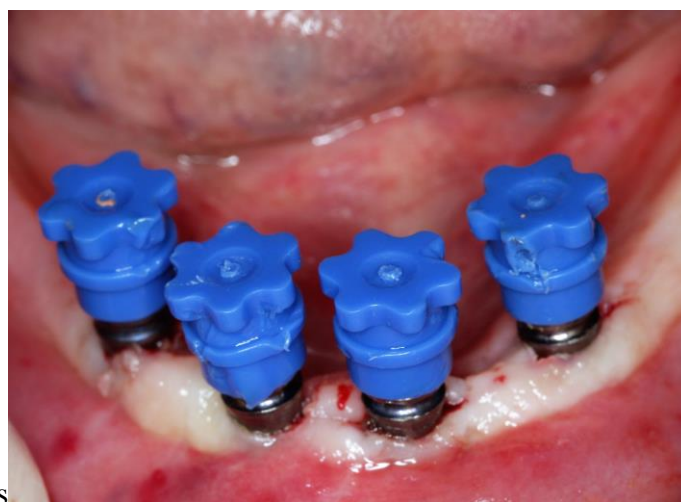**Slika 17.** Otvaranje implantata i postavljanje gingiva formera u gornjoj bezuboj čeljusti.



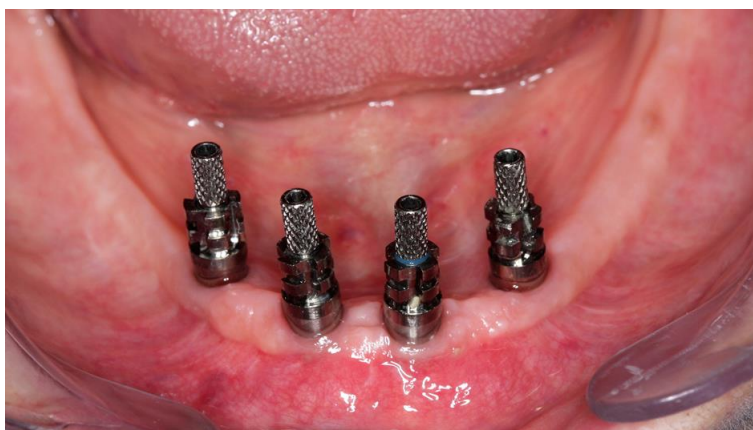**Slika 18.** Otvaranje implantata i postavljanje gingiva formera u donjoj bezuboj čeljusti.

Dva tjedna nakon otvaranja implantata slijedi nastavak protetske terapije. Potrebno je naglasiti da je ovo samo jedan od načina kako se izrađuje ovakav mobilni implantoprotetski rad nošen implantatima te da postoje varijacije na temu u kliničkim i laboratorijskim fazama izrade. Preko dentalnih implantata se uzimaju prvi, anatomske otisci u konfekcijskoj žlici

(mogu se koristiti alginat ili elastični otisni materijali) za izradu sadrenog modela na kojima se izrađuju individualne žlice. U načelu u implantoprotetici egzistiraju dvije tehnike otiskivanja s dva različita dizajna otisnih kapica (transfera): tehnika otvorene i tehnika zatvorene žlice. Otisna kapica (prijenosnik, transfer) se postavlja u implantat prije otiskivanja i glavna joj je funkcija da točno prenese položaj ugrađenog implantata/laboratorijskog analoga u radni sadreni model. Općenito, u protetskom setu implantološkog sustava, otisne kapice dolaze kao metalni cilindri koji se vijkom spajaju u ugrađeni implantat. Primjer dizajna otisnih kapica (metalni cilindar (vijkom fiksiran u implantatu) preko koje se postavlja plastični umetak – tkz., *pick-up* ili *snap-on* sustav) za zatvorenu tehniku otiskivanja prikazan je na Slici 19, a za otvorenu tehniku otiskivanja (samo metalni cilindar (vijkom fiksiran u implantatu)) na Slici 20. Kod tehnike zatvorene žlice, otisak se uzima najčešće elastičnim materijalom metalnom konfekcijskom žlicom preko otisnih kapica. Kod tehnike otvorenom žlicom, otisak se također najčešće uzima elastičnim materijalom u individualnoj i/ili konfekcijskoj žlici perforiranoj u projekciji postavljenih otisnih kapica u ugrađenim implantatima.

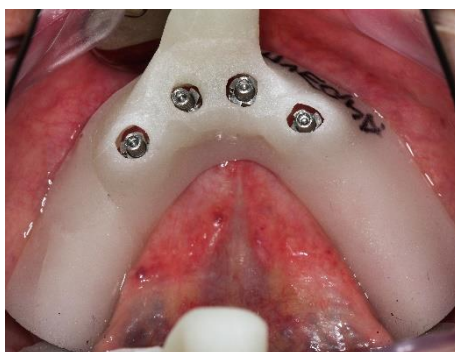

**Slika 19.** Izgled otisne kapice za zatvorenu tehniku otiskivanja.

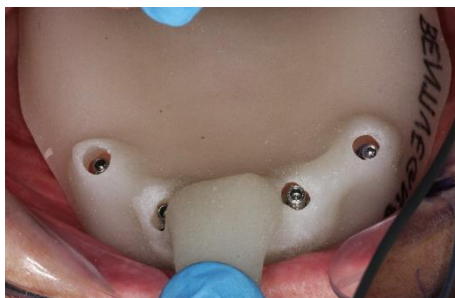

**Slika 20.** Izgled otisne kapice za otvorenu tehniku otiskivanja.

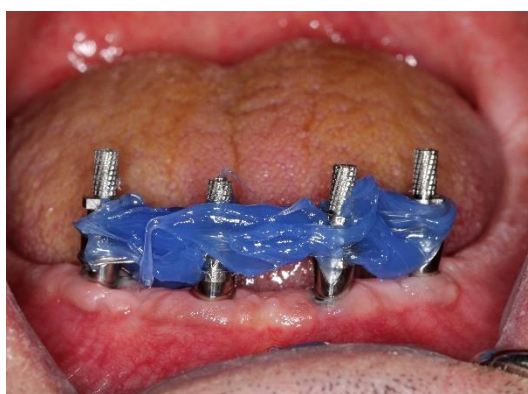
Slike 21 i 22 prikazuju izgled individualnih žlica pripremljenih za tehniku otiskivanja otvorenom žlicom. Gornja i donja individualna žlica su napravljene iz svjetlosnopolimerizirajućeg akrilata. Karakterizira ih okluzalni pristup za vijak otisnih kapica. Otisne kapice mogu ostati slobodne ili ih se može povezati (npr., zubnom svilom, tankom ortodontskom žicom dodatno učvršćenom kompozitom ili tvrdim elastičnim otisnim materijalom (Slika 23), čime se smanjuje mogućnost pomaka otisnih kapica u otisnom elastičnom materijalu. Povezivanje otisnih kapica daje veću mogućnost točnosti položaja laboratorijskih analoga/implantata u radnom sadrenom modelu.



**Slika 21.** Individualna žlica preko otisnih transfera u donjoj čeljusti – otvorena tehnika.

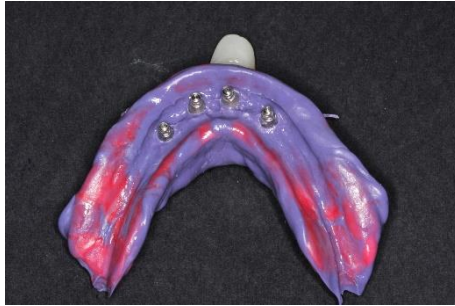

**Slika 22.** Individualna žlica preko otisnih transfera u gornjoj čeljusti – otvorena tehnika.

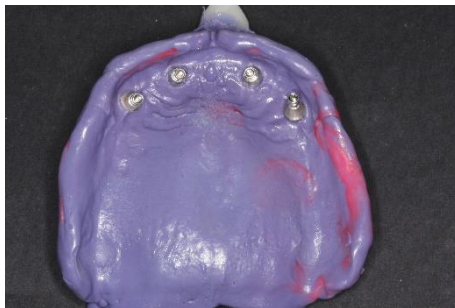


**Slika 23.** Otisne kapice međusobno povezane prije uzimanja funkcijskog otiska.

Slijedi klinička faza uzimanja funkcijskih otisaka tzv. otvorenom tehnikom otiskivanja individualnim žlicama preko otisnih transfera. Pri uzimanju funkcijskih otisaka treba se pridržavati istih načela kao pri uzimanju funkcijskih otisaka prilikom izrade konvencionalnih potpunih proteza. To znači testirati individualne žlice u skladu s anatomijom bezubih alveolarnih grebenova i funkcijom žvačne i mimične muskulature koja okružuje buduće ležište pokrovnih proteza. Odabir otisnih materijala za funkcijski materijal može biti isti (kombinacija termoplastičnog materijala za ventilni rub + elastični (adicijski silikon ili polietar) materijal za registraciju površine ležišta, rezilijencije sluznice i doradu (poboljšanje ventilnog ruba) kao za funkcijski otisak za potpune proteze. Slike 24 i 25 prikazuju funkcijske otiske u kojima su ostali otisni transferi spremni za odlijevanje radnih sadrenih modela.

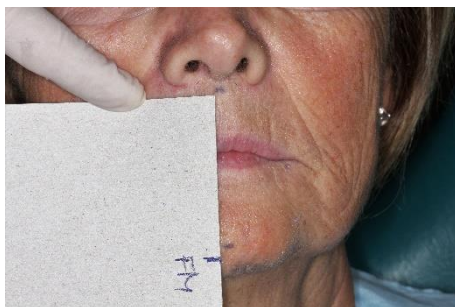

**Slika 24.** Gotov funkcijski otisak s transferima u donjoj čeljusti.

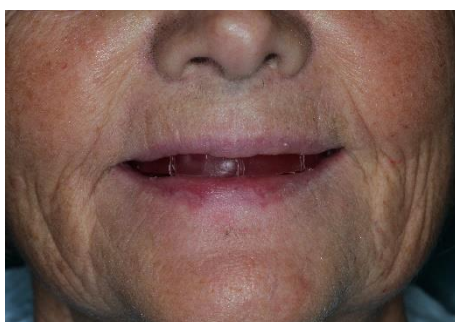

**Slika 25.** Gotov funkcijski otisak s transferima u gornjoj čeljusti.

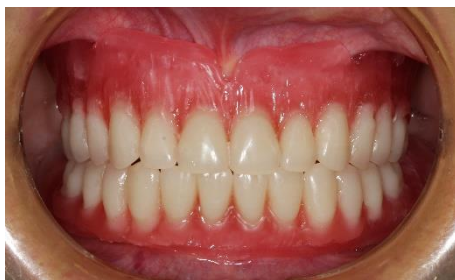Iz funkcijskih se otisaka izrađuju radni modeli iz tvrde sadre i zagrizne šablone koje služe za rekonstrukciju vertikalne i horizontalne dimenzije donje trećine lica. Slike 26 i 27 prikazuju klinički postupak određivanja vertikalne (fiziološko mirovanje) i horizontalne (centrična relacija) relacije okluzije zagriznim šablonama koje se obraznim lukom prenose u poluprilagodljivi dentalni artikulatork. Zubni tehničar je postavio akrilatne zube u zagrizne šablone nakon čega je obavljena proba u ustima pacijentice (Slika 28) provjeravajući vertikalnu, horizontalnu i estetski aspekt postave zubi.



**Slika 26.** Određivanje međučeljusnog (vertikalnog) odnosa – fiziološko mirovanje.



**Slika 27.** Određivanje međučeljusnog odnosa – orijentacijske linije za postavu prednjih zuba.

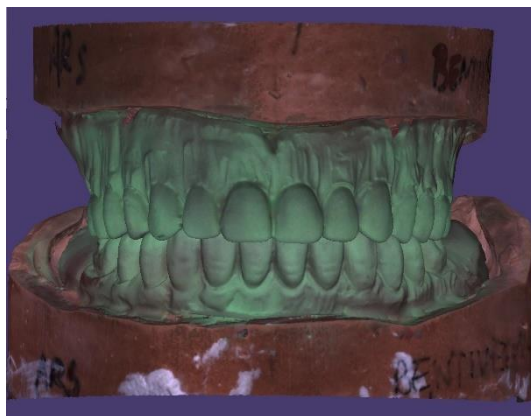

**Slika 28.** Proba postave svih zuba - priprema postave za skeniranje.

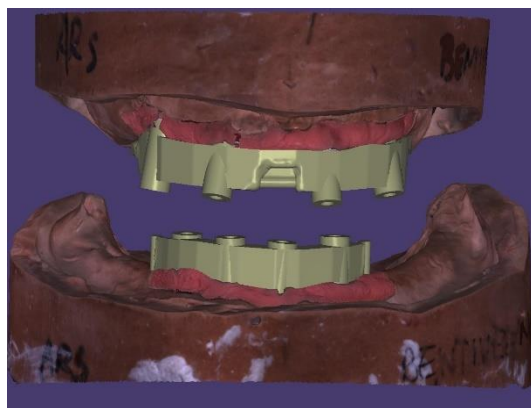
Nakon probe postave u ustima pacijentice, postava zubi je prenesena u laboratorijski skener u kojem je skenirana (Slika 29). To je digitalni radni postupak koji se sastojao ne samo od skeniranja postave zubi, već skeniranja radnih modela s laboratorijskim analizima/implantatima. Skeniranjem postave zubi i radnih modela u *exocad* softveru



dobiven je virtualni odnos između bezubih čeljusti, odnosno prostor za softversko virtualno dizajniranje prečki u obje čeljusti (Slika 30) u odnosu na postavu zubi. Zubni tehničar dizajnira adekvatnu veličinu veznog elementa (prečke) prema skeniranoj postavi i dostupnom međučeljusnom prostoru između bezubih grebena.



**Slika 29.** Prikaz skenirane postave zubi i radni modeli u laboratorijskom skeneru.

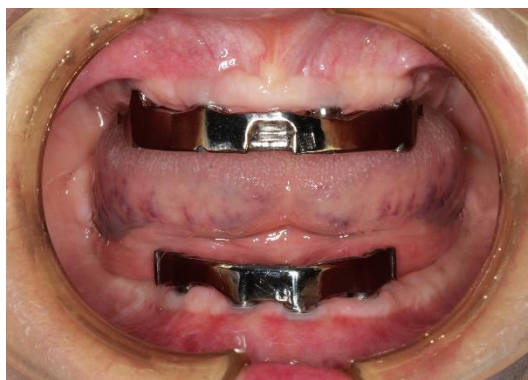

**Slika 30.** Dizajn budućih printanih titanskih prečki u obje bezube čeljusti.

Nakon završetka dizajniranja prečki, slijedio je postupak izrade prečke trodimenzionalnim printanjem (aditivna izrada) iz titanske legure (praha) pomoću trodimenzionalnog printera. Trodimenzionalno printanje je noviji tehnološki postupak u izradi radnih modela, protetskih komponenti i radova iz različitih gradivnih materijala (npr., akrilata, kobalt-krom legura, titan

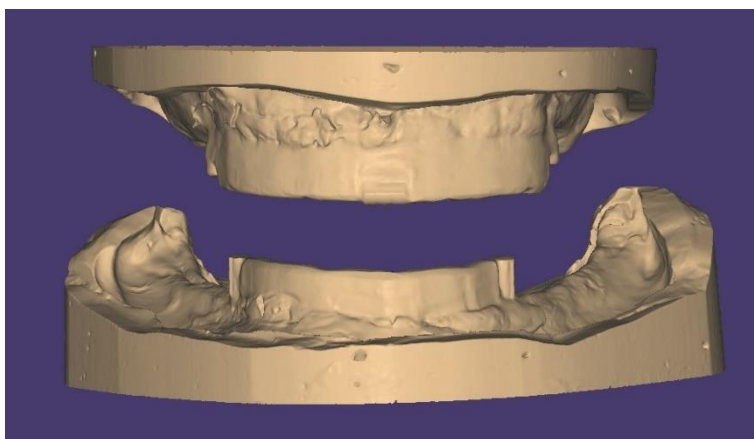
legura, itd) na temelju dizajna istih dobivenog u specijaliziranim CAD (Computer Aided Design, računalno potpomognut dizajn) softverima. Inače, kod starijih konvencionalnih laboratorijskih postupaka, pojedine komponente protetskih radova (poput prečke i metalne baze proteze kao u ovom kliničkom prikazu) se oblikuju u vosku, a onda tehnikom lijevanja izrade iz odabrane legure (najčešće kobalt-krom legure ili zlatne legure).

Printane titanske prečke se vade iz trodimenzionalnog printera, nakon čega zubni tehničar pristupa obradi i prilagodbi ovih protetskih komponenti na radnim modelima. Slika 31 prikazuje printane titanske prečke i njihovu probu dosjeda u implantatima u ustima pacijentice. Važno je istaknuti da dosjed printanih prečki mora biti pasivan, prvo u laboratorijskim analozima/implantatima u radnim modelima, pa potom i u implantatima ugrađenim u ustima pacijenta. Time se osigurava pravilan dosjed prečke u implantatima bez mogućnosti biomehaničkog naprezanja na spoju prečka - implantat te posljedično nastanka resorpcije i upale oko vrata implantata (periimplantitisa) kao primjera biološke komplikacije implantoprotetske terapije. Dosjed prečke se provjerava tkz., Sheffield testom na radnim modelima i u ustima pacijenta. Prečka se postavi u implantate/laboratorijske analoge i fiksira vijcima. Svi korišteni vijci moraju se pasivno, bez otpora uvijati u implantatima u ustima pacijenta i laboratorijskim analozima u radnim modelima (10).

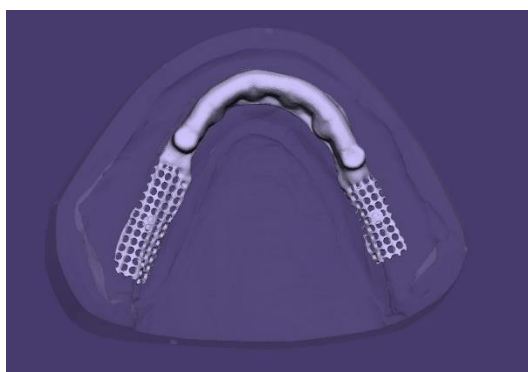


**Slika 31.** Printane titanske prečke postavljene na multiunit nadogradnje u ustima pacijentice.

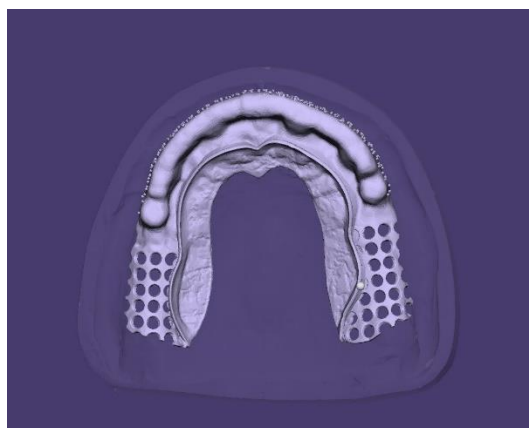
Titanske se prečke vraćaju na radne modele i sve zajedno se vraća u laboratorijski skener na ponovno skeniranje. Rezultat skeniranja je "virtualni radni model s virtualnim prečkama" (Slika 32) na kojem zubni tehničar dizajnira skelete budućih metalnih dijelova (ploče baza) tercijarnih komponenti pokrovnih proteza (Slike 33 i 34) u obje čeljusti koji će se također izraditi/ispisati trodimenzionalnim printanjem iz praha titanske legure.



**Slika 32.** Skeniranje printanih titanskih prečki na radnim modelima.

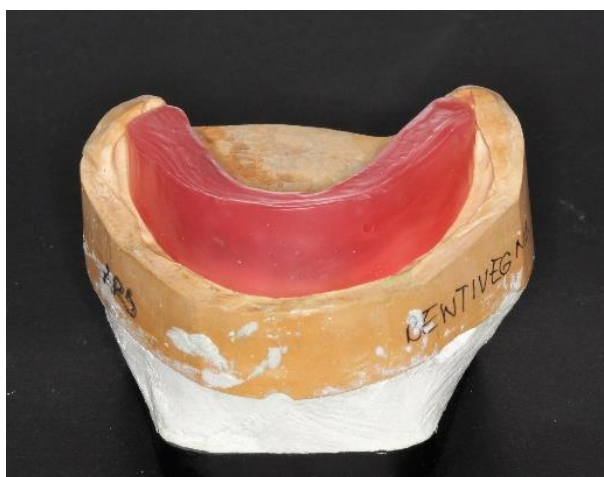


**Slika 33.** Dizajn titanskog skeleta donje djelomične proteze.

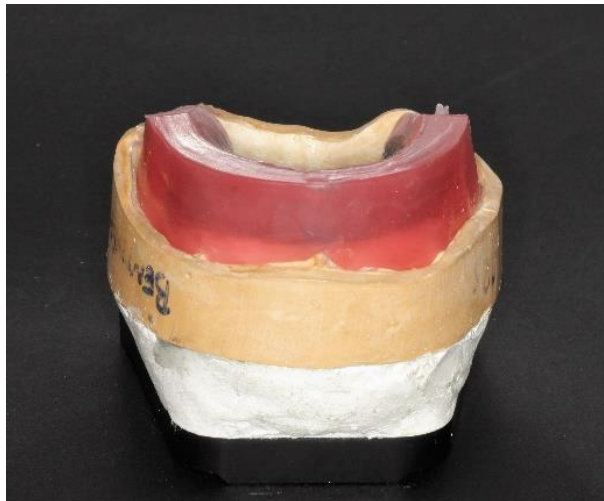

**Slika 34.** Dizajn titanskog skeleta gornje djelomične proteze.

Nakon printanja zubni tehničar obrađuje titanske skelete (metalne ploče baza), a kliničar dobiva na radnim modelima titanske skelete s voštanim bedemima (Slike 35 i 36). Provjerava se dosjed printanih titanskih skeleta preko printanih prečki, određuju ponovo međučeljusni odnosi, zubni tehničar završava postavu zubi u poluprilagodljivom dentalnom artikulatoru.

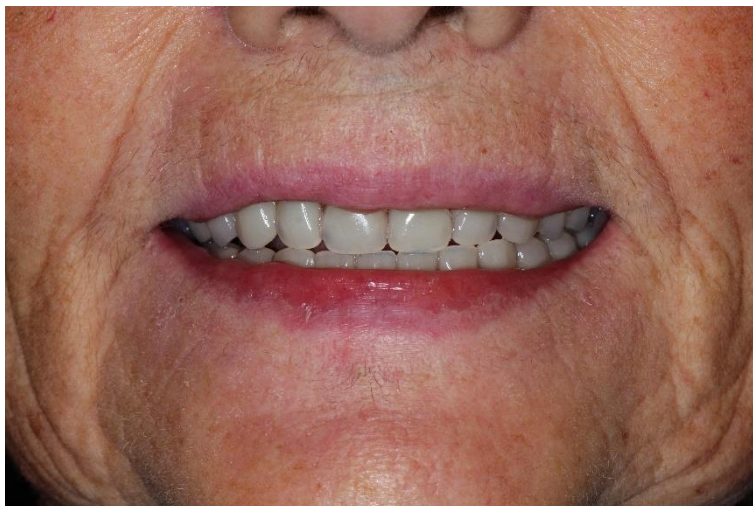

**Slika 35.** Donji voštani zagrizni bedem na printanom titanskom skeletu.



**Slika 36.** Gornji voštani zagrizni bedem na printanom titanskom skeletu.

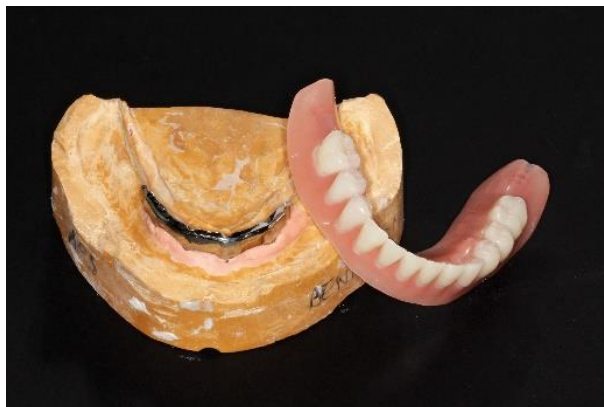Slijedi proba postave zubi u ustima pacijentice, provjera vertikalnog i horizontalnog međučeljusnog odnosa (test fonacije), statičkog i dinamičkog okluzijskog odnosa te razmjena mišljenja glede estetskog ishoda protetskog rada s pacijenticom (Slika 37).



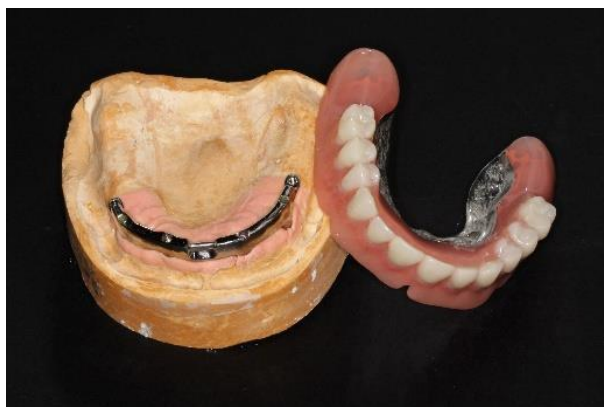**Slika 37.** Proba postave zubi u ustima pacijentice.

Budući da su ispunjeni parametri koji se provjeravaju, zubni je tehničar završio pokrovne proteze konvencionalnim postupkom kivetiranja. Slike 38 i 39 prikazuju dijelove sekundarnih

(prečke) i tercijarnih (pokrovne proteze) komponenti gotovih mobilnih implantoprotetskih radova na radnim modelima.



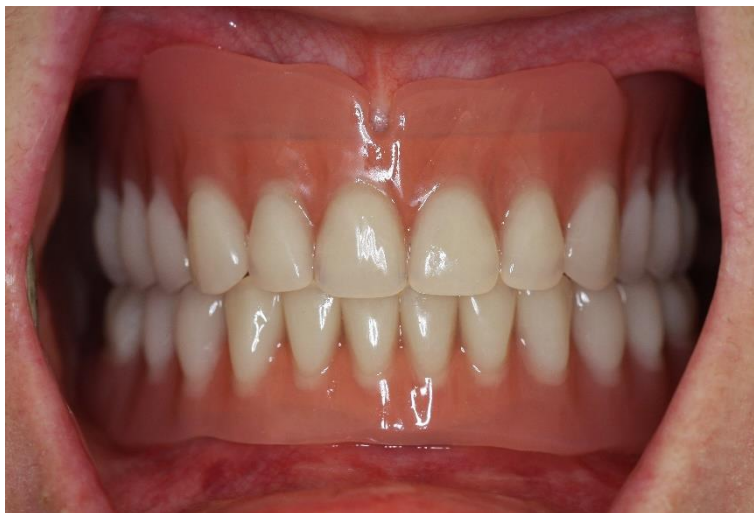**Slika 38.** Donja pokrovna proteza retinirana prečkom.




**Slika 39.** Gornja pokrovna proteza (smanjene baze) retinirana prečkom.

U završnoj se fazi printane titanske prečke fiksiraju u implantate vijcima propisanom silom uvrtnja/zatezanja. Općenito, sila zatezanja kojom se protetske komponente poput nadogradnji, prečki fiksiraju vijcima u dentalne implantate kreću se prosječno u rasponu od 20 – 40 Ncm i uglavnom ovisi o dimenzijama vijaka i protetskih komponenti. U svakom slučaju, najpraktičnije je držati se uputa proizvođača o zatezanju vijaka kako bi se izbjegle tehničke komplikacije zbog popuštanja ili prekomjernog zatezanja (posljedica oštećenje navoja i nemogućnost odvrtnja) vijaka (11). Slika 40. prikazuje pokrovne proteze retinirane

prečkama u ustima pacijentice i njezin završni izgled s gotovom gornjom i donjom pokrovnom protezom (Slika 41).



**Slika 40.** Završni izgled mobilnog implantoprotetskog rada u ustima pacijentice.



**Slika 41.** Završni izgled pacijentice.

Ovaj klinički slučaj prikazuje izradu pokrovnih proteza u obje bezube čeljusti retiniranim prečkama kao veznim elementima spojenima na dentalnim implantatima. U dijagnostici,

kliničkim i laboratorijskim fazama ugradnje dentalnih implantata i izrade mobilnog protetskog rada koristili su se konvencionalni i digitalni radni postupci, što je trenutačno optimalni oblik provođenja terapije. Trodimenzionalnom digitalnom radiografijom (3D CBCT) osigurani su adekvatan broj, položaj i raspored ugrađenih dentalnih implantata za indicirani konvencionalni protokol opterećenja. Protetska terapija je realizirana kombinacijom konvencionalnih (anatomski i funkcijski otisak, zagrizne šablone, postava zubi, kivetiranje) i digitalnih (laboratorijsko skeniranje i trodimenzionalno printanje titanskih prečki i skeleta baze pokrovne proteze) radnih postupaka (12,13).

Znanstvene studije (14-16) pokazuju da su kod nositelja pokrovnih proteza s dentalnim implantatima poboljšani retencija, stabilizacija, žvačna efikasnost, ugodnost nošenja, izgovor, zadovoljstvo i kvaliteta života nego kod onih koji imaju konvencionalne potpune proteze. Posebno je to izraženo ako sam bezubi pacijent traži ovakav oblik implantoprotetske terapije ili se nije mogao naviknuti na nošenje konvencionalnih potpunih proteza. Ovakav je način planiranja i provedbe implantoprotetske terapije kod potpuno bezubih pacijenata klinički pouzdan jer u razdoblju praćenja od deset i više godina pokazuje prihvatljive stope preživljavanja dentalnih implantata i prihvatljivu pojavnost tehničkih komplikacija na mobilnim implantoprotetskim radovima. Dva ugrađena implantata u bezuboj mandibuli i četiri ugrađena implantata u bezuboj maksili (pravilno raspoređena) uz upotrebu slobodnih i spojenih veznih elemenata smatraju se standardnim oblikom implantoprotetskog liječenja bezubih pacijenata pogotovo za konvencionalni protokol opterećenja (17 -21).



## Literatura

1. Esposito M, Grusovin MG, Willings M, Coulthard P, Worthington HV. The Effectiveness of Immediate, Early, and Conventional Loading of Dental Implants: A Cochrane Systematic Review of Randomized Controlled Clinical Trials. *Int J Oral Maxillofac Implants*. 2007;22:893–904.
2. Gallucci GO, Morton D, Weber H-P. Loading Protocols for Dental Implants in Edentulous Patients. *Int J Oral Maxillofac Implants*. 2009;24(Suppl):132-46.
3. Wismeijer D, Buser D, Belser U. ITI Treatment Guide. Loading Protocols in Implant Dentistry. Edentulous Patients. Volume 4. Berlin, Quintessence, 2010.
4. Rebaudi A, Trisi P, Cella R, Cecchini G. Preoperative evaluation of bone quality and bone density using a novel CT/microCT-based hard-normal-soft classification system. *Int J Oral Maxillofac Implants*. 2010;25:75–85.
5. Hiasa K, Abe Y, Okazaki Y, Nogami K, Mizumachi W, Akagawa Y. Preoperative computed tomography-derived bone densities in hounsfield units at implant sites acquired primary stability. *ISRN Dent*. 2011;2011:678729. doi: 10.5402/2011/678729.
6. de Souza Batista VE, Vechiato-Filho AJ, Santiago JF Jr, Sonogo MV, Verri FR, Dos Santos DM, Goiato MC, Pellizzer EP. Clinical viability of single implant-retained mandibular overdentures: a systematic review and meta-analysis. *Int J Oral Maxillofac Surg*. 2018;47:1166-1177.
7. Padmanabhan H, Kumar SM, Kumar VA. Single Implant Retained Overdenture Treatment Protocol: A Systematic Review and Meta-Analysis. *J Prosthodont*. 2020;29:287-297.
8. Alqutaibi AY, Esposito M, Algabri R, Alfahad A, Kaddah A, Farouk M, Alsourori A. Single vs two implant-retained overdentures for edentulous mandibles: a systematic review. *Eur J Oral Implantol*. 2017;10:243-261.

9. Nogueira TE, Dias DR, Leles CR. Mandibular complete denture versus single-implant overdenture: a systematic review of patient-reported outcomes. *J Oral Rehabil.* 2017;44:1004-1016.
10. Wolfart Stefan. *Implantoprotetika. Koncept usmjeren na pacijenta.* Berlin: Quintessence; 2014.
11. Sammera Y, Rai R. Tightening torque of implant abutment using hand drivers against torque wrench and its effect on the internal surface of implant. *J Indian Prosthodont Soc.* 2020;20:180-5.
12. Ćelić R. Digitalni radni postupci u izradi implantoprotetskog rada kod potpuno bezubog pacijenta. *Smile.* 2019;1:9-12.
13. Begić I, Pezo H, Ćelić R. Izrada mobilnih implantoprotetskih radova retiniranih prečkama trodimenzionalnim printanjem kod potpuno bezubih čeljusti. *Vjesnik dentalne medicine.* 2020;1:10-17.
14. Kutkut A, Bertoli E, Frazer R, Pinto-Sinai G, Fuentealba Hidalgo R, Studts J. A systematic review of studies comparing conventional complete denture and implant retained overdenture. *J Prosthodont Res.* 2018;62:1-9.
15. Sharka R, Abed H, Hector M. Oral health-related quality of life and satisfaction of edentulous patients using conventional complete dentures and implant-retained overdentures: An umbrella systematic review. *Gerodontology.* 2019;36:195-204.
16. Mishra SK, Chowdhary R. Patient's oral health-related quality of life and satisfaction with implant supported overdentures - a systematic review. *J Oral Biol Craniofac Res.* 2019;9:340-346.
17. Suzuki Y, Osada H, Kobayashi , Katoh M, Kokubo Y, Sato Y-I, Ohkubo C. Long-term clinical evaluation of implant over denture. *J Prosthodont Res.* 2012;56:32-6.

18. Heschl A, Payer M, Clar V, Stopper M, Wegscheider W, Lorenzoni M. Overdentures in the edentulous mandible supported by implants and retained by a Dolder bar: a 5-year prospective study. *Clin Implant Dent Relat Res.* 2013;15:589-99.
19. Kern JS, Kern T, Wolfart S, Heussen N. A systematic review and meta-analysis of removable and fixed implant-supported prostheses in edentulous jaws: post-loading implant loss. *Clin Oral Implants Res.* 2016;27:174-95.
20. Tallarico M, Ortensi L, Martinolli M, Casucci A, Ferrari E, Malaguti G, Montanari M, Scrascia R, Vaccaro G, Venezia P, Khanari E, Rodriguez Y Baena R. Multicenter Retrospective Analysis of Implant Overdentures Delivered with Different Design and Attachment Systems: Results Between One and 17 Years of Follow-Up. *Dent J (Basel).* 2018 11;6:71. doi: 10.3390/dj6040071.
21. Di Francesco F, De Marco G, Sommella A, Lanza A. Splinting vs Not Splinting Four Implants Supporting a Maxillary Overdenture: A Systematic Review. *Int J Prosthodont.* 2019;32:509-518.