

Planiranje mostova

Mehulić, Ketij

Educational content / Obrazovni sadržaj

Publication status / Verzija rada: **Draft version / Radna verzija**

Publication year / Godina izdavanja: **2015**

Permanent link / Trajna poveznica: <https://urn.nsk.hr/urn:nbn:hr:127:880227>

Rights / Prava: [Attribution-NonCommercial-NoDerivatives 4.0 International/Imenovanje-Nekomercijalno-Bez prerada 4.0 međunarodna](#)

Download date / Datum preuzimanja: **2024-07-18**



Repository / Repozitorij:

[University of Zagreb School of Dental Medicine
Repository](#)

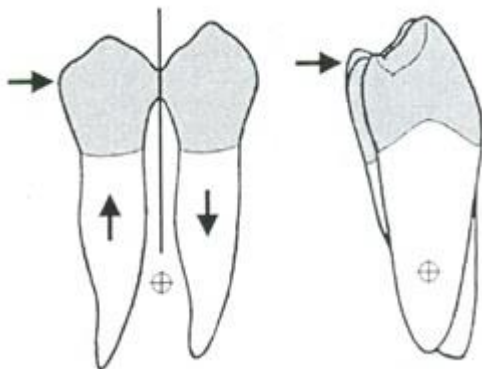


Planiranje mostova

Prof. dr. sc. Ketij Mehulić
mehulic@sfzg.hr

- Plan protetske terapije predstavlja logičan slijed postupaka sa svrhom ponovne funkcijske i estetske uspostave pacijentove denticije
- Potrebna je pacijentova suglasnost za provođenje protetske terapije u pisanoj formi
- Obveza doktora dentalne medicine je detaljno objasniti pacijentu:
 - trenutno stanje
 - postupke koje je potrebno provesti
 - orijentacijsko vrijeme trajanja liječenja
 - cijenu liječenja
 - postupke koji se od njega očekuju i
 - učestalost kontrolnih pregleda
 - upoznati se s pacijentovim očekivanjima
 - ponuditi alternativna rješenja
- Protetska terapija se provodi kroz sljedeća načela:
 - korekcija postojećeg stanja
 - prevencija napredovanja poremećaja
 - uspostava narušene funkcije
 - poboljšanje estetike
- Predprotetska terapija uključuje:
 - analizu studijskih modela
 - rendgensku dijagnostiku
 - nacrt protetske terapije obuhvaća:
 - odabir i broj nosača
 - određivanje smjera unošenja mosta
 - određivanje načina vezivanja mosta na nosače
 - odabir gradivnog materijala
 - odabir koncept okluzije
 - završetak endodontske, kirurške, ortodontske terapije
- Nosači mosta mogu biti:
 - Primarni uz bezubi prostor
 - Sekundarni (podvostručenje nosača)
 - uvijek kada je opteretivost primarnog nosača slaba
 - stvara se funkcijska cjelina

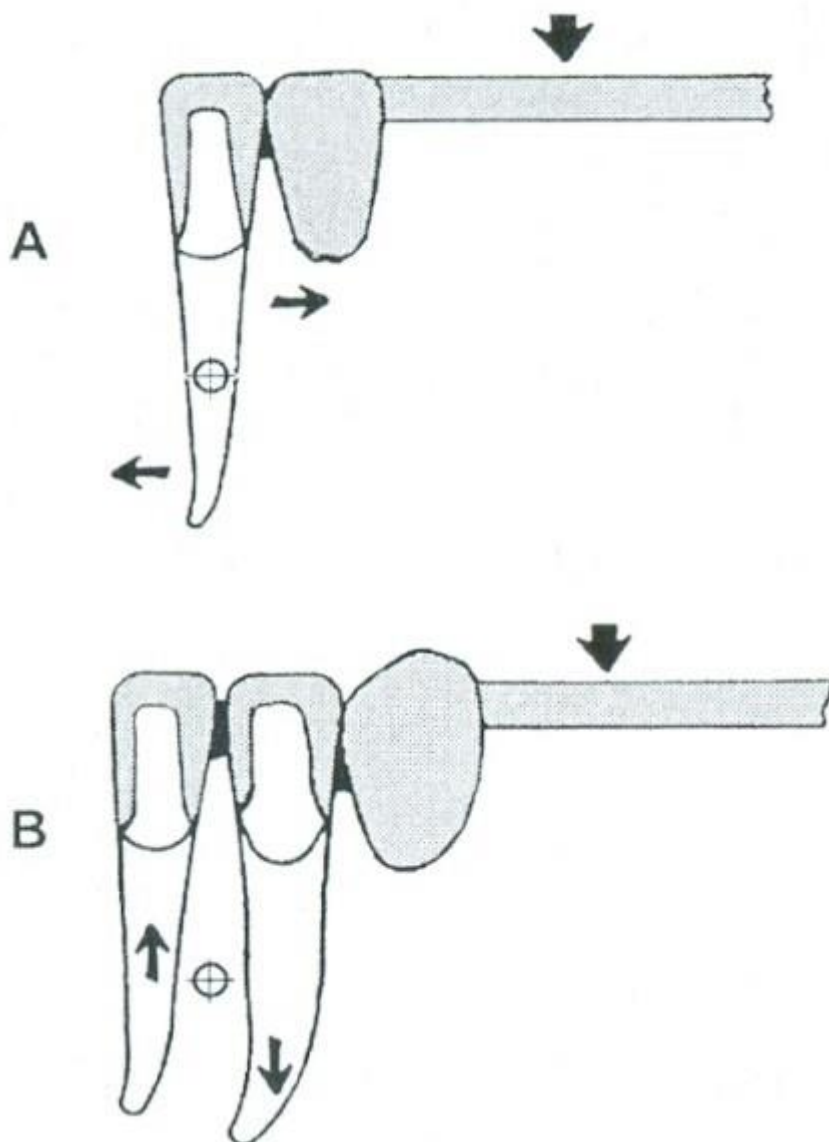
Kada se spajaju dva jednokorijenska zuba formira se cjelina kao kod dvokorijenskog zuba (slika 1.)



Slika 1. Podvostručenje zubi nosača

Dobiva se veći volumen intraalveolarnog dijela i veća ukupna površina. Zato je moguća veća opteretivost.

Opteretivost kompleksa podvostručenih nosača dolazi do izražaja samo u odnosu na sile koje djeluju u pravcu duž kojeg su raspoređeni korijeni povezanih zubi (slika 2.).



Slika 2. Mehanička superiornost kompleksa podvostručenih nosača dolazi do izražaja samo u odnosu na sile koje djeluju u pravcu duž kojeg su raspoređeni korijeni povezanih zubi.

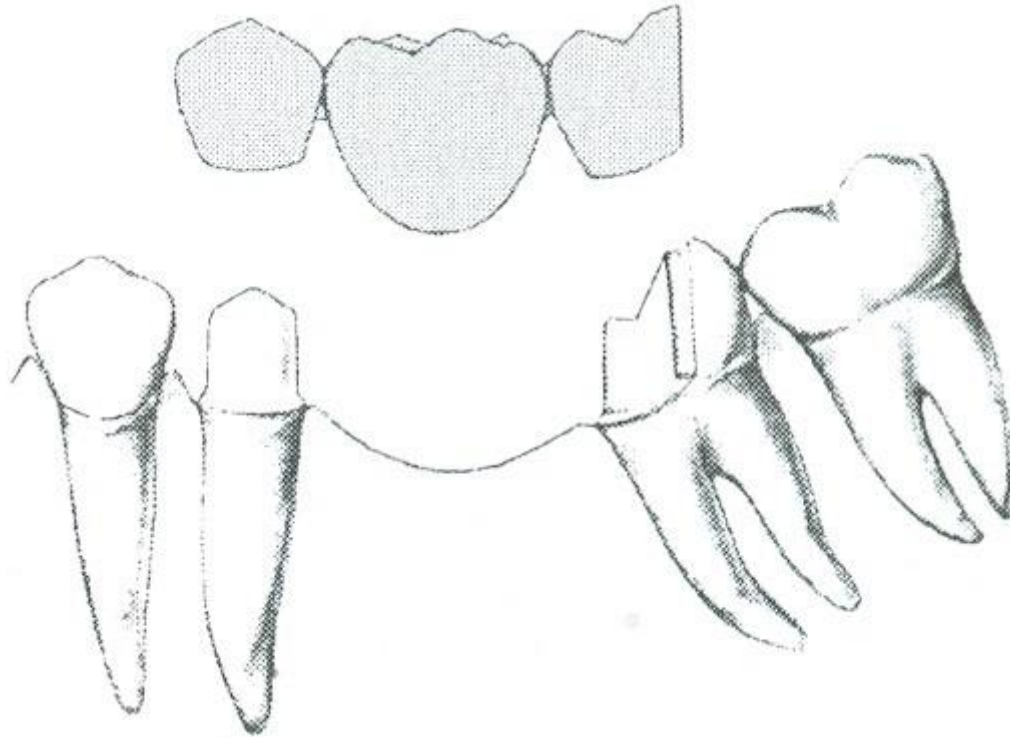
- Smjer unošenja mosta:

- nesmetano translatorno klizi do konačnog ležišta - **pasivno postavljanje mosta**
- ostvaruje se ako su sve aksijalne površine nosača međusobno paralelne u smjeru postavljanja mosta
- nosači su u fiziološkom, ravnotežnom nenapregnutom položaju u svojoj alveoli

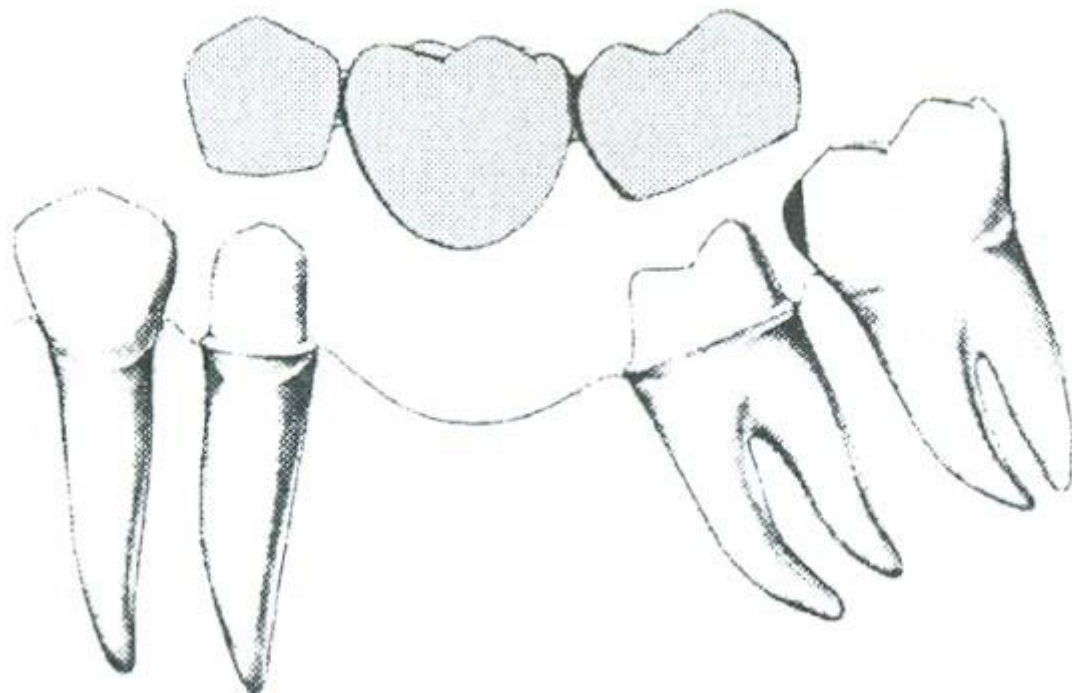
Postavljanje mosta s **naprezanjem**:

- Patološko opterećenje zuba i parodonta

- Smjer unošenja mosta se određuje paralelometrom, vodeći računa o:
 - štednji zubnog tkiva
- Odstupanje smjera postavljanja mosta od uzdužne osovine zuba ne bi smjelo biti veće od 25-30 °
- Smjer unošenja mora biti definiran u orovestibularnom i meziodistalnom pravcu
- Ako smeta treći molar (slike 3. i 4.) može se učiniti:
 - vađenje trećeg molara
 - brušenje-impregnacija zuba
 - Inlay
 - djelomična krunica

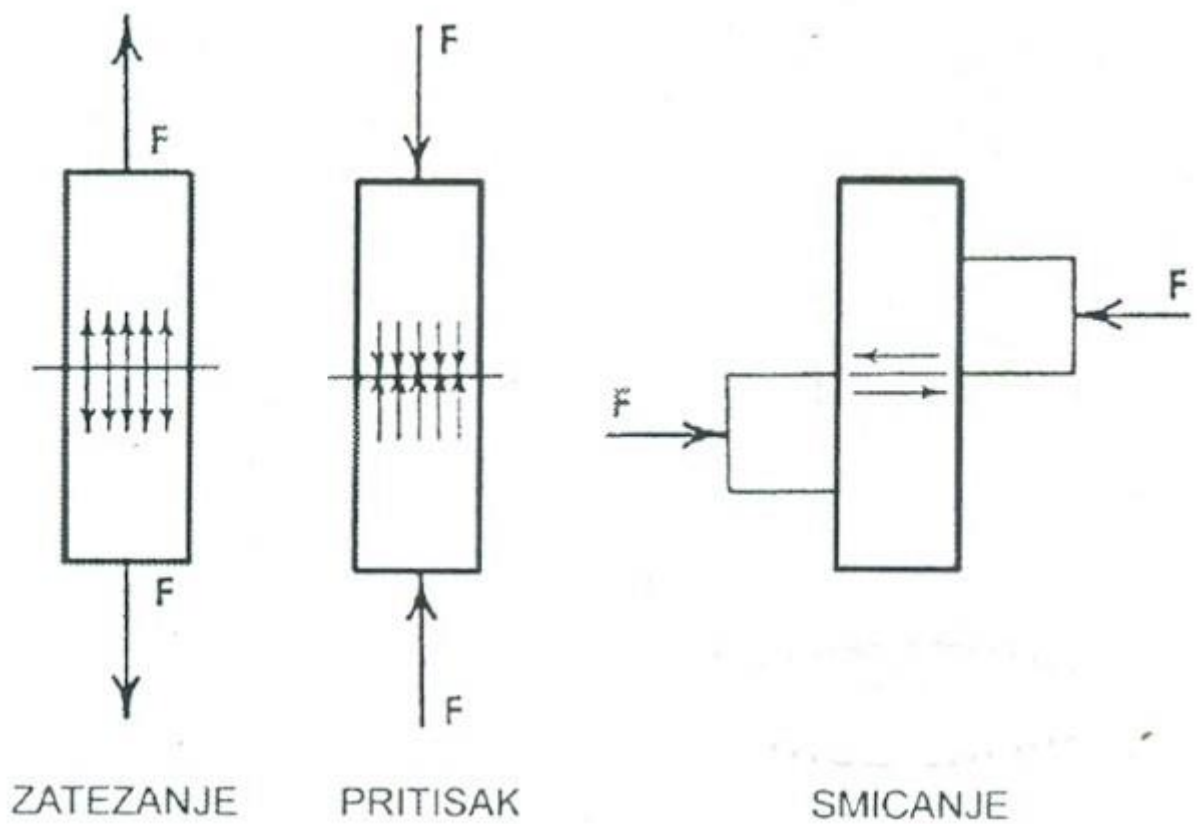


Slika 3. Kod unosa mosta smeta treći molar.



Slika 4. Djelomična krunica kao distalni nosač.

- Naprezanja na mosnu konstrukciju su: tlak, vlak i smicanje (slika 5.)



Slika 5. Naprezanja na mosnu konstrukciju.

- Planiranje mosta uključuje

- izbor vrste krunica
- oblik preparacije nosača
- broj i raspored preostalih zuba
- veličinu budućeg mosta
- broj, stanje, dužinu i obim kliničkih kruna nosača
- stanje njihovih potpornih tkiva
- eventualno podvostručenje nosača
- tip okluzije
- antagoniste
- žvačne sile

Djelomične krunice kao sidra:

- Indikacije:

- Kod bočnih mostova malih raspona
- Pacijenti s malom predispozicijom za karijes
- Kada su nosači parodontološki zdravi, imaju masivne, dugačke kliničke krune, intaktne ili neznatno oštećene karijesom

- Kontraindikacije:

- Kratki, gracilni zubi
- Karijesom ili abrazijom oštećeni

Inlay kao sidro:

- Kod mostova malog raspona (jedan međučlan)
- Uvijek mezijalno
- Radi poštude zubnog tkiva
- Nosač mora biti masivan i zdrav

Planiranje mosta na zubima s niskom kliničkom krunom postiže se:

- Paraleliziranjem nasuprotnih stjenki
- Intrakoronarnim retencijama

Time se postiže:

- Povećanje retencijske površine
- Definiranje smjera uvođenja nadomjeska na uporišne zube
- Brtvljenje nadomjeska na uporišni zub

NEDOSTATAK JEDNOG ZUBA

U prednjem dijelu zubnog niza:

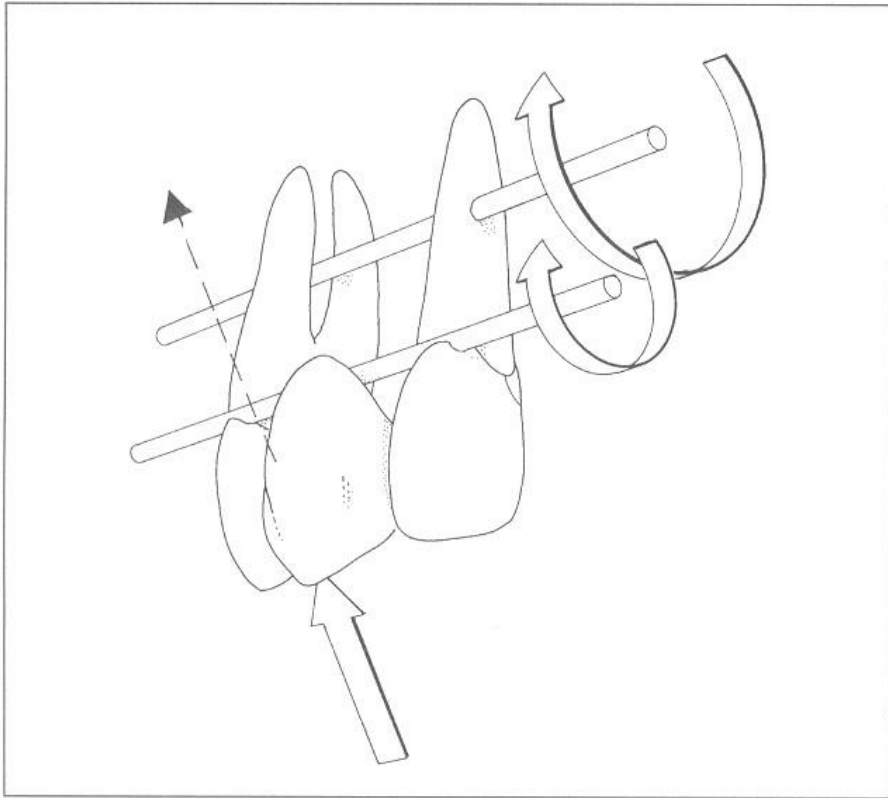
- estetski, fonetski, funkcijski problem
- pacijent se javlja odmah

U stražnjem dijelu zubnog niza

- predstavlja funkcijski problem i pacijent se obično javlja kada su nastale posljedice.

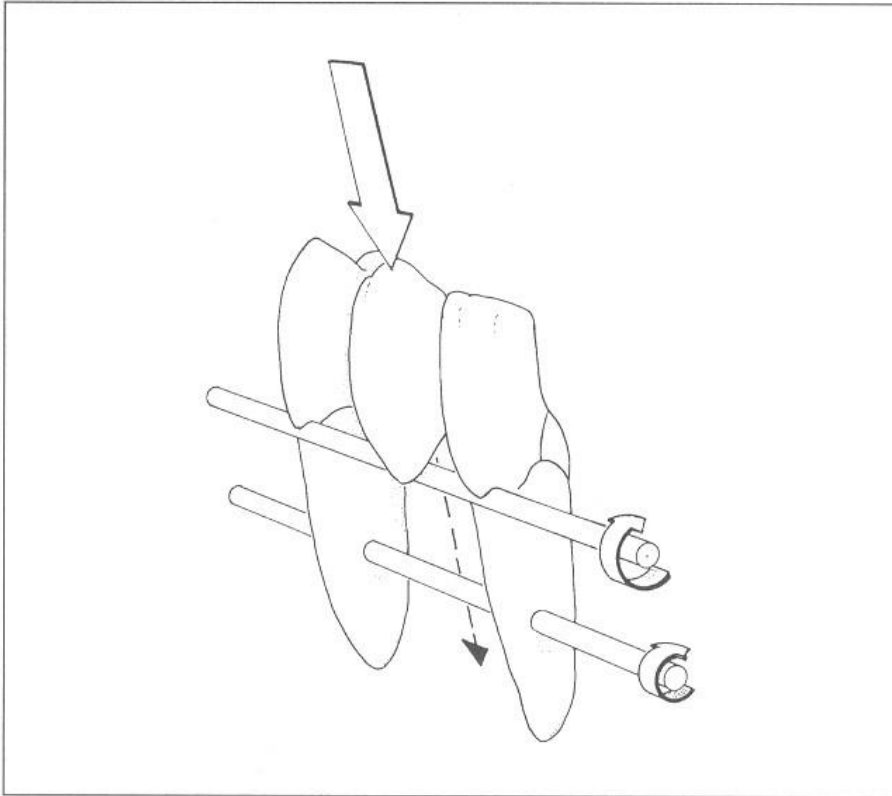
Nedostatak očnjaka

Na mjestu očnjaka dolazi do prekida zubnog luka - djelovanje horizontalnih sila (slika 6. i 7.).



A fixed partial denture replacing a maxillary canine is subjected to more damaging stresses because the forces are directed outward and the pontic lies farther outside the interabutment axis.

Slika 6. Nedostatak gornjeg očnjaka

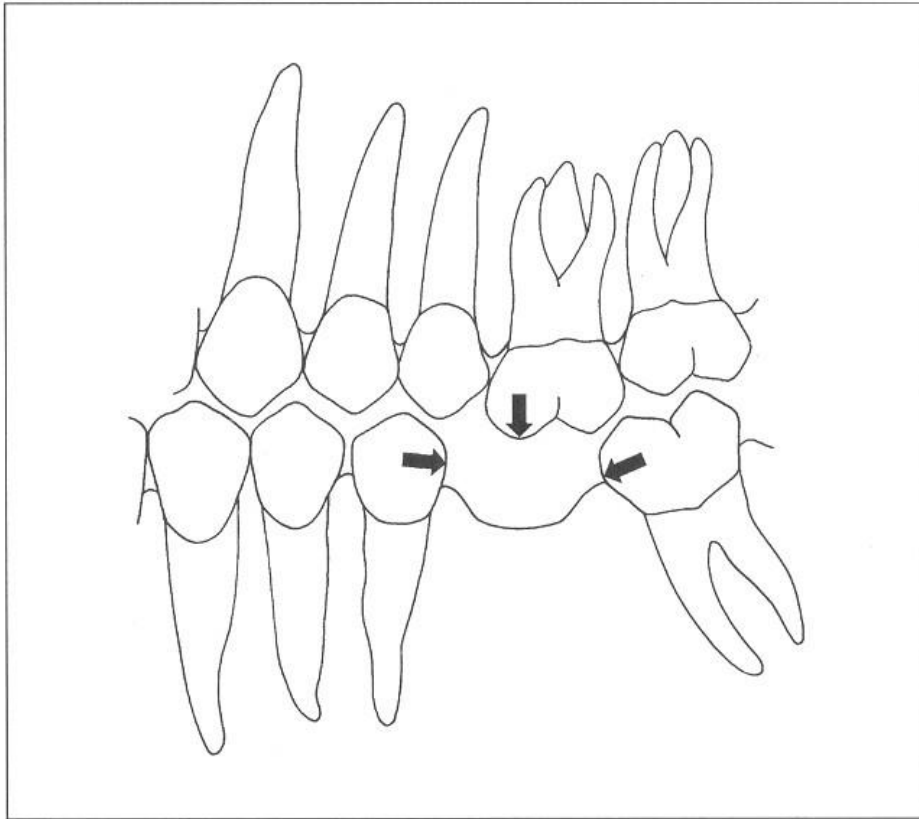


A fixed partial denture replacing a mandibular canine is more favorable because the forces are directed inward and the pontic will be closer to the interabutment axis.

Slika 7. Nedostatak donjeg očnjaka

Posljedice gubitka jednog zuba u lateralnom segmentu

- elongacija antagonističkog zuba
- pomicanje zubi (naginjanje, rotacija, ekstruzija)
- razmicanje zubi (gubitak dodirne točke) (slika 8.)
- impaktiranje hrane (gingivitis, parodontitis)
- karijes
- razgradnja alveolne kosti
- smetnje u statičkoj i dinamičkoj okluziji (prerani dodir, zapreke, prisilni zagriz)
- premještanje žvačne funkcije unilateralno ili frontalno
- parafunkcije
- psihičke smetnje (prednji zub)
- smetnje estetike i fizionomije
- smetnje u govoru



When a tooth is removed, adjacent teeth often migrate into the vacated space.

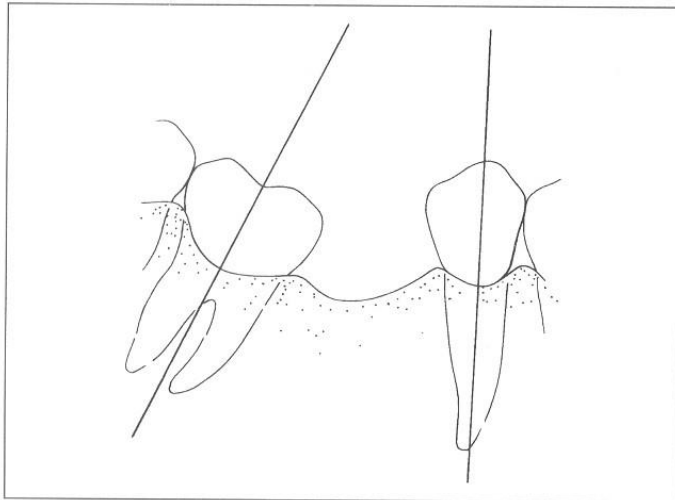
Slika 8. Gubitak jednog zuba

TERAPIJSKE MOGUĆNOSTI:

- implantat
- obostano sidrenje (statički povoljno), dodatkom sporednog nosača produžuje se sustav sidrenja (sprječava djelovanje transverzalnih sila), ima smisla ako se sustav proširi na kutni oblik
- privjesni most (kompromitirana statika) treba biti nosač vitalan, velikog biološkog čimbenika,
- duboki zagriz dodati inlay (neutralizira vertikalno opterećenje privjeska i horizontalnu žvačnu komponentu koja okreće nosač - učinak na stražnje zube mali
- dvostruko jednostrano sidrenje
- most na lijepljenje

Nedostatak prvog molara

Prostor se često suzi naginjanjem drugog molara (slika 9.)

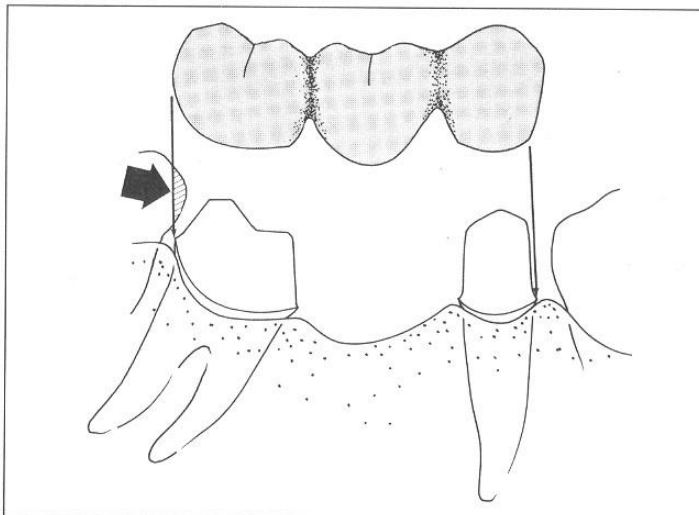


When a mandibular molar tilts mesially, there is a discrepancy between the long axis of the molar and that of the premolar.

Slika 9. Nedostatak prvog molara

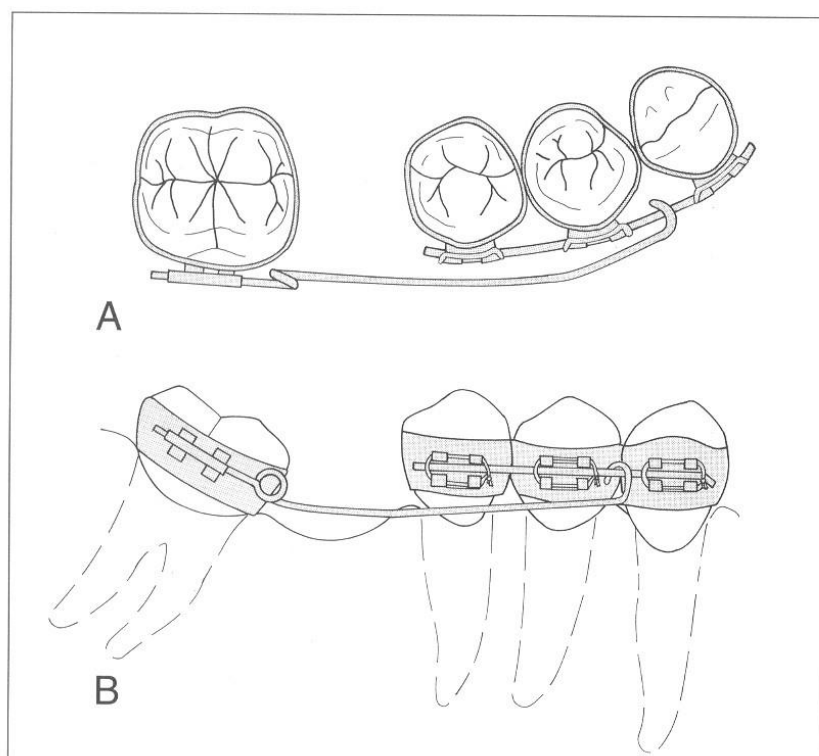
Rješenje:

- nagnuće korigirati brušenjem (slika 10.)
- nagnuće ispraviti ortodontskom terapijom (slika 11.)



This fixed partial denture will not seat because the tooth distal to the fixed partial denture intrudes on the path of insertion (arrow).

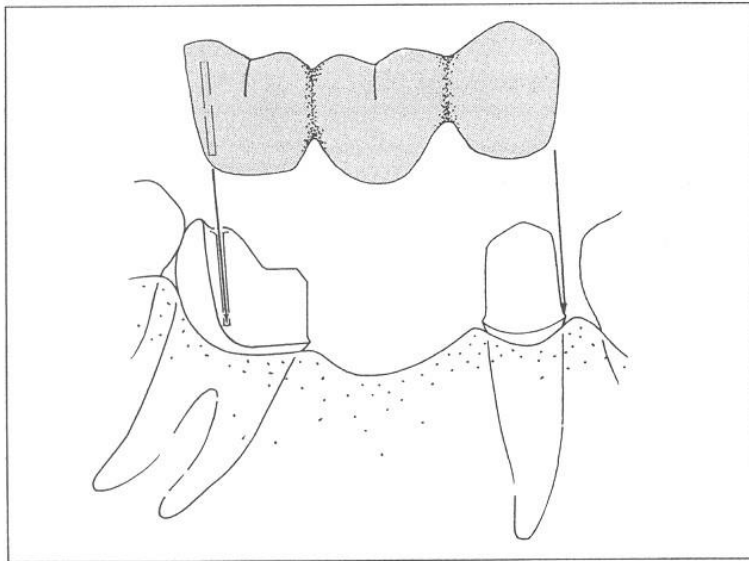
Slika 10. Ispravljanje nagnutog molara brušenjem



Orthodontic appliance for uprighting a tilted molar: (A) occlusal view; (B) buccal view.

Slika 11. Nagnuće ispravljeno ortodontskom terapijom

Nagnuće ispraviti pomoću jednog sidra u obliku djelomične krunice (slika 12.)



Fixed partial denture using a proximal half crown as a retainer on a tilted molar abutment.

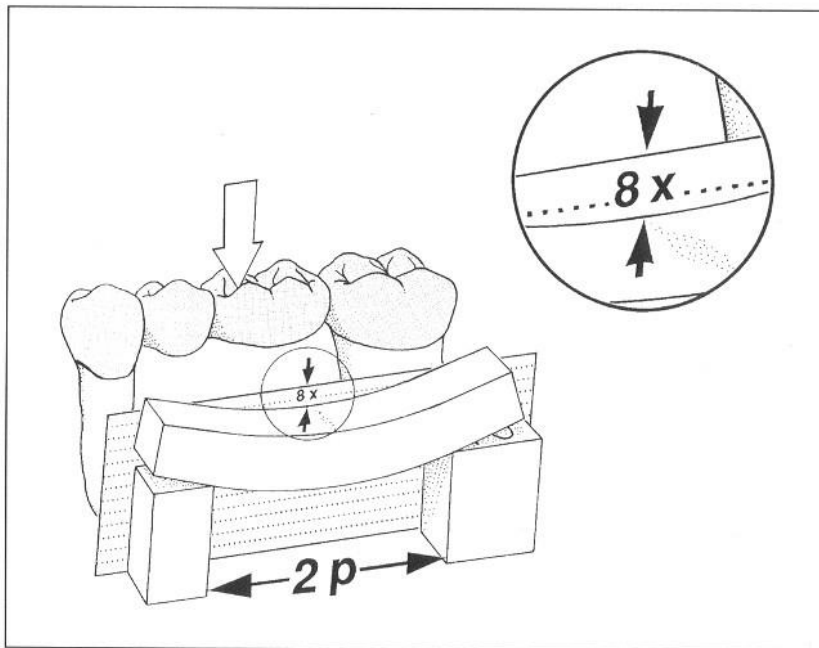
Slika 12. Nagnuće ispravljeno jednim sidrom - djelomičnom krunicom

NEDOSTATAK DVA ZUBA

- Potrebno najmanje dva nosača, koji imaju biološki čimbenik veći od zubi koji se nadomještaju
- Podvostručenje nosača kompenzira horizontalne, sagitalne i transverzalne sile
- Tijelo mosta leži između nosača - najpovoljnije


Nedostatak gornjih jedinica rijetko se sanira sidrenjem na dvojkama

- ako je luk plitak, a zagriz normalan uključiti očajake (slike 13-15.)

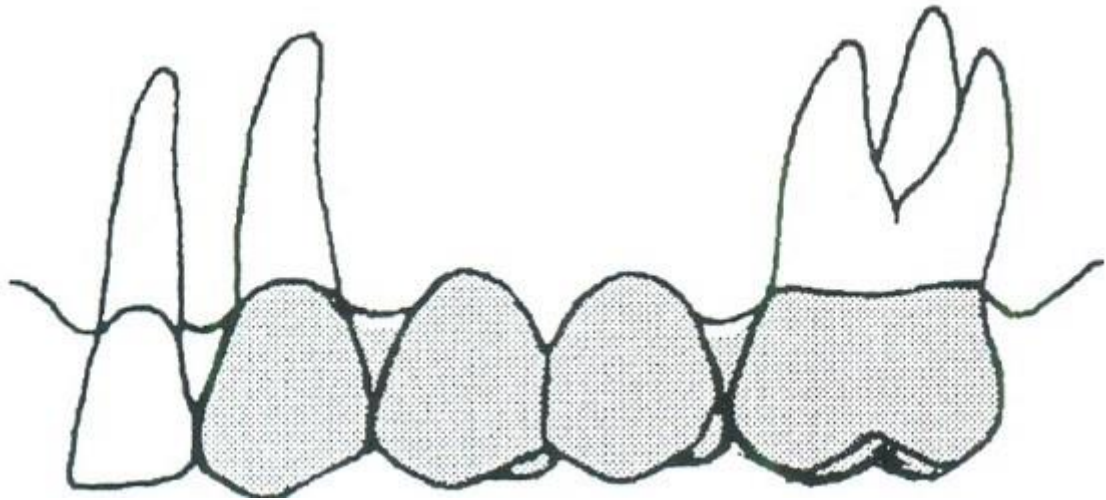


The deflection will be 8 times as great (8X) if the span length is doubled (2p).

Slika 13. Nedostatak dva zuba



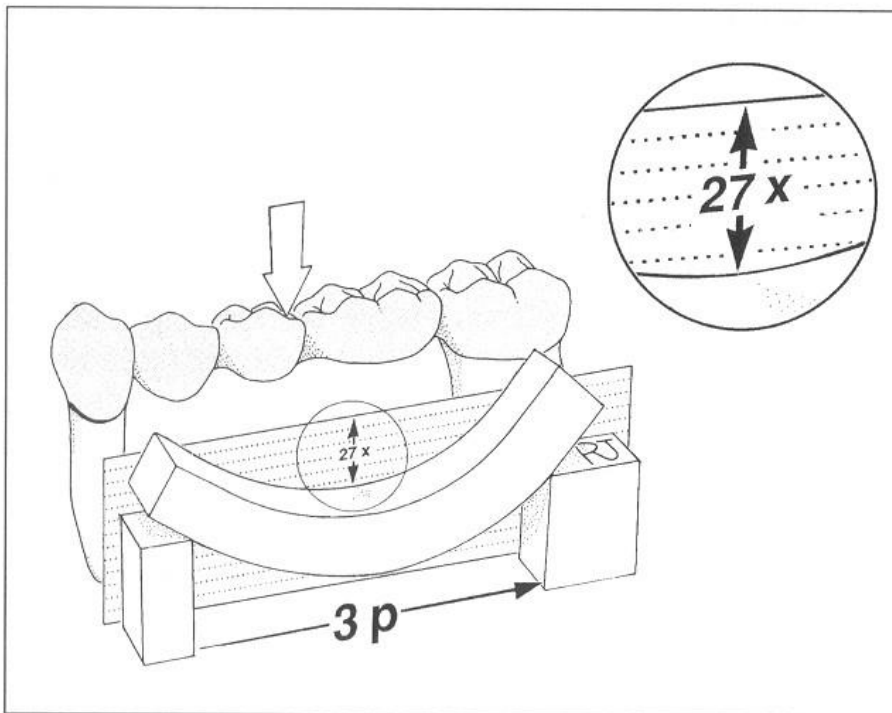
Slika 14. Nedostatak dva zuba



Slika 15. Nedostatak dva zuba

NEDOSTATAK VIŠE ZUBA - Nefiziološko opterećenje nosača (horizontalne transverzalne sile) zaokretni moment sile oko jačeg nosača - rasklimavanje slabijeg nosača

- Rješenje: podvostručenje nosača (slika 16.)



The deflection is 27 times as great (27X) when the span length is tripled ($3p$).

Slika 16. Nedostatak više zubi

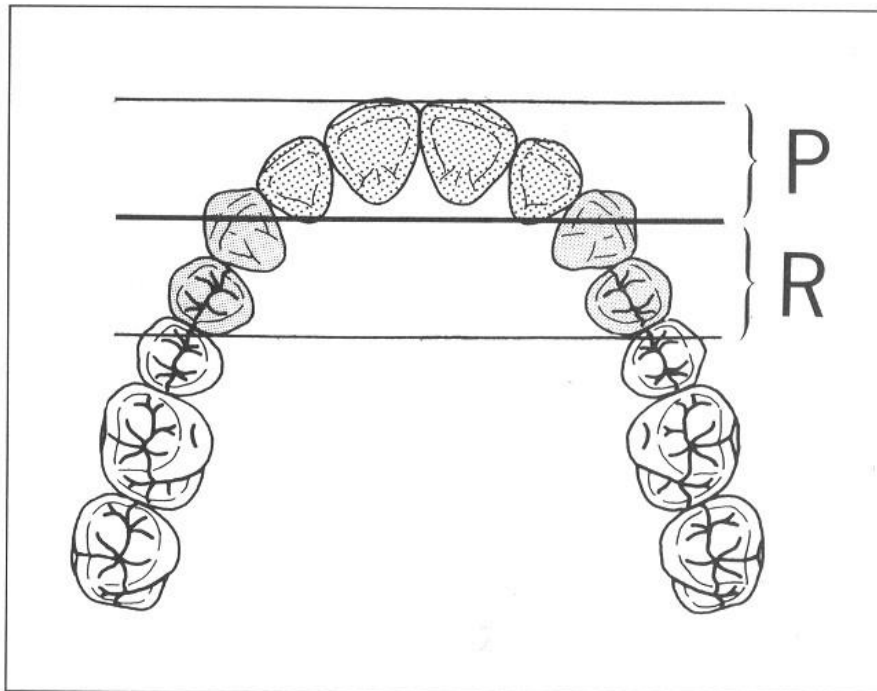
Manjak četiri gornja sjekutića

Sidrenje na oba očnjaka - dozvoljeno kod:

- skoro linijskog spoja nosača
- u fiziološkoj okluziji
- pri zdravoj potpori zuba

Potrebno je podvostručenje nosača:

- ako je strelica izbačenog luka duga
- parodontna potpora oslabljena
- učinak izvrtanja i torzije očnjaka u funkciji je izrazit (slika 17.)



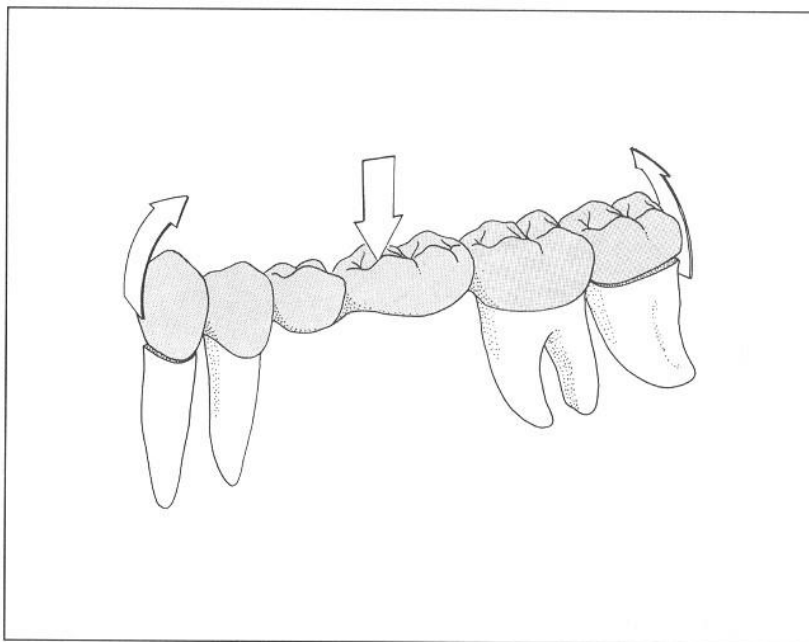
Secondary retention (R) must extend a distance from the primary interabutment axis equal to the distance that the pontic lever arm (P) extends in the opposite direction.

Slika 17. Nedostatak gornjih sjekutića

Manjak četiri donja sjekutića

Sidrenje na očnjacima

Manjak drugog premolara i prvog molara (slika 18.)



The retainers on secondary abutments will be placed in tension when the pontics flex, with the primary abutments acting as fulcrums.

Slika 18. Nedostatak drugog premolara i prvog molara

Manjak oba premolara i prvog molara

- Rješava se mostom od očnjaka do drugog molara
- Ako je prisutan i treći molar uključiti posebno u maksili

Treći molar

- Obavezno uključiti u mosnu konstrukciju jer dolazi do distalizacije, stvaranja džepova,
- Retencije hrane te upale. Posebice ako se radi o gornjoj čeljusti

TERMINALNA INDIKACIJA ZA MOST

Gubitak četiri lateralna zuba

- Uvjet za izradu :
 - treći molar dovoljno velike kliničke krune
 - zdrav parodont
 - normalni okluzijski odnosi

- Važno uočiti:

- Stanje suprotne čeljusti
- Žvačne sile
- Konstitucija
- Dob i spol

- Nedostatak očnjaka u nizu-podvostručiti nosače - horizontalne sile - lom

Polukružni most

- Zbir koeficijenata otpornosti nosača manji je od zbira koeficijenata otpornosti zuba koji se nadoknađuju, neuravnoteženost se kompenzira povezivanjem površinski raspoređenih nosača

- Mora postojati par nosača raspoređenih duž pravca djelovanja horizontalne sile. Par se suprotstavlja djelovanju sile razmjerno momentu otpora

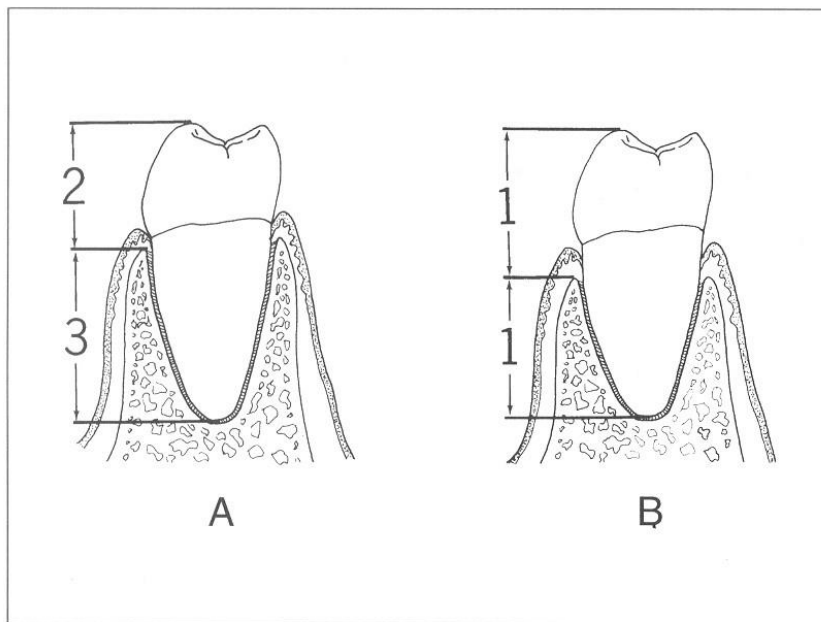
- Ispravlja nepovoljan okluzijski odnos
- Ispravlja vertikalni međučeljusni odnos

SAVJET ZA SVE SLOŽENIJE KLINIČKE SITUACIJE

- Izraditi studijske modele
- Navoštavanjem na modelu dobiti uvid u budući nadomjestak

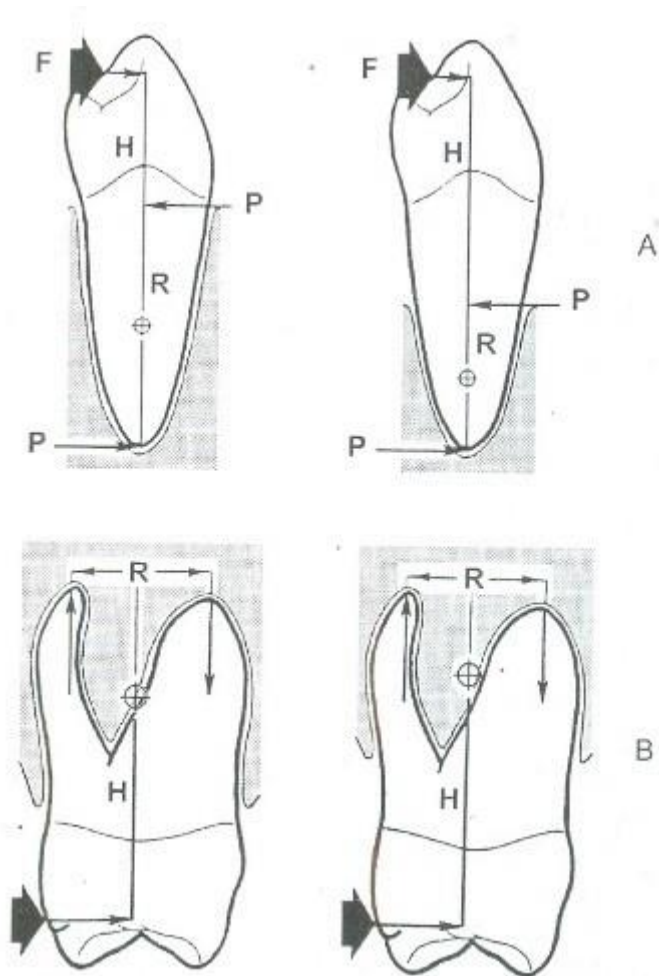
Odnos uporišnih zuba prema međučlanovima mosta

- Pravilo: most bi trebao imati toliko nosača koliko i međučlanova (1:1)
- Fronta, gubitak jednog zuba, najčešće 2:1
- Lateralno, gubitak jednog zuba, 2:1, duboki zagriz, 3:1
- Gubitak dva zuba, fronta najčešće 4:2
- Lateralno može i 3:2
- Gubitak tri 2:3, (dobar biološki čimbenik), 3:3 češće
- Četiri zuba u frontu 2:4 ili 4:4 ovisno o zakrivljenosti zubnog luka
- Više od 4 zuba, 3:6, 4:8, 4:10 polukružni mostovi
- Odnos kruna-korijen (slike 19. i 20.)



The optimum crown-root ratio for a fixed partial denture abutment is 2:3 (A). A ratio of 1:1 (B) is the minimum that is acceptable.

Slika 19. Odnos kruna/korijen u zdravih zubi



Slika 20. Odnos kruna/korijen u parodontološki kompromitiranih zubi

ANTEOVO PRAVILO

Površina korijena zuba nosača mora biti jednaka ili veća površini korijena nadomještanih zubi.

Korisno u prognozi fiksnoprotetskih radova slike tri

GRADIVNI MATERIJALI

- Legure, plemenite i neplemenite
- Nadomjesci fasetirani polimerima
- Metal-keramički sustavi
- Potpuno keramički sustavi
- Vlaknima ojačani kompoziti