

Dijagnostički potencijal sline za rano otkrivanje karcinoma usne šupljine

Salarić, Ivan; Macan, Darko

Other document types / Ostale vrste dokumenata

Publication year / Godina izdavanja: **2018**

Permanent link / Trajna poveznica: <https://um.nsk.hr/um:nbn:hr:127:112212>

Rights / Prava: [In copyright](#)/[Zaštićeno autorskim pravom.](#)

Download date / Datum preuzimanja: **2024-11-17**



Repository / Repozitorij:

[University of Zagreb School of Dental Medicine
Repository](#)



DENTAL TRIBUNE

The World's Dental Newspaper · Croatian Edition 

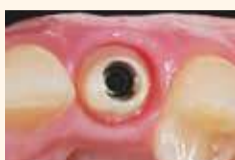Hrvatska, ožujak 2018. - godina XI br. 1

www.dental-tribune.com

KLINIČKI PRIKAZ

Biološki koncept oblikovanja izlaznog profila

Kako spriječiti gubitak tkiva nakon vadenja zuba u estetskoj zoni?



stranica 8

IZAZOVI U PRAKSI

Sedacija

Mogućnosti kontrole anksioznosti i boli u suvremenoj dentalnoj medicini



stranica 12

ESTETSKA MEDICINA

Nekirurške metode u estetskoj medicini

Svi mi danas živimo u svijetu u kojemu je estetika apsolutni imperativ



stranica 30

MODERNIZACIJA HIPOKRATOVE ZAKLETVE

BERLIN – Predstavnici Svjetske medicinske udruge na svojoj generalnoj skupštini u Chicagu usuglasili su se oko ažuriranja Ženevske deklaracije iz 1948. "U novoj verziji veći je naglasak stavljen na autonomiju pacijenta", rekao je prof. dr. med. Frank Ulrich Montgomery, zamjenik predsjednika Svjetske medicinske udruge. U aktualiziranoj ver-

ziji zakletva obvezuje liječnika da znanje radi dobrobiti pacijenata i promicanja zdravstvene zaštite dijeli s kolegama. Isto tako, s obzirom na rastuće opterećenje, apelira da se liječnici trebaju brinuti i za svoje zdravlje. Samo tako mogu pružati zdravstvenu skrb na najvišoj razini.


Liječnici diljem svijeta polažu Hipokratovu zakletvu. U mno-

gim zemljama ona je dio medicinskog stručnog kodeksa, a u nekima čak ima i pravni karakter. Svjetska medicinska udruga očekuje da će se revidirana verzija priznati kao etički kodeks za sve liječnike širom svijeta. Izmjene je tijekom dvogodišnjeg rada provela međunarodna radna skupina pod vodstvom Njemačke liječničke komore.

Osim toga, delegati su donijeli niz drugih odluka. Tako su donijeli Čikašku deklaraciju za osiguranje kvalitete u medicinskom obrazovanju i cjeloživotnom usavršavanju. U njoj se zahtijeva provedba suvremenih sustava akreditacije na medicinskim fakultetima.

Dodatno, Svjetska medicinska udruga Svjetskoj zdravstvenoj

organizaciji i državnim vladama dala je preporuke za učinkovitiju borbu protiv pandemija i epidemija. Medicinska struka poziva se na nacionalnoj razini da svojim stručnim znanjem pridonosi kriznim programima.

Njemačka liječnička komora radila je na smjernicama zajedno s Britanskom i Američkom liječničkom udrugom. 

160 ZEMALJA OBVEZUJE SE NA BORBU PROTIV ŽIVE

ŽENEVA, Švicarska: Prva konferencija stranaka Minamatske konvencije o živi održana je krajem prošle godine u Međunarodnom konferencijskom centru u Ženevi. Više od 160 zemalja obvezalo se je na političku i financijsku potporu kako bi se smanjila i eliminirala uporaba žive čime bi se zaštitili okoliš i zdravlje.

Predsjednica Švicarske konfederacije Doris Leuthard Minamatsku konvenciju opisala je kao multilateralni uspjeh. "Minamatska konvencija globalno je rješenje za globalni izazov. Od sada ime Minamata više neće biti povezano samo s problemom, već s rješenjem", izjavila je.

Zajednicu za oralnu zdravstvenu zaštitu zastupali su članovi Svjetske stomatološke federacije (FDI). Njihova prisutnost tijekom pregovora bila je osigurati da se



fotografija: Daniel Lombařa Gonzalez

konvencijom postigne dogovor koji će zadovoljiti sve strane, a ne da se jednostavno potpuno ukine uporaba žive. Stav FDI-a uvijek je bio da se smanjenje uporabe amalgama može ostvariti jedino ako se osigura pristup sigurnim, učinkovitim i pristupačnim alternativama, zajedno s financijskom potporom, posebno u zemljama s niskim i srednjim prihodima.

Za stomatološku profesiju, pro-


vedba drugog dijela Aneksa A o proizvodima koji sadrže živu i dentalnom amalgamu početak je procesa postupnog ukidanja. Navodeći ukupno devet odredbi, članak 4 na koji se primjenjuje aneks, usmjeren je na edukaciju ljudi o alternativnim načinima liječenja bez žive, poboljšanje oralnog zdravlja kako bi se smanjila potreba za restaurativnom terapijom, promicanje istraživanja i ra-

zvoja, ukidanje smjernica osiguravajućih kuća koje daju prednost dentalnim materijalima bez žive i ograničavanje uporabe dentalnog amalgama u inkapsuliranom obliku. Zemlje koje su ratificirale sporazum moraju provesti dvije od devet odredbi.

Osim smjernica usmjerenih na dentalne amalgame, tijekom sastanka određeno je kako se može smanjiti emisija atmosferske žive koja nastaje u ugljenim elektranima, postrojenjima za spaljivanje otpada i cementnim postrojenjima. Prema Konvenciji, zemlje trebaju kontrolirati emisiju žive u industriji, zabraniti rudarenje rude nakon određenog razdoblja, kontrolirati trgovinu žive, raditi na smanjenju upotrebe žive u rudarstvu i iskapanju zlata (najveći izvor onečišćenja živom) i promicati međunarodnu suradnju

u nadzoru nad uporabom žive i inovacijama.

U završnoj izvaji, glavni koordinator Privremenog tajništva Minamatske konvencije Jacob Dueru rekao je: "Ulazak u ovaj sporazum s 83 zemlje, uključujući i Europsku uniju, koje su ratificirale Konvenciju, predstavlja veliko postignuće i odličan početak projekta."

Konvencija je nazvana prema mjestu najozbiljnije katastrofe trovanja živom u povijesti, koja se dogodila u Minamati u Japanu, a otkrivena je 1956. godine. Nakon kontinuiranog odlaganja industrijskih otpadnih voda u zaljev Minamatu, živa se bioakumulirala u ribi i školjkama, a lokalni seljaci koji su ih jeli počeli su doživljavati konvulzije, psihoze i gubitak svijesti. Tisuće ljudi izravno je pretrpjelo trovanje živom, što je danas poznato kao Minamatska bolest. 

Portal www.dentalbazaar.hr

je novi internetski portal za doktore dentalne medicine i dentalne tehničare čija je misija na jednome mjestu objediniti sve bitne informacije i ponude u svijetu dentala - za početak u Hrvatskoj, a kasnije i šire u regiji.

Portal za doktore dentalne medicine i dentalne tehničare

Prvi korak zakoraćite u svijet dentala i uživajte u paleti pogodnosti kreiranim samo za Vas

PRIZVODI U PONUDI

SPONZORIRANI ČLANCI

Novi portal za doktore dentalne medicine i dentalne tehničare



DENTALMEDIAGRUPA

**VODEĆI SVJETSKI
STRUČNI STOMATOLOŠKI
ČASOPIS**

DENTAL TRIBUNE
International - hrvatsko izdanje

2 BODA
Hrvatska komora dentalne medicine

4 IZDANJA U GODINI

NEVJEROJATNE POGODNOSTI

ZA VIŠE INFORMACIJA O PRETPLATI NA ČASOPIS NAZOVITE
**+385/1 62 51 990 ILI KLIKNITE NA
WWW.DENTALMEDIA.HR**

DENTAL TRIBUNE

The World's Dental Newspaper - Croatian & BiH Edition

LICENSING BY DENTAL TRIBUNE INTERNATIONAL
PUBLISHER - TORSTEN OEMUS

GROUP EDITOR - Daniel Zimmermann
newsroom@dental-tribune.com

Tel.: +44 161 223 1830

CLINICAL EDITORS - Nathalie Schüller;

Magda Wojtkiewicz

EDITOR - Yvonne Bachmann

EDITOR & SOCIAL MEDIA MANAGER - Monique Mehler

DT COMMUNICATION SERVICES - Marc Chalupsky; Kasper Mussche

COPY EDITORS - Ann-Katrin Paulick; Sabrina Raaff

PUBLISHER/PRESIDENT/CEO - Torsten R. Oemus

CHIEF FINANCIAL OFFICER - Dan Wunderlich

CHIEF TECHNOLOGY OFFICER - Serban Veres

BUSINESS DEVELOPMENT MANAGER - Claudia Salwiczek-Majonek

PROJECT MANAGER ONLINE - Tom Carvalho

JUNIOR PROJECT MANAGER ONLINE - Hannes Kuschick

E-LEARNING MANAGER - Lars Hoffmann

EDUCATION DIRECTOR TRIBUNE CME - Christiane Ferret

EVENT SERVICES/PROJECT MANAGER TRIBUNE CME & CROIXTURE - Sarah Schubert

MARKETING SERVICES - Nadine Dehmel

SALES SERVICES - Nicole André

ACCOUNTING SERVICES - Karen Hamatschek;

Manuela Hunger; Anja Maywald

MEDIA SALES MANAGERS - Melissa Brown

(International); Hélène Carpentier

(Western Europe); Matthias Diessner

(Key Accounts); Antje Kahnt

(International); Weridiana Mageswki

(Latin America); Barbora Solarova

(Eastern Europe); Peter Witteczek (Asia Pacific)

EXECUTIVE PRODUCER

Gernot Meyer

ADVERTISING DISPOSITION

Marius Mezger

DENTAL TRIBUNE INTERNATIONAL GmbH

Holbeinstr. 29, 04229, Leipzig, Germany

Tel.: +49 341 48 474 302

Fax: +49 341 48 474 173

info@dental-tribune.com

www.dental-tribune.com

©2018, DENTAL TRIBUNE INTERNATIONAL GMBH.

All rights reserved. Dental Tribune

International makes every effort

to report clinical information and

manufacturer's product news accurately,

but cannot assume responsibility for

the validity of product claims, or for

typographical errors. The publishers

also do not assume responsibility for

product names or claims, or statements

made by advertisers. Opinions expressed

by authors are their own and may

not reflect those of Dental Tribune

International.

CROATIAN EDITION

VLASNIK LICENCE

Dental Media Grupa d.o.o.

Kolodvorska 1A., 10410 Velika Gorica

IZDAVAČ

Dental Media Grupa d.o.o.

Tel.: +385 (0)1 6251 990,

Fax: +385 (0)1 7897 008

www.dentalmedia.hr

info@dentalmedia.hr

DIREKTOR

Sanela Drobnjak, dipl.oec.

GLAVNI UREDNIK

Doc. dr. sc. Sladana Milardović Ortolan,

dr. med. dent.

GRAFIKA

Studio Anegdota

PRIJEVOD

Dr. sc. Sladana Milardović Ortolan,

dr. med. dent.

LEKTOR

Jasmina Škoda, prof. hr. jezika i

književnosti

MARKETING

Dental Media Grupa d.o.o.

TISAK

Radin print d.o.o.

NAKLADA

4000 primjeraka

Sljedeće izdanje Dental Tribune-a izlazi

u srpnju 2018. godine

DTI - VLASNIČKA STRUKTURA

TVRKA, NAKLADNIK

Dental Media Grupa d.o.o.

MATIČNI BROJ

02293749, OIB: 82547088036

ODGOVORNA OSOBA NAKLADNIKA

Sanela Drobnjak, dipl.oec.

SJEDIŠTE NAKLADNIKA

Kolodvorska 1A., 10410 Velika Gorica

TELEFON I TELEFAKS NAKLADNIKA

Tel.: 01/ 6251 990; fax: 01/ 7897 008

E-POŠTA I WEB-STRANICA NAKLADNIKA

info@dentalmedia.hr

www.dentalmedia.hr

VLASNIK NAKLADNIKA I POSTOTAK

UDJELA U VLASNIŠTVU

Dental Media Grupa d.o.o., 100%

vlasništvo

NAZIV MEDIJA

Dental Tribune International

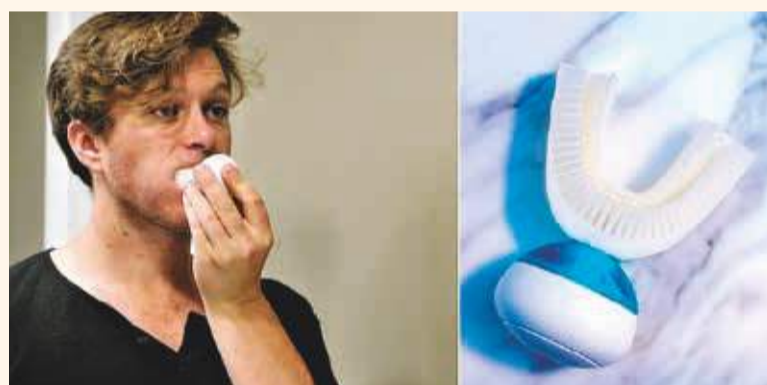VRSTA MEDIJA

tiskani

Revolucionarna četkica za zube

BEČ, Austrija: Austrijska tvrtka Amabrush razvila je automatsku četkicu za zube koja sve četka sve zube odjednom i postupak je gotov u samo deset sekundi. Tvrtka Amabrush koju predvode biotehnoški inženjeri i vizionari zdravstvene zaštite, nastojali su revolucionarizirati postupak četkanja zubi kako bi ljudima uštedjeli vrijeme i novac ovim učinkovitim i jednostavnim uređajem.

Amabrush se sastoji od tri komponente: usnika, ručke i kapsule za zubnu pastu. Fleksibilni usnik koji je izrađen od antibakterijskog silikona i ima trodimenzionalno raspoređene čekinje na obje strane za čišćenje zubi, ima ugrađene mikrokanale koji prenose pastu za zube u usta. Navodi se da su te čekinje




"dovoljno mekane da spriječe oštećenje gingive, ali dovoljno čvrste da očiste zube". Kao i kod običnih ručnih i električnih četkica za zube, dio koji je u kontaktu sa zubima treba zamijeniti svakih tri do šest mjeseci. Prodavat će se za šest eura.

Ručka stvara snažne vibracije s amplitudom od 9,5 G kako bi pokrenula

oscilaciju čekinja. Ugrađeni algoritmi stvaraju različite vibracije dovodeći do koordiniranog kretanja čekinja koje su dizajnirane tako da imaju različite rezonantne frekvencije. Budući da se svi zubi čiste istodobno, Amabrush može očistiti sve zube u samo deset sekundi te se također osigurava da se svaka površina zuba

čisti osam puta duže nego kod primjene obične četkice za zube.


"Dobili smo ideju da razvijemo automatsku četkicu za zube, jednostavno zato što nam je išlo na živce četkanje zubi. Stajanje pred ogledalom barem dvije minute dva puta dnevno nije nam bilo zabavno. Amabrush je prava inovacija", rekao je osnivač i glavni izvršni direktor Marvin Musialek, koji je prototip razvio 2015. Projekt je zaživio uz pomoć inženjera strojarstva Martina Forstenpointnera, biomedicinskog inženjera Aleksandra Stummera i stomatologa dr. Hadya Haririana.

Do sada je više od 14 980 pristalica financiralo projekt doniranjem više od 1 759 400 eura. Tvrtka planira uskoro započeti isporuku četkice Amabrush. 

RIJEČ UREDNICE

Planove terapije doktori dentalne medicine često izrađuju besplatno. Sve se više trivijalizira sam postupak dijagnostike i planiranja terapije. Odjednom postoji mnoštvo samoproglašanih stručnjaka i svi znaju bolje od vas – čak i dr. Google. Očekivanja pacijenata često su nerealna – ili u pogledu izvedivosti ili u pogledu troškova povezanih s terapijom. Sve se češće u posljednje vrijeme susrećemo s pacijentima koji odreda obilaze ordinacije tražeći da im se izradi plan terapije ili donoseći plan koji je već netko drugi izradio i tražeći drugo mišljenje ili nekoga tko će im planiranu terapiju provesti jeftinije. Isto tako, danas se dijagnostika

i terapija sve se više zasnivaju na ekonomskim načelima. Na internetskim portalima ponude iz domene zdravlja kupuju se na aukcijama. U doba privatizacije zdravlja pacijenti sve češće izgovaraju rečenicu: "Ja vas plaćam, napraviti ćete onako kako ja želim." Istina, pacijent ima pravo na samoodređenje i u konačnici odlučuje koji će terapijski prijedlog prihvatiti. Međutim, to ne znači da treba ispuniti svaku njegovu želju jer se traži naša stručnost i djelovanje po etičkim načelima, prije svega po načelu neškodljivosti (primum nihil nocere) – a to također znači da određene zahtjeve (čitaj: pacijente) treba odbiti.

Temeljit pregled i primjereni dijagnostički postupci najbolja su osnova za odgovarajuće planiranje terapije. Fotografije i rendgenski nalazi ne služe samo dokumentaciji koja postaje sve važnija nego i za analizu različitih mogućih alternativnih terapija. Pritom treba uravnotežiti vanjske dokaze, tj. podatke iz znanstvene literature, unutarnje dokaze, tj. vlastita iskustva i pacijentove potrebe. Planiranje terapije rezultat je složenih intelektualnih procesa. U vremenu kada ljudski rad polako nadomještaju strojevi, imamo nešto neprocjenjivo, a to su vlastita znanja, vještine i iskustva koje stječemo cjeloživotnim učenjem i radom. Dijelimo ih mudro! 



Urednica
Doc. dr. sc. Sladana Milardović Ortolan, dr. med. dent.
spec. stom. protetike
Zavod za fiksnu protetiku
Stomatološki fakultet
Sveučilišta u Zagrebu
e-mail: milardovic@sfzg.hr

STOMATOLOZI DOBROG SRCA – Cabo Verde-Sal-Santa Maria

Autor: Suzana Pilčik, dr.med.dent.

Kad smo prije nekoliko godina prvi put posjetili otok Sal u maloj otočnoj državi Cabo Verde u Atlantskom oceanu, svi su nas u čudu pitali gdje je to. Cabo Verde - Zelenortski otoci, Kuba s ove strane oceana, „No stress island.“ Ipak, na kraju je Cesaria Evora, slavna bosonoga pjevačica koja potječe s tih otoka - bila prvi znak prepoznavanja.

Tada ni mi nismo zapravo znali kamo idemo, osim da to nije baš uobičajena turistička destinacija nas Hrvata. Iako svake godine, u skladu sa svojim materijalnim i vremenskim mogućnostima, posjećujemo razne daleke zemlje, znali smo da ćemo se ovamo vratiti.

Zemlja je to vječnog ljeta gdje je temperatura mora i zraka identična, oko 25°C, pa su predivne pješčane plaže uvijek pogodne za kupanje. Na kućama nema oluka jer kiša pada vrlo rijetko pa na otoku ništa ne raste niti se uzgaja. Nema izvora vode, nego se voda dobiva desalinizacijom. Na otoku ima samo 20 km asfaltiranih cesta, ali otočani voze ogromne Toyote. Svugdje vas dočekuje veliki osmijeh i „no stress“ pozdrav.

Svoj povratak na Sal planirali smo cijelu godinu. Pitate se što se tu ima toliko planirati kad smo već bili na tom otoku koji zaista možeš prehodati u jednom danu.

Dok smo tražili odgovarajući smještaj, na internetskim stranicama Santa Marije pročitali smo zanimljiv članak i odjednom se svrha našeg putovanja potpuno promijenila. Teme smještaj - hrana-provod pale su u drugi plan. Sada su se svi razgovori počeli vrtjeti oko članka o „Castelos do Sal“-neprofitabilnoj udruzi koja se brine o dobrobiti djece na otoku.

Njihov moto je „Ne darivajte djecu koja prose na cesti, darivajte udругu koja se brine o djeci i sprečava njihovu prošnju“. Udruga se brine o pravima djece na otoku i raznim aktivnostima prevenira devijantna ponašanja i ovisnosti. Brine se o 70-ak djece kojoj je to drugi dom u koji dolaze svaki dan na nekoliko sati - prije ili poslije škole. U čistim i veselim prostorijama čekaju ih uvijek nasmiješene odgajateljice i volonteri iz cijelog svijeta. Oni su im druga obitelj koja im spravlja dva obroka dnevno, brine se o njihovu zdravlju i higijeni, organizira im razne kreativne, muzičke, likovne i sportske aktivnosti. Tu provode slobodno vrijeme koje bi inače provodili na ulici.

To je bilo to! Želimo i mi pomoći! Što im treba? Osim toga - mi smo „zubari“ i ima tu napretek mogućnosti za pomoć. Dr. Kaja i Darko Gmaz i dr. Suzana i Damir Pilčik članovi su Udruge za prevenciju karijesa zagrebačke županije i pružila im se mogućnost da svoje znanje primijene na otoku koji nema pitke vode i gdje su četkica i pasta za zube priličan luksuz, a ne prijevika potreba.



Sunce i bijele pješčane plaže i dalje su sjale u pozadini, ali je naše putovanje dobilo viši cilj. Stupili smo u kontakt s udrugom Castelos do Sal i bio je to početak jednog divnog prijateljstva.

Sastavili smo svoj program pomoći, što su oni radosno prihvatili i nadopunili ga spiskom svojih potreba. Najvažnije su im bile higijenske potrepštine - četkice i paste, sapuni, šamponi, škare, papir, ljepilo, silikon, klamerice, igle i konac, sportski rekviziti... A mi smo tomu dodali i puno sitnih poklona za djecu - ukosnice, privjesci, kape, igrice, baloni... Naravno, tomu smo pridodali i poklone svojih poslovnih partnera: Curaprox, Colgate, Elmex, Sanidentalia i Medical-Intertrade.

Ponijeli bismo mi toga puno više da nismo bili limitirani sa samo 23 kg prtljage po osobi u avionu. Voditeljica Alexandra zamolila nas je da ništa ne šaljemo poštom - kao što smo mi željeli - jer nažalost takve pošiljke uglavnom ne stignu do njih. Ipak je to Afrika! Također da je otočna administracija jako komplicirana i spora, te da to ne nosimo

kao donaciju, već kao poklon za djecu.

Jedina osoba u centru koja zna engleski jezik, trenutačno nije bila na otoku, djeca govore kreolski, a tete portugalski, pa smo se snalazili na univerzalnom jeziku dobre volje, osmijeha i pokreta ruku. Jedine prepoznatljive riječi su bile „dentišta, dentišta, i veliko „thank you, thank you“.

Oduševile su nas čiste i vedre prostorije gdje djeca provode slobodno vrijeme prije ili poslije nastave u školi, ovisno o turnusu. Na natkrivenom dvorištu, upravo im je bio poslužen doručak, sendvič i čaša mlijeka, a iz kuhinje je već mirisala „cachupa“ - nacionalno jelo od svega i svačega, tj. povrća, mesa, ribe - zavisno što se nađe pri ruci.

Na jednoj polici vidjeli smo nešto što bismo poželjeli vidjeti u svakom našem vrtiću i školi - prepuna polica četkica i pasti za zube u šarenim čašama s dječjim imenima. Bravo! Da to nije samo za slikanje, vidjeli smo i kada nam je odgajateljica pokazala račun od „dentište“ jedinog na otoku, koji je djeci sanirao zube i što je platila udruge.

Nakon upoznavanja i igre s djecom, slijedila je prezentacija četkanja na mo-

delu koja je prošla veselo. Djeca su bila zainteresirana i vidjelo se da se s njima radi i vrlo brzo pokazala su nam na modelu da su sve svladali. Nagrade za sve su bile četkice i paste za zube te šarene ukosnice, baloni, kape itd. A sve ostalo će im biti podijeljeno kao božićni pokloni. Na žalost, nismo im mogli ispeći fritule kao što smo planirali jer na cijelom otoku nismo uspjeli kupiti dovoljno običnog jogurta. Isto tako, nismo im mogli pokazati crtiće i filmove o zubnoj higijeni jer imaju samo videorekorder, a ne DVD. No uskoro će zahvaljujući grupi turista, zaljubljenika u otok, dobiti desetak kompjutera pa će ih moći pogledati, kao i turistički film o Hrvatskoj. Iako nismo u potpunosti uspjeli ispuniti svoj program, i na nas je djelovala opuštenu „no stress“ atmosfera i znali smo da smo ipak u ovim uvjetima i vlastitom voljom i sredstvima napravili mnogo.

Od odgajatelja smo saznali da im je najveći problem hrana koja je jako skupa. Tlo je kameno, kiša pada jednom do dva puta godišnje i sva hrana se dovozi s drugih otoka ili inozemstva.

Odjeća je također skupa, a srećom zbog tople klime ne treba im mnogo. Možda je to naš zadatak za drugi put. Odjeću za djecu mogli bismo ponijeti (majice sponzora su dobrodošle), ali hranu ćemo morati kupiti na otoku.

Vrijeme provedeno s djecom, druženju s otočanima, kupanju na plažama, šetnjama gradom - brzo je prošlo i svi smo se složili da ćemo se uskoro vratiti. Nedavno je udruge Castelos do Sal otvorila prvi dječji vrtić na otoku što jako puno znači zaposlenim majkama koje uglavnom rade u turizmu i sigurno ćemo ih posjetiti drugi put.

Od ovog prvog članka prošlo je par godina. Vrijeme je proletjelo, po slikama narednih naših posjeta vidi se da smo sve stariji, a djeca koju smo posjećivali sve veća. Svake godine imamo sve više prijatelja na otoku i polako postajemo dio lokalnog folklor.

S vremenom smo se bolje upoznali s funkcioniranjem raznih humanitarnih udruge na otoku. Postao je to unosan biznis kojim se bave uglavnom stranci koji žive na otoku pa se sredstva prikupljaju na više mjesta i profitiraju oni koji se oglašavaju na Internetu. Zbog toga manje poznate udruge ne mogu skupiti sredstva ni za osnovne potrebe za djecu - vodu i skromnu užinu.

Zato smo ove godine željeli posjetiti nove udruge i pomoći njima. Posjetili smo tri različite udruge i oduševili se načinom na koji se brinu o djeci.

Prva je ustanova Nos Kaza - državna socijalna ustanova koja se brine o najsiromašnijoj djeci koja imaju i velikih problema u obitelji, ali i u školi te nastavu pohađaju neredovito ili su izbačena iz škole. Zna se kako obično završavaju djeca prepuštena ulici, pogotovo u siromašnim zemljama kojima turizam donosi puno dobroga, ali u sebi krije isto toliko opasnosti.

Tu djeca provode svoje slobodno vrijeme, dobivaju pomoć u učenju, pomoć psihologa i skromnu užinu.

Kad smo ih posjetili, ništa od tih problema nije bilo vidljivo na njima. To su bila pristojna, vesela, čista i nevjerojatno zainteresirana djeca. Predavanja o zubnoj higijeni pratila su bez daha i postavljala puno pitanja. Na kraju smo morali crtati na panou radi lakšeg objašnjenja anatomije zuba i tehnike pranja. Lako su svladali četkanje, bili zadovoljni novim četkicama i pastama za zube, no njihovoj sreći nije bilo kraja kada su sami mogli izabrati plišanu igračku i ponijeti je kući. Tada smo bili presretni jer se isplatilo sve ono pakiranje stvari za donacije i vakumiranje gotovo stotinu plišanaca koje su skupile tri djevojčice na veliku radost svojih majki.

Zatim smo posjetili dječji vrtić OMSV koji omogućuje siromašnim zaposlenim majkama besplatno čuvanje djece. Kada smo dogovarali taj posjet, zamoljeni smo da im donesemo plastično posuđe za njihovu buduću kuhinju tako da ta dječica više neće morati nositi svoju užinu od kuće. Naravno, osim četkica i pasti, i oni su dobili igračke koje su im tete pospremile jer su im ih htjele dati za Božić.

Zanimljiva je ta priča o igračkama. Sva djeca na svijetu ih vole, a sve majke bune se na preveliku količinu igračaka po kući. I djeca, a još više njihove majke, bili su sretni da ih mogu darovati nepoznatoj dječici u Africi. U Nos Kazi djeca su sama birala željenu igračku, u OMCV-u tete u vrtiću će ih podijeliti djeci kao dio božićnih poklona. Ali najljepša priča je iz treće ustanove koju smo posjetili - Know Kape Verde. Nismo više imali dovoljno igračaka za svu djecu, no njihova voditeljica rekla je da će oni uzeti kroj od plišanih igračaka i sami izraditi nove pa će imati dovoljno za sve, ali i za prodaju.

Ta se ustanova također brine o siromašnoj djeci, ali ih jedina uči da ne očekuju da netko rješava njihove probleme, već moraju sami zaraditi novac. Oni izrađuju suvenire od recikliranog materijala koje nude turistima za simboličnu naknadu. Od tako zaradenog novca, njihova voditeljica kupuje im zdravu užinu te ih povremeno vodi na kraće izlete. To nas je tako oduševilo da smo im u trgovini kupili veću zalihu hrane i vode i nešto slatkisa za Božić te im omogućili da odu na dugo željeni izlet u zoološki vrt.

U tome je najveća vrijednost naših donacija. Unijeli smo radost u njihove živote, svakom dali dio sebe, obogatili svoje i njihove živote divnim događajima i prijateljstvima - a sve to malim običnim stvarima bez prevelikih materijalnih troškova.

Možda ovaj primjer potakne nekoga da učini nešto slično. Zbog toga ne treba putovati daleko, možda već u najbližem susjedstvu ili susjednom mjestu, vrtiću ili školi netko treba pomoć. ■

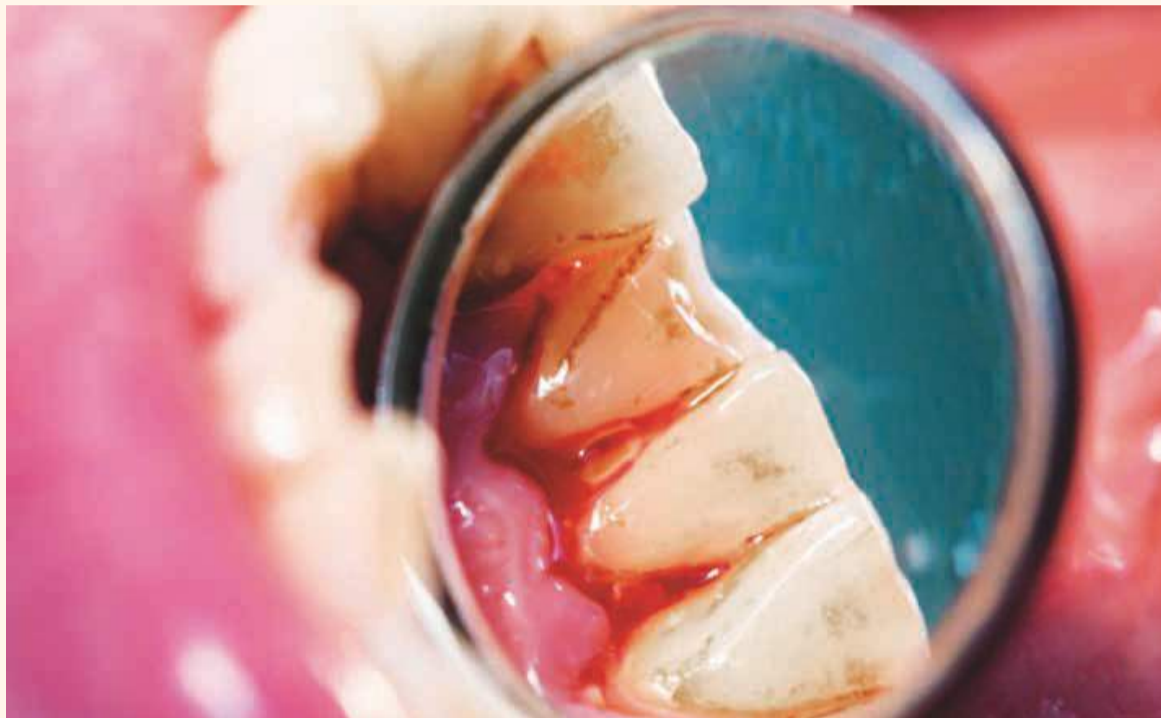Vrijeme je da se ponovno uspostavi jedinstvo između oralnog i općeg zdravlja

Veza između parodontne bolesti i drugih zdravstvenih problema može biti savršena platforma za povezivanje stomatologije i medicine u cjelinu usmjerenu postizanju općeg zdravlja.

LEIPZIG, Njemačka: Rušenje barijere između stomatologije i medicine moglo bi biti presudan korak prema boljem općem zdravlju. Od zasnivanja stomatološke prakse, ove su se dvije profesije uglavnom gledale kao zasebne cjeline. Međutim, znanost dvadesetog stoljeća ustanovila je da je oralno zdravlje neraskidivo povezano s cjelokupnim zdravljem, što potrebu za suradnjom između tih dviju profesija čini logičnim zaključkom.

Parodontna bolest možda je jedan od najboljih primjera ove veze. Prema Europskoj parodontološkoj federaciji (EFP), ova bolest zahvaća polovicu svih ljudi starijih od 35 godina. Povezana je s visokim krvnim tlakom, kardiovaskularnim bolestima, pa čak i razvojem stanja koja se mogu spriječiti poput dijabetesa. Posljedica je negativan utjecaj na kvalitetu života za milijune ljudi i povećanje javnozdravstvenih izdataka.

O ideji objedinjenja oralnog zdravlja s ostatkom tijela ra-



spravlja se već neko vrijeme. U izvješću napisanom 1920-ih, biokemičar dr. William Gies nakon posjeta gotovo svakog stomatološkog fakulteta u Americi i Kanadi, preporučio je da se stomatologija počne gledati kao temelj sustava zdravstvene zaštite. "Stomatologija se više ne može


tretirati kao puka zubarija", rekao je Gies, predlažući da se obje profesije integriraju. Međutim, to je bilo popraćeno velikim otporom u dentalnoj industriji koja se borila da stomatologija ostane izdvojena.

U Americi se taj otpor se nastavlja. Od 2009. do 2012. Ame-

rička stomatološka udruga (ADA) utrošila je 39 milijuna dolara na lobiranje, kako je izjavio Wall Street Journal, u velikoj mjeri da bi zaštitila svoje interese i spriječila konkurenciju. Ova ulaganja u profesionalnu autonomiju zapravo su tržišni problem čiji prioritet nije najbolji interes pacijenata.

Međutim, ADA tvrdi da samo stomatolozi mogu pružiti stomatološku skrb čime se osigurava i najbolja skrb za pacijenta.

Ipak, promjene mišljenja na međunarodnoj razini mogu biti poticaj za promjenu na nacionalnoj razini. Svjetska stomatološka federacija (FDI) oralno zdravlje smatra važnom komponentom cjelokupnog zdravlja i dobrobiti pacijenta te je izjavila da mora biti jasno pozicionirano u zdravstvu. Stomatološki fakultet na Harvardu u SAD-u prepoznao je važnost pokretanja inicijative za integraciju oralnog zdravlja i medicine. Cilj je poboljšati opće zdravlje, smanjiti medicinske troškove i potpuno integrirati oralno zdravlje u zdravstvenu skrb.

Iako će proći još neko vrijeme do rutinskog mjerenja krvnog tlaka i težine pacijenata prije čišćenja kamenca i rendgenskog snimanja zubi, uvažavanje objiju strana i uviđanje važnosti otvorenog dijaloga i aktivnih mjera moglo bi pridonijeti poboljšanju životne kvalitete milijuna ljudi. 

Top 10 uzroka diskoloracije zubi

Posao doktora dentalne medicine je da pomogne pacijentima održavati zdrave zube i desni. Usto, pacijenti također često žele imati što bjelje zube – danas zapravo vrijedi pravilo što bjelje, to bolje. Nitko ne želi obojene zube koji izgledaju prljavo. Kao što je poznato, uzroci diskoloracije zubi mnogobrojni su i raznoliki. Utjecaj nekih čimbenika može se smanjiti promjenom ponašanja pacijenta, dok su drugi uzroci izvan njihove kontrole.

Nedavno objavljen članak na WebMD.com istaknuo je deset glavnih uzroka diskoloracije zubi:

- 1. Hrana i piće.** Kava, čaj, gazirana pića i crno vino mogu dovesti do promjene boje zubi. Čak i određene vrste voća i povrća mogu uzrokovati mrlje.
- 2. Duhanski proizvodi.** Pušenje ili duhan za žvakanje može uzrokovati tamnjenje zubi.



Kada su u pitanju uzroci diskoloracije zubi, pušenje je jedan od vodećih uzroka.

- 3. Neodgovarajuća higijena.** Ako pacijent ne četka zube redovito, vjerojatnije je da će plak i tvari koje djeluju na zube uzrokovati njihovo obojenje.

- 4. Bolest.** Nekoliko bolesti koje zahvaćaju caklinu i dentin mogu dovesti do diskoloracije zubi. Terapija određenih stanja također može utjecati na boju zubi. Na primjer,

zračenje glave i vrata i kemoterapija mogu uzrokovati promjenu boje zubi. Osim toga, određene infekcije kod trudnica mogu uzrokovati promjenu boje zubi djeteta utječući na razvoj cakline.


- 5. Lijekovi.** Antibiotici tetraciklin i doksiciklin mogu dovesti do obojenja zubi kada se daju djeci čiji se zubi još razvijaju (prije osme godine). Otopine za ispiranje usta koje sadrže klorheksidin i cetilpiridinijev klorid mogu također obojiti zube. Antihistaminici, antipsihotični lijekovi i lijekovi za povišeni krvni tlak također uzrokuju diskoloraciju zubi.

- 6. Određeni dentalni materijali.** Neki od materijala koji se koriste u dentalnoj medicini, kao što su amalgamski ispuni i materijali koji sadrže srebrov sulfid, mogu uzrokovati sivkasto obojenje zubi.
- 7. Veća dob.** Kako osoba stari, vanjski sloj cakline na zubima postaje tanji otkrivajući prirodnu žutu boju dentina.

- 8. Genetika.** Neki ljudi jednostavno imaju prirodno svjetliju ili deblju caklinu od drugih.

- 9. Okolina.** Prekomjerna primjena fluora, bilo iz vanjskih izvora kao što su prirodno visoke razine u vodi ili prekomjerna upotreba u otopinama za ispiranje, pastama za zube i drugim dodacima može uzrokovati obojenje zubi.

- 10. Trauma.** Trauma uzrokovana primjerice padom može poremetiti formiranje cakline kod male djece čiji se zubi još razvijaju. Traume mogu uzrokovati diskoloraciju zubi i u odraslih.

Neki od tih čimbenika ne mogu se kontrolirati, ali drugi mogu. Poticanjem svojih pacijenata na nekoliko jednostavnih promjena načina života, možda ćete im moći pomoći da spriječe diskoloraciju zubi. Ljudi koji piju mnogo kave ili pušači trebali bi smanjiti ili potpun prestati sa štetnim navikama. I naravno, nikad nije na odmet podsjetiti pacijente da redovito čiste zube. 

Rendgenske snimke mogu otkriti manjak **vitamina D**

HAMILTON, Kanada: Ljudski zubi sadrže vitalne informacije o nedostatku vitamina D. Kanadski antropolozi sada su otkrili da se ovo ozbiljno, ali često skriveno stanje može otkriti na jednostavnoj rendgenskoj snimci. Otkrivanje pojedinaca kod kojih je postojao nedostatak vitamina D ima značajan potencijal za razumijevanje čimbenika koji su eventualno ugrozili zdravlje ljudi u prošlosti.

Istraživači Sveučilišta McMaster, prof. Megan Brickley, Lori D'Ortenzio i njihovi kolege ranije su otkrili da ljudski zubi konstantno bilježe značajni nedostatak vitamina D. On se manifestira kao mikroskopska deformacija dentina i može biti vrlo vrijedna informacija za razumijevanje kada su ljudi, čak i oni koji su živjeli prije nekoliko stoljeća, bili lišeni sunčeve svjetlosti potrebne za proizvodnju vitamina D u tijelu.

Zapis se čuva u caklini koja štiti zube od fizičkog oštećenja i koja je, za razliku od kostiju, sklona propadanju uslijed djelovanja kiseline. Problem s traženjem takvih defekata je da se zub mora razrezati kako bi se analizirao uzorak nastao kao posljedica promjene koncentracije vitamina D, a broj zubi dostupnih za proučavanje post mortem je ograničen.

Kako bi se izbjeglo trošenje dragocjenih uzoraka, istraživači su tražili način izoliranja zubi za daljnje istraživanje. Upotrebom rendgena za proučavanje lako vidljivih oblika pulpnih rogova, istraživači su pronašli dosljedan, prepoznatljiv obrazac koji se pokazao korisnim u arheološkim istraživanjima, ali i za otkrivanje manjka vitamina D.

Oblik pulpe zdravih pojedinaca podsjeća na luk s dva mačja uha na vrhu, dok je u osoba koje su imale ozbiljan nedostatak vitamina D asimetričan i sužen, obično izgleda poput profila stolice.

Prethodna istraživanja d'Ortenzia i Brickleyja ukazala su na takav prepoznatljiv uzorak, a njihovo istraživanje povijesnih i suvremenih zubi dokazalo je da su rendgenske snimke dosljedan i pouzdan pokazatelj prethodnog nedostatka.

"Bila je to pravo otkriće! Ne samo da je izgledalo drugačije. Bilo je drugačije", prisjeća se Brickley, koji predsjeda kanadskoj Katedri za bioarheologiju ljudskih bolesti. "Mislim da je to stvarno važno otkriće. U ovom slučaju gledalo se više u prošlost, ali ima koristi i za suvremenu zdravstvenu zaštitu."

Budući da posljedice nedostatka vitamina D mogu biti ozbiljne,

osobito u pogledu zdravlja kostiju, otkrivanje pojedinaca koji su imali nedostatak može pomoći u prepoznavanju mogućih posljedica kako bi se spriječila veća šteta, rekao je istraživač. Ako

redovite rendgenske snimke zubi ukazuju na problem, krvne pretrage mogu potvrditi postoji li trenutni nedostatak. Biti upoznat s trenutnim nedostatkom vitamina D također može

pomoći da se utvrdi optimalna ravnoteža između zaštite ljudi od štetnih UV zraka i osiguravanja da dobiju dovoljno sunčevih zraka za održavanje zdrave razine vitalnog nutrijenta.

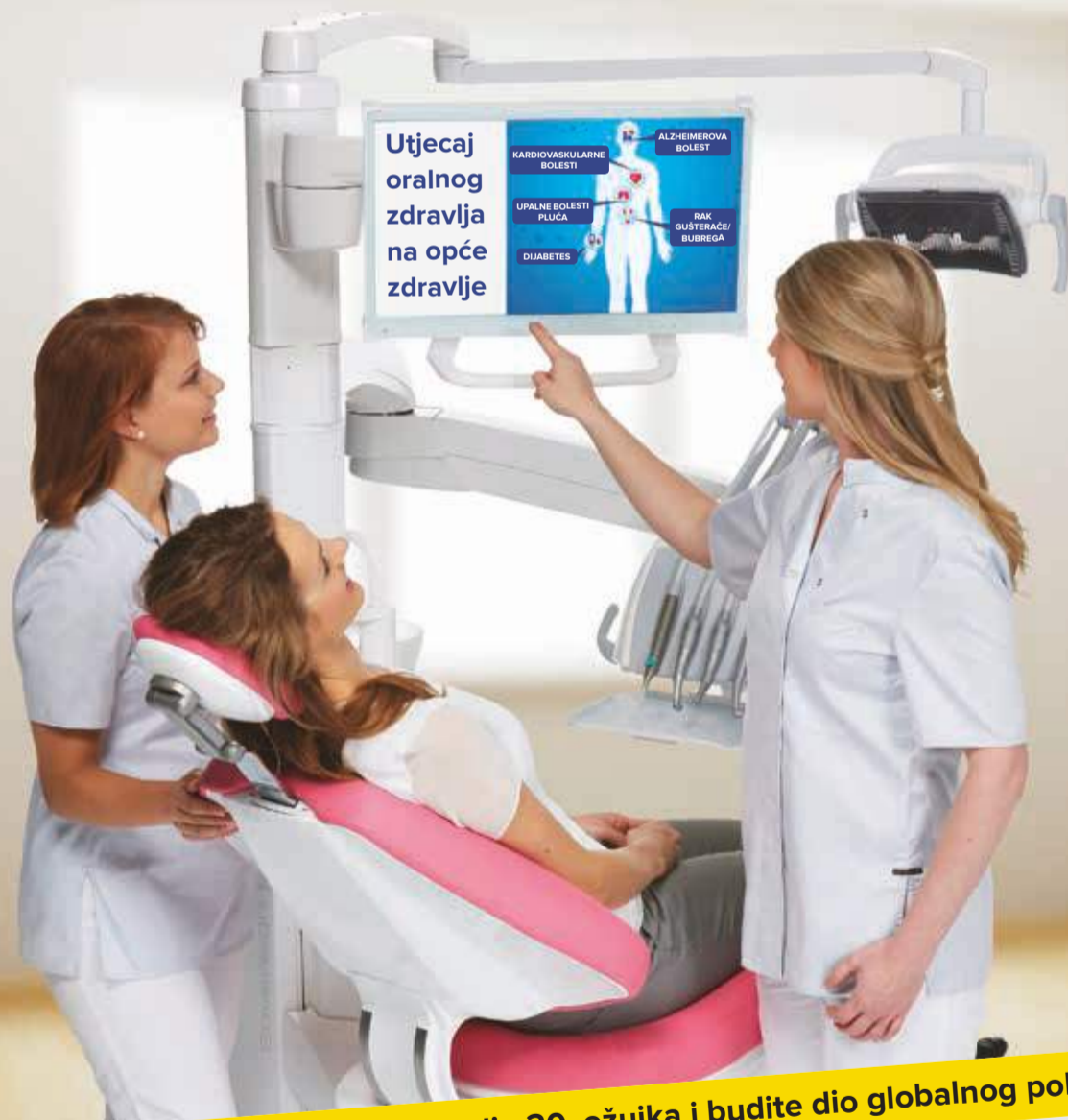Istraživanje pod naslovom "Rahitični zubi: uporaba rendgenskih snimki kao tehnika probira", objavljen je u časopisu International Journal of Paleopathology. [IT](#)

Informirajte svoje pacijente o povezanosti usne šupljine i organizma.

Preuzmite online materijale kampanje kako bi podigli razinu svijesti o pozitivnom utjecaju dobrog oralnog zdravlja na opće zdravlje.

#SayAhh

#WOHD18



Obilježite Svjetski dan oralnog zdravlja 20. ožujka i budite dio globalnog pokreta.

RECI *Aaa*
BRIGOM O ZUBIMA ODABIREM ZDRAVLJE

www.worldoralhealthday.org



Svjetski dan
oralnog zdravlja
20. ožujak

U organizaciji



U suradnji s



Službeni partneri Svjetskog dana oralnog zdravlja



Podrška



SINKOPA u stomatološkoj ordinaciji

"I odjednom sam se onesvijestio"- izjava poput ove češća je nego što se misli jer oko 40 posto svih ljudi u životu doživjelo je barem jednom sinkopu. U medicini se sinkopa definira kao reverzibilni gubitak svijesti kao rezultat privremene hipoperfuzije mozga s pratećim nedostatkom kisika.

Autor: Tobias Wilkomsfeld

Sinkopa se javlja kada naglo padne krvni tlak i zakaže mehanizam povratne sprege u kardiovaskularnom sustavu. Ako do sinkope dođe tijekom stomatološkog zahvata, terapeut i cijeli ordinacijski tim odmah moraju reagirati na hitnu situaciju kako bi se zajamčila sigurnost pacijenta.

Mnogi pacijenti prije sinkope imaju prodromalne simptome kao što su osjećaj vrućine, slabost u koljenima, mučnina ili znojenje.

Kod pravog gubitka svijesti postoji izravna životna opasnost. Međutim, većinom je sinkopa bezopasna i pacijenti se brzo oporavljaju. Ono što može predstavljati problem je pad tijekom sinkope kod kojeg može doći do popratnih ozljeda.

Tri su glavna uzroka sinkope, tako da se razlikuju refleksno uvjetovana, srčana ili ortostatska sinkopa.



U svim situacijama treba pozvati hitnu pomoć. Sinkopa se mora shvatiti ozbiljno.

U nekim slučajevima, sinkopa može biti simptom ozbiljne bolesti, poput maligne srčane aritmije, srčanog udara, moždanog udara ili druge slične teške bolesti.

Zaključak

Gubitak svijesti u obliku sinkope nije rijetkost. Međutim, često je incident samo kratkog trajanja i bez trajnog oštećenja. Unatoč tome, potrebno je poznavati uzroke i vrste sinkope kako bi se na vrijeme započela eventualno potrebna terapija.

U kontekstu stomatološke prakse važno je imati educirani tim za upravljanje hitnim stanjima i odgovarajuću opremu kako bi se pacijenti sa sinkopom mogli brzo i jednostavno zbrinuti i tako postigla optimalna sigurnost pacijenata. [\[1\]](#)

Refleksna sinkopa

U ovom slučaju pretjerani živčani refleksi izazivaju sinkopu. Dolazi do usporavanja brzine otkucaja srca i naglog pada krvnog tlaka. Krv "propada" u noge i mozak više nije adekvatno opskrbljen kisikom. Česti su uzroci optički podražaji, bol (npr. stomatološki zahvat) ili psihološko-emocionalni podražaji.

Kardijalna sinkopa

Kardijalna sinkopa izazvana je

poremećajem stvaranja ili provođenja impulsa ili zloćudnom promjenom srčanog tkiva. Posljedična aritmija smanjuje kapacitet pumpe što može rezultirati nedostatkom kisika u mozgu.

Ortostatska sinkopa

Kod ortostatske sinkope uzrok je često prebrzo ustajanje iz ležećeg položaja. Srce ne uspije održati krvni tlak što uzrokuje često opisano "crnilo pred očima". Razlog

može biti smanjen vaskularni tonus krvnih žila u nogama ili premali volumen krvi.

Što učiniti u hitnim slučajevima?

Ako do sinkope dođe kod pacijenta tijekom stomatološkog zahvata ili čak prije, važno je pokušati spriječiti pad. Stoga pacijenta u nesvijesti treba dovesti u takozvani šok položaj: poleći ravno na leđa i noge podići na višu razinu. Istodobno treba po-

vjeravati stanje svijesti pacijenta dozivanjem, dodiranjem ili izazivanjem boli. Nakon toga treba provjeriti disanje vizualno, sluhom i opipavanjem. Ako je disanje adekvatno, a pacijent i dalje u nesvijesti, treba ga dovesti u stabilni bočni položaj. Obavezna je provjera krvnog tlaka, pulsa i zasićenosti kisikom. Također bi trebalo razmotriti potrebu za opskrbom kisikom. Ako uz nesvijest izostane i disanje, mora se početi s kardiopulmonalnom reanimacijom.

O autoru



Tobias Wilkomsfeld

Fit For Help

Friedrich-Möschke-Straße 7
45472 Mülheim a. d. Ruhr, Njemačka

www.fit-for-help.com

Kako motivirati pacijenta

Jedna od najčešćih frustracija doktora dentalne medicine je nedostatak želje koji pokazuju neki pacijenti kada je u pitanju mijenjanje navika u održavanju oralne higijene. Iako mnogi kliničari vole preskriptivni pristup, različita istraživanja pokazala su da njegova učinkovitost nije zajamčena. Alternativne strategije za poticanje promjena ponašanja kod pacijenata, kao što je motivacijski intervju, pokazale su se mnogo boljim jer ciljaju na pacijentove individualne stavove i potrebe dopuštajući mu da preuzme aktivniju ulogu u očuvanju vlastitog oralnog zdravlja.

"Vrijeme je da prestanemo pacijentima samo govoriti što da čine i da počnemo postavljati pitanja o njihovim navikama kada je u pitanju oralno zdravlje", rekao je dr. Christoph Ramseier, jedan od vodećih švicarskih edukatora na području

parodontologije. "Moramo se kao individualci naći na istoj razini. Tako možemo komunicirati s pacijentima i izgraditi odnos s njima te ih motivirati da poboljšaju ono što nije dobro."

Suradnja i komunikacija

Ramseierov savjet potkrijepljen je dokazima iz mnogih istraživanja na temu motivacije pacijenata. Istraživanje iz 2012. objavljeno u časopisu British Dental Journal bavilo se relativnim uspjehom različitih strategija za motiviranje nesuradljivih pacijenata. Utvrđeno je da je motivacija pacijenata općenito uspješnija kada se primjenjuje pristup usredotočen upravo na njih koji ih osnažuje u procesu donošenja odluka. Istraživanje preporučuje da se jednostavno davanje savjeta zamijeni suradničkim pristupom jer je od-

govornost i doktora i pacijenta da pacijent usvoji pozitivne oralno-zdravstvene navike.

Suradnički pristup, ponekad poznat kao terapijski savez ili ko-terapija, može se primijeniti na određena područja dentalne medicine, kao što je parodontologija. Uključivanje pacijenta u postupak terapije i postterapijsko održavanje ključno je za postizanje pozitivne promjene ponašanja. Međutim, angažman pacijenta mora biti prilagođen ovisno o njegovoj specifičnoj situaciji. Primjerice, za pacijente s kroničnim parodontitisom poticanje dobre oralne higijene i redovite kontrole mogle bi biti dovoljne, dok će oni s agresivnim parodontitisom morati shvatiti da parodontološka terapija traje i da će biti učinkovita samo ako surađuju.

Parodontološki pacijenti često su tema u literaturi koja se bavi

motivacijom jer ovaj oblik terapije može zahtijevati značajne promjene i prilagodbe pacijentova pristupa oralnom zdravlju, kao i druge čimbenike. Ispitivanje Orube i sur. iz 2014. pokazalo je da parodontološki pacijenti s višim razinama motivacije imaju bolje rezultate oralnog zdravlja, ukazujući na to da upravo motivacija utječe na kvalitetu samoliječenja. Važnost suradnje istaknuli su i Renz i Newton čije je istraživanje iz 2009. kategorički potvrdilo utjecaj na dugotrajno parodontološko zdravlje. Renz i Newton također su naglasili razliku između pacijenata koji jednostavno nisu motivirani za promjenu ponašanja i pacijenata koji su motivirani, ali možda trebaju određenu potporu za usvajanje pozitivnih navika koje su ključne za postizanje optimalnih rezultata.

Učestalost kontrolnih pregleda: na čemu se treba temeljiti?

Popularan i široko prihvaćen interval kontrolnih pregleda je dvaput godišnje. Tako općenit pristup prihvaćen je zbog jednostavnosti, ali novija istraživanja preporučuju utvrđivanje intervala na temelju procjene individualnog rizika. Istraživanje objavljeno 2013. u časopisu Journal of Dental Research analiziralo je odnos između gubitka zubi i učestalosti stomatoloških posjeta među odraslim pacijentima sa i bez određenih čimbenika rizika. Rezultati su pokazali da bi se raspored kontrolnih pregleda trebao temeljiti na procjeni pacijentove oralne higijene i povezanih čimbenika rizika, a ne na unaprijed određenom rasporedu. Poticanje pacijentove suradnje i individualizirani raspored praćenja ključ su uspjeha. [\[1\]](#)

Not to be missed

20th-21st April 2018 • Salzburg/Austria

The Austrian event of the year. 50 exhibitors
27 International Top Speakers



The interaction between dental technology and dentistry

In the digital age the interaction between dentistry and dental technology is more important than ever.

More information and register:

dentale-symphonie.at

Dr. Frank Kornmann - Mdt. Björn Roland (D)

Dr. Sven Rinke - Mdt. Bernd Egger (D)

Dr. Alessio Casucci - Mdt. Alessandro Ielasi- Mdt. Carlo Borromeo (I)

Dr. Gerard Zips - Mdt. Richard Zips (A)

Dr. Alexander Vuck (D) - Mdt. Jürgen Feierabend (I)

Dr. Dario Severino - Sdt. Alberto Battistelli (I)

Dr. Ionut Branzan - Mdt. Cristian Petri (ROM)

Dr. Insa Herklotz - Mdt. Andreas Kunz (D)

Dr. Knut Hufschmidt - Mdt. Martin Loitlesberger (A)

Dr. Thomas Jehle – Mdt. Otmar Siegele (A)

Dr. Bruno Spindler - Mdt. Uli Hauschild (D)

Dr. Andrea Savi (I)

Dr. Mdt. Attilio Sommella (I)

Mdt. Attila Kun (D)

Mdt. Sascha Hein (D)



DENTALMEDIAGRUPA



teamworkmedia

das dental labor

All lectures are translated simultaneously
into German, English and Italian

Kongress Sponsor



BIOLOŠKI KONCEPT oblikovanja izlaznog profila

- Prikaz slučaja -

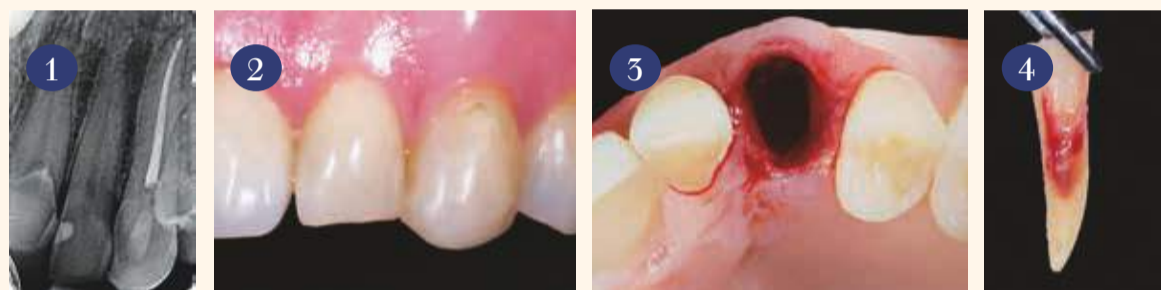Autori: Dr. Umut Baysal, dr. Arzu Tuna

Nadomještanje pojedinačnih zubi implantom u estetskoj zoni često je zahtjevno. Razrađeni su objektivni kriteriji poput "ocjene ružičaste i bijele estetske",^{1,2} a znanstveni radovi uglavnom su bili usmjereni na rekonstrukciju tvrdih i mekih tkiva. Međutim, ti se koncepti temelje na načelu obnove tkiva nakon njegova gubitka. Slučaju koji je prikazan u nastavku pristupljeno je potpuno suprotno, tj. cilj je bio spriječiti resorpcijski proces nakon vađenja zuba.

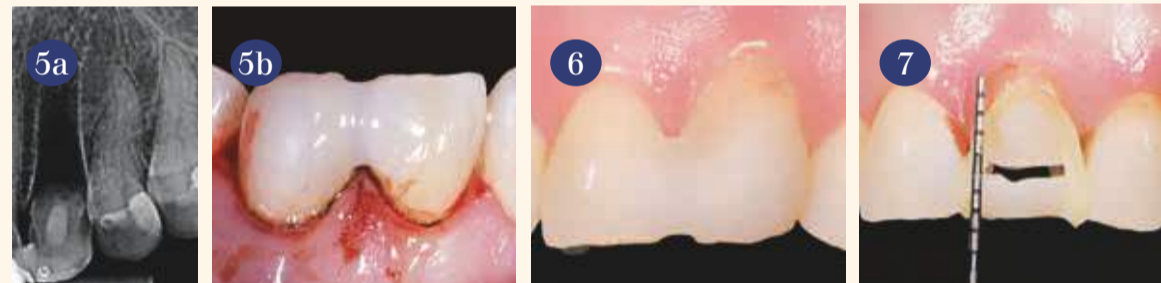Implantoprotetski nadomjestak koji se ne razlikuje od susjednih, prirodnih zubi, primarni je cilj terapeuta i pacijenta. Oponašanje prirode je prioritet. Stvaranje što prirodnije površinske teksture koja omogućuje refleksiju i apsorpciju svjetlosti ključ je za postizanje savršene estetike. Suvremeni keramički materijali omogućuju vjerno oponašanje tvrdog zubnog tkiva. Ako nema koštanih i mekothkivnih defekata te se implantat može pravilno pozicionirati, možemo očekivati zadovoljavajući estetski rezultat.

Međutim, ako nedostaje tvrdog i mekog tkiva, potrebno je provesti odgovarajuće augmentacijske postupke. Unatoč raznim terapijskim mogućnostima, rekonstrukcija trodimenzionalnih defekata i dalje zahtijeva veliki napor i ne može se uvijek predvidljivo postići.^{3,4} Mnogi koncepti u implantologiji temelje se na načelu rekonstrukcije tkiva nakon gubitka, iako je ključ uspjeha zapravo prevencija resorpcijskih procesa. Posljedično su razvijene različite metode poput "očuvanja alveole" i "očuvanja grebena" kako bi se ograničio horizontalni i vertikalni gubitak tkiva nakon vađenja zuba. U svom preglednom radu, Darby i sur. nisu pronašle dokaze da navedene tehnike imaju pozitivan utjecaj na potencijalna ležišta implantata.⁵ Druga tehnika, imedijatna implantacija, sama po sebi nije mjera očuvanja grebena, što je dokazano u pokusima na životinjama i kliničkim istraživanjima.^{6,7}

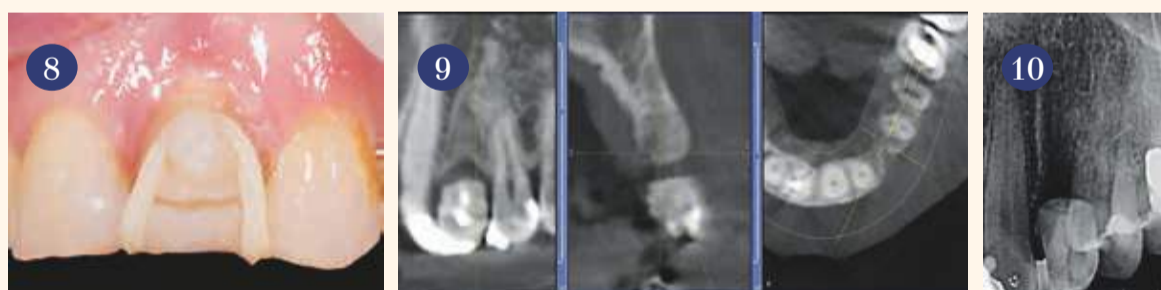Ovdje se prikazuje slučaj kod kojeg je primijenjen postupak temeljen na "Tissue Master" konceptu Stefana Neumeyera. Neumeyer je pokazao da replantacija segmenta korijena ili visoko reseciranog zuba nakon vađenja sprečava kolaps alveole te naknadna ekstruzija dovodi do koronarnog pomaka alveolarnog tkiva.⁸ Nakon razdoblja stabilizacije između tri i šest mjeseci,



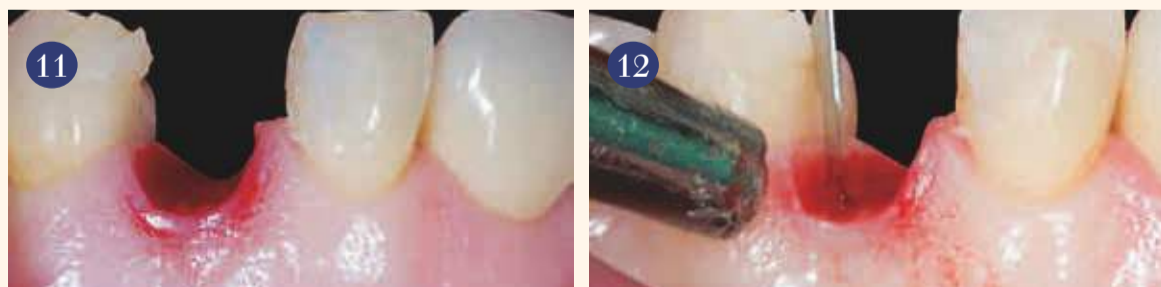Slika 1. Početno stanje zuba 23 na periapikalnoj rendgenskoj snimci • Slika 2. Intraoralno početno stanje zuba 23 • Slika 3. Stanje nakon vađenja zuba. Upalni procesi s vestibularne strane jasno je vidljiv. • Slika 4. Odrezani korijen i upalni proces u srednjoj trećini.



Slika 5.a Periapikalna rendgenska snimka nakon replantacije krune zub • Slika 5.b Stanje nakon replantacije zubne krune (intraoralno). Fiksiranje kompozitom SDR® (Dentsply Sirona) za susjedne zub • Slika 6. Nakon deset dana već je došlo do vidljivog gubitka rubne gingive od oko 1 mm u apikalnom smjeru. • Slika 7. Stanje prije ekstruzije s pomoću gumice i vlakla tijekom 24 sata



Slika 8. Stanje nakon 24 sata. Reaktivno tkivo u rubnom području vrlo je lijepo prikazano. Meko tkivo prvo slijedi vlak, a zatim i kost. • Slika 9. Trodimenzionalna snimka pokazuje da je gubitak volumena spriječen i da je inducirana potpuna osifikacija ekstrakcijske alveole. • Slika 10. Periapikalna rendgenska snimka područja 23 nakon potpune osifikacije



Slika 11. Stanje nakon uklanjanja replantirane krune i prije implantacije • Slika 12. Pristup kosti uspostavljen je s pomoću mikrooštrice za skalpel.

šupljina rezidualne alveolarne kosti potpuno se ispunjava koštanim tkivom. Prema njegovim analizama, čini se da je uzrok parodontni ligament (minimalna širina 2 mm) koji je u stanju pretvoriti mehaničku stimulaciju u reakciju tkiva. Kompletno

očuvanje i vertikalni dobitak alveolarnog tvrdog i mekog tkiva predvidljiv je i dugoročno klinički stabilan ishod.⁹ Dodatna ekstruzija može izazvati vertikalni dobitak mekog i tvrdog tkiva.^{9,10}

Povijest bolesti i terapija

Pacijent u dobi od 44 godine

prvi je put došao u našu ordinaciju zbog problema sa zubom 23 u siječnju 2016. Pacijent je bio zdrav i nije bolovao od akutnih ni kroničnih bolesti.

Labijalna površina srednje trećine korijena zuba 23 bila je vrlo osjetljiva na perkusiju. Rendgenska snimka područja 21 – 24

nije pokazivala nikakve znakove resorpcijskog procesa (slika 1.). Cilj terapije bio je vratiti ispravnu funkciju zuba 23 i smanjiti upalni proces. Predložili smo različite terapijske mogućnosti, a na kraju smo se zajedno odlučili za implantoprotetsku terapiju.

Vađenje i replantacija

Tretiranje alveolarne kosti i okolnog tkiva s posebnom pažnjom tijekom vađenja može pozitivno utjecati na sprečavanje stvaranja defekata¹¹. Nakon rezanja svih parodontnih vlakna koja se mogu dosegnuti kroz sulkus mikrooštricom na skalpelu, zub je izvađen iz alveole s pomoću pincete. Slika 2. prikazuje stanje prije, a slika 3. neposredno nakon vađenja. Resorpcijski procesi u labijalnom području jedva su vidljivi na slici 3., ali su potvrđeni na slici 4. koja prikazuje separirani korijen i unutarnju resorpciju labijalnog područja. Kruna i korijen prerezani su 2 mm ispod caklinsko-cementnog spojišta. Ako korijenski kanal nije punjen, pulpni prostor trebalo bi očistiti i napuniti kompozitom. Za replantaciju je korišten prethodno izrađeni palatinalni silikonski ključ koji je korišten za adhezivno pričvršćivanje krune na susjedni zub 22 jetkanjem (ortofosforna kiselina, Adhese® Universal, Ivoclar Vivadent) i nanošenjem tekućeg kompozita (SDR®, Dentsply Sirona). Slike 5.a i b prikazuju situaciju odmah nakon replantacije i fiksiranja.

Ekstruzija

Nakon deset dana uočen je gubitak od oko 1 mm marginalne gingive u apikalnom smjeru (slika 6.). Namjeravali smo izgubljeno tkivo vratiti uz pomoć ekstruzije. Replantirana kruna odvojena je u gornjoj trećini (slika 7.) nakon razdoblja cijeljenja od deset dana te je ostatak zuba ekstrudiran za 1 mm s pomoću gumice vlakom koji je djelovao tijekom 24 sata (slika 8.). Vidljivo je reaktivno tkivo u rubnom

području. Najprije se izvlači meko tkivo, a zatim slijedi kost. Faza stabilizacije do implantacija trajala je 16 tjedana.

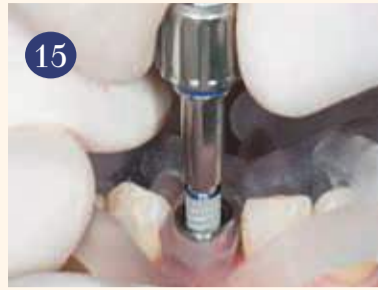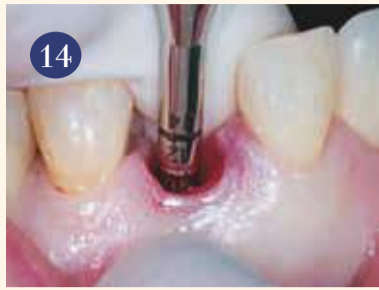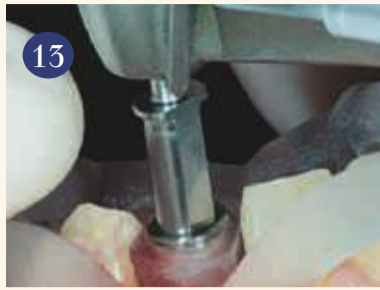Planiranje i postupak implantacije

Estetski rezultat ovisi o trodimenzionalnom položaju implantata. Replantacijom i ekstruzijom spriječen je gubitak volumena te je postignuta potpuna osifikacija alveole ekstrakcijske rane. **Slika 9. i 10.** prikazuju rendgenski nalaz neposredno prije implantacije. Posebno volumen u orovestibularnom smjeru (**slika 9.**, sredina) sprečava da se implantat pozicionira previše palatinalno s dovoljnim koštanim volumenom od 2 mm na vestibularnoj strani. Replantirana kruna omogućuje planiranje položaja implantata prema protetskim zahtjevima (planiranje unatrag). Navođena implantacija omogućuje primjenu transmukozne tehnike bez reznja i s time povezane prednosti poput kraćeg trajanja zahvata, smanjenog morbiditeta pacijenta i bolje površinske teksture mekog tkiva. **Slika 11.** prikazuje situaciju poslije uklanjanja replantirane krune i prije implantacije. Korištenjem mikročestice skalpela uspostavljen je pristup do kosti (**Slika 12.**). Nakon toga, pilot-svrdom izbušena je kost kroz kirurški predložak (MIS Guide, **slika 13.**) te je daljnja preparacija izvedena osteotomima (**slika 14.**) nakon inspekcije bukalne koštane lamele. Koristili smo implantat dimenzija 3,3/11,5 mm s posebnim trokutastim oblikom vrha, što dodatno povećava odlaganje kosti u kritičnoj zoni (V3, MIS, **Slika 15. i 16.**). Nakon implantacije ponovno je pričvršćena kruna izvađenog zuba kao privremeno rješenje. **Slika 17.a** prikazuje stanje mekog tkiva odmah nakon implantacije. Ono što je ključno je atraumatski status i potpuno očuvanje izlaznog profila. Izrađena je periapikalna rendgenska snimka za provjeru implantacije (**slika 17.b**).

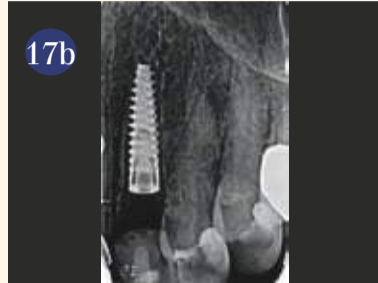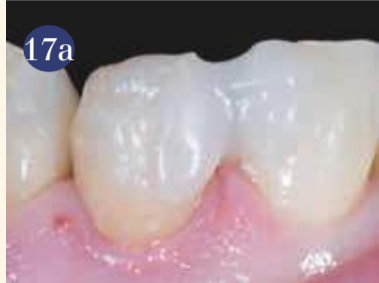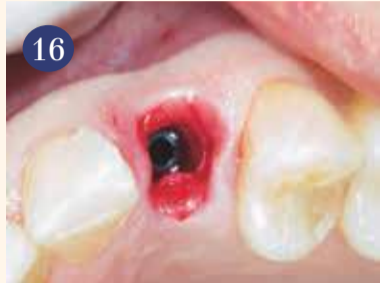Otvaranje implantata i uzimanje otiska

Implantat je otvoren tri mjeseca nakon implantacije. U međuvremenu je jedanput popustila veza privremenog nadomjeska. Zbog blage podminiranosti, kruna nije otpala, već se samo rasklimala i ostala povezana vlaknima i kompozitom. Pacijent je nosio udlagu noću kao zaštitu od aspiracije ili gutanja. Atraumatsko uklanjanje privremene krune i otvaranje implantata mikročesticom skalpela ne mogu se usporediti s tipičnom tehnikom otvaranja.

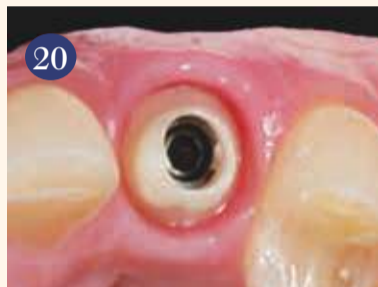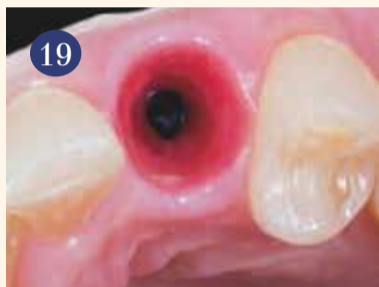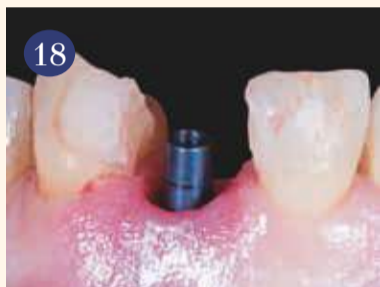Uzeti su analogni otisci u završenoj žlici s pomoću otisnih transfera (**slika 18.**). Sljedeći korak bio je proizvodnja individualne hibridne implantatne nadogradnje (titanijaska baza,



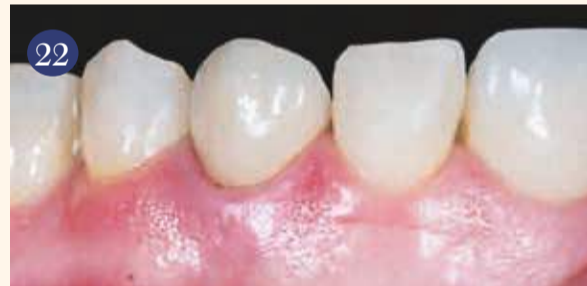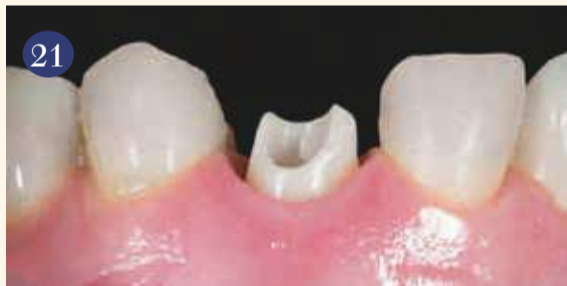Slika 13. Bušenje kosti pilot svrdlom kroz kirurški predložak (MIS Guide). • **Slika 14.** Nakon inicijalnog bušenja implantatno ležište dalje je preparirano isključivo osteotomima. • **Slika 15.** Implantat 3,3/11,5 mm s posebnim trokutastim oblikom vrha, što povećava odlaganje kosti u kritičnoj zoni (V3, MIS implants).



Slika 16. Stanje nakon implantacije i prije replantacije krune izvađenog zuba kao privremenog rješenja. Atraumatski status i optimalno očuvanje izlaznog profila • **Slika 17.a** Stanje odmah nakon implantacije. • **Slika 17.b** Periapikalna rendgenska snimka nakon implantacije



Slika 18. Stanje nakon otvaranja implantata i prije uzimanja otiska • **Slika 19:** Kako bi se isprobala implantatna nadogradnja, ostaci kompozita uklonjeni su sa susjednih zubi. • **Slika 20.** Nadogradnja je čvrsto fiksirana koristeći novi vijak u skladu s uputama proizvođača. Uzet je novi silikonski otisak koji služi za izradu krunice s novo definiranim kontaktnim točkama sa susjednim zubima.



Slika 21. Vestibularni prikaz • **Slika 22.** Stanje odmah nakon pričvršćivanja krunice

cirkonij-oksida nadogradnja) u laboratoriju. Digitalni otisak imao bi prednost jer bi se skenirani podaci prije vađenja zuba mogli uskladiti s otiskom nakon otvaranja omogućavajući izradu kopije prirodnog zuba konceptom "biogenerički kopij" ¹⁰. U ovom slučaju nismo koristili digitalni postupak jer smo željeli izraditi krunicu koja je individualno slojevana. Nakon uzimanja otiska ponovno je pričvršćena kruna zuba kao privremeni nadomjestak.

U sljedećem posjetu isprobana je implantatna nadogradnja (**slika 19.**) sa sintetskom krunicom radi estetske analize. Uklonili smo ostatke kompozita sa susjednih zubi i fiksirali nadogradnju novim vijkom prema uputama proizvođača (**slika 20.**). Uzet je novi silikonski otisak koji je služio za izradu krunice s novo definiranim kontaktnim točkama sa susjednim zubima. Prije toga laboratorij je izradio analog nadogradnje od supertvrde sadre kako bi se osigurala točna reprodukcija ruba. **Slika 21.** prikazuje implantatnu nadogradnju nakon uklanjanja ostataka kompozita sa susjednih zubi. Sintetska kru-

nica je fiksirana privremenim cementom (Telio CS Link, Ivoclar Vivadent). Ona ima dijagnostičku vrijednost jer nam daje informaciju o konačnom izgledu periimplantnog mekog tkiva i obliku krune ¹². Dodatna optimizacija dodavanjem i uklanjanjem kompozita kako bi se oblikovao izlazni profil obično više nije potrebna u većini slučajeva. To znatno skraćuje vrijeme liječenja. **Slika 22.** prikazuje gotovu krunicu neposredno nakon pričvršćivanja (Variolink Esthetic DC, Ivoclar Vivadent).

Rasprava

Preduvjet za estetski protetski rad s dugotrajnim stabilnim mekim tkivom ispravno je trodimenzionalno pozicioniranje. Ako nema tkivnih defekata, mogu se postići predvidljivi rezultati pojedinačnim krunicama na implantatima u estetskoj zoni. ¹² Susjedni zubi pridonose potpori periimplantnog tkiva i određuju visinu papila.

Schropp i sur. naveli su da vađenje zuba potiče resorpciju susjednog tkiva. ¹³ Nakon tri mjeseca, cervikalna resorpcija doseže 30%, a labijalna do 50%. Inici-

jalna resorpcija nakon vađenja zuba fiziološki je proces koji se ne može spriječiti s današnje točke gledišta. Referentna literatura opisuje primjenu različitih strategija augmentacije za optimizaciju volumena u slučaju očitih defekata. Horizontalna augmentacija grebena djelotvorna je i osigurava dugoročnu stabilnost. Međutim, opisane tehnike za augmentaciju alveolarnog grebena znatno su manje predvidljive ¹⁴. Može se očekivati visoka stopa bioloških i tehničkih komplikacija. Prema tome, potrebni su pouzdani koncepti kako bi se stvorili optimalni početni uvjeti. Razvijene su različite mjere

očuvanja grebena koje uključuju različite pristupe i kombinacije.

Između ostalog, umetanje debelog slobodnog sluzničkog transplantata u koronarni dio ekstrakcijske alveole, zadebljanje mekog tkiva na bukalnoj strani ekstrakcijske alveole transplantatima vezivnog tkiva, punjenje alveole prirodnom ili umjetnom kosti i primjena GBR metode su koje su opisane u literaturi ¹⁵. Što se tiče tehnike punjenja, Ficklova radna skupina uspoređujući različite metode uspjela je pokazati da nijedna od ispitanih tehnika nije spriječila resorpciju bukalne koštane lamele i nastanak tkivnih defekata ¹⁶. Isto tako, ne može se postići potpuna kompenzacija defekta zatvaranjem ekstrakcijske alveole slobodnim sluzničkim transplantatom ^{16,17}. Zbog toga se mnogi novi koncepti u implantologiji još bave načelom rekonstrukcije tkiva nakon gubitka.

Postoji, međutim, jedna stvar koja je zajednička svim opisanim metodama, bez obzira na to radi li se samo o obnovi tkiva augmentacijom ili mjerama za očuvanje grebena: intervencija se uvijek odvija kada je zub izvađen. Tissue Master koncept uvodi novi pristup. Zbog replantacije krunice, vađenje je nepotpuno i time su očuvani alveolarna struktura vlakana i parodontni ligament. Čini se da se inicijalna resorpcija ne događa i da se nastavlja proces zarastanja čime se alveolarni volumen gotovo u potpunosti čuva ⁹. Drugi uvjerljivi aspekti u ovom kontekstu su smanjen broj kirurških zahvata, nema potrebe za korištenjem nadomjesne kosti, kraće je vrijeme liječenja i postupak je ugodniji za pacijenta.

Zaključak

Ovaj prikaz slučaja pokazuje da treba razmotriti mjere usmjerene očuvanju volumena grebena prije nego što se zub potpuno izvadi. Ovaj biološki pristup predstavlja primarnu prevenciju resorpcijskog procesa čime se izbjegavaju dugotrajni i skupi augmentacijski postupci. **□**

Napomena urednice:
Popis literature dostupan je na upit

O autorima



Dr. Umut Baysal

Große Brinkgasse 29
50672 Köln,
Njemačka

u.baysal@me.com
www.myveneers.de



Dr. Arzu Tuna

Große Brinkgasse 29
50672 Köln,
Njemačka

u.baysal@me.com
www.myveneers.de



POMODNI TRENDOSVI i njihove posljedice za usnu šupljinu – multidisciplinarni izazov

Autor: Brigitte Zimmerli, dr. med. dent.

Društvenim prihvaćanjem piercinga u području lica i usta raste i potreba za informacijama i posebnim instrukcijama o održavanju oralne higijene kod doktora dentalne medicine. U slučaju komplikacija često je potrebno multidisciplinarno rješavanje problema.

Želja za uljepšavanjem u području usta prati se od najranije ljudske povijesti. Na primjer, Inke su ukrašavali zube kamenčićima lapis lazuli kao što se danas koristi zubni nakit (skyce) u obliku cirkona ili dragog kamena, ili se u određenom latinoameričkim plemenima nalaze preteče današnjih piercinga. I ritualne perforacije kake se susreću u Aziji ili usne ploče iz Afrike vrlo su bliske današnjoj kulturi bušenja rupica za nakit. U drevnim kulturama, na primjer u Africi, mogu se naći i oblici oralnih tetovaža. Tako su određene etničke skupine bojile gingivu. Čak ni želja za "vampirskim očnjacima" nije tako moderna kako bi se moglo pretpostaviti. Opet postoje kulture koje su najprimitivnijim metodama šiljile prednje zube kako bi lice dobilo ratnički izraz. Stoga u modernom društvu gotovo da i ne postoji nakit koji nema veze s ranijim kulturama. Ovaj članak pokušava dati pregled vrsta oralnog nakita. Osim toga, raspravlja se o mogućim rizicima i komplikacijama nošenja takvog nakita.

Motivi za oralni nakit

Motivi za stavljanje oralnog nakita vrlo su raznoliki. Dok su u prošlosti određene promjene u području usta bile važne za obilježavanje statusa i pripadnosti nekoj skupini, danas se oralnim nakitom želi naglasiti vlastita ljepota ili provocirati druge ljude. Nerijetko se oralni nakit u kasnoj adolescenciji koristi za razgraničavanje od roditelja. Postoje brojna istraživanja koja pokušavaju naći povezanost između psihičkih osobina i piercinga. Pokazalo se da su ljudi koji imaju piercinge ekstrovertiraniji, skloniji (zlo)uporabi opojnih sredstava i općenito spremniji na rizik, npr. bavljenje rizičnim sportovima. Izbor oralnog nakita danas je raznolikiji nego ikad. Pregled trenutno dostupnih vrsta oralnog nakita i njihovih rizika prikazani su u *tablici 1*.

Opće pravne informacije o modnom nakitu

Svaki oblik oralnog nakita koji se fiksira u području usta zadire u fizički integritet. Stoga je za maloljetne osobe nužna dozvola roditelja za ugradnju takvog nakita, bilo da je to adhezivno pričvršćivanje cirkona na zub kod doktora dentalne medicine ili je to stavljanje piercinga u studiju za tetovaže i piercinge.

Studiji za tetovaže i piercinge obično



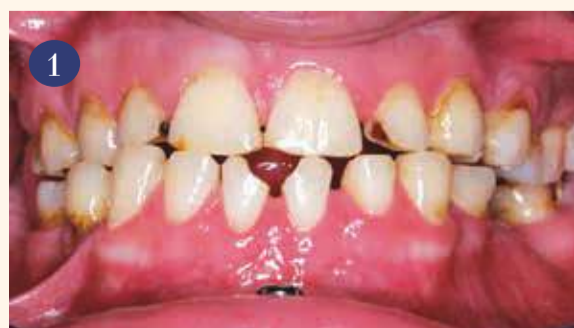Tablica 1. Vrste oralnog nakita i povezani rizici (selekcija)

Vrsta nakita	Lokalne komplikacije	Sistemske komplikacije*
Zubni nakit u obliku kamenčića - skyce	odljepljivanje, obojenje ruba, nakupljanje plaka	aspiracija, gutanje
Piercing	bolovi, krvarenje, infekcije, lomovi zubi, recesija gingive, stvaranje ožiljaka	endokarditis, tetanus, artikulacijske smetnje, poteškoće pri gutanju, infektivne bolesti (hepatitis itd.), aspiracija, gutanje
Tetovaže	bolovi, oticanje, infekcije	infektivne bolesti
Permanentni make up	bolovi, oticanje, infekcije	infektivne bolesti, alergijske reakcije
Caps i Grillz	upala gingive, lomovi zubi, recesije	aspiracija, gutanje
Kompozitni vampirski očnjaci	ozljede usnice, lomovi kompozita, obojenja	

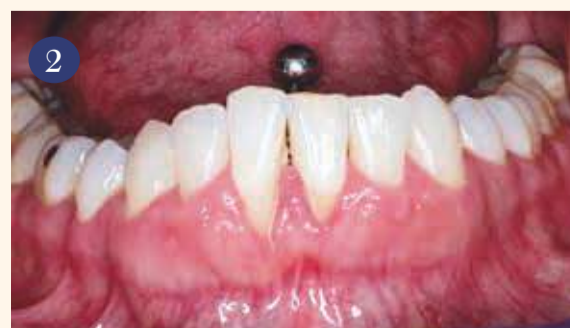*Alergijska reakcija načelno je moguća za sva strana tijela u usnoj šupljini i zbog toga se ne navodi posebno kao komplikacija.

Tablica 2. Provjera uzoraka boje za tetoviranje i permanentni make up (PMU), (dr. U. Hauri, Kantonalni laboratorij Basel/Švicarska)

Broj uzoraka	S primjedbama	Zabrana korištenja
Ukupno	96 (51%)	63 (33%)
Boje za tetoviranje	88 (53%)	61 (37%)
Boje za PMU	8 (35%)	2 (9%)
Razlozi primjedbe	Boje za tetoviranje	PMU*
Nedozvoljeni sastojci u deklaraciji	21	-
Rezultati analize	57	2
Povećan sadržaj nitrozamina	15	2
Nedeklarirani sastojci	90	8
Pogrešna deklaracija	79	4



Slika 1. Abfrakcija mezijalnih kutova zubi 31 i 41 zbog traume uzrokovane piercingom jezika • Slika 2. Pacijent s piercingom jezika i usnica. Recesije labijalno na zubima 41 i 31 posljedica su traumatizacija piercingom usnica.



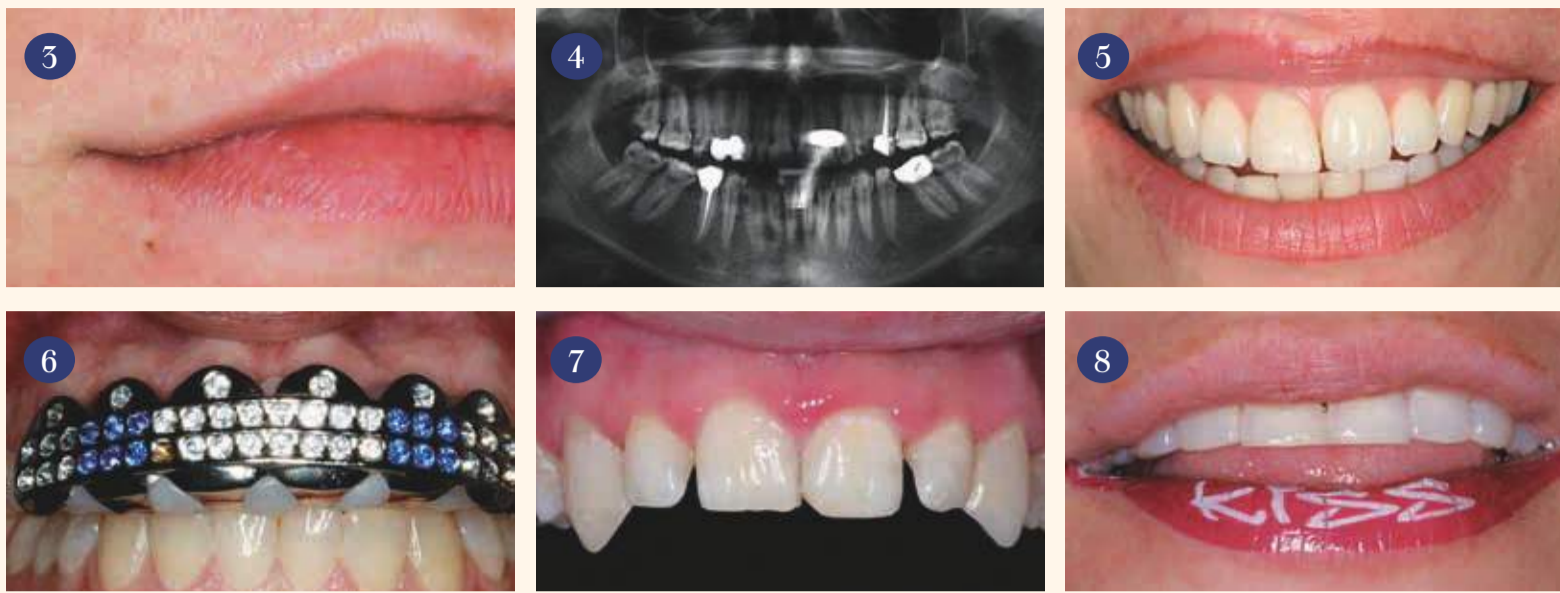
podliježu nacionalnom zakonodavstvu. Daju se higijenske smjernice i bilježe standardi kvalitete za tetovažnu tintu. Kontrola ovih smjernica u praksi je složena. Prije nekoliko godina u studijima za tetovaže i permanentni make up u Švicarskoj slučajnim odabirom uzeti su uzorci boja za tetoviranje i trajni make-up. Pritom su mnoge boje ocijenjene lošima i štetnima za zdravlje (*tablica 2*).

Osoba koja se bavi piercingom trebala bi imati upitnik o zdravlju i posebno se raspitati o mogućim rizičnim bolestima poput srčanih mana. Budući da piercing majstor nije medicinski obrazovan, u većini zemalja ne smije koristiti lokalne anestetike. Zato se pri stavljanju piercinga u najboljem slučaju samo hladi ledom, pri čemu je većina ljudi koja je npr. stavljala piercing u jezik bez anestetika postupak opisala kao relativno bezbolan. Očigledno je "nalet adrenalina" dovoljan da se bol privremeno ne osjeti intenzivno. Neki pacijenti stavljanje piercinga čak smatraju uzbudljivim.

Doktor dentalne medicine trebao bi se kod svih pacijentovih želja voditi načelom "primum nihil nocere". To znači da se brušenjem intaktne površine zuba kako bi se stavio neki oblik nakita definitivno krši to pravilo. S druge strane, ugrađivanje ukrasa u protetski rad, krunicu ili ispune ne predstavlja problem. Ali pacijent mora biti svjestan da cirkoni ili dragulji ugrađeni u dentalne materijale nisu izloženi dovoljnoj količini svjetlosti i stoga nemaju poželjni sjaj. Tamniji kamenčići čak mogu izgledati kao karijes. Primjer takvog fenomena je pjevač Mike Hucknall iz grupe Simply Red.

Opći rizici povezani sa stavljanjem oralnih piercinga često se podcjenjuju. U anketi provedenoj na 273 ispitanika koji su imali barem jedan piercing u području glave (ukupno 699 piercinga, isključujući uške), utvrđena je značajna akumulacija komplikacija. Devetoro ljudi moralo je biti hospitalizirano zbog piercinga, 42 osobe posjetile su liječnika, 38 pacijenata dobilo je recept za lijek, a 18 je dobilo liječničku potvrdu. S obzirom na te brojke, ne čudi da njemački liječnici traže potpunu zabranu piercinga kod maloljetnika. Potrebno je napomenuti da danas u Njemačkoj svaka peta djevojčica do godine dana starosti već ima probušene uši. Povećava se i broj probušenih nosnica.

U području usta, osim općih komplikacija koje se mogu pojaviti nakon stavljanja piercinga, postoje i dodatni



Slika 3. Ožiljak ispod donje usnice na desnoj strani. Na ovom mjestu pacijentica je tijekom nekoliko godina nosila piercing. **Slika 4.** Piercing jezika nije uklonjen pri rendgenskom snimanju i prikazuje se kao prosvjetljenje u području prednjih zubi. **Slika 5.** Pacijentica je nakon nesreće i posljednjeg stvaranja ožiljka na gornjem dijelu usnice iscrtala konture permanentnim make-upom. Boja se nekoliko puta aplicira u gornji sloj kože. **Slika 6.** Grillz na gornjim zubima naručen na internetu. Bijela plastika koja naliježe na zubni niz i na kojoj je pričvršćena metalna rešetka zagrijava se u vodi da omekša i zatim se u nju zagrizi. **Slika 7.** Produljenje gornjih očnjaka kompozitom. Pacijent je nakon nekoliko dana uklonio materijal jer njegov šef nije prihvatio da tako dolazi na posao. **Slika 8.** naljepnica za usnice.

rizici. Nekoliko radova pokazalo je da piercing jezika povećava rizik od lomova zubi, posebno prednjih (**slika 1**). Pritom vrijedi da što je piercing dulji i što je anteriornije smješten, to je veći rizik od oštećenja zubi. Kada se piercing tek stavlja, obično se odabire dulje tijelo jer jezik neposredno nakon bušenja može jako oteći. Nakon faze cijeljenja od otprilike dva tjedna može se staviti kraći komad nakita. Važno je da stomatolog pokuša upozoriti pacijenta na moguće nepoželjne navike. Kod piercinga na jeziku često se može primijetiti da pacijent žvače nakit. Takvo žvakanje ne samo da uzrokuje oštećenje tvrdog zubnog tkiva, nego ako pacijent ima preferirano mjesto gdje piercing drži između zubi, on može djelovati poput ortodontskog aparata i dovesti do stvaranja dijasteme.

Piercing usana obično se sastoji od pločice koja naliježe intraoralno i kugle

za zatvaranje ekstraoralno. Postoje i prstenovi. Pomicanje intraoralne pločice preko zubi i gingive dovodi do kronične traume tkiva. Time se mogu lokalno pojaviti recesije (**slika 2**). Neka istraživanja tvrde da se korištenjem plastičnog zatvarača rizik može svesti na minimum.

Lomovi zubi i recesije nepovratna su oštećenja. Dok se lomovi zubi mogu tretirati restaurativnim mjerama, pokrivanje recesija vrlo je zahtjevno i obično je neizbježno uključivanje parodontologa.

Ako se pacijent uspije motivirati da ukloni piercing, na mjestu bušenja ostaje ožiljak. Na jeziku ožiljak obično ne smeta i manifestira se kao mjehurić na donjoj strani jezika. Za razliku od toga, piercing oko usana ostavlja estetski kompromitirajuće ožiljke na koži (**slika 3**).

Pacijent treba biti upoznat s mogućim rizicima i komplikacijama povezanim sa stavljanjem piercinga u području usta.

Također mu treba objasniti kako treba održavati higijenu usne šupljine i nakita (redovito ekstraoralno čišćenje). Osim toga, nakit se mora skinuti prije rendgenskog snimanja kako se ne bi ometala dijagnostika (**slika 4**).

Tetovaže i permanentni make-up

Tetovaže u ustima rijetko se susreću u Europi. Intraoralno su najčešći motiv slova na unutarnjoj strani donje usnice. Rizik kod tetovaža je mogući prijenos zaraznih bolesti ako se majstor tetoviranja ne pridržava higijenskih smjernica. Druga opasnost proizlazi iz boje koja se koristi (alergije, oslobađanje toksina).

Korištenje permanentnog make-upa u Europi je rasprostranjenije od intraoralnih tetovaža. Trajna šminka koristi se iz kozmetičkih razloga, a može se koristiti i za korekciju ožiljka u području usnice

(**slika 5**). Iako su boje za permanentni make-up u testovima pokazale mnogo bolje rezultate od tinte za tetoviranje, važno je zapamtiti da osobito crvena boja često sadrži alergene (nikal, cink) i štetne aditive (živin sulfid).

Neobičan nakit

Pored već spomenutih inačica oralnog nakita, postoje i drugi načini ukrašavanja usne šupljine. Caps i Grillz nalaze se uglavnom u hip hop sceni. Poznati umjetnici izrađuju pojedinačne zlatne navlake (Caps) koje se stavljaju preko zubi. Postoje i navlake s mnogo bliješćih kamenčića (Grillz). Dok umjetnici nakit za usta izrađuju profesionalno kod dentalnog tehničara što je skupo, mladi ljudi moraju posezati za jeftinijim boil-and-bite varijantama (**slika 6**). Lošom prilagodбом i traumatizacijom tkiva povećava se rizik od ozljeda. Dok u Europi

taj oblik nakita nije toliko rasprostranjen, Američka stomatološka udruga morala je sastaviti informativne letke o rizicima poput ozljeda gingive ili lomova zubi. U nekim školama čak je zabranjeno nošenje takvog nakita tijekom nastave.

Želja za ostrim očnjacima nije se pojavila tek nakon filмова Sumrak sage. Pogotovo u gotičkoj sceni postoji velika potražnja za takvom promjenom zubi. Promjena oblika očnjaka danas se može jednostavno postići adhezivnom tehnikom (**slika 7**). Međutim, pacijent mora biti svjestan mogućih ozljeda usana. Osim toga, nakit i dodaci koji se ne mogu ukloniti mogu predstavljati problem u poslovnom životu jer većina poslodavaca to ne tolerira.

Sažetak

Svaka vrsta oralnog nakita povezana je s određenim rizicima. Pacijent bi trebao biti svjestan toga i obaviješten o zahtjevnijem održavanju oralne higijene. Treba napomenuti da većina pacijenata podcjenjuje potencijalne komplikacije povezane s oralnim nakitom. Stoga takav nakit predstavlja multidisciplinarni izazov za suvremene doktore dentalne medicine.

O autoru



Brigitte Zimmerli, dr. med. dent.
Klinika za restaurativnu, preventivnu i dječju stomatologiju
Freiburgstr. 7

3010 Bern, Švicarska
Tel.: +41 31 6322580
Fax: +41 31 6329875
brigitte.zimmerli@zmk.unibe.ch
www.zmk.unibe.ch

OSAM KORAKA GBT PROTOKOLA

08 PRAĆENJE

ZDRAV PACIJENT = SRETAN PACIJENT
► Odrediti raspored kontrolnih pregleda u skladu s procjenom rizika ► Pitati pacijenta kako mu se sviđela terapija

07 PROVJERA

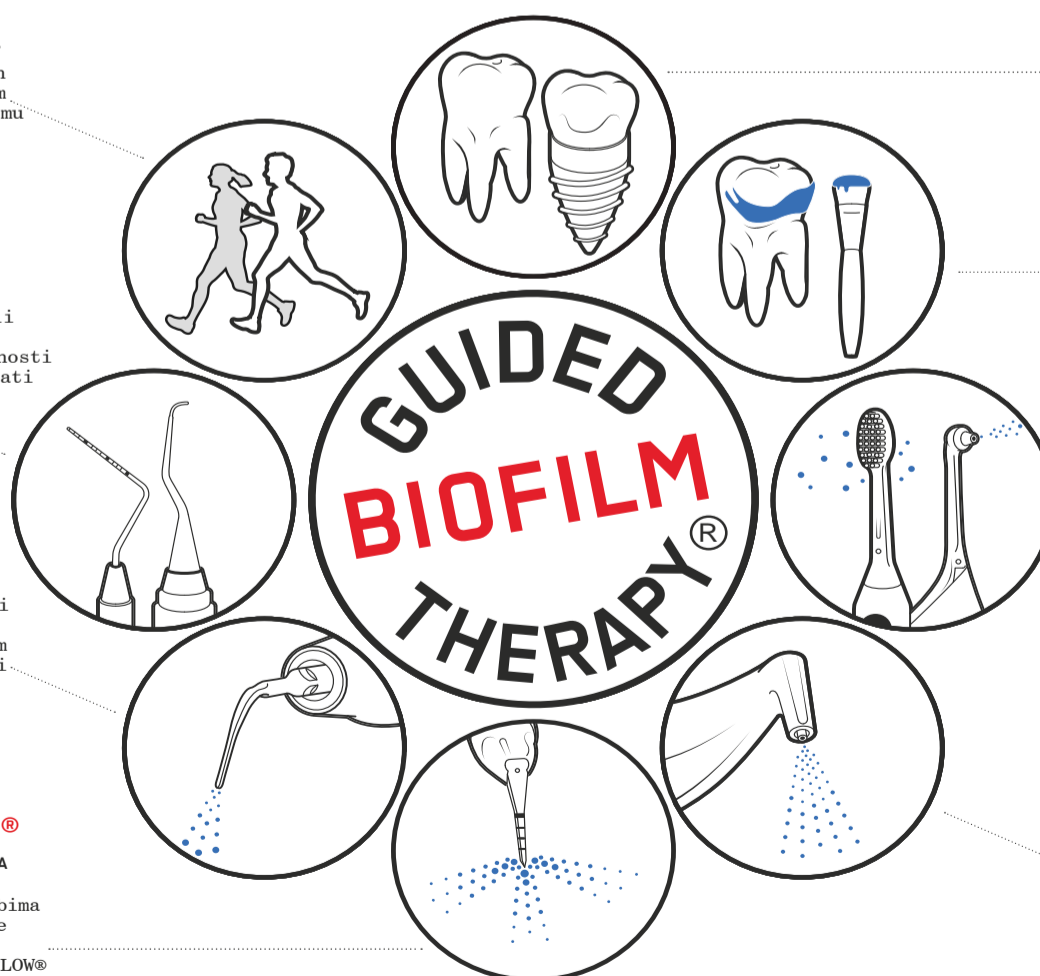
NEKA VAM SE PACIJENT NASMIJE
► Završno provjeriti postoji li negdje zaostali biofilm
► Osigurati da je kamenac u potpunosti očišćen ► Ispravno dijagnosticirati karijes ► Zaštiti fluorom

06 PIEZON®

UKLANJANJE PREOSTALOG KAMENCA
► Koristiti minimalno invazivni EMS PS instrument supra i subgingivno do dubine od 10mm
► Čišćenje džepova > 10mm mini kiretama ► Koristiti EMS PI instrument oko implantata i nadomjestaka

05 PERIOFLOW®

UKLANJANJE BIOFILMA IZ DŽEPOVA DUBINE >4 DO 9MM
► Korištenje praha PLUS na zubima i implantatima ► Uklanjanje interdentalnog biofilma
► Koristiti brizgalicu PERIOFLOW® s oznakama dubine



01 DIJAGNOZA

PROBIR KLINIČKIH SLUČAJEVA
► Zdravi zubi, karijes, gingivitis, parodontitis
► Zdravi implantati, mukozitis, periimplantitis ► Početak ispiranja otopinom BacterX

02 OTKRIVANJE

VIZUALNO PRIKAZATI BIOFILM
► Pacijentima pokazati biofilm
► Boja će pomoći u potpunom uklanjanju ► Nakon uklanjanja biofilma jednostavnije se otkriva kamenac

03 MOTIVACIJA

PODIĆI SVIJEST I EDUCIRATI
► Naglasak na prevenciji
► Upute pacijentu o oralnoj higijeni ► EMS preporučuje Sonicare četkice za zube i interdentalne četkice ili Airfloss Ultra

04 AIRFLOW®

UKLANJANJE BIOFILMA, MRLJA I MLADOG KAMENCA
► Prirodni zubi, nadomjesci i implantati ► Uklanjanje supra i subgingivnog biofilma do dubine od 4mm korištenjem praha PLUS 14µm ► Uklanjanje preostalih mrlja na caklini korištenjem praha CLASSIC COMFORT
► Uklanjanje biofilma s gingive, jezika i nepca

MOGUĆNOSTI SEDACIJE u suvremenoj dentalnoj medicini

Autor: Dr. Frank G. Mathers

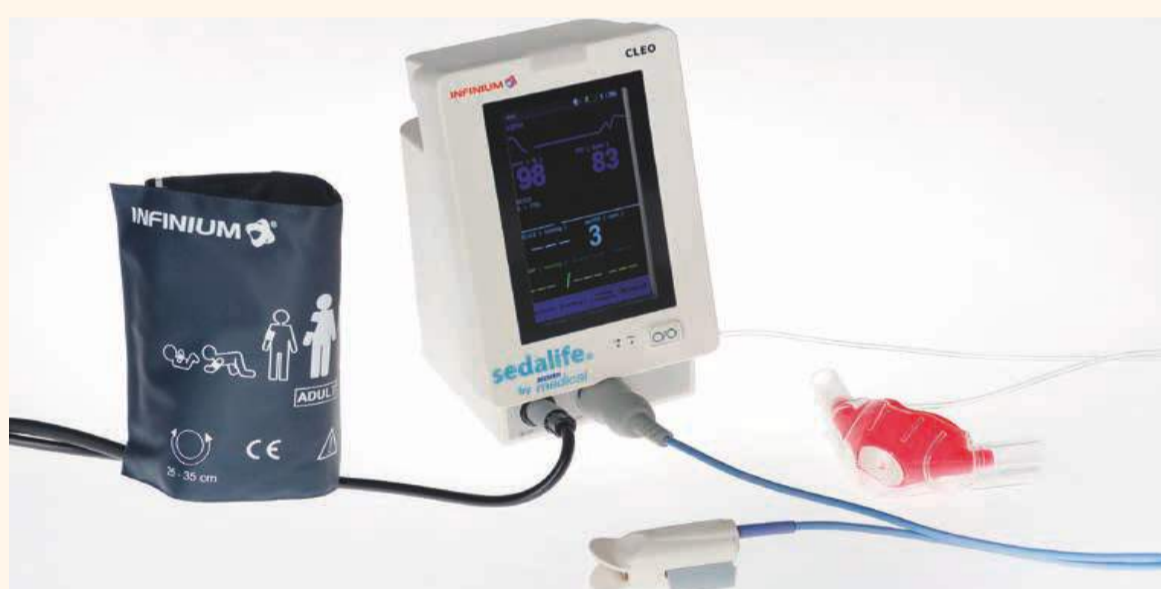Kada je riječ o kontroli anksioznosti i boli, mnogi pacijenti u suvremenoj dentalnoj medicini očekuju visoku razinu usluge i što ugodniju terapiju. Kako bi i dugoročno ostale konkurentne, ordinacije dentalne medicine moraju se uspješno suočiti s ovim izazovom. Suvremeni postupci sedacije mogu se naučiti na odgovarajućim tečajevima i koristiti za proširenje ponude ordinacije.

U kontroli straha i boli kod pacijenata sa slabije do umjereno izraženom anksioznošću izazvanom stomatološkim zahvatima terapeuti imaju izbor između tri postupka sedacije. Metode kod kojih se sedativ može titrirati, kao što su primjena dušičnog oksidula i intravenska sedacija, terapeutu omogućuju da kontrolira stupanj i dubinu sedacije. Kod postupaka kod kojih se sedativ ne može titrirati, kao što je oralna sedacija, dubina i trajanje sedacije određuju se prije liječenja i ne mogu se značajno mijenjati tijekom postupka. Preporučuje se da se doktori dentalne medicine ograniče na minimalnu do umjerenu dubinu sedacije. Osim toga, vrijedi da terapeut mora znati u bilo kojem trenutku sigurno svladati moguće komplikacije u svakom stadiju sedacije. Prije rutinske integracije sedacije u svakodnevnu praksu stoga je neophodno teorijsko obrazovanje kod akreditiranog pružatelja usluga, kao i intenzivna praktična obuka u rješavanju mogućih incidenata.

Sedacija plinom – jednostavna i sigurna

Kod inhalacijske sedacije preko nazalne maske aplicira se mješavina dušičnog oksidula i kisika, pri čemu se u dentalnoj medicini primjenjuju koncentracije dušičnog oksidula između 20 i 70%. Dušični oksidul ulazi preko pluća i otapa se u krvi te se apsorpira u središnji živčani sustav gdje počinje djelovati za nekoliko minuta. Pacijenti su pri svijesti, ali su opušteni, promijenjenog osjećaja za vrijeme i mentalno odsutni. Promjenom primijenjene koncentracije dušičnog oksidula terapeut može brzo i jednostavno povećati jačinu ili prilagoditi dubinu sedacije. Zbog svog relativno niskog analgetskog učinka, dušični oksidul uvijek se primjenjuje u kombinaciji s lokalnim anestetikom.

Sedacija dušičnim oksidulom prikladna je za anksiolizu kod odraslih i djece. Lako se nauči kako se primjenjuje i jednostavno se koristi. Budući da je osjetljivost gornjeg dišnog trakta i usne šupljine smanjena pod djelovanjem dušičnog oksidula, inhalacijska sedacija prikladna je metoda i kod pacijenata s pojačanim refleksom povraćanja. Zbog vrlo brzog povratka na normalnu psihomotoriku i sposobnost vožnje nakon sedacije nema potrebe za pratnjom. Prije sedacije



nije potrebno ograničiti unos hrane.

Apsolutne kontraindikacije nedavno su izvedene operacije na oku s intraokularnim plinom (vitrektomija), pneumotoraks, ovisnost o drogama, ileus, otitis media i mastoiditis. Primjena dušičnog oksidula relativno je kontraindicirana u pacijenata s izraženim deformacijama lica ili gornjih dišnih puteva, pacijenata sa psihičkim ili ozbiljnim psihijatrijskim poremećajima, KOPB-om i u trudnica, osobito u prvom tromjesečju. Alergije na dušični oksidul nisu opisane.

Oralna sedacija – jednostavna za pacijenta i jeftina

Oralna sedacija benzodiazepinima, barbituratima ili antihistaminicima dobro je prihvaćena među pacijentima jer je bezbolna i unos lijekova u obliku tableta ili tekućina ne predstavlja nikakav problem za većinu odraslih, a ni djece. Lijekovi su jeftini i doktor dentalne medicine za sedaciju ne treba dodatno osoblje ili materijale. Uz pravilnu primjenu

neočekivane nuspojave iznimno su rijetke i komplikacije s disanjem kod ovog oblika sedacije gotovo nisu dokumentirane.

Međutim, za sigurno provođenje oralne sedacije terapeut mora imati adekvatno znanje o farmakologiji korištenog sedativa i iskustvo u korištenju pojedinih oralnih pripravaka. Pri planiranju terapije uvijek je potrebno uzeti u obzir fazu latencije između uzimanja lijeka i početka djelovanja. Kod oralnih sedativa također postoje velike individualne razlike, tako da se intenzitet i trajanje djelovanja ne mogu pouzdano predvidjeti. Pored tjelesne mase, dobi i spola, i stupanj anksioznosti pacijenta utječe na učinak lijeka. Postojeće bolesti također mogu utjecati na djelovanje lijeka.

Oralni sedativi obično djeluju duže od trajanja stomatološkog zahvata tako da treba uračunati razdoblje oporavka; štoviše, pacijenti poslije uzimanja ovih lijekova ne mogu odmah voziti i ne smiju se sami otpustiti kući. Izračunavanje točnog vremen-

skog okvira između uzimanja lijeka i zahvata, kao i ispravno određivanje doze vještine su koje se mogu naučiti i nadopunjavaju se iskustvom u praksi. Najvažniji čimbenik odlučivanja za ili protiv određenog aktivnog sastojka trebalo bi biti znanje i praktično iskustvo terapeuta s određenim sedativom.

Intravenska sedacija – korisna u određenim slučajevima

Intravenska sedacija odlikuje se brzim nastupanjem, visokom učinkovitošću i dobrom kontrolom. Ima prednosti kod kompliciranih i dugotrajnijih intervencija jer se venskim putem osigurava mogućnost dodavanja lijeka i terapeut se ne mora brinuti da će učinak sedacije prerano prestati. Osim toga, kod intravenske sedacije refleks povraćanja bitno je smanjen. Mogu se koristiti benzodiazepini (npr. midazolam, diazepam) ili propofol. Kao kod oralne sedacije, i ovdje je djelovanje vrlo individualno od pacijenata do pacijenata, tako da terapeut mora imati duboko razumijevanje

farmakologije svih lijekova koje koristi. Osiguravanje venskog pristupa koji je potreban za provedbu i.v. sedacije nekim pacijentima i doktorima može predstavljati problem. Doktori zbog toga ne bi trebali odustati od te metode jer se uz malo vježbe punkcija vene može naučiti. Nuspojave poput mučnine i povraćanja vrlo su rijetke, može povremeno izazvati komplikacije kao što su hematomi, flebitis ili lokalne iritacije kože.

Praćenje pacijenata je obavezno

Praćenje pacijenta obavezno je kod svakog oblika sedacija, a to uključuje dubinu sedacije, funkciju disanja, oksigenaciju i kardiovaskularnu funkciju. Ovisno o odabranoj metodi mogu se koristiti odgovarajući uređaji. Primjena pulsog oksimetra je primjerice jeftin i učinkovit način nadziranja oksigenacije pacijenta. Pored zasićenosti hemoglobina kisikom, prikazuje se i brzina pulsa što omogućuje procjenu hemodinamike kod pacijenta. Za inhalacijsku sedaciju dovoljno je praćenje uz pomoć pulsog oksimetra. Kod kapnografije koriste se nazalne sonde koje mjere sadržaj CO₂ u izdahnutom zraku. Ovo je trenutačno najsigurnija metoda prepoznavanja prijeteće depresije dišnog sustava.

Zaključak

Doktori dentalne medicine danas mogu birati iz niza sigurnih i testiranih mogućnosti sediranja pacijenta tijekom stomatoloških postupaka kako bi se kontrolirale anksioznost i bol. Nužno je usvojiti relevantno teorijsko znanje, kao i prikupiti praktično iskustvo u radu. U svakom slučaju važno je praćenje pacijenta tijekom sedacije, kao i educiranost o tome kako postupiti u hitnim stanjima terapeuta i tima u teoriji i praksi. [D](#)

O autoru



Dr. Frank G. Mathers

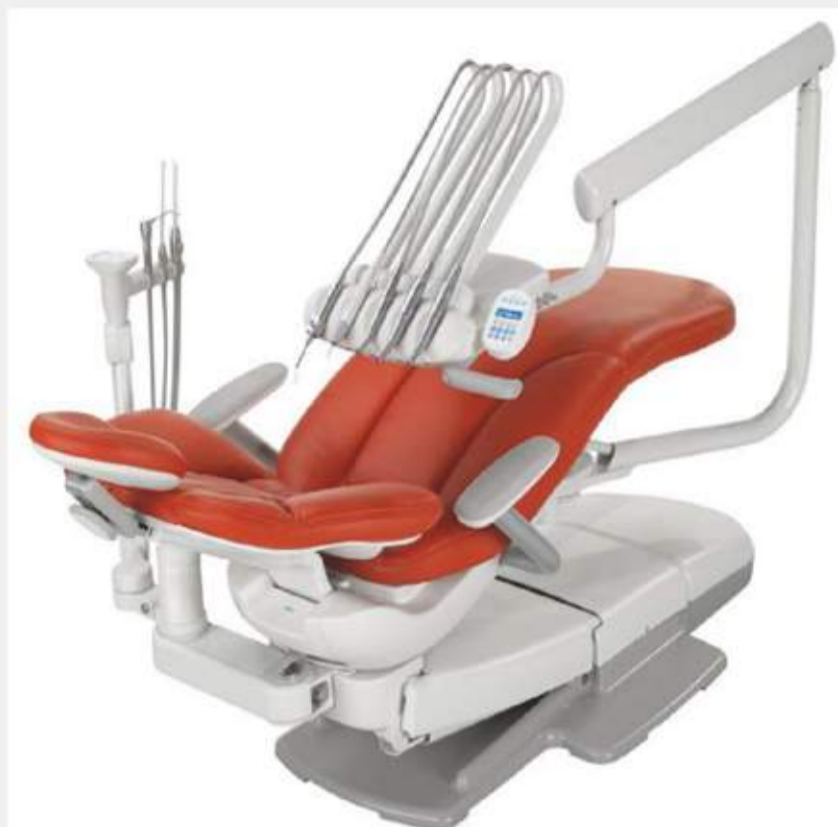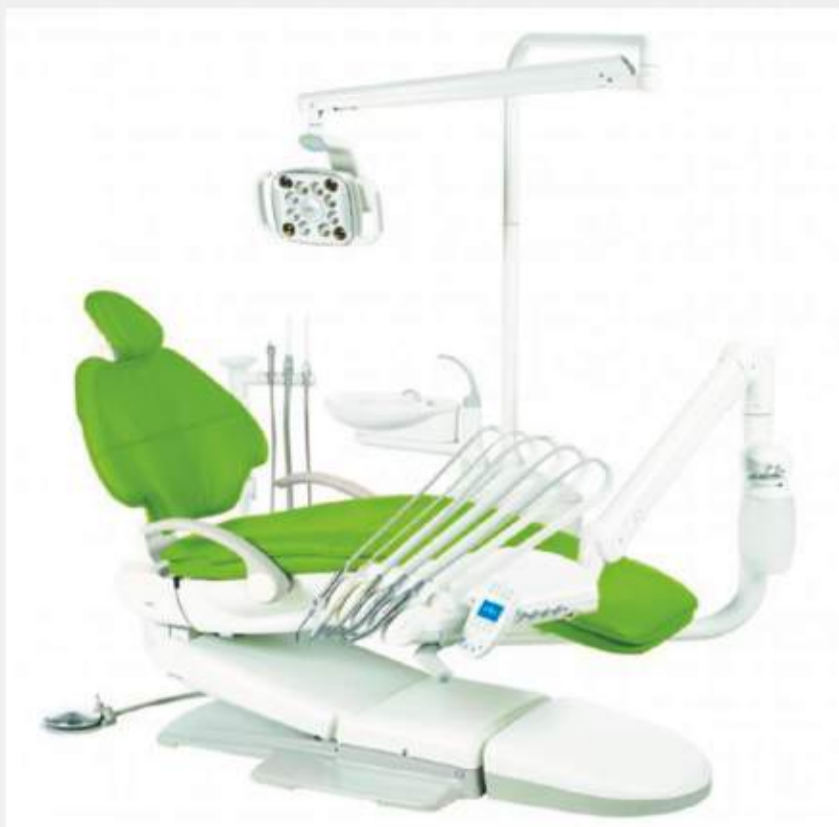Goltsteinstraße 95
50968 Köln

Tel.: 0221 1694920
info@sedierung.com
www.sedierung.com

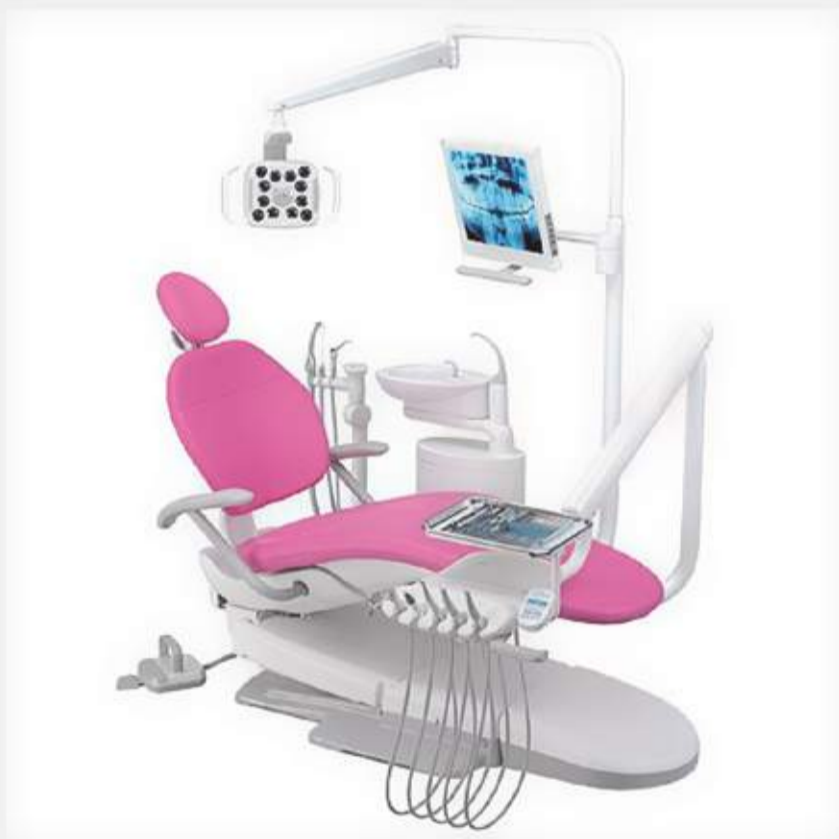

Legendarna pouzdanost: **A-dec 500** – stvoren da traje!

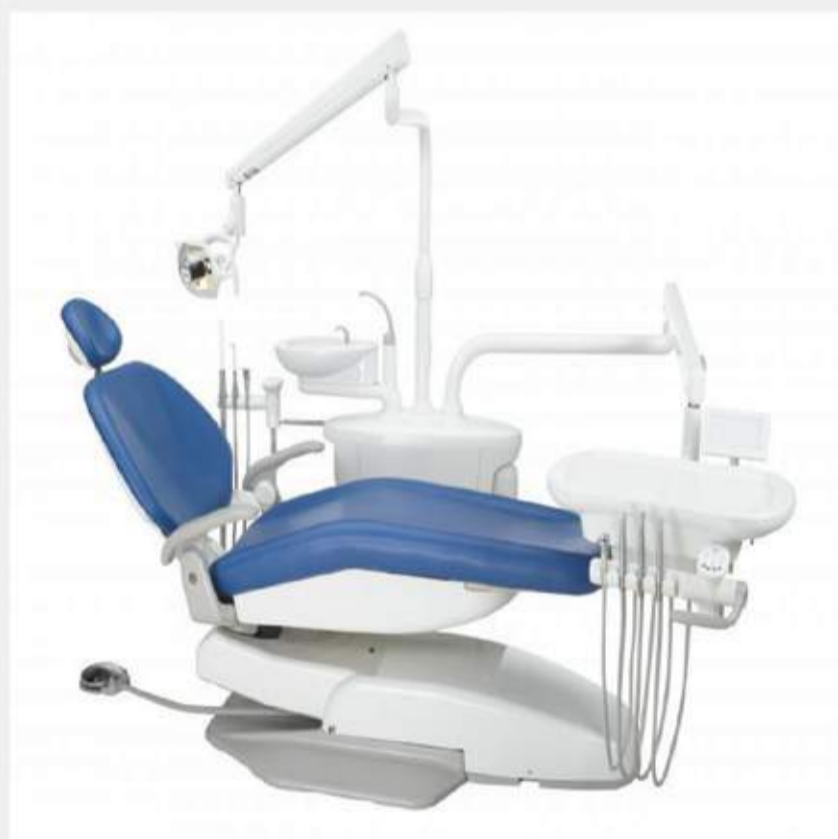Pristupačan. Snažan. Stiliziran. **A-dec 400**



a dec
reliablecreativesolutions™



Za zdravlje Vaše ordinacije: **A-dec 300**



Uglađen. Efikasan. Pouzdan. **A-dec 200**

Nastavljamo na isti način... Promotivne cijene vrijede tijekom cijele 2018. godine:
popust od 20% na model A-dec 200, a na modele A-dec 300, A-dec 400 i A-dec 500 popust od 25%!

Nazovite s povjerenjem i zatražite ponudu za željenu konfiguraciju stomatološke jedinice.

dentagra®

KONTROLA INFEKCIJE u stomatološkoj praksi nikada nije bila važnija

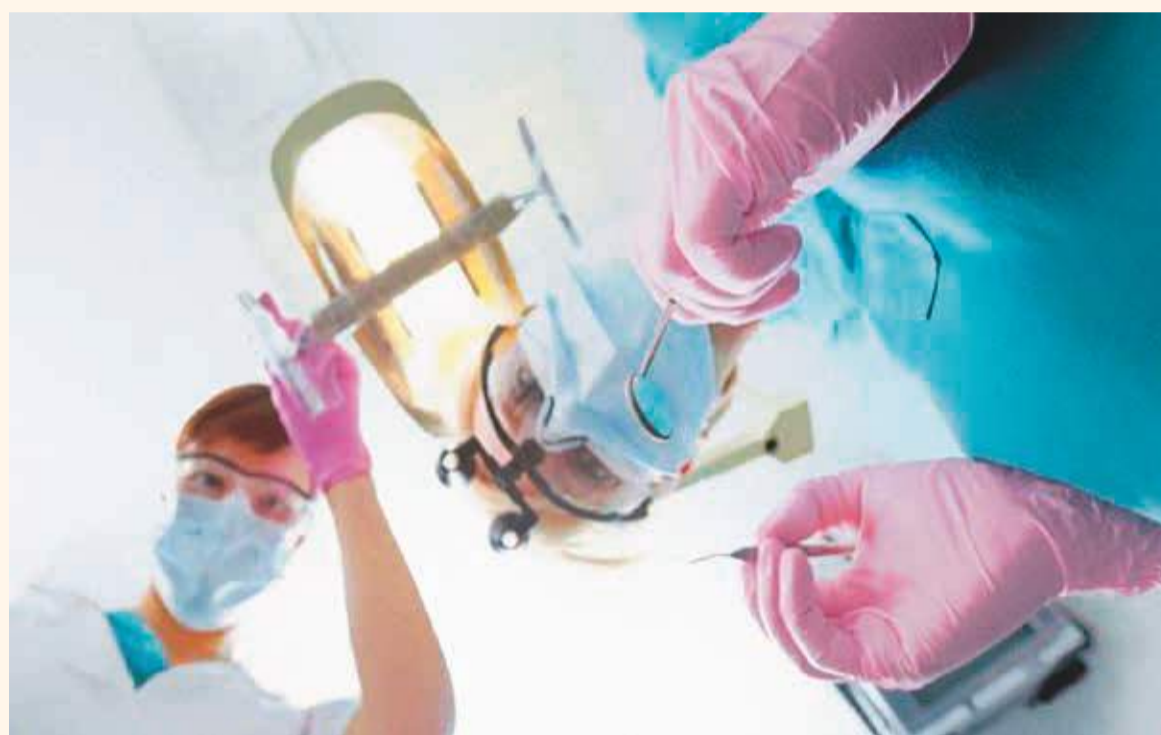Potražnja za stomatološkim zahvatima posljednjih godina sve više raste jer su ljudi postali svjesniji svog oralnog zdravlja i imaju veće estetske zahtjeve. Poštovanje strogih pravila kontrole infekcije i provođenje odgovarajućih postupaka stoga nikada nisu bili važniji za osiguranje zdravlja i sigurnosti stomatologa, higijeničara i asistenata, kao i drugih djelatnika koji mogu biti indirektno uključeni u terapijski postupak.

Potražnja za stomatološkim zahvatima posljednjih godina sve više raste jer su ljudi postali svjesniji svog oralnog zdravlja i imaju veće estetske zahtjeve. Poštovanje strogih pravila kontrole infekcije i provođenje odgovarajućih postupaka stoga nikada nisu bili važniji za osiguranje zdravlja i sigurnosti stomatologa, higijeničara i asistenata, kao i drugih djelatnika koji mogu biti indirektno uključeni u terapijski postupak.

Osoblje stomatološke ordinacije izloženo je velikom riziku od infekcija. Izvješće objavljeno 1999. pokazalo je da u zemljama u razvoju, na primjer, broj stomatološkog osoblja zaraženog tijekom liječenja raste za gotovo šest posto svake godine¹. Istraživanja su pokazala da se infektivni mikroorganizmi mogu prenijeti krvlju ili slinom izravnim ili neizravnim kontaktom, aerosolima ili kontaminiranim instrumentima i opremom². Kao što je Američki centar za kontrolu i prevenciju bolesti (CDC) naveo u svojim smjernicama iz 2003., do prijenosa zaraznih bolesti može doći na četiri načina: izravnim kontaktom s krvlju ili tjelesnim tekućinama, neizravnim kontaktom s kontaminiranim predmetima ili površinama, kontaktom s infektivnim kapljicama ili aerosolima i inhalacijom mikroorganizama koji se nalaze u zraku³.

Najčešći način prijenosa zaraza u stomatologiji je udisanjem infektivnog aerosola ili kapljica. Njihove potencijalne opasnosti po zdravlje dobro su dokumentirane⁴⁻⁹. I aerosol i kapljice mogu biti domaćin velikom broju mikroorganizama i virusa koji mogu biti zarazni za osjetljive pojedince. Tijekom zahvata, stomatologovo lice i pacijentova prsa najviše su izloženi prskanju^{10,11}. Prema istraživanjima, najkontaminiranija područja na licu stomatologa tijekom rada jesu dijelovi oko nosa i unutarnji kutovi očiju¹¹.

Tijekom uporabe stomatološ-



ke opreme, kao što su turbine, ultrazvučni strugači ili štrcaljke nastaje aerosol koji se sastoji od čestica koje mogu dugo ostati u zraku i putovati zračnom strujom. Većina stomatoloških aerosola manja je od 5 µm promjera; stoga, oni mogu prodrijeti i ostati unutar pluća, uzrokujući respiratorne ili druge zdravstvene probleme. Među stomatološkim postupcima koji proizvode visoku koncentraciju aerosola jesu ultrazvučno struganje korijena, brušenje zubi turbinama i vađenje zubi koje uključuje uklanjanje kosti rotirajućim instrumentima⁸.

Svjetska zdravstvena organizacija (SZO) izvijestila je o porastu aerogenih infekcija širom svijeta. Osobito se povećava incidencija tuberkuloze u zemljama u razvoju¹². Zaključeno je da je rizik od izloženosti tuberkulozi kod osjetljivih pojedinaca veći nego kod zdravih osoba. Bennett i sur. zaključili su da stomatolozi i njihovi pomoćnici koji su izloženi približno 15 minuta vršnoj koncentraciji aerosola imaju nešto veći rizik od izlaganja Mycobacterium tuberculosis nego opća populacija⁹. Tijekom tog perioda udahne se oko 0,014 – 0,12 µl aerosolizirane slinje koja može sadržavati održive

patogene koji mogu imati štetan učinak na zdravlje osjetljivih pojedinaca.

Imajući sve to na umu, odgovornost je zdravstvenih djelatnika da se strogo pridržavaju preporučenih smjernica i pravila za kontrolu infekcije. Treba poduzeti nekoliko mjera za smanjenje onečišćenja zraka u stomatološkoj ordinaciji. Na primjer, pokazalo se da upotreba otopina za ispiranje usne šupljine, aspiratora većeg kapaciteta ili kombinacija obiju metoda značajno smanjuju broj jedinica koje tvore kolonije u aerosolima tijekom ultrazvučnog struganja korijena¹³. Rutinska uporaba koferdama osigurava čisto i suho radno polje, sprječava prskanje krvi i slinje i štiti pacijentova usta i dišni put.

Korištenje osobne zaštitne opreme, kao što su kirurške maske (s najmanje 95% učinkovitosti protiv čestica promjera 3 – 5 µm koje se mijenjaju za svakog pacijenta ili svakih 20 minuta u aerosolnom okolišu, odnosno 60 minuta u ne-aerosolnom okolišu), sigurnosne naočale s bočnom zaštitom kako bi se spriječio dodir s očima, kao i jednokratne zaštitne oprave i rukavice kako bi se smanjio prodor ili kontakt s bakterijskim aerosolima od izni-

mne je važnosti.

Preporučuje se i redovito održavanje klimatizacijskog sustava jer dobra ventilacija razrjeđuje mikrobiološku koncentraciju u zraku, naročito noću kada je ordinacija zatvorena¹⁴. Uzorci zraka uzeti u različito vrijeme u stomatološkoj klinici s više stolica pokazali su da su bakterijski aerosoli koncentrirani tijekom zahvata i da na početku dana postoji veća koncentracija cirkulirajućih bakterijskih aerosola, što može biti povezano sa smanjenom ventilacijom¹⁴. Preostali bakterijski aerosoli mogu se ukloniti filtrima zraka ili ultraljubičastim svjetlom.

Budući da aerosol može putovati do vrata ili pulta s instrumentima u sredini stomatološke ordinacije s više stolica, sve čiste, neiskorištene instrumente i opremu treba čuvati u zatvorenim ormarima ili ladicama kako bi se spriječilo onečišćenje. Ostale važne mjere koje se moraju poduzeti kako bi se spriječile infekcije su adekvatna sterilizacija stomatoloških instrumenata, dezinfekcija radnih površina prije i poslije svakog zahvata, dezinfekcija svih materijala i radova koji se šalju u laboratorij te redovito održavanje slavina i opreme gdje se mogu zadržavati

bakterije. Sve slavine treba pročititi na početku svakog dana u trajanju od pet do deset minuta jer bi preostala voda mogla postati kontaminirana preko noći zbog čega bi se biofilm mogao razviti duž unutarnje strane cijevi. Čišćenje rezultira značajnim smanjenjem broja bakterija^{15,16}.

Preporučuje se ostaviti rotirajuće instrumente da rade "na prazno" 20 – 30 sekundi nakon svakog zahvata kako bi se ispuštiti potencijalno zagađeni zrak i voda. Ovaj postupak dokazano značajno smanjuje bakterijsko opterećenje u vodi¹⁷. Krvne stanice, kao i bakterijske i virusne čestice, mogu preživjeti unutar rotirajućih instrumenata čak i nakon dezinfekcije. Stoga se moraju sterilizirati između pacijenata^{17,18}.

Pod ordinacije trebao bi se dezinficirati i očistiti antimikrobnom otopinom za dezinfekciju barem dva puta dnevno kako bi se uklonili bakterijski ostaci od prskanja ili aerosola.

Poznata je činjenica da privatne stomatološke ordinacije ponekad imaju asistente koji nisu stekli odgovarajuću edukaciju. Nepropisno obučeno osoblje, međutim, može biti uzrok slabe kontrole infekcije. Odgovornost je svakog stomatologa da obrazuje i obučava svoje asistente o standardnim postupcima. Nadalje, važno je provoditi mjere imunizacije.

Uklanjanje rizika od izlaganja stomatološkim aerosolima ostaje težak zadatak. Najbolji način za smanjenje rizika je primjenjivati rutinske protokole kontrole infekcije koje su preporučile zdravstvene institucije kao što su SZO i ministarstva zdravstva. Do danas su objavljeni različiti izvještaji i postupci kontrole infekcije kako bi se informiralo i educiralo osoblje u stomatološkoj zdravstvenoj zaštiti o važnosti primjene odgovarajućih postupaka kontrole infekcije. ■


Napomena urednice: Cijeli popis literature dostupan je od izdavača.

LIJEČNIČKA TAJNA u stomatološkoj praksi

Autor: Jana Brandt

Liječnička tajna osjetljiva je tema u stomatološkoj ordinaciji. Što se smije, a što ne smije? Lako se dogodi da zaposlenik ordinacije ili čak doktor nenamjerno otkrije liječničku tajnu. Što zapravo znači liječnička tajna? To je obveza da liječnik prema kolegama, rođacima, obitelji ili neznancima čuva u tajnosti sve što sazna o zdravstvenom stanju pacijenta koji mu se obrati. To se osobito odnosi na sve što je vezano za pružanje liječničke pomoći.

Samo uz pacientovu dozvolu liječnik smije odati takve informacije. Doktor je također obavezan upozoriti svoje djelatnike na dužnost čuvanja liječničke tajne. To bi trebalo stalno ponavljati jer se kršenje tih pravila u praksi događa svakodnevno (vidi tablicu s uobičajenim situacijama).

Zamke otkrivanja liječničke tajne skrivaju se na svakom koraku. Vlasnik ordinacije ima odgovornost i treba obratiti pozornost na čuvanje te tajne. Bilo kakva povreda može imati neugodne posljedice. Stoga, kod svakog pružanja usluga uvijek treba paziti da se od pacijenta traži dozvola za dijeljenje informacija ako je to potrebno. Budite oprezni s liječničkom tajnom i u slučaju dvojbe konzultirajte se s pravnikom. 

O autoru

Jana Brandt

Individuelles Praxismarketing & Abrechnungsbetreuung InPrA

Kornmarkt 1, 06256 Sangerhausen
Tel.: 03464 5694335
zmv.j.b.inpra@googlemail.com

SITUACIJA	UPUTA
Djelatnik ordinacije napominje pacijentu da supružnik treba doći na kontrolni pregled.	Nije dozvoljeno bez znanja i dopuštenja supružnika o kojemu se radi.
Djelatnik ordinacije razgovara s kolegicom o planiranom protetskom radu kod pacijenta.	Dozvoljeno samo unutar ordinacije.
Djelatnik ordinacije pacijentu priopćava da je protetski rad gotov, drugi pacijent u čekaonici to čuje.	Nije dozvoljeno.
Djelatnik ordinacije iz ordinacije dovikuje recepcionarki nešto o pacijentu – pacijenti koji čekaju sve čuju.	Nije dozvoljeno.
Dva djelatnika ordinacije razgovaraju o pacijentu, a drugi pacijent čuje o čemu se radi.	Nije dozvoljeno ako se spominju imena.
Djelatnik ordinacije daje informacije o pacijentu telefonski.	Nije dozvoljeno bez dopuštenja dotičnog pacijenta jer liječnik ne zna je li stvarno pacijent na liniji.
U okviru istraživanja liječnik svom kolegi pokaže neki slučaj.	Dozvoljeno samo ako je pacijent neprepoznatljiv.
Doktor dentalne medicine nazove kućnog liječnika kako bi se raspitao o bolestima i lijekovima koje pacijent uzima.	Nije dozvoljeno bez pacijentova dopuštenja.
Doktor dentalne medicine i kirurg razgovaraju o planiranoj implantaciji.	Nije dozvoljeno bez pacijentova dopuštenja.
Pacijent prenosi liječničku dokumentaciju iz jedne ordinacije u drugu.	Dozvoljeno je jer se radi o pacijentovim podacima.

PROCESS FOR PRF BY DR. CHOUKROUN

PRF centrifuga sa pripadajućim instrumentarijem, za pripremu „pametnih derivata krvi“ - A-PRF+, Liquid A-PRF, i-PRF po dr.Choukrounu.



PENGUIN^{USA}

Uređaj za mjerenje stabilnosti implantata (ISQ).

Multipeg nastavci su od titana i mogu se sterilizirati.



DENT - SURG[®] PIEZOTOM

Prijenosni piezotom sa kirurškim i dentalnim modulima. Irigacijski sustav kompatibilan sa nekoliko otopina (serum, klorheksidin, EDTA i hipoklorit). Inovacija je u tehnologiji nanošenja dijamantnog sloja na sve nastavke koji ne oštećuju meko tkivo.



STYLAGE - HIJALURONSKI FILERI

STYLAGE by VIVACY hijaluronski fileri (hijaluronska kiselina treće generacije) bazirani su na IPN tehnologiji s jedinstvenim viskoelastičnim svojstvima. Sadrže dva jaka antioksidansa, Manitol (odgovoran za očuvanje fizikalno-kemijskih svojstva materijala) i Sorbitol koji poboljšava hidrataciju i elastičnost kože.





Dentalni Megastore d.o.o.

Dobriše Cesarića 8 :: 10000 Zagreb ::
Tel: 01.6370.040 :: 01.6370.046 :: 01.7890.422
Email info@dentalni-megastore.hr :: www.dentalni-megastore.hr

UČINKOVIT PRISTUP RESTAURACIJI MLIJEČNIH ZUBI

Tekući debeloslojni (bulk) kompozitni materijal Tetric EvoFlow Bulk Fill pojednostavljuje izradu ispuna na stražnjim zubima

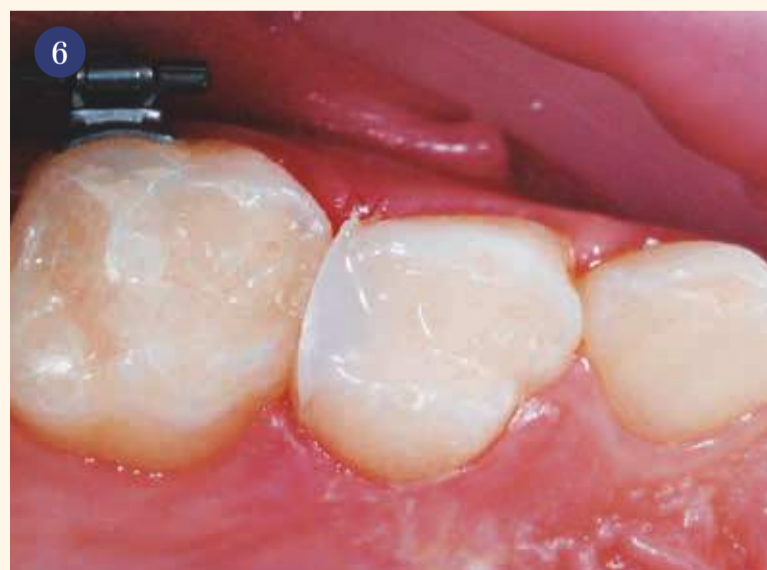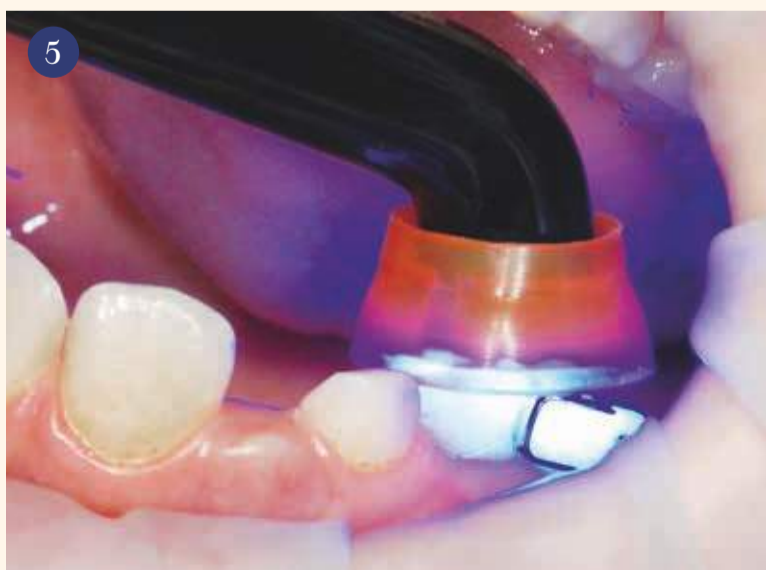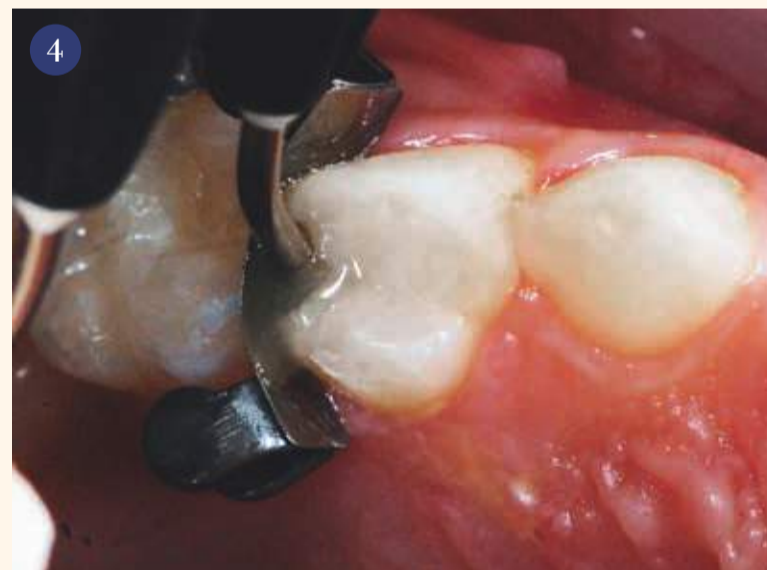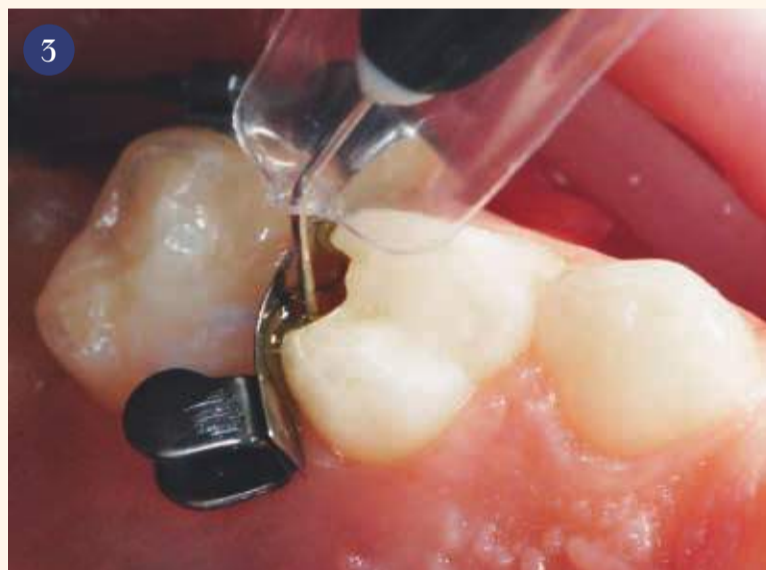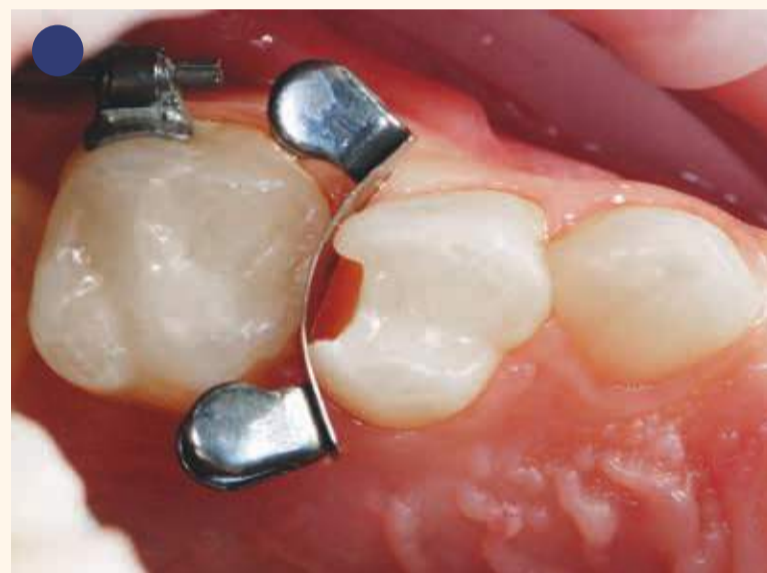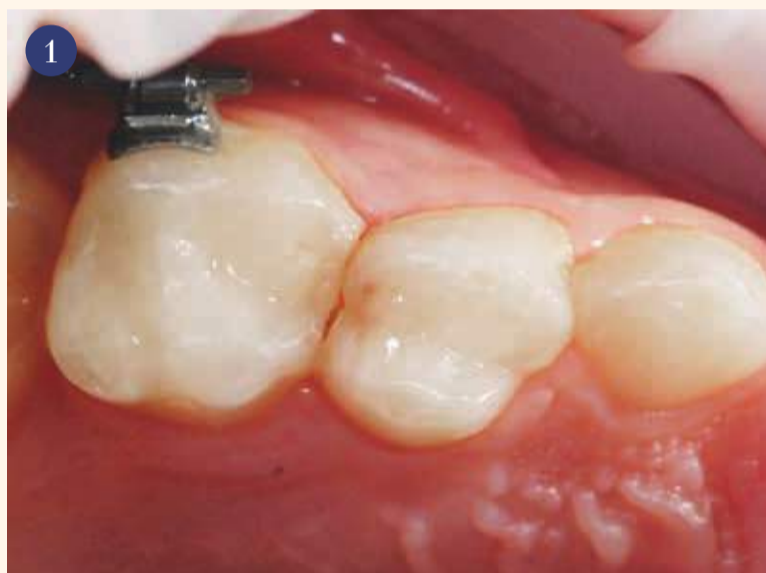Autor: Dr. Niklas Bartling, Altstätten, Švicarska

Tekući debeloslojni (bulk) kompozitni materijali koriste se za nadomještanje dentina kod kaviteta I. i II. razreda. U ovom radu prikazuje se jednostavan terapijski pristup, koji je također idealan za dječju stomatologiju. Lako ga je implementirati i vrlo je učinkovit uz izvrsne estetske rezultate.

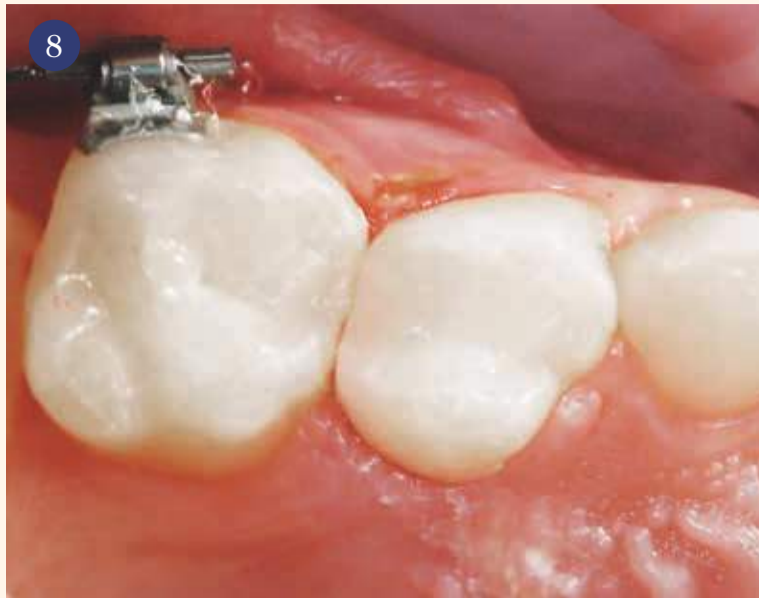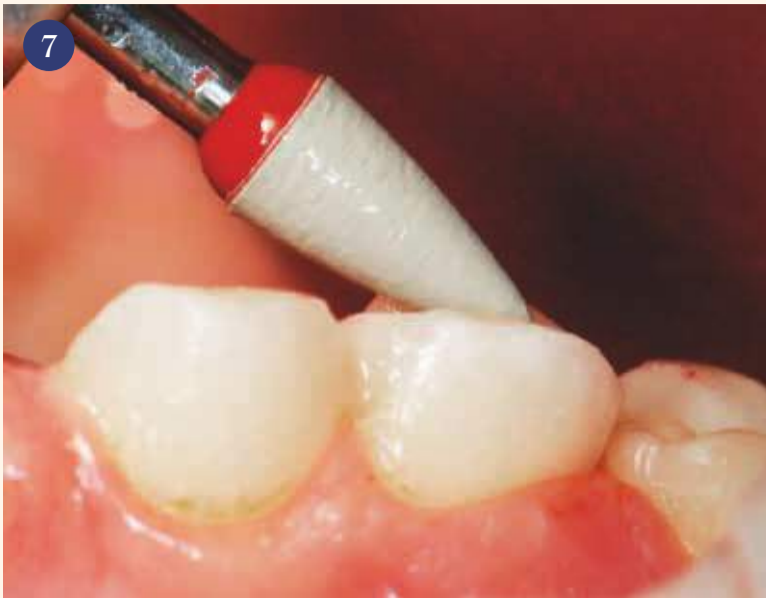Dugo je vremena restauracija karioznih mliječnih stražnjih zubi kompozitnim materijalima zahtijevala puno više napora u usporedbi s drugim materijalima. Ta se percepcija temeljito promijenila s pojavom debeloslojnih ("bulk") kompozitnih materijala. U većini slučajeva, složeno i dugotrajno slojevanje materijala svedeno je na aplikaciju samo jednog sloja. Nedavno je razvijen Tetric® EvoFlow Bulk Fill koji je prikladan za ovu vrstu indikacija. U kombinaciji s ostalim komponentama iz asortimana Ivoclar Vivadenta, omogućuje doktorima dentalne medicine učinkovito liječenje mladih pacijenata.

Razlike u liječenju mliječnih i trajnih zubi

Načini i sredstva za liječenje trajnih zubi u odraslih pacijenata ne mogu se automatski prenijeti na mliječne zube kod djece. Ovo se odnosi i na restaurativnu terapiju. Pored psiholoških posebnosti i zahtjeva povezanih s liječenjem djece, razlike u mikromorfologiji mliječne i trajne denticije također igraju važnu ulogu. Na primjer, važno je napomenuti da gornji sloj cakline mliječnih zubi ima prizmatSKU strukturu (30 do 100 µm). Posljedično se ovaj sloj ne može jetkati ortofosfornom kiselinom. Međutim, ako se površine zubi lagano abradiraju prije primjene kiseline, kondicioniranje je dovoljno za postizanje retentivnog uzorka. Nadalje, mliječni zubi imaju veće dentinske tubule. Sadržaj minerala u intertubularnom dentinu niži je nego u trajnih zubi. Zbog svoje specifične strukture, dentin mliječnih zubi ne smije se jetkati ortofosfornom kiselinom duže



Slika 1. Preoperativna situacija: distalni karijes na zubu 54 • Slika 2. Prepariran kavitet i postavljena matrica • Slika 3. Adhese Universal nanosi se uz pomoć VivaPen sustava i utrljava 20 sekundi, nakon čega se ispuhuje i osvjetljava 10 sekundi. • Slika 4. Kavitet je napunjen tekućim kompozitom Tetric EvoFlow Bulk Fill. Višak materijala uklonjen je sondom. • Slika 5. Sjetlosna polimerizacija lampom Bluephase Style tijekom 10 sekundi • Slika 6. Polimerizirani ispun nakon uklanjanja matrice.



Slika 7. Poliranje ispuna sustavom OptraPol • Slika 8. Dovršeni Tetric EvoFlow Bulk Fill ispun nakon primjene Fluor Protector S na distalnu površinu zuba 54

od 10 sekundi. Ako se ostavi duže vrijeme u dodiru s kiselinom, demineralizacija će napredovati u dublja područja gdje je primer više neće moći neutralizirati. Samojetkajući adhezivi kao što je Adhese® Universal udovoljavaju zahtjevima ovakvih situacija i pokazali su da imaju povoljne vrijednosti vezne čvrstoće na mliječnim zubima.

Adheziv igra presudnu ulogu u osiguravanju uspjeha restaurativne terapije. Treba naglasiti da Adhese Universal omogućuje optimalno rukovanja za liječenje mliječnih zubi jer se nanosi uz pomoć aplikatora u obliku olovke s tankim metalnim vrhom.

Što ovaj materijal za ispune čini tako posebnim?

Kao i komperi, kompozitni materijali prikladni su za primjenu na mliječnim zubima. Kliničko istraživanje iz 2006. na kavitetima II. razine na mliječnim kutnjacima pokazalo je da Tetric Flow pruža zadovoljavajuće rezultate. Mliječni zubi su manje podložni atriciji nego trajni. Stoga, manja otpornost na trošenje tekućih kompozita igra podređenu ulogu.

Novi Tetric EvoFlow Bulk Fill je tekući kompozitni materijal koji se može nanositi u pojedinačnim slojevima debljine do 4 mm. Ako se koristi na mliječnim zubima, ne zahtijeva nanošenje pokrovnog sloja. Zbog toga se većina kaviteta na mliječnim zubima može ispuniti u jednom kora-

ku. Inovativni fotoinicijator nazvan Ivocerin® odgovoran je za ovu odliku. Istraživanja su pokazala da se dubinska polimerizacija može postići čak i u teškim uvjetima, npr. ako se polimerizacijska lampa drži u nagnutom položaju. Ova sigurnosna značajka osobito je korisna u dječjoj stomatologiji.

Kompozit se ne polimerizira preuranjeno pod operativnim svjetlom stomatološke jedinice, što olakšava rukovanje. Kemijski filter koji smanjuje osjetljivost na svjetlost, terapeutu omogućuje dugo radno vrijeme, tj. više od četiri minute bez potrebe za smanjenjem intenziteta svjetlosti (8 000 luksa). Za razliku od većine tekućih debeloslojnih kompozita na tržištu, Tetric EvoFlow Bulk Fill ima nakon polimerizacije translucenciju sličnu dentinu i savršeno se bojom uklapa s okolnim mliječnim zubima. Od tri dostupne boje, osobito je boja IVW pogodna za korištenje u pedodontici.

Kako se materijal koristi u kliničkoj praksi?

Kao i većina odraslih, mnogi mladi pacijenti nisu oduševljeni kada dolaze kod stomatologa. Posljedično, nisu uvijek spremni surađivati. U takvim okolnostima terapeut mora biti brz. Sljedeći prikaz slučaja prikazuje kako se mliječni zubi mogu učinkovito restaurirati koristeći Tetric EvoFlow Bulk Fill (slika 1.).

Čisto i relativno suho radno polje osigurano je OptraGate® retraktorom za usnice i obraze. Pomaže u otvaranju usta mladih pacijenata i odmiče meko tkivo od zubi koji zahtijevaju liječenje. Dodatno se mogu koristiti vaterolice za izoliranje radnog polja. Nakon preparacije kaviteta i čišćenja karijesne lezije, postavljena je matrica (slika 2.). Zatim je nanesen adheziv Adhese Universal koji je ispuhan i osvijetljen (slika 3.). Kavitet je potom ispunjen kompozitom Tetric EvoFlow Bulk Fill (slika 4.).

U tu svrhu, vrh aplikatora postavljen je na dno kaviteta i materijal je uštrcavan polako povlačeći vrh koji je cijelo vrijeme ostao uronjen u materijal, prema površini. Ova metoda aplikacije sprječava stvaranje zračnih mjehurića. Tetric EvoFlow Bulk Fill odlikuje se izvrsnim površinskim svojstvima.

Ispun je osvijetljen 10 sekundi (slika 5.). Zatim je

uklonjena matrica (slika 6.) a suvišak materijala je uklonjen rotirajućim instrumentima (finozrnata dijamantna svrdla, Arkansasov kamenčić). Površina je reducirana i morfologija prilagođena po potrebi. Zatim je provjerena okluzija i ispun je poliran. U tu je svrhu korišten dokazani sustav za poliranje OptraPol (slika 7.). Polireri su punjeni sitnim dijamantnim česticama te brzo

proizvode glatku i sjajnu površinu s dugotrajnim rezultatima (slika 8.)

Zaključak

Opisani terapijski pristup primjenom tekućeg kompozita Tetric EvoFlow Bulk Fill i odgovarajućih popratnih komponenti vrlo je učinkovit. Ispun se može izraditi brzo i jednostavno. Kritična faza liječenja svodi se na minimalno trajanje zahvaljujući brznoj aplikaciji i polimerizaciji. Posljedično je ovaj materijal vrlo prikladan za postupke u dječjoj stomatologiji. 

O autoru



Dr. Niklas Bartling

Rorschacherstrasse 1
9450 Altstätten
Švicarska

zahnarzt@bartling.ch

Tetric Evo-Line

Provjeren i inovativan kompozit

**Prirodna estetika –
učinkovito
postignuta**



www.ivoclarvivadent.com

Ivoclar Vivadent AG
Benderstr. 2 | 9494 Schaan | Liechtenstein | Tel.: +423 235 35 35 | Fax: +423 235 33 60

**ivoclar
vivadent**
passion vision innovation



Dentex

Međunarodni sajam dentalne medicine
International Dental Medicine Fair

Program sajma:

- 300 domaćih i inozemnih izlagača
- PREDSTAVLJANJE novih trendova i tehnologija u dentalnoj medicini
- LIVE OP edukacija i demonstracija uživo
- RADIONICE preventivnih postupaka kod pacijenata mlađe i starije životne dobi
- KONGRES s međunarodnim sudjelovanjem za doktore dentalne medicine
- SIMPOZIJ za dentalne tehničare i asistente
- PREZENTACIJE izlagača, opreme i materijala
- E-STOMATOLOGIJA
- MALA ŠKOLA oralne higijene za najmlađe
- Pravno i porezno SAVJETOVALIŠTE

Program izlaganja:

- Uređaji i oprema za dentalne ordinacije i laboratorije
- Dentalni pribori i materijali
- Informatička podrška
- Usluge, edukacije, nastavna sredstva

PAVILJON 5

17. - 19. 5. 2018.

Organizatori:

Kontakt:

Zagrebački Velesajam d.o.o.
Avenija Dubrovnik 15, Zagreb

www.zv.hr/dentex
tel: +385 6503 402 • zv.dentex@zv.hr

Zagrebački
Velesajam

Hrvatska
komora
dentalne
medicine
www.hkdm.hr



ČETVRTAK 17.05.2018.

- Svečanost otvaranja sajma
- Izložba
- Ordinacija uživo sa demonstracijskim prikazom novih tehnologija i materijala

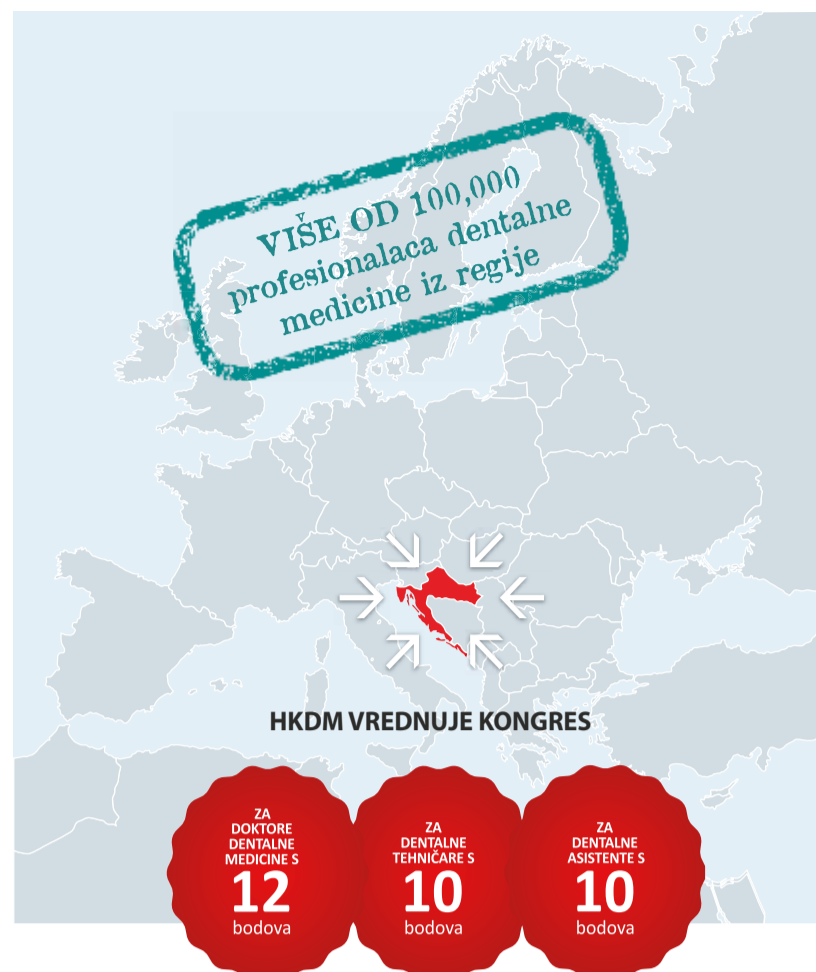
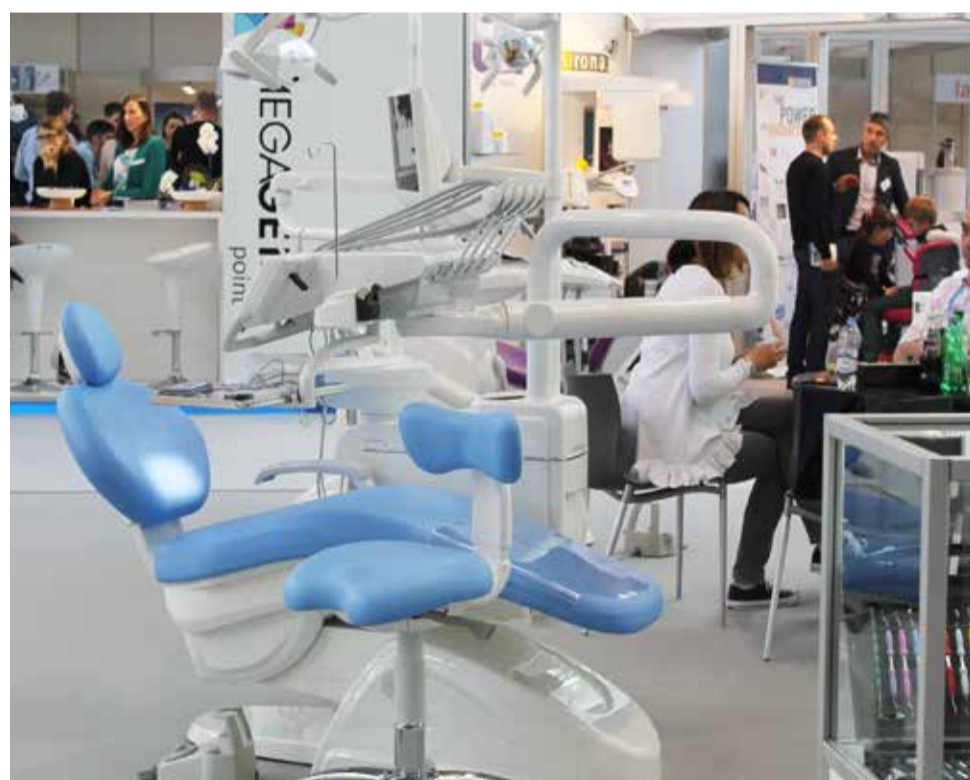PETAK 18.05.2018.

- Izložba
- Ordinacija uživo sa demonstracijskim prikazom novih tehnologija i materijala
- Radionica: Preventivni postupci kod pacijenata starije životne dobi
- Simpozij: Možemo li zajedno? Za dentalne tehničare i dentalne asistente
- Presentacija partnera Komore, opreme i materijala
- e-stomatologija: Radionice namijenjene doktorima dentalne medicine i tehničarima

- Pravni kutak - pravno savjetovanje s članovima Komore
- Porezno savjetovalište - primjena poreznih propisa u području dentalne medicine

SUBOTA 19.05.2018.

- Izložba
- Ordinacija uživo sa demonstracijskim prikazom novih tehnologija i materijala
- Radionica: Preventivni postupci kod pacijenata mlađe životne dobi
- Presentacija partnera Komore, opreme i materijala
- Kongres sa međunarodnim sudjelovanjem Dentex 2018. za doktore dentalne medicine
- Izbor i svečanost dodjele nagrade najatraktivnijeg izložbenog prostora
- Poster prezentacija



ZEMLJE SUDIONICE:

- AUSTRALIJA
- AUSTRIJA
- BELGIJA
- BOSNA I HERCEGOVINA
- BRAZIL
- DANSKA
- FINSKA
- FRANCUSKA
- GRČKA
- HRVATSKA
- IRSKA
- ITALIJA
- IZRAEL
- JAPAN
- KINA
- JUŽNA KOREJA
- LIHTENŠTAJN
- MAĐARSKA
- NIZOZEMSKA
- NJEMAČKA
- POLJSKA
- RUMUNJSKA
- SAD
- SLOVAČKA
- SLOVENIJA
- SRBIJA
- ŠPANJOLSKA
- ŠVEDSKA
- ŠVICARSKA
- TAJVAN
- VELIKA BRITANIJA

Poseban naglasak stavljen je na kvalitetan program s aktualnim temama u svijetu dentalne medicine čime **DENTEX** postaje referentno mjesto susreta profesionalaca i stručnjaka koji predstavljaju novitete i prikazuju nova postignuća u struci.

Sorganizatori:



Kontakt:

Hrvatska komora dentalne medicine
Kurelčeva 3, Zagreb
Ivana Starešinić / Tel: 01/4886-735
ivana.staresinic@hkdm.hr

Dijagnostički potencijal sline za rano otkrivanje karcinoma usne šupljine



Djelatnici Stomatološkog fakulteta Sveučilišta u Zagrebu i KB Dubrava u suradnji s istraživačima Medicinskog fakulteta i Instituta Ruđer Bošković na tragu su specifičnog tumorskog biljega za rano otkrivanje karcinoma usne šupljine.

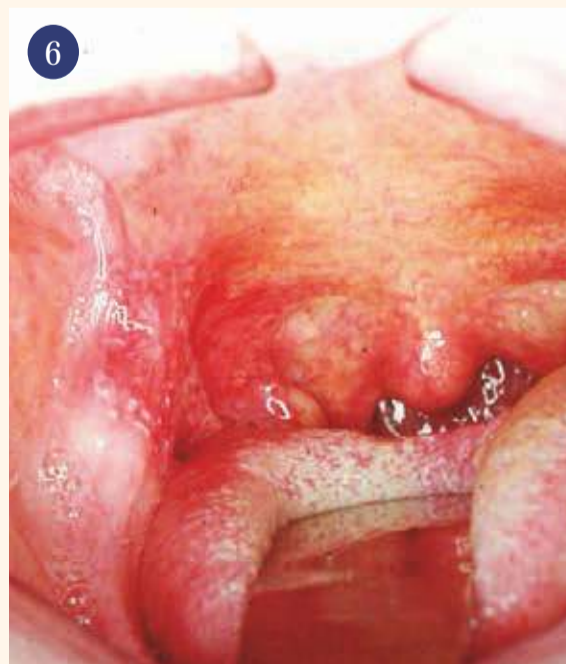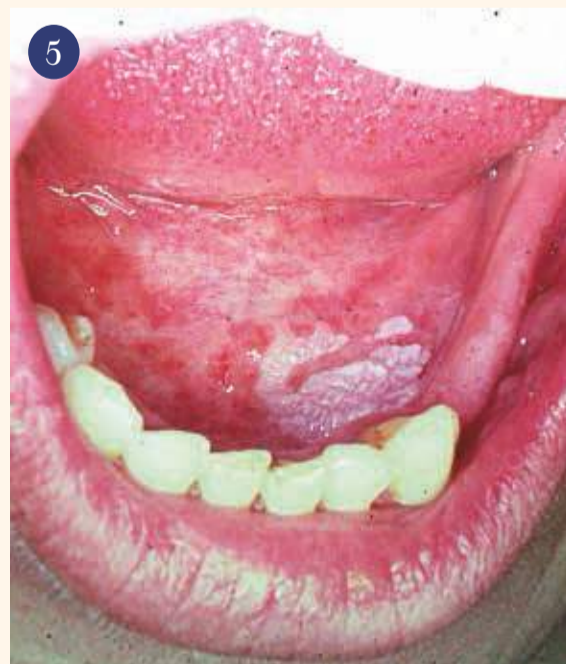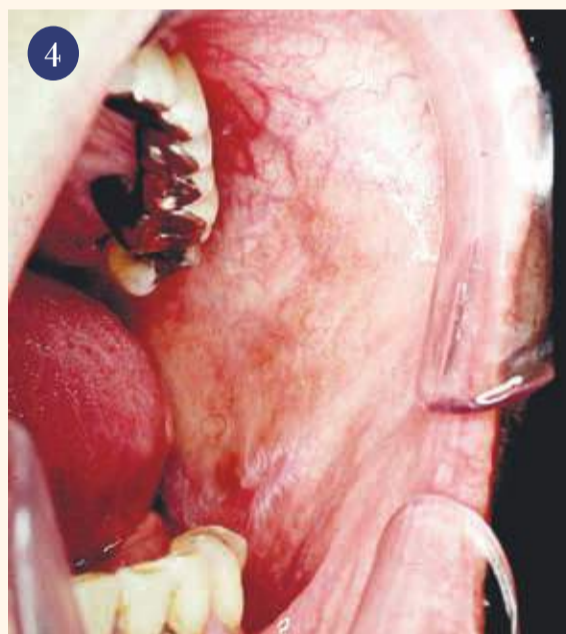
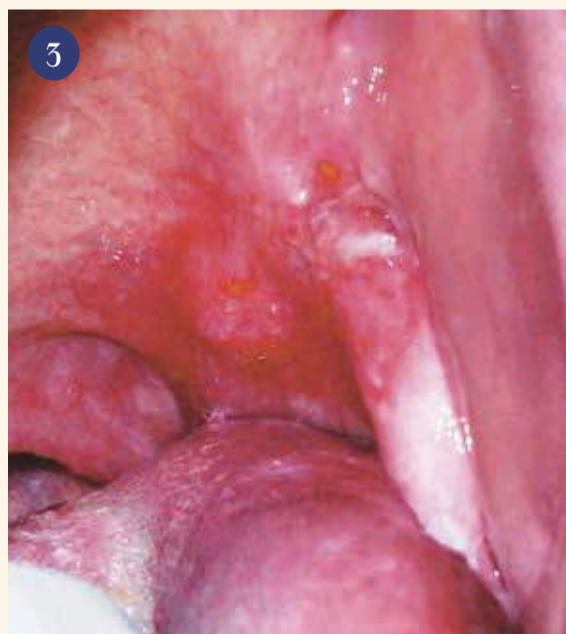
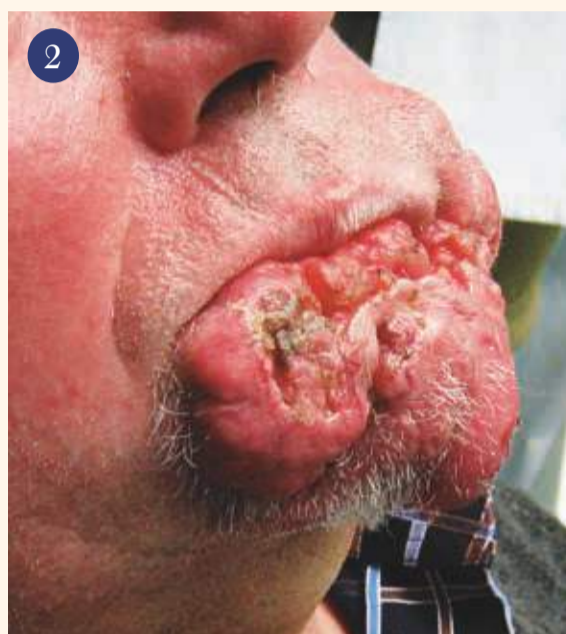
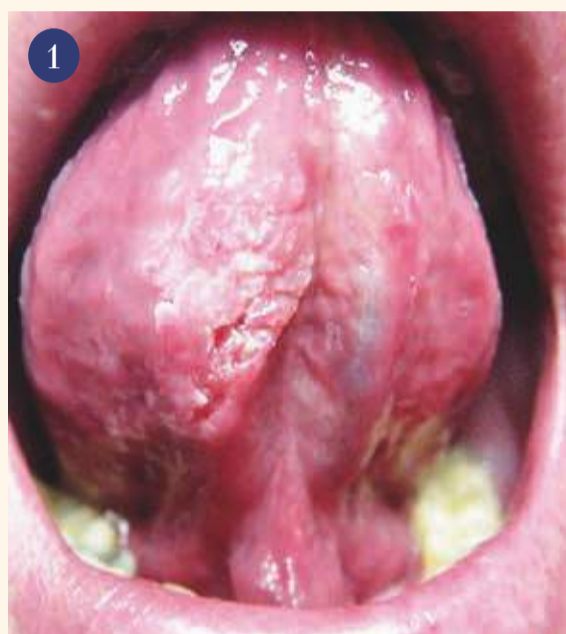Autori: Dr. Ivan Salarić, prof. dr. sc. Darko Macan

Prema Svjetskoj zdravstvenoj organizaciji karcinom usne šupljine osmi je najčešći karcinom na svijetu s petogodišnjom stopom preživljenja od 50%. Često se ovaj karcinom razvije iz potencijalno malignih oralnih poremećaja (PMOP), kao što su leukoplakija, eritroplakija i oralni lihen. Ostali PMOP-i nešto su rjeđi ili geografski manje specifični za naše krajeve.

Stanice karcinoma usne šupljine proizvode biokemijske supstance, tumorske biljege, u različitom omjeru nego zdrave stanice, mjerljive u tkivima i/ili tjelesnim tekućinama. Slina, radi svoje pristupačnosti, neposrednosti i mogućnosti neinvazivnoga uzorkovanja, predstavlja idealno sredstvo za mjerenje tumorskih biljega.

Proučavajući gensku kartu oralnoga karcinoma, odabrani su određeni biljezi, dosad nedovoljno istraženi, za koje se smatra da bi mogli predstavljati biljege za rano otkrivanje karcinoma usne šupljine. Naime, važno je napomenuti da do danas nije otkriven biljeg ili skupina biljega koji bi imali zadovoljavajuću specifičnost i osjetljivost za karcinom usne šupljine. U sklopu projekta koji financira Hrvatska zaklada za znanost pod naslovom "Izolacija, kvantifikacija i kinetika salivarnih Ap4A, SCCA i TROP2 kod pacijenta s oralnim karcinomom i potencijalno malignim poremećajima", istraživači sa Stomatološkog fakulteta sa suradnicima s Medicinskog fakulteta Sveučilišta u Zagrebu provode istraživanje čiji su ciljevi postaviti izolaciju, kvantifikaciju te objašnjenje uloge i kinetike diadenozin tetrafosfata (Ap4A), „Squamous Cell Carcinoma povezanog antigena 1 i 2“ (SCCA1 i 2) i „Trophoblast cell surface antigena“ (TROP2) u pacijentima s potencijalno malignim oralnim poremećajima (PMOP) i karcinomom usne šupljine.

Za izolaciju i kvantifikaciju Ap4A razvili su metodu Liquid chromatography-ion trap-mass spectrometry, Multiple Reaction Monitoring (LC-IT-MS,MRM), dok su za kvantifikaciju preostalih markera koristili komercijalno dostupne specifične „enzimski-



*Slika 1. Karcinom ventralne strane jezika • Slika 2. Uznapredovali, neliječeni karcinom usne šupljine, usnice, obraza i brade
Slika 3. Na eritroplakičnoj sluznici (karcinom in situ) nastao je invazivni karcinom retromolarnoga područja i prednjega nepčanoga luka
Slika 4. Lihen planus lijevog obraza • Slika 5. Leukoplakija sublingvalno lijevo • Slika 6. Eritroplakija obraza i retromolarnog područja desno.*

vezane imunoanalitičke testove“ (ELISA). Uzorkovanje sline provodi se u Zavodu za oralnu kirurgiju Stomatološkog fakulteta Sveučilišta u Zagrebu, u Klinici za kirurgiju lica, čeljusti i usta Kliničke bolnice Dubrava, ELISA analiza provodi se u Zavodu za kemiju i biokemiju Medicinskog fakulteta u Zagrebu, a LC-IT-MS analiza u Institutu Ruđer Bošković u Zagrebu.

Cilj istraživačkog projekta jest razviti tumor-specifični test sa zadovoljavajućom senzitivnošću i specifičnošću te dinamički mjeriti tumorske biljege, prije i poslije kirurškog zahvata, nakon radioterapije i/ili kemoterapije te jednu i dvije godine nakon inicijalne dijagnoze. Tumor-specifični test za karcinom usne šupljine, mogao bi omogućiti raniju dijagnozu ovog karcinoma, potencijalno i prije kliničkih simptoma, podizanje rate petogodišnjeg preživljavanja, omogućiti raniju dijagnozu recidiva i/ili novih primarnih tumora te bolju kvalitetu života nakon liječenja.

**Zavod za oralnu kirurgiju
Stomatološkog fakulteta Sveučilišta u Zagrebu**

**Klinika za kirurgiju lica, čeljusti i usta
KB Dubrava, Zagreb**

**ISTRAŽIVAČKI PROJEKT
HRVATSKE ZAKLADE ZA
ZNANOST IP-09—2014-9376:
Izolacija, kvantifikacija i kinetika salivarnih Ap4a, SCCA i TROP2 kod pacijenta s oralnim karcinomom i potencijalno malignim poremećajima**

Voditelj projekta:

Prof. dr. sc. Darko Macan¹

Suradnici na projektu:

Prof. dr. sc. Jasna Lovrić²

Dr. sc. Ivana Karmelić²

Doc. dr. sc. Davor Brajdić¹

Doc. dr. sc. Ivan Zajc¹

Ivan Salarić, dr. med. dent.¹

¹ Zavod za oralnu kirurgiju Stomatološkog fakulteta Sveučilišta u Zagrebu, Klinika za kirurgiju lica, čeljusti i usta, KB Dubrava

² Zavod za kemiju i biokemiju Medicinskog fakulteta Sveučilišta u Zagrebu

Web: <https://ocsaltm.wixsite.com/hrzz-ocsaltm>

Adresa za kontakt: darkom@kdb.hr

EKSKLUZIVNI TEČAJ radiologije i dijagnostike 3D

Po prvi puta u regiji 19. i 20. siječnja, Sanitaria dental u suradnji s NIDE (Nordic Institute of Dental Education) i Planmecom pod pokroviteljstvom Hrvatske komore Dentalne medicine organizirali su uspješno Tečaj 3D radiologije i dijagnostike.

Nordic Institut za dentalnu Edukaciju (NIDE) je vrlo učinkovita i profesionalno organizirana organizacija koja pruža uslugu kontinuirane edukacije s fokusom na digitalizaciju i novitetne tehnike u dentalnoj medicini, kritički i znanstveno implementirane.

Kao predavač, veliko mi je zadovoljstvo surađivati s NIDE, s obzirom na njihovu besprijekornu organizaciju, koja osigurava dokumentaciju, predavaone i opremu za edukaciju, visoke razine kvalitete. Svemu se pristupa s fokusom na detalje, te na krajnji cilj – zadovoljstvo u stjecanju znanja. Nordic Institut za dentalnu Edukaciju, u suradnji s tvrtkom Sanitaria dental d.o.o. i Hrvatskom komorom dentalne medicine, uložio je veliki trud u organizaciji dvodnevnog tečaja 3D radiologije i dijagnostike u Zagrebu. Tečaj je održan u prostorima Edukacijskog centra tvrtke Sanitaria dental d.o.o., gdje je bilo omogućeno



provesti uspješan radni tečaj, na zadovoljstvo svih prisutnih. Također, uz potporu tvrtki Sanitaria dental d.o.o. i Planmeca OY, organizirano je večernje predavanje u Hotelu Antunović u

Zagrebu za veliki broj sudionika, gdje su predstavljena posljednja inovativna rješenja u dentalnoj medicini.

*Dr. Bart Vandenberghe
Sveučilište Leuvenu, Belgija*

Nadamo se da smo ispunili Vaša očekivanja te ćemo svakako nastaviti organizirati događanja koja će vam približiti digitalni svijet dentalne medicine.

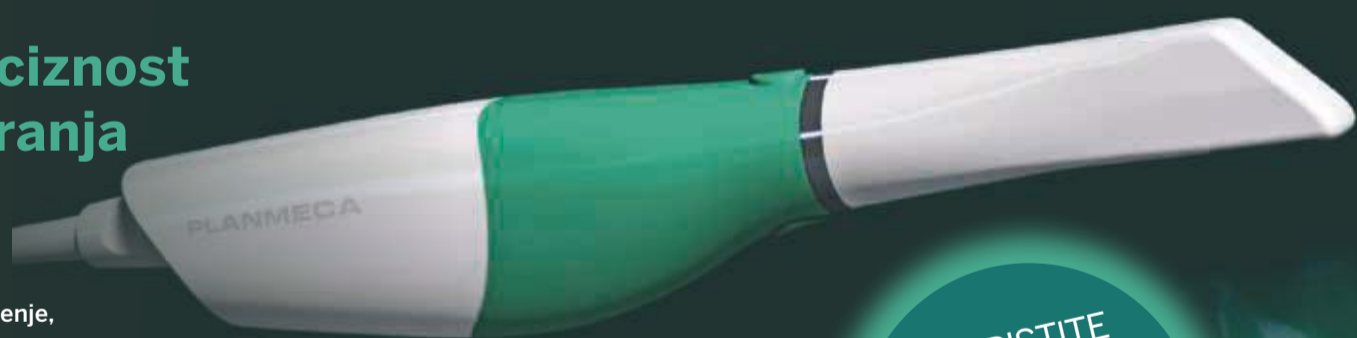U ime svih nas veliko hvala polaznicima radnog tečaja i predavanja!

Sanitaria dental d.o.o.

Uzimanje digitalnog otiska nikad nije bilo jednostavnije **Planmeca Emerald™ intraoralni skener**

**Vrhunska preciznost
i brzina skeniranja**

- Jednostavno Plug-and-Play rješenje,
- Vrhunska preciznost i brzina skeniranja,
- Integrirana aktivna zaštita od zamaglivanja koja omogućuje uvijek jasnu vidljivost,
- Mogućnost povezivanja i upravljanja nožnom pedalom,
- Kompatibilan s Planmeca Romexis® i Planmeca PlanCAD® Easy softverskim rješenjima,
- Praktičan za više korisnika,
- Ergonomičan i kompaktan dizajn,
- Mogućnost sterilizacije nastavka u autoklav sterilizatoru,
- USB 3 priključak,
- Otvoren za komunikaciju u STL formatu,
- Lagan, samo 183 grama,
- Planmeca Emerald čini radni dan jednostavnim, bržim i preciznijim



ISKORISTITE
PRILIKU I
ISPROBAJTE
SKENER U SVOJOJ
PRAKSI!

KAKO ODRŽAVATI UDOBNOST I FUNKCIJU kod nositelja proteza nakon postavljanja implantata?

Korištenje mekog silikonskog materijala za podlaganje kao rješenje ugodno za pacijenta. Ekstrakcije zubi i postavljanje implantata postali su uobičajeni postupci u praksi dentalne medicine. Rješavanje promjena koje se javljaju tijekom procesa cijeljenja kod nositelja proteza ostaje međutim često izazov. Ovaj članak opisuje moguću opciju korištenja mekog silikonskog materijala za podlaganje, dalje prikazanu kao opis kliničkog slučaja korak po korak.

Autori: Dr. David Garcia-Baeza i dr Olga González, Madrid, Španjolska



Dr. David Garcia-Baeza

- Izvanredni profesor, Zavod za parodontologiju, UEM, Madrid
- Docent, Zavod za estetsku dentalnu medicinu, UCM, Madrid
- Član Europskog udruženja za oseointegraciju (European Association of Osseointegration, EAO), Španjolskog društva za dentalnu protetiku (Spanish Society of Prosthodontics, SEPES), Španjolskog društva za parodontologiju (Spanish Society of Periodontology, SEPA)
- Suosnivač D91 (Dentalna edukacijska grupa)
- Privatni doktor dentalne medicine u CIMA dentalnom centru (Madrid, Španjolska), s fokusom na estetsku dentalnu medicinu, restaurativnu dentalnu medicinu i implantate.



Dr. Olga González Castro

- Magistarski studij endodoncije i restaurativne dentalne medicine, URJC, Madrid
- Docentica na klinici, Zavod za restaurativnu dentalnu medicinu, UCM, Madrid
- Članica Španjolskog društva za endodonciju (Spanish Society of Endodontics, AEDE)
- Privatna dentalna ordinacija s fokusom na endodonciju, estetiku i restaurativnu dentalnu medicinu

Tvrda i meka tkiva kontinuirano se mijenjaju nakon ekstrakcija zubi i operacija implantata

Nakon ekstrakcije zuba neizbježno se javlja gubitak volumena kosti. Iako u literaturi postoje kontroverzni podaci, kost će se dalje nastaviti modificirati te se može čak i povećati nakon ekstrakcije ili podizanja reznja.

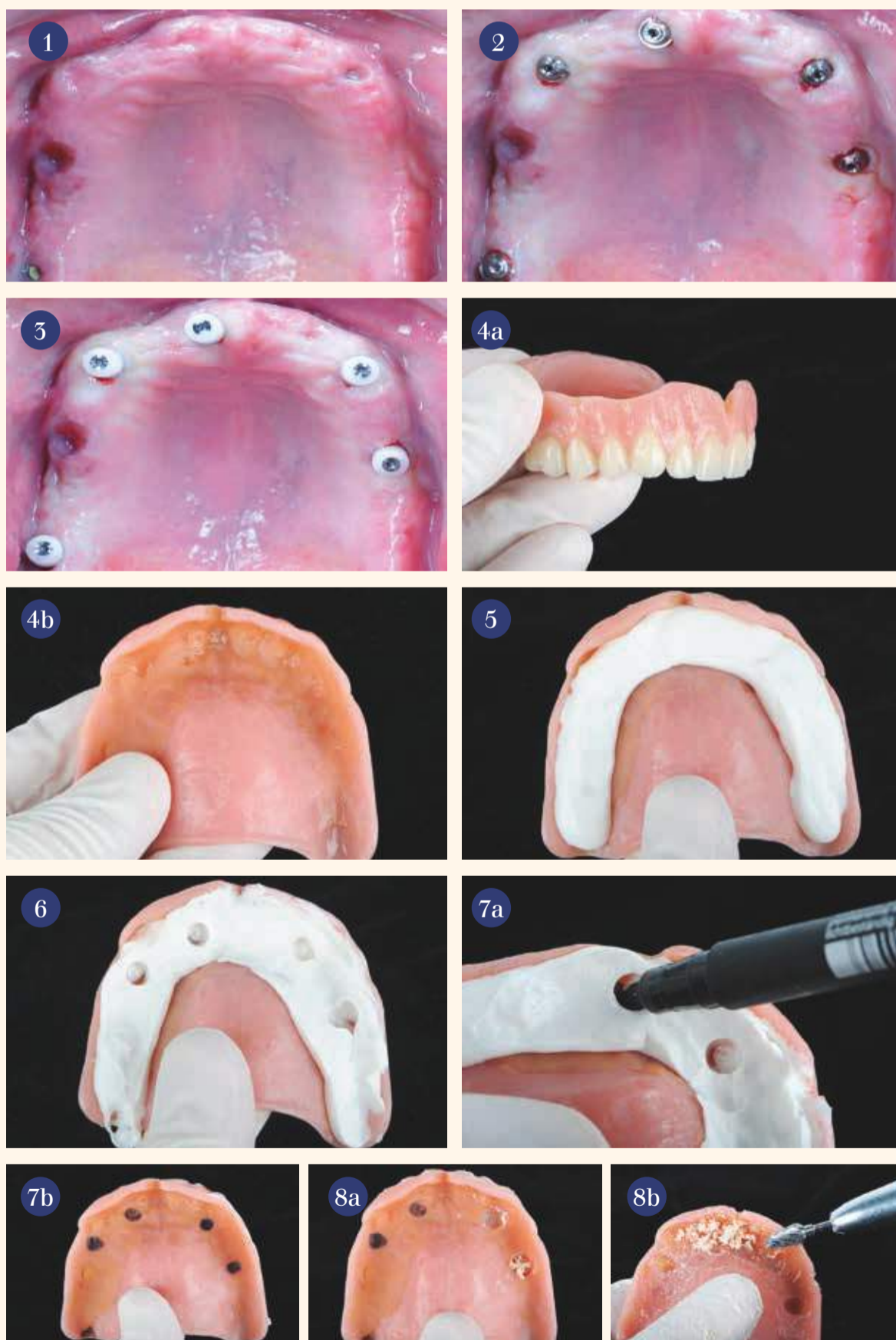
Nakon kirurških postupaka i meko tkivo će imati dimenzijske promjene. Međutim, ovaj se fenomen razlikuje po intenzitetu i trajanju za svakog pacijenta. Pacijenti trebaju nositi privremenu protezu tijekom oseointegracije implantata te će se tijekom tog vremena cijeljenja protezu trebati stalno prilagođavati, što može izazvati nelagodu za pacijenta. Zbog toga su potrebni materijali koji se kontinuirano mogu prilagođavati tijekom razdoblja cijeljenja.

Terapija implantatima postaje sve popularnija. Iako je razdoblje oseointegracijskog cijeljenja postalo kraće, još se uvijek preporučuje koristiti mobilnu protezu tijekom tih mjeseci, ili je to čak obvezno u slučaju rehabilitacije cjelokupnog zubnog luka, kada pacijent mora nositi potpunu protezu.

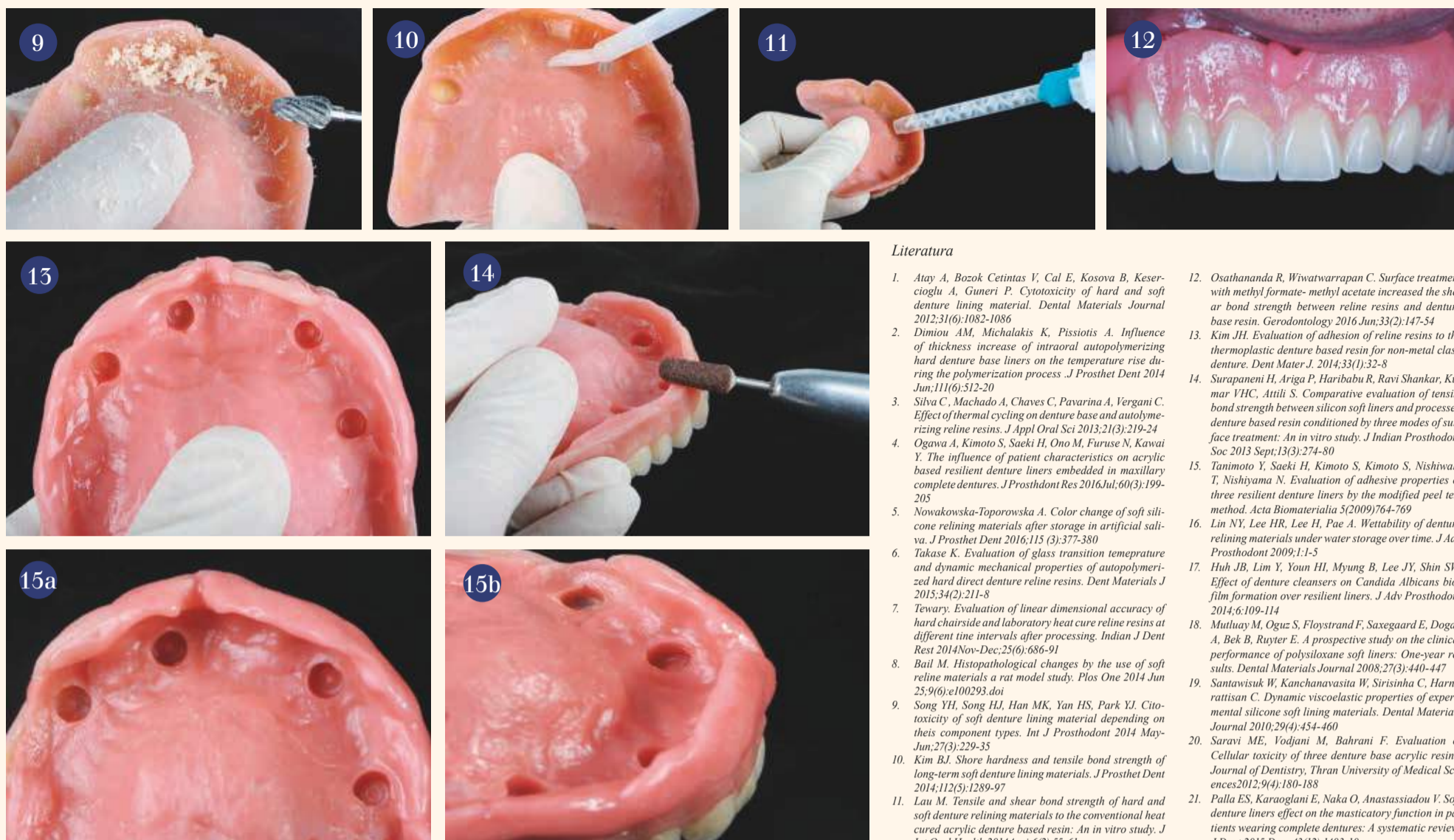
Zbog dimenzijskih promjena koje se događaju tijekom operacije i nakon toga, pri postavljanju gingivaformera protezu redovito treba prilagoditi novoj situaciji pacijenta. To se može izvršiti pomoću materijala za podlaganje, kako bi se izbjegle rane na mekim tkivima i neugodni pokreti proteza tijekom žvakanja.

Meki materijali za podlaganje zadržavaju udobnost i funkciju tijekom razdoblja cijeljenja

Materijali za podlaganje mogu se definirati kao meki i elastični materijali koji stvaraju meki tanki sloj između proteze i pacijentove sluznice. To su silikonski elasto-



Slika 1. Početna situacija nakon ugradnje implantata i cijeljenja • **Slika 2.** Otvoreni implantati • **Slika 3.** Postavljeni gingivaformeri • **Slika 4a i b.** Potpuna gornja proteza prije podlaganja • **Slika 5.** Nanošenje materijala za provjeru prianjanja, Fit Checker Advanced (GC) • **Slika 6.** Izgled gingivaformera u materijalu za provjeru prianjanja • **Slika 7a.** Položaj implantata označen u materijalu za provjeru prianjanja • **Slika 7b.** Nakon odstranjenja materijala za provjeru prianjanja moguće je vidjeti gdje treba brusiti protezu • **Slika 8a i 8b.** Brušenje proteze za dobivanje mjesta za gingivaformere



Slika 9. Obrezivanje ostatka proteze (uključujući rubove) za dobivanje mjesta za materijal za podlaganje. • **Slika 10.** Nanošenje Reline II primera za akrilat na cijelu protezu • **Slika 11.** Nanošenje materijala Reline II Extra Soft direktno na protezu • **Slika 12.** S protezom postavljenom u ustima, pacijent treba izvesti funkcijske kretnje • **Slika 13.** Izgled proteze nakon pet minuta, materijal za podlaganje je stvrdnut • **Slika 14.** Nakon odstranjenja viška skalpelom, provodi se završna obrada proteze smeđim svrdlom za obrezivanje (Reline II Point for Trimming) te se zatim polira kotačićem za završnu obradu Reline II Wheel for Finishing • **Slika 15a i b.** Završni izgled podložene proteze

meri i akrilati koji se koriste kao trajni meki materijali za podlaganje ili se mogu zamijeniti zbog izvrsnih elastičnih svojstava. Ti materijali su fleksibilni i otporni.

Meki materijali za podlaganje općenito se smatraju privremenim materijalima, no u literaturi je opisano da se mogu koristiti i kao dugoročno rješenje, imajući u vidu svojstva poput elastičnosti, otpornosti na trganje, biokompatibilnosti, adhezivne čvrstoće spoja, stabilnosti boje, otpornosti na abraziju, nedostatka mirisa i okusa. In vitro studije pokazale su bolju stabilnost boje za meke silikonske materijale za podlaganje u usporedbi s akrilatnim, no potrebno je više usporednih studija kako bi se mogli objektivno usporediti različiti silikonski materijali koji su trenutno na tržištu.

Ovi materijali za podlaganje izloženi su izazovnim intraoralnim uvjetima: specifičnim uvjetima sline, varijacijama temperature, bakterijskom sadržaju i prehranbenim navikama pacijenta. Ovi različiti parametri mogu utjecati na sloj podlaganja na protezi i uzrokovati deformacije, volumenske promjene, stvrdnjavanje, promjene boje te čak i citotoksičnost, zavisno o njihovom sastavu (npr. uporaba ftalata u akrilatnim materijalima za podlaganje).

Reline II Soft i Reline II Extra Soft (GC, Japan) su vinil polisiloksanski materijali koji se koriste za veću udobnost pacijenta, stvaranjem mekog sloja između mekih tkiva i udubljenog dijela proteze. Također potpomažu cijeljenje mekih tkiva, tijekom u prosjeku nekoliko tjedana (Reline II Extra Soft) do nekoliko mjeseci (Reline II Soft).

Zaključak: Danas su mnogi pacijenti podvrgnuti terapiji implantatima na koje se postavljaju djelomične ili potpune proteze. Tijekom cijele terapije, dok tkivo cijeli, protezu treba prilagođavati, kako bi se postigla bolja kvaliteta života za pacijenta. Meki materijali za podlaganje pokazali su se klinički sigurnima, imaju dobru biokompatibilnost te važnu ulogu u poboljšanju ugodnosti i funkcije tijekom razdoblja cijeljenja. GC Reline II Extra Soft je postojan materijal koji se može preporučiti kao dugotrajan materijal za podlaganje u mnogim kliničkim situacijama. Kako pokazuje ovaj klinički izvještaj, ovaj se proizvod može koristiti za novo prilagođavanje potpune proteze nakon postavljanja bataljaka implantata. **DT**

"Prvi puta objavljeno u GC Get Connected no. 8."

Literatura

- Atay A, Bozok Cetintas Y, Cal E, Kosova B, Kesercioglu A, Guneri P. Cytotoxicity of hard and soft denture lining material. *Dental Materials Journal* 2012;31(6):1082-1086
- Dimiou AM, Michalakis K, Pissiotis A. Influence of thickness increase of intraoral autopolymerizing hard denture base liners on the temperature rise during the polymerization process. *J Prosthet Dent* 2014 Jun;111(6):512-20
- Silva C, Machado A, Chaves C, Pavarina A, Vergani C. Effect of thermal cycling on denture base and autopolymerizing relining resins. *J Appl Oral Sci* 2013;21(3):219-24
- Ogawa A, Kimoto S, Saeki H, Ono M, Furuse N, Kawai Y. The influence of patient characteristics on acrylic based resilient denture liners embedded in maxillary complete dentures. *J Prosthodont Res* 2016 Jul;60(3):199-205
- Nowakowska-Toporowska A. Color change of soft silicone relining materials after storage in artificial saliva. *J Prosthet Dent* 2016;115 (3):377-380
- Takase K. Evaluation of glass transition temperature and dynamic mechanical properties of autopolymerized hard direct denture relining resins. *Dent Materials J* 2015;34(2):211-8
- Tewary. Evaluation of linear dimensional accuracy of hard chairside and laboratory heat cure relining resins at different time intervals after processing. *Indian J Dent Rest* 2014 Nov-Dec;25(6):686-91
- Bail M. Histopathological changes by the use of soft relining materials a rat model study. *Plos One* 2014 Jun 25;9(6):e100293. doi
- Song YH, Song HJ, Han MK, Yan HS, Park YJ. Cytotoxicity of soft denture lining material depending on their component types. *Int J Prosthodont* 2014 May-Jun;27(3):229-35
- Kim BJ. Shore hardness and tensile bond strength of long-term soft denture lining materials. *J Prosthet Dent* 2014;112(5):1289-97
- Lau M. Tensile and shear bond strength of hard and soft denture relining materials to the conventional heat cured acrylic denture based resin: An in vitro study. *J Int Oral Health* 2014 Apr;6(2):55-61
- Osathananda R, Wiwatwarrapan C. Surface treatment with methyl formate-methyl acetate increased the shear bond strength between relining resins and denture base resin. *Gerodontology* 2016 Jun;33(2):147-54
- Kim JH. Evaluation of adhesion of relining resins to the thermoplastic denture based resin for non-metal clasp denture. *Dent Mater J* 2014;33(1):32-8
- Surapaneni H, Ariga P, Haribabu R, Ravi Shankar, Kumar VHC, Attili S. Comparative evaluation of tensile bond strength between silicon soft liners and processed denture based resin conditioned by three modes of surface treatment: An in vitro study. *J Indian Prosthodont Soc* 2013 Sept;13(3):274-80
- Tanimoto Y, Saeki H, Kimoto S, Kimoto S, Nishiwaki T, Nishiyama N. Evaluation of adhesive properties of three resilient denture liners by the modified peel test method. *Acta Biomaterialia* 5(2009)764-769
- Lin NY, Lee HR, Lee H, Pae A. Wettability of denture relining materials under water storage over time. *J Adv Prosthodont* 2009;1:1-5
- Huh JB, Lim Y, Youn HI, Myung B, Lee JY, Shin SW. Effect of denture cleansers on Candida Albicans biofilm formation over resilient liners. *J Adv Prosthodont* 2014;6:109-114
- Mutluay M, Oğuz S, Floydstrand F, Saxegaard E, Dogan A, Bek B, Ruyter E. A prospective study on the clinical performance of polysiloxane soft liners: One-year results. *Dental Materials Journal* 2008;27(3):440-447
- Santawisuk W, Kanchanavasita W, Sirisinha C, Harnrattisan C. Dynamic viscoelastic properties of experimental silicone soft lining materials. *Dental Materials Journal* 2010;29(4):454-460
- Saravi ME, Vojdani M, Bahrani F. Evaluation of Cellular toxicity of three denture base acrylic resins. *Journal of Dentistry, Thran University of Medical Sciences* 2012;9(4):180-188
- Palla ES, Karaoglani E, Naka O, Anastassiadou V. Soft denture liners effect on the masticatory function in patients wearing complete dentures: A systematic review. *J Dent* 2015 Dec; 43(12):1403-10



Prijanje i udobnost za aktivan život



GC
RELINTM II Soft &
RELINTM II Extra Soft

Meki silikonski materijali
za podlaganje u patronama

Dio sveobuhvatne GC obitelji materijala za podlaganje
Dugotrajna udobnost i prijanje
uz jednostavnu primjenu




GC EUROPE N.V.
GCEED Croatia
Siget 19b
HR - 10020 Zagreb
Tel. +385 1 61 54 597
Fax. +385 1 61 54 597
croatia@eeo.gceurope.com
www.eeo.gceurope.com

Kako uspješno i učinkovito provoditi iTOP EDUKACIJU U ORDINACIJI



MAJA UGRINA, dr.med. dent., Dental Spa Trogir

„Uz karijes i bolesti zubnog mesa, najčešći problemi s kojima se susrećem u ordinaciji su gingivitis i preosjetljivost zuba. Najčešći uzrok tih stanja su neredovita i neadekvatna oralna higijena - površno i nepotpuno čišćenje prostora između zuba, bez upotrebe zubnog konca ili interdentalnih četkica. Pacijenti se često žale na bol prilikom

četkanja zuba pa zanemaruju njihovu redovitu higijenu. Prije nekoliko godina velik dio svog radnog vremena utrošila sam na uklanjanje zubnog kamena pacijentima, kao i na savjete o svakodnevnoj potrebi higijene interdentalnih prostora. Tada se ukazala prilika da moja dentalna asistentica Romana sudjeluje na iTOP seminaru i uspješno ga završi. Nakon Romaninog usvajanja iTOP filozofije i njegovog provođenja u ordinaciji primijetili smo veliku promjenu kod naših pacijenata. Naši pacijenti su se preporodili. Pravilna i temeljita oralna higijena, kao i pravilni alati tj. proizvodi za njeno održavanje bitan su čimbenik za zdravlje usta. Romana svakom našem pacijentu pokazuje kako održavati pravilnu oral-

nu higijenu sukladno načelima iTOP-a i upravo iz tog razloga rado sam joj povjerila zasebne termine za provođenje iTOP-a u ordinaciji. Prednosti predstavljanja i provođenja oralne higijene kod naših pacijenata su višestruke: pacijenti su zadovoljni, njihova usna šupljina je uredna i spremna za daljnje radove.“



ROMANA STIPČIĆ, dent. asistent, Dental Spa Trogir

„Završila sam školu za dentalnog higijeničara u Njemačkoj i kod pacijenata iznimno mi je bitna preventiva i profilaksa. Tek nakon završenog iTOP seminaru shvatila sam što je pravilna i temeljita oralna higijena. Od tada za mene upotreba tvrdih četkica više nije dolazila u obzir. Curaprox ima sve što je potrebno za zdravlje zuba. Bez obzira na savjete, neki pacijenti i dalje preferiraju koristiti tvrdi četkicu, no tada im obavezno preporučim Curaprox CS 1560, jer je „najtvrđa“ od ostalih Curaprox četkica, no i dalje dovoljno nježna i atraumatična za zube i desni. Naša ordinacija je oduševljena očiglednim poboljšanjem oralne higijene pacijenata. U terminima dok radim PearlSmile tretman i profilaksu, obavezno pacijentu

demonstriram pravilnu tehniku četkanja, a uz dobar savjet i preporuku darujem ga paketom Curaprox proizvoda – CS 5460 četkicom i kompletom svih veličina interdentalnih četkica. Pri svakom takvom pregledu, interdentalne prostore pacijenta izmjerim prikladnim sondama za mjerenje i savjetujem ga o eventualnoj kemijskoj kontroli, pastama i tekućinama za ispiranje usta. Uz iTOP Introductory seminar (kao prvu razinu iTOP sistema), svima od srca preporučam i napredni iTOP Advanced seminar. Viša razina Advanced pomogla mi je shvatiti na koji način približiti i primijeniti svoje stečeno znanje i vještine na pacijentu, kao i kako sve naučeno ukalkulirati u jednu uslugu.“



iTOP

INDIVIDUALNI
TRAINING
ORALNE
PREVENTIVE

**POSEBNA
PONUDA**

Nove ordinacije koje završe iTOP Introductory tečaj u 2018.g. DARUJEMO s 50% popusta na iTOP Advanced kotizaciju.

albidus



Zdrav osmijeh
je uspjeh!

ALBIDUS d.o.o.
Radoslava Cimernana 14
10020 Zagreb

Tel.: +385(1) 63 10 755
Fax.: +385(1) 46 18 658
E-pošta: info@albidus.hr

www.albidus.hr

CURAPROX

Jednostavnije i učinkovitije od zubnog konca

Interdentalne četkice
CURAPROX »prime«

 SWISS PREMIUM ORAL CARE

Predstavite pacijentu interdentalne četkice kao učinkovito sredstvo za održavanje temeljite oralne higijene i sprječavanje bolesti desni


Naručite
besplatne brošure
s interdentalnim
četkicama za
ordinaciju

Jedan potez unutra i van. Očišćeno.

- atraumatične i izdržljive s mekanim vlaknima
- patentirana kirurška žica CURAL® za najuže prostore
- savijanje žice sprječava prijevremeni lom četkice
- 5 veličina za 95% potreba svih pacijenata



albidus

 Zdrav osmijeh
je uspjeh!

Albidus d.o.o.
R. Cimermana 14
10 020 Novi Zagreb

Telefon: 01/63 10 755
Faks: 01/46 18 658
E-pošta: info@albidus.hr

www.albidus.hr

Pacijent kojeg **NE VOLITE**

Pacijenti mogu biti različiti i vrlo zanimljivi sa psihološkog gledišta. Međutim, psihološki profil pacijenta itekako može utjecati na tijek stomatološke terapije. Zato je za doktora dentalne medicine važno da razumije uzroke ponašanja pacijenta, a zatim vlastito ponašanje prilagodi tome.

Autor: Dr. Lea Höfel

Postoje pacijenti koje jednostavno ne podnosite. Već sam pogled na takve pacijente izaziva negativne osjećaje koje ponekad ne možemo objasniti. U ovom članku periferno se bavimo samim pacijentom. Umjesto toga usredotočujemo se na doktora koji ima problem s pacijentom. Zadatak je doktora da bolje razumije sam sebe, ispita uzroke i promijeni svoje ponašanje i osobne stavove.

Uzroci

Ljudi koji nam se ne sviđaju zapravo su psihološki blagoslov. Citat Antoinea de Saint-Exupéryja kaže: "Onaj koji poštuje isključivo onoga tko mu slični, poštuje samo samoga sebe." Od danas na svaku neugodnu osobu gledajte kao način da saznate više o sebi i da budete otvoreniji prema novim iskustvima.

Najčešći uzroci zašto nekog ne volimo mogu se otkriti s pomoću tri pitanja:

1. Govori li ta osoba istinu koju ne želimo prihvatiti?
2. Ima li ta osoba neke osobine koje bismo mi voljeli imati?
3. Ima li ta osoba osobine koje na sebi ne volimo?

Uzmimo kao primjer pacijenta koji se žali zbog dugog čekanja ili dovodi u pitanje cijeli koncept upravljanja ordinacijom.

Zapitajte se sljedeća pitanja:

1. Postoji li čak i zrno istine u njegovoj tvrdnji?

Ako ste potpuno iskreni prema sebi, možda raspored zaista nije savršeno organiziran – barem s vaše točke gledišta. Kada biste sami smatrali da je vrijeme čekanja prikladno, napad pacijenta ne bi vas mogao izbaciti iz takta i ne biste povezivali negativne osjećaje s njim.

2. Jesam li prilično rezervirana osoba i ne usudim se svoje mišljenje izraziti tako otvoreno?

3. Možda biste ponekad i sami voljeli lupiti šakom o stol? Ne sviđa vam se nepoštovanje koje tim pokazuje prema vama? Želite li asistentu jednom neumoljivo reći da radi presporo? Ako vam padaju na pamet primjeri koji idu u ovom smjeru, vaš obrambeni stav prema pacijentu vjerojatno proizlazi iz želje da djelujete na sličan način.

4. Jesam li i impulzivna osoba koja se prebrzo žali? Biste li to rado promijenili na sebi?

Postoje li situacije u kojima ste prebrzo planuli i svoje zaposlenike neopravdano optužili? Ponekad biste željeli biti opušteniji i reagirati

promišljenije? Nemir koji pacijentovo ponašanje, a time i sam pacijent potiče u vama vjerojatno je posljedica činjenice da vam pred nosom drži ogledalo koje nije nimalo laskavo.

Nastanak

Na početku bismo trebali biti svjesni toga kako nastaje bijes ili antipatija. Jedini pravi odgovor je:

žemo li pacijentu u mislima staviti uši Mickeyja Mousea ako ćemo tako dobiti bolju sliku? Na nama je što ćemo napraviti iz onoga što vidimo!

U sljedećoj fazi nastaju osjećaji. Ovisno o tome što smo prethodno percipirali i protumačili, ti osjećaji su pozitivni ili negativni. Uzmimo da su suprotno svim namjerama postali negativni. Još to možemo

takve situacije brže prepoznaje i potencira. Sve na što se usredotočimo postaje jače. C. G. Jung rekao je: "Ojačavaš ono na što usmjeriš otpor." Što se više suočavamo se s negativnim osjećajima prema pacijentu, to više oni dobivaju na važnosti.

Sama pomisao da takvog pacijenta ne želimo u svojoj ordinaciji

što će povećati vaše razumijevanje ili barem podići raspoloženje!

Šutite i promatrajte

Vježbajte pacijenta promatrati u tišini prije nego što dopustite bilo kakvu interpretaciju. Čim se intenzivno bavimo osobom – čak i ako je to samo 20 sekundi – možemo sami odlučiti kakve ćemo osjećaje razviti.

Dajte za pravo, a zatim promijenite mišljenje

U početku, dajte pacijentu za pravo u onome što kaže. Brzo će vas gledati kao saveznika i lakše će prihvaćati vaše prijedloge.

Simpatizirati druge bez očekivanja ičega zauzvat

Razmislite koja su vaša očekivanja. Smatrate li da osobe prema kojima ste ljubazni također moraju biti ljubazne prema vama? Ako je tako, oprostite se od bilo kakvih očekivanja. Uživajte u osjećaju da volite druge i neka vam ta radost ne ovisi o njihovim reakcijama.

Vježba kuhanja

Zamislite svoj stav prema pacijentu kao ukusno jelo koje sami pripremate. Kao sastojke imamo probleme, ciljeve, vlastitu sposobnost i dobre osjećaje. Pažljivo koristite sastojak "problemi", potražite prikladne ciljane začine (npr. sretan pacijent, zadovoljan tim), dodajte vlastite vještine (strpljenje, tolerancija, prihvaćanje) i budite velikodušni sa svojim osjećajima (veselje, opuštenost, sreća). Otkrijte sami što je potrebno da biste voljeli svoje pacijente.

Zaključak

Ophođenje s ljudima koje ne volite zahtijeva veliki psihički napor. Ako se iznutra bavimo negativnim osjećajima, oni nadjačaju. Međutim, moguće je promijeniti mišljenje o drugome jer se razvija u vlastitoj glavi. Čim iskoristimo tu činjenicu za sebe, postojat će samo pacijenti koje volimo. ■

O autoru



Dr. Lea Höfel

Diplomirani
psiholog

E-Mail: lea.hoefel@arcor.de

www.psychologie-zahnheilkunde.de



ti se osjećaji pojavljuju u nama – u glavi. Dobra je vijest da se taj proces razvija u četiri faze i da ga možemo u bilo kojem trenutku prekinuti.

U prvoj fazi percipirate drugu osobu osjetilima. Vidimo, čujemo, osjećamo i mirišemo drugu osobu (okus ćemo u većini slučajeva ipak izuzeti). Možemo trenirati svoja osjetila. Na nama je hoćemo li registrirati pozitivna ili negativna svojstva. Smjer koji ćemo uvježbavati češće ćemo percipirati. U sljedećoj fazi na temelju naše percepcije i naših dosadašnjih iskustava tumačimo doživljeno. Ponovno je na nama koje ćemo tumačenje dopustiti. Prva pomisao na našeg pacijenta može biti: "Bože, kako je impulzivan i nepravedan." Ako to primijetimo, trebali bismo odmah pred očima podignuti unutarnji znak za zaustavljanje i razmotriti postoje li druga tumačenja. Vidim li samo ja tako ili to vide i drugi? Gađa li me u neku bolnu točku zbog čega situaciju tumačim negativno? Koje je drugo tumačenje moguće? Mo-

promijeniti. Uključite iznutra smiješnu glazbu, zamislite kišu šarenih smajlića kako padaju sa stropa. Odmah se negativni osjećaji mijenjaju u pozitivne.

Na kraju dolazi naša reakcija koja ovisi o prethodnim fazama. I ovdje možemo u hitnim slučajevima povući kočnicu za nuždu. Izvorna reakcija bila bi odbijanje? Promijenite to u prihvaćanje – to je isključivo vaša odluka.

Posljedice

Činjenica da vam se ne sviđa pacijent može izazvati niz posljedica. Ne samo da je posao manje zabavan nego je i atmosfera neugodna i ispašta kvaliteta. To su očite posljedice. Ali postoje i drugi problemi.

Pretpostavimo da pacijent kojeg ne volimo ima termin u 14 sati. Možda se već unaprijed mentalno pripremate, bude se neugodni osjećaji, gledate na sat, instruirate osoblje i pripremate se iznutra.

Ono što se događa pri tome izvršna je vježba za mozak da upravo

izaziva suprotno. Mentalna slika pacijenta u našoj ordinaciji ima mnogo veći utjecaj na naše djelovanje od negacije. Dobit ćete nekoliko takvih pacijenata.

Radije zamislite da je pacijent danas ljubazan. Ako nije, razmislite je li imao loš dan. Ako to ne pomaže, veselite se trenutku kada će pacijent napustiti ordinaciju. Sve ove vježbe trebaju potaknuti pozitivno razmišljanje.

Vježbe

Ako i dalje ne volite pacijenta, postoji niz vježbi koje možete provesti.

Zamjena uloga

Stavite se u položaj svog pacijenta. Ako ne znate ništa o njemu, izmislite nešto. Zamislite kako se pacijent između dvije radne obveze žuri u vašu ordinaciju i tamo sazna da mora duže čekati. Zamislite da ga je žena napustila rano ujutro. Zamislite da mu prijete izvanzemaljci koji ga žele oteti ako se vaš termin ne realizira točno na vrijeme. Izmislite bilo što

POSTAVLJANJE CILJEVA put prema uspjehu

Autor: Ivica Kocman



Ivica Kocman
business trainer
ivica.kocman@
gmail.com

Zašto je važno imati ciljeve?

Odgovor se nalazi u pitanju - ako ne znate kamo idete, kako ćete znati da ste onamo stigli?! Prije nego što naučimo kako ispravno postaviti ciljeve, moramo shvatiti svrhu ciljeva. U poslovnom okruženju ciljevi svakog zaposlenika trebali bi pridonijeti postizanju ukupnih strateških poslovnih ciljeva. Ovi poslovni ciljevi mogu biti ispravljanje trenutnih problema, poput slabog marketinga ili rasta poslovanja otvaranjem nove ordinacije. Ciljevi svakog člana osoblja, trebali bi podržati ciljeve definirane na razini ordinacije.

Da biste bolje razumjeli važnost postavljanja ciljeva, poslužit ćemo se citatom iz knjige dječje fantastike, napisane davne 1865., "Alisa u zemlji čudesa". „Alisa lutajući susreće mačku. - Možeš li mi, molim te reći kojim putem trebam krenuti? - upita ju. A kamo želiš stići? - uzvratila mačka. Ne znam - reče Alisa. Onda će te svaki put odvesti tamo - završi mačka“. Ovakve situacije često se događaju i u današnjem poslovnom okruženju. Poduzetnici i menadžeri stalno

traže prave puteve, a često uopće ne znaju kamo točno žele stići i što točno žele postići. Tome pridonose nedovoljno definirani ciljevi, npr. biti uspješan u vođenju ordinacije, smanjiti troškove ili povećati broj pacijenata neučinkovito je za postizanje pravih rezultata. Također, čak i ako se tako postavljen cilj u nekoj mjeri ostvari, pitanje je hoće li to stvarno biti uspjeh kakav smo željeli i hoćemo li u potpunosti biti zadovoljni ostvarenim rezultatima. Imati fokus iznimno je važno, jer ako ga nemamo, često se odlučujemo na kratkotrajnu dobit umjesto na dugoročni razvoj. To se događa kada nemamo strategiju i ne znamo kamo želimo doći jer jednostavno nemamo ciljeve. Tek onda kada shvatimo da se želje od ciljeva značajno razlikuju i počnemo pravilno definirati ciljeve, možemo doći do onakvih rezultata kakve želimo. To možemo postići definiranjem temeljnih dugoročnih ciljeva poduzeća, prilagodivši smjerova poslovnih aktivnosti, odnosno određivanjem koncepcija i izborom resursa potrebnih za postizanje određenih ciljeva. Rezultat su toga tri dimenzije:

Ciljevi, dakle ono čemu se teži plan akcija ili koncepcija, odnosno kako treba djelovati da bi se postigao cilj

potrebni resursi neophodni da se dođe do zacrtanog cilja.

Ciljevi su osnovni plan svake ordinacije, to su krajnje točke prema kojima se teži. Svaki sustav općenito, pa tako i poslovni sustav, ima ove osnovne ciljeve: kontinuitet

funkcioniranja na postojećoj razini učinkovitosti, povećanje učinkovitosti i postizanje povoljnijeg omjera uloženi resursa i ostvarenih učinaka.

PLANIRANJE - Odredite što se želi postići i odlučite kako to ostvariti. Planiranje premošćuje jaz između onoga gdje smo sad i onoga kamo želimo stići.

ORGANIZIRANJE - Pripremiti zadatke, ljude i ostale resurse kako bi se obavio posao.

VOĐENJE - Potaknuti ljude da učinkovitije rade kako bi se postigli što bolji rezultati.

KONTROLA - Mjerite izvršene zadatke i poduzimanje akcije kako bi se postigli željeni rezultati.

Kvalitetno definirani ciljevi opisani su kao S.M.A.R.T. ciljevi (Specific, Measurable, Achievable, Realistic, Time framed):

Specifičan – Specific:

Ciljevi koje odredite zajedno sa zaposlenikom trebali bi biti izravni i dobro definirani u skladu s onim što želite da se dogodi, jednostavni te odgovaraju na pitanja ŠTO? treba napraviti i ZAŠTO? to treba napraviti (svrha za organizaciju i zaposlenika).

Mjerljiv – Measurable:

Mjerljiv cilj odgovara na pitanje KAKO ćemo znati da je rezultat postignut i kako ćemo to provjeriti. Ako nemate načina na koji biste izmjerili cilj, izvršavanje takvog cilja ne možete kontrolirati. Možete ga, primjerice, definirati na mjereći veličinu učinka na radnom zadatku ili napredak na vještini koja je zaposlenikova slaba strana.

Dostizhan – Achievable:

Kada definirate cilj, bitno je prepoznati vještine i mogućnosti zaposlenika te definirati cilj koji je dostizhan. Ako cilj definirate previsoko, ne uzimajući u obzir činjenicu kako će ga zaposlenik teško postići, naći ćete se u situaciji gdje se zaposlenik ne trudi postići zadani cilj. Točnije, zaposlenik neće krenuti izvršavati radnje potrebne da se cilj ostvari jer vjeruje da ga uopće nije moguće ostvariti.

Realan – Realistic:

Cilj bi trebao biti realan, ali i donekle težak (motivirajući). Ako definirate prelagan cilj, zaposlenik brzo gubi motivaciju za dostizanjem istog. Kada govorimo o realističnosti cilja, bitno je da odbacimo izvrsne načine funkcioniranja i kreiramo cilj unutar realističnih uvjeta gdje ste već primijetili mogućnost javljanja pogreške tijekom procesa dolaska do cilja.

Vremenski definiran

- Time framed:

Bitno je definirati prihvatljiv period unutar kojeg bi ciljevi trebali biti ostvareni. Ako cilj nije postignut u zadanom roku, potražite uzrok takvog ishoda. Ako i dalje pronalazite prostor za napredak zaposlenika, ponovno krenite u definiranje ciljeva. Dobro je ciljeve unaprijed vremenski definirati u tri razine; kratkoročni – unutar 30 dana; srednjoročni – do godinu dana; dugoročni – više od godinu dana.

Kako bi svi zaposlenici mogli u potpunosti biti uključeni u postizanje definirano cilja, moraju za

njega biti motivirani. Motivacija je glavni faktor i pokretač svega, pa tako i postizanja zadanih ciljeva. Kada vidite da zaposlenici nisu na „očekivanoj razini“ izvršavanja zadataka, koristite dva iracionalna pitanja kako biste saznali što ih „žulja“. Na ljestvici od 1 do 10 (1 je nimalo, 10 je totalno spreman) koliko si ti spreman učiniti? Nakon odgovora odmah postavite drugo pitanje. Zašto nisi odabrao manji broj? To će pitanje svakoga iznenaditi, ali i potaknuti sugovornika da vam kaže točno koji su njegovi pogledi (strahovi) u vezi s izvršenjem zadatka.

Dobro osmišljeni ciljevi imaju iznimnu moć da čovjeka dovedu do željenih rezultata. Ako su kreirani točno prema uputama, pobuđuju veliku motiviranost, fokusiraju njegovu pažnju i ponašanje štiteći ga od suvišnih aktivnosti. Ciljevi potiču korištenje svih resursa, razvijaju kreativnost u pronalasku različitih rješenja, čine nas upornim, dosljednim, nepokolebljivim, veselim i optimističnim. Posao, kao i sam život, bez kvalitetnih ciljeva besmislen je i slični stalnoj jurnjavi za obavljanjem mnoštva svakodnevnih aktivnosti za koje čovjek i ne zna čemu uopće služe. Važno je imati u vidu da ciljevi, ako nisu zapisani, ostaju samo na razini želje. ■

Pored svih informacija, znanja i posjedovanja vještina, NAJVAŽNIJE KOD CILJA JEST - DA GA IMATE.

Pet razloga za posjedovanje zlata

Investicijsko Zlato je postalo najzanimljivija investicija u Hrvatskoj i kupuje se više nego ikad prije, a porast od 80% ili gotovo dvostruko više nego u istom razdoblju prošle godine, pokazuje trendove. Potražnja za investicijskim zlatom u Hrvatskoj i dalje raste, a nakon najave o porezu na nekretnine ona se udvostručila.

Vrijeme je da odgovorimo na pitanje zašto je zlato postalo najzanimljivija investicija. Ulaskom u Europsku uniju, Hrvatska je prihvatila poreznu politiku prema kojoj je investicijsko zlato oslobođeno PDV-a, a građani ne plaćaju niti porez na dobit ostvarenu prodajom investicijskog zlata. Istovremeno, oporezovane su sve druge

investicijske opcije u Hrvatskoj - od štednje, preko dionica do nekretnina, stoga je zlato ostalo jedina domaća "porezna oaza". Upravo to potaknulo je veći interes Hrvata za kupnjom investicijskog zlata.

1. Sigurnost Zlato je općenito na glasu među ulagačima kao sigurna imovina u razdoblju pojačanih geopolitičkih i ekonomskih previranja i tradicionalno se smatra najsigurnijim ulaganjem. Zlato je zadržalo vrijednost na visokim razinama iznad 1.330 dolara za uncu, kapitalizirajući početkom veljače na strmoglavom padu vrijednosnih papira, posebice obveznica.

2. Zlato je otporno na inflaciju i re-

cesiju Činjenica je da zlato postoji u ograničenim količinama i to zlatu omogućuje stabilnu vrijednost. Za razliku od novca, zlato se ne može „fiskaliti“ ili „devalvirati“ ovisno o volji vlada.

3. Zlato je jedina hrvatska „porezna oaza“. Porez na štednju, porez na dobit, porez na dohodak, porez na nekretnine, porez na kapitalnu dobit... Čini se da je sve u Hrvatskoj oporezovano, pogotovo kad se u tu priču doda i porez na dodanu vrijednost ili PDV. Investicijsko zlato je oslobođeno PDV-a, a zarada ostvarena kupnjom i prodajom nije oporeziva. To znači da sav prihod ostaje vlasniku!

4. Zlato je jedina „opipljiva“ investicija. Investicijsko zlato posebno

je i zbog činjenice da se radi o fizičkim proizvodima, kao što su dukati, zlatne poluge ili zlatne pločice. Takvo zlato može se kupovati i prodavati u Hrvatskoj, a najpovoljniju štednju u zlatu omogućuje GOLDEN GATES EDELMETALLE GmbH (predstavništvo Hrvatska)

5. Zlato je pristupačno svakom budžetu. Najbolja stvar kod zlata jest što je ono pristupačno svakome. Sve cijene dostupne su na internetu i mijenjaju se u skladu s promjenom cijena na svjetskim burzama. <https://www.goldengates.com>

Golden Gates vam pruža mogućnost da postanete vlasnik najsigurnijeg i najpopularnijeg od svih plemenitih

metala. Analitičari najavljuju kako će se cijena zlata i dalje kretati uzlaznom putanjom, a prvi kvartal u godini gotovo redovito donosi više vrijednosti zlata. Dodatnu dimenziju interesu za zlato mogli bi dati investitori kojima će služiti prvenstveno kao zaštita portfelja od očekivanog „puknuća“ rizičnih ulaganja, poput dionica ili kriptovaluta, koja su ostvarila eksponencijalni rast u proteklom godinama.

Za sve vas koji tražite povoljno, sigurno i diskretno mjesto za štednju u zlatu, Golden Gates je najbolji izbor. Sva pitanja i informacije možete zatražiti na email; office.hr@goldengates.de

„Da ste od 2001 god. štedjeli u zlatu samo 200 € mjesečno, danas bi imali 2.18 kg zlata ili 79.052 €“

ESTETSKA MEDICINA



Tematski specijal:

"Minimalno invazivne nekiruške metode u estetici lica"



USKORO

Novi časopis „Esthetic Design“
minimalno invazivne anti-age medicinske metode

5. međunarodni stručno-znanstveni simpozij ESTETSKA MEDICINA

NEKIRUŠKO POMLAĐIVAVANJE U TEORIJI I PRAKSI

Opatija, 16.03. – 18.03. 2018. Hotel Milenij

VRHUNSKI PREDAVAČI VODITI ĆE VAS KROZ SVJETSKJE NAJNAPREDNIJE, NEKIRUŠKE I MINIMALNOINVAZIVNE METODE ESTETSKE MEDICINE. HANDS-ON MODULI: * INICIJALNI MODUL - PRIMJENA HIJALURONSKIH FILERA U ESTETICI LICA * INICIJALNI MODUL - PROMJENA BOTULINUM TOXINA TIP A U ESTETICI LICA * NAPREDNI MODUL - HIJALURONSKI FILERI NAPREDNE TEHNIKE * PRP/PRF * NEKIRURŠKI 3D FACELIFTING- MEZOLIFTING

Hrvatsko društvo
za estetiku lica Hrvatskog
liječničkog zbora
&
edukacijski centar HDEL-a,
Specijalna bolnica
Thalassoherapia
Opatija



dr.med. Mark Posselt,
Aesthetic Practitioner

“ADVANCE LEVELS IN GLOBAL FACIAL REJUVENATION TREATMENT AND LIP DESIGN!”

Na naprednom modulu dr. Mark Posselt analizira se cjelokupni koncept za modeliranje lica, procjene i tehnike, detaljno se analiziraju individualne procjene lica, kako postići maksimalni učinak s minimalnom količinom proizvoda, kako odrediti ciljana i prioriteta područja za bolji učinak i remodeliranje cijelog lica hijaluronskim filerima i botulinum toksinom.

Posebna pažnja posvetiti će se vještini pri modeliranju i povećanju volumena usana, tzv. Lip designu.

Broj mjesta ograničen.

PREDAVAČI:

- * **prof.dr.sc. Mirna Šitum**, spec. dermatovenerologije
- * **dr.med.Siniša Glumičić**, spec. maksilofacijalne kirurgije
- * **izv. prof. dr. sc. Vlatka Lajnert**, dr. med. dent.
- * **prim. dr. Nino Vidas**, spec. plastične rekonstruktivne i estetske kirurgije
- * **Maja Kovačević**, dr. med.
- * **dr. med. Željana Bolanča**, spec. dermatovenerologije
- * **dr. sc. Mladen Duduković**, spec. plastične rekonstruktivne i estetske kirurgije
- * **prof. dr. sc. Davor Mijatović**, spec. plastične rekonstruktivne i estetske kirurgije
- * **prof. dr. sc. Branka Marinović**
- * **univ. mag. Željko Rotim**, dr. med. dent
- * **Luka Lubina**, dr. med. dent.

Gosti predavači:

- * **mag. Franc Planinšek**, dr.med. spec. plastične, rekonstruktivne i estetske kirurgije - SLOVENIJA
- * **mr. sci. dr. Ljubiša M. Grujić**, prim. spec. plastične i rekonstruktivne kirurgije - RUMUNJSKA
- * **Dr. Evgenii Leshunov**, Plastic surgeon/ Urologist - RUSIJA
- * **dr.med. Mark Posselt**, Aesthetic Practitioner – NJEMAČKA

HDEL



TEOSYAL® RHA



DENTALMEDIAGRUPA

DENTAL TRIBUNE

Medijski pokrovitelj

NEKIRURŠKE METODE u estetskoj medicini

Svi mi danas živimo u svijetu u kojemu je estetika apsolutni imperativ. Licu i vratu, kao pogledu najizloženijim dijelovima tijela, posvećuje se posebna pažnja.

Autori: Univ. mag. Željko Rotim, dr. med. dent., Anja Profazić, dr. med. dent.

Nakon određenih godina života dolazi do fizioloških procesa i mijenja se fizionomija lica. Dolazi do resorpcije kosti lica i nestaje masno tkivo ispod kože koje daje puniji i mladenački izgled. U koži se smanjuje mogućnost obnavljanja kolagena i ona postaje sve manje elastična, a uz to se i stanjuje. To rezultira pojavom bora i „obješenosti“ kože, koja je izgubila potporu masnog i koštanog tkiva.

Sve više žena, ali i muškaraca, odlučuje se na zahvate kojima bi se usporili i prikrili znakovi starenja. Općenito ove zahvate možemo podijeliti na kirurške i nekirurške zahvate. Danas na popularnosti značajno dobivaju nekirurški zahvati, upravo zbog svoje neinvazivnosti, ali i općeprisutnog straha od odlaska „pod nož“. Kirurški zahvati često donose i određeno razdoblje oporavka, ali i nezanimarivu cijenu. Srećom, nekirurški zahvati sve su dostupniji te postoji veliki spektar za sve želje i potrebe, a prema statistikama u 2017. godini više od 70% estetskih zahvata u svijetu čine nekirurške i minimalno invazivne metode. One se mogu podijeliti na injekcijske metode, tretmane laserima, radiofrekvencijom i ultrazvukom te tretmane oblikovanja tijela. Opisat ćemo neke od najčešćih i najučinkovitijih tretmana koji se koriste u ordinacijama koje se bave estetskom medicinom danas.

Tretman botulinskim toksinom tipa A

Jedan od najpoznatijih i svakako najučinkovitiji antiaging, minimalno invazivan i nekirurški zahvat je kolokvijalno nazvani botoks, odnosno tretman botulinskim toksinom tipa A. To je prirodni pročišćeni protein proizveden pomoću bakterije *Clostridium botulinum*, koji se posljednjih deset godina učestalo koristi u estetskoj medicini. Primjena je počela u okulistici, pedijatriji i neurologiji, a u posljednjih nekoliko godina najprepoznatljiviji je u primjeni u estetskim tretmanima. Djeluje tako da djelomično ili potpuno blokira signale od živca prema mišiću. To je posebno bitno na licu gdje se javljaju „dinamične bore“ koje su posljedica pokreta mišića. Takve bore su, primjerice, one na čelu izazvane podizanjem obrva, u području glabele prilikom mrštenja ili „bore smijalice“ u periorbitalnoj regiji. Primjenom botoksa dolazi do relaksacije mišića u ciljanoj regiji, smanjuju se pokreti tih mišića, odnosno smanjuje se pojava bora, što rezultira odmornijim i mlađim izgledom.

Tretmani botulinskim toksinom tipa A se, osim za uklanjanje bora s gornje trećine lica, koriste i kao tretman za „gummy smile“ (kada se prilikom



osmijeha vidi zubno meso), kod tretmana relaksacije masetera, ublažavanje simptoma temporomandibularnog poremećaja i tretmana za škrutanje zubima te za tretmane zbog pretjeranog znojenja ispod pazuha, na dlanovima i na stopalima. Trajnost konačnog rezultata zahvata varira u rasponu od četiri do šest mjeseci, a tretman se može ponavljati neograničen broj puta, s tim da doktor određuje vremenske razmake između tretmana (najčešće svaka četiri mjeseca). Ponavljanjem tretmana dobiva se trajniji učinak pomlađivanja. Nakon tretmana od velike je važnosti dobra hidratacija kože. Treba spomenuti i primjenu Baby botoksa, odnosno aplikacija botoksa u manjim količinama. Kada se primjenjuje manja količina, i sam efekt botoksa je slabiji. Tako su bore blaže, slabije vidljive, ali su i dalje prisutne, što pridonosi prirodnom, izgledu što je danas trend u estetskoj medicini.

Tretmani hijaluronskim filerima

Svakako najpopularniji nekirurški estetski zahvat u posljednjem desetljeću. Koristi se za dobivanje volumena, najčešće u području donje dvije trećine lica. Stručnom i pravilnom primjenom tih metoda može se oblikovati konture lica te učinkovito reskulpturirati, osvježiti i pomladiti lice. Prednost je svakako njihova biokompatibilnost i biološka razgradnja u koži, jednostavna i gotovo bezbolna primjena te minimalne komplikacije ako tretmane vrše educirani stručnjaci. Primjena hijalurona ima brojne pogodnosti za kožu jer potiče izgradnju mreže kolagena koja ostaje i nakon što se sam hijaluron razgradi.

Tako se ostvaruje preventivni učinak na stvaranje bora.

Hijaluronski fileri najčešće se koriste za popunjavanje nazolabijalnih bora, mentolabijalnih - marionetskih bora, „pušačkih bora“ (bore oko usana), podočnjaka, vrećica ispod očiju, za isticanje jagodica lica (supermodel look), za modeliranje i dobivanje volumena usana (lip design) te čak i manje korekcije nosa ili brade. Postoje različiti preparati namijenjeni aplikacijama u različitim regijama. Vrlo je bitna kvalitetna edukacija ovlaštenih doktora o primjeni filera, indikacijama, tehnikama i dubini aplikacije te znati kakav će biti krajnji efekt.

Dobro educiran doktor najbolje će znati preporučiti preparat s obzirom na njegovu umreženost, konzistenciju i mogućnosti. Pravilnom uporabom više preparata može se postići nekirurški facelifting (Butterfly Facelift) kojim se podižu donje dvije trećine lica i smanjuju bore nastale „obješenom“ kožom.

Trajanje rezultata razlikuje se od pacijenta do pacijenta, ali učinak tretmana kreće se u rasponu do šest do devet mjeseci, a ako se tretmani ponavljaju, na svakom sljedećem tretmanu zadovoljavajući učinak može se postići s manjom količinom preparata i rezultati su trajniji. Komplikacije kod primjene filera mogu biti raznovrsne i iznimno je bitno dobro znati koje su te kako ih riješiti. Od iznimne je važnosti takve tretmane obavljati isključivo kod educiranih i certificiranih doktora

PRP – terapija pomlađivanja matičnim stanicama

Naše tijelo i samo ima mogućnost regeneracije, obnavljanja i oporavka

stanica. Matične stanice čine skupinu stanica koje se mogu diferencirati u druge vrste stanica i tako preuzeti ulogu u obnovi. PRP terapija pomlađivanja matičnim stanicama predstavlja postupak u kojemu se koriste vlastite mogućnosti organizma za obnovom stanica, a popularan je i naziv Vampire facelifting. Iz vlastite krvi posebnim metodama odvajaju se trombociti i faktori rasta koji potiču matične stanice na reakciju koja dovodi do stvaranja novog kolagena i krvnih žila, obnovu i poboljšanje oštećene kože. Tako usporavaju i poništavaju znakove starenja. Opisano je i djelovanje ove metode na ponovni rast i usporavanje ispadanja kose kod muškaraca. Prednost ove metode svakako je u tome što se koriste vlastite stanice i nema neželjenih reakcija te je u potpunosti sigurna. Već nekoliko tjedana nakon tretmana vidljivo je opće poboljšanje u vlažnosti, strukturi i tonusu kože. Nakon tri do šest tjedana počinje razvoj novog kolagena i krvnih žila, a u idućih tri do šest mjeseci dolazi do nestanka linija i bora te ispravka obujma. Potrebna su tri tretmana te je poželjno održavanje svakih šest mjeseci jednim tretmanom.

Tretmani radiofrekvencijom i laserima

Tretmani radiofrekvencijom i laserima vrše se medicinskim uređajima za neinvazivno i bezbolno zatezanje i pomlađivanje kože lica, uklanjanje i smanjenje masnih naslaga i oblikovanje i remodeliranje tijela. Ove metode sigurno predstavljaju budućnost u estetskoj medicini jer su u pitanju tehnološki sve sofisticiraniji i jedinstveni uređaji po svom djelovanju. Ti uređaji nastaju kao rezultat dugogodišnjeg istraživanja o utjecaju radiofrekvencije i lasera na oblikovanje, zatezanje i pomlađivanje kože.

Mogu se koristiti na bilo kojem dijelu lica i tijela, čime se odgađa potreba za invazivnim kirurškim zahvatima kao što su face lifting, blefaroplastika ili liposukcija, posebice kod pacijenata s blagim i umjerenim nakupinama masnih naslaga. Djeluju na principu volumetrijskog zagrijavanja tkiva, koje uzrokuje smanjenje masnih stanica (povećanjem metaboličke aktivnosti) i stimulira nastanak kolagena. Nakon izvjesnog vremena dolazi do stvaranja novog kolagena i njegove remodelacije, što u konačnici rezultira zatezanjem kože. Potrebno je ponavljati tretmane nekoliko puta s razmakom od sedam do deset dana.

Mezoniti

Ova tehnika predstavlja metodu 3D nekirurškog liftinga kojom se u kožu i potkožna tkiva uvode posebne niti najnovije generacije (PDO – polidiodoksanon), različitih dužina i debljina, pogodnih i prilagođenih za primjenu na različitim dijelovima lica, vrata i tijela. Djelovanje ovih niti u koži i potkožnom tkivu višestruko je pozitivno u smislu regeneracije i reparacije, što na mikroskopskom nivou znači stimulaciju proizvodnje novih kolagenih i elastičnih vlakana, kao i hijalurona. Uz to, aktivira se i lokalna mikrocirkulacija (angiogeneza), formiraju se nove mreže kapilara, što omogućuje bolji dovod kisika i hranjivih tvari. Ono što okom primjećujemo nakon primjene ove tehnike je zatezanje i podizanje opuštenih struktura lica i vrata, kao i poboljšanje kvaliteta same kože što rezultira mladim, kvalitetnijim i svježijim izgledom.

Kombinacije antiaging metoda

Za najbolji i potpuni efekt pomlađivanja sve ove metode poželjno je kombinirati. Kako smo naglasili, botoks se može koristiti u gornjoj trećini lica za smanjenje ili potpuno prikrivanje bora, dok se u donje dvije trećine lica mogu koristiti hijaluronski fileri za popunjavanje bora i dobivanje volumena. Ako se radi PRP metoda pomlađivanjem matičnim stanicama, također se može kombinirati s drugim metodama, a samom zahvatu se mogu koristiti i mezoterapija hijaluronskim koktelima koji kroz pore ulaze u kožu i pomažu stvaranje kolagena i popunjavanje kože. Ako se pak odlučite na kombinaciju tretmana PRP s botoksom i hijaluronskim filerima, preporučuje se pričekati nekoliko mjeseci da bi se vidio pravi učinak PRP metode i adekvatno planirali daljnji zahvati. Najbolje je ipak započeti s tretmanom kombinirane radiofrekvencije, ultrazvuka ili lasera.

Tako se postiže dobro zatezanje kože stimulacijom kolagena i preostale nepravilnosti lako se mogu ispraviti botoksom, hijaluronskim filerima ili PRP metodom.

Sve opisane metode danas su najčešće korištene, iako postoje i ostale nekirurške metode. Svakim danom svaka od navedenih metoda razvojem tehnologije i struke postaje sve učinkovitija i rezultati su sve bolji, a pacijenti zadovoljniji. Iznimno je važno stalno usavršavanje i edukacija doktora, ali i dizanje svijesti pacijentima o tome da se podvrgavaju tretmanima isključivo kod educiranih i certificiranih stručnjaka u klinikama koje pacijentima pružaju vrhunsku uslugu i osiguravaju najbolju medicinsku skrb. ■

NOVI AUTOLOGNI BIOAKTIVNI POJAČIVAČ VOLUMENA KOŽE

Jedan korak ispred u poboljšanju volumena kože!



Glavne značajke

Potpuno autogeno
Bez dodatnih egzogenih materijala,
nema lidokaina te hijaluronske kiseline

Bioaktivno

Sadrži aktivne faktora rasta i proteine, te stimulira proizvodnju prirodnog kolagena i hijaluronske kiseline za još prirodniji efekt volumena

Pojačivač volumena

Umjerene bore odmah nestaju

Prednosti

Veliki volumen za infiltraciju
S jednom jednostavnom procedurom dobivamo čak 3ml Endoret® Gela za infiltraciju

Jednostavna priprema

Izvedena iz Endoret® (PRGF®) protokola, Endoret® Gel vrlo je lako dobiti u svega 25 min

Višestranost

Endoret® Gel prilagodljiv je biomehaničkim svojstvima ovisno o potrebi pacijenta i kriteriju doktora

Efikasna integracija u tkivo

Zbog svoje autolognosti Endoret® Gel se vrlo prirodno integrira u kožu

endoret® gel

Plazma bogata faktorima rasta

Nova plazma bogata faktorima rasta je proizvod koji potiče regeneraciju tkiva i odmah popunjava bore.



ISPUNJAVA · REGENERIRA · REVITALIZIRA



ESTETSKI KIT ZA REGENERACIJU DERMISA LICA

Kapacitet za aktivaciju regeneracije tkiva. Suzbija degenerativne promjene u koži i usporava proces starenja.



INTERDENT d.o.o.
Vinogradski odvojak 2d · 10431 Sveta Nedelja
T: 013873 644
interdent@interdent.hr

BTI APP

iPhone/smartphone version
iPad/tablet version (Exclusive customer area)



INOVACIJA ZA VAS

RJEŠENJA ZA VAŠE PACIJENTE

Autogeno

Bioaktivno

KEMIJSKI PILING

Kemijski piling je postupak kojim se otopina nanosi na kožu kako bi uklonila određene slojeve kože pri čemu se unaprijed planira i kontrolira dubina penetracije otopine nakon čega je koža značajno pomlađena.



Dr. Maria
Škornjak

Kemijski piling je postupak kojim se otopina nanosi na kožu kako bi uklonila određene slojeve kože pri čemu se unaprijed planira i kontrolira dubina penetracije otopine nakon čega je koža značajno pomlađena. Liječnik kemijskim pilingom izaziva kontrolirano ljuštenje određenih slojeva stanica kože, ovisno o indikaciji i uz pristanak pacijenta. Kemijski piling može biti vrlo površan (stratum corneum), površinski (epidermis), srednji (papilarni dermis) i duboki (retikularni dermis). Kemijski piling ne samo da odstranjuje određeni sloj kože, već i stimulira rast i obnavljanje stanica, aktivira medijatore upale, stimulira stvaranje kolagena, elastina i glikozaminoglikana dermisa. Kontraindikacije za izvođenje kemijskog pilinga su: akutne ozljede kože, herpes simplex infekcija, operativni zahvat na licu unutar 3 mjeseca, terapija retinoidima unutar jedne godine, upalne promjene na licu, trudnoća i laktacija. Najčešće korištene pilinge svrstavamo u skupinu AHA (alfa-hidroksi) i BHA (beta-hidroksi) kiseline, a to su glikolna, bademova, piruvatna, salicilna i mliječna kiselina u različitim koncentracijama i formulacijama, tako da se odgovarajuća terapija može uskladiti sa bilo kojim tipom kože.

GLIKOLNA KISELINA je alfa - hidroksi kiselina (AHA), niske molekulske mase, zbog čega lako prodire duboko u kožu. Glikolna kiselina ima keratolitički učinak, čini kožu mekom i glatkom, dolazi u interakciju s receptorima fibroblasta te potiče proizvodnju proteoglikana, hijaluronske kiseline ali i proizvodnju novog kolagena u dermisu, ima antioksidativni učinak i učinak vlaženja i poboljšanja hidratacije, usporava stvaranje melanina te se koristi za terapiju starijih i drugih hiperpigmentacija.

PIRUVATNA KISELINA je jednostavna alfa keto kiselina visokog stupnja prodiranja zbog svoje lipofilnosti a karakterizira je i jako baktericidno djelovanje. U prirodi je nalazimo u jabukama, fermentiranom voću i sl. Osim što

je pogodna kod nečiste kože sklone aknama ona također snažno stimulira sintezu kolagena i elastina kože čime pridonosi čvrstoći lica te izvrsno hidratizira dermis. Neke od indikacija za uporabu su masna koža, akne i ožiljci od akni, seboreja, nečista koža sklona miteserima.

BADEMOVA KISELINA je alfa - hidroksi kiselina (AHA), dobivena iz ekstrakta gorkih badema. Bademova kiselina ima jako baktericidno djelovanje. Ona nema fotoosjetljiv učinak, zbog čega je pogodna za tretmane tijekom cijele

u ljetnim mjesecima za vrijeme visokog UV indexa i sunčanih dana. Netoksična je i potpuno sigurna za uporabu. Neke od indikacija za uporabu su suha koža, photoaging, koža s tendencijom atopije (atopijski dermatitisi, sklonosti alergijama na hranu, i druge atopijske bolesti), regulacija fiziološkog pH kože te poticanje mikrocirkulacije kože.

SALICILNA KISELINA je beta - hidroksi kiselina ekstrahirana prije više od 150. godina iz vrbine kore. Zbog njenog snažnog afiniteta za lipide snažno prodire

koji djeluju kao stimulatori kožnih fibroblasta, keratinocita i povećavaju promet kroz stanice. TCA također djeluje na proliferativni proces kože, a istodobno promiče faktore rasta koji su temeljni za trofizam epidermisa kao što su: faktor rasta iz krvnih pločica - PDGF, transformirajući faktor rasta alfa TGF keratinocita, transformirajući faktor rasta beta (TGF-β) proliferaciju vaskularnog endotela.

TC PLUS Dermo-Epidermal Bio-Revitalizer

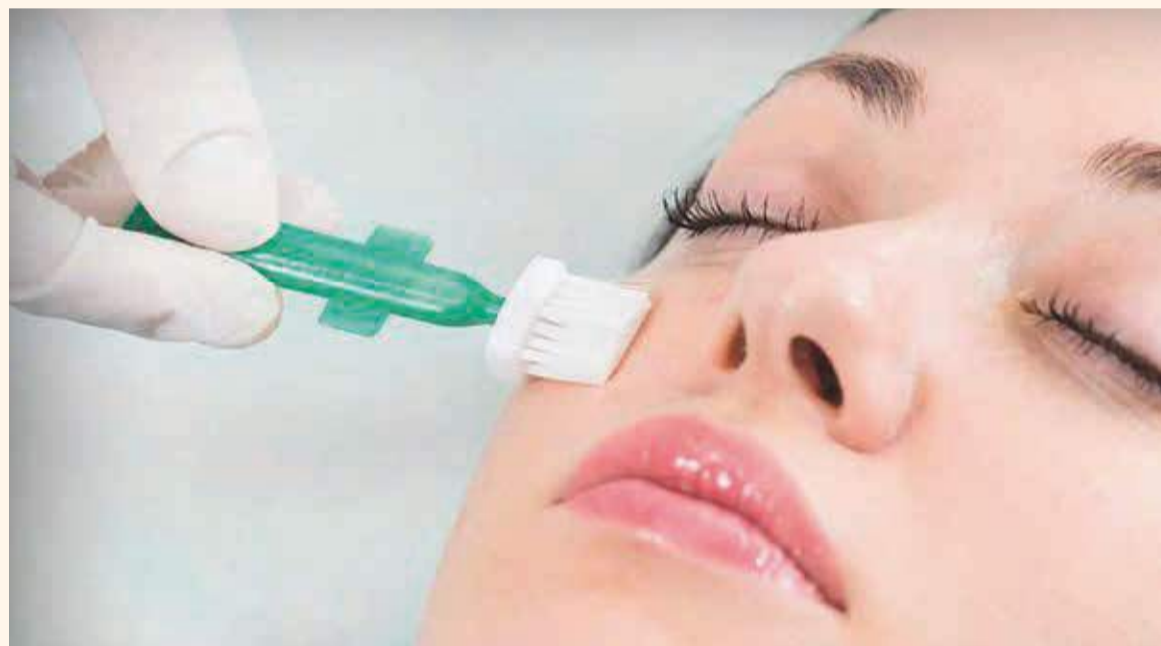Primjenjuje se u širokom rasponu koncentracija, te može djelovati

racija tkiva, stanična diferencijacija; **VEGF** – vaskularni endotelni faktor rasta: sudjeluje u vaskulogenezi (formiranju cirkulatornog sistema) i angiogenezi (rastu krvnih žila iz postojeće vaskulature).

Dermo-epidermalni tretmani bio-revitalizacije uz pomoć TCA potrebni su mladoj koži kako bi se spriječila i odgodila koliko je god moguće pojava znakova starenja ali i zreloj koži za umanjivanje znakova starenja. Rezultati su vidljivi i vrlo zadovoljavajući već od prvog tretmana kad koža postaje svijetla, čvršća, svježija, elastičnija a bore slabije izražene. Trikloroctena kiselina revitalizira dermis i epidermis, smanjuje fine bore, bori se protiv chrono- i photoaginga, smanjuje hiperpigmentacije, djeluje na aktivne akne kao i na smanjenje ožiljaka od akni, djeluje na mitesere a između ostalog ima i adstringentno djelovanje na proširene pore.

FENOL je naj snažnija otopina za piling i koristi se za postizanje dubinskog pilinga u svrhu snažne rejuvenacije ili kod tretmana kože s više vrsta oštećenja. Uglavnom se koristi na licu radi tretiranja dubokih bora, trajnog uklanjanja pjega na licu i jakih fotooštećenja. Rezultati su izrazito vidljivi i dugotrajni. Tretman se izvodi u kontroliranim kliničkim uvjetima a oporavak je sporiji nego kod drugih tretmana. Potpun oporavak kod ove snažne vrste dubokog pilinga može trajati i nekoliko mjeseci.

K-Surgery linija kemijskih pilinga nudi kliničke prednosti za zdravlje, gladu, mekšu kožu te kožu sa značajno manjom sklonošću za pojavom bora. Svi proizvodi iz ove linije su dermatološki testirani, jedinstvene i poboljšane formulacije sa ciljem poboljšane i unaprijeđene skrbi za zdravlje kože i usporavanje procesa starenja. Pojedini K-Surgery proizvodi iz ove linije formulirani su za terapijski tretman suncem oštećene kože, a također i za liječenje brojnih dermatoloških stanja poput suhe kože, masne kože, akni, zrele kože sa pojavom bora te brojnih kožnih problema ali i za preventivno i učinkovito poboljšanje strukture kože i usporavanje procesa starenja. ■



godine pa čak i u vrijeme visokog UV indeksa i sunčanih, ljetnih dana. Također prilikom tretmana izostaje osjećaj crvenila i peckanja. Ima snažan depigmentacijski učinak na staračke pjege, pjege uzrokovane prekomjernim sunčanjem i sl. Pogodna je za primjenu kod svih fototipova kože, od fototipa I. tj. svijetle kože sa vrlo svijetlom kosom i očima do fototipa VI (crna koža).

MLIJEČNA KISELINA je organska, alfa hidroksi kiseline (AHA), sa jakim učinkom hidratacije kože koja u prirodi nastaje fermentacijom mlijeka. Zbog njene sposobnosti da privlači i zadržava vodu, povećava i elastičnost kože a ima i snažno antioksidativno djelovanje. Nema fotoosjetljiv efekt pa se i ona, poput bademove može koristiti tijekom cijele godine ali i

duboko unutar pora. Ima jak protupalni, antibakterijski i keratolitički učinak zbog čega je pogodna za terapiju akni. Priprema kožu za duboko prodiranje aktivnih sastojaka primijenjenih u nastavku tretmana.

TRIKLOROCTENA KISELINA organska je kiselina koja se koristi više od pol stoljeća u liječenju fotostarenja kože, promjena pigmentacije, akni, ožiljaka od akni, keratoza. Trikloroctena kiselina je karboksilna kiselina koja, u dodiru s kožom, stimulira i aktivira Stress Response System (SSR) kože s proizvodnjom pro-opio-melanokortina (POMC) od strane keratinocita.

POMC podijeljeni su enzimskim reakcijama pri kiselom pH i sudjeluju u proizvodnji peptida, hormona, uključujući i beta-endorfine

kao površinski ili srednje duboki piling, ali je najpoznatija kao srednje duboki piling kože. U koncentraciji do 15% primjenjuje se za liječenje površinskih promjena na koži i za poboljšanje izgleda kože nakon kojeg ona dobiva zaglađeniji i ljepši izgled. U koncentraciji 35-40% djeluje kao srednje duboki piling koji se primjenjuje na lice i ruke, djeluje dublje te skida epidermalni i dijelom dermalni sloj kože. Kliničkim istraživanjima dokazana je stimulacija faktora rasta, fibroblasta i keratinocita, nakon primjene trikloroctene kiseline:

PDGF-faktor rasta izveden iz trombocita: regulira staničnu proliferaciju, diferencijaciju i rast; **Alfa TGF**- transformirajući faktor rasta (transforming growth factor alpha) - član EGF (epidermalni faktori rasta) obitelji: odgovornih za regeneracija epitela; **Beta TGF** – regene-

K-surgery

Dr. Maria Škornjak,
MD, MSc, PhD C.

K-Surgery Medical & Cosmetology
Education Centar

Poliklinika NovaMed

Email:

dr.maria.k.surgery@gmail.com

DOBRODOŠLI U ERU DINAMIČNE ESTETIKE

Za izuzetno zadovoljne
liječnike i pacijente

TEOSYAL®
RHA*
RESILIENT BEAUTY

*Resilient Hyaluronic Acid



Lice
je prirodno
dinamično


LABORATORIES
TEOXANE
GENEVA

Nova, **ekskluzivna metoda poprečnog povezivanja**
kojom se održavaju dugi lanci hijaluronske kiseline u
pokretnoj mreži

Jedinstvena elastična svojstva gela

Neposredna i dugotrajna učinkovitost u dinamičnim
područjima lica



Generalni zastupnik:

 **IRIS**
www.iris.si

Pozivamo sve liječnike koji se bave estetskom medicinom, kozmetologijom i kirurgijom da posjete Estetica DEMIK, 09. i 10.06.2018. u City Plaza Zagreb (ex Hypo centar) međunarodni sajam inovativnih medicinskih preparata, opreme i proizvoda u službi estetike.

- Ovo stručno događanje okupit će vodeće liječnike, međunarodne predavače i proizvođače medicinskih anti-aging proizvoda, opreme i noviteta, s ciljem stjecanja uvida u mogućnosti novih tehnologija, razmjene iskustva i novosti iz polja kozmetologije, estetske medicine i kirurgije.
- Cilj sajma je svake godine sve više pomicati granice ponude u smislu kvalitetnog sadržaja i usluga, predstavljanja inovacija i edukacije ali i promicati aktualne načine promocije medicinskih usluga, mogućnostima oglašavanja te menadžiranja u zdravstvenim ustanovama.
- Postizanje ove vizije zahtijeva dinamičnu organizaciju čija misija je postavljanje standarda u estetskim uslugama i poslovanju.
- Sve informacije o sajmu uskoro ćete moći pratiti na **Estetica.hr** portalu, **b2b** dijelu koji je namijenjen isključivo za liječnike.

Username: **estetica**

Password: **estheticab2b**

Ukoliko imate bilo kakvih pitanja, slobodno nas kontaktirajte na **info@estetica.hr**

ESTETICA DEMIK

MEĐUNARODNI SAJAM DERMATOLOGIJE, ESTETSKE MEDICINE I KIRURGIJE

LIPANJ 09-10, 2018
CITY PLAZA ZAGREB

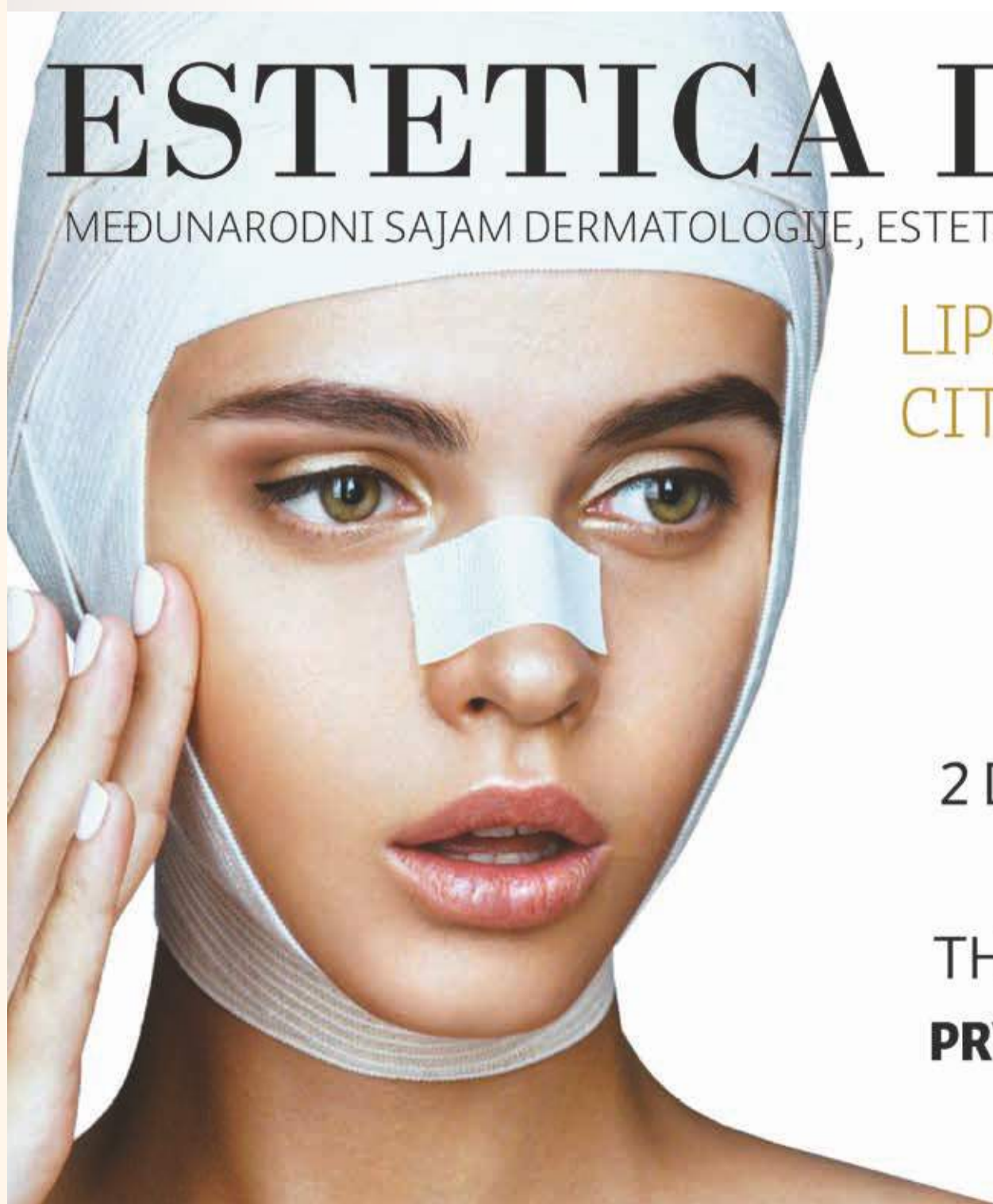

live video i
streaming tijekom
predavanja!

2 DANA PREDAVANJA
I RADIONICA

THE FUTURE IS NOW!
PRVI PUT U HRVATSKOJ

PRATITE NAS NA:
WWW.ESTETICA.HR



PREMIUM BLISS

mezoniti u pomlađivanju perioralne regije „USNE“

TRETMAN POMLAĐIVANJA MEZONITIMA

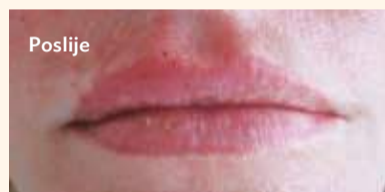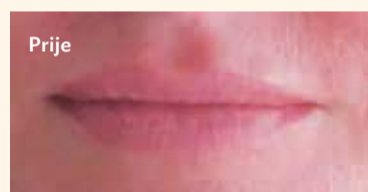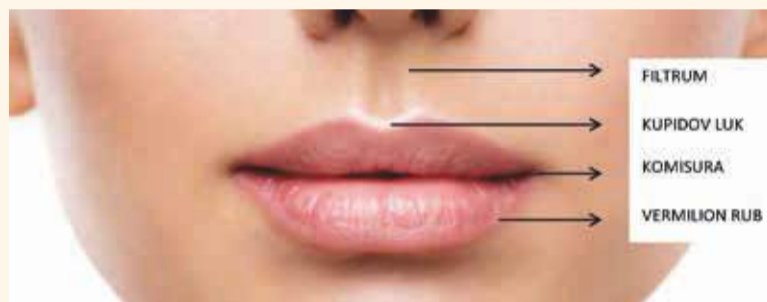Perioralna regija

Ništa ne prenosi senzualnost poput usana - zdrav i sretan osmijeh je općenito prihvaćen kao najatraktivniji element za žene i muškarce svih dobnih skupina. Usne su nevjerojatno izražajne i najmanjim pokretom usana izražava se raspoloženje i humor.

Poznato je da je lijep osmijeh jedan od najbitnijih faktora u ljepoti lica. Pune i lijepo definirane usne predstavljaju mladost, ljepotu i privlačnost. Čimbenici koji utječu na lijep i zdrav osmijeh nisu rezultat samo zdravih dentalnih i koštanih struktura, već potječu i od lijepe kože i potkožja te masnog tkiva i tonusa mišića perioralne regije. Prvi znakovi starenja u perioralnoj regiji najčešći su povod zbog kojih pacijenti traže estetske zahvate.

Dobro je istaknuti klijentima kako može biti vrlo žalosno izgubiti mladenački osmijeh radi znakova starenja kao posljedica loših životnih navika i mimike tuge ili ljutnje. Tretmanima Premium Bliss mezoniti može se efikasno zategnuti opuštenu koža lica perioralne regije ili naglasiti konture usana. Perioralna regija nalazi se u donjoj trećina lica i uključuje: filtrum, usne, Kupidov luk „Cupid bow“, vermilion granicu usana, nazolabijalnu brazdu i labiamentalnu brazdu – marionetska linija.

Estetika donjeg djela lica uvjetovana je ne samo dobrom potporom dentalnih i koštanih struktura, već i konturama mekog tkiva i oblikom usana. Znakovi starenja perioralne regije uvelike utječu na sveukupni dojam i aspekt starosti osobe. Procesi starenja očituju se kao gubitak cjelokupnog volumena regije; gubitak elastičnosti kože sa pojavom karakterističnih bora, atrofije potkožnog



masnog tkiva, slabljenje tonusa mišića te resorpcijom koštanih struktura (maksila, mandibula). Rezultira inverzijom trokuta profila perioralne regije. Ovaj proces se pogoršava nezdravim životnim navikama kao što su pušenje, stres, loša prehrana i nezdravi okolišni uvjeti.

Znakovi starenja usana

Proces starenja usana vidljiv je u obliku: gubitka volumena usana kao posljedica degeneracije elastičnih i kolagenih vlakana, gubitak tonusa te inverzija. Prirodne linije usana starenjem se gube. Vertikalne bore usana primjećuju se već nakon četrdesete godine. Gornja usna značajno gubi volumen, postaje tanja, počinje proces njene inverzije, rotacije prema unutra te se produžuje po transversalnoj osi.

Donja usna postaje dominantnija. Interkomisurni razmak postaje duži sa padajućom linijom. Vermilion granica usana i filtrum postaju tanji te se gubi oblik Kupidovog luka.

Starenjem se mijenja i dinamika usana: osmijeh postaje už i širi sa smanjenim prominiranjem maksimalnih prednjih zubi, a eksponiraju se mandibularni prednji zubi. Promjene u perioralnom potkožnom tkivu vidljive su na kutovima usana i cjelokupnoj liniji osmjeha koja opada, što kod nekih ljudi utječe na trajno tužan izraz lica. Situacija je još gora kod pušača, jer se kod njih kolagen i elastin brže razgrađuju s ponavljanjem mimike lica kod pušenja, kao i izloženost slobodnim radikalima u udisanju zraka i smanjenoj koncentraciji kisika.

KOREKCIJA KONTURE USANA PREMIUM BLISS MEZONITIMA

Tretman Premium Bliss mezonitima efikasna je i brza metoda pomlađivanja usana. Vrlo jednostavnom aplikacijom mezoniti, posebnom nekirurškom tehnikom postiže se korekcija konture usana, naglašavanje Kupidovog luka i vermilion ruba usana te vrlo diskretno povećanja volumena usana. Za koga se preporučuje Premium Bliss tretman usana mezonitima? Preporučuje se za klijente sa prvim znakovima perioralnog starenja, pojavom perioralnih vertikalnih bora „smoker/barcode lines“, kod početnog gubitka volumena usana te u slučajevima sa genetski tanjim usnama. Također mezoniti se koriste kod klijenata sa dobro očuvanim volumenom usana, ali koji traže suptilniju konturu usana.

Premium Bliss mezoniti, građene su od PDO, polydioxanona, tvari koja prirodno stimulira proizvodnju kolagena u srednjem sloju kože stvarajući čvršću i mladenačku teksturu. Rezultat je višestruki: izražena kon-

tura usana sa laganim podizanjem rubova usta i naglašen volumen sa očuvanim prirodnim izgledom!

Brzi tretman perioralne regije mezonitima idealno nadopunjuje stomatološku praksu te se pacijentu pruža cjelokupna usluga kreiranja atraktivnog osmjeha.

Želimo Vam puno uspjeha u nadolazećim zahvatima!

Za sve dodatne informacije slobodno nas kontaktirajte na:

info@premiumbliss.com

Premium Bliss

Preporuke za početak rada sa Premium Bliss mezonitima u stomatološkoj ordinaciji:

Za uvođenje tehnike mezoniti u stomatološku praksu, za početak, preporučujemo najjednostavniju primjenu tankih i kratkih igala Premium Bliss MONO 2938 (MONO nit, igla 29G 38mm) za najučestaliju indikaciju u stomatološkoj ordinaciji: korekcija kontura usana te prirodno povećanje volumena. Postupak je brz, a efekt je prirodan i iznenađujuće dobar.

Stojimo Vam na raspolaganju za sve informacije o terminima Premium Bliss „hands on“ tečajevima gdje možete naučiti najbolje tehnike postavljanja mezoniti. www.premiumbliss.com



Proizvodi su registrirani kod Hrvatske agencije za kontrolu lijekova i medicinskih proizvoda



Možete se pridružiti jednom od naših OSNOVNIH I NAPREDNIH tečajeva apliciranja mezoniti koji se organiziraju tijekom cijele godine.

Vodeći stručnjaci apliciranja mezoniti praktično će Vam pokazati različite tehnike koje ćete moći isprobati na modelima tijekom tečaja.

Završetkom tečaja sudionici dobivaju **PREMIUM BLISS certifikat.**

PRIJAVA NA EDUKACIJSKI SEMINAR: info@premiumbliss.com



LUKSUZ MLADOSTI

uz naprednu tehnologiju Celergen stanične terapije

POMLADITE SE IZNUTRA

The only Swiss Marine Cell Therapy Supplement In The World

Više informacija i narudžbe: info@celergen-cse.com 00385 51 603 025
www.celergen-cse.com



30 dana tvorničkog popusta za MIS C1 i MIS V3 B+ implanto-protetske sustave!

-50%

MIS C1

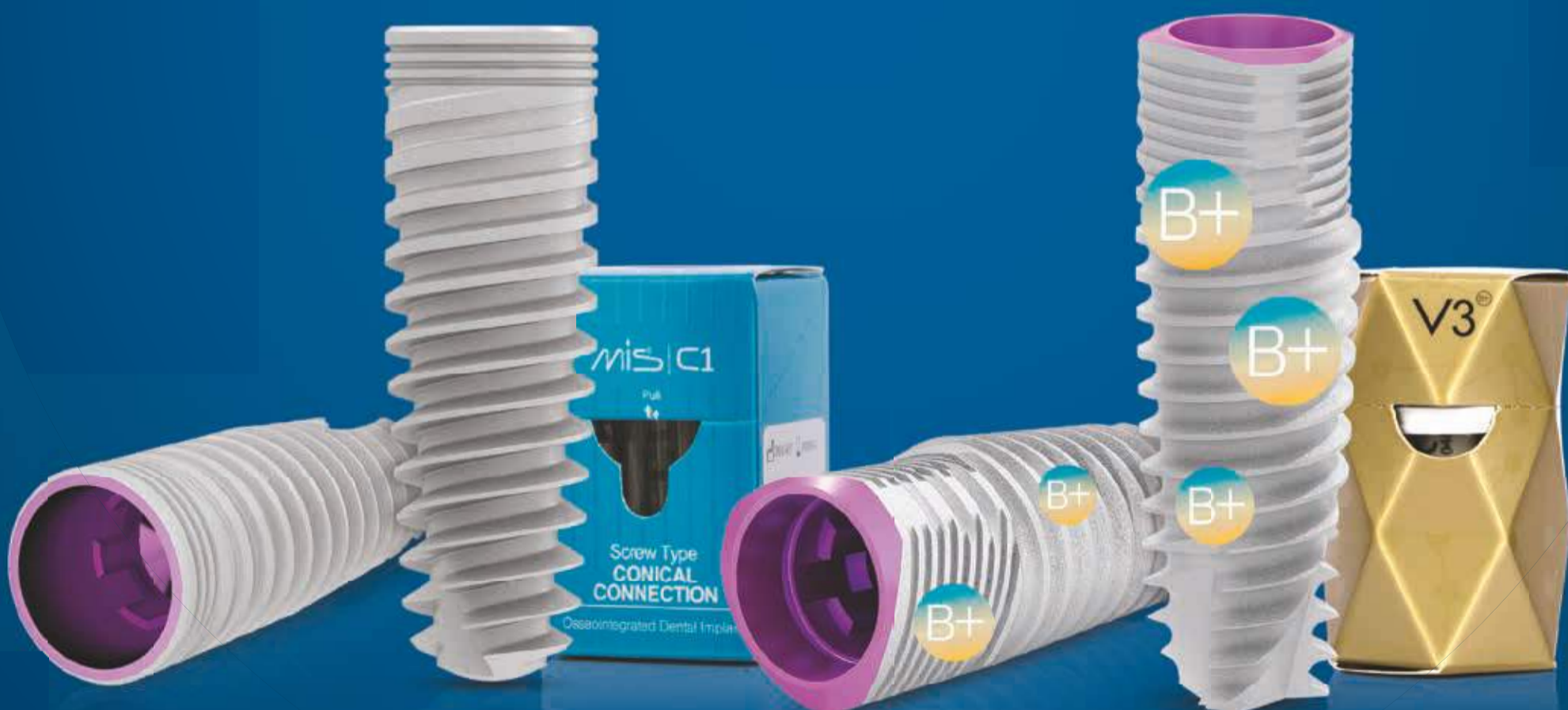Cijena s
popustom
600 kn
Puna cijena
1200 kn

- › Implantat za sve indikacije i tipove kosti
- › Balansirana kombinacija mehaničke i biološke stabilnosti
- › Veliki raspon protetskih komponenti s konkavnim izlaznim profilima na koničnoj vezi

V3^{B+}

Cijena s
popustom
895 kn
Puna cijena
1790 kn

- › Bolja vaskularizacija za veći, vitalniji volumen kosti tamo gdje je najpotrebnije - V3
- › B+ - mono-molekularni sloj multifosfonata na SLA površini implantata
- › B+ za ubrzani proces cijeljenja tkiva, bolja prezervacija kosti oko vrata implantata



Akcija vrijedi za nove i postojeće korisnike.
Novim korisnicima posuđujemo kirurški set.

*U cijene je uračunat PDV.